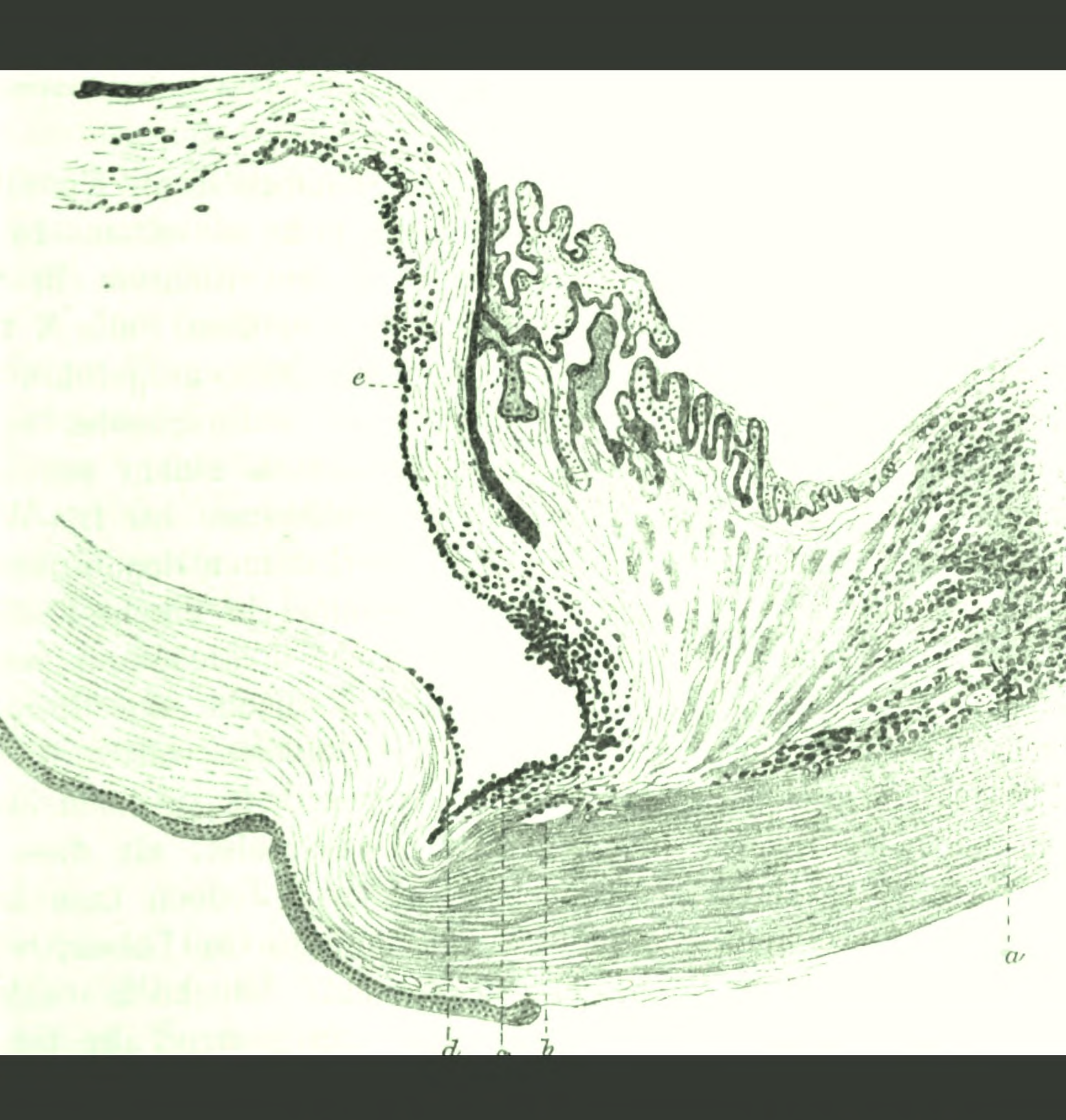



Centralblatt für praktische Augenheilkunde


1817
ARTES
VERITAS
SCIENTIA
LIBRARY OF THE
UNIVERSITY OF MICHIGAN
TUEBOR
SI QUÆRIS PENINSULAM AMŒNAM
CIRCUMSPICE


Digitized by Google



Centralblatt

für praktische

AUGENHEILKUNDE.

Herausgegeben von

Prof. Dr. J. Hirschberg, Geh. Med.-Rath, in Berlin.

Unter ständiger Mitwirkung der Herren Dr. Ancke in München, Dr. Berger in Paris, Prof. Dr. Birnbacher in Graz, Dr. Brailey in London, Prof. Dr. H. Cohn in Breslau, Doc. Dr. Cl. du Bois-Reymond in Berlin, Doc. Dr. E. Emmert in Bern, Prof. Dr. C. Gallenga in Parma, Dr. Ginsberg in Berlin, Prof. Dr. Goldzieher in Budapest, Dr. Gordon Norrie in Kopenhagen, Prof. Dr. Horstmann in Berlin, Dr. Issigonis in Smyrna, Prof. H. Knapp in New York, Prof. Dr. Krückow in Moskau, Dr. Kuthe in Berlin, Dr. Landau in Coblenz, Prof. Dr. Magnus in Breslau, Major F. P. Maynard, I. M. S., Civil Surgeon of Patna and Superintendent of the Medical School, Dr. Michaelsen in Görlitz, Dr. Moll in Berlin, Prof. Dr. J. Munk in Berlin, Dr. Neuburger in Nürnberg, Dr. Peltesohn in Hamburg, Dr. Pergens in Brüssel, Prof. Dr. Peschel in Frankfurt a. M., Dr. Purtscher in Klagenfurt, Dr. M. Reich in Petersburg, Med.-Rath Dr. Scheer in Oldenburg, Prof. Dr. Schenkl in Prag, Prof. Dr. Schwarz in Leipzig, Dr. Spiro in Berlin, Dr. Stiel in Köln.

Monatlich ein Heft. Preis des Jahrganges 12 Mark. Zu beziehen durch alle Buchhandlungen des In- und Auslandes und die Postanstalten des Deutschen Reiches.

Januar. Sechsundzwanzigster Jahrgang. 1902.

Inhalt: **Original-Mittheilungen.** I. Ueber eine Methode, das Körperlich-Sehen beim Monocular-Sehen zu heben. Von **H. Schmidt-Rimpler**, Professor in Halle a. S. — II. Skleroceratitis rheumatica — Cyclitis specifica — Dacryocystitis diphtherica. Eine kasuistische Zusammenstellung. Von Dr. **Hugo Feilchenfeld**, Augenarzt in Lübeck. — III. Ueber die Pilz-Concremente in den Thränen-Kanälchen. Von **J. Hirschberg**.

Klinische Beobachtungen. Luxatio bulbi intra partum. Mitgetheilt von Dr. Emil Bock in Laibach.

Neue Bücher.

Gesellschaftsberichte. Berliner Ophthalmologische Gesellschaft.

Referate, Uebersetzungen, Auszüge u. s. w. 1) Die Fünfzigjahrfeier der Erfindung des Augenspiegels, von J. Hirschberg. — 2) Das Glaukom und seine Behandlung, von Prof. Dr. Haab in Zürich.

Journal-Uebersicht. I. Die ophthalmologische Klinik. 1901. Nr. 1—18. — II. La clinique ophtalmologique. 1901. Nr. 1—17. — III. Annales d'oculistique. 1901. August—September.

Vermischtes.

I. Ueber eine Methode, das Körperlich-Sehen beim Monocular-Sehen zu heben.

Von **H. Schmidt-Rimpler**, Professor in Halle a. S.

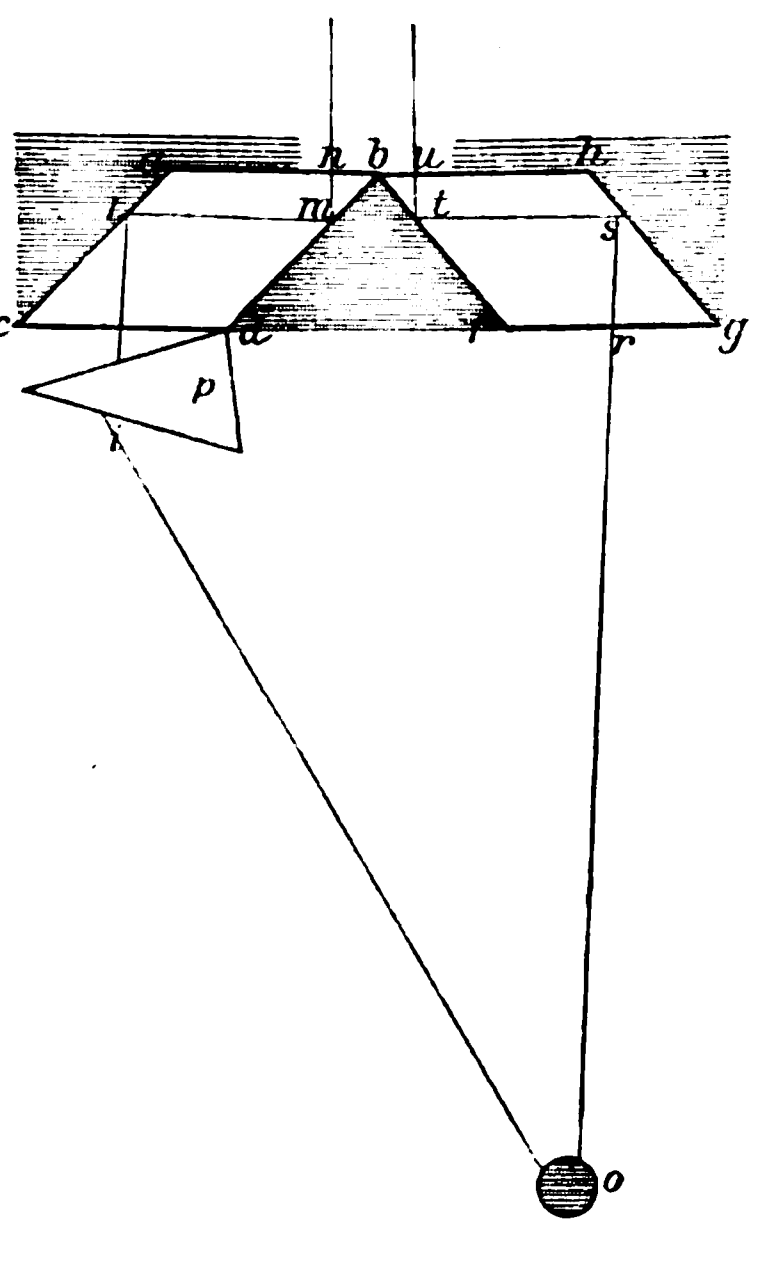
In dem bekannten Giraud-Teulon'schen binocularen Augen-Spiegel wird das umgekehrte Bild des Augen-Hintergrundes dadurch beiden Augen des Beobachters zugängig gemacht, dass hinter der Oeffnung des Augen-Spiegels zwei Glas-Rhomboëder mit ihrer scharfen Kante zusammenstossen.

Jeder dieser Rhomboëder erhält von dem Bilde Strahlen und durch die totale Reflexion an den Rhomboëder-Seiten werden die Strahlen so abgelenkt, dass sie in einer, der Pupillen-Distanz des Beobachters entsprechenden Entfernung die Rhomboëder wieder verlassen und so in beide Augen gelangen: der Beobachter sieht das Bild binocular. Wenn auch durch diese Untersuchungs-Methode nicht ein so vollkommen plastisches Sehen zu Stande kommt, wie wir es bei freier Verwendung beider Augen im gewöhnlichen Sehen erreichen, so ist doch eine Verstärkung des Körperlich-Sehens deutlich wahrnehmbar.

Wenn man durch das Instrument in umgekehrter Richtung die Strahlen gehen lässt, also dem Objecte die beiden freien Rhomboëder-Flächen zuwendet und an der andren Seite ein Auge anlegt, so kann man dem monocularen Sehen eine grössere Körperlichkeit verschaffen. Ich bin bei diesem Versuch von dem Gedanken ausgegangen, dass das Körperlich-Sehen und die Tiefen-Wahrnehmung zu einem Theile dadurch bedingt sind, dass jedes der beiden Augen das beobachtete Object von einer andren Seite sieht. Bei den Fernröhren, welche Zeiss neuerdings unter Benutzung des von Helmholtz bei seinem Telestereoskop angewendeten Principes anfertigt und in den Handel bringt, wird eine Erhöhung des stereoskopischen Sehens dadurch erreicht, dass durch starkes Auseinanderrücken der Objective die den Ocularen zugeführten Bilder des angesehenen Gegenstandes in noch erheblicherer Weise der rechts- und linksseitigen Ansicht entsprechen, als es bei der kleineren Distanz zwischen unseren Augen möglich ist. Gelingt es uns, dem Monocular-Sehenden die beiden seitlichen Bilder zu bringen, welche der Entfernung der Augen des Binocular-Sehenden entsprechen, so muss dadurch eine Erhöhung des Körperlich-Sehens zu Stande kommen. Hierzu eignet sich nun das Giraud-Teulon'sche binoculare Ophthalmoskop ganz gut: Die von dem angesehenen Objecte in die entgegengesetzten Flächen der Rhomboëder, deren Entfernung von einander der Durchschnitts-Distanz der Pupillen beider Augen entspricht, fallenden Strahlen entsprechen den seitlichen Bildern des Binocular-Sehenden.

Das Object *o* in beistehender Figur möge sich in einer grösseren Entfernung von dem Instrument befinden. Der auf Rhomboëder *f b h g* fallende Strahl *o r* trifft annähernd senkrecht die Seitenfläche *f g*, fällt auf *s*, wird dort total gebrochen, geht nach *t* und verlässt in *u* das Rhomboëder. Der Strahl *o i* muss durch ein starkes Prisma *p* erst in das Rhomboëder *a b c d* gelenkt werden, trifft die Seite *c d*, geht nach *l*, von dort nach *m* und verlässt das Rhomboëder in *n*. Bei entsprechender Anordnung bekommt das Auge, welches sich dort befindet und die in *b* zusammenstossenden, als senkrechte dunkle Linie wahrnehmbaren Rhomboëder-Kanten in seinem Fixirpunkt hat, daneben zwei Bilder des Objectes durch *n* und *u*: das eine von der Rhomboëder-Fläche *c d* und das andre von der Rhomboëder-Fläche *f g* aufgefangen. Das letztere entspricht dem Bilde des

linken, das erstere dem des rechten Auges eines Binocular-Sehenden. Die Bilder sind also ähnlich den Bildern, welche sich die Einäugigen zu schaffen suchen, indem sie den Kopf nach links und rechts bewegen: hier liegen sie dicht neben einander vor ihm. Durch Annäherung oder Abgehen des Instrumentes von dem Objecte gelingt es, ein Verschmelzen beider Bilder zu erreichen. Besonders hübsch sieht man das an cylindrischen Objecten (z. B. Lampen-Cylinder, Stethoskope u. s. w.). Wenn beide Bilder zu einem verschmolzen sind, so constatirt man aber bei diesem Vorgehen, dass man von dem Object nur je die eine Hälfte sieht: durch das rechte Rhomboëder die rechte, durch das linke die linke Hälfte; in der Mitte verläuft der senkrechte dunkle Strich, den die zusammenstossenden Rhomboëder-Kanten bilden. Das Bild des Objectes erscheint etwas verbreitert (in Folge der sich an einander legenden Seiten-Ansichten) und plastischer, als wenn man es mit einem Auge ohne Zuhülfenahme des Instrumentes ansieht; besonders die Rundung der Cylinder-Formen tritt schärfer hervor. Dass man nur je die eine Hälfte sieht, kann man durch abwechselndes Verdecken der dem Object zugekehrten beiden Rhomboëder-Flächen feststellen.



Ich habe bei dem von mir benutzten binocularen Augen-Spiegel bei der Betrachtung einer Stearinkerze bei ungefähr 30 cm Entfernung unter Vorlegung eines Prisma von 16° die Verschmelzung der Bilder bekommen. Man thut gut, bei dem Versuche von einer etwas grösseren Entfernung (etwa 60 cm) auszugehen, wo man zuerst die beiden Bilder sieht, und dann sich dem Objecte nähernd die Verschmelzung zu bewirken. Natürlich richtet sich diese Entfernung nach der Breite der Objecte. Lampen-Cylinder, wenn man beim Brennen der Lampe die darunter befindliche Glocke mit einem dunklen Schirm verdeckt, geben sehr hübsche Bilder: in einer Entfernung von etwa 1 m stehen die Doppelbilder dicht an einander, beim Nähergehen verschmelzen sie. Indem man die Kante des vorgehaltenen Primas aus der horizontalen Ebene etwas hebt, kann man sich beim Verschmelzen der Doppelbilder leicht von der Lage des einzelnen Bildes überzeugen, da alsdann Höhen-Unterschiede hervortreten. Das in eins verschmolzene Bild, in dessen Mitte als senkrechter dunkler Strich die Linie verläuft, in der die Rhomboëder-Kanten zusammenstossen, erscheint nach der Seite hin etwas verschoben, wo das Prisma vor der Rhomboëder-Fläche liegt.

Auch stereoskopische Bilder einfacher Art kann man zusammenbringen: so z. B. wenn man auf der einen Seite des Vorlegeblattes eine rothe und darüber eine blaue Kreisfläche, auf der andren eine rothe und darunter eine grüne anbringt, wie sie sich verschiebbar in dem von mir zur Uebung nach Schiel-Operation angegebenen Vorlageblatt finden. Bei entsprechender Entfernung oder Verschiebung der Bilder einer Seite sieht man die drei Kreisflächen in einer Linie unter einander, aber die eine Hälfte wird von der rechten, die andre von der linken Seite des Vorlegeblattes geliefert, so dass nur die mittlere rothe Fläche, die sich auf beiden Seiten befindet, voll erscheint, die andren beiden (grün und blau) bei dieser Stellung als halbe.

Da es aber bei diesen Versuchen nur möglich ist, zwei Hälften zu sehen, so kommt ein Körperlich-Sehen beim Betrachten stereoskopischer Vorlegeblätter nicht zu Stande. Ueberhaupt wird auch sonst kein voller Ersatz des Körperlich-Sehens, wie es das binoculare Sehen bietet, geschaffen, sondern nur eine Besserung.

Sehr erwünscht wäre es, einmal genauer die Sinnes-Empfindung zu studiren, welche man erhält, wenn man die beiderseitigen Bilder auf der Macula wirklich zu einer vollen Deckung bringen könnte. Allerdings würden sich an den Contouren Doppellinien, entsprechend den von den Seiten aus aufgenommenen Bildern, wahrnehmbar machen: ob aber nicht doch hieraus bei länger fortgesetzter Uebung in Verbindung mit der Erfahrung sich ein echtes körperliches Sehen — wenn auch natürlich auf andren Principien wie das binoculare beruhend — entwickeln könnte, möchte ich zur Zeit nicht entscheiden. Ich hatte versucht durch ein Prisma, Basis nach aussen, die ich vor eines der Rhomboëder dicht vor mein Auge legte, wenn die Doppelbilder erschienen, diese in ihrer Totalität auf einander und zur vollen Deckung zu bringen, aber ohne Erfolg. Dies bisher benutzte Instrument dürfte hierzu nicht geeignet sein. Vielleicht lässt sich jedoch diese vollständige Verschmelzung, sowie eine Vergrösserung des Gesichtsfeldes, durch Anwendung von Spiegeln oder durch complicirte Strahlen-Brechungen erreichen; jedenfalls würde schon ein weiteres Auseinanderrücken und die Anwendung grösserer Rhomboëder (oder auch die Theilung der Rhomboëder, wie sie das eine des Giraud-Teulon'schen Augenspiegels bereits zeigt) es ermöglichen, noch aus grösseren seitlichen Distanzen von den Objecten Bilder zu gewinnen.[1] Weitere Versuche in dieser Richtung könnten, wie mir scheint, nicht uninteressante Ergebnisse in einem bisher noch nicht angebauten Felde des monocularen Sehens bringen.

[1] Herr Dr. Czapski will die Freundlichkeit haben, mir hierbei seine bewährte Unterstützung zu leihen.

II. Sklerokeratitis rheumatica — Cyclitis specifica — Dacryocystitis diphtherica.

Eine kasuistische Zusammenstellung.

Von Dr. **Hugo Feilchenfeld**, Augenarzt in Lübeck.

Das Wort Hirschberg's, dass „der Augenspiegel sogar noch weit über das beschränkte Gebiet der Augenheilkunde hinausreicht und helles Licht über die dunkelsten Gebiete der allgemeinen Heilkunde verbreitet"[1], kann in erweitertem Sinne auf die gesammte diagnostische Thätigkeit des Augenarztes bezogen werden. An dieser Stelle möchte ich in Form einer kurzen Mittheilung über drei Fälle sogen. „äusserer" Augen-Erkrankungen berichten, bei denen nach vergeblicher localer Therapie ein auf das Grundleiden einwirkendes Specificum schnellen Radical-Erfolg erzielt hat.

1. Sklerokeratitis rheumatica.

Frau Elise B., 57 Jahre alt, kommt mit der Klage seit Monaten zunehmender Sehstörung und Schmerzen des rechten Auges. Auch ausstrahlende Schmerzen in die rechte Stirnhälfte. Objectiv: Mässige Pericorneal-Injection, am deutlichsten oben, halbmondförmiges Infiltrat der Cornea, an den oberen Skleralbord grenzend, welches im verticalen Meridian der Hornhaut seine grösste Breite mit 3 mm erreichte. Es war das bekannte Bild einer typischen Keratitis marginalis profunda; und diese Diagnose trug ich in mein Kranken-Journal ein. Im Uebrigen war die Hornhaut auch bei Durchleuchtung klar. Pupille, ebenso weit wie links, reagirte prompt auf Licht und Convergenz. Druck auf den Bulbus in dessen oberem Theile recht schmerzhaft. T. n. Lues und Tuberculose liess sich anamnestisch und durch objective Untersuchung ausschliessen. Geringe rheumatische Beschwerden sollen sich in verschiedenen Gelenken von Zeit zu Zeit eingestellt haben.

Therapie: Atropin, energische Massage mit 2 % Quecksilber-Salbe, Cataplasmen, feuchter Verband. Die Pupille erweiterte sich auf Atropin maximal. Ich stellte baldige Heilung in Aussicht, da ich diese Form der Keratitis unter einer derartigen Behandlung immer schnell habe zurückgehen sehen. Statt dessen verschlimmerte sich der Zustand zusehends. Injection und Schmerzen steigerten sich, und objectiv konnte man sowohl mit Hartnack'scher Lupe als mit Durchleuchtung von dem Anfangs scharf begrenzten Rande des Halbmondes grauliche Infiltration der intercellularen Lymphräume[2] in die Nachbarschaft übertreten sehen, welche das untrüg-

[1] Hirschberg, Einführung in die Augenheilkunde, II, S. 10.
[2] Hirschberg, Deutsche med. Wochenschrift, 1888.

liche Zeichen der drohenden Propagation ist. Diese infiltrirten Lymphgefässe liessen sich durch Fluorescein-Instillation dem unbewaffneten Auge in überraschender Deutlichkeit sichtbar machen, und es war interessant, wie die zierlichen, graues Licht reflectirenden Ausläufer sich immer weiter cornealwärts fortsetzten, um sich dann zu einem Maschenwerke zu vereinigen.[1] Obgleich die Erkrankung ausschliesslich in den tiefsten Schichten der Hornhaut localisirt war, erschien doch die Descemetis vollkommen frei, und das Endothel nahm keine Färbung an. Ebenso blieb das Kammerwasser klar, die Pupille maximal weit, was im Gegensatz zu der beträchtlichen Limbus-Injection besonders auffiel. Irgend eine Neubildung von Blut-Gefässen in der Hornhaut fand nicht statt. Als der Process die Mitte der Hornhaut erreicht hatte und der Visus auf $^1/_4$ gesunken war, glaubte ich nicht länger warten zu dürfen und suchte demselben durch eine energische Galvanokaustik ein Ende zu bereiten, indem ich, mit der Lupe bewaffnet, das kranke Gewebe kauterisirte, soweit es grüne Farbe annahm, und auch mit der Platin-Oese entsprechend tief in's Innere vordrang. Wir sind ja heut zu Tage derartig bakteriell gestimmt, dass bei der Beobachtung eines solchen serpiginösen Processes in unsrer Phantasie gleichzeitig ein lebhaftes Bild fortkriechender, widerspenstiger Infectionsträger auftaucht, die mit Feuer und Schwert vertilgt werden müssen. Aber das Feuer half nichts. Da nun Alles versagt hatte, erinnerte ich mich der periodischen Rheumatismen, die in regelmässigen Zwischenräumen die verschiedenen Gelenke der Patientin zu befallen pflegen, und war geneigt die gegenwärtige Augen-Entzündung für ein rheumatisches Aequivalent anzusehen. Nach Ablauf der dritten Behandlungswoche verordnete ich eine Schwitzkur mit 2 g Natrium salicylicum. Die Heilung war eine so rapide, dass das Krankheitsbild mit allen seinen Symptomen — Röthung, Hornhaut-Trübung, Druckschmerz, Stirnschmerz — nach dreimaligem Schwitzen, also 6 g Salicyl, gänzlich verschwunden und als einziger Rest die von der Caustik herrührende Macula übrig geblieben ist. In nunmehr $^1/_2$ Jahre ist kein Recidiv eingetreten.

Lange nachdem die Behandlung ihren Abschluss gefunden hatte, kam mir eine Arbeit von Pfalz zu Gesicht „über Sklerokeratitis rheumatica“[2], unter welchem Namen er ein von ihm aufgestelltes Krankheitsbild mit identischem Symptomen-Complex veröffentlicht, welches zwar selten (1:2000 Augenkranke), aber doch durch die übereinstimmende Wiederkehr

[1] Bihler (Münchner med. Wochenschrift, 1899, Nr. 32) bemerkt ganz richtig, dass „jedes irgendwie erkrankte Hornhaut-Gewebe besonders geeignet ist, die Färbung festzuhalten“. Ich benutze darum das Fluoresceïn regelmässig bei Oberflächen- und Parenchym-Erkrankungen ebenso wie bei denen des Endothels. Bei Pannus trachomatosus zeigt, so lange noch Neigung zur Propagation besteht, die gefärbte Partie eine grössere Ausdehnung als die ungefärbte Trübung unter Hartnak'scher Lupe.

[2] Pfalz, Zeitschrift für Augenheilkunde, IV, S. 583.

der Symptome in seiner Eigenart genügend charakterisirt ist. Als „Subconjunctivitis rheumatica" hat MITSIYASU[1] zwei gleichartige Fälle mitgetheilt. Unter diesen Umständen zögerte ich nicht den von PFALZ gewählten, in der That bezeichnenden Namen nachträglich für meine Beobachtung zu adoptiren. Der Fehler meiner zunächst eingeschlagenen Behandlung, den ich keine Veranlassung fand, zu verhehlen, setzt die souveräne Wirkung des Specificum in um so hellere Beleuchtung und weist gleichzeitig darauf hin, dass der Kenntniss dieses Krankheits-Bildes eine nicht zu unterschätzende, praktische Bedeutung zukommt.

(Schluss folgt.)

III. Ueber die Pilz-Concremente in den Thränen-Kanälchen.

Von J. Hirschberg.[2]

Vor Kurzem kam aus Süd-Deutschland zu mir ein gesunder Herr in den vierziger Jahren, der seit $1^1/_2$ Jahren an Thränen des linken Auges litt und zu Hause deshalb vergeblich — zwar wiederholt, aber doch nicht regelmässig — behandelt wurde.

Die Gegend des Thränen-Sacks ist normal. Aber in der Gegend des unteren Thränen-Kanälchens sitzt eine rundliche Anschwellung, die besonders nach der Bindehaut-Seite sich vorwölbt und von gerötheter Schleimhaut überzogen ist. Die Oeffnung des unteren Kanälchens ist erweitert und enthält ein wenig Eiter. Durch Druck auf die Geschwulst um das untere Kanälchen lässt sich etwas Eiter herauspressen, immer nur wenig, aber zu wiederholten Malen.

Aus diesem Befund war ohne Weiteres klar, dass es sich um eine Erweiterung des unteren Thränen-Kanälchens durch Pilz-Concremente handle. Das WEBER'sche Messer wurde sogleich in das untere Thränen-Kanälchen eingeführt und das letztere gespalten. Es kommt viel zäher Eiter heraus und ein grünliches, härtliches Concrement, so gross wie das Drittel einer Koch-Linse; und danach noch ein zweites von gleicher Grösse. Man sieht jetzt deutlich die sackförmige Erweiterung des unteren Kanälchens, die von glatter Schleimhaut überzogen ist.

Hr. Dr. KEMPNER, welcher die Güte hatte, das eine der beiden Concremente zu untersuchen, fand durch mikroskopische Prüfung und Kultur-Versuche, dass es wesentlich aus Leptothrix-Pilzen bestand.

---

[1] MITSIYASU, Ophthalmol. Klinik, 1899, Heft 7.

[2] December-Sitzung 1901 der Berliner ophthalmologischen Gesellschaft.

Ziemlich den gleichen Befund hatte derselbe in dem zweiten Falle erhoben, der gleichfalls im Jahre 1901 in meiner Sprechstunde sich vorgestellt.

Es handelte sich um einen 14jährigen Kranken, der seit einigen Monaten an Eiterung in dem Nasen-Winkel des linken Auges litt und vom Augenarzt vergeblich behandelt worden war.

Beim ersten Blick erkennt man das Klaffen des unteren Thränen-Röhrchens, die Anschwellung um das untere Kanälchen; nach Spaltung des Kanälchens erhält man aus der geräumigen Höhle desselben die bekannte gelbgrünliche, krümelige Masse. Als der Kranke nach 10 Tagen wieder sich vorstellt, ist er von seiner chronischen Eiterung vollkommen befreit.

Hr. Dr. Kempner fand in den krümeligen Massen nur Leptothrix-Pilze und Saprophyten, keine eiter-erregenden Kokken und keine Spur von Strahlenpilzen (Aktinomyces).

Diese beiden Fälle sind in einem Jahr in meiner Privat-Sprechstunde, unter 1300 neuen Kranken, beobachtet worden. Man würde sich aber täuschen, wenn man die Krankheit für so häufig hielte, dass ein Fall auf 650 Augenkranke kommt. Sie ist erheblich seltener. Hat doch A. v. Graefe (3 a) von 1854—1869, also unter 80000 Kranken, nur 10 Fälle notirt.[1] Aus dieser Seltenheit erklärt sich, dass jeder der beiden Fälle vor mir augenärztlich lange behandelt wurde, ohne dass die richtige Diagnose gestellt ward; denn mit der Diagnose ist hier die Heilung gegeben.

Es zeigt sich wiederum, was übrigens schon Aristoteles gewusst hat, dass für die Heilkunst das Lesen von Schriften nicht ausreicht. Zufällig aber hat gerade diese kleine Krankheit in den Lehr- und Hand-Büchern eine stiefmütterliche Behandlung erfahren, obwohl ihr Entdecker, A. v. Graefe, schon im Jahre 1854 sie genügend gekennzeichnet und 1869 ausführlich und klassisch beschrieben hat. Von unsren gebräuchlichen Lehrbüchern giebt Fuchs (1900) und Schmidt-Rimpler (1901), J. v. Michel (1890) nur eine Erwähnung des Vorkommens; Schweigger (1893), Vossius (1898) eine kurze, R. Schirmer sen. (1877, in der 1. Aufl. von Graefe-Saemisch) eine genügende Beschreibung.

Befriedigend ist auch die Schilderung von Panas (1894), L. de Wecker (1889), während Berry (1889) und Swanzy (1900) mit der Erwähnung sich begnügen.

Dabei ist die Literatur dieses Leidens gar nicht so unbedeutend. A. v. Graefe (1) hat im ersten Bande seines Archivs 1854 seinen ersten Fall so deutlich beschrieben, dass nur die genauere Bestimmung der Fadenpilze

[1] Allerdings ist ihm merkwürdiger Weise, wie er selber angiebt, 1856—1864 kein einziger Fall vorgekommen. 1866—1868, nachdem er das Leiden ganz genau kennen gelernt, wurden 6 Beobachtungen gemacht. Somit kommt etwa 1 Fall auf 3000 Augenkranke. Aber grade bei diesem Leiden sind, nach den Lebensgewohnheiten der Bevölkerungen, geographische Verschiedenheiten zu erwarten.



übrig blieb. Im folgenden Jahre (1855) fügte er (2) einen zweiten Fall hinzu, der ebenso genau beschrieben ist.

Als ich bei ihm Assistent war, (1866—1868), gehörte die Diagnose dieses Leidens zu denjenigen Gegenständen, über die er uns wohl bei Gelegenheit eines neuen Falles zu prüfen liebte; auch hat er am 18. Mai 1868 einen solchen Fall, mit diagnostischen Bemerkungen, in der Berliner med. Gesellschaft vorgestellt. Endlich hat er im Jahre 1869, auf Grund von 10 eigenen Beobachtungen, das Leiden „aus dem Terrain der Curiosa auf den geregelten Boden der Pathologie verpflanzt" und als „Leptothrix in den Thränen-Röhrchen" in seiner klassischen Art beschrieben.

Cohnheim fand 1865 in v. Graefe's 4. Fall, dass die Concremente ganz und gar aus Leptothrix-Elementen zusammengesetzt waren, und dies wurde in den folgenden 6 Fällen, theils von Cohnheim, theils von Leber, bestätigt. Doch waren die Fäden feiner und zeigten nicht die Jod-Reaction. Gelegentlich war das Concrement von Kalk-Körnchen durchsetzt.

1. Das erste ist Thränen, welches längere Zeit besteht (bis zu 1 Jahr).

2. Dann erst tritt Röthung und (schleimig-eitrige) Absonderung in der inneren Augen-Ecke hinzu.

Die Carunkel, die angrenzenden Partien der unteren Uebergangsfalte, sowie die dem unteren Thränen-Röhrchen benachbarte Bindehaut- und Lidrand-Partie sind geröthet. Morgens ist die innere Lid-Commissur verklebt, im Lauf des Tages werden unangenehme Empfindungen und Absonderung beobachtet. Die Gegend des unteren Thränen-Röhrchens ist abgerundet und angeschwollen. Man fühlt die cylindrische Verdickung des unteren Thränen-Röhrchens. Der Thränensack ist frei. Das untere Thränen-Pünktchen ist erweitert, bei gehobenem Blick vom Auge abstehend, und füllt sich beim Druck auf die Geschwulst mit spärlicher, sahniger Absonderung.

3. Ganz allmählich, zuweilen aber auch plötzlich, geht das zweite Stadium (der chronischen Eiterbildung im Kanälchen) über in das dritte, welches durch stärkere Eiterbildung im Thränen-Röhrchen und durch ausgeprägtere entzündliche Anschwellung der angrenzenden Theile sich kennzeichnet.

Der Thränenpunkt ist stärker erweitert, seine Oeffnung fast anhaltend mit gelber Flüssigkeit gefüllt, welche beim Druck auf die Geschwulst in dicken Tropfen hervorquillt. Die Lidrand-Partie, welche dem Thränen-Röhrchen entspricht, ist geschwollen, nach der Haut- und besonders nach der Bindehaut-Seite zu vorgewölbt und geröthet. Die erkrankte Partie ist empfindlich. Die Aehnlichkeit mit einem Gerstenkorn ist nur eine oberflächliche.

Heilung wird bewirkt durch Schlitzung des unteren Thränen-Röhrchens und Ausreinigung der Höhle von den Concrementen. —

Inzwischen waren aber auch von andren Augenärzten Fälle mitgetheilt wurden, so von Jodko (5); ferner von Schirmer sen. (6), del Monte (7), Grüning (8), welche die Concremente auch in dem oberen Thränen-Röhrchen gefunden; endlich von Förster (4), der 1869 Waldeyer's Beschreibung und Abbildung der Leptothrix-Massen veröffentlichte und darauf aufmerksam machte, dass das Bestreichen der Lidränder mit Speichel, das bei Laien als ein hilfreiches Mittel gilt, wohl geeignet sei, Leptothrix in den unteren Thränen-Kanal zu bringen. Auch der Kranke von Haase (8a) huldigte dieser Sitte.

In Frankreich, wo übrigens Desmarres schon früh die Aufmerksamkeit auf Dacryolithen gelenkt hatte, wurde die chemische Natur der Concremente genauer geprüft. Bouchardat (10) fand 25 % eiweissartige, 18 % schleimige Stoffe, 48 % kohlensauren Kalk und 9 % phosphorsauren Kalk und Magnesia. Auch aus England wurde ein Fall veröffentlicht (13).

Nunmehr tritt eine gewisse Pause in den Veröffentlichungen ein. Neues wird zu Tage gefördert durch genauere Untersuchung der in Frage stehenden Pilz-Formen. Gleichzeitig und unabhängig von einander haben v. Reuss (15) und Goldzieher (16) darauf hingewiesen: 1. dass F. Cohn (14) 1874 bei einem Fall von Förster in dem Concrement nicht Leptothrix, sondern Streptothrix festgestellt habe, die er als Streptothrix Foersteri bezeichnet (Zopf als Cladothrix Foersteri); 2. dass in ihrem Fall nur die verzweigten und feinen Streptothrix-Fäden vorhanden waren; 3. dass manche der bisher als Leptothrix beschriebenen Fälle auch Streptothrix gewesen sind.

Während Leplat (18) 1885 in 2 Fällen, aus der Klinik von Fuchs, und Grünhut (19) 1888 in 2 Fällen, aus der Abtheilung von Schenkl, gleichfalls Streptothrix findet, konnte Bajardi (17) 1884 in einer grösseren Zahl von Fällen, aus den Kliniken von Sperino und Reymond, beide Formen feststellen; und gleichzeitig mittheilen, dass Reymond in den Concrementen Aktinomyces nachgewiesen habe.

Genauer betont erst v. Schroeder (20) 1894, dass 1. in seinem Falle die Pilzmasse aus Aktinomyces bestand, 2. dass Streptothrix Foersteri identisch sei mit Aktinomyces, 3. dass die Lebensbedingungen für den Aktinomyces in dem Thränen-Röhrchen ungünstig seien, und daraus die Gutartigkeit des Leidens folge.

Also 1869 waren fast alle Fälle Leptothrix, 1884 Streptothrix, seit 1894 — Aktinomyces.

Denn zunächst erfolgten nur Bestätigungen der letztgenannten Ansicht. Huth (21) 1894 findet in den operativ entfernten Körnchen typische Aktinomyces-Drusen. Th. v. Schroeder (22) beschreibt 1896 zwei neue Fälle, wo die grünlichen Körner das typische Bild der Aktinomyces-Drusen und -Fäden ergaben. Ebenso Ewetzky (23) 1896 in einem Falle. 1899 zeigte Frl. Kastalskaja auf dem Moskauer Congress Präparate von Aktinomykose

des Thränen-Röhrchens. Es sind also in 5 Jahren 8 (oder 10) Fälle aus Russland und einer aus Deutschland, wo Aktinomyces im Thränen-Röhrchen diagnosticirt wurden, während in der gleichen Zeit kein Fall von Leptothrix oder Streptothrix vom Thränen-Röhrchen mehr veröffentlicht wird. Wieder scheint die Sache abgeschlossen.

Da kommt 1900 eine Veröffentlichung von VAN DER STRAETEN (25) aus Brüssel über Pseudo-Aktinomykosis der Thränen-Röhrchen. Die Pilze in den Concrementen erinnern an Aktinomyces, aber die kolbigen Anschwellungen sind weniger zahlreich und weniger markirt; auch das klinische Bild anders, nämlich gutartiger.

Das aber nicht alle früheren Mittheilungen über Leptothrix irrthümlich Deutungen darstellen, wird bewiesen durch den genauen Bericht des Hrn. Collegen KEMPNER über meinen ersten Fall, den ich zum Schluss beifüge.

„In dem mir übergebenen Talg-Concrement, welches eine ziemliche Consistenz aufwies, zeigten sich mikroskopisch zahlreiche schlanke stäbchenförmige Gebilde, welche theils einzeln, theils in Fadenform gelagert, oder zu Knäueln vereint, das Gesichtsfeld bedeckten. Die genannten Gebilde zeigten sich in Rein-Kultur, ausser ihnen waren weder Kokken noch sonstige Bakterien im gefärbten Präparat nachweisbar. Insbesondere waren keine Gebilde vorhanden, welche den Verdacht von Aktinomyces-Elementen rechtfertigen konnten, weder keulenförmige Anschwellungen an den besagten Fäden, noch eine Spur von Aktinomyces-Drusen. Echte Verzweigungen konnten in keinem der Präparate aufgefunden werden, so dass wir nicht anstehen, die beschriebenen fadenförmigen Gebilde der Gattung Leptothrix zuzurechnen. Erwähnt möge noch werden, dass die in dem Talg-Concrement in Reinkultur gefundenen Leptothrix, mit Jodkali-Lösung gefärbt, nicht die typische Violett-Färbung zeigten, und auch als etwas schmäler und schlanker, als die gewöhnlichen Leptothrix buccalis, bezeichnet werden muss."

Literatur-Verzeichniss.

1. A. v. GRAEFE, Concretionen im unteren Thränen-Röhrchen durch Pilzbildung. A. f. O. I. 1. 284—288 (1854). (S. 286 Z. 11 lies Thallusfäden.)

2. Derselbe, ebenda II. 1. 224 (1855).

3. Derselbe, Berliner klin. Wochenschr. 1868. S. 264 und Verhandl. d. Berliner med. Gesellschaft.

3a. Derselbe, Ueber Leptothrix in den Thränen-Röhrchen. A. f. O. XV, 1. 324—344 (1869.)

4. Prof. Dr. FÖRSTER, Pilzmassen in den unteren Thränen-Röhrchen. A. f. O. XV. 1. 318—323 (1869).

5. NARKIEWICZ-JODKO, Klin. Monatsbl. VIII. 79 (1870).

6. R. SCHIRMER, ebendas. IX. 248 (1871).



7. del Monte, Bull. dell Assoz. dei Naturalisti e Medici, anno III. 1872. Nr. 6. (Kurz ref. in Nagel's Jahresber. f. 1872. S. 434.)
8. E. Grüning, Knapp's Archiv. III. 1. S. 164.
8a. Haase, Knapp's u. Hirschberg's Archiv. VIII. 219 (1879).
9. Desmarres, Annal. d'Ocul. VII, 149, VIII. 85—205. IX. 20 (1842—1843).
10. Bugier, Recueil d'Ophth. 1874. S. 122.
11. Camuset, Revue clinique du Sud-Est 1882. S. 366.
12. L. de Wecker (u. Landolt), Ophthalmologie. IV. S. 1055 (1889).
13. Higgens, Brit. med. Journ. 1879. Oct.
14. Ferd. Cohn, Beitr. z. Biol. d. Pflanzen. I. 3. 1875.
15. A. v. Reuss, Wiener med. Presse. 1884. Febr.
16. W. Goldzieher, Centralbl. f. prakt. Augenheilk. 1884. Febr.-Heft.
17. Bajardi, Sulla natura parassitaria delle concrezioni dei canaliculi lagrimali, in der Jubiläums-Schrift für Sperino. 1884.
18. Leplat, Annal. de la soc. médico-chir. de Liége. 1885.
19. Grünhut, Prager med. Wochenschr. 1888. Nr. 23.
20. Th. v. Schroeder, Klin. Monatsbl. f. Augenh. 1894. April.
21. Huth, Centralbl. f. Augenh. 1894. April. S. 106.
22. Th. v. Schroeder, Klin. Monatsbl. f. Augenh. 1896. April. Vgl. Centralbl. f. Augenh. 1896. S. 153. 589.
23. Ewetzky, Archives d'ophtalmologie, 1896. April.
24. Kastalskaja, Ber. d. Moskauer internat. Congresses. 1899.
25. Van der Straeten, Centralbl. f. Augenh. 1900. S. 51.

Klinische Beobachtungen.

Luxatio bulbi intra partum.

Mitgetheilt von Dr. Emil Bock in Laibach.

Eine Hebamme brachte ein noch nicht 24 Stunden altes Kind weiblichen Geschlechts auf meine Abtheilung und wusste nur anzugeben, dass die Geburt schwer gewesen sei, und die Hilfe eines Arztes in Anspruch genommen werden musste.

Das kräftige Kind hatte in der Haut der Nasenwurzel eine kleine, unregelmässig geformte oberflächliche Haut-Abschürfung. Die Ränder der rechten Augenlider sind nicht sichtbar, denn der Augapfel liegt vor der Lidspalte, seine Bindehaut ist mehrfach zerrissen und zeigt punktförmige und grössere Blutaustritte. Auf der Lederhaut sieht man der Gegend der geraden Augen-Muskeln entsprechend Stümpfe von Gewebe, von den Augen-Muskeln ist nichts sichtbar. Der Augapfel lässt sich, an der Bindehaut gefasst, nach allen Richtungen drehen, ohne auf Widerstand zu stossen. Die Verbindungen mit der Augenhöhle sind so locker, dass der Augapfel gewiss noch stärker vor die Lidspalte gezogen werden könnte, was aber mit Rücksicht auf den Sehnerven selbstverständlich vermieden wird. Die Hornhaut ist rauh, trübe, Kammer tief, Regenbogenhaut mit einem Stich ins Grüne, die Pupille ist weit, schwarz. Die Lider des linken Auges sind regelrecht, seine Bindehaut stark blutunterlaufen, Hornhaut durchsichtig, Pupille weit, schwarz. Die Untersuchung mit dem Spiegel ist auf dem rechten Auge der

trüben Hornhaut wegen ohne Ergebniss, am linken Auge erhält man nur Spuren rothen Lichtes.

Nach Reinigung des ganzen Gebietes und Erweiterung der Lidspalte durch Trennung der Haut im schläfenseitigen Lidwinkel mit einem Scheerenschlage gelingt es leicht bei gleichzeitiger Lüftung des Oberlides mit der Pincette den Augapfel unter dieses zu schieben, so dass man nun das nach innen geschlagene Unterlid vorziehen kann. Der Augapfel liegt jetzt zwar in der Augenhöhle, ist aber von den Lidern noch nicht bedeckt, was um so mehr in Betracht kommt, als das Kind fortwährend kräftig schreit und der Augapfel abermals vor die Lidspalte zu treten droht. Um dies zu verhüten, werden die seitlichen Drittel der Lidränder durch Fadenschlingen vereinigt, das mittlere Drittel bleibt frei, um ein Scheuern' des Fadens auf der Hornhaut zu verhüten. Jetzt sieht man auch am Unterlide dem Augenhöhlen-Rande entsprechend eine oberflächliche Gewebs-Trennung der Haut.

Beim täglichen Wechsel des Verbandes ergiebt sich am 3. Tage eine auffallende Veränderung: Es wird eine übelriechende Flüssigkeit reichlich abgesondert. Am 5. Tage haben alle Nähte durchgeschnitten, der Augapfel liegt frei hinter der klaffenden Lidspalte und macht beim Schreien des Kindes lebhafte Drehbewegungen. Die Hornhaut ist grau, an ihrem unteren Rande eitergelb. In den folgenden Tagen kommt es nach eitrigem Zerfall der Hornhaut zu eitriger Entzündung des ganzen Augapfels mit auffallend geringen Reiz-Erscheinungen.

Um nicht zu weitläufig zu werden, will ich aus der Krankengeschichte nur erwähnen, dass das Kind zusehends schwächer wurde und auch mit dem linken Auge nichts zu sehen scheint. Eine auch nur annähernd genaue Spiegel-Untersuchung scheitert an äusseren Schwierigkeiten. An der linken Wade bemerkte man einige Tage nach der Hornhaut-Eiterung Röthung und Schwellung, woran Umschläge mit Blei-Wasser nichts ändern. Am 49. Tage unter hoher Körperwärme plötzliche Zunahme der Schwellung mit Weichwerden der Geschwulst. Ein tiefer Einschnitt entleert eine grosse Menge dicken guten Eiters. Ein Gazestreifen wird eingeführt. Am 6. Tage nach dem Einschnitte, am 55. Lebenstage, ist der Eiter übelriechend, das Kind aber kräftiger. 3 Tage später wird die Eiterhöhle trocken. Am 60. Lebenstage ist das Kind viel schwächer und stirbt plötzlich.

Von der Leichenschau will ich nur anführen, dass die Knochen des linken Beines in jeder Beziehung auch in der Markhöhle gesund waren, das Kniegelenk war zum Theil mit Eiter gefüllt, welcher sich durch die Kniekehle in die Wade Bahn gebrochen hatte. Beide Nieren waren auffallend gross, hellrosa, fast weiss mit verbreiterten Rindenschicht. Die Zellen der Harn-Kanälchen waren stark fettig getrübt.

Die mikroskopische Untersuchung der Augen zeigte beim rechten Fehlen der Hornhaut, Ersatz derselben durch eine kleine Narbe, deren Hinterfläche der zusammengeballte Uvealtractus anlag und mit ihr verwachsen war. Die rückwärtige Hälfte des bedeutend verkleinerten Augapfels war mit Eiter angefüllt. Das gesammte Gewebe der rechten Augenhöhle fand ich im Zustande abgelaufener Entzündung, in ihm die Stümpfe der abgerissenen Muskeln eingebettet. Das linke Auge ergab weder makroskopisch noch mikroskopisch etwas Krankhaftes.

Ich hielt den beschriebenen Fall der Veröffentlichung werth, weil überhaupt Verletzungen des Auges während der Geburt selten sind und mir eine

während der Geburt entstandene Luxatio bulbi aus der Literatur nicht be kannt ist.

Ich vermuthe, dass in dem vorliegenden Falle eine Gesichtslage für eine Steisslage gehalten und bei den Bemühungen, die Frucht herauszuziehen, der Finger in die Augenhöhle eingebohrt wurde, in der Meinung, es sei der After. Auffallend gering war die Beschädigung der Lider, bezw. der Umgebung des Auges. Die schiefen Augenmuskeln waren im Gegensatz zu den geraden erhalten, was man aus den Dreh-Bewegungen des Auges ersehen konnte. Die ihrer Deckzellen entblösste Hornhaut vereiterte, durch die Verunreinigung der Gewebe während der Geburt. Die Beschädigung des linken Auges mag eine nur unmittelbare gewesen sein, wie die Blut-Unterlaufungen der Bindehaut und der Spiegel-Befund (Blutung in den Glaskörper?) zeigen. Nachdem das Kind — so viel sich beurtheilen liess — auch mit diesem Auge nichts sah, so muss bei der ergebnisslosen anatomischen Untersuchung angenommen werden, dass eine Erkrankung des Sehnerven vorhanden gewesen sei, deren Art und Entstehung in einem solchen Falle auf verschiedenem Wege erklärt werden kann. Die eitrige Kniegelenks-Entzündung mit Bildung einer Eiterhöhle in der linken Wade muss bei dem Fehlen einer Knochen-Erkrankung (Verletzung) als Verschleppung der Eiter-Keime aus dem rechten Auge aufgefasst werden. Diese Eiterung war auch die Grund-Ursache des Todes.

Unser Büchertisch.

Neue Bücher.

1. Vorlesungen über Naturphilosophie, gehalten im Sommer 1901 an der Univ. Leipzig von Wilhelm Ostwald. Leipzig 1902, Veit & Comp. (457 S.)

Die Arbeit in den exacten Wissenschaften ist wegen der so weit vorgeschrittenen Specialisirung dem Betriebe einer mächtigen Fabrik, z. B. von Mikroskopen, zu vergleichen, wo jeder einzelne der zahlreichen Arbeiter nur ein Stück des Instruments herstellt, an seinem Arbeitsfenster nur noch die beiden nächsten Nachbarn überschaut, während die Vereinigung und Prüfung des ganzen Werkzeugs wenigen Bevorzugten anheimgestellt ist.

Das Werk von Ostwald stellt eine solche Prüfung der ganzen Arbeit und ihrer Ergebnisse dar und ist den Aerzten um so mehr zu empfehlen, als diese heutzutage — im Vergleich mit früheren Zeiten — nur selten mit den philosophischen Grundlagen der Wissenschaft sich beschäftigen, sehr zum Schaden der Einzelforschung und ihrer Darstellung.

*2. Graefe-Saemisch, II. Aufl., 32—34 Lief., XI. Bd., XXII. Kap. Die Augen-Veränderungen bei Vergiftungen von W. Uhthoff. Leipzig 1901. (3. Dec.) W. Engelmann.

*3. Leçons de thérapeutique oculaire, basées sur les découvertes les plus récentes. Leçons faites à la faculté de médecine de Paris (cours libre, semestre d'été 1901) par le Dr. A. Darier. Paris, édité aux bureaux de clinique opht., 9 rue Buffault.

*4. Lehrbuch der speciellen patholog. Anatomie von Dr. Joh. Orth, ord. Prof. in Göttingen. 9. Lieferung, Auge, bearb. von Prof. Dr. Greeff. I. Hälfte. Berlin 1902, A. Hirschwald.

*5. Die Zuckerkrankheit von Dr. Felix Hirschfeld, Privatdoc. an der Univ. Berlin. Leipzig, G. Thieme, 1902.

6. Physiologie des Menschen und der Säugethiere. Lehrbuch für Studierende und Aerzte von Dr. Immanuel Munk, a. o. Prof. a. d. Univ. und Abth.-Vorsteher am physiol. Institut zu Berlin. 6. Aufl. Berlin 1902, A. Hirschwald.

Gesellschaftsberichte.

Berliner Ophthalmologische Gesellschaft.

Vorsitzender: J. Hirschberg. Schriftführer: Wertheim.

Sitzung vom 27. Juni 1901.

1. Herr F. Mendel: Ein Fall von ringförmiger Netzhaut-Ablösung.

Vortr. stellt ein 9jähriges Mädchen vor, das in den letzten Tagen Prof. Hirschberg's Poliklinik aufsuchte. Vor 2 Jahren war derselben von einem andren Kinde eine Bürste ins rechte Auge geworfen worden. Während links die Sehschärfe eine normale ist, werden rechts nur Hand-Bewegungen in nächster Nähe erkannt. Ophthalmoskopisch zeigt sich eine ausgedehnte Netzhaut-Ablösung, die von allen Seiten bis zur Papille reicht. (Siehe Fig. 1, a. B. des rechten Auges.) Im oberen wie im unteren Theile der Netzhaut zieht eine bogenförmige Falte von hellglänzender weisser Farbe.

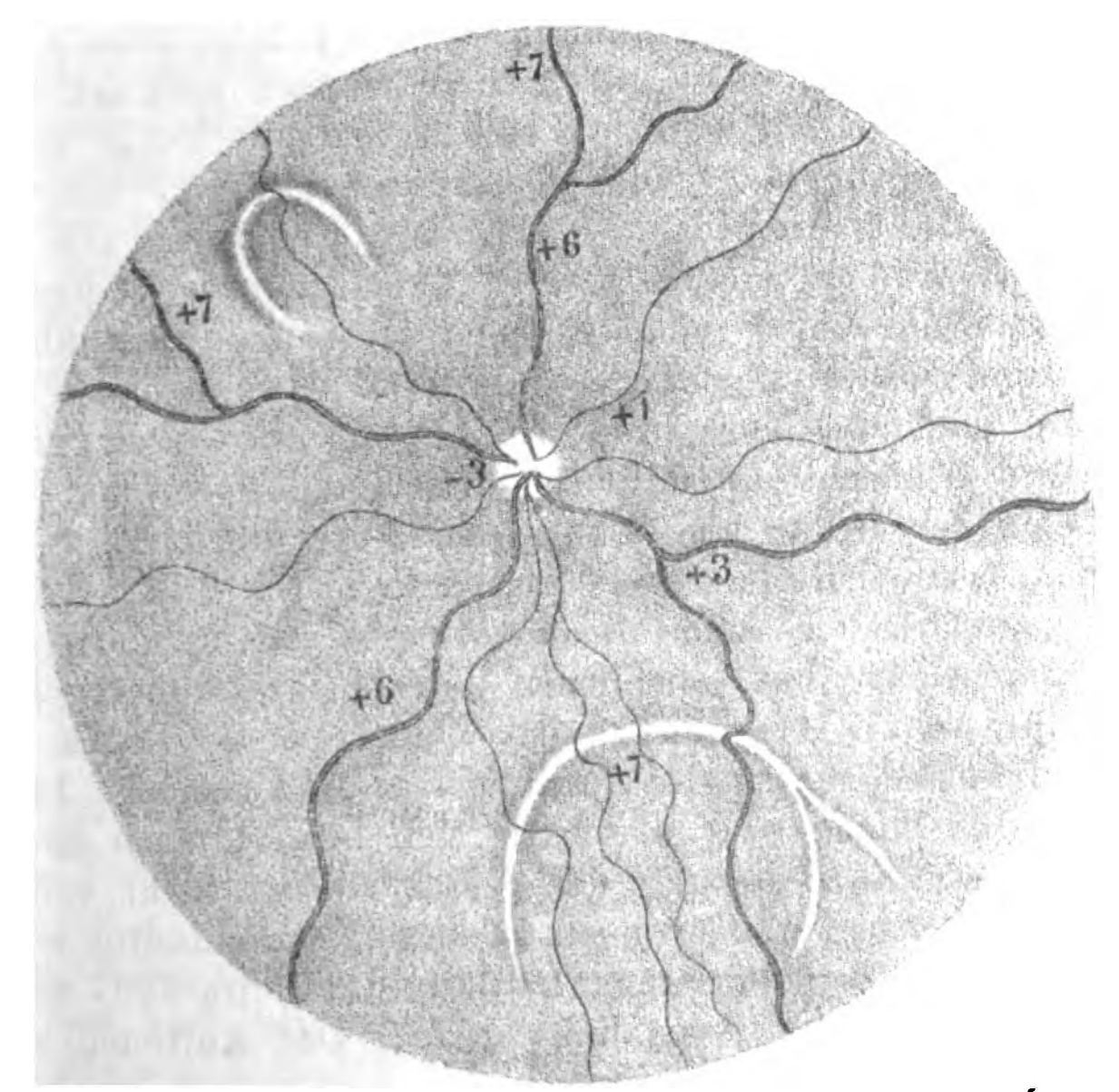


Fig. 1.

(Die in die Zeichnung eingeschriebenen Zahlen bedeuten diejenige Anzahl von Dioptrien, mit welchen die betreffende Stelle am besten gesehen wird.)

Im Jahre 1892[1] wurde aus Prof. Hirschberg's Augenheilanstalt ein ganz ähnlicher Fall von Dr. Dahrenstädt veröffentlicht, in welchem die durch Trauma abgelöste Netzhaut einen geschlossenen Ring rings um die Mitte bildete.

2. Herr Fehr: Fall von primärer, bandförmiger Hornhaut-Trübung.

Vortr. stellt einen Fall von primärer bandförmiger Hornhaut-Trübung vor und berichtet über zwei andre in Prof. Hirschberg's Klinik gemachte Beobachtungen dieser seltenen Krankheit, die schon 1869 von A. v. Graefe klassisch beschrieben ist. Der Vorgestellte ist ein 59jähriger, geisteskranker Kunstmaler. Beiderseits trägt die Hornhaut entsprechend der halbgeöffneten Lidspalte eine querverlaufende, bandförmige, bräunliche Trübung, die, mit der Lupe betrachtet, in feinste Pünktchen sich auflöst. Die Sehschärfe ist noch verhältnissmässig gut = $^5/_7$, das Gesichtsfeld aber zeigt links bereits eine ominöse, nasale Einschränkung. Dabei ist der Druck nicht tastbar gesteigert und der ophthalmoskopische Befund normal, wie überhaupt zur Zeit noch keine weiteren Complicationen sich nachweisen lassen.

Die beiden andren Fälle betrafen Greise von über 70 Jahren. Der erste, ein 71jähriger Arzt, kam im Jahre 1886 in Hrn. Geh.-Rath Hirschberg's Behandlung. Er litt zugleich an Arthritis der Finger. Links war die Sehschärfe unverhältnissmässig schlecht, so dass schon weitere Complicationen anzunehmen waren. Obwohl der Druck nicht hoch und das Gesichtsfeld noch normal war, wurde ihm doch sofort die Iridectomie angerathen. Zu dieser konnte er sich jedoch erst 1 Jahr später entschliessen, als beiderseits ein subacutes Glaukom sich eingestellt hatte. Die auf beiden Augen nacheinander vorgenommene Operation hatte den Erfolg, dass rechts die Sehschärfe dauernd gut blieb, links jedoch dieselbe nach anfänglicher Besserung wieder verfiel, und zwar, wie sich bald herausstellte, in Folge fortschreitender Chorioretinitis centralis. Sehr bemerkenswerth war hier die rissige Aufschilferung der gichtischen Hornhaut-Trübung, die in atypischer, intermittirender Weise bis zu dem im 82. Lebensjahre erfolgenden Tode des Kranken sich hinzog, zwar viele Störungen verursachte, aber doch ein mässiges Sehvermögen bis zum Tode gestattete.

Der andre Fall, ein Mann von 72 Jahren, kam zum ersten Mal im Jahre 1887 zur Beobachtung mit der klassischen Form der bandförmigen Trübung, die in der Breite von 4 mm quer über die ganze Hornhaut zieht und nur einen schmalen Randstreif von 1 mm frei lässt; damals war die S noch = $^1/_2$ und weiter keine Veränderungen zu constatiren. 4 Jahre später kehrte er wieder mit erheblicher Verschlechterung der Sehschärfe in Folge von Chorioretinitis centralis. Dabei ist der Druck nicht tastbar erhöht und die Aussengrenzen des Gesichtsfeldes sind normal. 1893 wird erst das rechte und, da danach die Sehschärfe sich bessert, auch das linke Auge iridectomirt. Aber die Besserung der Sehschärfe ist nicht von Dauer und unter Vermehrung der Veränderungen in der Netzhautmitte wird die Sehschärfe mittelmässig. Bei der letzten Prüfung im Jahre 1897 sah das rechte Auge nur noch Finger in 2′, das linke in 5′. Das Auftreten von Glaukom aber wurde vermieden.

Die 3 Fälle bewegen sich in dem Rahmen der Anschauung, die wir erfahrungsgemäss von dem Wesen der Krankheit gewonnen haben: nämlich

[1] Centralblatt für Augenheilkunde, 1892, S. 70.

dass wir es bei der prim. bandförmigen Hornhaut-Trübung mit einer, wie Best sich ausdrückt, verminderten Lebens-Energie der Hornhaut zu thun haben, deren Ursache wohl in einer von den Gefässen ausgehenden Ernährungsstörung zu suchen ist. Letztere macht sich in späterer Zeit auch an andren Theilen bemerkbar als Iridocyclitis, Chorioretinitis und besonders häufig als Glaukom. Welcher Art die Gefäss-Erkrankung ist, lässt sich nicht sicher sagen; vielleicht ist es eine reine senile Form, vielleicht spielt die Gicht eine Rolle, worauf schon Nettleship hingewiesen hat; da bei ihr Gefäss-Erkrankungen ein ziemlich häufiges Vorkommniss sind, ferner die Ernährungs-Flüssigkeit, die nach Leber die Quelle für die Kalk-Ablagerung abgiebt, einen grösseren Gehalt an Kalksalzen besitzt als in der Norm.

3. Herr Lehmann: Ueber akute doppelseitige, retrobulbäre Neuritis.

Vortr. berichtet über einen Fall von akuter, doppelseitiger, retrobulbärer Neuritis, den er bei einem an Magen-Carcinom leidenden Patienten zu beobachten Gelegenheit hatte. Das Sehnerven-Leiden hatte innerhalb drei Wochen unter Bildung grosser, centraler Skotome ohne periphere Einengung des Gesichtsfeldes und unter ganz geringfügigen, vorübergehenden, papillitischen Erscheinungen zur fast völligen Erblindung geführt. Nach zwei Monaten war jedoch wieder volle Sehschärfe eingetreten bei Abblassung der temporalen Papillenhälften und mit Hinterlassung kleinster centraler, relativer Skotome. Dieser Befund blieb der gleiche bis zu dem ein halb Jahr später erfolgtem Tode. — Die histologische Untersuchung beider Sehnerven bis zum Chiasma ergab dasselbe Resultat, wie bei den bisher untersuchten Fällen retrobulbärer Neuritis — eine interstitielle Neuritis des papillo-macularen Bündels, die in diesem Falle vornehmlich in der Gegend des Eintritts der Gefässe und in geringem Maasse im Canal. optic. eingesetzt hatte. — Da ein andres ätiologisches Moment sich bei dem Patienten nicht auffinden liess, so müsste die Neuritis mit dem Magencarcinom in Verbindung gebracht werden, ein äusserst seltenes, bisher nur 3 Mal beobachtetes Vorkommen. Vortr. glaubt jedoch nicht, dass es sich hier um einen directen Einfluss eines carcinomatösen Giftes auf die Nerven handelt, sondern nimmt eine Intoxication durch Ptomaine an, für deren Entwicklung bei Magencarcinom besonders günstige Gelegenheit gegeben ist.

An den Vortrag schloss sich eine Demonstration von Weigert-Präparaten aus den verschiedenen Theilen des Sehnerven.

4. Herr Steindorff: Präparat von Glaskörper-Abscess.

5. Herr F. Mendel: Ueber Star-Ausziehung bei Hochbetagten. (Veröffentlicht im August-Heft des Centralbl. f. Augenheilk., 1901.)

Sitzung vom 25. Juli 1901.

1. Herr F. Mendel: Juvenile Tabes mit Sehnerven-Atrophie.

2. Herr Pope (aus Madras a. G.): Ueber Star-Operation in Indien. (Veröffentlicht im September-Heft des Centralbl. f. Augenheilk., 1901.)

3. Herr J. Hirschberg: Ein Fall von Aderhaut-Geschwulst. (Veröffentlicht im August-Heft des Centralbl. f. Augenheilk., 1901.)

4. Derselbe: Ueber Linsen-Verschiebung.

Ein 11jähriger Knabe, aus gesunder Familie, normal geboren und regelmässig entwickelt, von klein auf schwachsichtig, wird gebracht, da mit den

grösseren Anforderungen der Schule die Sehschwäche störender sich geltend macht.

Augäpfel von normaler Grösse und Form, nicht zitternd. Die Iris liegt schläfenwärts tiefer und schlottert hierselbst bei den Bewegungen des Augapfels. Pupillen-Bewegung normal. Bei der Durchleuchtung erkennt man beiderseits, dass die durchsichtige Linse nasenwärts verschoben ist. Links ist der schwarz erscheinende Linsenrand convex nach der Schläfenseite zu und wohl noch einmal so breit, als rechts. Rechts ist die Linie nicht convex gegen die Schläfenseite zu, sondern mehr geradlinig, ja leicht concav.

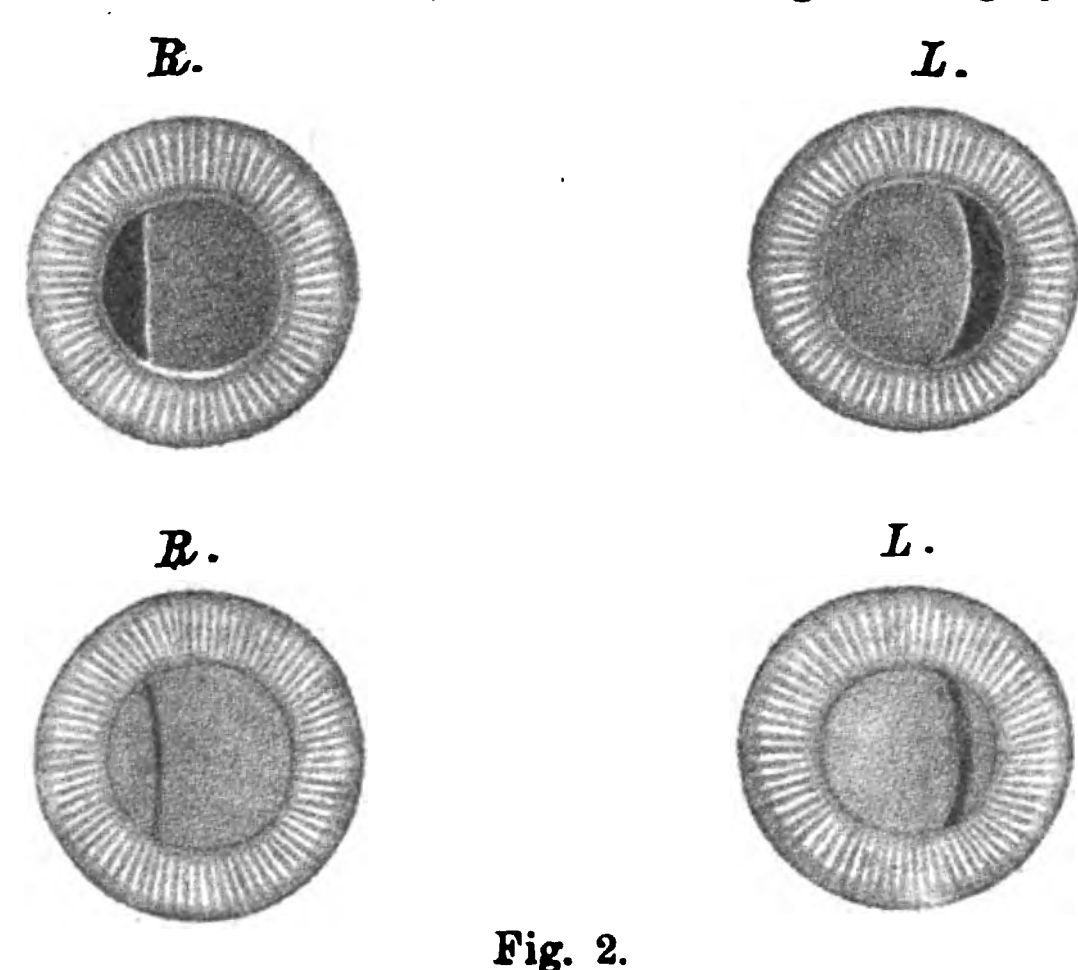


Fig. 2.

Also hat die rechte Krystall-Linse die Kartenherz-Form, wie sie gelegentlich, jedoch nur selten, bei angeborener Verkleinerung der Linse (Coloboma lentis) beobachtet wird. Bei focaler Beleuchtung erkennt man deutlich den Unterschied zwischen dem linsenhaltigen Theil der Pupille und dem linsenlosen, indem ersterer leicht grau erscheint, durch Reflexion des Lichts. Der Linsen-Rand erglänzt goldgelb, aber nicht wenn man den Lichtkegel unmittelbar darauf richtet, sondern nur dann, wenn man den verborgenen Theil des Linsen-Randes durch die Lederhaut hindurch bestrahlt.

Augengrund normal. Natürlich kann man leicht ein doppeltes Bild von P bekommen. Sehkraft ohne Glas Finger in 2 m; mit + 5 D wird beiderseits S = $^{5}/_{20}$, mit — 10 D aber nur $^{5}/_{25}$ bis $^{5}/_{35}$. Es kann also einerseits der linsenlose Theil der Pupille, andrerseits der linsenhaltige für sich zum Sehen benutzt werden. Sn $1^{1}/_{2}$ wird ohne Glas in $2^{1}/_{2}''$ gelesen (0,5 in 0,05). Gesichtsfeld normal. (Der untere Theil der Fig. 2 giebt die Durchleuchtung, der obere die seitliche Beleuchtung.)

Sitzung vom 14. November 1901.

1. Herr J. Hirschberg: Die Fünfzigjahr-Feier der Erfindung des Augenspiegels. (Veröffentlicht in der Deutschen med. Wochenschrift 1901, Nr. 48 und in diesem Heft, S. 22.)

2. Herr Fehr: a) Fall von recidivirendem Lid-Oedem. b) Fall von Fuchs'scher Rand-Atrophie der Hornhaut.

3. Herr Steindorff: Kranken-Vorstellung (Lid-Plastik).

4. Herr F. Mendel: a) Fall von Kalk-Verätzung des Auges.

Am 5. October 1901, Vormittags $11^1/_2$ Uhr stolperte ein 31jähriger Maurer, der ein offenes Fass gelöschten Kalks (Weisskalks) trug, mit seiner Last, so dass ihm Kalk ins Gesicht und in die Augen spritzte. Sofort heftigste Schmerzen und Unfähigkeit, die Augen zu öffnen. Auf dem Bau wurden ihm die Augen mit dem Wasserstrahl ausgespritzt und mit Oel ausgewischt. Dann wurde er nach dem nächsten Krankenhaus gebracht, und dort wiederum die Augen mit Wasser und Oel ausgewaschen. Von dort wurde er Prof. Hirschberg's Anstalt überwiesen, woselbst er etwa $1^1/_4$ Stunden nach der Verletzung eintraf und sofort in Behandlung genommen wurde.

Die Lidhaut beider Augen ist geröthet, sonst im Gesicht keine Zeichen von stärkerer Aetzwirkung. Sowie man nach vorsichtiger Cocaïn-Einträuflung die Lider auseinander zieht, sind noch sehr zahlreiche Kalkbröckel sichtbar, noch mehr nach dem Umstülpen der Lider. Die Bindehaut ist beiderseits in ihrer ganzen Ausdehnung stark geröthet, beiderseits sitzt in der Bindehaut des Oberlids dicht oberhalb der Uebergangsfalte je ein brauner Aetzschorf, dem eine weisse, bröcklige Kalkmasse fest anhaftet. Die linke Hornhaut ist in der ganzen Ausdehnung glanzlos und rauchig getrübt; die rechte ebenso, nur zeigt diese in ihrem oberen Abschnitt noch etwas Glanz.

Alle Kalktheilchen werden, unter wiederholter Cocaïn-Einträuflung, von Prof. H. sorgfältig entfernt, hauptsächlich mittels Bäuschchen sterilisirter Watte. Mit sterilisirter physiologischer Kochsalz-Lösung wird zum Schluss wiederholt die Hornhaut-Oberfläche und der Bindehautsack ausgewaschen.

Der Verletzte war nun erheblich erleichtert und sein Sehen gebessert. Vorsichtige Sehprüfung ergab rechts = $^5/_{25}$, links = $^5/_{20}$.

Aber nun war der Mann trotz der eindringlichsten Vorstellungen nicht mehr zu halten, sondern verliess die Anstalt. Abends um $8^1/_2$ Uhr kam er wieder und bat flehentlich um Aufnahme, da er die rasenden Schmerzen nicht zu ertragen vermochte. Er bekam reichlich Holocaïn und Atropin eingeträufelt, Coldcrême zwischen die Lider gestrichen und musste die Bettlage 14 Tage lang fortsetzen. Bei dieser Behandlung trat, eine Nacht ausgenommen, Schmerz nie wieder auf.

Schon Tags nach der Aufnahme war ein grosser Substanz-Verlust auf dem linken Auge sichtbar, weshalb das letztere nun für etwa 2 Wochen verbunden blieb. Zwei Mal täglich wurde der Verband gewechselt und die genannten Medicamente eingeträufelt. Das rechte Auge blieb frei vom Verband. Das Geschwür der Hornhaut war schon am 9. October auf beiden total, aber rechts mehr oberflächlich, links tiefer; auf beiden Augen glatt und convex, entsprechend der normalen Hornhaut-Krümmung, auch ziemlich gleichmässig abgetönt, so dass es nur durch die Grenzlinie am Hornhaut-Saume erkannt werden konnte.

Die Pupille war beiderseits unter Atropin rund und maximal, nur links vom 15. October ab etwas unregelmässig, zum Zeichen, dass hier die tiefer greifende Entzündung auf die Iris übergegangen war. Schon vorher war die Augapfel-Bindehaut unterhalb der Hornhaut weiss, d. h. nekrotisch geworden, links ausgedehnter als rechts; und auf diesem Auge hatte die Verkürzung des unteren Bindehautsacks bereits am 4. Tage nach der Verletzung sich bemerkbar gemacht.

Nachdem die oberflächliche Geschwürsbildung der rechten Hornhaut sich schon wieder beträchtlich verkleinert hatte, wurde am 17. October auch

links der Beginn der Epithel-Neubildung bemerkt, doch blieb die Hornhaut erheblich getrübt. Am 22. October begann das Gewebe unterhalb der linken Hornhaut granulirend zu wuchern und am 30. October legten sich rothe Wülste über den Hornhautrand. Die linke Hornhaut ist stark getrübt. Rechts ist der Process nicht weiter fortgeschritten. Die Verwachsungen ziehen links, oben wie unten, scheinbar in einzelnen Strängen, die beim Abziehen der Lider sichtbar werden, zum Hornhautrand.

Die Hornhaut ist jetzt vollständig mit Deckzellen überzogen.

$$S \begin{matrix} R = {}^{5}/_{25} \\ L = \frac{1}{\infty} \end{matrix}$$

Am 6. November ist links die Verwachsung der beiden Lider mit dem Augapfel eine ganz vollständige, die sichtbare Hornhaut-Fläche durch Wülste, die ihren Saum überragen, erheblich verkleinert und ganz trübe.

$$S \begin{matrix} R = {}^{5}/_{7} \text{ fast} \\ L = \frac{1}{\infty} \end{matrix}$$

b) Fall von Oberkiefer-Resection wegen Krebs.

Herr F. Mendel stellt einen 65jährigen Patienten vor, der aus der Poliklinik von Herrn Geheimrath Hirschberg zur Operation Herrn Dr. Adler überwiesen wurde. Es handelte sich um ein ausgedehntes Carcinom, das von der Nasenseite der linken Orbita ausging. Die Radical-Operation, die Theile vom Siebbein, Nasenbein, Keilbein und Oberkiefer entfernte, zeigte ein sehr günstiges Resultat. Die unerträglichen Schmerzen sind seit der Operation beseitigt.

5. Herr Hamburger: Beitrag zur Physiologie der Nachbilder.

6. Herr Steindorff: Ueber doppelseitige Embolie der Centralarterie.

7. Herr Loeser berichtet über eine 43jährige Patientin, aus der Prof. Oppenheim'schen Poliklinik für Nervenkranke, bei der seit 2 Monaten Kopfschmerzen, Schwindel und Erbrechen, seit ca. 5 Wochen eine „Schiefstellung des linken Auges" aufgetreten war. Die Untersuchung ergab: Parese des linken Abducens, mässige Mydriasis links, Stauungspapille beiderseits, typische linksseitige homonyme Hemianopsie. An der Diagnose „intracranielle Neubildung" war kein Zweifel, ihr Sitz wahrscheinlich basal. Bemerkenswerth war das Fehlen des Doppelsehens trotzdem das linke Auge in Convergenzstellung stand, ein relativ frischer Fall vorlag und die Sehschärfe beider Augen nicht herabgesetzt war. Die Ursache war die linksseitige Hemianopsie. Denn sowohl beim Blick gerade aus (wegen der Convergenz des linken Auges) als bei seitlicher Blickwendung nach links, wo unter normalen Verhältnissen die Doppelbilder am ausgesprochensten hätten sein müssen, fielen die Bilder der mit dem rechten Auge in normaler Weise fixirten Gegenstände links nach innen von der macula d. h. ins Gebiet der erblindeten Netzhautpartie und konnten so natürlich nicht wahrgenommen werden. Abgesehen von dieser Curiosität hat die Combination der linken Abducensparese mit einer Hemianopsie theorethisches Interesse. Liepmann und Calmus haben eine Augenmassstörung der Hemianopiker, die darin besteht, dass horizontale Linien stets mit Verkürzung der dem Gesichtsfeldausfall entsprechenden Seite halbiert werden, in letzter Linie auf eine „Beweg-

lichkeitsstörung" nach der entsprechenden Seite zurückgeführt. Da in dem Loeser'schen Fall zwischen dem Fehler des rechten Auges, wo nur der G.F.-Defect, und zwischen dem Fehler des linken Auges, wo neben dem G.F.-Defect eine echte Bewegungshemmung nach der entsprechenden Seite bestand, keine Differenz hervortrat, ist die Liepmann'sche Theorie, trotz des von Loeser zugegebenen Unterschiedes seiner Beweglichkeitsstörung von derjenigen im Liepmann'schen Sinne, nicht aufrecht zu erhalten. Loeser schliesst sich vielmehr der schon von Feilchenfeld-Lübeck geäusserten Ansicht an, dass die Form des Sehfeldes den ausschlaggebenden Faktor für das Zustandekommen der in Rede stehenden Augenmassstörung bildet.

Sitzung vom 12. Dezember 1901.

1. Herr Lehmann: Ueber Durchtrennung des vordersten Theiles vom Sehnerv.

Vortr. stellt einen 14jährigen Knaben vor, der so unglücklich mit seinem linken Auge auf ein hervorstehendes Stück Eisendraht fiel, dass der Draht durch das untere Lid, ohne den Augapfel zu verletzen, in die Augenhöhle eindrang und sofortige Erblindung herbeiführte. Vortr. nimmt eine Durchtrennung des vordersten gefässhaltigen Theiles des Sehnerven an, bespricht die Seltenheit der Verletzung, ihr Zustandekommen und an der Hand von mehreren, in 4 wöchentlichen Zwischenräumen aufgenommenen Skizzen das ophthalmoskopische Bild. Dieses Bild ähnelt dem der sogen. Embolie der Art. centr. retin.; es unterscheidet sich aber von ihm durch die ausgedehnte und intensive Netzhauttrübung, namentlich in der Gegend des gelben Flecks, und durch die nach einiger Zeit aufgetretenen Pigmentveränderungen, die auf eine Verletzung der hinteren, kurzen Ciliargefässe beruhen und die sich in diesem Falle, entsprechend dem Gang des von unten her eingedrungenen Eisendrahtes, oberhalb und unterhalb der Papille in Gestalt von chorioretinitischen Heerden entwickelten. Diese beiden Momente sind zugleich auch beweisend für die Durchtrennung des Sehnerven in seinem gefässhaltigen Theil, während das unkomplicirte Bild der Embolie für Verletzungen spricht, die centralwärts vom Eintritt der Gefässe den Sehnerven durchtrennt und zugleich starke, die Centralgefässe komprimirende Scheidenblutungen oder eine Zerreissung der Art. ophthalmica gesetzt haben.

2. Herr Mendel: 2 Magnet-Operationsfälle.

Vortr. berichtet über 2 Fälle von Magnet-Operation, von denen der letzte vorgestellt wird, während der erste schon in seine Heimath entlassen ist.

Der zweite Fall betrifft einen 42jährigen Maurer, der am 14. November 1901 das rechte Auge beim Bearbeiten einer Mauer mit der eisernen Hacke sich verletzt hatte. Da er keine Schmerzen empfand, betrachtete er die Verletzung als unbedeutend und arbeitete an diesem und am folgenden Tage ruhig weiter. Erst nach Feierabend des 15. November suchte er, weil er „Rauch" im Zimmer zu sehen glaubte, die Unfallstation auf, die ihm in die Anstalt von Geheimrath Hirschberg schickte.

Als Patient um $^1/_2$9 Uhr Abends hier anlangte, wurde folgender Befund erhoben: Das verletzte Auge ist ziemlich reizlos. In der Mitte der Hornhaut besteht eine zarte, verharschte Wunde von ca. 1 mm. Breite; dahinter in der Iris unterhalb des Pupillenrandes ein ganz kleines dreieckiges Loch, noch weiter dahinter und nach unten eine pyramidale Trübung der Linse mit nach hinten gerichteter Spitze. Die Pupille ist eng, ein Fremd-

körper nicht sichtbar. Nach Erweiterung der Pupille durch Atropin zeigt sich der Glaskörper im wesentlichen frei und ganz in der äquatorialen Partie schläfenwärts sieht man einen in der Netzhaut festhaftenden Eisensplitter. Seine Richtung ist senkrecht, er ist 3 P. lang und 1 P. breit. Seine Masse erscheint dunkel, nur die Bruchecken glänzen metallisch. Sideroskopie positiv.

Da von Verträglichkeit des langen Splitters keine Rede sein kann, und da ein Zuwarten die Prognose verschlechtern würde, so wird trotz der späten Abendstunde sofort die Operation von Herrn Geheim-Rath Hirschberg ausgeführt. Der grosse Handmagnet fördert, wie zu erwarten war, nichts; auch wird der Versuch mit diesem Instrument nicht fortgesetzt. Auch der Versuch mit der halben Kraft des Riesenmagneten ist ohne Erfolg. Nunmehr wird die ganze Kraft des Riesenmagneten eingestellt, und seine Spitze wird langsam vom lateralen Aequator bis zum Hornhautrande vorgeschoben, ohne dass der Splitter in der Vorderkammer erscheint. Jedoch ergiebt eine jetzt angestellte ophthalmoskopische Untersuchung, dass der Fremdkörper aus seinem Sitz herausgefallen ist. Da er im Glaskörper nicht zu sehen ist, so wird angenommen, dass er auf dem Wege zur Hornhautwunde in der Ciliarkörpergegend liegt. Dementsprechend wird jetzt die Spitze des Riesenmagneten auf die Mitte zwischen Aequator und Hornhautwunde aufgesetzt und beim Vorwärtsleiten in dieser Richtung erscheint bald der Eisensplitter am unteren Pupillenrand. Er wird leicht darüber hinweggehebelt und liegt schräg in der Vorderkammer. Jetzt Lanzenschnitt am unteren Hornhautrande: schon beim Zurückziehen der Lanze folgt der Fremdkörper, so dass er zur Hälfte aus der Wunde herausragt. Aus dieser Lage wird er sofort mit dem grossen Handmagnet entfernt und ganz ausgezogen. (Die Lanze war, wie am folgenden Tage festgestellt wurde, magnetisch.) Die Iris wird mit dem Spatel geglättet, Eserin eingeträufelt, der Kranke verbunden und zu Bett gebracht.

Der Heilungsverlauf war ganz reizlos. Die Linsentrübung macht keine Fortschritte. Patient sieht mit dem Auge $^5/_{10}$ bei normalem Gesichtsfeld.

Aeusserlich sieht das Auge wie ein gesundes aus.

Bei genauerer Betrachtung sieht man die ganz zarte Hornhautnarbe von der Verletzung, das Loch in der Iris, und mit dem Augenspiegel, die zarte, wie es scheint, verschmälerte, schlauchförmige Linsentrübung und den weissen Narbenstreif im Augengrunde, da wo der Splitter gesessen hat.

Der Splitter ist $4^1/_2$ mm lang, $^3/_4$ mm breit, 0,004 gr schwer.

3. Herr Ginsberg: Demonstration anatomischer Präparate.

4. Herr Altmann: Abducens-Lähmung bei Schwangerschaft.

5. Herr Steindorff: Zur Embolie der Centralarterie.

6. Herr J. Hirschberg: Ueber Pilz-Concremente aus dem Thränen-Röhrchen. (Vgl. dieses Heft, S. 7.)

Referate, Uebersetzungen, Auszüge.

1) **Die Fünfzigjahrfeier der Erfindung des Augenspiegels**[1], von J. Hirschberg. (Deutsche med. Woch. 1901. Nr. 48.)

M. H.! Indem ich Sie nach der Sommer-Erholung heute in der ersten Herbst-Sitzung willkommen heisse, drängt es mich, an die Fünfzigjahrfeier

[1] Eröffnung der Herbst-Sitzung der Berliner ophthalmologischen Gesellschaft, am 14. November 1901.

der Erfindung des Augenspiegels zu erinnern. Das kleine und anspruchslose Büchlein: „Beschreibung eines Augenspiegels zur Untersuchung der Netzhaut im lebenden Auge von H. Helmholtz, Professor der Physiologie an der Universität zu Königsberg“ ist im Jahre 1851 zu Berlin erschienen. An welchem Tage die Handschrift abgeliefert, an welchem das Buch den Fachgenossen zugänglich geworden, — das sind müssige Fragen, die sich übrigens gar nicht mehr entscheiden lassen; das Grab deckt bereits alle zunächst Betheiligten. Weit wichtiger ist es, zu betonen, dass die Schrift von Helmholtz und in Berlin veröffentlicht ist. Denn er war unser!

Hat Helmholtz auch die ganze Welt belehrt, in Deutschland ist das Wichtigste gefunden worden: Rüte und Coccius, Albrecht v. Graefe und Richard Liebreich, Eduard v. Jäger und Mauthner haben uns die neue Welt erschlossen, deren Columbus Hermann Helmholtz gewesen.

Wenn Sie das kleine Werkzeug betrachten, das den Compass für diese Entdeckungsreise darstellt, so sehen Sie wiederum ganz klar, dass Grosses mit den einfachsten Mitteln geleistet worden. Es ist ein passend schräg gestelltes Spiegelglas mit einigen Hilfs-Linsen.

Das Bedeutende war die Klarheit der Theorie. Denn diese hat bis heute nicht die geringste Aenderung erfahren. Von wie vielen Theorien aus dem Jahre 1850 kann man dasselbe sagen?

Trotz der in physikalischer Hinsicht vollendeten Einrichtung des Helmholtz'schen Augenspiegels, den noch heute jeder geübte Beobachter mit Vortheil anwenden kann, fanden im Beginn der Augenspiegel-Zeit, als die Kunst der Untersuchung noch nicht genügend ausgebildet worden, als es noch an erfahrenen Lehrern dieser Kunst mangelte, die Aerzte meist so erhebliche Schwierigkeiten, dass sie die Erfindung von Rüte's Augenspiegel mit lebhafter Freude begrüssten. Zu Göttingen erschien ein Jahr später, nämlich 1852: „Der Augenspiegel und das Optometer für praktische Aerzte von C. G. Theod. Rüte, Professor der Medicin und Direktor der Klinik für Sinnes-Krankheiten [1] in Göttingen“. In dem Titel der Schrift ist der Zweck des neuen Instruments klar angedeutet, das ich Ihnen hier vorstelle, in derjenigen Form, in der ich es für die von mir veranlasste vollständige (historische) Sammlung von Augenspiegeln zur Berliner Gewerbe-Ausstellung 1879 herstellen liess. [2] Dasselbe ist feststehend, hat zur Beleuchtung einen in der Mitte durchbohrten lichtstarken Hohlspiegel, und Linsen sowohl für das umgekehrte, wie auch für das aufrechte Bild.

Jetzt war das Weitere erleichtert; es folgte 1853 der Augenspiegel von Coccius, mit dem A. v. Graefe seine hauptsächlichsten Entdeckungen gemacht, dann der kleine Liebreich, welcher die neue Kunst sozusagen popularisirte, endlich 1854 der Augenspiegel von Ed. v. Jäger, demjenigen Forscher, welcher wohl zuerst die regelmässige Untersuchung im aufrechten

---

[1] Eine solche Klinik giebt es heutzutage wohl nirgends. Obwohl der Begriff der Sinnes-Krankheiten eine gut begründete physiologische Einheit darstellt, ist der Umfang sowohl der Augen-, wie der Ohren-Krankheiten so gross geworden, dass nur Wenige noch beide Gebiete beherrschen. In Amerika giebt es noch Krankenhäuser und noch Zeitschriften für beide Gebiete zusammen. Knapp's Archiv für Augen- und Ohren-Krankenheiten ist erst durch mich getrennt worden, als ich 1879 die deutsche Ausgabe übernahm.

[2] Vgl. Hirschberg, in den Berichten über die wissenschaftlichen Apparate der Berliner Gewerbe-Ausstellung, herausgegeben von Dr. L. Loewenherz, Berlin 1880, Julius Springer.

Bilde und die mittels desselben zu erreichende objective Refractions-Messung zu einer besonderen Künstlerschaft ausgebildet hat.

Ich muss es mir versagen, die ganze weitere Entwickelung bis auf unsre Tage zu schildern. Ich kann auch nicht ausführlich erörtern, was der Augenspiegel der Heilkunde geleistet hat; denn dazu müsste ich Ihnen die ganze Geschichte der letzten 50 Jahre wieder vor Augen führen. Nur einen Punkt möchte ich hervorheben. Gegenüber dem optimistischen Jubelruf A. v. Graefe's aus dem Jahre 1851: „Helmholtz hat uns eine neue Welt erschlossen", hat Ed. v. Jäger, nach 24jähriger Beschäftigung mit dem Augenspiegel, im Jahre 1876, seiner pessimistischen Richtung folgend, offen bekannt, dass er anfänglich von dem Augenspiegel einen bedeutend grösseren Erfolg erwartet hatte.

Ich selber möchte nun, nach 35jähriger Beschäftigung mit dem Augenspiegel, denn doch betonen, dass, wenn auch nicht alle weitgehenden Hoffnungen sich erfüllt haben, der Augenspiegel uns doch mit einer ungeahnten Fülle neuer Thatsachen beschenkt hat, dass er in Wahrheit die neue Zeit der Augenheilkunde herbeigeführt hat und, weit über den Bereich der Augenheilkunde hinaus, helles Licht über die dunkelsten Gebiete der allgemeinen Heilkunde verbreitet und zu einem unentbehrlichen diagnostischen Hilfsmittel für jeden wissenschaftlichen Arzt geworden ist.[1]

---

2) **Das Glaukom und seine Behandlung**, von Prof. Dr. Haab in Zürich. 1902.

Verf. giebt zunächst eine kurze Uebersicht über die verschiedenen Bilder und Symptome, welche durch Glaukom hervorgerufen werden, und bespricht in den Hauptzügen das sekundäre Glaukom, das acut-entzündliche, das chronisch-entzündliche, das einfache, das infantile, bei dem er hauptsächlich auf die Risse in der Membrana Descemetii Gewicht legt, das hämorrhagische und schliesslich das fulminante.

Die Ursache des Glaukoms ist noch völlig in Dunkel gehüllt. Als Gelegenheits-Ursache nennt Verf. die Erweiterung der Pupille, in zweiter Linie kommen Gemüths-Bewegungen heiterer, aber hauptsächlich trauriger Art in Betracht, die einen Glaukom-Ausbruch ohne Prodromal-Erscheinungen hervorrufen können.

Was die pathologische Anatomie des Glaukoms anbetrifft, so zeigen die neueren Untersuchungen, dass in den Glaukom-Augen Sklerose und Endarteriitis, welche die Gefässe, wenn auch nur stellenweise, befällt, eine grosse Rolle spielen.

Zur Stellung der Diagnose „Glaukom" ist vor Allem der Nachweis der abnorm hohen Drucksteigerung nothwendig, die ja bei der sogenannten physiologischen Excavation fehlt. Haupt-Operation ist und bleibt die Iridektomie für die meisten Fälle von Glaukom.

In gewissen Fällen von Secundär-Glaukom, hauptsächlich bei Iridocyclitis, beim infantilen, hämorrhagischen und auch in vielen Fällen von Glaucoma simplex zieht Verf. nach langjährigen Erfahrungen die Sklerotomie der Iridectomie vor.

Vor Allem leistet die Sklerotomie beim infantilen Glaukom vortreffliche Dienste, zumal, da sie ja im Vergleich zur Iridectomie ein viel ungefähr-

[1] Vgl. meine Einführung in die Augenheilkunde, 1901. II, 1, S. 10.

licherer Eingriff ist, von dem Verf. niemals üble Zufälle nach der Operation auftreten sah. Die Sklerotomie wird mit der Einschneidung des Kammerwinkels combinirt und, wenn nöthig, doppelt vorgenommen, z. B. nach oben und gleich darauf nach unten; in einzelnen Fällen liefert sie in Verbindung mit der Iridectomie günstige Resultate.

Von 1878 bis Juni 1900 wurden 570 Operationen bei 303 erwachsenen Glaukom-Kranken ausgeführt, von denen 279 Iridectomien und 291 Sklerotomien waren. Nach der im 25jährigen Bericht über Prof. Hirschberg's Augen-Heilanstalt erschienenen genauen Glaukom-Statistik wurden auch die der Züricher Klinik zur Verfügung stehenden Glaukom-Beobachtungen möglichst genau auf den Dauer-Erfolg geprüft. Nach genauer Klassificirung der verschiedenen Glaukom-Arten und nach Würdigung der einzelnen Operations-Methoden, theilt Verf. die gefundenen Resultate mit:

Akutes Glaukom . . .	77 %	relative und gute Heilung.
Glaucoma simplex . . .	71 %	relative und gute Heilung.
Chron.-entzündl. Glaukom	46,9 %	relative und gute Heilung.
Hämorrhag. Glaukom . .	40 %	gute und relative Heilung.
Miotica-Behandlung . .	40 %	relative Heilung.

F. Mendel.

Journal-Uebersicht.

I. Die ophthalmologische Klinik. 1901. Nr. 1—18.

1) **Einseitige Neuritis optica geheilt im Anschluss an die Entfernung adenoider Vegetationen des Nasenrachen-Raums**, von Königshöfer.

Unter Erscheinungen von intermittirendem Kopfschmerz tritt eine Neuritis des N. opticus oc. dextri auf, die ohne jede weitere Therapie nach Entfernung der adenoiden Vegetationen des Nasenrachen-Raums und der Gaumen-Mandeln in wenigen Tagen zurückgeht. Ein heftiger Influenza-Anfall mit secundärer Neuritis in beiden Beinen bleibt ohne Einfluss auf dies günstige Resultat. Verf. hat in Bezug auf Ursache und Wirkung in diesem Falle folgende Auffassung:

Durch die adenoiden Vegetationen waren erhebliche Circulations-Störungen im Gefäss-System der Orbita, speciell der rechten Orbita gegeben; hierdurch war eine gewisse Prädisposition geschaffen, so dass eine neu hinzukommende Schädlichkeit — in unsrem Falle vielleicht eine Influenza-Infection — bei einer ohnehin vorhandenen Neigung zu peripheren Neuritiden im Stande war, eine Neuritis optica auszulösen. Durch die Entfernung des Circulations-Hindernisses werden denn die Vorbedingungen zur Spontan-Heilung gegeben, indem durch die Regelung der Ernährungs-Verhältnisse des Opticus die Widerstandsfähigkeit der Gewebe und die Resorptions- bezw. Eliminationsfähigkeit für pathologische Producte erhöht wurde.

---

2) **Ueber Glaskörper-Blutung im Verlauf von Apoplexia cerebri**, von Terson.

Es handelte sich um venöse Blutung in Folge von Stauung. Im Uebrigen sind die Störungen im Augeninnern bei cerebraler Hämorrhagie mannigfach. Oedem und Netzhaut-Blutungen sind bei ausgedehnten Hirnblutungen häufiger beobachtet worden, als bei Embolie und Erweichung.

---

3) **Ueber einen Fall von Conjunctivitis granulosa syphilitica,** von Inouye.

Der Fall bezieht sich auf ein Mädchen mit allgemeinem maculo-papulösem Syphilid. Heilung durch Schmierkur.

---

4) **Beitrag zur Kenntniss von Fremdkörpern in der Augenhöhle,** von Calderon.

---

5) **Subconjunctivale Kochsalz-Injectionen bei Netzhaut-Ablösung,** von Winselmann.

Drei Fälle von Netzhaut-Ablösung, eine nach Iridocyclitis, eine traumatische und eine spontane, die durch die Injectionen zur Heilung gebracht worden sind. Letztere hat bei dem ältesten Falle bisher 13 Monate Stand gehalten.

---

6) **Entzündliches hämorrhagisches Glaucom geheilt durch Resection des Sympathicus,** von Dor.

---

7) **Ueber die Anwendung des Nebennieren-Extractes bei der Behandlung des Frühjahrs-Katarrhs,** von Perret.

Nach der Ansicht des Verf.'s ist Suprarenin das einzige Mittel, von dem man sich bei der Behandlung des Frühjahrs-Katarrhs eine präcise Einwirkung versprechen kann. Irgend welche unangenehmen Neben-Wirkungen werden nicht beobachtet.

---

8) **Weitere Mittheilungen zur Anwendung des Nebennieren-Extractes am erkrankten Auge,** von Zimmermann.

---

9) **Traumatische Opticus-Atrophie,** von Péchin.

Bei einem Trauma durch Eindringen eines Fremdkörpers in die Orbita am inneren oder äusseren Lidwinkel muss man, auch wenn der Fremdkörper nicht in der Orbita verbleibt, und selbst bei Fehlen jedes inneren oder äusseren Zeichen der Verletzung die Prognose nur mit grosser Vorsicht stellen. Bei absoluter Amaurose wird man auch dann an eine schwere Verletzung des Sehnerven denken müssen, wenn zunächst keinerlei ophthalmoskopische Erscheinungen dafür sprechen, die dann in kurzer Zeit auftreten können. Mit der Opticus-Atrophie können Augenmuskel-Lähmungen einhergehen.

---

10) **Ueber die Indicationen der Sympathektomie bei Glaucom,** von Abadie.

Bereits referirt.

---

11) **Eine neue Methode zur Erzielung eines künstlichen Stumpfes nach der Enucleation,** von Rohmer.

Verf. schmilzt aseptisches Vaselin und füllt damit eine gut desinficirte und leicht angewärmte Lüer'sche Spritze. Unter aseptischen Cautelen wird die Canüle 2—3 Wochen nach der Enucleation gerade in die Bindehaut-Narbe etwa $1^1/_2$ cm tief eingestossen und ungefähr 1 cbcm Vaselin injicirt. Eventuell wird die Injection wiederholt. Das künstliche Auge sitzt besser als auf dem natürlichen Stumpfe. Was aus dem Vaselin nach längerer Zeit

wird, vermag Verf. wegen der kurzen Behandlungsdauer nicht anzugeben. (Vgl. die Versuche von Gersuny. Ref.)

12) **Zur Casuistik der Fremdkörper-Verletzungen des Auges,** von Wagenmann.

13) **Ueber die Heilung eines acuten Glaucom-Anfalles ohne Iridectomie,** von Darier.

Trotz eines Erfolges durch Instillationen von Suprarenin und Dionin glaubt Verf. der Iridectomie nicht entrathen zu sollen. Die friedliche Behandlung kommt nur bei absolut messerscheuen Patienten in Betracht.

14) **Ein Fall von Cataract, entstanden im Verlauf von Malaria,** von Inouye.

Die Cataract entstand bei einem von Malaria befallenen, sonst gesunden 25jährigen Manne, wahrscheinlich auf Grund einer latenten Chorioiditis.

15) **Eine interessante Augen-Verletzung,** von Schnaudigel.

Traumatische Heilung hochgradiger Myopie durch Linsenluxation mittels eines Holzspahns, der gegen das Auge prallte. Sofort nach der Verletzung Entwicklung von Secundär-Glaucom, das durch Sklerotomie geheilt wurde.

16) **Wie lassen sich unsre neuen Kenntnisse über Isotonie und Osmose für die Behandlung der Netzhaut-Ablösung verwerthen?** von Jocqs.

Verf. stellt folgende Thesen auf: Subconjunctivale Kochsalz-Injectionen, denen Punction der Sklera vorauszugehen hat, sind zur Zeit das wirksamste Mittel zur Behandlung der Netzhaut-Ablösung. War in einzelnen Fällen der Erfolg ein inconstanter oder unvollständiger, so liegt die Schuld daran, dass zu schwache Lösungen verwandt wurden. Aus den Gesetzen der Isotonie und aus dem Mechanismus der Osmose folgt, dass möglichst concentrirte Lösungen zu benutzen sind. Gesättigte Kochsalz-Lösung wird bei Hinzufügung einiger Tropfen einer 1 % Acoin-Lösung leicht vertragen. Der Druckverband ist mit Vorsicht zu handhaben, da er leicht Iritis hervorruft.

17) **Das Wesen des acuten Glaucoms,** von Terson.

18) **Operations-Prophylaxe,** von Königshöfer.

Ein Theil des soeben erscheinenden „Handbuchs der Prophylaxe". Verf. bekennt sich als Gegner der offenen Wund-Behandlung.

19) **Hornhaut-Geschwür arthritischen Ursprungs und ihre Behandlung,** von Abadie.

Verf. lenkt die Aufmerksamkeit auf ein neues und zwar homöopathisches Mittel, nämlich die Tinktur von Rhus[1] toxicodendron (Gift-Sumach). Man giebt davon täglich 15 – 25 Tropfen und findet es bei schmerzhaften arthritischen Hornhaut-Geschwüren meist wirksam.

20) **Ein Fall von sog. Iritis glaucomatosa,** von Inouye.

[1] Rhus gegen Rheuma. Galen. XI. 81. H.

21) Ueber die Geschwülste der Thränendrüse, von Fromaget.

Mittheilung von drei anatomisch untersuchten Fällen von Tumor: Sarcomyxofibrom der Lid-Thränendrüse, tubulöses Epitheliom der orbitalen Thränendrüse und Echinococcus-Cyste der orbitalen Thränendrüse..

22) Ueber die Verwendung des Aspirins bei Augen-Krankheiten, von Kirchner.

Wird als Ersatz für Salicyl-Präparate empfohlen, wo diese im Stich lassen. Dosirung: täglich 1—2 Mal 1,0.

23) Ueber die vorbeugende Entfernung des erkrankten Thränensackes, von Brandenburg.

Bei der Häufigkeit des Vorkommens von chronischen Entzündungen der Thränenwege bei Landleuten und der arbeitenden Klasse werden oft geringfügige Verletzungen der Hornhaut durch Entwicklung des Ulcus serpens, der Hypopyon-Keratitis äusserst gefährlich. Vf. räth daher zur prophylaktischen Exstirpation des Thränensackes in allen Fällen, in denen die Sonden-Behandlung aus irgend welchen Gründen nicht unbedingt zum Ziele führt.

24) Ueber Calomel-Conjunctivitis, von Inouye.

In einigen Fällen trug eine Verunreinigung des Mittels mit Sublimat die Schuld, in andren eine Aetzung durch Jodquecksilber. Und zwar war Jodkali 60 Stunden (?) vorher zum letzten Male eingenommen worden.

25) Eine Iris Blendbrille für Augen mit fehlender Regenbogenhaut, von Königshöfer.

Durch einen Fingerdruck am gemeinsamen Hebel können beide Pupillen der Irisblende, welche die Stelle der Gläser in der Brille vertritt, verengt bezw. erweitert werden, je nachdem Patient arbeitet, sich im Hellen oder Dunkeln befindet u. s. w.

26) Eine Lupen-Brille für brillentragende Uhrmacher, Goldarbeiter u. s. w., von Königshöfer.

27) Bemerkungen über einige Fälle von Glaucom bei Kurzsichtigen, von Cabannes und Picot.

28) Ein Fall von Keratomycosis aspergillina, von Ball.

Die Keratomycosis aspergillina ist eine häufigere Erkrankung, als man allgemein annimmt. Heftige Schmerzen im Auge, die von der Bildung einer braunen bis schwarzen Masse in der Substanz der Hornhaut begleitet sind, sind ein pathognomisches Zeichen dieser Erkrankung. Frühzeitige Entfernung dieser Masse führt zu prompter Heilung. Uebersehen der Erkrankung in Folge falscher oder nicht gestellter Diagnose und ungeeignete therapeutische Maassnahmen bedingen geschwürigen Zerfall der Hornhaut und können sogar zur Zerstörung der Augen führen. In den zwei Fällen, in denen das Cultur-Verfahren in Anwendung kam, wurde der Aspergillus fumigatus als Erreger gefunden.

Moll.



II. La clinique ophtalmologique. 1901. Nr. 1—17.

(Die bereits in der deutschen Ausgabe referirten Arbeiten blieben unberücksichtigt.)

1) **Was wissen wir von den Ursachen der Wirksamkeit oder Unwirksamkeit der Irideotomie bei Glaucom?** von Rochon-Duvigneaud.

Verf. unterscheidet in der Entwicklung eines jeden Glaucoms 2 Phasen. Die erste ist die Phase der Hypersecretion, in der die Ausführwege anatomisch noch normal, jedoch temporär ausser Stand sind, der Hypersecretion proportional zu functioniren. Die zweite ist die Phase der Retention, in der die Obliteration des Iriswinkels beendet ist, wo die Ausscheidung überhaupt unmöglich ist, der Druck dauernd erhöht bleibt u. s. w. Je nachdem die Iridectomie nun in der ersten oder zweiten Phase angelegt wird, ist sie wirksam oder unwirksam.

---

2) **Die Iridectomie bei Combination von Glaucom und Cataract,** von Bjerke.

Zwei Fälle des Autors beweisen, dass die conservative Operation (Iridectomie) an Augen mit Cataract ohne Lichtschein nicht angebracht ist, falls man nicht Gelegenheit hatte, das Auge vor Entwicklung der Cataract zu beobachten. In obigem Falle macht man lieber die Enucleation, da man nie sicher sein kann, ob man es nicht mit einem intraoculären Tumor und Secundär-Glaucom zu thun hat.

---

3) **Die Gefahr der Cystitomie,** von Léonard.

---

4) **Verätzung des Auges durch Ammoniak-Dämpfe,** von Trousseau.

Die schweren Symptome zeigen sich meist erst 2 Wochen nach der Verletzung, zu einer Zeit, in der man bereits an Heilung glaubt. Die Prognose ist daher vorsichtig zu stellen. Verf. beobachtete u. A. Infiltration, Erweichung und Perforation der Hornhaut.

---

5) **Amaurose im Gefolge von Catheterismus des Thränenkanals und Heilung durch Suggestion,** von Baudoin.

Es handelt sich um ein hysterisches Mädchen.

---

6) **Das acute entzündliche Oedem des Oberlids,** von de Sperille.

---

7) **Bemerkungen zur Wirkung der Iridectomie bei Glaucom,** von Daulnoy.

---

8) **Vier Fälle von sympathischer Ophthalmie,** von Guibert.

Die von Panas, Schmidt-Rimpler u. A. ausgesprochene Ansicht, dass es zur Hervorrufung einer sympathischen Ophthalmie nicht nur um eine locale Verletzung des ersten Auges, sondern um eine „allgemeine Auto-Intoxication" sich handle, wird durch drei der mitgetheilten Fälle gestützt. Hier brach die Entzündung auf dem zweiten Auge im Verlaufe von Typhus bezw. von Influenza aus.

---

9) **Hereditärer Nystagmus,** von Jacqueau.

---

10) **Zur orbitalen Heteroplastik durch Einpflanzung eines Kaninchen-Auges in die Tenon'sche Kapsel**, von Lagrange.

Wenn das Auge auch stark atrophirt, so stellt es doch einen sehr wünschenswerthen lebenden Stumpf dar, der ungefähr $^1/_3$ der Grösse des eingepflanzten Auges bewahrt.

11) **Die Actinomycose der Thränencanälchen**, von Terson.

Mittheilung eines neuen Falles, der in klinischer Beziehung von den bereits publicirten nicht abweicht. Die Therapie beschränkt sich auf Auskratzung der Concremente. Vor Catheterismus wird gewarnt, um die Infection nicht zu verschleppen.

12) **Hereditär-syphilitische Periostitis der Orbita. Möglichkeit der Verwechslung mit einer nicht specifischen Affection. Stellung der Diagnose nur durch geringe, ophthalmoskopisch sichtbare, für Lues sprechende Netzhaut-Veränderungen**, von Antonelli.

13) **Augen-Verletzungen durch rothglühendes Eisen und flüssiges Harz**, von Boulai.

14) **Traumatischer Enophthalmus**, von Maklakow.

15) **Vereiterung des Auges**, von Jocqs.

Auf Grund einer Blennorrhoea neonatorum entstand ein Total-Staphylom der Hornhaut. An einer Stelle war die vorgefallene Iris nur von einer äusserst dünnen Gewebslage bedeckt, und diese Stelle dürfte der Ausgangspunkt der Infection, welche zur Vereiterung des Auges führte, gewesen sein.

16) **Ein Fall von Vergiftung nach subcutaner Injection von salzsaurem Scopolamin**, von Domec.

Die Vergiftung erfolgte durch eine Verwechslung der Injections-Flüssigkeit. Es wurden 0,005 der Substanz injicirt; der Kranke genas.

17) **Einfaches Verfahren zur Behandlung der eitrigen Dacryocystitis**, von Baudoin.

Verf. empfiehlt die Combination von adstringirenden Injectionen mit Sondirung mittels einer tubulösen Sonde, durch welch' letztere injicirt wird. Die Sonde ist eine Dauer-Sonde, nach Art der Vulpius'schen.

18) **Ueber experimentelle Therapie**, von Darier.

19) **Behandlung der Blepharitis durch Picrinsäure (Acide picrique)**, von Fage.

Verf. benutzt eine Lösung von 8 : 1000 zu Waschungen des Ciliarrandes und hat in hartnäckigen Fällen gute Erfolge gehabt.

20) **Traumatisches Angiom der rechten Orbita**, von Frogé.

21) **Glaucom im Gefolge von Retinitis albuminurica. Schmerzstillende Wirkung des Dionin**, von Terson.



22) **Cataract und Dacryocystitis,** von Rollet.

Das rationellste Mittel, die drohende Gefahr der Vereiterung des Auges nach Star-Operation bei Bestehen einer Erkrankung des Thränensackes zu vermeiden ist die Exstirpation des Sackes. Verf. empfiehlt seine eigene Methode.

---

23) **Zwei Fälle von retrobulbärer Neuritis,** von Jocqs.

Die Aetiologie bestand im ersten Fall in Blut-Vergiftung, im zweiten in Diabetes.

---

24) **Traumatische Augenmuskel-Lähmungen,** von Aubineau.

---

25) **Primäraffect der Bindehaut,** von Bourgeois.

Die Infection fand statt durch die eigene Hand, die bei der Behandlung eines specifisch erkrankten Pflegekindes inficirt worden war. Im weiteren Verlaufe stellten sich Allgemein-Erscheinungen, sowie Iridochoroiditis auf beiden Augen ein.

---

26) **Fractur der Orbitalwand des Sinus frontalis mit nachfolgender Lähmung der Mm. rectus superior und obliquus superior,** von Jocqs.

---

27) **Stauungspapille traumatischen Ursprungs. Trepanation. Heilung,** von Chesneau.

---

28) **Zwei Fälle von congenitaler Ptosis, operirt nach Motais,** von Delbès.

Das Princip der Methode besteht in der Einpflanzung eines Lappens der Sehne des Rectus superior in den Tarsus des Oberlids. Es soll dadurch die Beweglichkeit des Lids und zugleich ein Harmoniren der Bewegungen desselben mit denen der Augen gewährleistet werden.

---

29) **Ueber die Elektrolyse in der Behandlung der Netzhaut-Ablösung,** von Maraval.

In frischen Fällen hat Verf. dauernde Besserung gesehen. Er verwendet einen Strom von 5 ma.

---

30) **Subjective Myopie von 5 D in einem objectiv emmetropischen Auge.** von Gaupillat.

---

31) **Die verspätete Vernarbung nach der Star-Operation und ein Mittel dagegen,** von Guibert.

In der grossen Mehrzahl der Fälle, in denen sich die Vorderkammer nicht bald wieder herstellt, ist die Vernarbung eine unvollständige, und es besteht eine oft unsichtbare Fistel, durch welche das Kammerwasser heraussickert. Ist dies noch am 5. Tage nach der Operation der Fall, so touchirt Verf. die Narbe an 2 Punkten leicht mit dem Glüheisen und sucht so durch die leichte Entzündung, die er setzt, einen dauernden Verschluss zu erreichen.



32) **Noch einige Worte über die Pathogenese und die Behandlung der Dacryocystitis.** von Jocqs. Moll.

III. Annales d'oculistique. 1901. August—September.

1) **Augen-Störungen bei acuter Meningitis. Lähmungen der äusseren Muskeln und Netzhaut-Veränderungen,** von Teillais.

2) **Kanthoplastik,** von Valude.

Das Verfahren wird für Fälle von Ankyloblepharon mit Narbenretraction der Conjunctiva (Trachom) empfohlen. Im Original nachzulesen.

3) **Ueber Hornhaut-Astigmatismus nach Star-Operation,** von Majewski.

Verf. betrachtet den Einfluss der Zeit auf den Grad des Astigmatismus, der Schnittführung, eines Bindehaut-Lappens, eventuell eintretende Complicationen während der Operation, des Alters der Patienten u. s. w. Zum Schluss werden die Theorien des postoperativen Astigmatismus besprochen, von denen die von Weiss — Art der Vernarbung — den Vorzug erhält.

4) **Ueber die Diagnose der tuberculösen Affectionen des Sehapparates,** von Morax und Chaillons.

Mittheilung von Fällen von Bindehaut-Tuberculose, lupus-ähnlicher Erkrankung der Hornhaut, tuberculöser Iritis und interstitieller Keratitis. Verf. spricht sich für diagnostische Verwendung des Tuberculins unter den bekannten Cautelen aus.

5) **Selbstbeobachtung bei Glaucom,** von Javal.

6) **Giebt es eine Amblyopia ex anopsia?** von Rogman.

7) **Metastatische Ophthalmie des linken, serpiginöses Ulcus des rechten Auges, doppelseitige Pneumokokken-Conjunctivitis bei einer an Pneumonie erkrankten Frau,** von Petit.

Der Inhalt ist in der Ueberschrift wiedergegeben.

8) **Allgemeine Anästhesie durch Aethylchlorid in der Augenheilkunde,** von Fromaget.

Man erreicht durch 2—5 cbcm des Mittels eine vollkommene Anästhesie schon nach 20—30 Secunden. Der Puls bleibt regelmässig, wird nur etwas schneller.

Die Narkose dauert 1—3 Minuten und der Kranke erwacht sehr schnell, falls er nicht bei Zeiten von Neuem dem Mittel ausgesetzt wird. Ein Excitations-Stadium fehlt meist, und Folgen der Narkose werden kaum beobachtet. — Ueble Folgen für Herz und Athmung werden nicht bemerkt. Moll.

Vermischtes.

Prof. W. Goldzieher ist zum dir. Arzt der Augen-Abtheilung des Rochus-Spitals in Budapest ernannt worden.

Um Einsendung von Separatabdrücken wird gebeten (Berlin NW. 26 Schiffbauerdamm).

Verlag von Veit & Comp. in Leipzig. — Druck von Metzger & Wittig in Leipzig.

Centralblatt

für praktische

AUGENHEILKUNDE.

Herausgegeben von

Prof. Dr. J. Hirschberg, Geh. Med.-Rath, in Berlin.

Monatlich ein Heft. Preis des Jahrganges 12 Mark. Zu beziehen durch alle Buchhandlungen des In- und Auslandes und die Postanstalten des Deutschen Reiches.

Februar. Sechsundzwanzigster Jahrgang. 1902.

Inhalt: **Original-Mittheilungen.** I. Erste Hilfe (Selbsthilfe) bei Kalk-Verletzung des Auges im Bau-Gewerbe. Von Prof. Dr. **Hoppe** in Cöln. — II. Sklerokeratitis rheumatica — Cyclitis specifica — Dacryocystitis diphtherica. Eine kasuistische Zusammenstellung. Von Dr. **Hugo Feilchenfeld**, Augenarzt in Lübeck. (Schluss.)

Klinische Beobachtungen. I. Ein Fall von Varicellen der Bindehaut. Von Dr. Richard Hilbert in Sensburg. — II. Ein Fall von radicaler Ausheilung des Keratoconus auf operativem Wege (Keratectomie). Von Dr. med. Noiczewski.

Gesellschaftsberichte. Société belge d'ophtalmologie à Bruxelles.

Referate, Uebersetzungen, Auszüge u. s. w. Histoire des lunettes, par P. Pansier.

Journal-Uebersicht. I. A. v. Graefe's Archiv f. Ophthalmologie. LII. 3. — II. Deutschmann's Beiträge zur Augen-Heilkunde. 1901. Heft XLVIII. — III. Archiv für Augen-Heilkunde. XLIV. 1—3. — IV. Zehender's Klinische Monatsblätter für Augen-Heilkunde. 1901. November—December u. 1902. Januar.

Vermischtes.

Bibliographie. Nr. 1—13.

I. Erste Hilfe (Sebsthilfe) bei Kalk-Verletzung des Auges im Bau-Gewerbe.

Von Prof. Dr. **Hoppe** in Cöln.

Um die bekannten bösen Folgen der Kalk-Verletzung des Auges nach Möglichkeit zu mildern, ist schnellste „Hilfe" das Haupt-Erforderniss. Erleichtert wird dieselbe durch die Feststellung ANDREÄ's[1], dass man ein

[1] Die Verletzungen des Seh-Organs mit Kalk und ähnlichen Substanzen. 1899.

so leicht zu beschaffendes Hilfsmittel wie das Wasser, verwenden dürfe, ohne nach hergebrachter Vorstellung Schaden davon befürchten zu müssen. Unbedenklich ist aber die Einführung des Wassers in das Verfahren der ersten Hilfeleistung — wenigstens auf der Baustelle — nicht. Man kann nämlich beobachten, dass die von ANDREÄ nachdrücklich betonte Zufuhr reichlicher Wassermengen als Vorbedingung der Anwendung überhaupt, von baugewerblichen Praktikern nicht genug beachtet wurde; auch dürfte ihr trotz besten Wissens und Wollens in Wirklichkeit nicht Rechnung zu tragen sein. Der auf die Verletzung sofort folgende krampfhafte Lidschluss einerseits und die ungefügige Werkhand des Helfers andrerseits werden nur ausnahmsweise eine genügende Oeffnung der Lidspalte ermöglichen, ohne welche eine ergiebige Durchspülung des Bindehaut-Sackes in diesem Falle undenkbar ist. Auf umständliche, im entscheidenden Augenblick vielleicht versagende Instrumente ist kein Verlass. Es steht daher zu fürchten, wie auch von andrer Seite bereits betont wurde, dass, wenn überhaupt, nur wenig Wasser ins Auge gelangt, welches nicht einer mechanischen Beseitigung kalkhaltiger Massen, sondern einer Erweichung derselben dienen wird, und so die chemisch-thermische Beschädigung des Auges vermehrt. Die Verwendung indifferenter Fette, deren Vorzüge SCHMIDT-RIMPLER[1] neuerdings wieder, auch experimentell unter Verwendung von Oel, dargethan hat, darf daher nach wie vor ihren Platz beanspruchen, um so mehr, wenn es gelingt, ein solches Fett schneller, leichter und mit grösserem Erfolge als auf eine sonstige bekannte Art zu benutzen. Als ein solches Verfahren empfehle ich die Einführung reichlicher Mengen zäh-weicher Lanolin-Salbe (mit 2 $^0/_0$ Holocaïn. mur.) mittels einer kleinen platthalsigen weichen Gelatine-Flasche in Tubenform. Diese etwa pflaumengrossen, 10 g fassenden Tuben (es giebt auch grössere) mit etwa 11 cm langem, $^1/_2$ cm dickem, leicht plattzudrückendem Halse, verschlossen mit einem Gelatine-Hütchen, sind seit einigen Jahren in meinem Gebrauch. Um ein Sprödewerden der Gelatine in trockener Luft zu verhüten, empfiehlt sich die Aufbewahrung in einer gut schliessenden Blechbüchse. Durch Aussetzen an die Aussenluft werden spröde Tuben schnell wieder geschmeidig.

Die kleine Flasche kann in einer angepassten Blechbüchse bequem im Werk-Anzug des Bauhandwerkers einen ständigen Platz finden, mindestens auf jeder Baustelle vorräthig gehalten werden.

Gebrauchsanweisung.

Verfahren bei Augen-Verletzung durch Kalk, Mörtel, Mauersand u. dergl., von dem **Verletzten selbst** oder dem nächstbesten Helfer auszuüben.

---

[1] Ueber Kalk-Verletzung der Augen. Berliner klin. Wochenschrift. 1900. Nr. 36.

Vorbemerkung: „Das Verfahren ist schmerzlos und gefahrlos; handle daher ohne Zögern und ohne Aengstlichkeit!"

1. Nimm aus der Blechbüchse die kleine Gelatine-Flasche und drücke deren Hals platt.

2. Streife das Hütchen ab und schiebe den platten Flaschenhals in seiner ganzen Länge am Schläfen-Ende der Lidspalte unter den oberen Augendeckel.

3. Drücke in dieser Stellung langsam, aber kräftig auf den Bauch der Flasche, bis das obere Augenlid sich vorwölbt, und aus der Lidspalte Salben-Masse reichlich hervorquillt.

4. Verfahre in derselben Weise mit dem Unterlide.

5. Gelingt es, das Auge zu öffnen, so wische der Helfer alle etwa sichtbaren Fremdkörper sorgfältig mit einem Taschentuchzipfel, welcher mit etwas Salbe überfettet ist, ab.

6. Werden nach einigen Minuten die Schmerzen geringer, so ist das zum Theil eine Wirkung der schmerzstillenden Eigenschaft der Salbe, beweist also nicht sicher, dass die Fremdkörper vollständig aus dem Auge entfernt sind. Daher suche unter allen Umständen **sofort** einen **Arzt** auf.

7. Stellen sich vor Erreichung desselben aufs Neue heftige Schmerzen ein, so kann das Verfahren mit Aufwendung einer geringeren Salben-Menge wiederholt werden.

Hat man nach dieser Weisung den platten, schmiegsamen Flaschenhals unter das Oberlid geschoben, was auch bei sehr starkem Lidkrampf leicht gelingt, und übt einen langsamen, kräftigen Druck, so entleert sich ein dicker Salben-Strang, welcher zuerst aufwärts, dann nasenwärts im oberen Bindehaut-Sack vordringt. (Eine [nicht verletzte] Versuchsperson fühlte diesen Vorgang deutlich und glaubte, ich hätte ihr ein „Krebs-Auge" eingeführt.) Zusehends füllt sich der Sack, das Lid wölbt sich prall vor, und alsbald sieht man in der ganzen Lidspalten-Breite langsam einen dicken Salben-Wulst hervorquellen.

Der normale obere Bindehaut-Sack fasste bei mir selbst und andren gesunden Versuchspersonen 5—7 g Salbe; bei Lidkrampf entzündeter Augen eher mehr als weniger.

Bei diesem Verfahren findet eine vollkommene Ausglättung der Falten des oberen Bindehaut-Sackes statt, aufsitzende Kalk-Massen werden, soweit das überhaupt ohne Instrumente erreichbar ist, von der Unterlage gelockert, von dem zäh-weichen Salben-Strom wie von einer Sonde fortgeschoben, in die Salbe eingepresst und eingehüllt. So gelangt die Hauptmasse der Fremdkörper aus dem Auge. Ein beträchtlicher Theil der Salbe (etwa 2 g) bleibt, nachdem die angestrengte Thätigkeit des Augen-Schliess-

muskels unter Auspressung des grössten Theiles der Salbe aufgehört hat, zurück, überzieht den Bindehaut-Sack und etwa verbliebene Kalk-Partikel noch gründlicher mit einer Fetthülle, welche die Gewebe vor Aetzung schützt, den Zutritt des Wassers zum Kalk an der freien Oberfläche und damit den Löschungs-Process mit seiner schädlichen Wärme-Entwickelung behindert.

Durch die Körperwärme geht die Salbe allmählich in eine mit Thränen gemischte, dünnölige Flüssigkeit über, in der erweichte und zerkleinerte Kalk-Partikel herausgeschwemmt werden. Nebenher stellt sich die schmerzstillende Wirkung des der Lanolin-Salbe beigemengten Holocaïns ein und beugt dem Insult durch Lidreiben vor; der Lidkrampf lässt nach und erleichtert alle nachfolgenden Maassnahmen am Auge. Der plattgedrückte Flaschenhals der Gelatine-Tube kann dabei vortheilhaft als Sonde benutzt werden.

Durch nachträgliche Einführung kleiner Holocaïn-Lanolin-Mengen wird sich geraume Zeit bis zum Eingreifen des Arztes ein erträglicher Zustand für den Verletzten schaffen lassen. Der Arzt hat endlich unter allen Umständen eine Untersuchung des ganzen Bindehaut-Sackes vorzunehmen, weil manche Kalk-Partikel ohne von ärztlicher Hand geführte Instrumente überhaupt nicht entfernbar scheinen.

Leichtverständlich und billig, überall von dem beruflich am meisten Gefährdeten sofort, ohne fremde Hilfe, gefahrlos und leicht ausführbar, scheint dieses Verfahren der ersten Hilfe bei Kalk-Verletzung des Auges einer Einbürgerung in der Praxis wohl fähig. Dann könnte sich im günstigen Falle der Verletzte schon wenige Secunden nach dem Unfall die wirksamste Selbsthilfe verschaffen. Um wie Vieles besser sich die Unfallsfolgen gestalten würden, bedarf keiner weiteren Erörterung.

II. Sklerokeratitis rheumatica — Cyclitis specifica — Dacryocystitis diphtherica.

Eine kasuistische Zusammenstellung.

Von Dr. **Hugo Feilchenfeld**, Augenarzt in Lübeck.

(Schluss.)

2. Cyclitis subacuta specifica p. Ulcus corneae traumaticum.

Der 40jährigen Patientin, Frau Christine Oe., flog vor drei Wochen ein brennendes Streichholz gegen das rechte Auge. Geringe Schmerzen. Am folgenden Tage suchte sie einen Augenarzt auf, der sie zunächst mit Tropfen, dann mit Verband behandelte. Nach einigen Tagen Hornhaut

gebrannt. Die Anfangs gute Sehkraft verschlechterte sich zusehends, die Kopfschmerzen wurden unerträglich und raubten die Nachtruhe. Vor 3 Tagen zum zweiten Male gebrannt. Die Tropfen, vorher wohl Atropin, wurden später abgeändert: Skopolamin, wie ich aus dem, im Besitze der Patientin befindlichen Fläschchen ersah.

Objectiv: Das Oberlid hängt herab und kann nicht willkürlich gehoben werden. Höchstgradige Lichtscheu. Düsterrote Ciliar-Injection. Hornhaut in ganzer Ausdehnung getrübt, am intensivsten unten-aussen, in der Umgebung des hier befindlichen Ulcus. Dieses ist kreisrund, von 4 mm Durchmesser, mit cauterisirtem Grunde, zeigt einen schwärzlichen Punkt in der Mitte; und hier adhärirt die Iris. Sonst ist die Pupille weder vorn noch hinten adhärent, durch Atropin (später Skopolamin) nur mittelweit. Die Kammer ist fast aufgehoben. Punktförmige Beschläge der Descemetis. Der freie Theil der Pupille lässt bei Durchleuchtung graurothes Licht durchscheinen. Druck auf den Bulbus oben-innen höchstgradig empfindlich. T — 2. S: Finger in $1^1/_2$ m.

Das linke Auge steht unter dem Zeichen der sympathischen Reizung, sonst normal. Durch starken Druck auf den Thränensack liessen sich rechts einige Tropfen wässriger Flüssigkeit aus dem unteren Röhrchen herauspressen.

Der Befund ähnelt dem vorigen insofern, als bei sehr tiefgreifender Hornhaut-Erkrankung die Regenbogenhaut im Wesentlichen frei war. Der Gegensatz besteht aber in der starken Beteiligung des Ciliarkörpers, die eine immerhin auffallende Begleit-Erscheinung eines einfachen Hornhaut-Geschwürs darstellt und mir von vornherein den Verdacht nahe legte, dass das locale Trauma nicht die eigentliche Ursache für den tieferen Theil der Entzündung abgegeben habe. Die Körper-Untersuchung ergab sichere Merkmale alter Lues, die Anamnese Infection von Seiten des Gatten. So kam ich zu der Auffassung einer specifischen Cyclitis, die, ausgelöst durch ein Trauma, im Locus minoris resistentiae sich localisirt hatte. Durch leichte Infection des Ulcus von Seiten der Thränenwege mag auch die Rolle des Trauma ein wenig an Bedeutung gewonnen haben. Nach Aussetzen jeder Local-Therapie — nur feuchter Verband — bildete sich der Process unter energischen Inunctionen im Laufe von 14 Tagen zurück. Der Erfolg des Quecksilbers ist so eclatant, dass man wohl die Diagnose ex juvantibus als sicher gestellt ansehen darf. Immerhin kommt auch dem negativen Theil der Behandlung, dem Aussetzen des Scopolamin ein Antheil an dem Heil-Erfolge zu; denn es ist einleuchtend, dass bei Entzündung ausschliesslich des Ciliarkörpers — nicht der Iris — jedes Mittel Schaden anrichtet, welches das Blut aus der letzteren in den ersteren hineintreibt; und es macht wenig Unterschied aus, wie das betreffende Mydriaticum heisst.

3. Diphtheria sacci lacrymalis.

Die Wirkung des Specificum auf das locale Leiden ist hier — soweit die Diphtherie der Conjunctiva in Betracht kommt, durch eine so reiche Casuistik[1] sichergestellt, dass ich die Mittheilung einer entsprechenden Beobachtung für überflüssig halten würde. Die Localisirung des infectiösen Processes im Thränensacke ist aber ebenso interessant, wie die Beeinflussung dieses local schwer zugänglichen Organs durch das Heilserum praktisch bedeutungsvoll.

Der 3jährige Henry E. ist im ersten Lebensjahre wegen Lues congenita vom Hausarzte mit Calomel behandelt worden. Eine dauernde Coryza hat er behalten. Die Mutter brachte ihn jetzt zum Hausarzte wegen Mattigkeit und Unlust. Dieser stellte Drüsen-Schwellungen am Halse fest, die er zunächst, da der Pharyx-Befund negativ war, auf die alte Lues bezog. Am nächsten Morgen war das Kind laut Mittheilung des Arztes schwer krank, blass, 39°, Nasenfluss, beide Lider geschwollen, das rechte Auge in dem Maasse, dass der Bulbus nicht mehr sichtbar ist. Der Arzt vermuthete Diphtherie der Conjunctiva, ein Verdacht, der im Hinblick auf das Lidödem, welches eine regelmässige Begleit-Erscheinung dieser Conjunctivitis ist, nahe genug lag, und verordnete Kühlungen. Am nächsten Tage sah ich das Kind. Die Schwellung hatte zugenommen, rechts das Lidödem seinen höchsten Grad erreicht, die Haut über demselben war prall gespannt, glänzend, geröthet; Berührung empfindlich. Kleine Stippchen konnte man jetzt auch auf beiden Tonsillen feststellen; viel auffallender war dagegen die Erkrankung der rechten Nasenhälfte, deren Schleimhaut von einer zähen, fest aufsitzenden, weissen Membran lückenlos übergossen war. Ausserdem fiel am inneren Lidwinkel eine bohnengrosse Anschwellung in der Gegend des Thränensacks auf, die auf Druck sehr schmerzhaft war. Sie bot das gewohnte Bild der acuten Dacryocystitis. Links liess sich durch Ectropioniren leicht feststellen, dass die Conjunctiva der Lider unbetheiligt war. Rechts war das nur am unteren Lide unter vieler Vorsicht möglich; aber mir genügte dieser Befund, sowie die Thatsache, dass beide Hornhäute intact waren, um mich zu überzeugen, dass die kleine Schwellung am Thränensacke der eigentliche Erkrankungsherd sei, alles Andre aber, so beunruhigend auch der Eindruck auf den ersten Blick sein mochte, secundäre Schwellung. Demgemäss stand ich von jeder localen Therapie ab. Nach Einspritzung einer Dosis Behring II verschwand Thränensack-Schwellung wie Lidödem spurlos im Laufe von zwei Tagen. Es hat sich später nie ein Tröpfchen aus den Thränenwegen ausdrücken lassen. Als inter-

[1] Mongous, 1898, Traitement de la conj. diphth. par les instillations du Sérum Annal. d'Oculist. CXX, p. 58. — Gerbeff. 1896, Deutsche med. Wochenschrift, Nr. 37 (Literatur).



essantes Analogon zu diesem Falle mag eine Beobachtung von BOUCHERON[1] erwähnt werden, der behauptet, dass die eitrige Dacryocystitis durch Streptokokken hervorgerufen werde und nach einmaliger Injection von MARMOREK'schem Anti-Streptokokkenserum wesentliche Besserung, nach dreimaliger völlige Heilung erzielt haben will. (?)

Durchsicht der Literatur ergab, dass eine Diphtherie des Thränensackes bisher nicht beobachtet ist. Nach dem Verlauf der Erscheinungen kann es keinem Zweifel unterliegen, dass die Rhinitis zuerst eingetreten ist; die Stippchen an den Tonsillen stellen einen secundären Process dar, hergeleitet von dem infectiösen Secret, welches beständig über die Oberlippe herabfloss.[2] Die Thränensack-Erkrankung bildet die Fortsetzung der Rhinitis per continuitatem.

Fragen wir uns nun, wie der Process unbeeinflusst verlaufen wäre, so ist die Möglichkeit einer weiteren Fortsetzung auf die Thränenröhrchen und die Bindehaut nicht von der Hand zu weisen. Wir wissen zwar, dass „die selbst heftigste Blennorrhöe oder Diphtheritis der Conjunctiva kaum jemals eine secundäre Infection in dem Thränensacke oder in der Nase erzeugte“[3], wie ja in allen neuerdings mitgetheilten Fällen von Heilwirkung des Serum auf die Conjunctivitis diphtherica nie eine Thränensack-Erkrankung erwähnt ist. Als Grund hierfür erscheint mir freilich weniger eine specifische Immunität der betreffenden Organe, wie sie KUHNT annimmt, als vielmehr die Hypothese RAEHLMANN's[4] plausibel, dass die mit der Blennorrhöe, bezw. Diphtherie zugleich einsetzende hochgradige Gewebsschwellung die Thränen-Kanälchen verlegt und den Transport der Entzündungs-Erreger verhindert. Dagegen geht aus den Untersuchungen besonders KUHNT's über die Entwicklung des Trachoms hervor, dass der umgekehrte Infections-Modus von der Nase zur Conjunctiva weit häufiger ist. Zweifellos hätte jede reizende Local-Behandlung einen empfänglichen Locus minoris resistentiae abgegeben, insbesondere eine Schlitzung der Röhrchen verderblich werden können.

Klinische Beobachtungen.

I. Ein Fall von Varicellen der Bindehaut.

Von Dr. Richard Hilbert in Sensburg.

Während schon eine grössere Anzahl von Erkrankungs-Fällen der Conjunctiva und Cornea an Variola und Varioloïs, sowie auch an Vaccine beobachtet und beschrieben worden ist, so scheint dieses bezüglich der Varicellen bisher noch nicht geschehen zu sein.

---

[1] BOUCHERON, Dacryocystite à streptocoques, Revue générale d'Opht. 1896, p. 553.

[2] BAGINSKY in NOTHNAGEL's Handbuch (Diphtherie) S. 234.

[3] KUHNT, Ueber die Therapie der Conjunctivitis granulosa, S. 80.

[4] RAEHLMANN, Ueber die Ursache der acuten Dacryocystitis, Deutsche med. Wochenschr., 1901, Nr. 43.

In der mir zugänglichen Literatur wenigstens, habe ich keinen diesbezüglichen Fall auffinden können, und die neueste Arbeit über die Beziehungen zwischen Allgemein-Erkrankungen und Augen-Affectionen von Grönouw in der 2. Auflage von Graefe-Sämisch ist leider noch nicht vollständig erschienen.

Es dürfte daher die Veröffentlichung eines solchen Falles, den ich genau zu beobachten Gelegenheit hatte, von allgemeinem Interesse sein.

In der Familie des Kaufmanns M. hierselbst erkrankte Ende November vorigen Jahres ein einjähriger Knabe an Varicellen, die in der gewöhnlichen Weise und ohne dem Kinde, bis auf das Hautjucken, Beschwerden zu verursachen, fieberlos verliefen und nach etwa 7 Tagen ohne Behandlung abgeheilt waren. Am 28. desselben Monats erkrankte nun auch in gleicher Weise der halbjährige Bruder dieses Knaben, und dieser wurde mir am 29. November wegen einer gleichzeitig aufgetretenen Entzündung des linken Auges zugeführt.

Der an diesem Tage erhobene Befund war der folgende. Seinem Alter entsprechend gut entwickelter Knabe. Kopf, Rumpf und Extremitäten sind mit zahlreichen Varicellen-Bläschen bedeckt. Die Lider des linken Auges sind geröthet und geschwollen, die Cilien durch Schleim mit einander verklebt. Beim Auseinanderziehen der Lider stürzen heisse Thränen hervor. Die Conjunctiva sowohl der Lider, sowie auch des Augapfels ist geröthet und etwas aufgelockert und bietet im Ganzen das Aussehen eines akuten Katarrhs da. In der Nähe der inneren Commissur bemerkt man auf dem Unterlide ein rundliches, klein Linsen-grosses Geschwür, dessen Ränder wulstig sind und eine dunkelblaurothe Farbe zeigen, während die Mitte vertieft erscheint. Ein Gebilde von ungefähr derselben Grösse und Configuration befindet sich auf der Conjunctiva bulbi im verticalen Meridian des Auges und etwa 3 mm vom unteren Hornhaut-Rande entfernt. Hier ist die Aehnlichkeit mit einem Varicellen-Bläschen der äusseren Haut noch weit ausgesprochener, indem das Centrum dieses pathologischen Productes nicht des Epithels beraubt ist und eine richtige Delle aufweist. — Die Bindehaut des rechten Auges ist etwas hyperämisch.

Dieser Befund dürfte kaum einer andren Deutung unterliegen als der einer Varicelle der Bindehaut.

Um die Beobachtung des Verlaufes nicht durch therapeutische Eingriffe zu stören, verordnete ich nur einfache Waschungen mit einer Borsäure-Lösung, um Schleim und Eiter aus dem Auge zu entfernen.

Der weitere Verlauf gestaltete sich nun folgendermaassen: Am nächsten Tage war auch auf dem oben beschriebenen Gebilde auf der Conjunctiva bulbi das Epithel abgestossen, so dass sich dasselbe als kleines Geschwür präsentirte und nun ebenso aussah, wie das auf der Lid-Bindehaut. Die Secretion erschien etwas vermindert. Während der nächsten Tage nahmen Secretion und Bindehaut-Röthung allmählich ab, die wulstigen Ränder der kleinen Geschwüre ebneten sich und am 9. Tage, als der Ausschlag auf der Haut des Körpers abgeheilt war, bestand nur noch ein allgemeiner, doch geringfüger Bindehaut-Katarrh, während von den Geschwüren nichts mehr zu sehen war. Nach weiteren 8 Tagen war auch der Bindehaut-Katarrh völlig beseitigt und von den Varicellen nichts mehr zu sehen: dieselben waren, ebenso wie auf der äusseren Haut, spurlos und ohne Narbenbildung abgeheilt.

So sprechen also nicht nur der erste Befund, sondern auch der weitere Verlauf der oben beschriebenen Affection dafür, dass es sich in diesem Falle

um richtige Varicellen der Bindehaut gehandelt habe, die, ebenso wie auf der allgemeinen Hautbedeckung, auch auf der Bindehaut schubweise auftraten.

Ob solche Dinge nun wirklich so selten sind, wie man es nach Maassgabe der fehlenden Literatur schliessen sollte, wage ich nicht zu behaupten. Da Varicellen auch im Publikum als eine höchst ungefährliche Krankheit bekannt sind, und nur sehr ängstliche Eltern bei dieser Krankkeit ärztlichen Rath einholen, so mögen auch hin und wieder vorkommende Augen-Affectionen im Verlauf dieser Krankheit als ungefährliche Zuthaten betrachtet werden. Varicellen-Epidemien gehören gewiss nicht zu den Seltenheiten, und es dürfte wohl möglich sein, bei dem Auftreten dieser Krankheit, das ja stets epidemisch zu sein pflegt, auch öfters Varicellen auf der Conjunctiva zu beobachten sofern man diesem Punkte grössere Aufmerksamkeit zuwendete.

II. Ein Fall von radicaler Ausheilung des Keratoconus auf operativem Wege (Keratectomia).[1]

Von Dr. med. Noiczewski.

Unter allen bekannten Methoden der Behandlung des Keratoconus wird am häufigsten die Aetzung der Spitze des Conus angewandt. Den Keratoconus ätzte schon Eichel, wie Szokalski[2] berichtet. v. Graefe verbesserte die Methode Eichel's, indem er der Aetzung die Abtragung der Spitze des Conus vorausschickte. Uebrigens waren die Resultate der Aetzung des Keratoconus — was die Verbesserung der Sehschärfe anbetrifft — nicht hervorragende, ganz abgesehen davon, dass man eine Narbe auf der Cornea bekommt und manchmal auch ein Leucoma adhaerens.

Mein Fall weist darauf hin, dass der Keratoconus radical geheilt werden kann durch die Keratectomie.

G. R., 57 Jahre alte Frau, wandte sich am 16. Mai 1896 an mich mit der Klage über vollständigen Verlust der Sehschärfe.

Rechtes Auge: S = Lichtempfindung, angeborene Cornea conica, Spitze des Conus leicht getrübt, Cataracta matura.

Linkes Auge: S = Bewegung der Hand auf 0,5 m Entfernung, Cornea conica, Spitze des Conus getrübt, artificielles Iris-Colobom nach unten, Cataracta secundaria.

Vor vielen Jahren von mir wegen Cataract operirt, aber Verbesserung der Sehschärfe trat nicht ein, und die Kranke bediente sich die ganze Zeit über des rechten Auges. Jetzt ist es auch in diesem Auge zur Cataract-Bildung gekommen.

In Anbetracht dessen, dass der Conus nach oben zu stärker getrübt war, wurde die Cataract-Extraction unten ausgeführt: der Schnitt wurde nach Möglichkeit lineär an der Grenze von Cornea und Sklera mit Punction und Contra-Punction der Sklera ausgeführt; Druckverband. Befund am folgenden Tage folgender: Kein Schmerz, keine Secretion, keine peri-corneale Injection, keine Reiz-Erscheinungen von Seiten der Iris (die Cataract-Extraction war mit Iridectomie verbunden); die Hornhaut im Bereich der Pupille ganz klar, aber der innere Rand der Cornealwunde liegt dem skleralen Wundrande nicht an,

[1] Vortrag, gehalten am 27. October 1901 in der Dünaburger medicin. Gesellschaft.
[2] Szokalski, Wykl. chor. przycz. wzrou. t. I. S. 404. 1869. Warschau.

sondern bedeckt denselben in einer Ausdehnung von etwa $^1/_2$ mm an den Seiten bis $1^1/_2$ mm in der Mitte.

In den nächsten Tagen wurde der nekrotisch gewordene supra-marginale Theil des Wundrandes abgetragen, worauf die Wunde rasch verheilte; gleichzeitig verschwand auch der Keratoconus.

Dieser ganze Process vollzog sich ganz ohne Reiz-Erscheinungen und Schmerzen, und, was nicht weniger bemerkenswerth ist, zusammen mit dem Keratoconus verschwand auch die auf seiner Spitze befindliche diffuse Trübung.

Die Prüfung der Sehschärfe ergab, dass die Kranke mit convex 11,0 D Nr. 3 der Buchstaben-Tabelle liest und Nr. 5 der Punct-Tabelle[1] richtig zählt.

Im Jahre 1901 sah ich die Kranke wieder; sie ist mit dem Zustande ihres Auges sehr zufrieden, die Hornhaut hat normale Gestalt und ist vollständig klar.

Das Wichtigste in diesem Falle ist, dass die in einer Richtung ausgeführte Keratectomie auf alle Meridiane der Hornhaut Einfluss gehabt hat.

Gesellschaftsberichte.

Société belge d'ophtalmologie à Bruxelles.

Elfte[2] Sitzung am 24. November 1901.

1. Coppez (Brüssel) theilt 5 Fälle von Tumoren der Thränen-Drüse mit: a) von einem 61jähr. Manne, seit 5 Jahren nach einem mässigen Trauma entstanden; rechts allmähliche Vergrösserung, Vortreibung des Bulbus; seit 3 Monaten etwas Schmerz im Auge und an der Stirn; Lagophthalmus, Ulcus corneae, Hypopyon. Depage exstirpirte nach Krönlein; dabei Perforatio corneae; Heilung mit Leucoma adhaerens. Tumor taubenei-gross; kleinzelliges Sarkom mit Tendenz zur Spindelform und myxomatösen Stellen; unten sass die normale Drüse; bis jetzt, 2 Wochen nach der Exstirpation, nichts Besonderes; b) eine 41jährige, albuminurische Frau; Tumor, wie ein kleines Hühnerei, rechts exstipirt; kleine, runde Sarcom-Zellen; 20 Monate später kein Recidiv; c) 61jährige Frau, auch rechts, dabei die Parotis rechts geschwollen; Exstirpation in zwei Sitzungen; Thränendrüsen-Tumor wie eine Kastanie; kleinzelliges Rundzellen-Sarcom; Parotis ähnlich; Recidiv in den rechten Cervical-Ganglien; hier, im Gegensatz zu den Fällen a) und b), war die Kapsel ringsum schon durchbrochen; d) ein 65jähriger Mann hatte rechts einen Haselnuss-grossen, schmerzenden Tumor; Exstirpation; Dacryo-adenitis sclerosans, welche ringsum eine Entzündung veranlasst hatte; Acini partiell atrophisch; viele Rundzellen, viel Bindegewebe; e) ein 24jähriges Mädchen hatte bei einem Sturz die linke Thränen-Drüse in die Orbita luxirt, was erst nach der Exstirpation erkannt wurde, da sie vorher nicht angab, dass beim Weinen das linke Auge trocken blieb.

2. Lor (Brüssel) sprach über elektrolytische Behandlung des Pannus trachomatosus. Narkose; 2—3 Milliampères; + Pol an der Wange der betroffenen Seite; – Pol mit dem de Wecker'schen Kamme in

---

[1] Noiczewski, Die Untersuchungsmethode des differentialen und integralen Sehens s. Centralbl. f. prakt. Augenheilk. 1896. S. 463.

[2] Das Bulletin de la Société belge d'ophtalmologie giebt wieder diese irrthümlich als zehnte an.

Verbindung. Sind Lid-Granulationen vorhanden, so werden diese zuerst mit dem Kamme 2 bis 3 Mal behandelt, und dann täglich mit in $^{4}/_{10000}$ Sublimat getauchter Watte abgerieben. Dann wird direct um den Limbus 3—4 mm breit gegangen und das bis 3 Mal, damit die Episklera ergriffen wird. Ebenso wird über die Cornea gegangen, bis die Pannus-Gefässe erreicht sind. Abwaschung, Vaselin in den Bindehaut-Sack, Trocken-Verband. In den ersten Tagen Cocaïn-Instillationen gegen den Schmerz.

3. Gallemaerts (Brüssel) über elektrolytische Behandlung der Keratitis. Nach guten Resultaten beim Pannus trachomatosus, wurde von ihm der Pannus strumosus, auch wenn partiell, das Gefäss-Bändchen, scrophulöse atonische Ulcera mit Photophobie damit behandelt und mit gutem Erfolge. Contraindicirt sind Ulcera im Anfangsstadium mit starker Röthung der Conjunctiva. Er geht nicht über 2 Milliampères, und in den letzten Arten von Erkrankung geht er nur mit einem Zahn des de Wecker'schen Instrumentes vor.

4. Gallemaerts und Loosfelt (Brüssel) experimentirten die Wirkung der Elektrolyse an der normalen Hornhaut von Kaninchen; 4 Milliampères und 1 Zahn des Instrumentes, an der Hornhaut (+ Pol im Ohre) während 15 Sekunden, giebt einen weissen Fleck und darum einen Nebel; dieser fängt nach 5 Tagen zu verschwinden an; der weisse Fleck besteht noch nach 2 Wochen. Wird nur 5 Secunden behandelt, so fängt der Nebel nach 2 Tagen zu verschwinden an und es bleibt nach 2 Wochen nur eine leichte Nubecula zu bemerken. Ein Milliampère während 7 Secunden giebt Aehnliches mit schnellerer Rückbildung, wobei nach 2 Wochen alles normal ist; wird die Cornea eben berührt, so ist in 2 Tagen alles schon normal. Bei der stärkeren Wirkung ist im Centrum des ± 0,5 mm grossen Substanzverlustes Alles zerstört; von da aus kraterförmig zur Peripherie gehend immer weniger. In 2 Tagen ist das Epithelium regenerirt.

5. Leplat (Lüttich) heilte Xanthome der Lider mit Elektrolyse; bei einem grossen war die Heilung in 9 Sitzungen erzielt; er wurde jedes Mal 4 bis 5 Mal eingestochen.

6. Nuël (Lüttich) sprach über externe Oculomotorius-Paralyse nach einer traumatischen Verbindung der Carotis interna und des Sinus transversus, wovon sie das einzige Symptom darstellte. Ein Stück eines Regenschirmes verwundete einen 14jährigen Jungen links am inneren Augenwinkel; Bewusstlosigkeit, Schwindel, Erbrechen, Kopfschmerzen, Lidschwellung. Schnelle Besserung; Diagnose: Commotio cerebri. 3 Wochen später constatirte Vortr. eine totale externe Oculomotorius-Paralyse; Diplopie; keinerlei Schwellung; S beiderseits normal; Fundus nicht untersucht; Diagnose: Leiden des N. VI in der Orbita, oder eine intracranielle Läsion: Jodkali, Elektricität, 3 Monate später unter apoplectiformen Symptomen trat Exitus ein. Autopsie: subarachnoideales Blut an der Gehirnbasis; Blut in den Seitenkammern; Distension und varicöse Erweiterung des linken Sinus cavernosus; arterio-venöses Aneurysma zwischen Sinus cavernosus und Carotis interna; die varicöse Erweiterung war oben perforirt und hat die Blutung veranlasst; N. oculomotorius atrophisch. Die Verletzung der Carotis war die Hauptsache; Vortr. betont, dass man in solchen Fällen immer den Fundus untersuchen soll wegen eventueller Stase in den Netzhaut-Venen; auch soll der Kopf auscultirt werden mit und ohne Carotis-Compression; die Oculomotorius-Lähmung hat wohl nichts Pathognomonisches, aber wenn sie nach einem Trauma besteht, muss man doch an eine arterielle Ruptur denken.



7. Rogman (Gent) sprach über die Diagnose von Tumoren und Pseudo-Tumoren des Auges, welche in den Anfangsstadien schwer zu stellen sein kann, wenn die Symptome nicht scharf ausgesprochen sind. Eine 49jährige Frau consultirte wegen eines Tumors am Limbus; $S = {}^1/_{10}$; an der correspondirenden Stelle im Bulbus-Innern war auch ein Tumor. Enucleation; innen ein melanotisches Sarcom des Ciliar-Körpers der Iris, stellenweise Peritheliom-artig, stellenweise cavernös; aussen ein alveoläres Sarcom. Die zwischenliegende Sklera normal; die Lymphgefässe infiltrirt und als Verbreiterungsweg zu betrachten. Ein scrophulöses Kind hatte ebenso innen und aussen einen Tumor, Tuberculose der Chorioidea und des Corpus ciliare; Sklera dissociirt, durchbrochen; Tumor hindurch nach aussen gekommen; Retina abgehoben. Da nachher tuberculöse Geschwüre rings um das Auge entstanden, weiss Vortr. nicht, ob in solchen Fällen die Enucleation vorzunehmen ist.

8. van Duyse (Gent) sprach über gleichzeitige Embolie der beiden Aa. centrales retinae. Ein 71jähriger Mann neigte den Kopf nach vorn und bemerkte, dass plötzlich das linke Auge alles schwarz sah; er theilte es seiner Familie mit, als plötzlich auch das rechte Auge erblindete; innerhalb 3 Minuten waren beide ergriffen. Der Zustand blieb so. Vortr. sah 8 Tage später den Fall. Mässige Mydriasis; das klassische Bild der Embolie, Synchysis scintillans; etwas Circulation; die papillo-macularen Gefässe meistens thrombosirt; keine säulenförmige Anordnung, sondern Stellen mit dunklen Granulationen zu Gruppen angeordnet; dazwischen Stellen ohne oder mit wenigen Granulationen. Pat. leidet an Atheromatose, Endoaortitis deformans, Mitral-Insufficienz; gute Compensation. Vortr. bemerkt, dass keine Gehirn-Erscheinungen, keine Prodromal-Symptome bestanden haben. Er schliesst auf eine Dispersion von massenhaften, kleinen Emboli, wohl von der Aorta stammend. Die bekannten doppelseitigen Fälle von Embolie sind nicht gleichzeitig, sondern Wochen bis Jahre später erst am zweiten Auge aufgetreten. — Coppez würde eine Blutung in den Opticus-Scheiden annehmen. — Venneman (Löwen) findet, dass von keiner Embolie die Rede sein kann; er giebt an, seit September drei ähnliche Fälle beobachtet zu haben; sie hatten alle drei Kopfschmerz, einer Erbrechen, einer Brechreiz; zwei Fälle waren doppelseitig, wovon einer blind blieb, der andere war nur unvollständig erblindet; der dritte war unilateral. Venneman nimmt für den Fall van Duyse's an, dass eine Thrombose durch die phlogogenen Substanzen bedingt wurde, welche im Blute, das sich in den Opticus-Scheiden verbreitete, enthalten sein müssen. — Van der Straeten (Brüssel) hat einen 50jährigen Mann behandelt, welcher beim Aufschlagen eines Zeltes plötzlich erblindete; Pat. rieb sich die Augen; nach einer Viertelstunde war links alles wieder in Ordnung; rechts blieb er nahezu blind. Tags darauf war der Fundus links normal, rechts das klassische Bild mit Netzhaut-Hämorrhagien; dieses letztere, sowie die beim Erblinden beobachteten Photopsien liessen ihm eine Scheiden-Blutung annehmen. Eines der von van Duyse vorgezeigten Bilder hat eine kleine Netzhaut-Blutung. — Leplat sah einen alten Mann, welcher zuerst links an Embolie erblindete, und 25 Tage später rechts. — van Duyse kann schwer eine spontane Blutung in beiden Opticus-Scheiden zur gleichen Zeit gelten lassen; Pat. ist nicht zuckerkrank. Der Blutflecken ist klein und befindet sich nur am linken Auge; das ist nicht das bekannte Bild mit dem peripapillaren Ring und flammenartiger Ausbreitung. Das Gefäss-System des Kranken spricht für Embolie, ebenso die Nicht-Besserung. Der Mangel an

Gehirn-Erscheinungen, die gleichzeitige Duplicität der Erblindung sprechen gegen Thrombose.

9. van Duyse spricht über eine specielle Endigung der Arteria hyaloidea, welche nicht zum hinteren Pol, sondern zum unteren-äusseren Quadranten der Linse verläuft; es gehen strahlenförmige Faden vorn ab. Die vordere Anschwellung läuft in einem glashellen Faden aus, welcher bei maximaler Mydriasis noch weiter verläuft, als man ihm folgen kann.

10. van Duyse sprach über Membrana pupillaris persistens, corneae adhaerens. Das linke Auge eines 9jährigen Mädchens hat tief im Centrum der Hornhaut, wie der Lamina Descemeti aufsitzend, einen grauweissen Flecken mit einigen rostfarbigen Pünktchen. Von ihm aus gehen 6 Faden zum kleinen Iris-Kreise, sie haben die Farbe der Iris und sind pigmentirt. Bei der Contraction der Iris krümmen sich die Faden mit einer Concavität nach vorne. Fundus normal. Das Kind hat an Blennorrhoea neonatorum gelitten; es hat wohl keine Perforation stattgefunden, sondern ein fibrinöses Exsudat an der Lamina Descemeti hat bei der Enge der vorderen Kammer leicht zu einer Verlöthung mit der bestehenden Membrana pupillaris adhaerens geführt.

11. Bettrémieux (Roubaix) sprach über Neuralgien bei thränenden Augen. Er hebt die Wichtigkeit der Behandlung des Thränen-Nasenkanals hervor, wenn Thränen-Träufeln, Neuralgien oder Zuckungen des Antlitzes bestehen. v. Frey's Untersuchungen, durch Tournier und Coutin controllirt, wiesen das Bestehen specieller Neuromen für die Schmerzempfindung nach in Haut und Schleimhaut. Die Bindehaut, die Schleimhaut des Thränen-Kanals sind damit ausgestattet; wo letzterer in den knöchernen Kanal verläuft, kann bei einer Anschwellung Druck auf die sensiblen Neurone stattfinden, und so leicht schmerzhafte Irradiationen hervorgerufen werden. Vortr. theilt in 4 Fällen mit, wo durch richtige Behandlung des Thränen-Kanals Heilung oder Besserung erreicht wurde.

12. Leplat (Lüttich) theilt einen Fall von Aneurysma arteriosovenosum an der Retina mit, bei einem 19jährigen Manne so peripher gelegen, dass das Gesichtsfeld nicht beeinflusst wurde. Farbe beider Gefässe gleich; Arterie enger; bei leisem Druck Venenpuls, bei starkem Arterienpuls. Da kein Trauma stattgefunden hat, nimmt Vortr. eine congenitale Bildung an.

Pergens.

Referate, Uebersetzungen, Auszüge.

Histoire des lunettes, par P. Pansier. (Paris. 1901. A. Maloine. 137 S. 8°. Mit 5 Tafeln und zahlreichen Figuren.)

Das sehr lesenswerthe Buch behandelt die gut dokumentirte Geschichte der Brillen. Die Anachronismen von Malern werden zuerst signalisirt, dann folgt die von Brewster (1851) und von Layard (1853) mitgetheilte bergkrystallene plan-convexe Linse aus Ninive, sowie die aus Pompei und Nola aus Glas. Die sogenannten Druiden-Köpfe stellen wohl nichts anderes dar als ein Zeichen der königlichen und priesterlichen Macht; im Grabe Childerich's war ein solcher anwesend. Pansier ist auch der Meinung, dass Nero's *sogenanntes* Augenglas kein brillenförmiges Instrument war. Er glaubt aber, dass dasjenige, was die Alten dioptra nannten, wohl Lupen oder Spiegel sein *könnten;* (wir verstehen darunter eine einfache Röhre, wodurch gesehen

wurde und wo durch Ausschliessung des peripheren Gesichts-Feldes die centrale Sehschärfe gesteigert wird. Ref.) Ptolemaeus, Alhazen, Roger Baco, Vitellio werden dann abgehandelt. Verf. betrachtet Baco als den Erfinder der Brillen, da nur er optische Kenntnisse besass; Salvino degli Armati ist für ihn nur ein Brillenschleifer; dem 13. Jahrhundert gehört die Entdeckung an. Sodann folgen Citate antiquarischen Inhaltes über die Verbreitung der Brillen in den folgenden Jahrhunderten, sowie ihre Abbildungen. Der Namen wird auf den Beryll zurückgeführt; die ersten waren convexe; erst im 15. Jahrhundert wurden concave Gläser angezeigt, beim Papst Leo X; im 16. Jahrhundert kommen sie in den medicinischen Werken vor (bei Gesner). Kepler (1604) verlegte den Sitz des Sehens in die Retina und schrieb der Linse nur eine optische Rolle zu. Im 17. Jahrhundert schrieb Daça de Valdes (1623 Sevilla) ein sehr bemerkenswerthes (jetzt seltenes) Werk über die Brillen, wovon 1892 Albertotti eine französische Uebersetzung mit Anmerkungen herausgab; dabei kommen auch stenopäische Brillen vor. Die Schiel-Masken und Schiel-Brillen folgen dann, sowie mehrere Daten über frühere Fabrikanten, über Corporationen, über Notirung der Refraction. Peirese und Daça de Valdes sollen zuerst über farbige Brillen geschrieben haben; (Luther spricht schon von blitzblauen Brillen, Ref.). Im 18. Jahrhundert tauchen Gläser mit Diaphragmen auf, sowie Brillen, deren eines Glas gelb, das andere blau war. Die systematischen Kasten mit Probir-Gläsern wurden erst in der zweiten Hälfte des 19. Jahrhunderts bei den Augen-Aerzten eingeführt. Früher waren die Brillen-Gläser rund; aus England kamen im Anfange der vorigen Jahrhunderts zuerst die ovalen Formen. Die periskopischen Gläser sollen im Ende des 19. Jahrhunderts zuerst von Smith als Brillen-Gläser anempfohlen sein (1716 von Hertel, Ref.) und durch Wollaston (1804) verallgemeinert sein.

Chamblant, gegen 1820, gebrauchte Cylinder-Gläser; Airy (1827) Sphaero-Cylinder; Galland de Cherveux wird auch als Erfinder betrachtet. Prismatische Brillen wurden 1844 von Chevalier angewendet (Krecke erst 1847). Torische Gläser 1840 oder 1844 von Suscipi; hyperbolische von Raehlmann 1879. Viele interessante Angaben müssen hier übergangen werden, Quacksalberstreiche, Betrügereien, unverschämte Reklamen, wovon eine aus dem 19. Jahrhundert, welche den Trägern jener Brillensorte „Augen junger Adler“ verspricht! Eine gute Beherrschung des Thema's, eine angenehme Schreibweise, machen das Buch auch für Nicht-Historiker zu einer wohlthuenden Belehrung. Pergens (Janus, VI, 6.)

Journal-Uebersicht.

I. A. v. Graefe's Archiv f. Ophthalmologie. LII. 3.

1) **Ueber die optische Orientirung bei Neigung des Kopfes gegen die Schulter**, von Dr. M. Sachs und Dr. J. Meller in Wien. (Aus der II. Univ.-Augenkl. des Hofrath Fuchs in Wien.)

Aubert hatte schon früher beobachtet, dass im verdunkelten Raume eine vertikale Linie schief zu liegen scheint, wenn der Kopf gegen die Schulter geneigt wird. Das Phänomen wurde von Andren bestätigt und genauer studirt.

Die Verff. suchten zu ermitteln, welche Lage die Linien einnehmen müssen, um bei verschiedenen Graden der Kopfneigung vertikal zu erscheinen.

Da die Eindrücke des Beobachters bei kurzem Aufblitzen der leuchtenden Linie schärfer sind, als bei längerer Betrachtung derselben, so wurden zunächst Aufblitz-Versuche angestellt. Die Versuche müssen monocular gemacht werden, da bei binocularem Sehen nach Neigung des Kopfes störende Doppelbilder auftreten. Binocular erscheint bei aufrechter Kopfhaltung die vertikal stehende Linie vertikal, dagegen nimmt sie bei monocularer Betrachtung eine schiefe Lage an. Die Ursache liegt darin, dass der mittlere Längsschnitt und der vertikale Meridian der Retina nicht zusammenfallen, sondern einen Winkel bilden, dessen Grösse individuell verschieden ist.

Die Aufblitz-Versuche ergaben, dass die bei aufrechter Kopfhaltung vertikal erscheinende Linie nach Ausführung schwacher Kopfneigungen (bis 50°) mit dem oberen Ende nach der Seite der Bewegung geneigt erscheint. Bei starken Kopfneigungen erfolgt die scheinbare Schiefstellung in entgegengesetzter Richtung. Daraus ergiebt sich, dass die Leuchtlinien, um scheinbar vertikal zu sein, eine Schiefstellung in umgekehrtem Sinne einnehmen müssen.

Da die Rollbewegungen der Augen stets in einem der Kopfneigung entgegengesetzten Sinne erfolgen, so ist es schwer erklärlich, dass die Leuchtlinien bei verschieden starker Kopfneigung ihre Neigungs-Richtung scheinbar vollkommen änderen. Die Verff. führen aus, dass die Gegenrollungen bei schwachen Kopfneigungen die Localisationsfehler mit verschulden, bei starken Kopfneigungen dagegen nicht ausreichen, um die Fehler zu verhüten.

Wird im erhellten Zimmer auf dem annähernd horizontalen Meridiane der Netzhaut ein fadenförmiges Nachbild erzeugt, und der Kopf soweit geneigt, dass es ebenso wie eine fixirte Leuchtlinie vertikal erscheint, so erfolgt nach Verdunkelung des Zimmers sofort eine Schrägstellung der Leuchtlinie und zugleich eine gleichsinnige Schrägstellung des Nachbildes.

Offenbar wirken im hellen Raume Erfahrungsmotive mit.

---

2) Ueber die Beziehung der Drucksteigerung zu der Form-Veränderung und der Volum-Zunahme am normalen menschlichen Auge, nebst einigen Bemerkungen über die Form des normalen Bulbus, von Prof. W. Koster, Gzn. in Leiden.

Verf. hat vor 2 Jahren eine Methode bekannt gegeben, die Form von Thierorgan bei verschiedenen Druckhöhen zu bestimmen. Die Augen werden mit Gypsbrei umgossen, die Gypsform in Scheiben zerlegt und die Innenkante der Scheiben mit einem spitzen Bleistift nachgezeichnet. Es bot sich kürzlich Gelegenheit, diese Methode bei einem normalen Menschen-Auge unmittelbar nach der Enucleation anzuwenden. Die einzelnen Maasse können hier nicht wiedergegeben werden. Die Form-Veränderung, welche der Bulbus bei steigender Druckhöhe erfährt, beruht auf dem Bestreben der Skleral-Kapsel, die Kugelgestalt anzunehmen: die hintere flache Wand wird ausgebuchtet, die Aequatorialgegend etwas eingezogen, während sich der vordere leicht konische Abschnitt kaum verändert.

Die vielfach verbreitete Annahme, dass nach Punction der vorderen Kammer das Vorrücken der Linse ohne Mitwirkung andrer Factoren die Entleerung des Kammerwassers herbeiführt, ist nicht ohne Weiteres richtig. Wird ein Bulbus bis zum Hornhaut-Rande mit einer Gypsschale umgeben, so tritt nach Punction der vorderen Kammer auch bei Erhöhung des Glaskörperdrucks kein Kammerwasser aus, weil die Sklera ihre Form nicht ändern kann, und die Hornhaut nicht nach innen zurückweicht.

Verf. beobachtete bei 2 Augen desselben Individuums, dass während der Star-Operation nach Ausführung des Lappenschnitts kaum Kammerwasser ausfloss, und die vordere Kammer sich mit Luft füllte. Die Rigidität der Sklera verhinderte die Verkleinerung der Kapsel, und in Folge dessen konnte die Linse nicht nach vorne rücken. Viele der nicht seltenen Fälle, in denen nach Eröffnung der vorderen Kammer eine kleine Luftblase eindringt, mögen ebenfalls hierher gehören.

Trägt man den Durchschnitt des Bulbus in eine Kreisfigur ein, so sieht man besonders deutlich die Abflachung der hinteren Wand und die konische Form des vorderen Pols. Auffallend ist, dass der Mittelpunkt des Kreises genau so weit hinter dem Scheitel der Cornea liegt, wie der Drehpunkt beim normalsichtigen Auge. Im Gegensatz zu Merkel fand Verf. den Querdurchmesser etwas grösser als die Axe, und die hintere Wand abgeflacht. Dagegen konnte er bestätigen, dass die Hornhaut nicht wie ein Uhrglas der Kugel aufliegt, sondern dass der Hornhaut-Scheitel innerhalb der Kugel-Oberfläche liegt, welche in der Gegend der Corneo-Skleralgrenze eine Einschnürung erfährt.

---

3) **Ueber Epithel-Einsenkung und Cysten-Bildung im Auge,** von Dr. J. Meller, Assist. an der Univ.-Augenklinik des Hofrath Dr. E. Fuchs in Wien.

Wie Stölting nachwies, entstehen Iris-Cysten unter Umständen dadurch, dass Epithel längs den Rändern perforirender Hornhaut-Wunden in die vordere Kammer hineinwuchert. Verf. konnte diese Epithel-Wucherungen an mehreren Präparaten nachweisen und giebt sehr anschauliche Abbildungen der Befunde. In einem Falle hatte das beide Wundränder bekleidende Epithel bereits 4 Tage nach der Extract. lentis (Exitus durch Delirium tremens) die Membr. Descem. erreicht. In andren Fällen durchsetzte gewuchertes Epithel die ganze Hornhaut, bog zapfenförmig in das Hornhaut-Gewebe selbst und in die Iris ein oder erstreckte sich weithin über die Oberfläche der Iris.

Diese Verhältnisse erklären, wie es nach den im Einzelfalle obwaltenden Umständen zur Bildung von wahren Kammer-Cysten, von echten Iris-Cysten oder von Iris-Kammer-Cysten kommen kann.

In einem Falle waren in dem in die vordere Kammer gewucherten Bindehaut-Epithel Becherzellen vorhanden.

---

4) **Ueber eine ausgedehnte luetische Erkrankung des Auges mit Mitbetheiligung der Conjunctiva,** von Dr. Abrew Fialho aus Rio de Janeiro. (Aus der Univ.-Augenkl. des Prof. Fuchs in Wien.)

Schwere Irido-Cyclitis luetica beider Augen, von denen das eine $S = {}^{6}/_{60}$ behielt, das andre erblindete und wegen heftiger Schmerzen enucleïrt werden musste. Bei der Untersuchung fanden sich ungewöhnlich ausgebreitete und tiefgreifende Veränderungen. Im vorderen Abschnitt mächtige Infiltration der Conjunctiva und Sklera, so dass ein wallartiger Ring den Rand der schmutzig gelbgrauen Hornhaut überragte. Letztere war abgeflacht und in Folge der Schrumpfung stark verdickt. Iris und Ciliarkörper waren entzündlich infiltrirt und zum Theil in Exsudat eingebettet. Die Retina abgelöst und hochgradig degenerirt. Die Chorioidea, überall hyperämisch und mit Rundzellen infiltrirt, zeigte sich an der medialen Seite in ein bis zur doppelten Dicke der Sklera anwachsendes Infiltrationsgewebe umgewandelt, in welchem

eine Reihe von Knötchen sichtbar waren, die aus epithelioiden Zellen bestanden und Riesenzellen enthielten.

Verf. erörtert die Differenzial-Diagnose zwischen Lues und Tuberculose. Die Anamnese sprach entschieden für Lues; Riesenzellen gelten heute nicht mehr für etwas der Tuberculose Eigenthümliches. Tuberkel-Bacillen konnten ebenso wenig nachgewiesen werden wie irgend welche Zeichen der Verkäsung. Demnach entscheidet Verf. sich für Lues.

---

5) **Ueber den hinteren Abscess der Cornea und die Früh-Perforation der Membrana Descemeti,** von Dr. Hugo Wintersteiner, Docent in Wien.

Eingehende Beschreibung eines Falles von ausgebreiteter Hornhaut-Verschwärung bei einem 2jährigen Kinde, welches an Pocken starb. Die Vorderfläche der Hornhaut war fast ganz von einem flachen Geschwür eingenommen, und daneben bestand in der Tiefe der Hornhaut ein ausgedehnter Abscess, welcher nach Durchbruch der M. Descemeti mit einem eitrigen Exsudate der vorderen Kammer in Verbindung stand, aber nicht nach vorne perforirt war.

Im Anschluss an diesen Fall berichtet der Verf. über einen ähnlichen Befund an 2 Augen, welche von einer 78jähr. Irren stammten, die längere Zeit in der Agone gelegen und sich Keratitis e Lagophthalmo zugezogen hatte. Neben oberflächlicher Ulceration fand sich ganz getrennt von derselben eine Eiter-Ansammlung in den tieferen Schichten der Hornhaut. Die M. Descemeti war in zwei Blätter gespalten, zwischen denen eine eiweissreiche Flüssigkeit lag. In der vorderen Kammer war nur eine geringe Menge zelligen und fibrinösen Exsudates.

Verf. fasst diese Veränderungen als Hornhaut-Abscesse im Frühstadium auf und weist darauf hin, wie wenig diese Befunde der Annahme entsprechen, dass bei hinteren Hornhaut-Abscessen die Leukocyten durch die usurirte M. Descemeti in die Hornhaut einwandern. Hier fehlte jede Usurirung und jeder Exsudat-Belag der Descemeti. Verf. denkt sich den Vorgang so, dass die Leukocyten von der Peripherie her in die Hornhaut einwandern, das Stroma einschmelzen und zur Aufblätterung, bezw. Perforation der M. Descemeti führen, die demnach von vorn nach hinten, und nicht in umgekehrter Richtung zerstört wird.

---

6) **Einige seltene angeborene Anomalien des Auges,** von Prof. Eugen v. Hippel in Heidelberg.

1. Anatomische Untersuchung eines mit partiellem angeborenen Irismangel nach oben-innen und Hämophthalmus behafteten Auges.

5 Monate altes Kind, schwere Geburt, Zange. Sogleich nach der Geburt wurde bemerkt, dass die Conjunctiva mit Blut unterlaufen und die vordere Kammer mit Blut angefüllt war. Später fiel die eigenthümliche Gestalt der Pupille und gelb-rother Reflex aus der Tiefe auf. Im 3. oder 4. Lebensmonat Entzündung und Schmerzen, Verdacht auf Gliom. Enucleation. Das Auge war etwas verkleinert, Cornea vergrössert und stark gewölbt, Iriswurzel mit der Hornhaut verwachsen. Innen-oben, wo makroskopisch anscheinend ein Colobom der Iris bestand, starkes Ektropium des Pupillarrandes. Hinter der Linse lag eine bindegewebige Schwarte, die einerseits mit der abge-

lösten Netzhaut in Verbindung stand und andrerseits durch Vermittlung der Zonula die Ciliar-Fortsätze nach innen gezerrt hatte. Im subretinalen Raume eine enorme Blutung.

Wahrscheinlich handelte es sich um eine angeborene Erkrankung, die möglicher Weise durch bei der Geburt entstandene Blutungen complicirt wurde. Allerdings fehlten Blutungen in der Umgebung des Auges, wie sie nach Zangendruck vorkommen.

2. Hochgradige einseitige Myopie und ausgedehnte markhaltige Nervenfasern bei einem $2^1/_2$ Jahre alten Kinde.

Rechts hochgradige Myopie, in 20 cm Entfernung ohne Convexglas umgekehrtes Bild (Beobachter M = 3,0 D). Fundus beim Vergleich mit dem emmetropischen linken Auge, sehr arm an Pigment; markhaltige Nervenfasern.

3. Einseitige parenchymatöse Hornhaut-Trübung, vordere Synechie ohne Hornhaut-Perforation und doppelseitiges symmetrisches Aderhaut-Colobom nach oben-aussen bei einem Neugeborenen.

Lues congenita zweifelhaft. Wie die Prüfung mit Fluorescin ergab, handelte es sich um eine durch Erkrankung des Endothels entstandene parenchymatöse Hornhaut-Trübung. Wahrscheinlich hatte eine bei flacher vorderer Kammer erfolgte Verklebung der Iris mit der von Endothel entblössten Hinterfläche der Hornhaut zur Entwicklung einer vorderen Synechie geführt. Nach Atropin löste sich die Synechie, und später trat auf Fluorescin keine Färbung mehr auf. Beiderseits fand sich noch oben-aussen von der normalen Papille ein mehrere P.-D. grosser, weisser, scharf begrenzter Bezirk, der einem Colobom chorioidea glich.

---

7) **Achtjähriges Verweilen eines Schrotkornes in der vorderen Augenkammer.** Casuistische Mittheilung von Dr. Bürstenbinder, Augenarzt in Hamburg.

Sitz unten in der Kammerbucht. Auge bis jetzt reizlos. Amblyopie durch Retino-Chorioidealruptur.

---

8) **Das Epithel der vorderen Linsenkapsel**, von Prof. Dr. Hosch in Basel.

---

9) **Nachschrift zu der vorstehenden Arbeit des Herrn Prof. Dr. Hosch**, von Prof. Th. Leber in Heidelberg.

Hosch erinnert an das von ihm angegebene und scheinbar wenig beachtete Verhalten des Linsen-Epithels, dessen Zellen nicht überall mit scharfen Contouren an einander stossen, sondern durch Ausläufer der Zellen zwischen einander greifen.

Leber bestätigt diese Angabe und verweist auf eine unter seiner Leitung gemachte Arbeit von Barabaschew, die noch nähere Angaben über die fraglichen Verhältnisse enthält. Die Fortsätze nehmen nicht die ganze Dicke der Zellen ein, sondern gehen bald oben, bald in der Mitte, bald unten ab, so dass bei Versilberungspräparaten die einzelnen Zellen bei wechselnder Einstellung eine verschiedene Gestalt zeigen. Dickendurchschnitte bestätigen die Richtigkeit dieser Anschauung. Schwerlich handelt es sich aber, wie Hosch anzunehmen scheint, um eine Verbindung oder Verschmelzung zweier Zellen.

---

10) **Beitrag zur Kenntniss der angeborenen Hornhautleiden,** von Prof. Dr. Hosch in Basel.

Die beiden untersuchten Augen stammten von einem nicht ausgetragenen, hereditär-syphilitischen Kinde her, welches sogleich nach der Geburt starb. Das linke Auge war in toto verkleinert. Rechts bestand ein entzündlicher Process der Hornhaut: zahlreiche runde und ovale Kerne im Gewebe, daneben Uveïtis, Blutungen im Glaskörper und in der Retina. Aehnliche Verhältnisse lagen im linken verkleinerten Auge vor, in dessen Hornhaut sich ausserdem neugebildete Gefässe fanden. Besonders bemerkenswerth war eine an der Hinterfläche der Hornhaut gelegene, im Centrum dünnere, an der Peripherie dickere Gewebsmasse, welche als Linsenrest angesehen werden musste. Von der vorderen Linsenkapsel fehlte jede Spur. Die Aderhaut bestand aus einem zellreichen, faserigen, pigmentlosen Gewebe mit länglichen Kernen und weiten Gefässen. Ciliarfortsätze klein und flach, Blutungen in Retina und Glaskörper.

Für beide Augen nimmt Verf. an, dass die Hornhaut-Veränderungen Folge einer intrauterin verlaufenen Entzündung der Hornhaut und der Uvea sind, und zwar einer Entzündung, welche, wie aus den Verhältnissen des in der Entwickelung zurückgebliebenen linken Auges geschlossen werden darf, in einer frühen Entwickelungs-Periode begonnen haben muss. Das Fehlen der vorderen Linsenkapsel und der vorderen Linsenpartie kann nur aus der Entwickelungs-Geschichte erklärt werden. Vermuthlich sind Entwickelungsstörungen des Kopf-Mesoderms im Spiele, welches sich zwischen Ectoderm und Linse einschiebt.

---

11) **Zur pathologischen Anatomie des Glaucoms, nebst Bemerkungen über Netzhaut-Pigmentirung vom Glaskörper aus,** von Prof. Eugen v. Hippel in Heidelberg.

Zwei Beobachtungen. I. 61jähriger Mann, vor 48 Jahren Kieselsteinwurf ins linke Auge, vor 21 Jahren Seh-Störung, Cataract, deren Operation von competenter Seite für nicht erforderlich erklärt wurde. Vor 14 Tagen schmerzhafte Entzündung, Glaucom. Da Eserin und Paracentese erfolglos waren, so wurde — 3 Wochen nach dem Ausbruch des Glaucoms — enucleirt. Aus dem Befunde sei Folgendes hervorgehoben: Der Kammerwinkel ist vollkommen offen, der Ciliar-Theil der Iris zeigt keine Vortreibung. Massenhafte pigmentirte Zellen sind dem Platten-Gewebe, welches die vordere Kammer von dem Schlemm'schen Plexus trennt, eingelagert und finden sich ebenfalls auf der Vorderfläche und in den oberflächlichen Schichten der Iris, sowie ferner in der Innenfläche der Netzhaut. Einzeln, und zwar nur in der Umgebung der Gefässe, dringen sie in die Netzhaut ein. Diese zeigt netzförmige Pigmentirung, die sich wesentlich auf die inneren Schichten beschränkt und meistens den Gefässen folgt. Das Pigment besteht aus kugeligen Gebilden und giebt keine Eisen-Reaction. Opticus kaum verändert.

II. 48jähriger Mann. Vor 20 Jahren Glaskörper-Blutung, nach Pilocarpin und Jodkalium $S = {}^6/_9$ wiedererlangt. Jetzt, vor 3 Wochen, überfallen, und durch Schläge auf den Kopf verletzt: Mydriasis, Sphinkter-Risse, Luxatio lentis. Bei der Aufnahme schmerzhaftes Glaucom. Enucleation. Befund: Die subluxirte Linse ist mit der Vorderfläche nach hinten gekehrt, zahlreiche Pigment-Epithelzellen haben sich an der Iris-Wurzel und am Corp. cil. losgelöst und nach Einschwemmung in die vordere Kammer das Balkenwerk zwischen vorderer Kammer und Schlemm'schen Plexus dicht infiltrirt. Der Ciliar-Theil der Iris ist vorgetrieben, jedoch der Hornhaut nicht angelagert.

Mehrkernige Leukocyten finden sich in grosser Zahl in den Gefässen der Iris, des Corp. cil., der Chorioidea und der Retina; Rundzellen im Gewebe der Iris und der Chorioidea. Ausgedehnte Retinitis pigmentosa mit hochgradiger Atrophie der Membran, in der von ihren specifischen Elementen wenig mehr nachweisbar ist. Im unteren Bulbus-Abschnitt ist eine Schicht pigmentirten Binde-Gewebes der Retina fest aufgelagert. Glaskörper verflüssigt.

Verf. ist geneigt, die Pigment-Infiltration des Kammerwinkels als Ursache herabgesetzter Filtration und in Folge dessen als Ursache des Glaucoms anzusehen. Dieser Pigmentbefund ist nicht neu und sicher nicht constant beim Glaucom, aber in einer Reihe von Fällen wird die auf diese Weise bewirkte Unwegsamkeit des Kammerwinkels ebenso gut einen Glaucom-Anfall herbeiführen können, wie die bekannte Obliteration. Die Pigmentirung der Netzhaut war in beiden Fällen von verschiedener Art, in Fall I erfolgte sie, was bisher noch nicht beobachtet ist, durch pigmentirte Zellen vom Glaskörper her; die Betheiligung des Pigment-Epithels konnte mit Sicherheit ausgeschlossen werden. In Fall II handelte es sich um eine vollständige Degeneration der Netzhaut und Pigmentirung aller Schichten, an der das Pigment-Epithel wesentlich betheiligt war. Einseitige, nicht luetische Pigment-Degeneration der Netzhaut ist sehr selten.

---

12) **Verkalkung der Retina bei chronischer Nephritis, zugleich ein Beitrag zur pathologischen Anatomie des Glaucoms und der Retinitis proliferans,** von Dr. P. Römer, 1. Assistent der Universitäts-Augenklinik zu Würzburg.

Ein 34jähriger Mann, welcher seit etwa 2 Jahren an Nephritis litt, hatte rechts $S = {}^{6}/_{20}$. Trübung am hinteren Linsenpol; links $S = 0$, $T + 3$, Status glaucomatosus mit Staphylom an der oberen Corneo-Skleralgrenze, 1 cm lang, 0,5 cm hoch. Wegen heftiger Schmerzen Enucleation. Bei der anatomischen Untersuchung zeigte sich, dass die dünne Wandung des Staphyloms aus den äusseren Schichten der Sklera gebildet wurde, während die inneren Schichten durch eine von innen nach aussen fortschreitende Atrophie zu Grunde gegangen waren. Von der Iris war in der Ausdehnung des Staphyloms nur ein schmaler Pupillar-Theil sichtbar, der Rest lag im Staphylom und war in ein von der bedeckenden Sklera nicht zu trennendes Gewebe umgewandelt. Das Corp. cil. betheiligte sich nicht an der Staphylom-Bildung. Im Uebrigen lag die Peripherie der Iris der Hinterfläche der Cornea breit an, ohne dass jedoch das Corp. cil. der Iris angenähert war. Chorioidea ohne entzündliche Processe. In der Retina fand sich hochgradige Degeneration der inneren Schichten, während die äusseren Schichten auffallend gut erhalten waren. In der Umgebung der Papille waren schon in vivo Veränderungen undeutlich sichtbar gewesen, welche an Retinitis circinata erinnerten. Die Untersuchung der Herde ergab, dass es sich um schalenförmige Concremente handelte, welche in den inneren Netzhaut-Schichten lagerten. Auch hier waren die äusseren Schichten intact. Die Einlagerungen erwiesen sich bei der mikrochemischen Untersuchung als eine organische Kalkverbindung, die nicht nur in Mineralsäuren, sondern auch in Kali- und Natronlauge löslich war und als Product von degenerirtem Eiweiss anzusehen ist.

Fettige Degeneration, varicöse Entartung der Nervenfasern und Veränderungen im Stützgewebe fehlten gänzlich, so dass die Kalk-Einlagerungen nichts mit den bekannten Plaques der Retinitis albuminurica gemein hatten.

Vielleicht führten die nachweisbaren Gefäss-Erkrankungen zur Ablagerung flüssiger Exsudate in die inneren Netzhaut-Schichten, wo sie nicht resorbirt wurden, sondern der Verkalkung anheimfielen.

Bemerkenswerth ist, dass die Anlagerung der Iris an die Hornhaut nicht durch Druck seitens des Ciliar-Körpers erfolgte.

Das Aussehen des Opticus deutete darauf hin, dass seiner Zeit eine Neuritis (albuminurica) bestanden hatte. Eine aus der Adventitia der Gefässe stammende Bindegewebsmasse erstreckte sich aus der Excavation gegen den Glaskörper hin und überlagerte eine Strecke weit die Netzhaut, mit deren Bindegewebs-Gerüst sie in unmittelbaren Faser-Austausch trat. Das Bild entsprach der Retinitis proliferans, welche wahrscheinlich auf verschiedene Weise entstehen kann.

---

13) **Die Prüfung des Ophthalmometers,** von E. Javal in Paris.

Die zahlreichen Einzelheiten lassen sich nicht kurz zusammenfassen.

---

14) **Die Einführung des Jequirity in die ophthalmologische Therapie,** von L. de Wecker in Paris.

Verf. ist mit der Darstellung, welche Römer von der Geschichte der Jequirity-Behandlung gegeben hat, nicht einverstanden. Er hat das Jequirity nicht als gefahrloses Allheilmittel empfohlen und nicht behauptet, dass die Anwendung schmerzlos sei. Er hat das Mittel durch wechselnde Stärke der Infusion und wechselnde Zahl der Waschungen je nach Umständen dosirt und nur bei veraltetem Trachom angewandt. Hat der Arzt genügende Erfahrung und befolgt er genau die vom Verf. angegebenen Indicationen, so läuft die Cornea in der That keine Gefahr. Vor Allem darf kein „purulenter Zustand“ der Conjunctiva vorhanden sein. Ausser in Paris ist das Jequirity in Belgien und Spanien ununterbrochen mit gutem Erfolge, und ohne dass sich gefahrdrohende Nebenwirkungen zeigten, gebraucht worden. Scheer.

II. Deutschmann's Beiträge zur Augen-Heilkunde. 1901. Heft XLVIII.

1) **Ueber die hyaline Degeneration der Cornea,** von Dr. A. Sachsalber, Priv.-Doc. in Graz.

Verf. untersuchte 5 Bulbi mit schweren Degenerations-Veränderungen der Cornea bei Corneal-Staphylom. Er fand neben gewöhnlicher Epithel-Degeneration eine durch Anwesenheit netzförmig in die Tiefe greifende Züge verhornter Zellen charakterisirte Degeneration. Ferner secundäre Epithel-Veränderungen in Form von Wirbeln, um Hyalin-Concretionen, Wuchern des sub-epithelialen Gewebes in das Epithel-Lager unter Schwinden des Epithels und Bildung von hyalinen und kalkigen Degenerationen. Die Concretionen entstehen im Narben-Gewebe oder Corneal-Stroma, gelangen nur secundär in das Epithel; sie sind im Gegensatz zum Colloid dem Hyalin zuzuzählen, fallen allmählich der Verkalkung anheim. Daneben finden sich primäre Verkalkungen. In der Sklera, Conjunctiva, dem Corneal-Rande treten bei Staphylom-Degeneration viel elastische Fasern auf, die weiterhin hyalin entarten. In der Iris kommen Ablagerungen von hyalinen Concretionen in der reticulirten und Muskelschicht vor, die allmählich verkalken.

---

2) **Ueber Enophthalmus congenitus,** von Dr. Bergmeister (Augen-Klinik Prof. Fuchs in Wien.)

Ein nachweisbar angeborener Enophthalmus gelangte bei einer 18jährigen zur Beobachtung. Ein Versuch, durch Ablösung der vier Recti das starre Auge mehr hervortreten zu lassen, misslang, da die Muskeln nur harte sehnige Stränge bildeten, was auf ein gleiches Verhalten der Obliqui schliessen liess. Vielleicht ist die starre Fixation durch eine abnorme Kürze des orbitalen Theiles des Sehnerven veranlasst.

---

3) **Zur Kenntniss der Chinin-Amaurose,** von Dr. Noht, Darmstadt.

Die Beobachtung eines Falles mit Sehstörung, die auf Chinin schlechter wurde, und Sehnerven-Abblassung giebt Verf. Anlass zu langen Ausführungen über die Chinin-Vergiftung und Zusammenstellung der in der Literatur vertretenen Anschauungen darüber.

---

4) **Ein Fall von Primär-Affect der Thränen-Drüse,** von Dr. Anargyros.

Bei einem 14jährigen fand sich eine harte Geschwulst der Thränen-Drüse, die wegen Lungen-Erkrankung des Pat. als tuberculös exstirpirt wurde. 4 Wochen darauf trat ein papulo-maculöses Exanthem auf, weitere Erscheinungen bestätigten die Diagnose: Lues. Die mikroskopische Untersuchung der Drüse zeigte keine Spur von Tuberculose, sondern eine Gewebswucherung, welche als syphilitische bezeichnet werden kann.

Wie das syphilitische Virus in die Drüse gekommen ist, ist nicht zu erklären. Spiro.

III. Archiv für Augen-Heilkunde. XLIV. 1. 1901.

1) **Neue Untersuchungen über die Pathogenese der sympathischen Ophthalmie,** von Prof. Bellarminoff und Dr. Selenkowsky, St. Petersburg.

Eine experimentelle Prüfung der Versuche von Deutschmann, Moll u. A. führt die Verff. zu der Ansicht, dass für die bestehenden Theorien der sympathischen Entzündung nichts bewiesen ist, was sich ihnen auch aus kritischen Erörterungen ergiebt. Als überlegen erklären sie eine angeblich neue Theorie Bellarminoff's, nach der Toxine von dem einen Auge in das andre überwandern, und zwar auf dem Wege des Subvaginal-Raumes zwischen äusserer und innerer Scheide der Sehnerven. Es wurden unter anderem Toxin des Staph. pyogen. aureus bei Kaninchen in den Subvaginal-Raum des Sehnerven nahe dem Bulbus oder in die hintere Hälfte des Glaskörpers eingeführt und es gelang, in einem Theile der Fälle eine der sympathischen ähnliche Entzündung des andren Auges herbeizuführen.

Wenn B. diese seit 1897 von ihm verfochtene Theorie als neu erklärt, so ist doch zu berücksichtigen, dass eine Reihe von Autoren eine Toxin-Theorie schon vor ihm aufgestellt haben, wie Rosenmeyer, Gorecki, Bocchi, Praun, Schirmer.

---

2) **Zwei Fälle von Tumor praecornealis nach Episkleritis,** von Dr. Artland.

Die Fälle, in denen sich ein Epithel-Carcinom bezw. ein Papillom auf dem Boden einer chronischen Episkleritis entwickelt hatte, sprechen dafür,

dass man in der chronischen Entzündung der Sklera ein prädisponirendes Moment für die Entwicklung präcornealer Tumoren zu sehen hat.

3) **4. Mittheilung, betreffend die Anatomie des myopischen Auges,** von Dr. Heine, Priv.-Doc. in Breslau.

Aus dem Befunde an 5 Augen schliesst Verf., dass die Veränderungen der Aderhaut bei excessiver Myopie secundär atrophische sind, bedingt durch die ungleich geringere Dehnung „relative Retraction" der elastischen Elemente speciell der Lam. el., ferner auch wohl des elastischen Aderhaut-Ringes und der dadurch bedingten Verzerrung der Sehnerven-Fasern in Form einer Falte. Auch der weisse temporale Conus zeigte Reste von Aderhaut-Gewebe, so dass seine Erklärung aus einem perspectivischen Sichtbarwerden der lateralen Skleralwand nicht haltbar erscheint.

Die Macular-Veränderungen der Myop. excess. sind nicht entzündlicher Natur, vielmehr einfache Degenerations-Erscheinungen hauptsächlich im Pigment-Epithel der Retina und Verklumpungen der Zapfen-Aussenglieder.

---

4) **Ueber Retractions-Bewegungen des Augapfels bei angeborenen Defecten der äusseren Augen-Muskeln,** von Dr. J. Wolff in New York.

Verf. beobachtete 5 derartige Fälle. Die Retraction tritt während des Impulses zur Adduction auf, die fehlen oder geschwächt vorhanden sein kann. Gleichzeitig erfolgt Verengerung der Lidspalte. Der Rectus ext. des retrahirten Auges ist theilweise oder ganz functionsunfähig. Die beste Erklärung ist die, nach der bei Unnachgiebigkeit des Rectus ext. der Bulbus bei Contraction des Internus nur wenig adducirt und gleichzeitig nach hinten gezogen wird.

---

5) **Die Original-Artikel der englischen Ausgabe.** (Arch. of Ophthalm. XXIX, 3).

1. Ueber Entwicklung der Farben-Wahrnehmung und Farben-Bewegung bei Kindern, von W. A. Holden und K. K. Bosse, New York.

Farbige Papierstücke wurden auf Grau gleicher Helligkeit kleinen Kindern vorgehalten. Im Alter von 6—12 Monaten unterschieden die (30) Kinder bereits die Farben von Grau. Zwischen 7 und 14 Monaten bevorzugten sie bei Wahl zwischen gleichhellen Farben Roth, Orange und Gelb, wobei zwischen 7 und 15 Monaten fast alle Kinder eine positive Wahl trafen, während zwischen 16 und 24 Monaten dies nur bei einem Viertel der Kinder der Fall war. Bei 2- und 3jährigen Kindern nahm dieser Procentsatz noch mehr ab (3 von 26), um mit dem 4. Lebensjahre wieder anzusteigen. Hier bevorzugten aber schon viele das Blau, in den folgenden Jahren (untersucht bis zum 13.) nahm der Procentsatz der Kinder mit positiver Wahl ebenso zu, wie die fast ausschliessliche Bevorzugung des Blau. Demnach weicht mit fortschreitender Entwicklung die erregende Wirkung des rothen Endes des Spectrums einer Vorliebe für ruhigere Farben.

2. Retro-bulbäre Neuritis mit dauerndem centralen Skotom nach der Behandlung ausgedehnter Verbrennungen mit Jodoform, von L. O. Brose, Evansville.

Verf. glaubt, dass nicht die Haut-Verbrennungen, vielmehr das Jodoform die Atrophie verursachte, da schwere Allgemein-Erscheinungen fehlten und nach Fortlassen des Jodoforms Besserung eintrat.

3. Ein Fall von Hemianopsie nach Leuchtgas-Vergiftung, von H. Friedenwald, Baltimore.
4. Ein Fall von Retractions-Bewegung des Augapfels, von A. N. Alling, New Haven. (Vergl. die Veröffentlichung von Wolff in diesem Hefte.)
5. Retractions-Bewegungen in einem Falle von angeborener Contraction des Rectus internus und Lähmung des Externus des linken Auges, von H. Knapp, New-York.

Verf. verzichtet auf einen Erklärungs-Versuch des Phänomens.

XLIV. 2.

6) **Augenärztliche Mittheilungen aus Egypten,** von Dr. A. Osborne, Alexandrien.

Aus den interessanten Mittheilungen sei hervorgehoben, dass von 115 Star-Operationen des Verf.'s der letzten 5 Jahre nur einmal Verlust durch Wund-eiterung eintrat, trotzdem fast in allen Fällen Trachom bestand. Nur die enge Lidspalte ist störend. Auffallend findet Verf. die günstige Heil-Tendenz des egyptischen Organismus, die schon Galenus (wie Hirschberg anführt) rühmt. Durch Curven zeigt Verf. das Ansteigen der Bindehaut-Erkrankungen im August—September, die durchschnittlich tägliche Besuchs-Ziffern der Poli-klinik von 240 Patienten aufweisen. Dies Ansteigen führt Verf. auf die Temperatur-Steigerung zurück, die Staub-Entwicklung und Fliegen-Production begünstigt, Factoren, die bei der grenzenlosen Unsauberkeit der Bevölkerung wichtig sind. In Bezug auf Trachom-Therapie enthalten die Mittheilungen nichts Neues. Den Schluss bilden einige interessante klinische Beobachtungen.

7) **Stereoskop für Schielende zur Bekämpfung der Neutralisation,** von Dr. A. Senn in Wyl.

Wie vor ihm Landolt, bietet Verf. dem Schiel-Auge ein lichtstarkes Bild, während das Bild für das andre Auge durch Einsetzen grauer Gläser nach Bedarf verdunkelt werden kann.

---

8) **Operativ behandelter Fall eines Myxo-Sarcoma retrobulbare,** von Dr. J. Fejér, Arzt des St. Margareten-Spitals in Budapest.

Entfernung eines retrobulbären Myxo-Sarcoms bei einem 9jähr. Kinde nach Enucleation. Es folgten sehr rasch Recidive, denen das Kind erlag.

---

9) **Die Myopie-Operationen der Bromberger Augen-Klinik** (Chef: Sanitäts-Rath Dr. Augstein), von Dr. M. Meyerhof.

Die 30 Operationen werden eingehend ohne Schön-Färberei der Resultate mitgetheilt. Auffallend ist das Auftreten sehr heftiger Drucksteigerung nach der Discission trotz geringer Linsen-Quellung (3 Fälle). In einem Falle wurde bei bestehender Netzhaut-Ablösung operirt, die sich danach rasch vergrösserte, sonst trat 2 Mal Netzhaut-Ablösung rasch nach der Operation auf, 2 Mal spät bei gut verlaufenen Fällen nach Trauma. Sonst sind die Resultate gute. Eine Operation bei einem 21jährigen betraf eine Myopie nur von 10 Dioptr. (danach Hyp. 4 D.); demnach ging Augstein mit der Indication sehr weit. Abschliessend spricht sich Verf. für Vorsicht aus.



10) **Einige Beobachtungen an einem Falle von totaler Farben-Blindheit,** von Prof. Dr. Nagel, Freiburg i. B.

Ein Pat. mit geringer Sehschärfe (— 7 D. = $^3/_{50}$) und Macula-Veränderungen zeigte totale Farben-Blindheit. Verf. stellte ein centrales Skotom fest, das er auf die Farben-Blindheit, nicht auf die Anomalie der Fovea bezieht.

Auch das Purkinje'sche nachlaufende Bild sah Pat. Verf. verwerthet die Beobachtungen zu Gunsten der v. Kries'schen Theorie und knüpft polemische Bemerkungen gegen Hess an.

XLIV. 3.

11) **Sehnerv und Arterio-Sklerose,** von Dr. Liebrecht in Hamburg.

Verf. betont nach seinen Beobachtungen, dass die Schädigungen des Sehnerven durch Arterio-Sklerose viel häufiger und grösser sind, als man bisher annahm. Sie erfolgen am häufigsten an der Einbohrungs-Stelle der A. ophthalmica in den Sehnerven der Längsrichtung nach, sodann im oberen Rande des fibrösen Kanals nach der Schädelhöhle zu, an dem der Sehnerv durch die aufsteigende Carotis breit abgequetscht wird, endlich in der Mitte zwischen Canal und Chiasma, wo Carotis und A. cerebri anterior sich oberhalb und unterhalb des Sehnerven kreuzen.

Die Atrophie des Nerven-Gewebes ist anfangs eine reine Druck-Atrophie, später treten Bindegewebs-Vermehrung und Gefäss-Neubildung hinzu.

Nur in langdauernden, fortgeschrittenen Fällen macht sich Atrophie an der Papille bemerkbar (Complication). Functionell traten atypische Skotome auf, erhebliche Sehstörungen fehlen. Auch bei hochgradiger Arterio-Sklerose der Carotis und Ophthalmica ist die Central-Arterie in vielen Fällen von arterio-sklerotischen Veränderungen frei.

---

12) **Iritis bei einem Neugeborenen,** von Prof. O. Hoppe in Cöln.

Bei einem 6tägigen Kinde beobachtete Verf. eine einseitige Iritis mit hinterer Synchie und Exsudation auf die vordere Linsen-Kapsel. Dabei waren alle Iris-Gefässe mit Blut gefüllt und Blut in die Vorderkammer ergossen. Nach einigen Tagen Heilung. Durch Ausschliessung führt Verf. die Entstehung auf ein Trauma während des langdauernden Geburts-Actes zurück, obwohl daran nichts zu bemerken war.

---

13) **Beitrag zur Kenntniss der Keratitis interstitialis punctata specifica,** von Dr. O. Ammon, München.

An die Mittheilung eines Falles anschliessend, erklärt Verf., dass er den Process als einen der secundären Periode angehörigen auffasst, als eine Erkrankung der als Lymphgefässe functionirenden Saftkanälchen der Hornhaut, analog der specifischen Erkrankung der Lymphgefässe. Danach erscheint die Erkrankung leichter, als bei der Auffassung als gummös, tertiär.

---

14) **Tabelle zu meinen Sehproben,** von Dr. Guillery, Oberstabs-Arzt in Cöln.

---

15) **Bemerkungen zur Lehre von den Nachbildern der totalen Farben-Blindheit,** von Prof. C. Hess, Würzburg.

Verf. hält es nicht für angängig, in dem oben besprochenen Falle von Nagel aus dem Gesichtsfeld-Defect bei so pathologischen Veränderungen



Schlüsse für die Farbenblindheits-Lehre zu ziehen und schliesst weitere polemische Ausführungen an. Spiro.

IV. Zehender's Klinische Monatsblätter für Augen-Heilkunde. 1901. November.

1) **Anatomischer und bakteriologischer Befund eines weiteren Falles von sympathischer Entzündung,** von K. Grunert.

Verf. beobachtete bei einem 55jährigen Manne ein perforirendes Trauma des rechten Auges mit Ausgang in Phthisis bulbi und eine sympathische Entzündung des linken Auges, welche unter dem Bilde einer chronischen Irido-Cyclitis serosa mit Drucksteigerung begann und unter entzündlichen und glaucomatösen Erscheinungen mit Verlust des Auges endete. Patient war mit der Entfernung des sympathisch erkrankten, sehr schmerzhaften linken Auges einverstanden. Die bakteriologische Untersuchung war vollständig resultatlos. Bei der anatomischen Untersuchung zeigte sich vor allem der Uveal-Tractus ergriffen, und zwar der vordere Theil desselben. Entzündliche Herde fanden sich besonders in der Nähe des Ciliar-Körpers und der Papille. Am Sehnerven war in stärkstem Maasse die Papille betheiligt. Die entzündlichen Veränderungen am retro-bulbären Opticustheile steigerten sich nach dem Bulbus zu.

2) **Beiträge zur Kenntniss der angeborenen Beweglichkeits-Defecte im Auge,** von Th. Axenfeld und E. Schürenberg.

Der erste Fall war ein anatomischer Muskel-Befund bei angeborenem Abductions-Mangel ohne secundäres Schielen, sowie bei angeborenem Beweglichkeits-Defect nach oben. Es handelte sich um ein 10jähriges Mädchen, bei welchem die Tenotomie des Rectus inferior ausgeführt war. Die Ansatzstelle des betreffenden Muskels lag auffallend weit nach hinten und war ausserordentlich breit. Der Rectus superior des linken Auges, welcher vorgelagert wurde, inserirte sich an normaler Stelle und war gut entwickelt. Der weitere Fall betraf ein 12jähriges Mädchen mit angeborenen Retractionsbewegungen. Es fehlte vollständig oder fast vollständig die Abduction. Es trat eine Retraction ein beim Versuche, die mehr oder weniger erhaltene Adduction anzuregen. Die Ursache der Retraction ist in einer nach hinten verlagerten Insertion des Internus zu suchen.

3) **Ueber ungewöhnliche Folge-Erscheinungen bei Ciliarkörper-Sarcom,** von H. Symens.

Durch das Sarcom des Ciliar-Körpers war die Linse derartig dislocirt, dass sie an der gesunden temporalen Seite mit ihrer Vorderfläche das Corpus ciliare berührt, während der nasale Rand des Aequators fast im Pupillargebiete lag.

4) **Zur Kenntniss der Sycosis parasitaria ciliaris (Trichophytia ciliaris),** von Hans Voerner.

Verf. berichtet über einen Fall von Sycosis des Bartes, der Augenbrauen und der Cilien. Es handelte sich um diejenige Pilz-Art, welche Sabouraud mit dem Namen Trichophyton ectothrix bezeichnet, und deren Vorkommen beim Menschen auf directe Uebertragung der bei den Hausthieren vorkommenden Trichophytie hinweist.

5) **Ueber den Ort der Auslösung des Blendungs-Schmerzes,** von Willibald A. Nagel.

Der Blendungs-Schmerz beruht auf der heftigen Zusammenziehung der schmerz-empfindlichen Iris beim Einfall intensiven Lichtes. Beim homatropinisirten Auge fehlt dieser Schmerz vollständig.

December.

1) **Ueber seltene Ausbreitungs-Arten und Folge-Zustände von Uveal-Sarcomen,** von Max Meyerhof.

Verf. berichtet über 3 Fälle von Uveal-Sarcom. Ein Fall stellt den Typus des circumscripten Sarcoms dar. Vor dem Aequator entspringend sitzt hier der knollige Tumor der Sklera breitbasig auf. Die andern 2 Fälle gehören in die Gruppe der Flächen-Sarcome. Dieselben haben die Eigenschaft, sich am hinteren Bulbuspol zu entwickeln und von da aus die ganze Chorioidea, oft auch Corpus ciliare und Iris diffus zu filtriren und gleichmässig zu verdicken. Bei dem einen der letzteren Fälle blieb die Cornea, trotz der starken Wachsthums-Tendenz des Tumors nach vorn intact und war nur deckelförmig abgehoben, Bei dem andren Falle war die Iris abgedrängt und verkrümmt und ihre ganze Vorderfläche befallen.

---

2) **Beitrag zur Lehre der ringförmigen Keratitis,** von Br. Pankstat.

Auf Grund der Beobachtung von 4 Fällen von Keratitis annularis spricht sich Verf. dahin aus, dass diese von Vossius zuerst beschriebene Erkrankung, der Ansicht von Fuchs entsprechend, eine nicht häufige Varietät der Keratitis parenchymatosa bildet. Zumeist beruht dieselbe auf Lues hereditaria. Die Ringbildungen liegen im Corneal-Parenchym und Centrum. Die Ringe selbst sind entweder nicht näher differenzirbar oder lassen sich in kleinste punkt- und strichförmige Trübungen verlegen. Die Peripherie der Cornea ist stark mitbetheiligt. Die ganze Cornea ist in toto getrübt, unregelmässig spiegelnd und gestrichelt, Geschwürs-Bildung kommt nicht vor, die Sensibilität ist herabgesetzt.

---

3) **Ein Fall von glaucomatöser Excavation der Lamina cribrosa ohne Excavation des Sehnerven,** von Alfred Roscher.

Bei einer 25jährigen Patientin hatte sich ein schon lang glaucomatöses Auge von Neuem entzündet. Dasselbe wurde wegen der Schmerzen und der Verunstaltung enucleirt. Der Bulbus war in seiner Längs-Achse vergrössert, die Sklera von normaler Dicke, die Cornea zeigte tiefe Infiltration und Gefäss-Neubildung, die vordere Kammer fehlte; von dem infiltrirten entzündeten Ciliar-Körper zogen Eiterwolken in den Glaskörper hinein. Am Sehnerven-Eintritt sah man die Lamina cribrosa total excavirt; die Excavation war ausgefüllt durch den ödematös gelockerten, eitrig-entzündlich infiltrirten Sehnerven-Kopf, der noch in den Glaskörper hineinragte. Dieses Verhalten ist dadurch zu erklären, dass die neu aufgetretene Entzündung des Bulbus auf den Sehnerven übergegriffen und trotz der Atrophie eine so mächtige Schwellung des noch übrig gebliebenen Gewebes hervorgerufen hat, dass die Excavation ausgefüllt und sogar noch eine beträchtliche Prominenz herbeigeführt wurde.

Horstmann.



1902. Januar.

1) **Die Theorie der Augen-Magnete,** von Wilhelm Volkmann.

Nach den Ausführungen des Verf.'s wäre die Grösse des Eisensplitters unwesentlich, seine Gestalt dagegen maassgebend für die zu seiner Bewegung erforderliche Zugkraft der Magneten. Die Ausdehnung des Bereiches hinreichender Zugkraft ist bei kleinen Magneten verhältnissmässig grösser, als bei grossen. Die Dicke der Bewickelung eines Magneten ist ganz ohne Rücksicht auf seine Grösse nur durch Dimensions-Verhältniss und die verlangte Magnetisirungs-Intensität bestimmt. Die Form der Magneten ist dem Verlauf der Magnetisirungs-Linien anzupassen. Man spart dadurch an Gewicht und bekommt die Pole streng in die Endflächen.

---

2) **Ueber den Einfluss des intra-arteriellen Druckes auf Pupille und intra-ocularen Druck,** von Dr. Heine.

Nach Versuchen an 9 Leichen, denen Wasser in die Arterien geleitet wurde, konnte Verf. 4 Mal eine deutliche Wirkung auf die Pupille nachweisen. Es trat Miose auf unter deutlichem Verwaschensein der Iris-Zeichnung, ein Umstand, der darauf hindeutet, dass wir es mit Gewebs-Läsionen in der Iris, mit Blut- oder Wasser-Austritt in das Iris-Stroma, also nicht mehr ausschliesslich mit starker Füllung der Gefässe zu thun haben. Hieraus ist zu schliessen, dass selbst starke arterielle Drucksteigerung in vivo die Pupillen-Grösse nicht nennenswerth beeinflusst. Auch durch Versuche am lebenden Thier liess sich keine Beeinflussung der Pupillen-Weite durch Steigerung des arteriellen Druckes intra vitam nachweisen. Ebenso wird der intra-oculare Druck durch den arteriellen Druck nicht beeinflusst.

---

3) **Bacterium coli als Erreger einer Hypopyon-Keratitis,** von Dr. zur Nedden.

Verf. konnte in einem Falle von Hypopyon-Keratitis den Coli-Bacillus nachweisen. Impf-Versuche am Kaninchen-Auge brachten daselbst die gleiche Affection hervor, ein Beweis dafür, dass das Bacterium coli als Erreger der genannten Hornhaut-Affection angesehen werden muss.

---

4) **Primitives Angio-Sarcom (Peritheliom) der Hornhaut, welches sich auf einer Hornhaut-Narbe entwickelt hatte,** von Arnoldo Fumagalli.

Beschreibung eines Falles.

---

5) **Ueber Enophthalmus beim Auseinanderziehen der Lider,** von W. Förster.

Bei einem 68jährigen, sehr abgemagerten Manne zeigte sich, sobald man die Lider und damit die Uebergangsfalte und ganze Conjunctiva nach vorn zog, eine breite, fast horizontale Conjunctival-Fläche vom Lidrand bis zum Bulbus, der gleichzeitig tiefer in die Orbita zurücksank. Der Enophthalmus bestand nur so lange, als die Lider stark auseinander gezogen wurden. Zum Zustandekommen der Erscheinung ist ein gewisser Grad von Abmagerung nothwendig, weil man erst dann passiven Enophthalmus hervorrufen kann, wenn der geschrumpfte retro-bulbäre Orbital-Inhalt noch durch Ziehen an den Lidern verringert werden kann.

---

6) **Ein Beitrag zur Frage des Dilatator iridis**, von W. Stock.

Bei der Fischotter konnte Verf. einen starken Dilatator iridis nachweisen. Derselbe lag vor dem hinteren Epithel und bildet eine ununterbrochene Schicht vom Ciliarkörper-Ansatz an bis beinahe zur vordersten Spitze der Iris und besteht aus etwa 8—10 übereinander liegenden Zellschichten. Horstmann.

Vermischtes.

Zusatz zu der Mittheilung über die Pilz-Concremente in den Thränen-Kanälchen (d. Centralblatt. 1902. Januar. S. 7).

1. Herr College H. Cohn macht mich auf seinen Fall von Leptothrix im unteren Thränen-Kanälchen aufmerksam, den er er in seinem Lehrbuch über die Hygiene des Auges (1892, S. 573) veröffentlicht hat. 2. Herr College O. Lange in Braunschweig macht mich auf seinen Fall von Aktinomykose der Thränen-Kanälchen aufmerksam, den er in Nr. 3 der ophthalmologischen Klinik 1897 beschrieben hat. 3. Herr College Axenfeld verweist auf seine beiden Fälle, wo er durch Züchtung Streptothrix nachwies. (Klin. Monatsbl. 1901. Januar.) Den Herren Collegen bin ich für ihre Mittheilung sehr verbunden und finde solche Ergänzungen sehr zweckmässig, da bei der grossen Ausdehnung unsrer Literatur trotz grösster Sorgsamkeit ein und die andre Mittheilung übersehen werden kann. J. Hirschberg.

Bibliographie.

1) **Over Scleritis naar aanleiding van tree gevallen van Cyclo-Skleritis**, par G. P. Utermöhlen. (Academische Proefschrift. 1902. Amsterdam.) In dieser fleissigen Inaugural-Dissertation berichtet Verf. ausführlich über zwei von ihm in der Strauch'schen Universitäts-Augenklinik mikroskopisch untersuchte Augen, die an Uveitis, complicirt mit Skleritis und Keratitis, erblindet waren und enucleirt wurden. Eine photographische Abbildung des Durchschnittes eines der Augen, sowie 4 Tafeln mit guten Abbildungen mikroskopischer Befunde erläutern die Beschreibung. Nach gründlichem Studium der Literatur der pathologischen Anatomie der Skleritis kommt Verf. zu folgenden Schlussfolgerungen. 1. Es besteht kein Grund ein klinisches Krankheitsbild Episkleritis von dem der Skleritis zu sondern, abgesehen von der Episkleritis periodica fugax Fuchs. 2. Fälle von Skleritis, die mit entzündlicher Infiltration des Episkleralgewebes gepaart gehen, bilden einen besonderen klinischen Typus, für den die Bezeichnung Sklero-episkleritis passend erscheint. 3. Aus klinischen Gründen müssen wie bisher noch reine Skleritis von der Sklero-cyclitis unterscheiden. Anatomisch aber ist das selbständige Vorkommen reiner Skleritis nicht bewiesen. 4. Tuberculöse Infection kann Ursache der Skleritis sein, auf Grund unserer bisherigen Kenntnisse aber nur in einem kleinen Theil der Fälle. Hillemanns-Duisburg.

2) **Ein Beitrag zu der Lehre von der Aetiologie, Pathologie und Therapie der Diphtheria conjunctivae**, von Prof. Vossius, Giessen. (Deutsche Praxis. III. Nr. 22.) Die klinischen Bilder der tiefen, nekrotisirenden Diphth. conj., der oberflächlichen Conjunctivitis crouposa, der eitrigen blennorrhoischen Bindehaut-Entzündung können sowohl durch Diphtherie-Bacillen als auch durch Streptokokken erzeugt werden, weshalb stets die bakteriologische Untersuchung, in zweifelhaften Fällen mit Cultur- und Impf-Versuch, zu machen ist. Ferner ist wegen der Infections-Gefahr,



auch auf andere Schleimhäute, stets für Isolirung Sorge zu tragen. Man kann auch schon, bevor das Resultat der bakteriologischen Untersuchung feststeht, Heilserum-Injectionen machen, ohne bei Streptokokken-Infection Nachtheile zu haben, im Gegentheil, auch bei letzterer sah Verf. Besserung durch diese Methode. (Ref. i. Deutsch. Medic. Ztg. 1901. Nr. 33.) Neuburger.

3) Zur Behandlung der Blennorrhoe und der Diphtherie der Conjunctiva, von Prof. Schmidt-Rimpler, Halle a/S. (Klin.-therap. Wochenschr. 1901. Nr. 9.) Zwischen Blenn. neonatorum und adultorum muss streng unterschieden werden. Während erstere, häufig nicht durch den Gonococcus verursacht, schon durch einfaches Reinigen und öfteres Ausspülen heilen kann und nur bei intensiverer Erkrankung stark adstringirende Behandlung und kalte Umschläge erfordert, ist letztere stets eine ernste, fast ausschliesslich durch den Gonococcus erzeugte, Erkrankung. Neben eiskalten Umschlägen und Atropin sah Verf. sehr günstige Resultate, auch bei diphtherischer oder schwerer croupöser Erkrankung der Conj., bei der Methode von Kalt, die Leber etwas modificirt hat. Verf. verfuhr ähnlich: man lässt eine laue Lösung von Kali hypermanganicum (1 : 5000) unter geringem Drucke, 3—4 Mal täglich in reichlichem Maasse (etwa je 1 Liter Flüssigkeit) in die Lidspalte einlaufen; werden die Lider, das untere gänzlich, das obere so weit als möglich ectropionirt, so wird der Eiter dadurch gut entfernt. (Ref. Deutsch. Med. Ztg. 1901. Nr. 33.) Neuburger.

4) Pathologische Anatomie der chronischen Dacryocystitis, von Prof. Tartuferi. (Bull. d. Scienze Med. Bologna. 1901. Dic.) Der Thränen-Sack kann bei chronischer Dacryocystitis ganz geschlossen oder in mehrere Höhlen getheilt sein, die innere Oberfläche ist oft von zahlreichen papillären Auswüchsen besetzt. Congenital besteht nicht selten entweder im oberen oder im unteren Theile des Sackes ein Septum, welches ihn in zwei Hohlräume scheidet. Dasselbe ist nicht Folge entzündlicher Veränderungen, sondern Ueberbleibsel einer embryonalen Bildung. In Föten nämlich von 7 oder 8 Monaten fand Verf. den Sack durch eine Membran in eine vordere äussere und eine hintere innere Höhle getheilt, welche beide durch eine Oeffnung communiciren. In die erstere münden die vereinigten zwei Thränen-Kanälchen, die letztere setzt sich in den Thränen-Nasengang fort. Auf Fortbestand dieses Septums sind wohl auch die von verschiedenen Autoren beschriebenen Klappen an der Einmündungs-Stelle der Thränen-Kanälchen zu beziehen. In erkrankten Thränen-Säcken findet man im stratificirten Cylinder-Epithel vielfach Becher-Zellen oder diffuse schleimige Zellen-Degeneration, auch trübe Schwellung mit Bildung unförmlicher Massen ohne Kern; es kann auch streckenweise fehlen oder durch geschichtetes Platten-Epithel ersetzt sein. Der Thränen-Nasengang zeigt normaler Weise folgende Modificationen: 1. Durchschnittlich etwa gleichförmiges Kaliber, nur oben an der Verbindungs-Stelle mit dem Sacke etwas enger, ebenso am untersten Ende; 2. nach unten ampulläre Kanäle; 3. solche mit abwechselnden Erweiterungen und Verengerungen; 4. streckenweise doppelte Kanäle; 5. Kanäle mit dünnen tubulären, accessorischen Kanälen. Diese finden sich auch bei Föten, sind also ein fötales Ueberbleibsel. Bei Dacryocystitis nun findet sich öfters Verschluss der unteren Oeffnung des Kanals, mitunter existiren zwei oder drei Kanäle, entweder als Persistenz fötaler Bildung oder als Folge von entzündlichen Processen, wobei man in einem Querschnitte selbst sechs oder sieben Kanäle zählen kann. Auch fehlt bisweilen jedes Lumen und es findet sich ein compacter Bindegewebs-Strang, auch mit hyaliner Degeneration. Verf. beobachtete

auch obliterirende Endo- und Peri-arteriitis, sowie starke Venen-Dilatation, kleine, runde, heteroplastische Osteome. Durch congenital enge Kanäle sind Mongolen und Israeliten zur Dacryocystitis prädisponirt. Peschel.

5) Beziehung der adenoiden Vegetationen zu Augen-Erkrankungen, von Arslan. (Archivio Ital. di Otologia. 1900.) In 16 Fällen adenoider Wucherungen im Cavum naso-pharyngeum mit chronischer oder phlyctänulärer Conjunctivitis oder Pusteln[1] oder Geschwüren auf der Cornea bei Kindern wurde schnelle Heilung der Augen-Erkrankungen nach der Abtragung der Wucherungen erreicht. Gallenga.

6) Ueber congenitale ectatische Hornhaut-Trübungen, von Gallenga. (Rendic. Ass. Med. di Parma. 1900.) Verf. betont die Seltenheit dieser Affection (16 Fälle der Literatur) im Verhältniss zur Häufigkeit angeborener Hornhaut-Trübungen überhaupt (über 150 Fälle). Von den 16 Fällen war die Ectasie 2 Mal bilateral, 8 Mal im rechten, 6 Mal im linken Auge. 9 Mal zeigte das zweite Auge Mikrophthalmus oder Atrophie oder partielle oder totale Corneal-Trübung. Von 9 Fällen existiren anatomische Beschreibungen. Von 16 Fällen betrafen 8 männliche, 8 weibliche Individuen. In einem einzigen Falle konnte man ätiologisch Syphilis des Vaters anschuldigen. Verf. beobachtete ein 3tägiges Kind mit totaler opaker Hornhaut-Ectasie ohne entzündliche Erscheinungen im rechten Auge, im linken Auge mit leichtem Mikrophthalmus und fast centralem Leucom. Es bestand gleichzeitig ausgeprägte Entwickelungs-Hemmung des Unterkiefers. Da nach 11 Monaten die Ectasie zugenommen hatte, wurde das rechte Auge enucleïrt. Anatomisch fand sich Fehlen der Membr. Bowman, Vorderkammer 12 mm tief; Iris atrophisch, an die Cornea angewachsen, Mikrophakie, Atrophie des Corpus ciliare u. s. w. In vieler Hinsicht gleicht der Befund dem von Haab in einem Falle beschriebenen. Diese Ectasien können von Ulceration und Perforation der Cornea herrühren (Krükow, Treitel, Schiess, Nettleship, Pincus, Hirschberg u. s. w.), oder von diffuser Entzündung im Uvealtractus unter Theilnahme der Cornea. Die Zunahme der Ectasie mit Secundär-Glaucom war im Falle des Verf.'s wohl der totalen Obliteration des Fontana'schen Raumes zuzuschreiben. Gallenga.

7) Ein Tumor nervi optici, von Gallenga. (Rendic. Assoc. Med. Parmense. 1900.) Bei einem 6jährigen Kinde trat Exophthalmus mit Schwächung des Rectus internus auf. Der Exophthalmus wuchs durch 2 Jahre langsam mit progressivem Verluste der Sehkraft. Exstirpation des Tumors mit Enucleation. Fibromyxoma nervi optici. Gallenga.

8) Das Trachom in den Schulen von Palermo, von Dr. Lodato. (Boll. Società Sicil. d'Igiene. 1901.) Unter 7000 Schülern fand sich etwa 4 % Trachom, und zwar ein höherer Procent-Satz in den Privat-Schulen, wohin die aus den communalen Schulen Ausgeschlossenen zusammenströmen. Die Schul-Locale sind im Allgemeinen nicht sehr zweckmässig. Die von der Stadt eingesetzte Commission, welche die Verhütung des Trachom in den Schulen studiren soll, schlägt vor: 1. Isolirung der Trachomatösen nach augenärztlicher Untersuchung am Anfang und während des Schuljahres, 2. Einrichtung einer besonders für Trachomatöse bestimmten Schule, mit welcher ein augenärztliches Ambulatorium verbunden ist (Sanatorium-Schule). Gallenga.

[1] Bei schweren, gefahrdrohenden Pusteln fand ich die Wirkung der Abtragung adenoider Wucherungen geradezu überraschend. H.



9) Zur Casuistik der Thrombose der Vena centralis retinae, von Otto Schönewald. (Inaug.-Dissert. aus der Universitäts-Augenklinik zu Giessen.) Bericht über 18 Krankengeschichten von Thrombose der Vena centralis retinae, in 10 Jahren (1890—1900) in Giessen klinisch beobachtet. Das Lebensalter schwankte zwischen 39 und 79 Jahren, doch war die Zeit zwischen 50 und 70 am häufigsten vertreten. Nur ein Mal war die Krankheit beiderseitig, (es bestand in diesem Falle Diabetes und Albuminurie). Anzeichen von früherer Lues war in keinem Falle nachzuweisen. Der Eintritt der Erkrankung war fast stets plötzlich; „gewöhnlich wurde die Abnahme des Sehvermögens zufällig bemerkt". In zwei Fällen (Fall XIII und Fall XII) scheinen Verletzungen die Ursache gewesen zu sein.

C. Hamburger.

10) Ueber Verknöcherung der Chorioidea, von Wilhelm Rassiga. (Inaug.-Dissert. aus der Univ.-Augenklinik zu Strassburg. 1900.) Verf. hat 54 Fälle von Verknöcherung im Auge in der Literatur auffinden können. In der grossen Mehrzahl betraf die Verknöcherung die Aderhaut, in zwei Fällen wurde eine Verknöcherung der Linse und in einem eine solche des Glaskörpers angegeben. — In dem Falle, welchen Verf. beschreibt, handelte es sich um ein seit etwa 60 Jahren blindes, sehr weiches Auge, in welchem man, wenn der Patient nach innen blickte, einen harten, scharfen Knochenrand fühlte. C. Hamburger.

11) Ueber Orbitalphlegmone nebst pathologisch-anatomischem Befund der in einem der Fälle beobachteten Scleral- und Cornealulceration, von Johannes Schütze. (Inaug.-Dissert. aus der Universitäts-Augenklinik zu Jena. 1900.) Mittheilung zweier Fälle von Orbitalphlegmone, beide verursacht durch Verletzung; der eine durch Sturz auf eine Egge, der andre durch Stoss eines Ziegenbockes. In dem einen Falle gelang es, das Auge zu erhalten (S = $^5/_{7,5}$), in dem andren erfolgte Enucleation, da der Bulbus stark vorgetrieben gewesen war und die Protusion (mit Ausgang in Vereiterung der Hornhaut) selbst durch Incisionen und Eiter-Entleerungen nicht hatte beseitigt werden können. C. Hamburger.

12) Die Blutungen des Sehorgans in ihrer semiotischen Behandlung für die allgemeine Praxis, von Dr. Ernst Guttmann in Breslau. Bindehaut-Blutung führt zur Erkennung einer Schwangerschaft, indem das ursächliche Erbrechen als „Hyperemesis gravidarum" gedeutet wurde. C. Hamburger.

13) Un cas rare d'infection cornéenne. Les kératomycoses, par Collomb. (Taponnier et Soldini, 1901, Genf.) Der Aspergillus fumigatus ist, abgesehen von den andren Schädigungen, die er im thierischen Körper setzen kann, im Stande, ohne Mitwirkung von andren Organismen eine schwere Entzündung der Hornhaut unter dem Bilde der ulcerösen Hypopyon-Keratitis zu verursachen. Die Eingangspforte bildet gewöhnlich eine minimale Erosion. Wenn auch der klinische Verlauf der Affection sehr mannigfach sein kann, so beobachtet man doch stets die trockene, harte, graue Auflagerung, umgeben von einer scharfen Demarcationslinie. Verf. ist der Ansicht, dass bei genauerer Untersuchung sich viele der atypischen Hornhaut-Entzündungen als Keratomykosen herausstellen werden. Moll.

Um Einsendung von Separatabdrücken wird gebeten (Berlin NW. 26 Schiffbauerdamm).

Verlag von Veit & Comp. in Leipzig. — Druck von Metzger & Wittig in Leipzig.

Centralblatt

für praktische

AUGENHEILKUNDE.

Herausgegeben von

Prof. Dr. J. Hirschberg, Geh. Med.-Rath, in Berlin.

Monatlich ein Heft. Preis des Jahrganges 12 Mark. Zu beziehen durch alle Buchhandlungen des In- und Auslandes und die Postanstalten des Deutschen Reiches.

März. Sechsundzwanzigster Jahrgang. 1902.

Inhalt: **Original-Mittheilungen.** I. Zwei Fälle von Keratitis bullosa nach vorausgegangener Erosio corneae. Von Dr. **Merz Weigandt**, Augenarzt in Gablonz a. N. — II. Ein Fall von traumatischem Enophthalmus. Von Dr. **J. Bistis**, in Konstantinopel. — III. Beitrag zur Behandlung der Hypopyon-Keratitis. Von Dr. **Eduard Zirm** in Olmütz. — IV. Ueber die Anwendung von Cuprum citricum bei Trachom. Vorläufige Mittheilung von Dr. **F. R. v. Arlt** in Graz.

Klinische Beobachtungen. I. Umschriebener Schwund der Regenbogenhaut bei specifischer Pupillen-Erweiterung. Von J. Hirschberg. — II. Diphtherische Gangrän des Thränen-Sackes. Von Dr. Caspar in Mühlheim a. Rh.

Neue Bücher.

Journal-Uebersicht. I. Zeitschrift für Augenheilkunde. VI. 1901. September bis December und VII. 1902. Januar. — II. Archives d'ophtalmologie 1901. Juli—September. — III. Recueil d'ophtalmologie. 1901. Juli—September.

Bibliographie. Nr. 1—18.

I. Zwei Fälle von Keratitis bullosa nach vorausgegangener Erosio corneae.

Von Dr. **Merz Weigandt**, Augenarzt in Gablonz a. N.

I. Mitte Juni v. J. kam Frau Th. B. in meine Ordination und erzählte mir folgende Anamnese: Anfangs Februar v. J. habe ihr ein trockener Ast, der auf einem Stuhle lag, als sie sich bückte, in das linke Auge geschlagen. Es traten sofort heftige Schmerzen, Lichtscheu und Thränenfluss auf. Patientin machte über Nacht kalte Umschläge und begab sich,

als die Schmerzen am andren Morgen noch ungeschwächt fortdauerten, zu einem Arzte. Dieser verschrieb ihr Augen-Tropfen (Cocaïn 2 %) und verordnete Umschläge (essigsaure Thonerde). Patientin trug aus eigener Initiative durch 3 Tage einen Verband. Es trat dann durch einige Tage eine schmerzfreie Pause ein. Dann bekam Patientin wieder leichte Schmerzen, welche nach Einträufeln der ihr verordneten Tropfen wieder geringer wurden. Ein leichtes Fremdkörper-Gefühl und hier und da Thränenträufeln bestand aber fort. Die Schmerzen traten meistens des Morgens nach dem Erwachen auf. Vor 3 Tagen wurden nun die Schmerzen wieder heftiger und liessen sich durch die Tropfen nicht mehr besänftigen, so dass sich Patientin entschloss, wieder ärztliche Hilfe in Anspruch zu nehmen.

Status praesens: Das linke Auge zeigt beträchtliche Lichtscheu und Thränenfluss, dabei bestehen heftige Schmerzen. Bindehaut der Lider und des Augapfels geröthet, leichte Ciliar-Injection. Im Centrum der Hornhaut beginnend, nach innen-unten verlaufend, befindet sich eine etwa 6 mm lange, 4 mm breite, oval geformte, schlappe, blasige Abhebung des Epithels, welche kurz vorher geplatzt sein dürfte. Die Stelle, an der die Blase geplatzt ist, befindet sich am inneren-unteren Rand derselben. Am oberen gegen die Pupille zu gerichteten Rande der Blase befindet sich eine graue, linienförmige, 3 mm lange Trübung. Die Blasenwand, welche sich mit der Pincette leicht abheben lässt, ist allenthalben durchsichtig.

Nach ausgiebiger Verabreichung einer 3 % Cocaïn-Lösung wird die Blase mit einer gerieften Iris-Pincette abgehoben und mit der Pincetten-Scheere möglichst knapp am Rande abgeschnitten. Mit einer sterilen Fremdkörper-Nadel wird das überhängende Epithel an den Wundrändern sorgfältig abgestreift, so dass nun ein von scharfen, steilen Wundrändern umgebener Substanz-Verlust in der oben bereits angeführten Ausdehnung bestand. Dazu muss ich noch erwähnen, dass ich die oben erwähnte linienförmige Trübung besonders gründlich abgekratzt habe. Wegen der bestehenden Ciliarinjection verabreichte ich einige Tropfen Atropin, darauf Verband (Arlt'sche Binde). Die Patientin bekam eine 2 % Cocaïn-Lösung mit nach Hause und wurde angewiesen, bei eintretenden Schmerzen einige Tropfen einzuträufeln, darauf den Verband sofort wieder anzulegen. Ausserdem empfahl ich ihr zu Hause das Bett zu hüten und womöglich auch das gesunde Auge zu verbinden. Am andren Morgen kam Patientin wieder in meine Ordination und berichtete, dass sie zwar am Abend leichte Schmerzen bekommen hätte, dass dieselben aber auf Cocaïn-Einträufelung wieder verschwunden seien. Sie hatte die ganze Nacht gut geschlafen. Die Hornhaut bot fast das gleiche Bild wie am Nachmittag vorher, nur hatte die Reizung bedeutend nachgelassen und begann sich der Epithel-Verlust von den Rändern her neu zu überkleiden. Cocaïn, Dermatol-Einstäubung, Verband. Am folgenden Tage war der ganze Substanz-Verlust mit Epithel überdeckt. Am unteren Pole war eine etwa 1 mm Durch-

messer haltende rundliche, graue Trübung. Schmerzen waren nicht aufgetreten. Am nächsten Tage war die Trübung bedeutend aufgehellt und kaum mehr sichtbar, nach weiteren 3 Tagen vollkommen verschwunden, der Bulbus reizlos. Der Verband wurde weggelassen. Der ganze Heilungs-Process erforderte 7 Tage. Patientin kam nach 4 Wochen wegen einer schief stehenden Wimper noch einmal in die Ordination. Bei dieser Gelegenheit konnte ich constatiren, dass der Zustand der Hornhaut andauernd der gleiche war, auch waren während dieser Zeit keine Beschwerden aufgetreten. Vor Kurzem sprach ich die Patientin, welche mir versicherte, dass auch bis jetzt das Auge vollkommen gesund und schmerzfrei geblieben.

II. Am 9. August kam der zweite ganz gleiche Fall zur Behandlung. K. H., Zugsführer bei der Landwehr, giebt an, dass ihm im Juli 1900, also vor etwa 13 Monaten, gelegentlich einer Nachtübung beim Marsche durch einen Wald, ein Zweig in das rechte Auge schlug. Es traten sofort heftige Schmerzen auf, so dass sich der Verletzte krank melden musste. Unter Verband, welcher nur einige Tage getragen wurde, gingen die Schmerzen rasch zurück und Patient konnte wieder Dienst thun. Seit dieser Zeit hat Patient die Wahrnehmung gemacht, dass zeitweilig Morgens beim Erwachen, hier und da auch bei Nacht, wenn er plötzlich erwachte und die Augen rasch öffnete, ein stechender Schmerz auftrat, welcher aber bald wieder aufhörte und nie zur Entzündung des Auges führte. Am 8. August 1901 war der Schmerz-Anfall, nachdem er sich in der letzteren Zeit seltener eingestellt hatte, besonders heftig. Die Schmerzen gingen diesmal nicht zurück, das Auge entzündete sich, es trat Lichtscheu und Thränenfluss auf, weshalb Patient am 9. August ärztliche Hilfe suchte. Er befand sich zu dieser Zeit gerade hier auf Urlaub.

Status praesens: Es bestehen heftige Schmerzen, Lichtscheu und Thränenfluss. Bindehaut des Lids und Augapfels stark gereizt. Das Centrum der Hornhaut ist durch eine flache, schwappende Blase in der Weise eingenommen, dass ein etwa 3 mm breiter, concentrischer Ring normaler Hornhaut an der Peripherie übrig bleibt. Beim Erfassen der Blase mit der Pincette reisst diese ein und der grösste Theil der vorderen Blasenwand bleibt in der Pincette hängen. Nach reichlicher Cocaïn-Einträuflung werden, wie bei Fall I, die Epithelfetzen mit der Fremdkörper-Nadel vom peripheren Blasenrande abgestreift. Das Resultat ist ein fast kreisförmiger Epithel-Verlust mit scharfen, steilen Rändern, umgeben von einem schmalen Ringe gesunder Hornhaut. Cocaïn, Atropin, Verband. Patient bekommt dieselben Verhaltungs-Maassregeln wie Fall I.

Am nächsten Tage ist der Epithel-Verlust fast vollständig ersetzt. Am unteren-äusseren Rande sitzt eine kleine dreieckige Trübung, welche bei genauerer Untersuchung mit der Lupe, als ein am Vortage übersehener kleiner, flottirender Epithelfetzen, etwa in Form einer Fädchen-Keratitis, sich herausstellte. Dieser wurde nochmals gründlich abgekratzt. Cocaïn, Ver-

band. Schmerzen waren nur in geringem Grade aufgetreten. Am nächsten Tage waren die Reiz-Erscheinungen fast verschwunden, der Epithel-Verlust vollkommen ersetzt. Da Patient wieder einrücken musste, wies ich ihn an, den Verband noch etwa 8 Tage zu tragen.

Am 22. August stellte sich Patient, den man bei seinem Truppenkörper, trotz ärztlichen Zeugniss, als Simulanten betrachtete, wieder vor. Die Hornhaut war intact, es bestanden keinerlei Reiz-Erscheinungen. Ende September wurde derselbe nach Vollendung seiner Militär-Dienstzeit entlassen und befindet sich hier in Stellung. Beschwerden sind bis jetzt nicht aufgetreten.

Diese Fälle bekam ich kurze Zeit nach dem Erscheinen der Publication Dr. F. Schoeler's „Zur Frage der Hornhaut-Erosionen" im Juni-Hefte 1901 des Centralbl. f. prakt. Augenheilk. in Behandlung. Kurz vorher hatte Prof. v. Reuss eine Abhandlung über „Die Erosionen der Hornhaut und ihre Folgen" ebenfalls im Centralbl. f. prakt. Augenheilkunde, Heft März bis April veröffentlicht. Diese Fälle kamen mir also sehr gelegen, umsomehr als ich bereits früher an der Augen-Heilanstalt des Prof. Dr. Birnbacher in Graz mehrere derartige Fälle von recidivirenden Erosionen beobachtet hatte, allerdings nie mit einer so bedeutenden Abhebung des Epithels, wie in den vorliegenden Fällen. Dort wurden derartige Fälle mit Cocaïn und Verbänden mit gutem Erfolge behandelt.

Alle Beobachter haben die Erfahrung gemacht, dass unregelmässig geformte, zackige Verletzungen einerseits viel schwerer zur Heilung zu bringen sind, als glatte, scharfrandige, dass sie andrerseits aber auch viel leichter recidiviren als letztere. Schoeler erklärt die Ursachen der Recidive dadurch, dass das Hornhaut-Epithel abgeschält und höchst wahrscheinlich die entstehende Wundfläche chemisch verunreinigt wird, indem kleinste mikroskopische Partikelchen sich auf ihr festsetzen; und dass bei der schnellen Bedeckung der Wunde durch das Epithel die fremden Substanzen nicht mehr rechtzeitig abgestossen wurden und unter der Decke des neuen Epithels liegen bleiben. Dadurch wird eine feste Verwachsung mit der Unterlage verhindert und bei jeder stärkeren Reibung der Lider die neugebildete Epitheldecke auf der Unterlage verschoben. Durch Flüssigkeits-Ansammlung in Folge hoher Reizung kommt es dann zur Abhebung in Bläschenform. Die Recidive entstehen nach Schoeler's Ansicht dadurch, weil die eingeheilten Fremdkörper nach einer gewissen Zeit der Ruhe oft ohne nachweisbare Ursache erneute Beschwerden machen. Auf diese Weise erklärt Schoeler auch die therapeutische Wirkung der Abreibung des Epithels und der dadurch entstandenen Wundfläche mit Chlorwasser. (Auch Prof. v. Reuss hat in einem Falle diese Therapie angewendet, er benutzte Sublimat 1:5000),[1] weil dadurch die Hindernisse zur Verklebung entfernt werden.)

---

[1] Centralbl. f. Augenheilk., 1901, S. 104.

Schoeler meint auch, dass bei derartigen Verletzungen die ursprüngliche Verletzung grösser war, als die, welche wir zu Gesicht bekommen, wenn der Verletzte in unsre Behandlung kommt. Ich glaube aber, dass in der Mehrzahl der Fälle das Gegentheil der Fall ist.

Bei Verletzungen mit zackigen, unregelmässigen Rändern ist schon primär der Wundrand entweder in toto oder doch an einzelnen Stellen unterminirt, von seiner Unterlage abgehoben. Durch den fortwährenden Lidschlag und dadurch bewirkte Zerrung an dem freischwebenden Wundrand des Epithels wird nicht allein das Epithel immer mehr von seiner Unterlage abgehoben, sondern auch die Epithelzellen, die den Wundrand bilden und ihre nächsten Nachbarzellen in der ungünstigsten Weise beeinflusst: ein Theil dieser Zellen wird durch die andauernde Zerrung auch vollständig zu Grunde gehen. Auf diese Weise erkläre ich mir auch, dass solche Erosionen immer eine getrübte, graue, unregelmässige Linie vorstellen, indem diese Zellen sich theils thatsächlich trüben, theils, weil von der Unterlage abgehoben, das Licht reflectiren. Prof. v. Reuss erklärt auf diese Weise[1] die Disjunction des Epithels und muss ich mich dieser Erklärung vollkommen anschliessen. Wenn wir also nach mehreren Stunden eine derartige Verletzung in Behandlung bekommen, ist die Disjunction des Epithels schon eine grössere geworden. Wir wissen nun, dass die Neubildung der Epithelzellen vom Wundrand her erfolgt, und können dies ja an mikroskopischen Präparaten der in Heilung begriffenen oberflächlichen Geschwüre sehen. Wenn wir nun einen aus der freischwebenden Epitheldecke bestehenden Wundrand haben, an dessen Rändern sich noch dazu nicht mehr regenerationsfähige Zellen befinden, so ist es ja leicht einzusehen, dass, wenn diese Zellen abgestossen sind, es nur zu einer Verklebung mit den Randzellen des gegenüberliegenden Wundrandes kommen kann, dass aber diese neugebildete Decke niemals fest auf der Unterlage haften kann, auf der sie bei jedem Lidschlag verschoben wird, sondern dass höchstens eine mechanische Verklebung der neugebildeten Decke mit der Unterlage eintreten kann und auf diese Weise eine Heilung vorgetäuscht wird. Dabei kommt es hauptsächlich darauf an, ob die Fusszellen des Epithels wohl erhalten sind, wenn sich dasselbe auf die Bowman'sche Haut festsetzen soll; bei zu rascher Proliferation, welche immer nur von den Fusszellen ausgeht, dürfte es wahrscheinlich zu mangelhafter Ausbildung der letzteren kommen. Durch irgend einen verstärkten Lidschlag oder sonstigen Reiz kann die Verklebung der beiden Wundränder, da ja eben keine solide Verbindung besteht, wieder gelöst werden und die recidivirende Erosion ist fertig.

So erkläre ich mir auch die Erscheinung, dass die recidivirende Erosio in der Regel die gleiche Form und die gleiche Localisation mit der primären Verletzung zeigt. Ausnahmsweise kann ja auch die Verklebung so fest

---

[1] l. c. S. 106.

sein, dass die Epitheldecke in der Nachbarschaft zerreisst; gewöhnlich aber sehen wir doch gleiche Form und Localisation des Recidivs mit der primären Verletzung.

Haben wir es nun mit sehr kleinen derartigen Abhebungen zu thun, deren Epitheldecke sehr dünnwandig ist, so bilden diese die Gruppe I, wie sie v. Reuss eingetheilt hat und dessen Erklärung ist sehr plausibel, dass durch Adhäsion an die Conjunctiva der Lider beim raschen Oeffnen der Augen durch Einreissen der Epitheldecke die Erosio entsteht. Wären wir immer in der Lage, wie Geheimrath Hirschberg vorschlägt, sofort nach dem Erwachen die Cornea zu untersuchen, so würden wir bei genauer Untersuchung auf die eine oder die andre Art diese Erosio auch sichtbar machen können. Bis wir sie zu Gesicht bekommen, ist die Verklebung der Wundränder des Epithels bei den kleinen Dimensionen derselben längst wieder eingetreten. Sind diese Abhebungen etwas grösser, ist die Epitheldecke dicker und kommt es nun zu einer Zerreissung der Verklebung, so tritt, da wir es hier mit grösseren Dimensionen zu thun haben, naturgemäss auch die Neuverklebung nicht so rasch auf, wie bei Gruppe I, und wir sehen daher auch wenn Patient erst nach längerer Zeit in Behandlung kommt, die Erosion immer noch und erhalten auf diese Weise die Gruppe II, die recidivirende Erosion. Ist die Verklebung der Wundränder ausnahmsweise einmal so fest, dass es nicht zum Platzen derselben kommt, so bildet sich durch den fortwährenden Reiz eine Flüssigkeits-Ansammlung unter der Abhebung, welche dann das Epithel immer mehr von seiner Unterlage abhebt: wir erhalten eine grössere Blase, wie in meinen beiden Fällen. Diese Form der Keratitis bullosa nach vorausgegangener Erosion, welche auch von Biber in 3 Fällen beobachtet wurde, möchte ich, wenn sie auch selten vorkommt, als Gruppe III den von v. Reuss aufgestellten 2 Gruppen anreihen. In meinen Fällen sind, bevor es zur Blasen-Bildung kam, Erscheinungen der Gruppe I und II mehrmals vorausgegangen, wie sich aus der Anamnese ergiebt. Schliesslich hielt die Verklebung der Wundränder doch einmal fester und es kam zu einer beträchtlichen Abhebung in Blasenform. Bei Fall I dürfte die ursprüngliche Verletzung die in der Krankengeschichte erwähnte, linienförmige Trübung am oberen Rande der Blase gewesen sein; deshalb habe ich auch bei der Abtragung der Blase dieser meine besondere Aufmerksamkeit zugewendet. Ob diese beiden Fälle nun definitiv geheilt sind, lässt sich naturgemäss nicht mit absoluter Sicherheit sagen, doch glaube ich dies, weil bis jetzt nicht die geringsten Beschwerden bestanden.

Man kann also die kleinsten Partikelchen Schoeler's auf der Unterlage zur Erklärung dieser Krankheits-Formen entbehren; in einzelnen Fällen kann ja eine derartige Verunreinigung der Wundfläche mit allen von Schoeler beschriebenen Folgen und Erscheinungen thatsächlich eintreten; nur glaube ich, dass kleinste Partikelchen, welche vom Lidschlag nicht getroffen werden, durch den Saftstrom fortgeschafft würden. Ebenso spricht

auch die lange Dauer meines zweiten Falles gegen die SCHOELER'sche Theorie. Es ist nicht gut anzunehmen, dass feinste Partikelchen durch fast 13 Monate reactionslos unter der Epitheldecke liegen bleiben würden.

Ich komme nun zu folgendem Schlusse: 1. Scharfrandige Erosionen heilen rasch und geben nur in seltenen Fällen Anlass zum Recidiv, weil von den scharfen Wundrändern her eine solide Verwachsung dieser selbst und auch mit der Unterlage stattfindet. (v. REUSS und SCHOELER kommen übrigens zu demselben Resultat der Wichtigkeit der scharfen, steilen Wundränder des Epithels. v. REUSS[1] beschreibt die Abreibung einer Blase innerhalb welcher das Epithel nur lose an der Unterlage haftet, darüber hinaus gelang es jedoch nicht, den Substanz-Verlust zu vergrössern; das übrige Epithel haftet also fest. SCHOELER[2] schreibt: Dabei [bei der Abreibung der Erosion] entsteht in sämmtlichen Fällen ein beträchtlicher Epithel-Verlust der Hornhaut mit unregelmässigen steilen Rändern.) 2. Zackige, unregelmässige Erosionen, mit von der Unterlage abgehobenen Wundrändern heilen schwerer und geben häufig Anlass zu Recidiven, da es meist nur zu einer mechanischen Verklebung der gegenüberliegenden Wundränder des Epithels und der so entstandenen Decke mit der Unterlage kommt.

Daraus ergiebt sich für die Therapie der Grundsatz, unter allen Umständen scharfe, steile Wundränder zu erzeugen. Ob dies nun durch Abreiben mit Wattestäbchen oder in geeigneten Fällen mit Scheere oder Fremdkörper-Nadel geschieht oder durch fortgesetzte Verbände, unter denen sich, wie SCHOELER[3] sehr plausibel erklärt, durch Reibung am Lide der gleiche Process der Abreibung vollzieht, halte ich für gleichgültig.

Bei grossen, blasenartigen Abhebungen, wie sie in meinen beiden Fällen bestanden, würde ich aber doch das Abtragen der Blase und das Abstreifen nur der Wundränder vorziehen, weil ich auf diese Weise den Zweck, nämlich die Bildung steiler Wundränder erfülle ohne die Hornhaut in der Weise zu malträtiren, wie es bei der Entfernung der Blasenwand durch Abreiben mit Wattestäbchen geschieht, die noch ausserdem in eine desinficirende, also unter allen Umständen reizende Flüssigkeit getaucht sind.

II. Ein Fall von traumatischem Enophthalmus.[4]

Von Dr. J. Bistis in Konstantinopel.

Der traumatische Enophthalmus ist noch eine seltene Krankheit, die eines weiteren Studiums benöthigt, besonders was die Pathogenese anbelangt. Als traumatischer Enophthalmus soll nur die mittelbar wegen Ver-

[1] Centralbl. f. pr. Augenheilk. 1901, S. 104. [2] l. c. S. 162. [3] l. c. S. 164.

[4] Vortrag, gehalten in der Biologischen Section des „Griechischen literarischen Syllogus in Konstantinopel" am 22. Januar 1902.



letzung der Umgebung des Auges entstehende Einsenkung desselben in die Augenhöhle benannt werden, wie sie besonders beim Trauma des oberen Orbital-Randes beobachtet wird. Folglich soll unter der obigen Benennung nicht inbegriffen sein derjenige Enophthalmus, der die Folge einer direct das Auge treffenden Verletzung ist, wie z. B. beim Eindringen eines spitzen Gegenstandes in die Orbita, oder bei Verletzung des Auges durch das Kuhhorn. In solchen Fällen ist beobachtet worden, dass das Trauma die Austreibung des Auges in die Nasenhöhle oder das Antrum Highmori bewirkte.

Von sogenannten echten Fällen traumatischen Enophthalmus hat Daulnoy (1) beinahe 40 gesammelt. Diesen soll folgender eigener Fall hinzugefügt werden:

Herr N., 58 Jahre alt, erhielt durch Schneiden mit einem Werkzeug verschiedene Verletzungen, von denen eine sich auf den rechten oberen Orbital-Rande localisirte. 2 Tage nach der Verletzung besuchten wir den Kranken und beobachteten, was das Auge und die dasselbe umgebende Gegend anbelangt, Folgendes:

Am oberen Orbital-Rand, gegen sein inneres Drittel, existirte eine lineare senkrechte Verletzung von 1 cm Länge, welche nur die weichen Theile betraf. Das obere Lid war geschwollen, der Augapfel selbst zeigte, abgesehen von einer breiten Ecchymose, keine andre Veränderung. Wegen des allgemeinen Zustandes des Kranken unterliessen wir die ophthalmoskopische Untersuchung und begnügten uns mit einer vorläufigen Untersuchung der Sehschärfe, welche keine Veränderung zeigte. Es soll bemerkt werden, dass der Bulbus beim Neigen des Kopfes nach vorn und unten seine Lage nicht veränderte. Wenn man einen Druck auf den Orbital-Rand ausübte, rief derselbe keine Empfindlichkeit hervor, durch welche wir eine Fractur des Knochens annehmen könnten.

10 Tage nach der Verletzung waren sowohl das Oedem des Lides als auch die Ecchymose der Augapfel-Bindehaut fast verschwunden, und der Patient zeigte folgende Erscheinungen: Das rechte Auge lag 4 mm tiefer in der Orbita als das linke. Die Lidspalte war enger; die Höhe derselben beim Blick nach vorn betrug 11 mm, während die Höhe der Lidspalte des linken Auges 14 mm betrug. Die Bewegungen des Augapfels, dessen Aussehen physiologisch war, hatten dieselbe Ausdehnung, wie die des gesunden. Doppeltsehen war nicht vorhanden, auch nicht bei der Untersuchung mit gefärbtem Glase. Der intraoculäre Druck war physiologisch, die Weite der Pupille gleich der der andren, und die Reaction normal. Die Sehschärfe war auf beiden Augen $^6/_{18}$ und besserte sich durch Vorsetzen von + 1,50 D auf $^1/_2$. Die Ausdehnung des Gesichtsfeldes war normal, und der Augenspiegel fand keine Veränderung des Augen-Hintergrundes.

Aus den beschriebenen Symptomen ist klar, dass es sich um einen Fall eigentlichen traumatischen Enophthalmus handelt, der nach einem leichten Trauma des oberen Orbital-Randes entstanden ist, ohne Fractur

der knöchernen Wände der Orbita, durch welche eine Vergrösserung ihres Fassungsraumes und folglich Einsenkung des Bulbus entstehen könnte. In diesem Falle war weder eine Parese des Lidhebers, wie sie bei einigen Fällen beobachtet wurde, noch der Augenmuskeln vorhanden, wie sie z. B. bei dem Falle Maklakow's (2) existirte, der noch eine leichte Verengerung des Gesichtsfeldes erwähnt, die unser Kranke, wie gesagt wurde, nicht zeigte.

Das negative Ergebniss der ophthalmoskopischen Untersuchung des Augen-Hintergrundes stimmt den Beobachtungen der Autoren bei, bei welchen dieser überhaupt normal ist.

Zur Erklärung der Genese des traumatischen Enophthalmus führen wir folgende Theorien an:

Lang (3) beschuldigt für die Entstehung des Enophthalmus eine Erweiterung der Orbita, wegen Fractur oder Einsenkung eines Theiles der knöchernen Wand. In solchem Falle geht das Auge tiefer durch die Wirkung des atmosphärischen Druckes. Diese Theorie ist die knöcherne.

Gessner (4) und Löw (5) gaben die Theorie der Zusammenziehung des orbitalen Gewebes an. Bei dieser Theorie entsteht im orbitalen Gewebe ein entzündlicher Process, der die Folge der Verletzung des Periostes ist.

Die dritte Theorie ist die nervöse. Mit dieser nimmt Schapringer (6) an, dass eine Läsion der Fasern des sympathischen Nerven Enophthalmus hervorbringt, durch Lähmung des orbitalen Muskels von Müller.

Im Gegentheil nimmt Beer (7) keine Lähmung, sondern eine Erregung des sympathischen Nerven an. Durch diese entsteht ein Spasmus der Gefässe und in Folge dessen mangelhafte Ernährung des orbitalen Gewebes, welche von Einsenkung des Auges begleitet wird.

Rohmer (8) schrieb den von ihm beobachteten Enophthalmus dem Verschwinden oder wenigstens einer Verminderung des orbitalen Fettes zu, in Folge einer trophischen Störung nach nervöser Läsion, die durch das Trauma entstanden ist.

Hilmy und Fuchs (9) erklärten bei einem Falle die Genese des Enophthalmus durch die vorhandene Paralyse des Musculus obliquus superior und inferior.

Maklakow (10) nimmt eine peripherische Läsion des Sympathicus an, da auch gleichzeitig Paresen der Augenmuskeln vorhanden sind; zur Erklärung derselben stellt er sich vor, dass die Läsion sich an derjenigen Stelle localisirt, bei welcher die interessirten Nerven ein Bündel bilden, nämlich in der Entfernung von ungefähr 4 mm vor dem Foramen opticum und knapp hinter dem Ganglion ciliare. In dieser Gegend schliessen die Augennerven die Arteria ophthalmica ein. Wenn jetzt durch eine Läsion dieses Gefäss zerrissen wird, dann wird eine Blutung entstehen, welche zuerst Exophthalmus und nachher durch nervöse Erregung Muskel-Contraction

hervorbringen wird. Durch die Blutung entsteht, wie MAKLAKOW annimmt, eine Läsion der diese Gegend passirenden Nerven.

Bei unsrem oben erwähnten Falle kann, wie es aus der Beschreibung hervorgeht, die knöcherne Theorie nicht angewandt werden, da keine Erscheinung erlaubte, auf eine Läsion der knöchernen Wände der Orbita zu schliessen, durch welche das physiologische Verhältniss des Orbital-Raumes zu seinem Inhalte aufgehoben werden könnte. Wir glauben aber, wie oben gesagt wurde, dass derartige Fälle von dem eigentlichen Enophthalmus ausgeschlossen werden sollen.

Die Theorie der Zusammenziehung des orbitalen Gewebes in Folge einer Entzündung desselben ist am wenigsten anwendbar bei dem vorliegenden Falle, da die nach der Verletzung abgelaufene Zeit zur Ausbildung eines solchen Vorganges zu kurz ist. Ferner sollte eine solche Entzündung von Verwachsungen des Bulbus mit den umgebenden Geweben nebst nachfolgender Beschränkung der Beweglichkeit des Auges gefolgt werden. Der Bulbus aber bewegte sich leicht bei allen beobachteten Fällen, so auch bei dem unsrigen, was die Annahme der entzündlichen Zusammenziehung des orbitalan Gewebes ausschliesst.

Die auf die Paralyse des Sympathicus sich stützende nervöse Theorie ist am meisten zur Erklärung der Ursache des traumatischen Enophthalmus geeignet. Zur Begründung dieser Theorie tragen sowohl unsere Kenntnisse aus der Physiologie als auch die klinischen Beobachtungen bei. Wenn der cervicale Theil des sympathischen Nerven durchschnitten ist, dann entsteht Verengerung der Pupille und Einsenkung des Bulbus in die Orbita. Während der Einsenkung nähern sich die Lider einander, und die Lidspalte erscheint daher weniger breit als die normale. Die Contraction der Pupille wird der Lähmung des Dilatators der Pupille, und die Einsenkung des Bulbus der Lähmung des orbitalen MÜLLER'schen Muskels zugeschrieben. Weiter beobachtet man eine Erweiterung der Gefässe der der paralytischen Seite angehörenden Hälfte des Gesichtes, sowie Erhöhung der Temperatur.

Die Resultate dieser physiologischen Experimente sind durch die klinischen Beobachtungen bestätigt, seitdem die Ausschneidung des Sympathicus in der Therapie angewandt wurde, wie beim Exophthalmus mit Struma, beim Glaucom und bei der Epilepsie. — So beobachtete JABOULAY (11) bei einem Epileptiker die Entstehung eines Enophthalmus nach Exstirpation des Sympathicus. Derselbe Autor machte die gleiche Operation bei einem Kranken mit BASEDOW'scher Krankheit, und erhielt als Resultat das Verschwinden des Exophthalmus. Ebenso hatte JOUNESCO (12) gute Resultate beim Exophthalmus der BASEDOW'schen Krankheit durch die Ausschneidung des cervicalen Sympathicus erzielt.

Aus diesem ist klar, dass die Ursache des traumatischen Enophthalmus in dem Sympathicus gesucht werden soll, und zwar in einer Lähmung und nicht in einer Erregung desselben, wie BEER glaubt, da bei der letzteren,

wie physiologische Experimente zeigen, das Gegentheil entsteht als bei der Paralyse, nämlich Erweiterung der Pupille, grössere Erweiterung der Lidspalte, Spasmus der Gefässe und Exophthalmus.

Unsere Beobachtung bildet einen nennenswerthen Beitrag zu der nervösen Theorie, nämlich der Paralyse des Sympathicus, die wir im vorliegenden Falle als die Ursache der Entstehung des Enophthalmus annehmen. Hier kann weder eine Orbital-Fractur, noch eine Entzündung des Gewebes oder eine Lähmung irgend eines Augen-Muskels in Betracht gezogen werden, wie es aus der Anamnese des Patienten hervorgeht.

Was den Sitz der Läsion des Sympathicus anbelangt, glauben wir, wie Maklakow und Rohmer, dass derselbe peripher und nicht intraorbitär sei, da Durchschneidung des Hals-Sympathicus ausser dem Enophthalmus noch Störungen in den Gefässen hervorruft, die aber bei dem traumatischen Enophthalmus fehlen. Indem wir in Betracht ziehen, dass nach den Physiologen die Veränderungen des Platzes des Bulbus in der Orbita von der Wirkung des Müller'schen Orbitalmuskels abhängen, nehmen wir zur Erklärung des traumatischen Enophthalmus bei unserem Falle die Theorie von Schapringer als geeignet an, nach der unter der Wirkung der Verletzung des orbitalen Randes eine Läsion der sympathischen Fasern mit nachfolgender Lähmung des orbitalen Muskels von Müller entsteht. Es ist aber noch nicht festgestellt, auf welche Weise ein solches Trauma wirken und eine Paralyse der den genannten Muskeln innervirenden sympathischen Fasern hervorrufen kann. Wenn die Verletzung derartig ist, dass eine intraorbitäre Blutung entsteht, besonders dort, wo Maklakow glaubt, dann könnte man annehmen, dass das ausgeströmte Blut die sympathischen Fasern durch Druck lähmt. In einem solchen Falle kann man ebenfalls die bei einigen Fällen beobachtete Parese der Augenmuskeln begreifen.

Bei dem unsrigen Falle aber kann eine solche Hypothese nicht möglich sein, da bei demselben die Erscheinungen intraorbitärer Blutung fehlten. Wir stellen uns zur Erklärung der Wirkung der Verletzung vor, dass durch dieselbe eine Erregung des Nervus supraorbitalis entsteht, welche übergehend durch das Ganglion ciliare auf die sympathische Wurzel desselben ihre Function hindert und eine Lähmung der den orbitalen Müller'schen Muskel innervirenden Fasern des Sympathicus hervorruft. Wir kommen zu dieser Hypothese aus der Beobachtung, dass der traumatische Enophthalmus besonders bei einer solchen Verletzung des oberen orbitalen Randes entsteht, welche sich im Bereiche des supraorbitalen Nerven localisirt, wie es bei unsrem Kranken der Fall ist. Wenn die Functions-Hemmung der sympathischen Wurzel längere Zeit besteht, dann kann Entartung der sympathischen Fasern entstehen und folglich der Enophthalmus constant werden. Unsere Hypothese kann vielleicht den von Björström (13) auf Neuralgien des Trigeminus bezogenen Fall von Enophthalmus unterstützen.

Die Prognose für die Sehkraft des traumatischen Enophthalmus kann schlecht sein, wenn derselbe in Folge einer Fractur der Orbitalwände oder einer intraorbitären Blutung entsteht. In solchen Fällen ist es klar, dass eine Läsion des Sehnerven entstehen kann, die eine Atrophie desselben hervorruft. Auf diese Weise ist es erklärlich, dass manche Fälle mit Erblindung endigten. Wenn es sich aber um Enophthalmus handelt, der entstanden ist durch die oben genannte Ursache, dann kann die Prognose als eine gute betrachtet werden, da eine einfache Paralyse des Sympathicus nicht ungünstig auf das Sehen wirkt, wie aus den bisherigen, bei Kranken mit normaler Sehschärfe (z. B. bei Epilepsie) gemachten Excissionen des Sympathicus bewiesen wurde.

Unser Fall erlaubt auch, was die Sehschärfe anbelangt, eine gute Prognose zu stellen, da bis jetzt seit dem Auftreten des Enophthalmus 3 Monate vergangen sind, ohne dass sich die Sehschärfe irgendwie verändert hat. Die Prognose aber kann nicht günstig gestellt werden, was die Einsenkung des Bulbus selbst anbelangt, und besonders wenn dieselbe seit genügender Zeit besteht, so dass die gelähmten sympathischen Fasern bereits eine Entartung erlitten haben. Bei unsrem Kranken erzielten wir nur eine leichte Besserung des Enophthalmus.

Was die Therapie des traumatischen Enophthalmus anbelangt, so machte Darier (14) die Tenotomie der geraden Augenmuskeln, indem er sich auf die Beobachtung stützte, dass die Tenotomie beim Strabismus von Exophthalmus gefolgt ist. Diese Therapie aber, trotzdem sie den Enophthalmus bessert, ist nur eine symptomatische, und sie erfüllt nicht die Indication, die aus der wahrscheinlicheren Ursache der Krankheit, nämlich aus der Paralyse des Sympathicus, ausgeht. In dieser Beziehung indicirt sich die Anwendung des elektrischen Stromes auf den Hals-Sympathicus, durch welchen Rohmer (8) eine nennenswerthe Verminderung des Enophthalmus bekam. Wir wendeten ebenfalls einen schwachen constanten Strom an, und erhielten bei unsrem Kranken eine leichte Besserung des Enophthalmus.

Literatur-Verzeichniss.

1. Daulnoy, De l'Enophtalmie traumatique. 1899.
2. Maklakow, De l'Enophtalmie traumatique, Clin. Ophtalmol. 1898. Nr. 4.
3. Lang, Traumatic enophthalmos with retention of perfect acuity of vision. Transactions of the Ophthalmol. Society. IX. S. 41.
4. Gessner, Enophthalmus traumaticus. Archiv für Augenh. XVIII. S. 297.
5. Löw, Beitrag zur Lehre von Enophthalmus. 1890.
6. Schapringer, Beitrag zur Casuistik des Enophthalmus traumaticus. Klin. Monatsbl. für Augenh. XXXI. S. 309.
7. Beer, Studien über den traumatischen Enophthalmus. Archiv für Augenh. XXV. S. 315.
8. Rohmer, Un cas d'enophtalmie traumatique. Annales d'Oculist. 1890. Octobre.
9. Fuchs, Wiener klin. Monatsschr. A. 10.



10. Maklakow, l. c.

11. Jaboulay, La section du sympathique cervical dans ses effets sur la vision chez l'homme. Lyon médical. 1895. 10. Nov.

12. Jonnesco, La resection totale et bilaterale du sympathique cervical. Annales d'Oculist. 1897. Mars.

13. Björström, Fall af vasomotorisk Enophthalmus. Upsala läkareförm. förh. X. S. 378.

14. Darier, Clinique ophtalmolog. 1898. Nr. 4.

III. Beitrag zur Behandlung der Hypopyon-Keratitis.

Von Dr. **Eduard Zirm** in Olmütz.

In einem Aufsatze, welcher in der Wiener klin. Wochenschrift 1899 Nr. 9 unter obigem Titel erschienen ist, habe ich die Art der Behandlung der Hypopyon-Keratitis eingehend beschrieben, wie ich sie auf meiner Augen-Abtheilung, die auch in dieser Hinsicht über ein reichliches Material verfügt, übe. In fast unveränderter Weise habe ich seit jener Zeit das Verfahren beibehalten und es an über 100 Fällen während des Trienniums 1899—1901 neuerdings erprobt. Da die Ergebnisse der Behandlung wirklich recht befriedigende sind, wenigstens im Vergleiche mit früher (Sublimat-Auswaschungen, Jodoform-Pulver, Verband, Spaltung nach Saemisch, Glühplatin), so erscheint es gerechtfertigt, in Kürze nochmals zu berichten, zumal ich aus Erfahrung weiss, dass von vielen Fachcollegen, auch an Kliniken, noch in der Art vorgegangen wird, die ich als die auch von mir früher geübte angedeutet habe.

Zunächst habe ich den Verband unbedingt verworfen. Er verhindert den Lidschlag, bewirkt Secret-Ansammlung und schafft dadurch neue Infectionsquellen. Statt seiner wende ich das Schutzgitter an, um zu verhindern, dass der Kranke an seinem Auge herumwische. Dann habe ich die insbesondere nach Hornhaut-Spaltung häufig festgehaltene Bettruhe aufgelassen, die Kranken frei sich bewegen lassen. Jede Verlangsamung des Stoffwechsels erschwert die reactive Heilungs-Tendenz der kranken Gewebe. Durch ausreichende Ernährung suche ich ein Uebriges zu thun. Ferner gab ich die Sublimat-Auswaschungen auf als reizend und schmerzhaft, ersetzte sie durch mildes Einstreichen (2—4stündlich) von Sublimat-Vaseline in den Bindehaut-Sack (0,01:50), was weit weniger unangenehm empfunden wird und augenscheinlich besser und nachhaltiger desinficirt. Statt Jodoform-Einstäubungen verwende ich nunmehr ausschliesslich Xeroform, von welchem ich einige Male täglich nur einen feinen Staub mit einem kleinen Pulverbläser auf das Geschwür auftragen lasse; ein Mehr bewirkt Schmerz und ist überflüssig, wie es meistens bei der Anwendung eines einstreuenden Pinsels der Fall ist.

Es ist selbstverständlich, dass ich bei jedem septischen Geschwür zu allem Anfang das Hauptmittel ausgiebig verwendete, die Galvanokaustik. Die gelegentliche Perforation, die hierbei manchmal stattfand, erwies sich gewöhnlich als förderlich, so dass ich sie, wie bereits in obiger Arbeit angegeben, öfter mit Absicht herbeiführte, allerdings nur bei sehr tiefen und umfangreichen Geschwüren und reichlicherem Kammer-Eiter. Im Verlaufe des Jahres 1901 habe ich z. B. unter 82maliger Anwendung der Glühschlinge (bei 61 Fällen von Hypopyon-Keratitis) 12 Mal meist absichtlich perforirt, und zwar an der tiefsten Stelle des Substanz-Verlustes. Durch die Perforations-Oeffnung entleerte sich gewöhnlich ein Theil des Kammer-Eiters, der übrige verschwand meist überraschend schnell.

Unter diesen Maassnahmen ergab sich — und dies scheint mir ein besonderer Vortheil derselben zu sein — nur selten die Nothwendigkeit, den wachsenden Kammer-Eiter durch einen Hornhaut-Schnitt zu entleeren. Die Paracentese ist an sich, ganz abgesehen von den stets mit ihr verbundenen hochgradigen Schmerzen, ein gefahrbringender Eingriff für den Bestand des Auges, da sie sehr häufig eine Synechie des Pupillar-Randes hinterlässt und durch secundäre Drucksteigerung das Auge später zu Grunde richtet. In ganz besonderem Maasse gilt dies von dem Schnitt nach Saemisch, bei welchem ein Einheilen des Pupillar-Randes in die Wunde die Regel ist. Dies bewirkt ein späteres Zugrundegehen eines gewaltigen Percent-Satzes (etwa ein Drittel nach meinen früheren Erfahrungen) der nach Saemisch paracentesirten Augen, wahrlich ein Umstand, der ausreichend sein sollte, dieses Verfahren vollkommen zu verlassen! In den wenigen Fällen, bei welchen der Vorderkammer-Eiter sich nicht rückbildete, also zu seiner Entleerung geschritten werden musste, legte ich daher den Schnitt an der unteren Hornhaut-Peripherie an und machte ihn möglichst klein durch Einstich einer krummen Lanze. Dies war z. B. im Jahre 1901 unter 61 Fällen von Hypopyon-Keratitis nur 5 Mal, im Jahre 1900 unter 31 Fällen nur 3 Mal nothwendig gewesen. Was die entspannende Wirkung des Schnittes nach Saemisch anlangt, so ist diese bei der nach Obigem viel günstigeren Heilung der Geschwüre leicht zu entbehren und steht in ihrer günstigen Einwirkung jedenfalls in keinem Verhältnisse zu den erwähnten verderblichen Folgen dieser Schnittführung.

Was die häufig vorhandene Thränensack-Eiterung anlangt (sie bestand unter 92 Fällen der Jahre 1900, 1901 in 9 Fällen), erwiesen sich täglich mehrmaliges Ausdrücken des Thränen-Sackes und Ausspülung desselben mit Protargol-Lösung als rasch wirksam, so dass das Secret verschwand und die Heilung von der bei uncomplicirten Fällen von Keratitis nicht merklich abwich.

Die Vortheile der geschilderten Behandlungsart lassen sich damit zusammenfassen, dass mit ihr viel weniger Schmerzen verbunden

sind, dass der Reiz-Zustand des kranken Auges früher sich vermindert, dass die weitere Progression rasch gehemmt wird, so dass gewöhnlich keine grösseren Narben bleiben als der Ausdehnung der Geschwüre zur Zeit des Beginnes der Behandlung entspricht. Vor allem andern aber bleiben vordere Synechien nur höchst selten zurück, womit die grossen sonst vorhandenen Gefahren, so insbesondere nachfolgende Drucksteigerung hinwegfallen. In vielen Fällen bleibt daher ein brauchbarer Theil des Sehvermögens erhalten oder lässt sich durch eine optische Iridectomie nachträglich gewinnen. Ungünstig war der Ausgang nur in 3 Fällen gewesen, bei welchen andre Momente zu Grunde lagen: in dem einen hochgradiger Marasmus einer 77jährigen Alten, in dem andren durch Prellung der Hornhaut entstandene Abscedirung. In dem dritten Falle handelte es sich offenbar um eine besonders schwere Infection. Die Abscedirung schritt unaufhaltsam weiter, es entstand Panophthalmitis mit Protrusio bulbi, und die Kranke ging unter Erscheinungen einer allgemeinen Sepsis zu Grunde.

Es versteht sich von selbst, dass ausserdem Atropin oder Scopolamin, sowie feuchtwarme Ueberschläge Verwendung fanden, letztere zumeist im regressiven Stadium der Narbenbildung. Auch subconjunctivale Einspritzungen einer 10 % Kochsalzlösung wurden mitunter angewendet. Mehr Wirkung als von diesen sah ich einige Male bei der conjunctivalen Verwendung des von Wolffberg empfohlenen Dionins in Pulverform.

Wenn es auch, streng genommen, nicht hierher gehört, kann ich es bei dieser Gelegenheit doch nicht unerwähnt lassen, dass ich von der Anwendung des Dionins insbesondere bei scrophulösen perniciösen Hornhaut-Abscessen, wo ich bei bereits drohender Hornhaut-Einschmelzung als ultima ratio Dionin in den Bindehaut-Sack einbrachte, geradezu überraschende Erfolge gesehen habe. Ich kann diese nur auf die Wirkung dieses Mittels zurückführen, da jedes Mal unmittelbar nach dessen Anwendung eine günstige Wendung eintrat.

In ähnlicher Weise wie bei der Hypopyon-Keratitis bin ich mutatis mutandis auch bei den septischen Geschwüren überhaupt, sowie bei allen progressiven verfahren, und habe, wo es nöthig erschien und nicht nebst Atropin, Scopolamin die Lapis- oder Protargol-Behandlung eingeleitet wurde, eventuell auch in Verbindung mit letzteren die oben angegebene Salben-Therapie in Verwendung gebracht.

Von einer Veröffentlichung von Krankengeschichten glaube ich als entbehrlich absehen zu können, verweise übrigens auf jene am Schlusse meiner eingangs citirten Arbeit.

IV. Ueber die Anwendung von Cuprum citricum bei Trachom.

Vorläufige Mittheilung von Dr. F. R. v. Arlt in Graz.

Die vorzüglichen Erfolge, welche ich in geeigneten Fällen (bei Blenn. neonat., Hornhautgeschwüren, subacuten Katarrhen u. s. w.) mit Argentum citricum (Itrol Credé, in Substanz gegeben) erzielte, hatten zur Folge, dass ich seit 2 Jahren fast kein Arg. nitric. mehr verwende.[1]

Die Vortheile der Verwendung citronensauren Silbers gegenüber salpetersaurem Silber einerseits, und die analoge Wirkung von Silber und Kupfersalzen andrerseits, brachten mich auf den Gedanken, citronensaures Kupfer versuchsweise anzuwenden. Cupr. citr. ist ein grünes, feines, sehr leichtes Pulver von 35,2 % Kupfergehalt. Die Formel lautet: $Cu_2C_6H_4O_7 . 2^1/_2 H_2O$.

Die Löslichkeit in Aq. dest. von 15° C. wurde mit 1 : 9143 annäherungsweise bestimmt. Geringe Erwärmung befördert die Löslichkeit nicht merklich. Es war nun von Interesse zu erfahren, ob sich das Präparat in Kochsalzlösung wesentlich besser löse. Die bezügliche Bestimmung, welche ergab, dass 1 g citronensauren Kupfers 7700 cm^3 einer 1 % NaCl-Lösung von 36° C. zur Lösung erfordere, wurde im chemischen Institut der k. k. Karl Franzens-Universität Graz ausgeführt.

Obwohl das Präparat bereits 1832 von Gay-Lussac in Liebig's Laboratorium dargestellt und späterhin von verschiedenen Forschern zum Gegenstande der Untersuchung gemacht wurde, so ist es meines Wissens bis heute niemals auf seine therapeutische Verwendbarkeit geprüft, geschweige denn in die Praxis eingeführt worden.

Zu Beginn meiner Versuche verwendete ich das Präparat mit Zucker verdünnt in Mischungen von 1 : 20 bis 1 : 10, späterhin unvermischt, jedoch in sehr geringer Menge, bei mehreren, Jahre lang mit Blaustein behandelten Trachomen.

Ich bemerkte bald, dass das Mittel, obwohl nur einmal täglich eingestäubt, nicht unwirksam sei und verzichtete auf jede weitere unterstützende Behandlung mit Sublimat u. s. w.

Ende December begann ich die Versuche mit 5- und 10 % Salbe (Ung. glycerini cum amylo), welche, wie Ung. Pagenstecher angewandt, es den Kranken ermöglicht, sich selbst zu behandeln und den Arzt nur etwa alle 8 Tage besuchen zu müssen.

---

[1] Vgl. Engelhard-Dresden, Mergl-Pressburg; Nenadovicz u. A. berichten ebenfalls sehr günstig in „Die neue Silber-Therapie" von Heyden, Dresden-Radebeul. Auch Primarius Dr. E. Bock-Laibach hat gute Erfahrungen mit Itrol gemacht, bei Pannus succulentus.



Die Methode, die sich am besten bewährte, und welche ich daher bei den zur Behandlung mit Cupr. citr. geeigneten Fällen nunmehr ausschliesslich anwende, ist folgende[1]:

Ganz wie bei Ung. Pagenstecher wird ein Tropfen der türkis-blauen Salbe aus der Zinn-Tube auf ein geknöpftes Glas-Stäbchen gedrückt und in den Bindehaut-Sack eingelegt, die Lider geschlossen, dann etwa $^1/_2$ Minute massirt. Es ist nicht unbedingt nothwendig, das obere Lid umzustülpen.

Dabei tritt kein, oder nur ein momentaner sehr geringer Schmerz ein; Patienten, auch Kinder, können nach der Massage die Augen öffnen und sofort ihre gewohnte Beschäftigung beginnen.

Dieses Verfahren muss aber, dem speciellen Falle angepasst, 2—3 Mal täglich ausgeübt werden. Die Augen dürfen erst eine Stunde nach der Einreibung gewaschen werden.

Dass die Patienten das Mittel selbst anwenden können, halte ich nebst der Schmerzlosigkeit für einen ganz besonderen Vorzug der Behandlung mit Cupr. citr. Allerdings führt sie nicht rascher zum Ziele, als die übrigen nicht operativen Verfahren.

Die Wirkung auf Pannus trachom. aber ist überraschend; ich konnte sie schon bei dem Einstreu-Verfahren beobachten, noch besser bei der Salbe mit Massage; von meinen Patienten hatten 3 Pannus, er ging in 7 bis 12 Tagen zurück.

Für diese Methode eignen sich besonders jene Fälle, welche wir bisher mit Cupr. sulf. in Substanz behandelten; bei Fällen mit profuser Secretion muss erst diese durch Arg. nitr. oder Arg. citr. beseitigt werden. Hornhaut-Geschwüre, sowie in- oder externe Behandlung mit Jodpräparaten, bilden eine Contra-Indication.

Ob sich diese Methode auch für die schwersten Formen eignet, wird eine Reihe von Controll-Versuchen ergeben, welche eben auf den Kliniken oder Abtheilungen von Hofrath Prof. E. Fuchs-Wien, Prof. Dimmer-Graz, Primarius Dr. E. Bock-Laibach angestellt werden.

Die Freundlichkeit der klinischen Chefs ermöglichte mir die Anstellung von Versuchen, so dass ich hoffen kann, binnen Kurzem sichere Mittheilungen über eine grössere Zahl von Fällen bringen zu können. Den günstigen Einfluss auf Pannus habe ich erwähnt; auch die krankhaften Veränderungen der Conj. palp. bessern sich oft schon nach 8—14 Tagen. Die Secretion, wenn nicht übermässig, hört allmählich auf, so dass oft schon in der 3. Woche die Lider Morgens nicht mehr oder nur sehr wenig verklebt sind. Bei profuser Secretion ist Unterstützung durch Itrol-Einstreuen

[1] Ich lasse die 5- oder 10 % Salbe in Zinn-Tuben à 1—5 g Inhalt füllen. Die Tuben à 1 g sind für Ambulanten bestimmt; dieselben sind, da 1 g Ung. etwa 25 Tropfen giebt, gezwungen, alle Wochen einmal vom Arzte frischen Vorrath zu holen, so dass die Controlle gesichert erscheint.



nöthig. Die sulzigen Körner verkleinern sich allmählich, die Verdickung der Lider nimmt ab u. s. w.

Einen frischen Fall von Selbst-Infection des linken vom rechten Auge sah ich binnen 14 Tagen geheilt. Die 10 % Salbe wurde in einem schweren Falle anfangs täglich 3 Mal, sobald Besserung eingetreten war, 2 Mal eingerieben; später konnte ich zur 3maligen Anwendung der 5 % übergehen.[1]

Dass Eschara oder gar Narbenbildung niemals eintrat, ist bei der milden Wirkung des Cupr. citr. selbstverständlich. Beides habe ich, nebenbei bemerkt, auch bei Itrol nie gesehen, wo ich bei Blenn. neonat. in 7 (mein Sohn Dr. Benno v. Arlt in etwa 50) Fällen oft 2 Mal täglich sehr reichlich einstreute.

In einem Falle (10 % Salbe) ersuchte ich den Pat., nach der abendlichen Massage die Augen nicht zu waschen, bis ich Morgens käme, und fand zahlreiche türkis-blaue Schüppchen im Uebergangs-Theil des unteren und oberen Lides — Pat. hatte nicht die mindesten Beschwerden. Von grösster Bedeutung ist, dass die Ambulanten die Salbe regelmässig anwenden. In 2 Fällen trat in der Besserung Stillstand ein, und da gelang mir der Nachweis, dass sie, ganz wie das Ausbleiben bei den mit Blaustein behandelten vorkommt, das Mittel gar nicht oder nur selten anwandten.

Klinische Beobachtungen.

I. Umschriebener Schwund der Regenbogenhaut bei specifischer Pupillen-Erweiterung.

Von J. Hirschberg.

Bekannt und häufig ist umschriebener Schwund der Regenbogenhaut nach dem akuten Anfall von Drucksteigerung; ich sah die länglichen, blaugrauen Fleckchen im kleinen Kreise, wenn der Anfall selbst nur 1—2 Tage gedauert, an vorher von mir gesund befundenen Augen. Selten und merkwürdig ist dieselbe Erscheinung in Folge von Pupillen-Erweiterung nach specifischer Ansteckung.

Am 11. VIII. 1887 kam ein 38jähriger, der seit Kindheit mit dem linken Auge geschielt, in der letzten Zeit weniger; vor 8 Jahren Lues erworben; seit $^1/_2$ Jahre nicht mehr bequem zu lesen im Stande ist, und auch an Kopfschmerz leidet. Es zeigte sich rechts Mydriasis mit Accommodations-Lähmung. Die rechte Pupille maass 5 mm und war starr, die linke maass $3^1/_2$ mm und war beweglich. Das rechte Auge brauchte, bei H. m. 1 D,

---

[1] Jenen Herren Fachgenossen, welche Versuche mit Cupr. citr. machen wollen, diene zur Kenntniss, dass Herr Apotheker Anton Schürer von Waldheim, Wien I., Himmelpfortgasse 17, Präparat und Salbe vorräthig hält.

Für die Mittheilung der hierbei gemachten Erfahrungen wäre ich sehr dankbar.

mindestens 3 D, um Sn $1^1/_2'$ in 10—12″ zu lesen; das linke vermochte dies mit dem seine H ausgleichenden Glase von + 1,5 D. On, GF. n. Eine Einreibungs-Kur mit nachfolgendem Gebrauch von Kj. wurde angeordnet. Der auswärtige Kranke blieb nicht lange in Beobachtung.

Am 17. V. 1889 kehrte er wieder, mit der Klage, dass er seit Jahresfrist auch mit dem linken Auge nicht mehr so gut sieht. Jetzt ist beiderseits die Pupille 5 mm weit und fast starr.

H. m. rechts 1,5 D, links 2,5 D. Zum Lesen feinster Schrift braucht das rechte Auge + 2,5 D, das linke + 4,5 D. Somit ist Accommodations-Parese rechts noch deutlich, links aber stärker ausgeprägt. Es wurde ihm dieselbe Behandlung, wie das erste Mal, verordnet.

Am 23. VII. 1890 kehrte er wieder mit Kopfschmerz, Gedächtniss-Schwäche u. dgl. leichteren Zeichen von specifischem Hirn-Leiden. Mydriasis und Accommodations-Parese fast wie zuvor. Jetzt zeigten sich im inneren-unteren Quadranten der linken (braunen!) Regenbogenhaut drei helle, graublaue, leicht vertiefte rundliche Flecke von 1—1,5 mm Durchmesser, zwei in dem grossen, einer im kleinen Kreis der Iris.

Im Jahre 1894 war die rechte, zuerst afficirte Pupille enger, als die linke (3,5 : 4,5 mm), beide starr, beiderseits Accommodations-Parese. Rechts H. m. 1,0 D, links 2,5 D; rechts + 3 D, links + 5,0 D erforderlich, um Sn $1^1/_2'$ in 10″ zu lesen.

1896, 1899 ungefähr derselbe Zustand. (Immer wurde Hg und Kj verordnet.)

Am 6. I. 1902 kam der Kranke zurück nach Berlin, der jetzt hauptsächlich über Schlaflosigkeit und Gedächtniss-Schwäche klagte.

Rechte Pupille 3 mm, linke 5 mm, beide starr.

Rechts H. m. 1,0; + 2,75 Sn $1^1/_2'$ in 12″.

Links H. m. 2,5; + 4,5 Sn $1^1/_2'$ in 12″, GF. n., On.

In der linken Regenbogenhaut sind jetzt vier helle, graublaue, leicht vertiefte Flecke vorhanden, von denen zwei dem Pupillen-Rande näher sitzen; mit der Lupe erkennt man zwischen diesen beiden noch einige ganz kleine; sowie ferner den Beginn eines derartigen Flecks im äusseren-unteren Quadranten der rechten Regenbogenhaut.

Der Kranke wurde wieder, in einem Sanatorium, dem Einfluss des Hg ausgesetzt. Erscheinungen von Tabes hat er niemals dargeboten.

II. Diphtherische Gangrän des Thränen-Sackes.

Von Dr. Caspar in Mühlheim a. Rh.

Angeregt durch eine Mittheilung im Februarhefte (S. 38) dieses Centralblattes möchte ich die folgende Beobachtung veröffentlichen.

Am 12. III. 1894 wurde ich zu einem $2^1/_2$ Wochen alten Kinde gerufen. Dasselbe litt seit einigen Tagen an einer Augen-Entzündung, die vom Hausarzte mit Aufpinseln einer schwachen Höllenstein-Lösung behandelt worden war. Die Untersuchung ergab beiderseitige Schwellung und Röthung der Lider und auf der Lid-Bindehaut oben und unten einen ausgedehnten Belag. Die Membran war rechts erheblich dick, von schmutzig-grauer Farbe und

nicht abwischbar. Links war sie dünner, aber auch nur unter Blutung entfernbar. Augapfel-Bindehaut mässig geröthet, sonst keine Veränderungen. Absonderung spärlich. In der Nase und im Rachen keine Membranen.

Unter Auswaschungen mit Borlösung verschwanden die Beläge schon nach einigen Tagen, so dass ich meine Annahme, es handle sich um eine künstlich erzeugte Pseudo-Diphtherie, bestätigt glaubte. Es blieb nur eine ziemlich lebhafte Röthung und leichte Schwellung der Lid-Bindehaut bestehen, Absonderung fehlte fast gänzlich. Gleichzeitig aber verschlechterte sich trotz guter Pflege das Allgemein-Befinden ganz bedeutend. An den Unterschenkeln stellte sich Sklerem ein, das in aufsteigender Richtung sich verbreitete.

Am 26. III. wurde das Kind, welches ich etwa eine Woche lang nicht gesehen hatte, mir in die Sprechstunde gebracht. Während die Lid-Schleimhaut noch mässig geröthet schien, fand sich jetzt in der rechten Thränensack-Gegend eine ziemlich scharf begrenzte, geröthete, vorstehende und etwas hart anzufühlende Stelle und in deren Mitte ein schwarzer Schorf, welcher von einer kleinen fistulösen, offenbar bis in den Thränen-Sack führenden Oeffnung durchbohrt wurde. Bei Druck entleerte sich nichts. Die Angehörigen hatten die Röthung und bald darauf auch die Verschorfung angeblich seit 3 bis 4 Tagen bemerkt.

Die Gangrän griff mit grosser Schnelligkeit um sich. Schon am 29. III. bot sich an der Stelle des Thränen-Sackes eine scharf ausgeschnittene, tiefe, von schmutzigen Granulationen ausgekleidete Höhle, etwa von der Grösse, dass eine Erbse in derselben Platz gefunden hätte. Trotz des zunehmenden Kräfteverfalles begann der Grund des kleinen Kraters sich schnell zu reinigen.

Am 2. IV. trat der Tod ein.

Eine bakteriologische Untersuchung ist nicht vorgenommen worden.

Unser Büchertisch.

Neue Bücher.

1. Grundriss der indo-arischen Philologie und Alterthumskunde. III, 10. Medicin, von Julius Jolly. (Strassburg, 1901. K. J. Trübner.)

Dies ganz ausgezeichnete Werk giebt zum ersten Mal eine systematische, auf dem gesammten Quellen-Material begründete Uebersicht der Hindu-Medicin. Auf S. 112—115 sind die Augenleiden abgehandelt; die Star-Operation nicht nach Susruta (vgl. m. Gesch. d. Augenkrankh. im Alterth. S. 38), sondern nach einem Werke von Vagabhata (vielleicht aus dem achten Jahrhundert n. Chr.). Diese Beschreibung ist „einfacher und klarer“, auch in zwei Punkten vollständiger, indem der Einstichspunkt in der Sklera und die Bewegung der Lancette nach oben hinzugefügt wird. Aber leider vermissen wir auch hier, wie bei Susruta, die genauere Beschreibung des zweiten Actes, der Niederlegung des Stars.

2. Claudii Hermeri mulomedicina Chironis. Edidit Eug. Oder. (Lipsiae, 1901. B. G. Teubner.)

Es ist dies das älteste Werk über Thierheilkunde, (aus welchem Vegetius den grössten Theil seines Werkes entlehnt hat,) die um 400 n. Chr. gefertigte Uebersetzung eines griechischen Werkes. L. II, c. 4—9 handeln von Augen-Krankheiten: de triciasi oculorum, de suffusione oculi, de platocoriasin, de lunaticco oculo, de stafyloma oculi, de myiocefalio in oculo, de unguine oculi, de incomatio in oculo. (Die Sprache ist das Latein der Maulthier-Treiber.)

Von Interesse sind hauptsächlich 3 Punkte:

I. Es wird beschrieben, dass in gewissen Star-Formen das Bildchen in der Pupille schwindet. (Diese Beobachtung finden wir nicht in den Resten der griechischen Aerzte, wohl aber bei den Arabern, so dass man sie den letzteren fälschlich hätte zuschreiben können. Veget. III, 16 hat sie übernommen; das griechische Original dieses Satzes scheint nicht erhalten zu sein.) In platocoriasi . . . oculi limpidi tanquam sani. sed respiciens interius in oculo quasi livore diffusum intelligis bilem. quod magis sic intelligitur, dum in ipso oculo imaginem figurae tuae quomodo in speculo, ut videri solet in oculo, non videtur.

II. Der eigentliche Star-Sitz wird genau definirt. Haec ipsa suffusio ypochima vocatur, quae posita est post ipsa[-m pupillam] et duas tunicas superiores, ceratoiden et ragoiden, interius sedet super arachnoiden (die vordere Linsenkapsel), non tangit pupilla[m]. quare et curari postest per paracentesin.

III. Lid-Heber und Lid-Halter waren bekannt und bei dem Star-Stich verwendet.

Oculum aperias ex duobus tyflodiplangistris vel per obtalmostatum si habueris.

Fac, ut oculus ejus patens cludere se non possit.

Der stumpfe Doppelhaken τυφλοδιπλάγκιστρον wirkt analog dem Desmarres'schen Lid-Heber. (Abbildung bei Abulcasis, Venet. 1500, Bl. 1500). Der ὀφθαλμοστάτης wirkt wie unsre Sperrer; vielleicht war er weniger zusammengesetzt, als die antiken Specula, — z. B. dem im Centralbl. f. Augenheilk. 1892. S. 2 abgebildeten einigermaassen ähnlich.

3. Die Krankheiten im Feldzug gegen Russland (1812). Eine geschichtlich-medicinische Studie von Prof. Dr. W. Ebstein. Stuttgart, 1902. (Schnee-Blindheit und Ophthalmie. S. 41.)

4. Sehprobentafeln zur Bestimmung der Sehschärfe für die Ferne. Für die Zwecke der Praxis und mit besonderer Berücksichtigung der ärztlichen Gutachterthätigkeit. Herausgegeben von Dr. F. v. Ammon, k. Ober-Arzt und Augen-Arzt in München. Mit 6 Tafeln und einer erläuternden Textbeilage. (München, 1901. J. F. Lehmann.)

Für den genannten Zweck brauchbar; enthält auch Haken und Spiegel-Schrift.

5. Tafeln zur Entlarvung der Simulation einseitiger Blindheit und Schwachsichtigkeit. Nach Snellen entworfen von Stabsarzt Dr. v. Haselberg in Berlin. (Wiesbaden, 1901. Bergmann.)

„Vor das angeblich gute Auge wird ein rothes, ein grünes Glas vor das angeblich blinde gestellt. Hat letzteres gute S, so wird der Mensch die gesammten aus Roth und Schwarz zusammengesetzten Buchstaben herunterlesen, da ihm die rothen Theile durch das grüne Glas vollkommen wie die schwarzen erscheinen.“

6. Internationale Sehproben-Tafel für Kinder. Von Dr. E. Heinemann, Augenarzt in Berlin. (Berlin, 1902. Fischer's med. Verlag, H. Kornfeld.)

Enthält eine Hand mit ausgestrecktem Zeigefinger, dessen Richtung anzugeben ist.

*7. Ophthalmologische Operations-Lehre, speciell für prakt. Aerzte und Land-Aerzte. Von Dr. E. Heymann in Riga (Halle a/S., 1901. C. Marhold.) — Wir beklagen den kürzlich erfolgten Tod des Verf.'s.

8. Stereoskopisch-photographischer Atlas der pathologischen Anatomie des Auges. Von Prof. Dr. A. Elschnig in Wien. II. Lief. Taf. XVII—XXXII, mit beschreibendem Text. (Wien und Leipzig, 1901. Wilh. Braumüller.)

Enthält Myopie, Hypermetropie, Staphyl. corn. tot., Sec. glaucom, Staphyl. intercal., Iridocycl., Phthis., Glaskörper-Ablösung, flächenhaftes Melanosarcom, Glioma ret., Staphyl. verum.

9. Jahresbericht über die Leistungen und Fortschritte im Gebiete der Ophthalmologie, begründet von Nagel, herausgegeben von Prof. Dr. J. v. Michel. (XXXI. Bericht für 1900, erste Hälfte, Tübingen, 1901.)

10. Breves apuntes sobre la profilaxia de la oftalmía purulenta de los recién nascidos, par Emilio Alvarado. (Valladolid, 1901.)

*11. Spring catarrh of the eyes, by H. Danvers, M. D. (London, 1901. John Bale, Sons u. Daniellsson. 60 S.)

12. Festschrift des schlesischen Vereins zur Heilung armer Augenkranker in Breslau zu seinem 50jähr. Jubiläum am 12. Nov. 1901. (Breslau, 1901.)

Journal-Uebersicht.

I. Zeitschrift für Augen-Heilkunde. VI. Heft 3. 1901. September.

1) Zur Veränderung der Macula lutea nach Contusion, von Prof. Dr. Ernst Fuchs in Wien.

Für die Lochbildung in der Macula nach Contusionen sind in der letzten Zeit mehrere ophthalmoskopische Mittheilungen veröffentlicht worden, denen anatomische Befunde fehlen. Verf. theilt dagegen einen anatomischen Befund mit, den er auf Contusion zurückführt, ohne dass ophthalmoskopischer Befund zu erheben gewesen war. Charakterisch ist die Bildung von Hohlräumen in der Netzhaut, hauptsächlich der Fovea, die sich mit Flüssigkeit füllen. Bleibt diese durchsichtig, oder fliesst sie aus, so müsste sich ophthalmoskopisch das Bild einer Defectbildung der Macula ergeben.

---

2) Ueber die Anwendung grosser Gaben von Jod-Präparaten in der Augen-Heilkunde, von Dr. W. Nobbe in Berlin.

Verf. berichtet über Heil-Erfolge Pagenstecher's durch grosse Jod-Mengen auch in verzweifelten Fällen von Sehnerven-Atrophie, bei denen wohl ein Gumma vorlag. Es wurden 6—8 g Natr. jod. pro die gegeben, und dies durch sehr lange Zeit (in einem Falle bis 1560 g), ohne dass Beschwerden eintraten. Auch bei Skleritis, Episkleritis, Augenmuskel-Lähmungen bewährten sich diese Gaben.



3) **Weiterer experimenteller Beitrag zur intraocularen Desinfection mittels Jodoform-Stiftchen,** von Dr. F. Ostwalt in Paris.

Verf. untersuchte bei Kaninchen, ob präventive Einführung von Jodoform eine Infection milder verlaufen lasse, fand jedoch keinen besseren Erfolg als bei frühzeitiger Einführung nach erfolgter Infection.

---

4) **Ueber das Einfach-Sehen bei angeborenen Augenmuskel-Lähmungen,** von Dr. H. Feilchenfeld in Lübeck.

In Verf.'s Falle war die Fähigkeit des Binocular-Sehens und eine kräftige Fusions-Tendenz erhalten. Exclusion trat nur da ein, wo das Interesse des monocularen Einfach-Sehens es verlangte, sie hörte auf, wo das höhere Interesse des binocularen Einfach-Sehens in Kraft trat.

---

5) **Die neue Universitäts-Augenklinik in Würzburg.** von Prof. C. Hess.

Heft 4. October.

1) **Beiträge zur Pathologie der orbitalen Schuss-Verletzungen,** von Prof. W. Goldzieher in Budapest.

Verf. geht näher auf die Befunde schwerster chorioretinaler Veränderungen ein, die nach Schuss-Verletzungen der Orbita eintreten, ohne dass der Bulbus oder Sehnerv von der Kugel getroffen sind. Entgegen der Ansicht Berlin's, dass diese Chorioretin. plastica durch Umwandlung von Blutungen entsteht, misst Verf. diesen Blutungen geringe Bedeutung bei, nimmt vielmehr an, dass in Folge der Gewebs-Zertrümmerung, die das Orbital-Gewebe durch das durchfahrende Geschoss erleidet, der Blutkreislauf in der Chorioidea, die Ernährung der Netzhaut Schaden erleidet. Auch die Verletzung der Ciliar-Nerven hilft die stürmischen hyperplastischen Vorgänge herbeiführen.

---

2) **Eine ungewöhnliche Aderhaut-Netzhaut-Veränderung auf congenitaler Basis,** von Dr. E. Spengler in Graz.

4 Kinder blutsverwandter Eltern zeigten geringe Herabsetzung der Sehschärfe bei normalem Gesichtsfelde, andeutungsweise Hemeralopie, Augenmuskel-Störungen, Unregelmässigkeiten in der Pigment-Vertheilung der Iris, sowie des Fundus, die denen der Retinitis punctata albescens glichen. Die Form hat Leber bereits als anomale Form der Retin. pigmentosa beschrieben.

---

3) **Magnet-Extraction eines Eisensplitters aus der Linse ohne Cataract-Bildung,** von Dr. M. Sacher (Universitäts-Augenklinik Basel).

In dem Falle Verf.'s wurde ein 2 mm langer Eisensplitter, der tief in der Linse steckte, 18 Tage nach dem Eindringen mit dem grossen Magneten in die Vorderkammer gefördert, aus letzterer mit dem Hirschberg'schen Magneten geholt. Es blieb bei einer ganz kleinen umschriebenen Linsen-Trübung, die auch nach 2 Jahren nicht grösser geworden war. Verf. stellt ähnliche Fälle aus der Literatur zusammen.

---

4) **Ein Fall von intermittirender einseitiger Oculomotorius-Lähmung,** von Dr. Stoewer-Witten.

Es handelt sich um eine Erkrankung des linken Oculomotorius, bei der zunächst die den Levator palpebrae und Rectus inferior versorgenden Fasern afficirt waren, später die den Levator und Rectus superior versorgenden. Die



Lähmung dieser Fasern blieb 3 Jahre constant, so zwar, dass mehrmals am Tage eine theilweise oder völlige Restitutio ad integrum eintrat.

Zur Erklärung nimmt Verf. als wahrscheinlichstes an, dass ein Aneurysma oder ähnliches blutreiches Gewebe auf den Oculomotorius-Stamm drücke, und die Schwankungen der verschiedenen Blutfülle entsprechen.

5) **Glaucom-Anfall in Folge von Luxation einer subluxirten Linse durch Atropin-Einträufelung,** von Dr. G. Weill in Strassburg.

Heft 5. November.

1) **Weitere Beiträge zur Kenntniss der angeborenen Anomalien des Auges mit besonderer Berücksichtigung der Genese der Korektopie,** von Prof. L. Bach.

Anatomische Beschreibung eines Falles von Korektopie bei einem Kaninchen. Zur Korektopie kommt es, wenn bei Aufsaugung der Pupillar-Membran Gefäss-Verbindungen des kleinen Gefässkreises der Iris nach hinten zur seitlichen Linsen-Kapsel zu lange bestehen bleiben. Zur definitiven Aufklärung bedarf es neuer Versuche.

2) **Der Chalazion-Bacillus und sein Verhältniss zu den Coryne-Bacterien,** von Dr. A. Hála in Prag.

Den vielumstrittenen Xerose-Bacillen legt Verf. eine neue Eigenschaft bei, sie sollen die Erreger des Chalazion und damit identisch mit den Chalazion-Bacillen Deyl's sein. Ihre pathogene Wirkung sollen sie nach Reizung der Conjunctiva durch Katarrhe entfalten und Abscesse bezw. Granulations-Geschwülste im Bindehaut-Gewebe hervorrufen. Damit fiele auch die Annahme, dass das Chalazion eine Retentions-Cyste der Meibom'schen Drüsen ist.

3) **Zwei Fälle melanotischer epibulbärer Sarcome mit auffallender Pigmentirung des Corneal-Epithels,** von Dr. W. Hochheim in Greifswald.

Heft 6. December.

1) **Ueber Behandlung der Netzhaut-Ablösung nach Dor,** von Dr. Gallus in Bonn.

Verf. hat das Dor'sche Verfahren, bestehend in Kauterisation der Sklera über der abgelösten Netzhaut, subconjunctivalen Kochsalz-Injectionen, Blut-Entziehung mit Heurteloup in 8 Fällen angewendet. Stets legte sich die Netzhaut rasch mehr oder weniger vollständig an, doch wurden keine Dauer-Erfolge erzielt. Verf. verspricht sich viel von Verbesserungen des Verfahrens, das in sehr grosser Schmerzhaftigkeit einen erheblichen Nachtheil hat.

2) **Augen-Erkrankung nach Heufieber,** von Dr. E. Franke in Hamburg.

Die Augen-Erkrankungen bei Heuschnupfen haben keinen anderen Charakter als begleitende Augen-Erscheinungen bei anderen Nasen-Leiden. Es wird Conjunctivitis und Blepharitis beobachtet, die je nach dem Grade des Leidens starke Beschwerden machen. Gegen Jucken und Lichtreiz wirkten Holocain-Einträufelungen am besten.

3) **Ueber einen Fall von Sichtbarkeit der Ciliar-Fortsätze im Pupillar-Gebiet,** von H. Koerber in Marburg.

4) **a) Ueber einen Fall von Exophthalmus pulsans; b) Ueber einen Fall von pulsirender Hornhaut-Ektasie,** von Dr. Paul Knapp in Marburg.

VII. Heft 1. 1902. Januar.

1) **Ueber bakteritische Embolien des Sehnerven,** von Prof. v. Michel.

Verf. theilt den mikroskopischen Befund eines Auges mit, das die Erscheinungen einer metastatischen Iridocyclitis geboten hatte, nachdem Pat. nach Verletzung der linken Ferse an pyämischen Erscheinungen erkrankt war. Es fanden sich unerwartet auch im hinteren Bulbus-Schnitte, und zwar im Sehnerven metastatische Herde; es waren Streptokokken-Embolien sowohl in die Gefässe des Circ. arter. iridis major als auch in diejenigen der Arteria centralis retinae erfolgt. Danach können embolische Gefäss-Verstopfungen nicht blos in zwei von einander getrennten Gefäss-Gebieten zugleich auftreten, sondern auch nur einzelne Verzweigungen betroffen werden.

Bakteritische Embolien der Sehnerven scheinen sehr selten zu sein.

2) **Beitrag zur Kenntniss der symmetrischen Orbital-Tumoren,** von Prof. Dr. Goldzieher in Budapest.

Bei einer 16jährigen wurde eine als Fibro-Sarcom diagnosticirte Orbital-Geschwulst links operativ entfernt, worauf sich ein Recidiv und eine Geschwulst rechts entwickelte. Nach der nun vorgenommenen Exstirpation der rechten Geschwulst kam es bald zum Exitus. Die Section ergab, dass es sich um allgemeine Syphilis handelte, und auch die Geschwülste als syphilitisch aufzufassen waren, als ein von dem Periost, sowie den Bindegewebs-Septen der Orbita ausgehender hyperplastischer Process.

Verf. schliesst, dass ein sehr rasch wachsender, mit einer Geschwulst-Bildung längs des oberen Orbital-Randes einhergehender Exophthalmus mit Verdrängung des Bulbus nach unten stets, auch bei Mangel anamnestischer Daten, auf Syphilis verdächtig ist.

3) **Ueber den Werth der Lid-Bildung mittels Uebertragung stielloser Haut-Theile,** von Prof. H. Kuhnt in Königsberg.

Noch nicht abgeschlossen.

4) **Beiträge zur operativen Augen-Heilkunde,** von Priv.-Doc. Dr. Sachs in Wien.

1. Verf. verwendet zur Lösung vorderer Synechien ein Verfahren, bei dem er mittels schief geführten Trepans einen Hornhaut-Lappen ausschneidet, ihn umklappt und nach Lösung der anhaftenden Synechie zurückschlägt.

2. Bei der Entfernung intraocularer Fremdkörper benutzt er eine kleine Glüh-Lampe zur Durchleuchtung, um aus dem Schatten den Sitz des Fremdkörpers zu bestimmen. Erfolgreiche Versuche fehlen noch.

3. Verf. empfiehlt eine Uebertragung stielloser Haut-Läppchen zur Lid-Bildung, die nur die oberste Epidermis-Schicht enthalten dürfen und sich dann durch gutes Anschmiegen und Anheilen auszeichnen. Entnahme mittels Iridectomie-Lanze, trockener Verband.

5) **Ueber die Entwicklung der Binnen-Muskulatur des Auges.** Einstweilige Mittheilung, von Dr. H. Herzog in Berlin.

Verf. beschreibt den Verlauf der Entstehung des Sphinkters und Dilatator iridis aus dem Pigmentblatt; der Musc. ciliaris ist nicht vom Epithel der secundären Augen-Blase, sondern vom Mesenchym-Gewebe abzuleiten.

---

6) **Beitrag zur Casuistik der angeborenen Schürze der Bindehaut,** von Dr. Schapringer, New York.

Verf. führt aus, dass mehrere in der Literatur als erworbene mitgetheilte Schürzen-Bildungen der Bindehaut als angeborene aufzufassen sind. Er schlägt dafür den Namen Epitarsus vor. Spiro.

II. Archives d'ophtalmologie. 1901. Juli—September.

1) **Die Technik der Vornähung,** von Landolt.

---

2) **Beitrag zur pathologischen Anatomie und Pathogenese der Sehnerven-Affectionen bei Hirntumor,** von Sourdille.

Verf. kommt auf Grund seiner anatomischen Studien zu dem Resultat, dass die Theorien von Schmidt-Manz und Leber-Deutschmann weder die klinischen Symptome, noch die histologischen Veränderungen erklären, die die Sehnerven während der Entwicklung von Hirntumoren darbieten. Im Allgemeinen stimmt die Theorie von Parinaud von Hirnödem am besten mit beobachteten Veränderungen überein.

Im Speciellen besteht die erste Veränderung in einem Oedem des Ependyms, welches sich bei den engen Beziehungen zwischen III Ventrikel und Chiasma direct auf letzteres und die Sehnerven fortsetzt. Diese nehmen an Volumen zu, werden im Knochen-Kanal beengt, und so entsteht eine venöse Stauung im intra-orbitalen Theil der Nerven mit consecutivem Hydrops der Scheiden. Unter Compression der Central-Arterie und Vene entwickelt sich nun ein Collateral-Kreislauf durch das Capillarnetz der Lamina cribrosa, durch welchen das venöse Netzhaut-Blut in das choroidale und sklerale peripapillöse System abgeleitet wird. Die oben erwähnte Ausdehnung des Capillarnetzes der Lamina cribrosa ist die Haupt-Ursache der Papillenschwellung.

Die Atrophie des Sehnerven beginnt im Canalis opticus und hat ihren Grund in der Einschnürung, die der Nerv hier erleidet.

---

3) **Subconjunctivale Hetol-Injectionen,** von Pflüger.

Verf. empfiehlt die 1 % Lösung bei Herpes corneae, tiefen Hornhaut-Ulcerationen, Entzündungen des vorderen Theils der Uvea und recidivirenden Skleritis.

---

4) **Congenitale tiefe Excavation der Papille,** von Terrien und Petit.

---

5) **Drei Fälle von Keratokonus. Unmittelbares und später festgestelltes Resultat der chirurgischen Behandlung,** von Badal.

Verf. spricht sich für Anlegung einer oberen Iridectomie aus.

---

6) **Gestalt-Veränderungen der Glaskörper-Trübungen bei Bewegungen des Auges,** von Imbert.

---

7) **Ein Fall von Riesen-Osteom des Sinus sphenoidalis,** von Gallet und Coppez.

Der durch temporäre Resection des Oberkiefers gewonnene Tumor hatte die Grösse eines Hühnereies und wog 167 g. Der Sehnerv der betreffenden Seite war atrophisch. Patient starb an eitriger Meningitis.

8) **Traumatische Lähmung des M. obliquus superior,** von Terson.

9) **Plastik durch Stiellappen-Bildung aus dem Oberlid bei Ektropium des Unterlids,** von Dupuy-Dutemps.

Verf. empfiehlt das Verfahren namentlich zur Deckung kleiner Substanz-Verluste bezw. Ektropium. Es kommt namentlich die Zartheit und Schmiegsamkeit des überpflanzten Lappens vortheilhaft in Betracht. Die lineare Narbe im Oberlid stört nicht. Moll.

III. Recueil d'ophtalmologie. 1901. Juli.

1) **Das Diploskop,** von Dr. A. Remy.

2) **Ueber eine Methode und einen Apparat zur Refractions-Bestimmung,** von Dr. Thooris. (Fortsetzung und Schluss.)

August.

1) **Ueber die Behandlung der eitrigen Hornhaut-Entzündung,** von Dr. F. Perrin.

2) **Klinische Beobachtungen,** von Dr. Galezowski.

September.

1) **Noch einmal das primäre Glaucom im Orient,** von Dr. G. Bitzos.

2) **Ueber die Behandlung der eitrigen Hornhaut-Entzündung,** von Dr. F. Perrin. (Fortsetzung und Schluss.) Ancke.

Bibliographie.

1) A propos d'un cas d'ophtalmie métastatique monoculaire avec abcès du bras, d'origine puerpérale, par les Docteurs Aug. Collomb et Georges Müller. (Revue médicale de la Suisse Romande. 1901. 20. Dec. Nr. 12 p. 747—760.) Eine 31jährige, zum dritten Mal schwangere Frau, bekam nach zwei ganz normalen Geburten sehr unregelmässige Menstruation. Im 3. Monat der dritten Schwangerschaft wurde sie, ohne ihr bekannte Veranlassung, von Frösten, Erbrechen, Kreuzschmerzen und blutigem Vaginalausfluss befallen; am 3. Tage stellte sich auch eine schmerzhafte Anschwellung im linken Arme in der Höhe des M. biceps ein. Am 4. Tage erfolgte ein Abortus unter starker Blutung, Fieber. Am 5. Tage war der Schmerz im Arm überaus heftig. Am 7. Tage klagt Pat. über heftigen Stirn- und Periorbital-Schmerz. Wegen ihres Armes wird sie auf die chirurg. Abtheilung des Kantons-Spitals in Genf gebracht, wo der unterdessen ent-

wickelte Abscess geöffnet und viel Eiter entleert wird, welcher, ebenso wie der Lochialfluss, Staphylococcus aureus enthält. Da das Auge sich verschlimmert, so wird dasselbe genauer untersucht und gefunden: starke Chemosis, Exophthalmus, Ciliarinjection, Trübung der Hornhaut und des Kammerwassers, die Iris verfärbt, fleischig, verdickt; mit Mühe werden Bewegungen der Hand erkannt, das Gesichtsfeld ist stark eingeengt, der Augen-Hintergrund ist nicht zu sehen. Es wird die Diagnose auf Irido-Chorioiditis und eitrige (wahrscheinlich metastatische) Glaskörper-Entzündung gestellt. Nachdem Pat. entsprechend behandelt worden war, ergab eine der letzten Untersuchungen, vom 28. October 1901, also ca. 8 Monate nach den ersten Erscheinungen, folgenden Befund: Das Auge äusserlich scheinbar normal, Iris etwas nach vorn gewölbt, einige hintere Synechieen. Im Augen-Hintergrund grosser gelblich weisser Herd auf einem Theil der Papille, der sich auf die abwärts laufenden Gefässe erstreckt und dieselben umhüllt; fadenförmig treten dieselben an den Rändern und am peripheren Ende des Herdes wieder hervor; ein kleiner Pigmenthaufen liegt nahe dem oberen Rande der Papille. Von jenem grossen weisslichen Herde getrennt, befinden sich 3 kleine, unregelmässige, dichte, erhabene Herde, welche in den Glaskörper hineinragen und mit den noch trüben Partien desselben in Zusammenhang zu stehen scheinen und den Eindruck von vernarbenden Rissstellen in der Retina machen, durch welche wahrscheinlich der Einbruch des Eiters in den Glaskörper stattgefunden hat. Ausserdem ist der ganze sehr blasse Augen-Hintergrund mit kleinen gelblichen Herden, aber namentlich um die Papille herum, übersät; auch in unmittelbarster Nähe der nicht sehr sichtbaren Macula lutea befinden sich solche. Sämmtliche Netzhaut-Arterien sind fadenförmig und haben an verschiedenen Stellen, einen weissen, punktirten Hof. — Central nimmt Pat. Bewegungen der unmittelbar vor das Auge gehaltenen Hand wahr; schläfenwärts zählt sie Finger auf 2 m Entfernung. Es besteht ein centrales unregelmässiges Skotom und das periphere Gesichtsfeld ist concentrisch eingeengt. Sechs Wochen später hatten die kleinen Gefäss-Höfe und die darauf befindlichen gelben Flecken bedeutend abgenommen. Emmert.

2) Die Erfolge der Iridektomie bei Primär-Glaukom, Inaug.-Diss. sub ausp. Prof. C. Mellinger in Basel, von Carl Vettiger aus St. Gallen. Basel 1901. Verf. berichtet über die End- und Dauer-Resultate von 75 Glaukom-Fällen und zwar 23 Glaukoma acutum, 28 Glauk. chronicum und 22 Glauk. simplex. Das Sehvermögen zeigt am Schluss der Beobachtung im Vergleich zum Eintrittsstatus:

	Glauk. acut.	Glauk. chron.	Glauk. simpl.
Besserung in . . .	73,91 %	39,28 %	—
Stat. id. in . . .	4,34 %	14,29 %	25 %
Verschlechterung in	21,74 %	35,71 %	66,66 %
Zerfall in	—	10,71 %	8,33 %.

Bezüglich der End- und Dauer-Resultate fand Verf. bei Glauk. acut. günstige Wirkung der Iridektomie in 95,65 %; bei Glauk. chron. günstige Wirkung in 76,15 %, indem Besserung, Stillstand oder Verlangsamung des Krankheitsprocesses eintrat, schädliche Wirkung in 19,85 %; bei Glauk. simpl. günstige Wirkung in 51,81 % (d. h. 25 % Stillstand, 26,81 % Verlangsamung der S.-Abnahme), schädliche Wirkung in 7,27 %. Als Schlusssätze stellt Verf. auf: 1. Die Iridektomie vermag in der Mehrzahl aller 3 Glaukom-Formen den Krankheits-Process dauernd günstig zu beeinflussen; 2. je früh-

zeitiger im Verlauf des Glaukoms die Iridektomie zur Anwendung kommt, desto besser sind in der Regel die Resultate. Emmert.

3) Die Enucleation bei Panophthalmitis. Bericht aus der Zürcher Universitäts-Augenklinik über die Jahre 1886—1900, von Dr. C. Bauer, ehemals I. Assistent. (Correspondenzbl. f. Schweiz. Aerzte. 1901. 15. September. Nr. 18. S. 577.) Zur Frage, ob Enucleation oder Evisceration bei Panophthalmitis, hat Verf. unter 320 Enucleationen der Jahre 1886—1900 diejenigen herausgesucht, bei welchen ausgesprochene Panophthalmitis, d. h. acute eitrige Uveitis unter den Erscheinungen von Chemosis, Lidschwellung und hauptsächlich Protrusion und herabgesetzte Beweglichkeit des Bulbus bestanden hat. Er fand 53 solcher Fälle, also 16 % der Gesammt-Enucleationen; Traumen waren sozusagen die einzige Ursache und betrafen 45 Männer und 8 Frauen. Die Panophthalmitis folgte zuweilen sehr rasch auf die Verletzung und im Durchschnitt, auf alle Fälle berechnet, betrug die Krankheitsdauer von der Verletzung bis zur Enucleation 7 Tage, die durchschnittliche Heilungsdauer bis zur Entlassung, von der Enucleation an gerechnet, 7—8 Tage, also kaum verschieden von der Heilungsdauer der ohne Panophthalmitis Enucleirten. Auf Grund der eigenen und fremder Beobachtungen hält sich die ophthalmolog. Klinik in Zürich berechtigt, die Behandlung durch Enucleation weiter zu üben, weil dieselbe, „in Bezug auf rationelle, vollständige Entfernung des Infections-Herdes und rasche reactionslose Heilung jeder anderen Methode, vor Allem auch der Exenteratio bulbi, überlegen ist.“ Emmert.

4) Die allgemein-diagnostische Bedeutung der Neuritis retrobulbaris und ein interessanter Fall dieser Krankheit, von Prof. Dr. J. Deyl. (Wiener klin. Rundschau. 1901. Nr. 38 u. 39.) Einen, in Bezug auf das ätiologische Moment und den Verlauf interessanten Fall von Neuritis retro-bulbaris theilt Verf. mit. Bei einem 55jährigen Manne waren die charakteristischen Symptome für diese Erkrankung (Herabsetzung der Sehschärfe, relatives Skotom für Roth und Grün, kleines, centrales, absolutes Skotom) vorhanden. Da Tabak- und Alkoholvergiftung ausgeschlossen werden konnten, und andererseits von Chirurgen bei dem Patienten angeblich ein ringförmiges Rectum-Carcinom gefunden worden war, so musste an den seltenen Befund einer Neuritis retro-bulbaris durch einen toxischen Einfluss des Krebses gedacht werden. Die diesbezüglich bekannt gewordenen Fälle stimmten aber, was die Symptomen-Reihe anbelangt, mit dem vorliegenden Falle nicht überein. — Dagegen zeigte derselbe eine auffallende Aehnlichkeit mit den häufiger vorkommenden Fällen von Neuritis retro-bulbaris auf syphilitischer Basis. Der Patient wurde einer systematischen Jodkur unterzogen, unter welcher Behandlung sich sein Allgemeinzustand, das Sehvermögen und das angebliche Darm-Carcinom wesentlich besserten. Schenkl.

5) Ueber metastatische Ophthalmie bei Meningitis cerebrospinalis epidemica, von Doc. Dr. Wintersteiner. (Wiener klin. Wochenschrift. 1901. Nr. 41.) Verf. hatte Gelegenheit, ein Auge eines an Meningitis cerebro-spinalis epidemica Gestorbenen anatomisch zu untersuchen. — Die Entzündung des Augapfels stellte sich als eitrig-hämorrhagische Irido-Cyclitis dar, und konnte der Nachweis geliefert werden, dass dieselbe auf metastatischem Wege entstanden war. Dafür sprach der Beginn der Entzündung in Iris und Ciliarkörper, wo sie auch die höchste Intensität erreicht hatte, die Beschränkung der Eiterung auf den vorderen Abschnitt des Uvealtractus und die starke Betheiligung einzelner Iris-Gefässe in Form einer wahrscheinlich auf Kokken-

Embolie beruhenden Thrombose; als negative Beweispunkte konnten betrachtet werden: das Fehlen einer Papillitis, die Geringfügigkeit entzündlicher Veränderungen im retro-bulbären Sehnerven-Abschnitte und der Umstand, dass Endothel-Wucherungen und spärliche Ansammlungen von Eiterkörperchen, die im Scheidenraume angetroffen wurden, das vordere blindsack-artige Ende nicht erreicht hatten. Die beginnende eitrige Retinitis, die constatirt wurde, musste lediglich als secundäre Erkrankung betrachtet werden, bedingt durch die Entzündung im vorderen Bulbus-Abschnitte, die eine nach hinten bis zur Papille fortschreitende Thrombose der Netzhautvenen mit beginnendem eitrigen Zerfall der Thromben und eine Periphlebitis herbeigeführt hatte. Die in der Cornea vorgefundenen Infiltrate konnten nur als in der Agone aufgetretene Entzündungsformen der Cornea gedeutet werden. Im Glaskörper-Eiter fand sich vereinzelt Diplococcus intracellularis meningitidis (Weichselbaum). Der Sehnerv und Intervaginalraum waren frei von Kokken. Es war somit in dem gegebenen Falle die Ophthalmie durch den Diplococcus intercellularis meningitidis hervorgerufen. Schenkl.

6) Heilung des Pannus mit dem Paquelin, von Regimentsarzt Dr. Josef Hamburger in Lemberg. (Wiener med. Wochenschrift. 1901. Nr. 42.) Bei einigen Fällen von trachomatösem Pannus hat Verf. den Paquelin mit Vortheil angewendet. Nach Cocaïnisirung des Auges wird der weissglühende Paquelin der Cornea genähert, ohne dabei mit letzterer in Berührung zu kommen; nun wird die ganze Pannusfläche mit der heissen Luft überstrichen und werden endlich die Gefässe am Limbus mit dem Paquelin berührt. Die Nachbehandlung besteht in Jodoform-Einstäubungen und Atropinisirung. Schenkl.

7) Beitrag zur Lehre von der Amblyopia aus Nichtgebrauch, von Doc. Dr. Carl Kunn in Wien. (Wiener med. Rundschau. 1901. Nr. 41.) Verf. negirt die Existenz einer Amblyopia aus Nichtgebrauch und führt zur Stütze seiner Ansicht 3 Fälle an, bei denen selbst Jahre langer Nichtgebrauch eines Auges die Sehschärfe nicht vermindert hatte. Schenkl.

8) Zur Laurentz'schen Theorie der Skiaskopie, von Dr. O. Neustätter in München. (Wiener med. Presse. 1901. Nr. 37—39.) Schenkl.

9) Ueber einen Fall von spongiösem Osteom der Stirnbein-Höhle, von Johannes Witzheller. (Inaug.-Dissert. aus der Universitäts-Augenklinik zu Greifswald. 1900.) Der Fall betraf einen 28jährigen Mann. Ausser der Geschwulst bestand Eiterung der Stirnbein-Höhle. Die Entfernung gelang nur unvollständig. Während der Heilung trat neben heftigen Gehirn-Erscheinungen beiderseitige Erblindung und Vortreibung des Auges ein, über welchem der Tumor sich befunden hatte. „Am meisten Wahrscheinlichkeit hat wohl die Annahme, dass hier ein nicht infectiöser Thrombus des Sinus cavernosus vorlag, welcher zu allgemeiner Hirndruck-Steigerung und vielleicht durch directen Druck auf die Sehbahnen zur doppelseitigen, fast völligen Erblindung führte.“ C. Hamburger.

10) Zur Aetiologie der bei Keratitis parenchymatosa vorkommenden Gelenk-Affectionen, von Oswald Zaunert. (Inaug.-Dissertation aus der Universitäts-Augenklinik zu Greifswald. 1900.) Verf. erinnert daran, dass nach Förster die bei parenchymatöser Keratitis vorkommenden Gelenk-Affectionen ihre Ursache wahrscheinlich in einer Affection des Gelenk-Knorpels haben, welch letzterer dem Bau nach mit der Hornhaut gewisse Aehnlichkeit habe. Unter 35 in den letzten 3 Jahren in der Greifswalder Augenklinik behandelten parenchymatösen Hornhaut-Entzündungen

trat 5 Mal Kniegelenks-Entzündung ein. In keinem der Fälle fand sich ein Anzeichen für Tuberculose, „in allen war Lues hereditaria sicher oder wahrscheinlich". Verf. kommt zu dem Schlusse, „dass das Auftreten einer chronischen, indolenten, gutartigen Kniegelenks-Entzündung bei der Keratitis parenchymatosa keinen Hinweis auf eine tuberculöse Natur der letzteren enthält, sondern im Gegentheil für Lues hereditaria spricht."

C. Hamburger.

11) Ein Beitrag zur Therapie der Netzhaut-Ablösung, von Arnold Staerkle. (Inaug.-Dissert. aus der Universitäts-Augenklinik zu Basel. 1900.) Bericht über 23 Fälle von Netzhaut-Ablösung, welche mit subconjunctivaler Kochsalz-Injection behandelt worden waren, in 2-, 4- und 10% Lösung. Verf. kommt zu dem Resultat, dass hierdurch „längere Zeit anhaltende Besserungen und in einzelnen Fällen wieder dauernde Anlegung der Netzhaut" herbeigeführt worden seien, einhergehend mit Vergrösserung des Gesichtsfeldes und mit Steigerung der Sehschärfe. C. Hamburger.

12) Ein Fall von Orbitalphlegmone bei Schädel-Syphilis, von Paul Loele. (Inaug.-Dissert. aus der Augenklinik zu Jena. 1900.) Orbitalphlegmone bei einer 41jährigen Frau, ausgehend von gleichzeitig bestehenden syphilitischen Geschwüren der Stirn. Verf. nimmt an, dass die Eiter-Erreger auf dem Wege der Venen zur Orbita hin vorgedrungen seien.

C. Hamburger.

13) Ueber einen Fall von eitriger Glaskörper-Infiltration, ausgehend von einer Operations-Narbe, von Fritz Wessling. (Inaug.-Dissert. aus der Universitäts-Augenklinik zu Jena. 1900.) Ektogene Infection einer scheinbar fest geschlossenen Iridectomie-Narbe bei einem 6jährigen Mädchen, $^1/_2$ Jahr nach der Operation; an einer „circumscripten Stelle" war etwas Irisgewebe in die Narbe eingeheilt; Glaskörper-Abscess mit Eiterung an der Narbe; Enucleation. C. Hamburger.

14) Zur pathologischen Anatomie der Echinokokken-Erkrankung der Augenhöhle, von Ludwig Segelcke. (Inaug.-Dissert. aus der Augenklinik zu Jena. 1900.) Haselnuss-grosser, dem Bulbus aufsitzender Tumor, welcher das obere Augenlid empordrängte. Bei der Exstirpation — unter Schonung des Bulbus — entleerte sich eiterähnliches Exsudat. Die mikroskopische Untersuchung ergab, dass es sich um einen Echinococcus der Orbita handelte, „der seit einiger Zeit abgestorben, in voller Resorption begriffen war und zu einer dicken, stark infiltrirten, bindegewebigen Kapsel geführt hat". Mit dem Orbitalgewebe ist der Echinococcus fest verwachsen. Der Patient war 6 Jahre alt. C. Hamburger.

15) Ein Fall von glaucomatöser Iritis, von Oswald Weiser. (Inaug.-Dissert. aus der Augenklinik zu Jena. 1900.) Eine 28jährige Frau bekommt einen Rückfall von Iritis, nachdem der erste Anfall — 5 Monate zuvor — ohne Zwischenfall geheilt war. Nach 14tägigem Bestehen: Drucksteigerung und Herabsetzung der Sehschärfe; Iridectomie; Heilung. Fünf Monate später Recidiv der Iritis, starke Drucksteigerung, S = Fingerzählen in 1—2 m. Daher Paracentese der Hornhaut, doch floss das Kammerwasser in Folge seiner fibrinös-gallertigen Beschaffenheit kaum ab. Nochmalige breite Iridectomie: Heilung, Sehschärfe fast $^5/_5$, allerdings mit Cylinderglas. Das andre, seit 2 Jahren erblindete Auge zeigte deutliche Spuren einer abgelaufenen Iritis nebst tiefer Excavation. Anscheinend hatte es sich auch hier um Iritis glaucomatosa (Goldzieher) gehandelt. C. Hamburger.

16) Die Pathogenese der Stauungspapille bei Hirntumor, von Prof. Elschnig in Wien. (Wiener klin. Rundschau. 1902. Nr. 1—4.) Ueber eine Anzahl Fälle von Hirntumor und Meningitis, bei denen eine histologische Untersuchung der Sehnerven nach Marchi's Methode vorgenommen wurde, berichtet Verf. Diese Untersuchungen sprechen neuerdings für die Entzündungstheorie der Stauungspapille. Die Befunde ergaben: Die Stauungspapille ist eine interstitielle Entzündung. Dieselbe tritt so frühzeitig und hochgradig auf und überdies herdweise angeordnet, dass sie nicht durch Nerven-Degeneration erzeugt sein kann. Typische Ampulle kann bei normalem ophthalmoskopischen und anatomischen Befunde vorhanden sein, sie kann fehlen bei typischer Stauungspapille. Verf. hält an der Ansicht fest, dass die vom Tumor cerebri producirten Toxine, mit der Cerebrospinalflüssigkeit zum orbitalen Sehnerven gelangend, längs der Gefässe, d. i. in den präformirten Lymphwegen, eindringen und dort die Entzündung des interstitiellen Gewebes der Nerven erzeugen. Doch sind keineswegs alle vorkommenden Gefäss- und Druckanomalien zur Entstehung des hochgradigen Oedems bei der entzündeten Sehnervenpapille unbedingt nöthig. Es ist dafür schon die Thatsache entscheidend, dass bei jeglicher sogenannter idiopathischer primärer oder in Folge einer allgemeinen oder entfernten Organerkrankung entstehenden Neuritis sich dasselbe typische Bild der Stauungspapille entwickeln kann wie bei Tumor cerebri oder entzündlichen intracraniellen Affectionen. Es ist die Papille augenscheinlich zur Entwicklung mächtiger Schwellung bei jeglicher entzündlicher Reizung prädisponirt. Schenkl.

17) Ein Fall von Pseudo-Bulbärparalyse mit einseitiger reflectorischer Pupillen-Starre, von Dr. Ignaz Knotz, Leiter des Stadt-Spitals in Banjaluka (Bosnien). (Wiener med. Presse. 1901. Nr. 45.) Die Beobachtung des vorliegenden Falles erstreckt sich auf 5 Jahre; es handelt sich um einen mit Vitium cordis behafteten, aller Wahrscheinlichkeit nach von seiner Frau inficirten Alkoholiker, der nach Prodromal-Symptomen seitens des Gehirns und Hallucinationen angeblich abstürzte, mehrere Tage Verwirrung, später Somnolenz zeigte, und endlich eine totale Lähmung des Oculomotorius aufwies. — Die Lähmungs-Erscheinungen gingen nach Jodkali zurück, die Reaction der linken Pupille auf Licht, sowie die consensuelle Reaction kehrte aber nicht wieder. Nach 3 Jahren neuerliches Auftreten cerebraler Symptome und Abmagerung; Besserung nach Jodkali. Darauf wiederholte Verschlimmerung, endlich rechtsseitige Hemianopsie und Neuritis opticorum. Verf. nimmt als anatomisches Substrat des Falles eine Endarteriitis luetica im Vereine mit einer luetischen Basilar-Meningitis an. Schenkl.

18) Einen Fall von Tumor der Hypophyse ohne Akromegalie demonstrirt Dr. A. Fröhlich im Verein für Psychiatrie und Neurologie in Wien am 12. October 1901. (Wiener klin. Wochenschr. 1901. Nr. 1.) Beginn der Erkrankung vor 2 Jahren mit Kopfschmerz, Erbrechen — rapide Zunahme des Körperfettes, Sehnerven-Atrophie am linken Auge, temporale Hemianopsie rechts. Kältegefühl, Haarausfall seit Beginn der Erkrankung; Haut blass, trocken, an Fingern und Händen deutlich verdickt, sehr rasches Wachsthum der Nägel, Schilddrüse nachweisbar. Schenkl.

Um Einsendung von Separatabdrücken wird gebeten (Berlin NW. 26 Schiffbauerdamm).

Verlag von Veit & Comp. in Leipzig. — Druck von Metzger & Wittig in Leipzig.

Centralblatt
für praktische
AUGENHEILKUNDE.

Herausgegeben von

Prof. Dr. J. Hirschberg, Geh. Med.-Rath, in Berlin.

Monatlich ein Heft. Preis des Jahrganges 12 Mark. Zu beziehen durch alle Buchhandlungen des In- und Auslandes und die Postanstalten des Deutschen Reiches.

April. Sechsundzwanzigster Jahrgang. 1902.

Inhalt: **Original-Mittheilungen.** I. Aus der augenärztlichen Privatpraxis. Von Dr. **E. Neese** in Kiew. — II. Operation eines Orbitalsarcoms mit Erhaltung des Auges. Von Prof. Dr. **James Israel** in Berlin. — III. Zur Bedeutung des einseitigen Nystagmus für die Lehre von den Augenbewegungen. Von Dr. **Richard Simon** in Berlin.

Neue Instrumente, Medicamente u. s. w. Ein einfaches Phantom zur Uebung im Augenspiegeln. Von Priv.-Doc. Dr. Salzer in München.

Neue Bücher.

Journal-Uebersicht. A. v. Graefe's Archiv f. Ophthalmologie. LIII. 1.

Vermischtes. Nr. 1—3.

Bibliographie. Nr. 1—8.

I. Aus der augenärztlichen Privatpraxis.

Von Dr. E. Neese in Kiew.

I. Deletäres Hornhaut-Geschwür. Akute Psychose. Nachträgliche Iridectomie. Herr A., Apotheker aus Tschernigow, 59 Jahre alt, ein hagerer Mann, mit scharfen Zügen, fahler Gesichtsfarbe und von cachectischem Aussehen, war seit ungefähr 12—15 Jahren mein Patient. Das linke Auge war schon früher, scheinbar an Hornhaut-Geschwür, phthisisch zu Grunde gegangen. Das rechte Auge litt an Narbentrachom, von Zeit zu Zeit durch oberflächliche Hornhaut-Affectionen — Infilträtchen, Erosionen oder kleine Geschwürchen — complicirt. Alle paar Jahre einmal

stellte sich Patient bei mir mit einer derartigen Complication vor, um dann, nach einer einmaligen Ausquetschung der gelblich durchscheinenden Trachomkörner, zwei- oder höchstens dreimaliger Einträufelung von Atropinlösung, schleunigst wieder und auf lange Zeit meinem Gesichtskreise zu entschwinden. — Im Laufe der Jahre wurden die Hornhaut-Affectionen ernsthafter: vor ungefähr 7 Jahren erschien Patient bei mir mit einem ausgesprochenen centralen Hornhaut-Geschwür, weshalb ich ihn in die von mir geleitete Augenheilanstalt aufnehmen musste; nach Ausquetschung der Trachomkörner, unter Atropin und Anlegung eines antiseptischen feuchtwarmen Schnürverbandes, ging der Process alsbald zurück, das Geschwür kam zur Verheilung, und Patient konnte nach 10—14 Tagen nach Hause entlassen werden. Vor etwa 4 Jahren erschien derselbe auf's Neue, mit einem ähnlichen Geschwür, — nur dass letzteres dieses Mal noch durch eine Thränenschlauch-Verengerung complicirt war. Ausser der Sondirung war die Behandlung dieselbe wie das letzte Mal; und es kam nach etwa 4 Wochen zur Ausheilung des Geschwürs. — Ende April 1900 kam Patient abermals mit einem centralen Hornhaut-Geschwür zu mir. Das Trachom war inzwischen so gut wie ausgeheilt und in Vernarbung mit Verkürzung des Lides übergegangen. Dagegen bestand die Thränenschlauch-Stenose auch jetzt, was sich sowohl durch reichlichen Thränenfluss, als auch zeitweilig durch etwas schleimig-eitrige Absonderung kundthat, ohne jedoch, dass eine Ectasie des Sackes zu bemerken gewesen wäre. — Die Behandlung bestand auch dieses Mal in Sondirung, Atropin und antiseptischem Schnürverband, dem wegen des mitunter sich zeigenden Thränensack-Secretes auch noch 4 % Borsäure-Ausspritzungen mit der Hohlsonde und Einpulverungen von Jodoform in den Conjunctivalsack beigefügt wurden. Unter dieser Behandlung reinigte sich das Geschwür und begann bereits zu spiegeln, weshalb ich den Verband, in Anbetracht der noch immer ab und zu auftretenden Thränensack-Absonderung, jetzt zu entfernen vorzog. Doch übte die Entfernung des Verbandes einen nicht günstigen Einfluss auf das Hornhaut-Geschwür aus, dessen Grund und Umgebung sich alsbald wieder trübten; es wurde das Auge daher in eben derselben Weise auf's Neue verbunden, worauf das Geschwür nach 2 Tagen wieder zu spiegeln begann. An diesem Tage unternahm der Patient gegen meine Erlaubniss (es war zudem ein schwüler staubiger Maiabend,) einen Stunden langen scharfen Spaziergang am Arme seines Gefährten, von welchem er, in Schweiss gebadet, in seinen Gasthof zurückkehrte. Das Resultat dieser Extravaganz war eine profuse, mehr eitrige, als schleimige Absonderung, welche sich am nächsten Vormittage sowohl unter dem Verbande zeigte, als auch bei Druck auf den Thränensack sich reichlich entleerte. Es wurde nun der Thränensack, durch Aufschlitzung der vorderen Wand desselben vom unteren Thränenkanälchen aus, weit geöffnet, ausgespritzt und mit dem Thermokauter ausgebrannt; darauf mit Jodoform eingepulvert und mit Jodoformgaze ausgepolstert.

Das eitrig gewordene Hornhaut-Geschwür aber wurde mit dem Glüheisen gebrannt, mit Jodoform bepudert, und das Auge wieder durch den antiseptischen Verband gedeckt. Doch geschah dem Weiterschreiten des Geschwürs hierdurch kein Einhalt, und es kam schon am folgenden Tage zur Bildung eines Hypopyon. Es wurde daher alsbald der SAEMISCH'sche Schnitt, der mir in solchen Fällen stets auf's Glänzendste sich bewährt hatte — horizontal durch den Geschwürsgrund und in das gesunde Gewebe hinein — in Ausführung gebracht. — Hierauf stand der Process in der Hornhaut während der folgenden Tage still, indem die Vorderkammer sich wiederhergestellt, das Hypopyon sich nicht mehr erneuert, das Geschwür sich abgegrenzt hatte. — Die Behandlung des Thränensackes war in dieser und der nun folgenden Zeit eine ganz consequente, indem derselbe — in ausgiebigster Weise durch den Canaliculus-Vorderwandschnitt geöffnet und frei zu Tage liegend, — zweimal täglich vermittels der Hohlsonde zuerst mit 5 pro mille Sublimat-Lösung, darauf mit 10 % Protargol-Lösung sorgfältig ausgespritzt wurde; ausserdem täglich einmal, stets wechselnd, mit dem Paquelin ausgebrannt, mittels einer mit Lapis in Substanz armirten Sonde gebeizt, oder mit dem scharfen Löffel ausgekratzt wurde. Dann wurde der Thränensack allemal mit Jodoformpulver reichlich vollgestreut und mit einem langen Docht von Jodoformgaze vollgepropft. Dieser Jodoformtampon wurde fünfmal im Laufe von 24 Stunden erneuert, um jegliche Infection des Hornhaut-Geschwüres von Seiten des Thränensack-Eiters auszuschliessen, und wurde in der Regel vollkommen trocken oder bloss an seinem unteren Abschnitte von Eiter durchtränkt gefunden. Ebenso häufig wurde selbstverständlich der antiseptische Verband über dem Auge erneuert, der Bindehautsack ausgespült und das Hornhaut-Geschwür selbst mit feingepulvertem Jodoform bepudert. Als ich gegenüber meinen später hinzugezogenen Herren Collegen, Dr. MANDELSTAMM und Dr. RUMSCHEWITSCH, einer totalen Exstirpation des Thränensackes, behufs Schützung der ulcerirten Hornhaut vor einer möglichen Infection durch diesen letzteren, Erwähnung that, wurde mir von beiden Collegen einstimmig versichert, dass, bei der von mir consequent durchgeführten Methode von Ausspritzung und Tamponade, eine Gefährdung der Hornhaut von dieser Seite her undenkbar sei.

Nichtsdestoweniger bemerkte ich nach einigen Tagen zu meinem grossen Verdrusse, dass — während das etwas medialwärts vom Centrum der Pupille gelegene rundliche Geschwür keine ausgesprochene Tendenz zum Weitergreifen zu haben schien, — an der temporalen Einstichstelle des SAEMISCH'schen Schnittes, in dem gesunden Cornealgewebe, ein feiner graulicher Strich sich zeigte; anfänglich kaum wahrnehmbar, und ungefähr in der Höhe des horizontalen Hornhaut-Meridians, zog derselbe sich sehr allmählich zur äusseren Hornhaut-Peripherie hin. Ebenso allmählich, fast unmerklich, wurde aus diesem Striche eine feine Rinne, und schliesslich eine seichte Furche mit getrübten Rändern. Ich öffnete nun den ursprünglichen Schnitt

im Geschwürsgrunde mit Hilfe eines geknöpften Messerchens, liess wieder Kammerwasser abfliessen und cauterisirte Ränder und Grund des Geschwürs und der eben erwähnten Furche mit dem Glüheisen. Das Resultat dieses Vorganges war bloss eine Verschlimmerung, indem das nun vorliegende Geschwür, statt sich zu begrenzen, weiter um sich griff. — Es wurde jetzt, bei fortgesetzter Benutzung von Jodoform und auch noch Creolin, zur Anwendung von warmen Breiumschlägen geschritten, 4—5 mal täglich, zu einer Stunde. Nach einigen Tagen wurde mittels der Pincette von dem Grunde des uranfänglichen, rundlichen centralen Geschwürs, ein Jodoform-Schleimpfropf entfernt, der sich daselbst in der Schnittwunde allmählich festgesetzt hatte, und sich als gangränescirtes Hornhaut-Gewebe erwies. Kammerwasser floss ab, die Hornhaut collabirte, es wurde ein Verband applicirt und der Kranke auf den Rücken gelegt. — Am folgenden Tage hatte sich die Vorderkammer wieder hergestellt, der Geschwürsgrund schien reiner, die Ränder begannen zu spiegeln, es schien das Geschwür jetzt begrenzt; bald begannen auch Gefässreiser vom Hornhautrande an dasselbe heranzutreten. Doch unmittelbar an seinen temporalwärts gerichteten Rand, unterhalb des horizontalen Hornhaut-Meridians, schloss sich an ersteres ein zweites Geschwür an, das aus der oben erwähnten Furche hervorgegangen war. Dasselbe war von sichelförmiger Gestalt, mit der Convexität nach unten gerichtet, und reichte mit seiner temporalen Spitze bis fast an den äusseren Limbus corneae heran; es war flach, mit leicht spiegelndem Grunde, äusserst langsam, aber doch unaufhaltsam vorwärts schreitend, — ein torpides bandförmiges Ulcus rodens. — Die obere Hälfte der Hornhaut war vor der Hand frei geblieben; die durch Atropin ungefähr um die Hälfte erweiterte Pupille zeigte bei seitlicher Beleuchtung neben mehreren Synechien einige schmutzig gelbliche Ablagerungen hinter der vorderen und vor der hinteren Linsenkapsel. Rings um die Cornea bestand subconjunctivale Injection mässigen Grades; eine Secretion der Bindehaut war kaum vorhanden. Vorläufig wurden noch Finger gezählt. — Um auf das äusserst torpide, bandförmige Geschwür „umstimmend“ einzuwirken — zumal das Glüheisen ohne jegliche günstigere Wirkung auf dasselbe geblieben war — wurden dessen Grund und Ränder, nach vorgängiger Cocainisirung, durch Herrn Collegen Mandelstamm mit einem vorher sorgfältig aseptisch gemachten feinen Cuprumstift bestrichen und unmittelbar darauf Cataplasmen auf das Auge gelegt. Die Reaction nach diesem Vorgange war eine ziemlich heftige: Das Auge fing an zu schmerzen, Grund und Ränder des Geschwürs nahmen einen gelblichen Farbenton an, dieses selbst ging in die Breite und Tiefe. Nach einigen Tagen reichte es mit seinem gesammten convexen Rande beinahe hart an die untere Hornhaut-Peripherie, — es war, mit anderen Worten, fast die ganze untere Hornhauthälfte exulcerirt, und drohte stündlich die Perforation. Es wurde von mir daher der Geschwürsgrund an seiner dünnsten Stelle mit dem v. Graefe'schen Messer punktirt, das Kammerwasser abgelassen

und der Kranke, auf's Neue unter Verband, auf den Rücken gelegt, um einem etwaigen Irisprolaps nach Möglichkeit vorzubeugen. — Dieser Eingriff schien von entscheidender Wirkung zu sein: schon am folgenden Tage hatte die Vorderkammer sich wiederhergestellt, der gesammte untere Hornhautrand nahm in Folge reichlicher Gefässentwicklung eine diffus rothe Färbung an, an das ursprüngliche rundliche Centralgeschwür traten vom inneren und oberen Hornhautrande reichlich sich verzweigende, grössere Gefäss-Stämme heran, und nach einigen Tagen konnte ich sagen, dass beide Geschwüre sich abgegrenzt hatten und scheinbar zum Stillstande gekommen seien. Handbewegungen wurden wahrgenommen. — Doch leider sollte die Freude nicht von zu langer Dauer sein. Denn wiederum sehr allmählich schritt das sichelförmige Geschwür mit seiner temporalen Spitze längs des Hornhautrandes weiter, nach aufwärts, und in die obere Hornhauthälfte hinein, so dass aus dem sichelförmigen Geschwür ein hufeisenförmiges wurde, und von dem gesammten Hornhaut-Gewebe jetzt bloss ein kleines Areal im oberen inneren Quadranten ungeschädigt blieb. — Glücklicher Weise jedoch ging dieses letztere Geschwür nicht beträchtlich in die Tiefe, und, ohne dass die bisher angewandte Therapie wesentlich geändert worden wäre, indem statt gewöhnlicher Leinsamen-Cataplasmen bloss solche von aromatischen Kräutern, statt Duboisin Eserin und statt Jodoform Xeroform in Anwendung gebracht wurden, kam es jetzt, fast unerwartet, zur Verheilung. Die Gefäss-Entwicklung, sowohl am unteren Rande des hufeisenförmigen, als am oberen inneren Rande des ursprünglichen Centralgeschwürs, wurde eine immer reichlichere und diffusere, Grund und Ränder des ersteren Geschwürs begannen zu spiegeln. In den nächstfolgenden Tagen stiess sich ein zweiter Jodoformpfropf, der sich nach der gewaltsamen Entfernung des ersten an derselben Stelle, im Grunde des Centralgeschwürs, festgesetzt hatte, freiwillig ab, worauf ein spiegelnder Hornhaut-Abschliff zu Tage trat.

Um diese Zeit traten beim Kranken, erst hin und wieder, darauf häufiger und anhaltender, Anzeichen gestörter Psyche auf. Etwaiger Alcoholismus wurde, nebenbei gesagt, von seiner Umgebung durchaus und entschieden in Abrede gestellt. Anfänglich murmelte er vor sich hin und delirirte bloss des Nachts, späterhin zwischenein auch am Tage, konnte aber leicht wieder zu normaler psychischer Thätigkeit zurückgerufen werden. Trotzdem der Verband von den Augen in der letzten Zeit fast ganz entfernt war, Atropin und Duboisin, wie schon erwähnt, durch Eserin, Jodoform durch Xeroform ersetzt, auf regelmässige Darm-Entleerung und gute Ernährung, namentlich durch reichliche Milch, geachtet worden war, Brompräparate verabreicht und zuletzt auch subcutane Injectionen von bromsaurem Hyoscin gemacht wurden, steigerte sich der Zustand dennoch bis zu dem Auftreten von furibunden Delirien mit Erscheinungen von Verworrenheit. Namentlich waren es Sinnestäuschungen im Bereiche der Gesichts- und der Gehör-Organe, während solche von Seiten der Geruchs- und Ge-

schmacks-Organe, sowie des Allgemein-Gefühls nicht zu bestehen schienen. Grösstentheils waren diese Hallucinationen bedrohlichen Inhalts, indem der Patient sich von unbekannten Personen, von Soldaten u. s. w. umgeben wähnte, die mit Messern u. dgl. auf ihn losgehen wollten; er sprang auf, lief davon, vertheidigte sich und kämpfte. – Unter der Einwirkung von Hyoscin beruhigte er sich ein wenig. In diesem Zustande theilweiser Klärung offenbarte die Untersuchung eine tiefe Schädigung des Bewusstseins: Patient konnte weder angeben, wo er sich befand und wer um ihn sei, noch empfand er seine beiderseitige Erblindung. Doch gleichzeitig mit der eintretenden Besserung und Abgrenzung des Hornhaut-Processes hatten die Erscheinungen der gestörten Psyche einen Grad erreicht, dass der Patient in dem Zimmer seines Gasthofes überhaupt nicht mehr gehalten werden konnte. Der von mir zugezogene Specialcollege, Priv.-Doc. Dr. LAPINSKY, stellte zwar eine durchaus günstige Prognose, indem er den Zustand als hallucinatorische Verworrenheit (MEYNERT) mit dem Charakter einer Intoxicationspsychose bezeichnete, berechnete aber dessen Dauer auf etwa 4—6 Wochen und fand daher die Unterbringung des Patienten in eine Heil-Anstalt für durchaus nothwendig.

Zu meinem grossen Schrecken nahm ich nun in den folgenden Tagen wahr, dass gleichzeitig mit dem Reinigungs- und Vernarbungs-Processe der Hornhaut-Geschwüre eine, offenbar durch den Narbenzug bedingte, äusserst rapide Abflachung der bis dahin tiefen und wohlerhaltenen Vorderkammer vor sich ging. Gleichzeitig sank der Bulbus in die Tiefe der Orbita zurück und wurde matsch, während seine Vorderwand abgeflacht und die Augenkammer bald vollkommen aufgehoben war, — die Licht-Empfindung aber bei dem psychischen Zustande des Kranken nicht mit Sicherheit bestimmt werden konnte. Die Absonderung von Seiten des Thränen-Kanals war um diese Zeit so gut wie sistirt, die vordere Thränensack-Wunde ging auch ihrer Vernarbung entgegen. Die Behandlung des Auges erheischte in diesem fast verzweifelten Stadium eben nur noch der sachverständigen Reinhaltung, und unter der Begleitung seiner Verwandten und eines kundigen Heilgehilfen wurde der Patient in einem Sondercoupé des Courierzuges in 20stündiger Fahrt nach Warschau, in eine wohlorganisirte Privat-Irrenanstalt gebracht. Unser dortiger ophthalmologischer Specialcollege fand das Auge unseres Patienten in einem derartig hoffnungslosen Zustande, dass er sich von einer jeglichen Behandlung desselben lossagte und bloss auf einen Zettel schrieb: „Applanatio corneae, Phthisis bulbi anterior, $S = \frac{1}{\infty}$ dubiose, Blennorrhoea sacci destri.“ Dieses war im Julimonat.

Nachdem Patient 4 oder 6 Wochen in der besagten Irrenanstalt verbracht hatte und von dort, als von seiner Psychose geheilt, entlassen war, — dann in seinem gewöhnlichen Wohnorte, Tschernigow, noch mehrere Wochen sich einer Nachkur, hauptsächlich in Form von forcirter Ernährung und

reichlicher Bewegung in frischer Luft, unterworfen hatte, erschien er bei mir mit der Versicherung, dass er grosse Objecte wahrnehmen und in bekannten Räumen, in seiner Wohnung und namentlich in seiner Apotheke, sich recht gut orientiren könne; dass er merke, wie es mit dem Sehen seit einigen Wochen immer besser gehe. Das Aeussere des Patienten hatte sich inzwischen gegen sein sonstiges Aussehen sehr wesentlich gebessert: er hatte sichtlich zugenommen, eine gesunde bräunliche Gesichtsfarbe bekommen, die Runzeln hatten sich geglättet, er sah frisch, lebhaft und verjüngt aus. Zu meiner nicht geringen Freude und Verwunderung hatte der Bulbus sich auf's Schönste ausgefüllt und eine vollkommen normale Spannung angenommen. Die Hornhaut zeigte ein genau centrales, quer-ovales, vollkommen weisses, adhärentes Leukom, dessen Vorderfläche der normalen Hornhaut-Krümmung ziemlich genau entsprach und das eine Ausdehnung von etwa 4—5 mm im horizontalen und von mehr als 3 mm im verticalen Meridiane hatte; es erübrigte also, bis zur Hornhaüt-Peripherie, ein Ring von schönstem klaren Hornhaut-Gewebe, der oben eine Breite von etwa 4—5 mm, an den beiden Seiten und unten von etwa 3—4 mm aufwies! — Die Vorderkammer war tief genug, um dem Einführen und der freien Bewegung eines Graefe'schen Linearmessers, zur eventuellen Ausführung einer Iridectomie, nicht die allergeringsten Schwierigkeiten in den Weg zu legen, an welcher Stelle man dieselbe auch hätte vornehmen wollen, selbst im untersten Corneal-Abschnitte. Die Pupille war verwachsen und durch das Leukom gedeckt; nur am oberen Rande derselben schien sie etwas schwärzlich durchzuschimmern. Das Irisgewebe, am Pupillarrande dem Leukome adhärent, sonst von scheinbar normaler Consistenz und Farbe. Die Licht-Empfindung prompt in allen Richtungen; Finger wurden in nächster Nähe vor dem Auge gezählt, Handbewegungen, Gesicht, helle Gegenstände u. s. w. genau angegeben. Die Oeffnung in der vorderen Wand des Thränensackes war zugeheilt, dieser letztere vollkommen vernarbt, so dass bei Druck auf ihn auch nicht eine Spur irgend einer Absonderung sich zeigte.

Nachdem Patient sich nun noch einige Monate in seiner Heimat erholt hatte, wurde demselben am 10. März eine Iridectomie nach oben gemacht, worauf sich ein Visus von Fingerzählen auf 10′ ergab. Patient konnte die Rückreise mit der Eisenbahn ohne jegliche Begleitung antreten, unternimmt selbständige Spaziergänge, erkennt Gesichter auf 6′ Entfernung und spielt des Abends Préferance. —

Fälle von kaum erwarteter Wiederherstellung einer durch einen Verschwärungsprocess zerstörten Hornhaut, die mit Hilfe einer Iridectomie, oder selbst ohne eine solche, ein Sehvermögen erzielen lassen, auf das man schwer gerechnet hätte, pflegen allerdings nicht gar zu selten vorzukommen. Dennoch führe ich diesen Fall an, weil die Chancen hier, bei dem schon ältlichen Patienten, mit scheinbar mangelhafter Ernährung, besonders ungünstig zu liegen schienen, indem einer von den Kiewer Fachgenossen —

ein sehr erfahrener Mann, — als das Geschwür die Hufeisenform angenommen hatte, im besten Falle, auch die Aussichten für eine Iridectomie als sehr missliche bezeichnete, der Warschauer College aber, bei eintretender Vernarbung, den Fall für geradezu hoffnungslos hielt! Doch hatte sich schliesslich vollkommen durchsichtiges Cornealgewebe an Stellen gebildet, wo man wohl kaum darauf hat rechnen können: in dem unteren Hornhaut-Abschnitte, wo das Geschwür doch bis fast hart an den Rand der Cornea herangereicht hatte, und an dem ganzen temporalen Umfange dieser letzteren, der durch das Hufeisen-Geschwür eingenommen worden war.

Vor einer Reihe von Jahren demonstrirte ich vor dem hiesigen ärztlichen Vereine einen Kranken, der an beiderseitigem tiefem Ringgeschwür der Cornea gelitten hatte, und zwar in einer Weise, dass das Centrum derselben an dem einen Auge bereits die auf Necrose verdächtige Trübung zeigte und dieses Auge von uns daher so gut wie aufgegeben worden war. Nichtsdestoweniger erholten sich beide Augen, und vernarbten die Ringgeschwüre nicht bloss, sondern es geschah das auch durch vollkommen durchsichtiges Gewebe, und auch in einer Weise, dass man nach Jahren keine Spur von Trübung wahrnehmen konnte, ja überhaupt nicht glauben mochte, welch' deletärem Processe beide Hornhäute seiner Zeit unterworfen gewesen waren. Freilich war es ein noch junger Mann von 23 Jahren. — In allerletzter Zeit sind ähnliche Fälle von Armaignac[1] (bei einer 60jährigen Frau), von Darier und von Simi[2] beschrieben worden.

Was die psychischen Erscheinungen in unserem ersterwähnten Falle anbetrifft, so erinnern dieselben an diejenigen Fälle von psychischen Störungen, wie solche nach Augen-Operationen beobachtet und veröffentlicht worden sind; zuerst von Dupuytren, dann von Esquirol, Herzog, Sichel, Laune, Magne, Zehender, Schmidt-Rimpler, Schnabel, Hirschberg, Kretschmer, Landesberg, Elschnig und v. Frankl-Hochwart[3], ohne jedoch in ihren Endursachen vollkommen aufgeklärt zu sein. Die Einen (v. Frankl-Hochwart) suchen dieselben durch den bei der Durchschneidung der sensiblen Augennerven auf das Centrum ausgeübten Reiz, die Andern (Schmidt-Rimpler) vornehmlich durch die Einwirkung der Dunkelheit auf die Psyche des Patienten, noch Andre durch die Ruhelage, die karge Diät, die mit der Operation für den Patienten verbundene Gemüthsaufregung, sowie endlich durch die Wirkung des Atropins auf das Gehirn des Patienten zu erklären. Auch ich habe unter einer Anzahl von etwa 1500 am Star Operirter und gegen 2000 Iridectomirter mehrmals solche Zustände beobachtet, sowohl an Alkoholikern als auch bei scheinbar durchaus abstinenten Leuten. Freilich pflegte bei allen diesen

[1] Revue générale d'Opht. Nr. 6.
[2] Bollet. d'Oculist. XIX.
[3] Jahrbücher f. Psychiatrie. 1890. IX.

Leuten der Zustand ein bloss vorübergehender zu sein, der nach Entfernung des Verbandes von einem der beiden Augen, wenn dieses nur sehend war, alsbald sich besserte. Eine Ausnahme machte bloss eine alte Dame, die am andern Morgen nach einer Star-Operation durch das zu ebener Erde liegende Fenster meiner Anstalt nach ihrer Wohnung entfloh, wo ihr Zustand sich übrigens auch ziemlich bald beruhigt haben soll. Doch führt namentlich v. Frankl-Hochwart Fälle an, wo die psychische Aufregung Wochen und Monate angedauert, ja mitunter gar in eine unheilbare Psychose übergegangen war. In dem nun vorliegenden Falle, wo die Geistesstörung sich eigentlich nicht in ausgesprochener Weise an eine am Auge vorgenommene Operation anschloss, handelte es sich vielleicht eher um jene Zustände, die von Becker und von Galezowskj geschildert werden, und die sich bei prädisponirten Personen unter dem beängstigenden Eindrucke des allmählichen Erblindens entwickeln und gerade durch eine erlösende Operation gehoben werden. Da bei unsrem Patienten das eine Auge, wie gesagt, bereits seit Jahren total erblindet und bei dem jetzt erkrankten das Sehvermögen allmählich bis auf Wahrnehmung von Handbewegungen und zuletzt bis auf einfache Licht-Empfindung reducirt war, so mag es wohl die Angst vor dem Erblinden gewesen sein, die bei Wochen langer Unthätigkeit, bei Mangel an geistiger Ablenkung und Zerstreuung, an einem fremden Orte, bei Ausschluss von Bewegung und von frischer Luft, in dem mangelhaft ernährten und geschwächten alternden Organismus die Katastrophe hervorgerufen hatte, die übrigens noch vor Ausführung der rettenden Operation und bloss unter sachverständiger Behandlung in einer psychiatrischen Heilanstalt zur Ausheilung kam.[1]

II. Glaucom-Operation nach Jonnescu und v. Graefe's Iridectomie. Eudoxia S., die 57jährige Frau eines Landgeistlichen im Kiew'schen Gouvernement, erkrankte im December 1899 an einer heftigen Entzündung des linken Auges, die von den entsetzlichsten Schmerzen an der ganzen linken Kopfseite begleitet war. Der benachbarte Landarzt, an den die Frau sich wandte, behandelte sie mit inneren Mitteln, wonach die Schmerzen aber nicht auf die Dauer abnehmen wollten, und das Auge allmählich vollkommen bis auf den Verlust der Licht-Empfindung erblindete. So quälte sich die Frau über 2 Monate lang, worauf sie sich an einen andern, entfernter wohnenden Landarzt wandte. Dieser meinte, dass das

[1] Nach der Veröffentlichung von v. Frankl-Hochwart wurden Geistesstörungen nach Augen-Operationen beschrieben durch: Parinaud (Arch. d'Opht. 1890. X.), Cheatam (Arch. ophth. New-York. XIX.), Ledda (Recueil d'opht. 1890), Drake-Brockmann (Tr. South. Ind. Br. Brit. med. Assoc. Madras. 1891—1892. IV.), Lopez (Internat. Med. Mag. Philad. 1893. II), Simi (Arch. d'Opht. 1895. XV.), Posey (The Ophth. Rec. 1900) und Salinger (Starheilung u. Allgemeinleiden. Inaug.-Diss. Berlin. 1900); solche nach Verletzungen — durch: Fabian (Inaug.-Diss. Königsberg) und Szumann (Münchener med. Wochenschrift. 1897).



Auge hinsichtlich des Sehvermögens wohl ein für allemal verloren sei, zur Herabminderung der Schmerzen aber müsse sie sich sofort nach Kiew begeben, um sich daselbst einer Operation am Auge zu unterziehen. Diesen Rath befolgte Patientin denn auch und erschien in Kiew am 9. März 1900, wo sie sich an einen jüngeren Specialcollegen wandte. Letzterer chloroformirte sie und machte ihr eine Operation an der linken Seite des Halses am zweiten Tage (11. März) nach ihrer Ankunft in Kiew. Allein auch hierauf wollten die Schmerzen, die sich jetzt über die gesammte linke Seite des Kopfes, das Hinterhaupt mit einbegriffen, „haubenartig" erstreckten, nicht nur nicht weichen, sondern sie hatten sich womöglich noch gesteigert, indem auch die Operationsnarbe am Halse zu schmerzen begann, was Alles die Patientin in einen höchst aufgeregten Zustand versetzte. Es wurde ihr nun vermittelst einer kleinen Operation (Sklerotomie?) zwei Mal „Wasser aus dem Auge abgelassen", ohne jedoch, dass auch hierauf bleibende Erleichterung erfolgt wäre. Man schlug ihr daher zum Schlusse die Enucleation des Auges als einziges und letztes Mittel gegen all die Leiden vor, wozu die Frau jedoch, nach all dem Ueberstandenen etwas ungehalten geworden, sich nicht verstehen wollte, — das Krankenhaus am 12. April verliess und in äusserster Verzweiflung meine Hilfe anrief: ich möge thun, was ich für gut befände, die vollkommene Entfernung des Auges aber, wenn irgend möglich, vor der Hand noch umgehen.

Die Untersuchung des erkrankten Auges ergab, wie sich nach der Anamnese wohl erwarten liess, ein subakutes Glaucom in ausgesprochener Form: der Bulbus hart, die Conjunctiva desselben lebhaft geröthet, starke pericorneale Injection mit beträchtlich erweiterten Venenstämmen; Vorderkammer eng, aber noch vorhanden; die Pupille über die Hälfte erweitert; die brechenden Medien diffuse getrübt, Papille und Netzhaut-Gefässe nicht wahrnehmbar; S = 0. — An der linken Seite des Halses, am inneren Rande der oberen Insertion des Sternocleidomastoideus, befand sich eine frische, noch lebhaft geröthete Operationsnarbe, die sowohl spontan, als namentlich bei Druck auf dieselbe, nach Angabe der Patientin, schmerzhaft sein sollte. Ich musste annehmen, dass an dieser Stelle die Entfernung des Halsganglion des Sympathicus nach Jonnescu vorgenommen worden war, zumal der betreffende Herr College für einen Verfechter dieser Operationsmethode als Heilmittel gegen Glaucom hierselbst gilt.

Obgleich hinsichtlich des Sehvermögens, wie der zweite College auf dem Lande ja seiner Zeit schon ganz richtig angekündigt hatte, von einer Iridectomie selbstverständlich nichts mehr zu erwarten war, so empfahl ich dieselbe der Patientin dennoch als letzten Versuch gegen die quälenden Schmerzen, bevor die Ausschälung des Augapfels endgültig in Frage käme, erstens, weil die Patientin mich bat, letztere, wenn irgend möglich, noch zu umgehen; zweitens, weil bei günstiger Einwirkung der Iridectomie auf die Schmerzen, die Erhaltung des Augapfels immerhin als ein

Erfolg zu betrachten wäre; und drittens, weil mich die Frage interessirte, ob nicht gerade in diesem so weit vorgeschrittenen und scheinbar so verzweifelten Falle, trotz JONNESCU und wiederholter Sklerotomien, durch eine einfache Iridectomie sich nicht doch noch Erkleckliches erreichen liesse? Für den Fall einer postoperativen, heftigen, intraocularen Blutung, die auch laut MOHR[1], GRUNERT und AXENFELD nach vorgängiger Excision des Halsganglion stets zu befürchten ist, war ich auf eine sofortige Enucleation des Augapfels völlig vorbereitet.

Diese Iridectomie wurde am 27. April in Ausführung gebracht und ich in meinen Erwartungen durchaus nicht getäuscht. Schon am folgenden Tage waren die Schmerzen am Auge und am Kopf vorüber, der Bulbus beträchtlich weicher, die entzündliche Röthe geringer. Allmählich stellte sich auch die Vorderkammer her, und wenn von einem Sehvermögen, wie vorauszusehen, auch nicht die Rede sein konnte, indem auch die Augenmedien getrübt blieben, so zog die Patientin 14 Tage nach der Operation doch vollkommen befriedigt nach ihrer Heimath, von ihren Schmerzen und Leiden so gut wie befreit. Ziemlich günstig lauteten auch die brieflichen Mittheilungen der Kranken, indem dieselbe behauptete, dass, unter Gebrauch von Eserin, ihr Zustand ein ganz erträglicher sei. — Erst nach einem Jahre, im Mai 1901, erschien die Patientin auf's Neue bei mir: der Augapfel war jetzt ganz entzündungsfrei, die Spannung gegen früher wieder um etwas gesteigert; die Schmerzen im Auge, um dasselbe und im Vorderkopfe waren durchweg geschwunden, nur klagte die Kranke über häufige Schmerzen an der linken unteren Occipitalgegend, die von der Operationsnarbe am Halse ausgehen sollten und bei Druck auf diese letztere, die immer noch sehr empfindlich war, sich steigerten. — Im Herbst dieses Jahres, als die Patientin mich wegen dieser Schmerzen am Hinterkopfe auf's Neue aufsuchte, machte ich ihr, auf ihre Bitte, und da der Binnendruck des Auges mittlerweile wieder ein höherer geworden war, eine Sklerotomie, worauf das Auge weich wurde und, nach Wiederherstellung der Vorderkammer, auch weich blieb. (T_n — 2.) Die Schmerzen am Hinterkopfe, die offenbar von der Operationsnarbe am Halse ausgingen, blieben durch diese Operation unbeeinflusst und bestanden weiter fort.

Mittlerweile (September 1900) war auch namentlich GRUNERT[2] in Tübingen mit seiner Beobachtung hervorgetreten, indem er nach einer Reihe von an Glaucomatösen ausgeführten Sympathicotomien die Meinung ausspricht, dass die Resection des Sympathicus wohl schwerlich im Stande sei, jegliche andre Glaucomtherapie zu ersetzen, und dieselbe nur für die wenigen bösartigen Fälle unter den verschiedenartigsten Glaucomformen reservirt

[1] Klin. Monatsbl. f. Augenheilk. 1900. März u. April.

[2] Bericht über die 28. Versammlung der ophthalmolog. Gesellschaft zu Heidelberg. 1900.

wissen will, denen wir machtlos gegenüberstehen oder die für die bisher bekannten Behandlungsmethoden zu spät zur Beobachtung gekommen sind. In der sich hieran anschliessenden Discussion bemerkte Axenfeld[1], dass die Sympathicus-Operation, erstens, nur auf das Glaucoma simplex zu beschränken sei, zweitens, erst dann in Betracht käme, wenn eine vorhergegangene Iridectomie sich als nutzlos erwiesen hätte, und, drittens, bei Glaucoma absolutum überhaupt zu meiden sei. Aehnlich äusserte sich auch Abadie.[2] Nach obiger Erfahrung glaube auch ich mich dieser letzteren Auffassung durchaus anschliesen zu müssen.

II. Operation eines Orbitalsarcoms mit Erhaltung des Auges.[3]

Von Prof. Dr. **James Israel** in Berlin.

M. H.! Ich würde nicht gewagt haben, Ihre Gastfreundschaft für eine ganz anspruchslose Demonstration zu erbitten, wenn ich nicht damit dem Wunsche des Herrn Vorsitzenden folgte, der die Güte gehabt hat, mir den Fall zur Operation zu überweisen.

Der 37jährige Patient begann vor 12 Jahren über linksseitige Kopf- und Ohrenschmerzen zu klagen. Der Zustand blieb unverändert, bis vor 5 Jahren der Bulbus aus seiner Höhle zu treten begann, und zwar in der Richtung nach vorn und abwärts. Bei stetig zunehmender Protrusion sei es bisweilen auf kurze Zeit zu einer völligen Luxation des Bulbus gekommen, so dass dieser ganz ausserhalb des Bereiches der Augenhöhle lag. Doppeltsehen soll nie bestanden, die Sehkraft aber in der letzten Zeit sich etwas vermindert haben.

Wir fanden bei dem im Uebrigen gesunden Manne einen sehr starken linksseitigen Exophthalmus. Die Axe des Auges war stark nach unten und etwas medianwärts gerichtet. Die Prominenz betrug mehr als 25 mm; die Senkung 30 mm. Das bedeutend verlängerte obere Augenlid hing in Ptosis erheblich tiefer hinab, als der untere Orbitalrand; trotzdem bedeckte es nur das oberste Drittheil der Hornhaut des vorgefallenen Auges. Das untere Augenlid lag theilweise hinter dem Aequator. Die Elevationsfähigkeit des oberen Lids war gänzlich aufgehoben. Die Beweglichkeit des Bulbus nach oben fehlte gänzlich; nach allen anderen Richtungen war sie sehr

---

[1] Bericht über die 28. Versammlung der ophthalmolog. Gesellschaft zu Heidelberg. 1901.

[2] Arch. d'Opht. 1900. De l'iridect. dans le Glauc.

[3] Nach einem in der Januar-Sitzung der Berliner ophthalmolog. Gesellschaft gehaltenen Vortrag.



beschränkt. Es bestand beiderseits schnellschlägiges senkrechtes Augenzittern. Die Cornea war leicht getrübt, die Iris etwas verfärbt; etwas pericorneale Injection und Druckschmerz. Die von Herrn Geh.-Rath HIRSCHBERG vorgenommene Sehprüfung ergab:

R + 1 Di $^5/_{15}$—$^5/_{10}$, Sn $1^1/_2$ in 8″,
L + 1 Di $^5/_{35}$, Sn 3 in 7″.

Gesichtsfeld normal. Keine Diplopie. Rechts Sehnerv normal, links etwas blass.

Die laterale Hälfte des oberen Augenlids zwischen der Augbraue und dem oberen Tarsalrand ist durch eine knorpelharte Geschwulst vorgetrieben, welche sich über den oberen Orbitalrand anfügt und stellenweise noch ein wenig auf das Stirnbein hinüberschlägt. Sie zeigt zwei Buckel, einen medialen von etwa Wallnussgrösse und einen etwas kleineren lateralen. Sie ist unempfindlich gegen Druck und zeigt weder für Gefühl noch für Gehör ein Schwirren.

Die Diagnose lautete auf Sarcom der Orbita.

Nach einer mehrtägigen Vorbehandlung mit Atropin und Schutzverband wurde am 28. October 1901 die Exstirpation der Geschwulst ausgeführt.

Der Hautschnitt begann wie bei der KRÖNLEIN'schen osteoplastischen Operation am äusseren Orbitalrand. Sein Anfangspunkt lag da, wo die Linea semicircularis des Stirnbeins von einer horizontalen geschnitten wird, welche 1 cm oberhalb der Margo supraorbitalis gezogen wird; von da verlief er nach abwärts durch den Mittelpunkt zwischen Canthus externus und Orbitalrand und endete auf dem Jochbein in der Mitte einer geraden Linie, welche den Canthus externus mit dem Tragusansatz verbindet. Der Schnitt dringt sofort bis auf die Oberfläche des Tumors vor. Eine zweite Incision verläuft rechtwinklig zur ersten längs des oberen Orbitalrandes bis zu dessen Mitte. Das so umschnittene Aug-Lid wird ohne Verletzung des Levator abpräparirt und nach einwärts geschlagen, worauf ein grosser Theil der Geschwulst-Oberfläche frei liegt. Der Tumor füllte den grössten Theil der Orbita aus und hatte den Muskeltrichter ganz nach innen und abwärts verdrängt. Seine Entfernung konnte zum grössten Theil stumpf ohne Verletzung der Periorbita mit Hilfe des Elevatoriums unter geringer Nachhilfe des Messers bewerkstelligt werden. Im Laufe der Operation zeigte sich eine erhebliche Ausweitung und eine 5-pfennigstückgrosse Perforation des oberen Orbitaldaches, durch welche ein Geschwulstzapfen subdural in die Schädelhöhle eingedrungen war. Nach der Entfernung des Tumors gelang die Reposition des Bulbus leicht. Die Hautschnitte werden durch die Nath bis auf eine kleine Lücke für einen drainirenden Gazestreifen vereinigt.

Der Tumor hatte eine ovoide Gestalt mit einem Längsmesser von 6,5 cm, einem Quermesser von 3 cm. Der subdurale Zapfen war 2,3 cm lang, 1,4 cm breit.

Die mikroskopische Untersuchung ergab ein Fibrosarcom.

Nach der Operation entstand eine leichte Exacerbation der Iritis, welche bald auf Atropin-Behandlung schwand. Zunächst verdeckte das tief hinabhängende, stark ödematöse, obere Lid gänzlich das Auge und das untere Lid, und zeigte in den nächsten 3 Wochen keine Spur einer Elevationsfähigkeit. Nachdem das Lid durch Heftpflasterstreifen an der Stirn aufgehängt worden war, begann allmählich eine geringe Functionsfähigkeit des Levator, welche successive zunahm, als Patient durch Verhängung des gesunden Auges gezwungen wurde, das operirte zu benutzen. Noch jetzt besteht eine Ptosis, besonders im lateralen Theile des Lids; aber die functionelle Besserung ist, wenn auch langsam, doch in sehr erfreulichem Fortschreiten begriffen.

Die Sehfähigkeit hat sich bis auf $^5/_{25}$ gesteigert, wobei bemerkt werden muss, dass beiderseits eine angeborene Cataracta coerulea besteht.

Die Entfernung der Orbitaltumoren ist aus zwei Gründen eine meistens dankbare Aufgabe. Denn erstens sind wir in der Mehrzahl der Fälle nicht mehr genöthigt, den Bulbus zu opfern, um das Operationsgebiet freizulegen, zweitens gestatten die meisten der in der Orbita vorkommenden Geschwülste eine verhältnissmässig gute Prognose hinsichtlich der Dauerheilung. Ein grosser Theil derselben ist gutartig, ein andrer zwar histologisch maligne; hat aber in der abgekapselten Form, welche die Regel in der Augenhöhle ist, keine grosse Neigung zu Recidiven. Prognostisch schlecht sind die seltener vorkommenden diffusen malignen Tumoren.

Unter den gutartigen Geschwülsten spielen die cystischen eine grosse Rolle; es werden Dermoide, Blutcysten, Schleimcysten, Echinokokken, Cysticerken beobachtet. Ebenso häufig sind die Gefässgeschwülste, nämlich Angiome, cavernöse Blut- und Lymphgeschwülste.

Unter den soliden Gewächsen stehen in erster Reihe die Sarcome und unter diesen die Fibrosarcome, ferner kommen Endotheliome, Adenome, plexiforme Neurome und Osteome vor. Eine besondere Gruppe endlich repräsentiren die Geschwülste des N. opticus und seiner Scheide.

Der Kampf gegen diese Neubildungen hat mit der Opferung des Bulbus begonnen; und, obgleich schon von Scarpa im Jahre 1816 zwei erfolgreiche Operationen mit Erhaltung des Auges beschrieben waren, hat kein Geringerer als v. Graefe die Entfernung des Auges als Regel gefordert. Er führte als Gründe seiner Ansicht an, dass das Auge meistens ohnehin wenig oder oder gar nicht sehtüchtig sei, dass es durch die unvermeidliche Verletzung von Augenmuskeln noch unbrauchbarer wurde, dass ohne Entfernung des Auges nicht der genügende Operationsraum geschaffen werden könne, dass endlich im Falle der Eiterung kein Abfluss vorhanden sei. — Trotz dieses autoritativen Urtheils haben sich die conservativen Methoden mit Erhaltung des Bulbus Bahn gebrochen. Obwohl Knapp nicht der Erste war, der mit Erhaltung des Bulbus von vornherein operirte, knüpft sich an seinen Namen doch das Wiederaufleben dieser Bestrebungen.

Knapp durchschnitt die Conjunctiva an der nasalen Seite des Bulbus, durchtrennte temporär den M. rectus internus, um ihn am Schlusse der Operation wieder zu vereinigen, und drang auf diesem Wege auf die Geschwülste der Sehnerven vor, welche Objecte seiner Eingriffe waren. Einen so grossen Fortschritt diese (übrigens hinsichtlich der Lage der Bindehaut-Incision vielfach variirte) Methode auch bedeutete, so musste doch ihre Unzulänglichkeit auf einen andren Weg drängen. Denn sie schafft nur einen sehr geringen Raum und erlaubt nur in sehr beschränktem Maasse unter Leitung des Auges zu operiren. Aus dieser Raumbeschränkung folgte, dass der Bulbus und seine Muskeln häufig quetschenden und zerrenden Insulten ausgesetzt werden mussten, die zu functionellen und trophischen Störungen führten. So entstand, wie ich aus der Arbeit von Domela Nieuwenhuis[1] entnahm, in 50 % der operirten Fälle Ptosis; 21 % der Bulbi wurden mehr oder minder atrophisch, 26,5 % gänzlich phthisisch.

Diese Missstände führten zu dem Bestreben, durch temporäre Resection des die Augenhöhle umschliessenden Knochengerüstes einen grösseren Raum zu gewinnen. Bei Betrachtung des Skelets ergiebt sich sofort, dass für diesen Zweck die laterale Wand die prädestinirte ist. Denn nicht nur, dass sie die einzige ist, die allein der Orbita angehört, während alle übrigen Scheidewände zwischen dieser und den benachbarten Höhlen des Schädels, der Nase und des Oberkiefers bilden, so reicht ihr freier Rand auch nicht soweit nach vorn, wie der obere, mediane und untere, so dass man mit seiner Resection die Tiefe des retrobulbären Raums besser freilegt. Dazu kommt, dass die Statistik gelehrt hat, dass die meisten Geschwülste von der Aussenseite erreichbar sind. Denn nach der Zusammenstellung von Domela Nieuwenhuis[2] lagen von 27 Tumoren 13 um den Sehnerven, 9 lateral davon, 2 unterhalb, 2 oberhalb, und nur einer median vom Opticus. — Diese Vortheile hat sich die vortreffliche Krönlein'sche Methode zu Nutze gemacht.

Nach dem Weichtheilschnitte am äusseren Orbitalrande, den ich bei der Mittheilung meiner Operation bereits beschrieben habe, wird die Periorbita der äusseren Wand mit dem Elevatorium abgehebelt und nun die laterale Knochenwand mit drei Schnitten abgemeisselt. Der obere horizontale durchtrennt den Processus orbitalis des Stirnbeins, der schräg absteigende verläuft vom Anfangspunkt des ersten hinter der Sutura zygomatico-sphenoidalis bis in die Fissura orbitalis inferior, der untere horizontale durchschlägt den Processus frontalis ossis zygomatici an seiner Basis. Der an den Weichtheilen und dem Periost hängende Knochenlappen wird nach aussen umgebrochen; und nun liegt nach Spaltung der Periorbita der retrobulbäre Raum frei.

[1] Beiträge zur klinischen Chirurgie. XXVII.
[2] l. c.

Einen noch grösseren Raum beabsichtigte Czermak durch eine Modification der Krönlein'schen Methode zu schaffen, indem er den Knochenlappen durch Hinzunahme des ganzen Jochbein-Körpers vergrösserte. Doch ist der dadurch gewonnene Raumzuwachs sehr unbedeutend und steht ausser Verhältniss zu der grösseren Verletzung. Denn will man die zum M. orbicularis palpebrae inferioris über das Jochbein ziehenden Facialis-Aeste nicht durchschneiden, muss das untere Aug-Lid median und unten abgetrennt werden, damit es seine Continuität mit dem Knochenlappen behält.

Einen andren Weg beschritt Cohen mit der Resection der oberen Orbitalwand. Er eröffnete mittels eines Hautknochenlappens des Stirnbeins die Schädelhöhle, und resecirte von diesem Defect aus nach Emporheben der Dura mater das Orbitaldach. Aber abgesehen davon, dass diese Operation viel eingreifender und entstellender ist, als die Krönlein'sche; giebt sie viel weniger Raum und birgt die Gefahr eines Hirnprolapses, da das Orbitaldach definitiv verloren geht.

Für vereinzelte, ganz specielle Fälle hat man noch andre Wege eingeschlagen, die ich nur kurz erwähne, weil sie keine typischen Methoden sind, die eine allgemeinere Anwendung zulassen. So hat Gussenbauer bei einem Tumor, der von der einen Orbita durch die Sinus ethmoidalis in die andre Augenhöhle gewachsen war, durch die temporäre Resection und Aufklappung des knöchernen Nasengerüstes und der nasalen Fortsätze des Stirnbeins und des Oberkiefers beide Augenhöhlen von der Medialseite her eröffnet. So hat ferner B. v. Langenbeck durch die temporäre Resection des Oberkiefers Fortsätze von Retromaxillar-Tumoren, welche durch die Fissura orbitalis inferior in die Augenhöhle gewachsen waren, entfernen gelehrt.

Zu diesen bisher bekannten Methoden kommt nun noch das von mir in dem vorgestellten Falle eingeschlagene Verfahren.

Von allen den genannten Methoden können der Regel nach nur drei in Frage kommen, nämlich die Knapp'sche, die Krönlein'sche und die in meinem Falle ausgeführte. Die Ueberlegenheit des Krönlein'schen über die Knapp'sche habe ich bereits hervorgehoben. Aber trotz der häufigen Unentbehrlichkeit der osteoplastischen Methode zeigt der Ihnen vorgestellte Fall, dass auch das von mir angewandte Verfahren seinen Platz beanspruchen darf. Es hat den Vortheil, ohne Knochenverletzung einen verhältnissmässig grossen Raum zu schaffen, und gestattet in jedem Augenblicke, wenn ein Bedürfniss vorliegt, die temporäre Resection der Orbitalwand hinzuzufügen, da der absteigende Schnitt am äusseren Orbitalrande dem Krönlein'schen Hautschnitte entspricht. Man kann um so grösseren Raum gewinnen, je weiter man den Schnitt am oberen Orbitalrande medianwärts verlängert. Stört der Levator palpebrae, so kann man ihn ebenso gut temporär durchtrennen, wie den Rectus externus bei der Krönlein'schen Methode. Das Verfahren wird um so eher ausreichen, je stärker der Bulbus luxirt ist,

und je mehr die Exstirpation durch ein festes resistentes Gefüge des Tumors erleichtert wird, welches gestattet, an ihm einen Zug mit der Hakenzange nach verschiedenen Richtungen auszuüben.

Alle diese conservativen Methoden mit Erhaltung des Bulbus sollten aber ihre Grenze an diffusen malignen Neubildungen finden. Bei Durchwachsung von Muskeln und Einbettung des Opticus ist die Erhaltung eines sehuntüchtigen unbeweglichen Bulbus kein Aequivalent für die Unsicherheit des Dauererfolges, der besten Falls und leider selten genug durch eine gründliche totale Ausräumung der Orbita erreicht werden kann.

Zum Schlusse, m. H., noch ein Wort über die Muskellähmungen. Ein Theil derselben ist bereits vor der Operation ausgebildet und ist die Folge von Druck der Geschwulst, oder von Ueberdehnung oder Durchwachsung. Abgesehen von der letztgenannten Kategorie, bilden sich viele nach der Beseitigung des schädigenden Momentes zurück. Ein andrer Theil der Lähmungen ist entstanden durch Muskelzerrungen während der Operation. Auch von diesen verschwindet oder bessert sich eine erhebliche Zahl noch nach 4—6 Monaten, und so hoffen wir auch bei unsrem Patienten, dass die vor der Operation verlorene, jetzt in erfreulicher Weise anwachsende Function des M. levator palpebrae noch weitere Fortschritte machen wird. Bleiben diese hinter der Erwartung zurück, so ist von einer operativen Verkürzung des M. levator palpebrae derselbe Erfolg zu erhoffen, wie bei der congenitalen Ptosis. — Bei Muskeln, welche nur durch starken Zug aus dem Operationsgebiete entfernt werden können, scheint eine temporäre Durchschneidung und nachherige Wiedervereinigung eine grössere Sicherheit gegen eine dauernde Functionsbeeinträchtigung zu gewähren, als eine stumpfe Ueberdehnung.

III. Zur Bedeutung des einseitigen Nystagmus für die Lehre von den Augenbewegungen.

Von Dr. **Richard Simon** in Berlin.

Unter den Gründen, die Hering für das von ihm aufgestellte Gesetz der von Geburt an bestehenden zwangsmässigen Verbindung und der stets gleichmässigen Innervation beider Augen anführt, befindet sich auch der Hinweis, dass die unwillkürlichen Bewegungen beim Nystagmus in beiden Augen gleichzeitig und in analoger Weise erfolgen. Das hatte seine zweifellose Berechtigung, so lange nur Fälle der doppelseitigen associirten Form bekannt waren, musste aber eine Einschränkung erfahren, als auch Fälle von einseitigem Nystagmus, deren jetzt, ausser den bei Spasmus nutans beobachteten, etwa 50 publicirt worden sind, nachgewiesen wurden. In der ersten Auflage des Graefe-Saemisch äusserte sich Graefe auch in diesem

8

Sinne[1], änderte aber neuerdings seine Ansicht und schliesst sich in der zweiten Auflage HERING vollkommen an, indem er jenen verhältnissmässig seltenen Fällen die Beweiskraft ohne nähere Begründung abspricht.[2]

Dass eine grosse Zahl der mitgetheilten Fälle weder in dem einen noch in dem anderen Sinne verwerthet werden kann, darin hat GRAEFE zweifellos recht. Die myopathische Natur des Nystagmus vorausgesetzt, ist das ohne weiteres verständlich. Aber auch, wenn wir von dieser jetzt fast allgemein aufgegebenen Ansicht absehen und uns auf den Boden der neuropathischen Hypothese stellen, sind die meisten Fälle für eine Entscheidung ungeeignet, weil die Möglichkeit nicht auszuschliessen ist, dass die den Nystagmus erzeugende Schädlichkeit peripher von den Coordinations-Centren einwirkt, also entweder die Bewegungsnerven des Auges oder deren Kerne direct trifft. Dazu gehören die im Verlauf von Gehirnkrankheiten beobachteten und auch die mit sonstigen Augenanomalien verbundenen, scheinbar angeborenen Fälle, wenn wir für letztere mit RÄHLMANN annehmen, dass die den Nystagmus erzeugende Nervenanomalie nicht secundär, d. h. erst eine Folge der Sehschwäche ist, sondern dass die die Sehschwäche bedingende Augenanomalie (z. B. Mikrophthalmus, Schicht- und Corticalstar, Retinitis pigmentosa u. s. w.) und die den Nystagmus bedingende Nervenanomalie Folgen einer gemeinsamen Ursache sind. Denn auch dann könnte der Sitz der Nervenanomalie so gelegen sein, dass trotz zwangsmässiger Verbindung beider Augen einseitiger Nystagmus denkbar wäre.

Anders liegt es in jenen, allerdings recht seltenen Fällen, bei denen eine während des Lebens erworbene, uncomplicirte, d. h. rein auf das Auge beschränkte Erkrankung die Sehschwäche hervorruft und damit die Veranlassung für den einseitigen Nystagmus abgiebt. Besonders in Betracht kommen hierbei Hornhauttrübungen, die ja bekanntlich nicht gar so selten die Ursache von Nystagmus sind. Wenn uns nun auch über den näheren Modus ebenso wenig bekannt ist, wie über das Zustandekommen des Nystagmus überhaupt, und wir uns mit dem etwas vagen Ausdruck, dass er „reflectorisch" erzeugt sei, begnügen müssen, so können wir doch kaum umhin, als annehmen, dass in den mangelhaften Seheindrücken das auslösende Moment für den Nystagmus zu suchen ist. Diese Einwirkung auf

[1] Bd. VI, S. 224: „HERING hat in dem associirten Typus der nystagmischen Bewegungen ein besonderes Argument für das Vorhandensein eines centralen einheitlichen Bewegungscentrums erblickt, doch beweisen eben die Fälle einseitiger, sowie die später zu erwähnenden Beispiele doppelseitiger, nicht im Sinne des Associationsgesetzes stattfindender Nystagmen, dass dieser centrale Associationszwang kein unlösbarer ist."

[2] Bd. VIII, S. 220: „HERING hat in diesem associirten Typus mit Recht einen der Beweise für das Vorhandensein bestimmter, die conjugirte Zusammenwirkung beider Augen regulirender, motorischer Centren gesehen, und werden jene exceptionellen Vorkommnisse einseitiger oder dissociirter Nystagmen als Gegenargumente nicht gelten können."

die Bewegungsmuskeln des Auges kann aber nicht gut anders als auf dem Wege über das Sehcentrum stattfinden. Ist HERING's Ansicht von der zwangsmässigen Verbindung beider Augen richtig, dann muss der von jedem einzelnen Auge ausgehende Reiz sich auf diesem Wege auf beide Augen übertragen. Wird also bei Augen, die aus uns unbekannten Gründen zu Nystagmus neigen, nur das eine sehschwach, so müsste das Auftreten der Zitterbewegung entweder durch die durch das gesunde Auge vermittelten normalen Sehreize, die den gleichen Einfluss auf das kranke Auge ausüben, verhindert werden, oder der Nystagmus müsste sich auf beiden Augen zeigen, wenn der Einfluss des kranken den des gesunden überwiegt. Ist hingegen die Verbindung beider Augen von Geburt aus eine lockere und ist sie im Laufe des Lebens noch nicht gefestigt worden, so liegt die Möglichkeit vor, dass die vom sehschwachen Auge ausgehenden anormalen Reize auch nur dieses beeinflussen, also einseitigen Nystagmus auslösen. Zwei recht instructive Fälle dieser Art möchte ich kurz mittheilen.

I.

Bernhard M., bis auf einen Leistenbruch gesund, soll bei der Geburt normale Augen gehabt haben. Trotzdem träufelte die Hebamme mehrere Tage lang Höllenstein ein, worauf dieselben zu eitern anfingen. Als sie zum ersten Male wieder geöffnet wurden, bemerkte die Mutter auf beiden Augen Flecke. Rechts sind diese wieder verschwunden. Bei der ersten Vorstellung am 16. X. 1897 war das Kind 8 Wochen alt. Rechtes Auge normal. Links grosse, centrale, die Pupille nach allen Seiten überragende, weisslich-graue Hornhauttrübung, in die zahlreiche dunkelbraune Punkte eingelagert sind. Kein Augenzittern. 3. VIII. 1898. Seit etwa 5 Wochen soll das linke Auge zittern. Links starker Nystagmus rotatorius. Hornhautfleck unverändert. Am rechten Auge treten nur selten minimale rotatorische Zuckungen auf, die nur bei angestrengtester Aufmerksamkeit zu sehen sind. Meist steht das rechte Auge vollkommen ruhig. Der Hornhautfleck verkleinerte sich nach und nach und der Nystagmus besserte sich ebenfalls, wurde weniger ausgiebig und langsamer und sistirte schliesslich zeitweise vollkommen. Im Alter von etwa $2^1/_2$ Jahren starb das Kind, so dass der Endausgang leider unentschieden blieb.

II.

Bruno P. erkrankte Mitte Februar 1901, 14 Monate alt, an centralem Hornhautinfiltrat links, Anfangs März auch rechts. Am 9. III. beide Augen reizlos, werden gut geöffnet. Beiderseits dichte centrale Maculae corneae. Beiderseits Nystagmus rotatorius. 27. IV. Der Fleck des linken Auges hat sich etwas zurückgebildet, so dass die Pupille zum Theil frei ist, während rechts die nicht erweiterte Pupille von der Macula noch vollkommen verdeckt ist. Rechts fast ständiger, nur selten durch Ruhepausen unter-

brochener Nystagmus rotatorius. Das linke Auge zeigt kein Zittern. 29. XI. Seit etwa 8 Wochen soll auch das rechte Auge nicht mehr zittern. Die Trübungen haben sich auf beiden Augen bis auf kaum stecknadelkopfgrosse Flecken zurückgebildet. Von Nystagmus nichts mehr zu sehen.

In der ersten Beobachtung ist es zwar etwas auffällig, dass der Nystagmus erst einige Monate nach Entstehen des Hornhautfleckes aufgetreten ist; immerhin ist ein Zusammenhang zwischen beiden höchst wahrscheinlich. Es ist sogar recht gut denkbar, dass eine solche Folge der Sehstörung erst bei etwas weiterer Ausbildung des Gesichtssinnes auftreten konnte. Im zweiten Falle können wir aber kaum anders, als den Nystagmus für eine Folge der Sehstörung anzusprechen. So lange diese beiderseits hochgradig war, bestand auch beiderseitiger Nystagmus, mit dem Zurückgehen der Trübung auf einem Auge und der damit gegebenen Möglichkeit deutlicherer Netzhautbilder heilte erst dieses, während das andere, bei dem noch die ganze Pupille von der Trübung eingenommen war, fortzitterte, um erst dann zur Ruhe zu kommen, als auch hier die Hornhaut-Trübung zurückging und das Sehen sich besserte. Die beiden Augen können sich also doch nur relativ wenig gegenseitig beeinflusst haben, so dass der Nystagmus wohl auf jedem Auge für sich entstanden war. Mit einer so festen Verbindung beider Augen, wie sie nach Hering von Geburt an bestehen soll, lässt sich der Verlauf jedenfalls nur schwer vereinigen. Nehmen wir aber an, dass die Verbindung beider Augen bei der Geburt nur eine lockere ist und erst im Laufe des Lebens gefestigt wird, so werden uns solche Fälle von einseitigem Nystagmus eher verständlich. Dass ein gewisser, aber, wie gesagt, nur lockerer Zusammenhang angeboren ist, soll keineswegs geleugnet werden. Dafür spricht ja auch das in so vielen Fällen von einseitigem Nystagmus — auch unserem ersten — beobachtete zeitweise Uebergreifen auf das andre Auge. Dass es aber auch dann im Vergleich zu dem eigentlich erkrankten Auge in so schwachem Maasse auftritt, lässt sich mit Hering's Auffassung nur schwer vereinigen. Neustätter[1] allerdings betrachtete diese Erscheinung als genügenden Grund, an der „ausserordentlich engen Verknüpfung der motorischen Centren beider Augen“ festzuhalten. Er betrachtet den einseitigen Nystagmus „nur als einen modificirten doppelseitigen“, sieht sich aber genöthigt, „allerdings noch eine Annahme zu machen, nämlich die einer Leitungs-Erschwerung, resp. Unterbrechung, die das Uebergehen der nystagmischen Bewegung auf das eine Auge unmöglich oder zeitweise nur möglich machte“, und fährt fort: „Den Sitz dieser Unterbrechung oder Erschwerung der Leitung glaube ich gerade in der Mittellinie suchen zu müssen. Denn nur in ihr oder nahe derselben können Leitungsunterbrechungen sämmtliche bis von den Augenmuskelkernen abgehende Associationssysteme durchqueren.“

[1] Beitrag zur Casuistik des einseitigen Nystagmus. Archiv für Augen-Heilkunde. XXXVIII. S. 67.

Wie eine ins Auge geträufelte Höllensteinlösung oder wie Hornhaut-Infiltrate eine „Leitungsunterbrechung in der Mittellinie" bewirken sollen, dürfte wohl kaum verständlich sein. Zum Ueberfluss möchte ich darauf hinweisen, dass eine Affection der Associationsfasern schon deshalb undenkbar ist, weil die associirten Bewegungen beim einseitigen Nystagmus keineswegs gestört sind. Das konnte ich besonders in dem zweiten Fall constatiren, noch besser, weil es sich um eine Erwachsene handelte, in folgender Beobachtung aus dem Jahre 1893:

Frau M. K., 23 Jahre. Multiple Sklerose. Hochgradige Myopie – 11,0 ⊃ – cyl 1,5 →). Rechts Nystagmus, am stärksten beim Blick nach unten, etwas schwächer in der Mittelstellung, noch schwächer beim Blick nach oben, am schwächsten bei Seitenwendungen. In der Mitte ist er rein vertical, beim Blick nach oben und noch mehr bei dem nach unten auch rotirend; doch sind die Scheinbewegungen der Objecte (natürlich nur bei Verdecken des linken Auges bemerkt) in allen Stellungen rein vertical. Das linke Auge steht meistens absolut ruhig, nur bisweilen zeigt es bei extremen Auf- und Abwärtsstellungen ganz minimales rotatorisches Zittern (ohne Scheinbewegung der Objecte). Mehrere Monate später wurde auch das linke Auge ergriffen, und nun wurde der Nystagmus rein horizontal. Doch erfolgte auch jetzt noch bei Verdecken des linken Auges die Bewegung auf dem rechten bisweilen vertical. Während der ganzen Zeit, in der reiner oder fast reiner einseitiger Nystagmus bestand, konnte in den associirten Bewegungen keine Störung bemerkt werden.

Ich bin natürlich weit davon entfernt, in den vorstehenden Ausführungen einen Beweis gegen die Hering'sche Lehre im Allgemeinen zu sehen, glaube aber, dass sie einigermaassen deutlich zeigen, dass eine Begründung dieser Lehre durch die Erscheinungsform des Nystagmus nicht ohne weiteres berechtigt ist.

Neue Instrumente, Medicamente u. s. w.

Ein einfaches Phantom zur Uebung im Augenspiegeln.[1]

Von Priv.-Doc. Dr. Salzer in München.

Es ist bis jetzt noch kein billiges Phantom im Gebrauch, welches dem Studierenden die Erlernung des Augenspiegelns, sowie das Verständniss der dabei in Betracht kommenden optischen Verhältnisse erleichtert. Und doch scheint mir ein solches einfaches Phantom ein Bedürfniss. Nicht nur wird der Anfänger schneller zur Beherrschung der Technik und damit zur besseren Ausnützung des Augenspiegel-Kurses und der Augenklinik gelangen; auch

[1] Zu beziehen durch Optiker Buchner in München, Frauenplatz 10. Preis 8 Mk.



der Geübtere wird mit Vortheil complicirtere Methoden, wie z. B. Refractionsbestimmung im aufrechten Bild oder die Skiaskopie, an einem solchen Phantom studieren können. Von den bisher construirten scheint indessen keines eine grössere Verbreitung gefunden zu haben; wenigstens ist mir nie ein solches zu Gesicht gekommen. Der Grund dafür dürfte wohl nur in den relativ hohen Preisen liegen, wie sie durch die Construction bedingt sind, wenn die Verhältnisse des menschlichen Auges einfach nachgeahmt werden.

Die Brechkraft der brechenden Medien des menschlichen Auges beträgt 50 D. Die Herstellung einer Linse von 50 D würde aber den Preis wesentlich erhöhen, ebenso die Beibehaltung der Kugelgestalt des Auges. Von beiden wurde daher Abstand genommen. Unser Phantom besteht aus einem ausziehbaren, innen geschwärzten Cylinder, welcher auf einem Stativ ruht. Die Röhre kann bis auf eine Länge von 3,7 cm zusammengeschoben und bis auf etwa 8 cm ausgezogen werden. Die hintere Wand trägt ein einfaches Bild der normalen Papille und der Gefässe auf rothem Grund. Bei der Herstellung des Bildes war gleichfalls die Rücksicht auf den Preis maassgebend und aus derselben Rücksicht wurde von der Beigabe auswechselbarer Hintergrundbilder abgesehen. Es handelt sich ja nicht darum, dass der Anfänger viele Bilder im Phantom sieht (er kann sie ebenso gut im Atlas betrachten), sondern nur um Uebung an einem beliebigen Object.

Neben der Papille, welche sich im Mittelpunkt des Bildes befindet, ist ein Pfeil gezeichnet, welcher stets eine Orientirung darüber gestattet, ob man das aufrechte oder das umgekehrte Bild vor sich hat.

Vor der die Vorderwand des Cylinders bildenden Blende befindet sich eine Linse von 20 D, welche aber durch jedes beliebige Glas des Brillenkastens ersetzt werden kann. Bei dieser Linse besteht also Emmetropie, wenn die Axe vom Mittelpunkte der Linse bis zum Hintergrundsbild 5 cm lang ist. Ist sie länger, so besteht Myopie, ist sie kürzer Hypermetropie. Eine Skala giebt den jeweiligen Refractionszustand in Dioptrien an.

Es besteht bei einer Axenlänge:

von		und bei	
5 cm	E	3,77 cm	H + 6,5
5,25 „	M 1	3,84 „	H + 6
5,55 „	M 2	4 „	H + 5
5,88 „	M 3	4,16 „	H + 4
6,25 „	M 4	4,35 „	H + 3
6,66 „	M 5	4,54 „	H + 2
7,14 „	M 6	4,76 „	H + 1.
7,69 „	M 7		
8,33 „	M 8		

Die Blenden-Oeffnung ist sehr gross gewählt, kann aber durch die beigegebenen Scheiben aus schwarzer Pappe beliebig verkleinert werden. Je enger die Pupille, desto schwieriger das Spiegeln. Die Pappscheiben verhindern zugleich ein Zerkratzen der Linse. Da die Linse wesentlich schwächer ist, als das brechende System des Auges, so ist das ophthalmoskopische Gesichtsfeld entsprechend kleiner. Es genügt aber, bei den Uebungen stets ein deutliches Bild der Papille und des Pfeiles zu erhalten. Deswegen ist es auch irrelevant, dass der Hintergrund eine Ebene und nicht eine Kugelschale bildet: man spiegelt eben nur die in der Mitte des Gesichtsfeldes liegende Papillengegend.

An der vorderen und hinteren Fläche der Linse treten beim Spiegeln Reflexe auf, die ebenso wie die am menschlichen Auge entstehenden vermieden werden müssen, aber am Phantom viel besser zu studieren sind. Besonders gute Dienste leistet das Phantom bei der Demonstration der Skiaskopie, da man, während der Untersuchende den Schatten beobachtet, fortwährend die Refraction durch Veränderung der Axenlänge wechseln lassen kann.

Ich hoffe, dass die einfache Vorrichtung Lehrern und Studierenden gute Dienste erweisen kann, insbesondere die ersten mühsamen Versuche des Anfängers wesentlich erleichtern wird.

Unser Büchertisch.

Neue Bücher.

*1. Traité de médecine opératoire et de thérapeutique chirurgicale, publié sous la dir. de Paul Berger, Prof. à la Faculté de Médecine et Henri Hartmann, Prof. agrégé. Chirurgie de l'oeil et de ses anexes, par le Dr. Felix Terrien, ancien chef de clinique à la Faculté de Paris. (Paris, 1902. G. Steinheil.)

Auf dieses wichtige Werk werden wir noch ausführlich zurückkommen.

2. Elementary ophthalmic optics including ophthalmoscopy and retinoscopy, by J. Herbert Parsons, B. S., B. Sc., F. R. C. S., Curator, London (Moorfields) Ophthalmic Hospital. (London, 1901. J. and A. Churchill. 162 S.)

Ein sehr nützliches Buch für Studenten aus dem englischen Sprachgebiet, dass auch bei uns jeder Lehrer schätzen wird, dessen Zuhörerschaft mehr international ist. Im Anfang unsrer Lehrthätigkeit stand uns für diesen Zweck nur das Büchlein von Osmund Airy (Geometr. Optics, London 1870) zur Verfügung. Kürzlich ist das von Norwood Suter (Optics f. stud. of ophth. New York 1899) hinzugekommen. Diesen reiht sich würdig das vorliegende Buch an, das auch die deutsche und französische Literatur benutzt. (Die deutschen Werke über diesen Gegenstand finden sich in § 602 und § 603 des Katalogs der Bücher-Sammlung von J. H.)

3. Die Krankheiten des Seh-Organs in der Armee, von Dr. A. Roth, Oberstabsarzt in Hamburg. (Leipzig, 1900. A. Georgi. 274 S.) Abdruck aus Düms, Handbuch der Militär-Krankheiten.

Von allgemeinem Interesse sind die Statistik des Trachoms in der Armee und die Kriegs-Verletzungen des Seh-Organs.

*4. Abhandlung zur Geschichte der Medicin, herausgegeben von H. Magnus, M. Neuburger, K. Sudhoff. 1. Medicin und Religion in ihren gegenseitigen Beziehungen. Geschichtliche Untersuchungen von Prof. Dr. H. Magnus. (Breslau, 1902. J. U. Kern's Verlag.)

*5. Graefe-Saemisch. 2. Aufl. 37. u. 38. Lief.: Beziehungen der Allgemein-Leiden und Organ-Erkrankungen zu Veränderungen und Erkrankungen des Seh-Organs, von A. Groenouw und W. Uhthoff. H.

A. v. Graefe's Archiv f. Ophthalmologie. LIII. 1.

1) **Zur Diagnose, Prognose und Therapie der perforirenden inficirten Augapfel-Verletzungen,** von Prof. Otto Schirmer in Greifswald.

Bei der Beurtheilung perforirender Bulbuswunden ist nicht immer genügend scharf betont worden, dass die Prognose weniger durch den Ort der Verletzung als dadurch bestimmt wird, ob eine Infection stattgefunden hat oder nicht. Quellende Linsenmassen können nicht nur mechanisch reizen, sondern auch chemisch, ähnlich wie die Stoffwechselproducte der Mikrobien, wirken, aber es ist sicher, dass länger dauernde und schwerere Uveal-Entzündungen ohne Mitwirkung von Bakterien nie zu Stande kommen.

Von den drei Entzündungsformen, der serösen, fibrinösen und eitrigen, wird die erstere nie erwähnt. Auch die drei Beobachtungen, über welche Verf. berichtet, sind nach seiner eigenen Ansicht nicht ganz einwandfrei. Die Gruppe der fibrinösen Entzündungen umfasst 39 Fälle, von denen 5 zur Enucleation kamen. Unter diesen 5 Fällen erwies die Section 4 Mal einen Glaskörper-Abscess, der möglicher Weise auch in einer Anzahl der geheilten Fälle vorhanden gewesen sein kann. In manchen Fällen deutet nichts auf diese Complication hin; das sicherste Kennzeichen ist ein schon in den ersten Tagen auftretendes graues Exsudat in der Vorderkammer, das Iris und Pupille gleichmässig überzieht. Daneben pflegt Druck-Empfindlichkeit des Corp. cil. frühzeitig aufzutreten, während Störungen des Projectionsvermögens sich erst später zeigen. Ein Glaskörper-Abscess scheint sich nur dann zu entwickeln, wenn die Wunde so tief reichte, dass eine directe Infection des Glaskörpers stattfand. Bei den rein fibrinösen Uveïtiden sind Beschläge der Descemetis selten, Druck-Empfindlichkeit des Ciliarkörpers häufiger und prognostisch ungünstiger, wenn auch nicht absolut ungünstig. Auch das ominöse Sinken des intraocularen Drucks schliesst einen guten Ausgang nicht unbedingt aus. Manchmal bewirkt die Entfernung des Verbandes eine Hebung der Tension.

Bei den 20 Fällen von Uveïtis purulenta wurde 7 Mal die Enucleation bezw. Exenteration gemacht. Auch diese Fälle gestatten den Schluss, dass die Infection des Glaskörpers direct und nicht durch Propagation des Eiters von der Iris her zu erfolgen pflegt. Im Gegensatz zu den Erregern der fibrinösen Entzündung scheinen die Eiterbakterien überhaupt keine grosse Neigung zu besitzen, nach hinten zu wandern. Daher die grosse Zahl geheilter Fälle von einfacher eitriger Iritis und Irido-Cyclitis. Kommt ein Glaskörper-Abscess zur Heilung, so bleiben sehr lange Zeit Trübungen des Glaskörpers zurück.

In 3 Fällen zeigten sich bei den nach dem Aussetzen der eingeleiteten Quecksilber-Behandlung erfolgenden leichten Entzündungs-Recidiven Plaques der Descemetis. Wahrscheinlich waren die pyogenen Bakterien nicht abgestorben, sondern in ihrer Virulenz geschwächt, so dass sie nur eine seröse, rasch heilende Form der Uveïtis hervorriefen.

Therapeutisch legt Verf. besonders Gewicht auf längere Bettruhe und auf die Einverleibung grosser Quecksilberdosen. Männer erhalten 8—9, Frauen 6—8, Kinder 1—3 g Ungt. cin. täglich, und zwar Morgens und Abends die Hälfte der angegebenen Tagesmenge. Soll eine sehr rasche Wirkung erzielt werden, so kann man intramusculäre Injectionen von Hg. bijod. mit den Inunctionen combiniren. Längere Einverleibung von Hg. ist erforderlich. Treten bei frühzeitigem Aussetzen Recidive der Entzündung

auf, so gebe man wieder grosse Dosen längere Zeit hindurch. Alle Fälle dieser Art endeten mit Heilung.

Operative Eingriffe müssen möglichst hinausgeschoben werden, man warte nach dem Verschwinden der entzündlichen Erscheinungen mindestens ein Vierteljahr.

Fast $^2/_3$ der Fälle heilten mit Erhaltung eines grösseren oder geringeren Sehvermögens.

---

2) **Entoptische Wahrnehmungen der Wirbelvenen,** von Prof. C. Hess in Würzburg.

Schon Bell kannte die bei heftigen Exspirations-Stössen (Niessen) auftretende subjective Licht-Erscheinung, welche, wie er beobachtet zu haben glaubte, bei geöffneten Lidern ausblieb und nach seiner Ansicht durch die Contraction der Lider hervorgerufen wurde, welche der Gewalt des in das Auge dringenden Blutstosses entgegenwirkte. Verf. fand, dass, wenn er sich auf den Leib legte und den Kopf etwas herunterhängen liess, schon geringe, ohne Beschwerden oft zu wiederholende Exspirations-Stösse genügten, um das Phänomen hervorzurufen. Dasselbe wird monocular am deutlichsten wahrgenommen. Man schliesst daher besser ein Auge aus, was durch den Druck der auf die geschlossenen Lider aufgelegten Hand leicht geschehen kann, da unter dieser Einwirkung jede Licht-Empfindung auf dem betreffenden Auge ausbleibt. Daraus ergiebt sich, dass Bell nicht richtig beobachtete, und dass seine Deutung nicht zutreffend sein kann. Bei jedem Exspirations-Stosse erscheinen im Gesichtsfelde vier hellere Flecke, welche ihrer Lage nach unzweideutig auf die Wirbelvenen hinweisen. Wahrscheinlich löst die Volumszunahme der Gefässe eine Erregung der benachbarten Netzhaut-Bezirke aus.

---

3) **Das Ulcus atheromatosum corneae (sequestrirende Narben-Keratitis),** von Prof. Ernst Fuchs in Wien.

In dichten Hornhaut-Narben und Staphylomen beobachtete man nicht selten eine Einlagerung hyaliner Massen und die Ablagerung von Kalksalzen. Zuweilen kommt es in derartig degenerirten Narben zur Entwicklung von Geschwüren, welche bisher als atheromatöse bezeichnet wurden. Richtiger ist es, wie die Untersuchungen des Verf.'s zeigen, den Process mit Wintersteiner „sequestrirende Narben-Keratitis" zu benennen.

Auf den eingelagerten Kalkplättchen ist das Epithel theils degenerirt, theils defect, andrerseits wuchern aber die Epithelzellen nach den Kalkplättchen hin, und es kommt vor, dass sie, wenn sie die Vorderfläche eines Plättchens erreicht haben, um den Rand desselben umbiegen und an die Hinterfläche vordringen. Gelangen nun durch die defecte Epitheldecke Bakterien in das Narbengewebe, so wird das Eindringen derselben in die Tiefe durch die Epithel-Wucherungen erleichtert. Der Einwanderung von Mikroorganismen folgt eine eitrige Entzündung, welche mit Nekrose verbunden ist und schliesslich zur Sequestrirung des centralen Narbenstücks führt. Durch die Verwachsung der Narbe mit der Iris ist den Bakterien der Weg in die Tiefe des Auges gebahnt, und so kommt es nicht selten zur Panophthalmie.

Die Beobachtungen des Verf.'s wurden an enucleirten Augen angestellt und betrafen die schwersten Fälle. Man darf annehmen, dass auch leichtere Fälle vorkommen, bei denen die Abstossung eines oberflächlichen Sequesters erfolgt und Heilung eintritt.

---

4) **Ueber die schädliche Einwirkung des β-Naphthols in therapeutischen Dosen auf das menschliche Auge,** von J. van der Hoeve, Assistent an der Universität-Augenklinik in Leiden.

Zwei Patientinnen, welche wegen eines Hautleidens einige Zeit mit β-Naphtholsalbe eingerieben waren, und eine dritte, welche 16 Wochen hindurch täglich 4 g Benzo-Naphthol innerlich genommen hatte, zeigten Sehstörungen, als deren Ursache Trübung und grau-weisse Flecke der Netzhaut, in einem Falle auch Pigment-Veränderungen nachgewiesen werden konnten. Ein vierter Fall mit Trübung der hinteren Corticalis ist zweifelhaft.

Im Organismus werden aus Naphthalin fortwährend kleine Mengen α- und β-Naphthol gebildet, daher wirken beide gleichartig. Benzo-Naphthol zerfällt in Benzoësäure und Naphthol.

Die angestellten Thier-Experimente sind noch nicht abgeschlossen. Jedenfalls haben sie bisher ergeben, dass Naphthol auch in den üblichen therapeutischen Dosen auf Retina, Uvea und Linse schädlich wirkt, und dass vor der Anwendung desselben gewarnt werden muss.

---

5) **Zur Pathogenese der chronischen Nicotin-Amblyopie,** von Dr. A. Birch-Hirschfeld, Priv.-Doc. und Assistent an der Universitäts-Augenheilanstalt in Leipzig.

Die Frage, ob es sich bei der Alkohol- und Nicotin-Amblyopie im Wesentlichen um interstitielle Neuritis, um einfache Atrophie, um parenchymatöse Neuritis, um Veränderungen der Netzhaut-Ganglienzellen handelt, ist noch nicht gelöst. Verf. hatte Gelegenheit, einen klinisch einwandfreien Fall anatomisch zu untersuchen. Alle neueren Färbungsmethoden, welche früheren Untersuchern noch nicht zu Gebote standen, kamen zur Anwendung.

Die Degeneration der Nervenfasern fand sich am ausgeprägtesten dicht hinter dem Bulbus in einem temporalen dreieckigen Bezirke, dessen Spitze den Centralgefässen zugekehrt war. Weiter centralwärts war der Bezirk sichelförmig bezw. oval und nicht mehr randständig. Der intracranielle Theil des Sehnerven war normal. Die ophthalmoskopisch beobachtete Abblassung der temporalen Papillenhälfte beruhte jedenfalls auf Schwund der Nervenfasern.

Färbung nach van Gieson zeigte in den erkrankten Bezirken deutliche Verbreiterung der Septen, aber keinen besonderen Reichthum an Kernen. Vor allem fehlten Wanderzellen, so dass das Gewebe mehr einem Narbengewebe entsprach. Andre Autoren, welche Kernreichthum feststellen, haben vielleicht in einem andren Stadium der Erkrankung untersucht, vielleicht auch die Gliakerne mitgezählt.

Die Verbreiterung der Septen beruht anscheinend zum Theil auf Verbreiterung und Neubildung von Fasern, zum Theil aber auf elastischer Contraction. Nichts beweist, dass die Proliferation des Bindegewebes das Primäre war, und erst secundär die Nervenfasern degenerirten; möglich ist auch, dass zunächst die Nervenfasern erkrankten, schrumpften, und dass unter dem Einflusse veränderter Spannungsverhältnisse Hyperplasie der Septen eintrat. Gegen die Druck-Atrophie spricht auch, dass die degenerirten Fasern nicht bündelweise zusammenliegen, sondern dass vielfach gesunde und degenerirte Fasern zerstreut durcheinander gelagert sind. Wesentliche Gefäss-Veränderungen fehlten.

Das anatomische Bild entspricht nicht dem der einfachen Atrophie.

Das Mallory'sche Verfahren ermöglichte ein genaueres Studium des Verhaltens der Neuroglia. Vermehrung der Gliakerne und dichtere Verflechtung der Fasern schien dem Verf. unzweifelhaft zu bestehen. Ob es sich dabei um eine vicariirende Vermehrung in Folge des Zerfalls der Nervenfasern — wie man das sonst beobachtet hat — oder um chronisch entzündliche Processe handelt, kann vorläufig nicht entschieden werden.

In der Netzhaut fand sich Entartung der Ganglienzellen mit unregelmässiger Vertheilung der erkrankten und gesunden Zellen über Centrum und Peripherie. Wahrscheinlich erkranken die Ganglienzellen vor oder wenigstens gleich mit den Nervenfasern.

6) **Zur Anatomie des Ligamentum pectinatum,** von Dr. J. Asayama aus Kioto (Japan). (Aus der Universitäts-Augenklinik des Herrn Hofraths Prof. Dr. E. Fuchs in Wien.)

Die zahlreichen anatomischen Details lassen sich nicht kurz zusammenfassen.

7) **Ueber die Beziehungen der Sehnerven-Geschwülste zur Elephantiasis neuromatodes und über Sehnerven-Gliome,** von Dr. Carl Emanuel, Assistent an der Universitäts-Augenklinik zu Leipzig.

Die Eintheilung der Geschwülste von einem Gesichtspunkte aus führt zu keinem befriedigenden Resultate. Neben dem histologischen Bau und der Histogenese darf das klinische Verhalten nicht vernachlässigt werden. Verf. erörtert an der Hand eines umfangsreichen Materials die Beziehungen der Sehnerven-Tumoren zur Elephantiasis neuromatodes. Sie treten, wie die Bindegewebs-Tumoren andrer Nerven, meist multipel auf und zeigen schwankenden Zellgehalt, ohne dass daraus auf die Benignität bezw. Malignität geschlossen werden dürfte. Dass beim Sehnerven Functionsstörungen häufiger sind, als bei anderen Nerven, kann durch seine Lage in einer Knochenhöhle erklärt werden, wodurch leichter Circulations- und Ernährungsstörungen eintreten werden; andrerseits kann auch bei grösseren Tumoren des Opticus das Sehvermögen gut sein, und kommen bei andren Nerven Functionsstörungen vor.

Von den früher veröffentlichten Fällen sind mehrere als Gliome bezeichnet, welche man jetzt vielleicht anders benennen würde. Verf. beschreibt zwei von ihm untersuchte Fälle, bei denen die Sehnerven-Geschwülste die Pialscheide nicht überschritten. In Fall I handelte es sich um einen zellreichen Tumor, der bei geringer Betheiligung des Septen-Bindegewebes im Wesentlichen von der Glia ausging und hyaline Degeneration der zahlreichen Gefässe, sowie Zerfall der Gliafasern zeigte. In Fall II war der Zellreichthum geringer, (wenn auch beträchtlicher als in der Norm.) doch überwog die Intercellular-Substanz. Statt der dichten filzartigen Verflechtung lagen die manchmal gewundenen Fasern in parallelen Zügen angeordnet.

Die Bezeichnung Gliom hat nach dem jetzigen Stande unserer Kenntnisse nur anatomische Bedeutung. Da eine Betheiligung der Glia sich meistens nicht ganz auschliessen lässt, so kann die Einschiebung der Silbe „Glio“ in den Geschwulstnamen nicht ohne Weiteres beanstandet werden. Vielleicht empfiehlt es sich, nur die Tumoren, welche sich ganz innerhalb der Pialscheide entwickeln, Gliome zu nennen.



8) **Pathologisch-anatomische Untersuchungen über das Verhalten der Ciliarnerven, sowie über amyloide und hyaline Degeneration bei Phthisis bulbi,** von Dr. med. Naito, Augenarzt in Tokio (Japan). (Aus der Universitäts-Augenklinik in Rostock [Prof. Axenfeld].)

Wie F. Krause hat auch Bietti über Regeneration von Ciliarnerven berichtet, welche er nach Neurectomia optico-ciliaris beobachtet hatte. Die Nerven waren theils durch die Emissarien der Sklera in das Innere des Auges eingedrungen und hatten sich hier vielfach verzweigt, theils bildeten sie hinter dem Bulbus ausgedehnte Neurome.

Verf. untersuchte eine Anzahl phthisischer Bulbi, welche ohne vorherige Neurectomie enucleirt worden waren, auf das Verhalten der Nerven und fand mit Hilfe sorgsamer Markscheiden-Färbungen in dem Suprachorioidealraume, in der Gegend des Corp. ciliare und auch in neugebildetem Narbengewebe so zahlreiche Nerven, dass ein auffallendes Missverhältniss zwischen dieser grossen Zahl und der Menge des erhaltenen Gewebes bestand. Histologisch ist der Nachweis der Vermehrung kaum zu führen, und man muss berücksichtigen, dass die Nerven durch die Schrumpfung des Gewebes näher zusammenrücken und dadurch zahlreicher erscheinen können. Jedenfalls war die Theilnahme Nerven an der allgemeinen Degeneration gering, und einzeln hatte man den Eindruck neuromatöser Bildungen. Auffallend war eine Proliferation markhaltiger Fasern in der Hornhaut.

Bei dem grossen Nerven-Reichthum ist es erklärlich, dass mechanische Zerrungen und regenerative Vorgänge, wie Verknöcherungen, nach kürzerer oder längerer Ruhepause heftige Schmerzen auslösen können.

In einem stark phthisischen Bulbus mit ausgebreiter Verknöcherung der Chorioidea fand Verf. in der zum Theil abgelösten und von Bindegewebs-Schwarten durchsetzten Retina zahlreiche concentrisch geschichtete Gebilde verschiedener Grösse, die theils zerstreut lagen, theils Conglomerate bildeten und dem Aussehen und der chemischen Reaction nach als Amyloidkörper angesehen werden mussten.

Daneben waren die obliterirten Retinalgefässe auf weite Strecken in amyloide Cylinder verwandelt, die im Querschnitt concentrisch gezeichnete Figuren darstellten und zum nicht geringen Theile den erwähnten Amyloidkörpern entsprechen. Daneben bestanden aber zahlreiche wirkliche Einlagerungen meist geringerer Grösse.

Bemerkenswerth ist, dass sich in der Chorioidea keine Spur von amyloider Degeneration fand.

Ueber Ursprung und Entstehungsart des Amyloid konnte nichts Sicheres festgestellt werden. Während hyaline Degeneration der Netzhaut-Gefässe häufiger beschrieben wurde, scheint der Uebergang in Amyloid noch nicht beobachtet worden zu sein. Scheer.

Vermischtes.

1) Joseph Schöbl, geboren am 16. August 1837 zu Pilsen, gestorben am 6. April 1902 zu Prag.

Zuerst studirte J. S. Zoologie und vergleichende Anatomie; da ihm aber die Habilitation versagt wurde, ging er zur Heilkunde über, promovirte 1861 in Prag und wurde Assistent des Prof. v. Hasner, 1866 böhmischer Landes-Augenarzt (hat auch über seine Thätigkeit von 1871—1881 in böhmischer Sprache berichtet), und 1883, als die Theilung der Prager Universität ein-

trat, ordentl. Professor der Augenheilkunde an der böhmischen Universität. Der vergleichenden Anatomie ist Schöbl stets treu geblieben und hat namentlich die Blutgefäss-Einspritzung zu einer vollendeten Meisterschaft ausgebildet. Auch der Augenheilkunde ist diese seine Kunst und seine Gewandtheit im Zergliedern und Mikroskopiren zu Gute gekommen. Seine Einspritzungen neugebildeter Blutgefässe in der Hornhaut, die ich in der Berliner physiolog. Gesellschaft vorzeigen konnte, erregten die staunende Bewunderung aller Anwesenden. Durch zahlreiche Beiträge hauptsächlich zur Pathologie und zur pathologischen Anatomie hat er unsre Wissenschaft wesentlich gefördert. Sein bescheidener Charakter und seine Gefälligkeit sichern ihm bei Allen, die ihn kannten, ein freundliches Andenken.

Dem Centralblatt für Augenheilkunde war er stets ein treuer Mitarbeiter und hat in diesem seine wichtigsten Arbeiten veröffentlicht. Im Folgenden gebe ich eine Liste derjenigen seiner Veröffentlichungen, welche unsre Leser interessiren.

1877. Ueber die Blutgefässe des Auges der Cephalopoden. (Archiv für mikroskop. Anatomie. XV. S. 215.)

1886. Ueber Tumoren epithelialen Charakters. (Centralbl. f. Augenheilk. S. 257.)

Ueber die Blutgefässe der Hornhaut im normalen und pathologischen Zustand. (Ebenda. S. 321.)

1887. Ueber die tiefen Randschlingen der Hornhaut. (Ebenda. S. 27.)

1888. Chorioïditis specif. u. tuberc. (Ebenda. November.)

1889. Ueber selbst. eitrige Netzhaut-Entzündung. (Ebenda. März.)

Ueber hyperplastische Entzündung der Augenhäute. (Archiv für Augenheilk. XX. S. 98.)

1890. Zur Entwicklung des Auges der Amphibien. (Zoolog. Jahrb. IV. 2.)

Beiträge zur patholog. Anatomie der Panophthalmie. (Archiv für Augenheilk. XXI. S. 368.)

Conj. hyperplast. u. Catarrh. vern. (Centralbl. f. Augenheilk. S. 97.)

1892. Die Keratome des Auges. (Prag 1892.)

1893. Cylindroglioma retinae. (Centralbl. f. Augenheilk. S. 97.)

Cysticerc. subret. triplex. (Ebenda. S. 101.)

1896. Cryptoglioma retinae. (Ebenda. S. 129 u. 161.)

Ausserdem hat Schöbl die Netzhaut-Erkrankung in dem (englischen) System der Augenkrankheiten von Norris und Oliver bearbeitet. J. H.

2) Am 17. März 1902 hat H. Knapp in New York seinen 70. Geburtstag gefeiert. Wir könnten ihn als einen der Senioren unsrer Wissenschaft und Kunst begrüssen, wenn er nicht durch seine beispiellose Thatkraft in Forschung und Kunstübung den Jüngeren und Jüngsten ein leuchtendes Beispiel wäre. Somit wünschen wir ihm, dass der Menschheit und der Wissenschaft seine unvergleichliche Arbeitskraft noch recht lange erhalten bleiben möge! J. H.

3) Berichtigung.

Im Februar-Heft 1902 S. 60 Zeile 22 v. o. muss es heissen: „Dagegen wird der intraoculare Druck durch den arteriellen Druck beeinflusst." Horstmann.

Bibliographie.

1) Einen Fall von beiderseitiger totaler Oculomotorius- und Trochlearis-Lähmung verbunden mit linksseitiger Hemiparese und linksseitiger Parese des Facialis und Abducens und eigenthümlichem Schüttel-Tremor der Extremitäten stellt Dr. J. Sorgo in der Gesellschaft für interne Medicin in Wien am 12. December 1901 vor. (Wiener klin. Wochenschr. 1902. Nr. 2.) Der Fall betrifft einen 28jähr. Taglöhner; erbliche Belastung nicht vorhanden, Syphilis ausgeschlossen. — Beginn der Erkrankung nach einer Mittelohr-Entzündung. — Ausser completer Oculomotorius- und Trochlearis-Lähmung besteht Parese des linken Facialis, des linken Abducens und motorischen Trigeminus, linksseitige Hemiparese, continuirlicher Schüttel-Tremor der linken oberen Extremität, ab und zu Klonus der Unterschenkel-Musculatur, Ataxie der linken unteren Extremität. Links Patellar- und Achillessehnen-Reflex gesteigert; Sensibilität erhalten — keine Schmerzen, keine Parästhesien —, kein Kopfschmerz, kein Erbrechen. Keine Stauungspapille, dagegen Abblassung der rechten Papille mit concentrischer Einengung des Gesichtsfeldes, — keine Nackensteife, keine Empfindlichkeit des Schädels beim Beklopfen, geringe Asymmetrie der beiden Gesichtshälften. Eine sichere Diagnose konnte nicht gestellt werden. Schenkl.

2) Einen Fall von Hydrocephalus chronicus mit beiderseitiger orbitaler Hirnhernie demonstrirt Dr. L. Buchsbaum in der Sitzung der Gesellschaft für interne Medicin in Wien am 5. December 1901. (Wiener klin. Wochenschr. 1902. Nr. 1.) Der Fall betrifft ein 18 Monate altes Kind, Verdacht auf hereditäre Lues vorhanden; beide Bulbi durch weiche elastische kugelige Geschwülste nach vorn gedrängt, die Beweglichkeit der Bulbi im hohen Grade eingeschränkt. — Pupillen rund, reagirend; beginnende Sehnerven-Atrophie; Geruch, Gehör, Geschmack intact. Schenkl.

3) Ueber Cataracta diabetica, von S. Klein (Büringer) in Wien. (Wiener klin. Wochensshr. 1901. Nr. 45.) Verf. fand, dass die mit hinteren Polar-Star combinirte hintere Cortical-Cataract, wie sie häufig auch bei Retinitis pigmentosa vorzukommen pflegt, für Diabetes charakteristisch ist. In der Entwickelungs-Art unterscheidet sich die genannte Form von dem Greisen-Star dadurch, dass bei den letztgenannten Staren der starige Zerfall in der vorderen Rinde beginnt und alsbald auf die dem Kern benachbarten Partien übergreift, während bei der in Rede stehenden Form der Anfang am hinteren Pole und in der hinteren Corticalis erfolgt und in einem bestimmten Stadium eine vollkommene Sternfigur bildet. Die erstere wäre als einfache senile Cataract zu bezeichnen, die letztere würde als Collectiv-Begriff mit dem Namen Chorioideal-Cataract zu belegen sein, wobei in der ganzen Gruppe die gesammten Formen von Stoffwechsel-Cataracten, also auch der diabetische Star, inbegriffen sind. In gewissem Sinne wäre es auch gestattet, für die erste Kategorie den Begriff einfache, nicht complicirte Cataracta; für die letztere den der complicirten Cataracta zu substituiren. Aber selbst die ebengenannte einfache senile Form hält Verf. wegen ihrer offenkundigen Verwandschaft mit den chorioidalen Formen nicht für eine ganz uncomplicirte Art, und glaubt, dass dieselbe wohl nicht rein seniler Natur ist, sondern die Annahme gestattet, dass ausser den Alters-Veränderungen irgend eine besondere, noch nicht gekannte Ernährungs-Störung den Anstoss zur Star-Bildung geben mag. Er bezeichnet nur jene Art als die eigentliche senile uncomplicirte Cataracta, bei der die streifigen

Trübungen, die der Cortical-Cataracta ein so charakteristisches Aussehen verleihen, fehlen und nur eine mehr oder weniger dichte, wolkige, den Kern einhüllende Trübung das Centrum occupirt. Dass auch die diabetische Cataracta unter dem Bilde einer gewöhnlichen Cataracta auftreten kann, dass bei Diabetes, Cataracta senilis, die mit dem Diabetes nichts zu thun hat, vorkommen kann, wird vom Verf. selbstverständlich nicht in Frage gestellt.

Schenkl.

4) Zwei Fälle von Echinococcus der Orbita, von Dr. J. Preindlsberger in Sarajevo. (Wiener klin. Rundschau. 1901. Nr. 50.) 2 Fälle von Echinococcus, die Kinder (Mädchen. 6 und 8 Jahre alt) betrafen, beschreibt Verf. Im ersten Falle konnte die Diagnose vor der Operation nicht gestellt werden, und wurde daher die Evisceration der Orbita vorgenommen. Im zweiten Falle wurde die wallnussgrosse Mutterblase entfernt und der Bulbus erhalten. In beiden Fällen sass der Echinococcus in den Weichtheilen der Orbita. Die Erkrankung verlief im ersten Falle sehr rasch; in einem halben Jahre hatte sich ein hochgradiger Exoph'halmus entwickelt. Im zweiten Falle bestand die Affection seit 2 Jahren. Heftige Schmerz-Anfälle fehlten in beiden Fällen. Im ersten Falle war Stauungspapille, im zweiten Falle nur Röthung der Papille vorhanden. Schenkl.

5) Zur Kenntniss der Krankheiten der Augenhöhle, von Dr. Josef Fišer, Secundär-Arzt am Laibacher Landes-Spital. (Wiener med. Wochenschr. 1901. Nr. 48—52.) In einem Zeitraum von 10 Jahren kamen im Laibacher Landes-Spital (Primarius Dr. Emil Bock) unter 7637 Augen-Kranken 31 Erkrankungen der Augenhöhle (0,40 $^0/_0$) zur Beobachtung, und zwar 4 Verletzungen: Grosses Holzstück, das bei einem Sturze in die Orbita gedrungen war; die Entfernung gelang mit Erhaltung des Bulbus — der Lidschluss wurde nicht beeinträchtigt; 2 Fälle von Blutung in die Augenhöhle nach stumpfer Gewalt. In beiden Fällen bewährten sich Schwitz-Kuren und feuchte Wärme. Zur Phlegmone kam es nicht. Verletzung mit einem Holzstücke; Ophthalmoplegia totalis, geringe Protrusion des Bulbus, Sehnervenschwund; 8 Monate später Orbitalabscess. Das Eindringen eines Fremdkörpers musste angenommen werden, trotzdem ein solcher bei Eröffnung des Abscesses nicht vorgefunden werden konnte. — 3 Fälle von Entzündung des orbitalen Zellgewebes; ein Fall in Folge von recidivirender Dacryocystitis, die beiden andren Fälle in Folge von Erkrankungen der Nasenhöhle. In allen Fällen blieb das Augapfel-Innere unbetheiligt. — Ein Fall von Caries marginis orbitae inf. sin. in parte nasali, hervorgerufen durch einen gleichartigen Process des Thränenbeines in Folge von tuberculöser Erkrankung der Nase. — 2 Fälle von Ectasia ossis ethmoitalis mit Vortreibung des Augapfels — beide Fälle jugendliche Individuen betreffend, die langsam wachsende Geschwülste im nasalen Antheile der Augenhöhle darboten. Nur ein Fall wurde einer Operation, und zwar mit Erfolg, unterzogen. 2 Fälle von Orbitalcysten, und zwar eine Cystis dermoides supraorbitalis et orbitalis sin. und eine Cystis orbitae sin. sarcomatosa. Im ersten Falle handelte es sich um eine congenitale Anomalie (Hemmung in der Entwicklung der Knochen der Augenhöhle); im zweiten Falle konnte nur vermuthet werden, dass die ursprüngliche Anlage der Cyste auch ein Dermoid gewesen ist. Beide Fälle sind den sogenannten Zwerchsack-Dermoiden zuzuzählen. Endlich 6 Fälle von Neoplasmata in orbita; 2 Fälle von Sarcom der Orbita vom Nasenraum ausgehend, ein Fall, bei dem der Ausgangs-Punkt, sowie die Art des Neoplasmas nicht sicher gestellt werden konnten, ein aus einem Sarcom der

Chorioidea hervorgegangenes Orbitalsarcom, ein Melanosarcom der Orbita, welches ein Jahr nach, wegen dieser Neubildung vorgenommen, Enucleatio bulbi recidivirte und ein Fall von Carcinom der Orbita, welches ebenfalls nach Entfernung des Augapfels wegen Krebs der Conjunctiva bulbi, recidivirt war. Schenkl.

6) Zur Casuistik des Empyems der Stirn-Höhlen, von Aloysius Tresp. (Inaug.-Dissert. Greifswald. 1901.) Verf. schildert 10 Fälle von Stirnhöhlen-Empyem, von denen 9 operativ behandelt wurden, während nur einer spontan zur Heilung kam. In 2 Fällen bestand geringe, in einem starke Verschiebung des Augapfels, in 2 weiteren bestand Vordrängung des Augapfels, schliesslich in 2 andren Doppeltsehen. Bemerkenswerth ist, dass in keinem Falle ein Durchbruch in die Orbital-Höhle stattgefunden hatte, sondern dass die Schädigungen theils durch mechanischen Druck eines an den Augapfel angrenzenden abgekapselten Abscesses, theils durch Fernwirkung, d. h. nach Ansicht des Verf.'s durch Entzündung in Folge diffundirender Ptomaïne, hervorgerufen wurden. Soweit nicht tödtlicher Ausgang eintrat (in 2 Fällen), wurden sie durch die Operation vollkommen behoben.
Rosenstein.

7) Beiträge zur Aetiologie und pathologischen Anatomie der Netzhaut-Ablösung bei Retinitis albuminurica, von Joku Jamaschita. (Inaug.-Dissert. Rostock. 1900.) Verf. geht in sehr gründlicher Besprechung auf die Aetiologie der Netzhaut-Ablösung nach Retinitis albuminurica ein und beschreibt besonders einen Fall von secundärem Glaucom bei einer solchen Ablösung. Seine mikroskopischen Untersuchungen ergaben, dass die letzte Ursache die Gefäss-Veränderungen sind, die sich auf die kleinen Arterien und Venen jeden Kalibers, zumal auf eine grosse Wirbel-Vene in der Nähe des Sehnerven beziehen. Das häufigste Bild ist das der Endarteriitis obliterans mit Desquamation der Endothelien in das Lumen, häufig auch eine Thrombosirung in Folge der Veränderung der Gefässwand. Folgen sind infarkt-ähnliche Blutungen besonders im subretinalen Gewebe, theilweise Netzhaut-Ablösung, Blutungen in den Glaskörper und secundäres Glaucom. Man vermisst bei den sonst so eingehenden Untersuchungen des Verf.'s nur den Nachweis, dass die Veränderungen der Gefässwand nicht auch amyloider Natur sein konnten, eine Erwägung, die bei dem langen Nierenleiden des Patienten sicherlich ihre Berechtigung hat. — Interessant ist die Beobachtung, dass das Pigment im Pigment-Epithel ganz glaskörperwärts gedrängt war. Sehr richtig ist auch der wiederholte Hinweis darauf, dass es bei dem Wieder-Anlegen einer Ablösung nicht zu einer Adhäsion, sondern nur zu einer Verklebung mit dem subretinalen Gewebe kommt. Rosenstein.

8) Ueber Fremdkörper-Verletzungen der vorderen Augen-Kammer, von Karl Koch. (Inaug.-Dissert. Jena. 1901.) Verf. beschreibt 6 derartige Verletzungen, von denen 2 durch Glas-Splitter, 2 durch Steinstückchen und 2 durch Eisensplitter hervorgerufen waren. Alle 6 wurden extrahirt. Es zeigte sich, dass die Glas-Splitter den geringsten, die Steinstückchen wegen ihrer rauhen Oberfläche und der daraus folgenden günstigen Bedingung der Einschleppung von Mikroorganismen den grössten Schaden angerichtet hatten. In allen 6 Fällen wurden die Augen mit relativ guter Sehkraft erhalten. Rosenstein.

Um Einsendung von Separatabdrücken wird gebeten (Berlin NW. 26 Schiffbauerdamm).

Verlag von Veit & Comp. in Leipzig. — Druck von Metzger & Wittig in Leipzig.

Centralblatt

für praktische

AUGENHEILKUNDE.

Herausgegeben von

Prof. Dr. J. Hirschberg, Geh. Med.-Rath, in Berlin.

Monatlich ein Heft. Preis des Jahrganges 12 Mark. Zu beziehen durch alle Buchhandlungen des In- und Auslandes und die Postanstalten des Deutschen Reiches.

Mai. Sechsundzwanzigster Jahrgang. 1902.

Inhalt: **Original-Mittheilungen.** I. Pigment-Beschläge auf Iris und Descemet als Früh-Symptom eines Aderhaut-Sarcoms. Von Dr. **Fehr**, I. Assistenzarzt. — II. Die Verschiebung der Schleimhaut der Uebergangsfalte auf den Tarsus beim Trachom. Von Prof. Dr. **M. Straub** in Amsterdam.

Gesellschaftsberichte. Ophthalmological Society of the United Kingdom.

Referate, Uebersetzungen, Auszüge u. s. w. 1) Eine ungewöhnliche Star-Operation, von J. Hirschberg. — 2) Leçons de thérapeutique oculaire, basées sur les découvertes les plus récentes, par le Dr. A. Darier.

Journal-Uebersicht. I. A. v. Graefe's Archiv f. Ophthalmologie. LIII. 2. — II. Zehender's Klinische Monatsblätter für Augenheilkunde. 1902. Februar u. März.

Vermischtes. Nr. 1—2.

Bibliographie. Nr. 1—23.

[Aus Prof. Hirschberg's Augenheilanstalt, Berlin.]

I. Pigment-Beschläge auf Iris und Descemet als Früh-Symptom eines Aderhaut-Sarcoms.[1]

Von Dr. **Fehr**, I. Assistenzarzt.

Die 62jährige Frau D. suchte im September 1899 zum ersten Mal Herrn Geh.-Rath Hirschberg's Augenheilanstalt auf, da sie seit 24 Stunden

[1] Nach einem am 28. März 1901 in der Berliner ophthalmologischen Gesellschaft gehaltenen Vortrage.

über Erscheinungen klagte, die an prodromales Glaucom erinnerten: Verschleierung, Regenbogensehen und Druckgefühl im Auge.

Sehkraft, Gesichtsfeld und der ophthalmologische Befund waren völlig normal, auch war der Augendruck nicht tastbar gesteigert; einen sehr merkwürdigen Befund aber lieferten die Iris und Descemet. Erstere war in ihrer unteren Hälfte mit feinsten schwarzen Punkten besät, die stellenweise zu grösseren Flecken und Streifen zusammengeflossen waren (Fig. 1). Auf der Descemet fanden sich dieselben Punkte, jedoch weniger zahlreich; sie bildeten hier eine strichförmige, schwarze Hornhaut-Trübung (Fig. 2).

In den folgenden Wochen veränderten diese schwarzen Punkte ihre Zahl und Anordnung; so verschwand der schwarze Streif von der Hornhaut und es entstanden statt seiner kreisrunde, schwarze Flecken. Die subjectiven Glaucom-Symptome bestanden fort; es schien daher, nachdem man sich auch bei Mydriasis, die allerdings nur durch Cocaïn herbeigeführt und nicht maximal wurde, von dem normalen Zustande des Augen-Hintergrundes überzeugt hatte, dauernder Gebrauch von Eserin angezeigt zu sein, zumal eine Hypermetropie von 6 Di. vorhanden war.





Fig. 1.
Lupe auf die Iris eingestellt.




Fig. 2.
Lupe auf die Hornhant eingestellt.

Im September 1900 war die Sehschärfe und das Gesichtsfeld ganz normal und das Bild auf Hornhaut-Hinterfläche und Regenbogenhaut ziemlich unverändert. Dann blieb die Kranke $4^{1}/_{2}$ Monate fort und kehrte erst im Januar 1901 wieder. Jetzt fand sich die Sehkraft auf $^{5}/_{15}$ herabgesetzt und das Gesichtsfeld war von unten und innen her bis auf 20^{0} eingeschränkt. Nach Pupillen-Erweiterung wurde nunmehr eine grosse Geschwulst oben und aussen dicht hinter der Linse sichtbar. Fig. 3 giebt das aufrechte Bild wieder, dass der Lupenspiegel lieferte, wenn die Kranke nach oben und etwas nach aussen blickte. Der Tumor füllt mehr als die Hälfte der in Folge einer (Eserin-)Synechie nicht ganz regelmässig erweiterten Pupille. Die scharfe convexe Begrenzungslinie ist bläulich durch darunter gelagertes Exsudat; im Uebrigen ist die Geschwulst bräunlich gefärbt, von unregelmässig feinhöckriger Oberfläche und bestreut mit braunen und schwarzen Flecken und Punkten. Gefässe sind nicht zu sehen. Auf Iris und Descemet ist immer noch die sonderbare, feine, schüttere Pigmentirung sichtbar, deren Herkunft nunmehr nach $^{5}/_{4}$ Jahren erklärt werden kann.

Erst im Februar konnte sich die sehr ängstliche Frau zur Enucleation entschliessen, nachdem man ihr zu Liebe noch eine Punction der Geschwulst vorgenommen hatte, die, da ihr keine Flüssigkeits-Entleerung folgte und der ophthalmoskopische Befund nach ihr unverändert blieb, die Diagnose eines soliden Tumors bestätigte. Bei der Ausschälung wurde sorgsam die Punctionsstelle in der Bindehaut mit herausgeschnitten.

Der herausgenommene Augapfel ist äusserlich normal und zeigt keine Zeichen eines geschehenen oder drohenden Durchbruches.

Die Section des Augapfels ergiebt das Vorhandensein eines bohnengrossen melanotischen Aderhaut-Sarcoms, das in der vorderen Chorioidea aussen und oben mit breiter Basis sich erhebt und mit einem von Netzhaut überdeckten Buckel in den Glaskörper ragt. Die flächenhafte Basis erstreckt sich weit nach unten bis über die mittlere Sagittal-Ebene hinaus. Nach

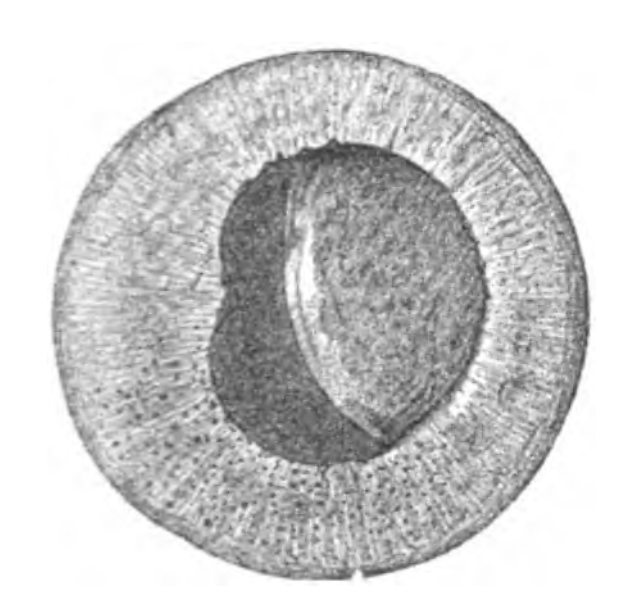


Fig. 3.
Bild der Geschwulst mit + 6 Di hinter dem Spiegel, beim Blick nach oben und etwas nach aussen.

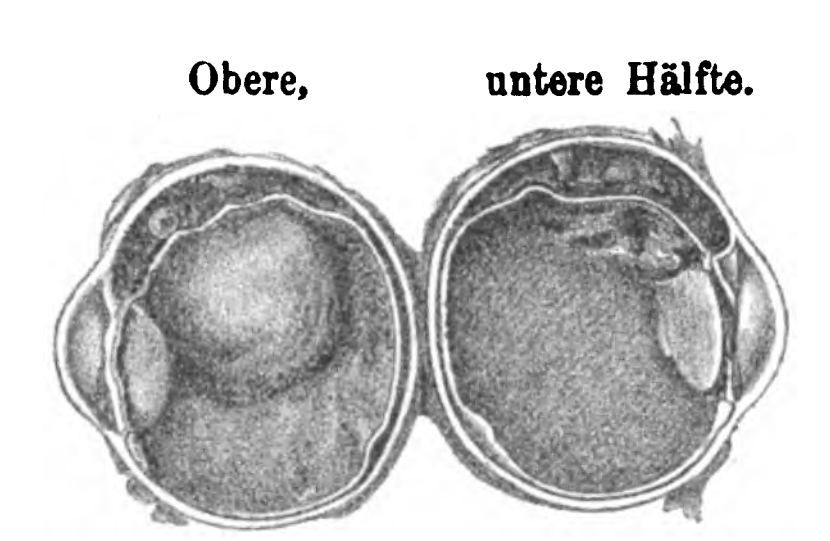


Fig. 4.

vorn dringt die Geschwulst in den Ciliarkörper ein und treibt an ihrer Wurzel die Iris vor, ohne die Linse sichtlich zu verdrängen (Fig. 4).

Auf dem Durchschnitt ist der Tumor scheckig, insofern die Hauptmasse wenig pigmentirt ist, der Fuss der Geschwulst aber und die in der Nachbarschaft des Ciliarkörpers gelegenen Partien tiefschwarz gefärbt sind.

Unter dem Mikroskop erweist sich die Geschwulst als ein kleinzelliges Rundzellen-Sarcom mit vielen eingelagerten Riesenzellen. Der Gefässgehalt ist spärlich. Sie ist überzogen von einer dünnen, bindegewebig umgewandelten Schicht der inneren Aderhaut, der Glaslamelle und der Netzhaut, die hinten in ihrem Gefüge wenig verändert, nach vorn zu bindegewebig und cystisch entartet ist. Nur an der hinteren Grenze drängt sich zwischen Tumor und Netzhaut etwas Exsudat.

In den Präparaten, die der Mitte der Geschwulst entnommen sind, ist der Ciliarkörper zum grossen Theil in die Geschwulst aufgegangen, in den andern Schnitten ist er mehr oder weniger verschont (Fig. 5).

Die Art der Pigmentirung der Geschwulst erfordert besonderes Interesse: Ein grosser Theil der Geschwulst, und zwar der hintere, ist ganz frei von Pigment, in einem andern finden sich vereinzelte Pigmentzüge und umschriebene, zart gefärbte Partien. Die Basis der Geschwulst ist überall tiefdunkel pigmentirt, ebenso der im Bereich des Ciliarkörpers und Umgebung gelegene Antheil.

Das Pigment besteht aus feinen gelbbraunen Körnern, die hauptsächlich innerhalb der Zellen, aber auch zwischen ihnen gefunden werden. Eine Eisenreaction liess sich nicht erzielen. Vielfach sind interstitielle spindelförmige Zellen stark pigmentirt; auf diese Weise entstehen dunkle, verästelte Züge, welche die einzelnen Bündel des Sarcoms abgrenzen.

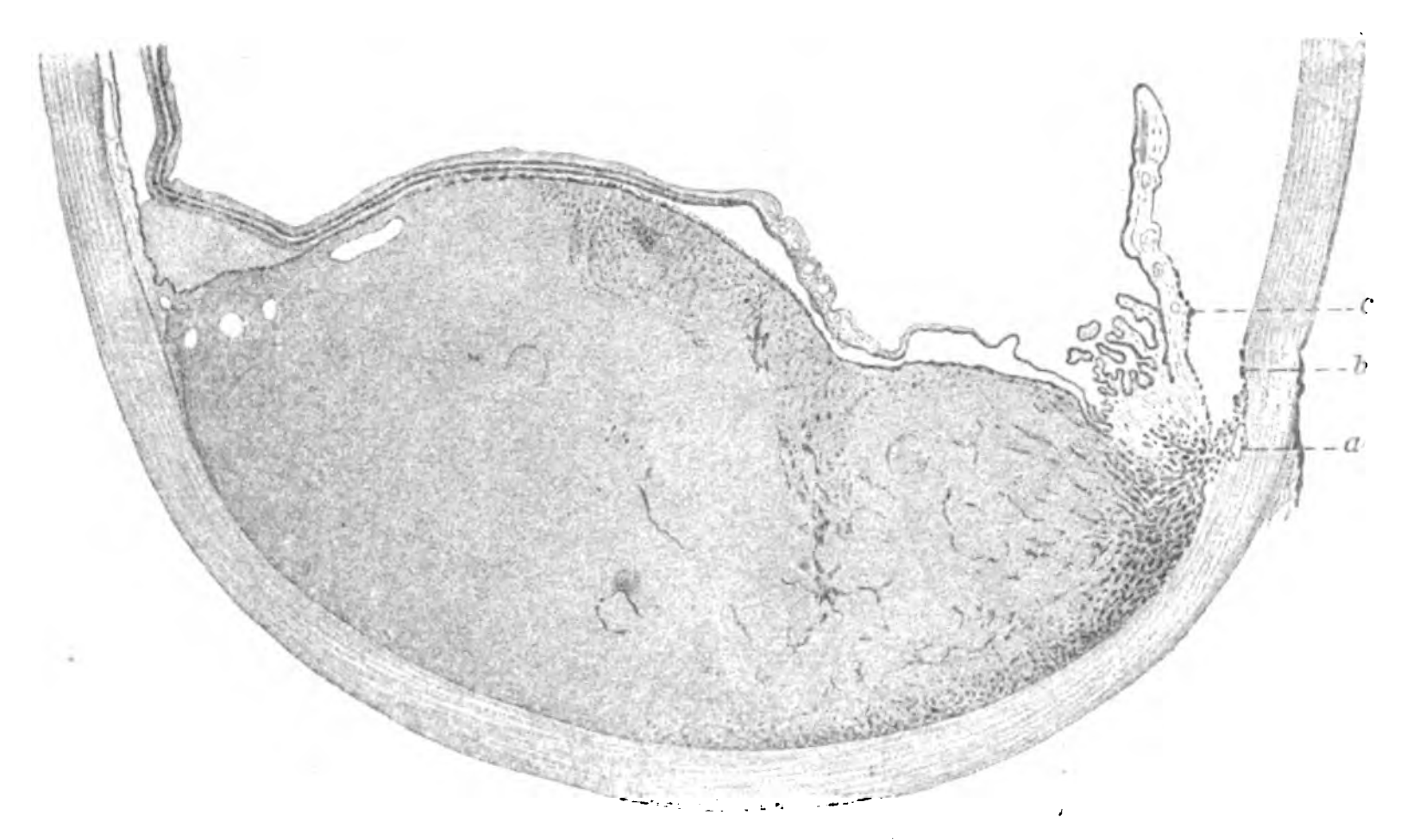


Fig. 5. Schnitt aus der oberen Bulbushälfte durch die Mitte der Geschwulst. (Vergr. 1 : 45.)
a Canalis Schlemmii mit Pigmentzellen im Lumen und in der Umgebung.
b Pigmentzellen-Beschläge auf der Hornhaut-Hinterfläche.
c Pigmentzellen-Beschläge auf der Regenbogenhaut.

Gleichsam als folgten die Pigmentzellen einem Lymphstrome, der sich zwischen den Bündeln den natürlichen Abfuhrwegen im vorderen Augapfel-Abschnitt entgegen bewegt, werden sie zahlreicher und dichter, je näher sie der Ciliargegend kommen. Das gleiche gilt von den mehr zusammenhängenden, flächenhaften Pigmentmengen, durch die überall der Fuss der Geschwulst ausgezeichnet ist (Fig. 5). In den Ciliarkörper gelangt, nehmen die dicken, aus Pigmentklümpchen bestehenden Züge, in denen von Zellen ohne Weiteres nichts mehr zu erkennen ist, die Richtung der radiären Fasern des Brücke'sches Muskels an, die auf die Gegend des Canalis Schlemmi zustreben. Sobald sie die Begrenzung der offenen Kammerbucht erreicht haben, lösen sich kleine schwarze Kügelchen los und treten in das Schwammgewebe des Lig. pectinatum des Fontana'-schen Raumes und wandern von da theils in den weiten Canalis

Schlemmi, in dessen Lumen man fast überall die Kügelchen findet, theils in die Vorderkammer, wo sie sich auf der Descemet und besonders der Iris als grössere und kleinere Beschläge deponiren; ein Befund, den wir im Leben beobachten konnten, lange Zeit, bevor eine Diagnose des Tumors wegen des Sitzes in der vorderen Aderhaut möglich war. Die schwarzen Beschläge fanden wir vorzugsweise in den unteren Theilen, da naturgemäss die freien Pigmentkörner in der Vorderkammer ihrer Schwere folgen; dem entsprechend sind auch in den

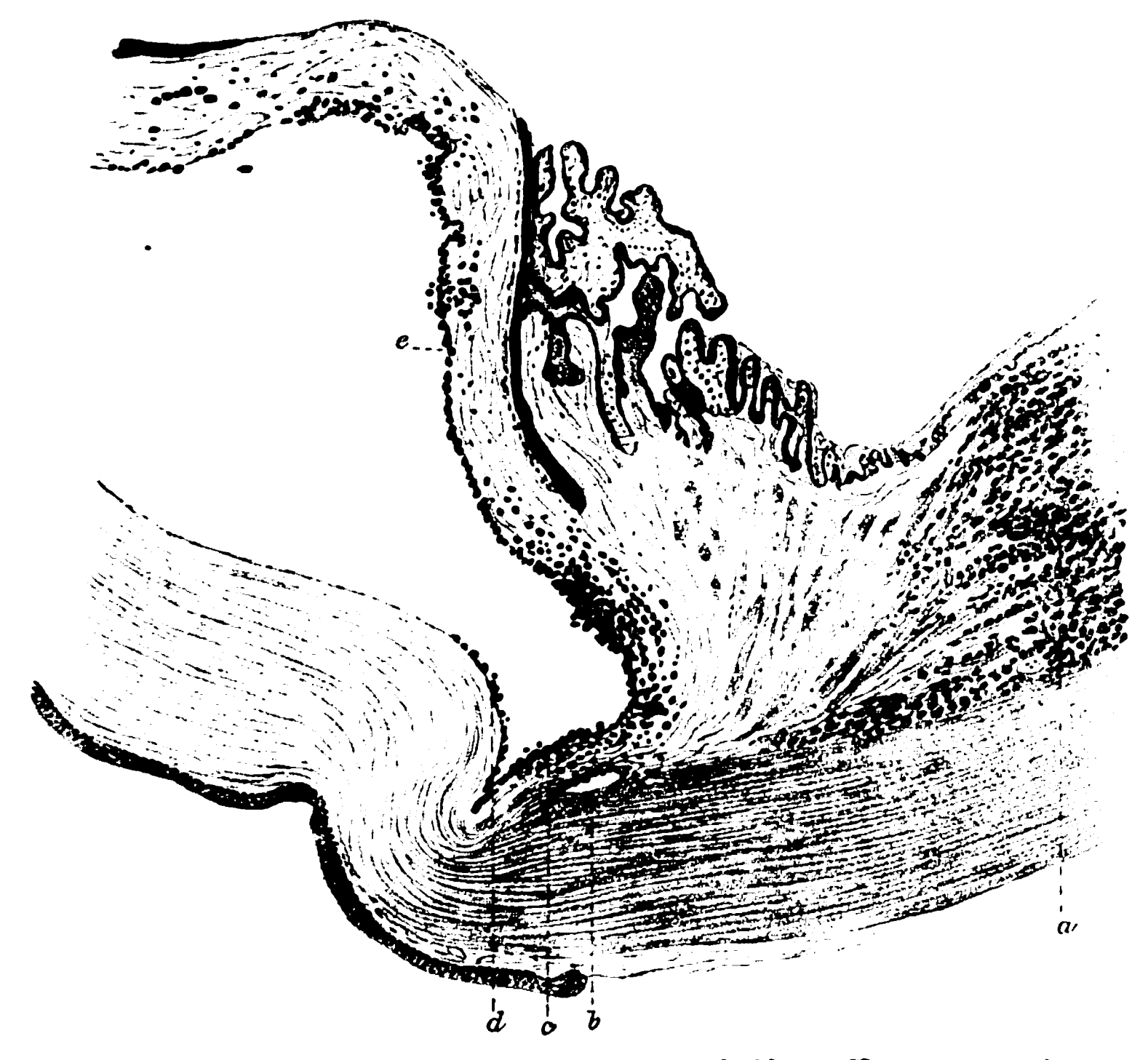


Fig. 6. Schnitt aus der unteren Bulbushälfte. (Vergr. 1:110.)
a Vordere Grenze des Melanosarcoms, das sich zwischen den Muskelbalken des BRUECKE'schen Muskels in den Ciliarkörper vorschiebt.
b Canalis Schlemmi. *c* Pigment Infiltration des Lig. pectinatum.
d Pigment-Beschläge auf der Descemet. *e* Pigment-Beschläge auf der Iris.

Präparaten, die der unteren Hälfte des Bulbus entstammen, die Pigment-Ansammlungen besonders reichlich. Die Regenbogenhaut ist in diesen von einem fast continuirlichen, aus aneinander gereihten Kügelchen bestehenden schwarzen Belag überzogen, die Kammerbucht zeigt eine dicke Auflagerung, und das Balkenwerk des Lig. pectinatum ist dicht mit Pigmentkügelchen infiltrirt (Fig. 6).

Fanden sich schon in den Präparaten des oberen Augapfel-Abschnittes einzelne Pigmentkügelchen in dem Iris-Stroma, so ist das in dem der

unteren Hälfte noch weit mehr der Fall. Die Einwanderung in die Iris scheint nicht nur von der Iris-Wurzel her, sondern auch von vorn zu geschehen. Ob diese Bewegung eine passive, durch einen Flüssigkeitsstrom bedingte ist, oder eine active, durch eigene Mobilität der Zellen, lässt sich nicht entscheiden.

Dass man es nicht mit freien Pigmentmassen, sondern zum grössten Theil wenigstens mit Zellen zu thun hat, die mit Pigment vollgepfropft sind, lehren einmal ganz dünne Präparate, in denen hier und da die Pigment-Kügelchen durchleuchtbar sind und einen deutlichen Kern zeigen, ferner geht das aus den mit Eeau de Javelle entfärbten Schnitten zur Genüge hervor.

Der Befund von Pigment-Metastasen im SCHLEMM'schen Kanal und Umgebung ist beim Aderhaut-Sarcom bekanntlich nicht so selten. In dem Werk von PANAS und ROCHON-DUVIGNEAUD[1], werden mehrere Beobachtungen der Art mitgetheilt. Das histologische Bild in dem Falle X dieser Autoren, der auch in dem neuen Werk von LAGRANGE aufgeführt wird, hat grosse Aehnlichkeit mit dem unsrigen; jedoch unterscheidet er sich wesentlich von diesem dadurch, dass im Leben neben einem schwarzen, episkleralen Fleck wohl eine schwärzliche Geschwulstmasse im Iris-Winkel sichtbar war, nicht aber die freien in der Vorderkammer deponirten Pigmentzellen. Herr Geh.-Rath HIRSCHBERG sah einmal in einem Falle von Ciliarkörper-Sarcom mit der Lupe eine ganz kleine, in die Vorderkammer hereinragende, bräunliche Geschwulst an der Hinterfläche der Hornhaut, die durch Aussaat von der Hauptgeschwulst entstanden war.[2] Er legte dieser Beobachtung grosse Bedeutung zu und verwerthete sie auch im vorliegenden Falle zur Diagnose der Natur der Geschwulst, als diese zum ersten Male (Januar 1901) sichtbar geworden war. Jedoch fand ich in der grossen Sarcom-Literatur keine Beobachtung, wo im Leben, wie in unsrem Falle, die Pigmentpunkte aufgefallen sind. Ich halte es jedoch nicht für unmöglich, dass man sie in diesem oder jenem Falle bei sorgfältiger Lupen-Untersuchung hätte sehen können.

Es fragt sich nun, können gegebenen Falls diese Pigmentpunkte als charakterisch für Sarcom der Aderhaut angesehen werden und in zweifelhaften Fällen für die Diagnose bestimmend sein?

Nicht unbedingt; denn man findet unter dem Mikroskop diese Pigment-Metastasen zuweilen auch ohne Sarcom; in spärlicher Zahl manchmal in ganz normalen Augen, reichlich dagegen in einzelnen Fällen in chronisch entzündlichen Augäpfeln; in Bulbis, die nach Verletzungen entarteten und speciell

---

[1] PANAS et ROCHON-DUVIGNEAUD, Recherches anatomiques et cliniques sur le glaucome et les tumeurs intraoculaires. Paris. 1898. S. 248.

[2] HIRSCHBERG, Ein Fall von melanotischem Sarcom des Ciliarkörpers. Berliner klin. Wochenschrift. 1893. Nr. 50.



bei Secundär-Glaucom. Dieser Befund hat daher eine neue Hypothese der Glaucom-Entstehung gezeitigt, deren erste Vertreter PANAS und ROCHON-DUVIGNEAUD[1] und E. v. HIPPEL[2] sind. PANAS spricht in solchen Fällen von einem embolischen Glaucom. Die Pigmentzellen sollen die Filtrationswege des Lig. pectinatum verstopfen, ein Abfluss-Hinderniss darstellen und dadurch zu Drucksteigerung führen, wie sie NIESSMANOFF[3] in Geh.-Rath LEBER's Laboratorium experimentell durch Injection von Flüssigkeit mit suspendirten corpusculären Elementen hat erzeugen können. Liebhaber dieser Theorie können auch in unsrem Falle die Drucksteigerung auf die Pigment-Infiltration zurückführen.

Da es sich aber, wie gesagt, in den bisher veröffentlichten Fällen, wo reichliche Pigment-Metastasen im SCHLEMM'schen Kanal und der Wandung der Kammerbucht gefunden wurden, stets um entartete Augen und Secundär-Glaucom handelte, so bei PANAS[4], LAWFORD[5], ALT[6], DOLGANOFF[7] und auch in den beiden Fällen von E. v. HIPPEL, so müssen wir die oben aufgeworfene Frage dahin beantworten, dass immerhin ein ähnlicher Befund, wie ihn unser Fall im Leben geliefert hat, falls er in Augen festgestellt wird, die keine Verletzung erlitten, keine Entzündung durchgemacht oder Zeichen irgend welcher Entartung tragen, zum mindesten den Verdacht auf Tumor erwecken muss. Die diagnostische Bedeutung ist um so grösser, als die Pigmentmetastasen-Bildung naturgemäss leichter möglich ist, wenn der Tumor in der vorderen Aderhaut sitzt und die Begrenzung der Kammerbucht erreicht, also in Fällen, in denen mit dem Augenspiegel die Geschwulst in den ersten Anfängen nicht zu erreichen ist.

Nachtrag.

Obwohl bei diesem Befund von verschleppten Geschwulst-Elementen in den abführenden Wegen die Möglichkeit einer allgemeinen Metastasirung nahe liegt, so ist doch bis heute, 14 Monate nach der Ausschälung des Augapfels, die Frau gesund geblieben, und Metastasen-Bildung in der Leber oder andern Organen nicht nachzuweisen.

---

[1] a. a. O.

[2] E. v. HIPPEL, Zur pathologischen Anatomie des Glaucoms, nebst Bemerkungen über Netzhaut-Pigmentirung vom Glaskörper aus. Archiv f. Ophth. LII. S. 498 ff.

[3] NIESSMANOFF, Ebenda. XLII. 4. 1896.

[4] a. a. O.

[5] LAWFORD, Dislocation of lens. Secundary glaucoma. Ophthalm. Hospit. Reports. XI. S. 327.

[6] ALT, A case of rupture of the Lig. pectin. American Journal of Ophth. 1896. S. 296.

[7] DOLGANOFF, Zur pathologischen Anatomie des Glaucoms. Archiv f. Augenh. XXXIX. S. 129.

Jedoch hatte man im Januar d. J., also 11 Monate nach der Enucleation, ein kleines Local-Recidiv von der Form eines linsengrossen, schwärzlichen Fleckes im Bindehaut-Trichter constatiren müssen; und zwar lag dieser genau an der Stelle, wo die Punction des Tumor gemacht worden war; es besteht daher die Wahrscheinlichkeit, dass diese das Local-Recidiv veranlasst hat. Dass die schon im Jahre 1868 (Zehender's Monatsblatt) von Herrn Geh.-Rath Hirschberg angegebene Punction Gefahren in sich birgt, ist mehrfach von ihrem Autor selbst betont worden, auch wenn, wie in unsrem Falle bei der Enucleation die Punctionsstelle in der Bindehaut sorgsam ausgeschnitten worden ist.[1] Es ist möglich, dass mit dem Messer infectiöse Sarcom-Elemente unter die Bindehaut implantirt werden oder vielmehr später durch den Stichkanal auswandern.

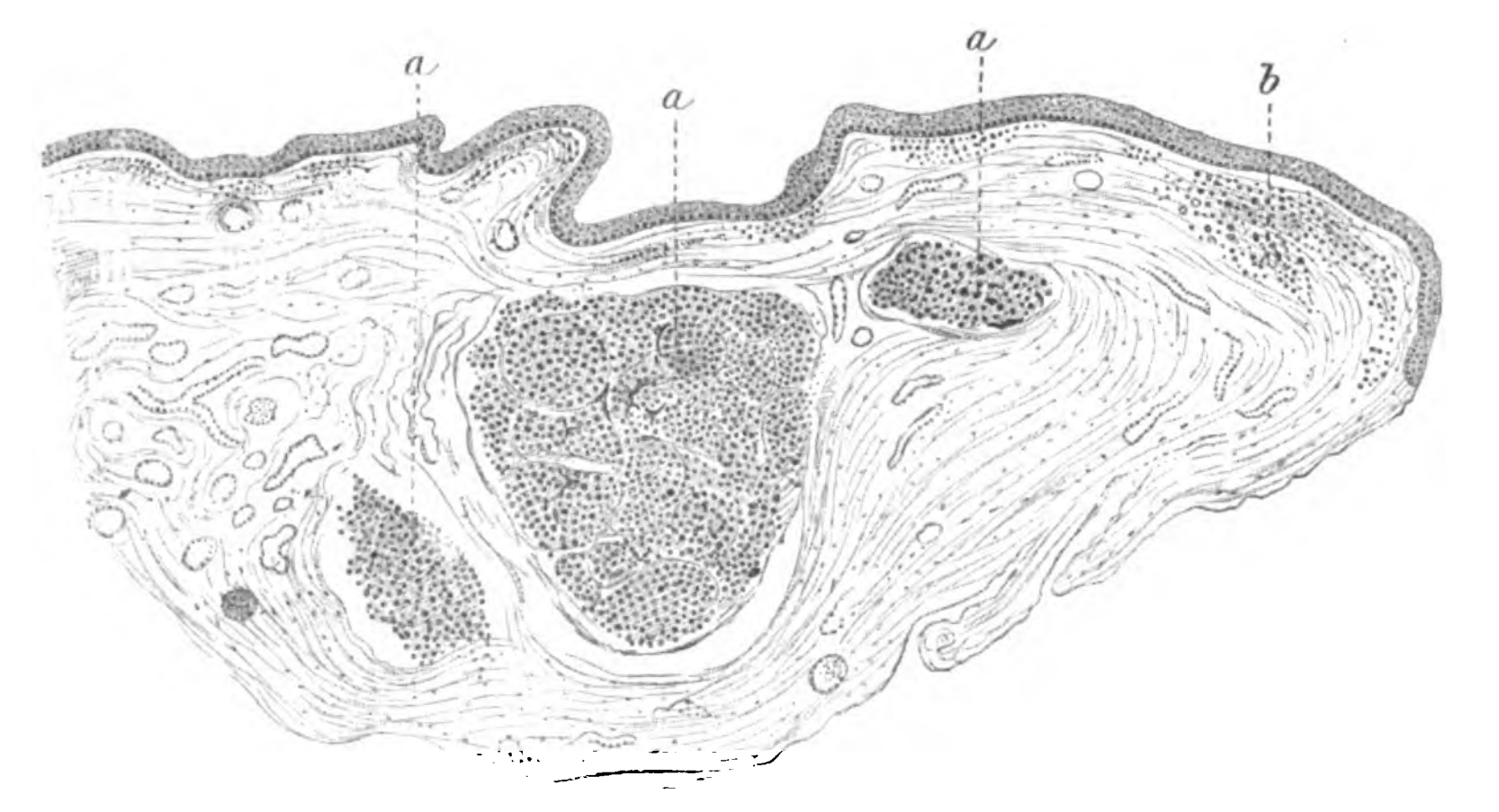


Fig. 7. Excidirte Recidivgeschwulst.
a Sarcomknoten.
b Vereinzelte Sarcomzellen innerhalb einer Leukocyten-Infiltration.

Die Verschieblichkeit der Bindehaut über der Scleralwunde kann ihre Verbreitung begünstigen.

Diese Erfahrung lehrt also, in Fällen, wo die Diagnose einiger Maassen sicher ist, die Punction lieber zu unterlassen.

Die histologische Untersuchung des im Gesunden excidirten Recidivs zeigt, dass eine echte kleine Sarcom-Geschwulst im subconjunctivalen Gewebe vorliegt, die aus einem grösseren und zwei kleinen Knötchen besteht und genau den Charakter der Mutter-Geschwulst wiederholt; ihre Elemente sind Rundzellen und eingelagerte Riesenzellen; das Pigment findet sich theils in verästelten, theils in runden Zellen, und bildet in letzteren dieselben schwarzen Kügelchen, die in der Vorderkammer auf Iris und Descemet zu finden waren. Ausserdem werden einzelne Sarcom-Zellen

[1] Hirschberg, Zur Behandlung der Aderhaut-Geschwülste. Centralbl. f. prakt. Augenh. 1896. S. 269.

mit und ohne Pigment innerhalb einer Leukocysten-Infiltration gefunden die gruppenweise überall unter dem Conjunctival-Epithel lagern (Fig. 7).

Da heute $3^1/_2$ Monate nach der Excision verflossen sind, ohne dass ein neues Recidiv aufgetreten ist, so scheint jetzt eine Dauerheilung erreicht, zu sein.

II. Die Verschiebung der Schleimhaut der Uebergangsfalte auf den Tarsus beim Trachom.

Von Prof. Dr. **M. Straub** in Amsterdam.

In der Sommer-Versammlung der niederländischen Ophthalmologen-Gesellschaft 1901 habe ich eine kurze Mittheilung über das Fortschieben der Uebergangsfalte auf den Tarsus beim Trachom gemacht. Es war meine Absicht, auf diesen Gegenstand später mehr ausführlich zurückzukommen. Doch habe ich seitdem so viele, die Erscheinung überzeugend demonstrirende Fälle gesehen, dass ich es für ausreichend halte, die Aufmerksamkeit der Trachom-Forscher auf die Erscheinung zu lenken. Die Fälle, welche sehr gut mit der Behauptung übereinstimmen, dass beim Trachom die Uebergangsfalte allmählich auf den Tarsus gezogen wird, sind zahlreich; die Fälle, welche dies Verhalten darthun, nicht selten.

Man findet nach Ablauf des Trachoms im Oberlide eine weisse Narbe, die dem Lidrande nahe liegt und demselben parallel verläuft. Diese Narbe ist in v. Arlt's Krankheiten des Auges genau beschrieben. Sie repräsentirt, nach meiner Deutung, die ganze tarsale Bindehaut, welche vernarbt und geschrumpft ist und sich nach dem Lidrande zurückgezogen hat. Bei dieser Zusammenziehung sei dann, nach meiner Meinung, die Uebergangsfalte über den Tarsus gezogen, so dass die hintere Fläche des Tarsus im kleinsten, marginalen Theile von der geschrumpften tarsalen Bindehaut, dagegen grösstentheils von der Uebergangsfalte bekleidet sei. In den meisten Fällen ist auch die Falte trachomatös und durch die vielen Narben der behauptete Sachverhalt nicht zu constatiren. Da man selbstverständlich die Verschiebung selbst nicht sehen kann, sind nur die Fälle beweisend, wo der Schleimhaut-Theil, welcher sich von der Narbe bis zum tarsalen Rande ausbreitet, deutlich den Charakter der Faltenschleimhaut bewahrt hat, wo also die Falte wenig oder nicht vom Trachom gelitten hat. Solche Fälle habe ich, seitdem ich den Sachverhalt kenne, viel gesehen. Woran erkennt man die Uebergangsfalte? Zunächst geben die physische Gestaltung, die Glätte der Oberfläche und die bläuliche Farbe in den schönsten Fällen eine Anweisung. Dann geht die Schleimhaut, welche den grössten Theil des Tarsus bekleidet, ohne ihren Charakter zu ändern auf eine vollkommen gleich geartete Schleim-

haut der Falte über. Drittens findet sich der Hauptgrund darin, dass die Schleimhaut, welche jetzt den Tarsus bekleidet, sehr lose mit dem Lidknorpel verbunden ist. Mit dem Fingernagel oder der Sonde (Cocaïn) kann man die ganz normal aussehende Schleimhautpartie auf der knorpligen Unterlage verschieben oder sogar eine kleine Falte bilden. Diese Verschiebbarkeit ist eine Eigenschaft, welche der normalen Faltenschleimhaut in sehr hohem Maasse, dagegen der normalen Tarsalbindehaut gar nicht zukommt.

Ich fand in der Literatur die Verschiebung der Uebergangsfalte nirgends erwähnt. Dagegen fand ich wohl die Mittheilung, dass beim Trachom die Bindehaut des Tarsus lose auf den Knorpel liegt. Kuhnt sagt:

„Demgemäss beschloss ich, die gerade in dem vorliegenden Zustande so äusserst werthvolle Bindehaut nicht mehr zu excidiren, sondern einzig und allein den Tarsus auszuschalten. Technische Bedenken konnten nicht in Frage kommen, da sowohl die Beobachtung beim Operiren, wie die anatomischen Untersuchungen darauf hinweisen, dass die normaliter so innige, ja unlösliche Verbindung von Conjunctiva und Tarsus proportional der Narbendegeneration der ersteren schwinde."

Es versteht sich, dass es nur auf die Thatsache ankommt, und dass ich Kuhnt's Erklärung nicht folgen kann. In meinen beweisenden Fällen ist die sehr verschiebbare Bindehaut völlig normal und ohne eine Spur Narbengewebes, so dass die Narbendegeneration hier die Erscheinung nicht erklären kann. Auch machen im Allgemeinen Narben die Verbindungen eher fester als lockerer.

Die Verschiebung der Falte scheint mir für das Verständniss der späteren Stadien des trachomatösen Processes sehr wichtig zu sein. Es scheint mir, dass sie dazu beiträgt, der Verkrümmung des Tarsus und dem Entropion entgegen zu wirken. Man kann sich vorstellen, dass die sich zusammenziehende narbige Tarsalbindehaut auf den Rändern des Knorpels einen Zug ausübt, welche den oberen Rand nach dem Lidrande zu bewegt und also die Ursache der trachomatösen Verkrümmung und Verkürzung des Tarsus wird. Der Tarsus giebt anfänglich nach, doch allmählich wächst der Widerstand des sich verdickenden Knorpels. Dann setzt die Kraft der sich verkürzenden Schleimhaut an die Faltenbindehaut an, welche mehr und mehr über den Tarsus gezogen wird. Der letztgenannte Mechanismus ist für die Erhaltung des Auges weit günstiger als der erstgenannte, da das Auge der Uebergangsfalte, wenn es Noth thut, entbehren kann und dagegen durch den verkrümmten Tarsus Entropion entstehen kann.

Die praktische Consequenz dieser Anschauungsweise ist die Schonung der Uebergangsfalte. Die Excision der Falte wäre nur in jenen Fällen erlaubt, wo wegen der grossen Ausbreitung des Processes die ganze Falte als verloren zu betrachten wäre. So lange noch die Aussicht auf die Rettung eines kleinen Theiles der Falte besteht, soll die mechanische und

chemische Behandlung, welche das Kranke angreift und das Gesunde schont, auf die Falte angewandt werden.

Meine Anschauungsweise begünstigt dagegen die Excision des Tarsus, welche der narbigen Bindehaut ihren gefährlichen Angriffspunkt nimmt, der sie in den Stand setzt, Entropion hervorzurufen.

Gesellschaftsberichte.

Ophthalmological Society of the United Kingdom.

Sitzung vom 30. Januar 1902.

Intracranielle Thrombose als Ursache doppelseitiger Neuritis optica bei Chlorose, von C. O. Hawthorne (vgl. unten S. 158, Nr. 14).

Gowers hält die Wahrscheinlichkeit einer Thrombose für sehr gering, Taylor vermisst den Exophthalmus, James Taylor vermag nicht einzusehen, warum die Thrombose doppelseitig auftreten müsse. Vortr. erwidert, dass bei einzelnen Chlorotischen, die nach der Sehnerven-Entzündung gestorben wären, die Section nichts weiter als Thrombose gegeben hätte. Die Verstopfung brauche nicht gerade den Sinus cavernosus zu treffen, in welchem Falle allerdings Exophthalmus eintreten müsste.

Die Behandlung der cystoiden Narbe nach Star-Extraction.

Berry hat diese Narbenbildung in etwa 2—3 % seiner operirten Fälle beobachtet. Wegen der grossen Infectionsgefahr räth er, die Bindehaut darüber einzuschneiden und als Lappen herunterzuziehen, dann mit dem Galvanokauter die gewöhnlich kleine Oeffnung auszubrennen, und die Bindehaut wieder darüberzulegen. Er sah stets Heilung eintreten. [So wird es schon lange gemacht.]

Endotheliom der Augenhöhle.

Simeon Snell berichtet über eine Geschwulstbildung in der Augenhöhle eines 19jährigen Mädchens, das zuerst durch eine auffallende Varicosiät der oberflächlichen Augapfel-Venen auffiel. Innerhalb 3 Monaten folgten Exophthalmus, Beweglichkeits-Beschränkung, aber kein Lidödem. Die Exstirpation konnte durch einen Schnitt im Unterlid erfolgen. Der Tumor sass ziemlich lose, war eingekapselt und war $1^3/_4''$ lang und $^1/_2''$ dick. Nach der Operation trat der Bulbus wieder in seine normale Lage zurück.

„Ringelflechte“ (Favus) des Augenlids.

Snell beobachtet bei einer gesunden 34jähr. Bauersfrau eine vom äusseren Lidwinkel aus sich entwickelnde ringförmige Haut-Erkrankung des Lids mit pustulösen Punkten und scharfen Rändern. Die afficirten Augenwimpern und Augenbrauen-Haare sassen losse oder fielen aus, die präauricularen und Unterkiefer-Drüsen waren geschwollen. Am Vorderarm fanden sich beiderseits weitere Herde, die wahrscheinlich die primäre Erkrankung waren. Die gelbe Quecksilbersalbe brachte alle Stellen bald zur Heilung. Mikroskopisch fand



sich ein grosssporiger Pilz, anscheinend Megalosporon ectrothrix. Eine der Kühe der Patientin hatte auf der linken Seite ebenfalls einen weissen Fleck mit totalem Haarschwund, Culturen davon blieben aber negativ.

Der Sehpurpur der Netzhaut.

Edridge Green hat zuerst im Verein mit Collins, später mit Devereux Marshall Versuche an Affen angestellt, um Erfahrungen über den Sehpurpur zu machen, wo zahlreiche chemische Stoffe sich als unbrauchbar zur Fixirung desselben erwiesen, weil sie alle ihn zerstörten. Zuletzt hielt er zwei Affen 24 Stunden in einem dunklen Raum, enucleirte dann unter Chloroform bei rothem Licht und mikroskopirte die Netzhaut mit weissem Lichte. Es zeigt sich die ganze Netzhaut hellroth, am hellsten am gelben Fleck, und man konnte den Sehpurpur zwischen und nicht innerhalb der Zäpfchen in dem stäbchenfreien District erkennen. Nach wenigen Minuten war der Purpur verblichen und der gelbe Fleck hatte seine gewöhnliche gelbliche Tönung angenommen.

Demonstrationen. Keeling: Ungewöhnliche Refractionsänderung nach Entfernung einer congenital dislocirten Linse. Hickman: Retinitis proliferans. Roll: Congenitale Opticus-Anomalie. Ormond: Doppelseitiger Anophthalmus. Parsons: Pseudo-Gliom durch congenitale Membran. Inglis Taylor: Gefensterte Metallkugeln nach Pflüger für die Mules'sche Operation. Spicer: Oculomotorius-Lähmung mit Argyll-Robertson'schen Pupillen und deutlicher Association zwischen Convergenz und Pupillen-Reaction. Gunn: Ungewöhnlicher Innenbeschlag beider Hornhäute frischen Ursprungs mit langsamem Verlauf.

Sitzung vom 14. März 1902.

Symmetrische concentrische Falten der Ader- und Netzhaut bei vier Fällen excessiver Myopie.

Lawford Knaggs beschreibt die auf der nasalen Seite der Papille in verschiedener Distanz von ihr sich präsentirenden halbmondförmigen Falten, um welche herum die Gefässe sich deutlich krümmen, 2—4 Mal so hoch, wie die Papille, die Concavität dieser zugekehrt, und auf der Höhe durch Verdickung das Pigment dunkelrändig erscheinend. Die Myopie betrug 18—38 D.

Membranöse Conjunctivitis.

Jessop berichtet über 13 Fälle, von denen 8 den Klebs-Loeffler'schen Bacillus zeigten, die übrigen 5 Strepto- und Staphylokokken. Bei ersteren fand sich Drüsenschwellung, Temperaturerhöhung, Albuminurie, aber nur einmal Gaumenbelag, niemals Lähmungs-Erscheinungen; bei letzteren nur 2 Mal Fieber, gar keine Albuminurie und Gaumenbelag. Die Differentialdiagnose kann also nur bakteriologisch mit Sicherheit gestellt werden.

Diphtherie der Bindehaut.

Sydney Stephenson berichtet über 43 Fälle mit bakteriologischem Befunde. Rein-Infection hatte in 13,93 %, Misch-Infection in 36,04 % statt. Die Fälle stammten aus einem Kinderhospital, ihr Durchschnittsalter betrug 26,7 Monate. In 5 Fällen wurde Eiweiss nachgewiesen, in zwei fehlte der



Patellar-Reflex. Drüsenschwellungen wurden fast stets gefühlt. In $^3/_4$ aller Fälle blieb die Erkrankung auf eine Seite beschränkt. Vortr. räth frühzeitig und rückhaltslos zur Serumtherapie mit gleichzeitiger Anwendung eines Sublimat-Sprays. Croupöse und diphtherische Conjunctivitis sind für ihn identisch.

Demonstrationen. Hartridge: 1. Ectropium uveae. 2. Grosses Papillom der Bindehaut. H. Work Dodd: 1. Melanosarcom der Orbita mit tödtlichen Metastasen bald nach der Exstirpation. 2. Harter Tumor der Augenhöhle. Fisher: Retinitis circinata. Parsons: 1. Degeneration der Retina. 2. Arcus senilis. Lawford: Frühzeitige (nach 10 Tagen) Veränderungen der Netzhaut nach einem Schlag. Bickerton: Ungewöhnliche Aderhaut-Veränderungen. Peltesohn.

Referate, Uebersetzungen, Auszüge.

1) **Eine ungewöhnliche Star-Operation**[1], von J. Hirschberg. (Deutsche med. Wochenschrift. 1902. Nr. 13.)

M. H.! Ueber eine ungewöhnliche Star-Operation möchte ich Ihnen heute berichten, nämlich über den Versuch einer Star-Verschiebung, in einem Falle, wo die Ausziehung durch Schnitt ausgeschlossen war.

Seit mindestens 2000 Jahren hat man den Star operirt, sogar ohne zu wissen, was der Star eigentlich ist. Celsus, der zur Zeit Nero's lebte und aus den leider verloren gegangenen Schriften der Alexandriner schöpfte, die späteren Griechen, deren Verfahren uns von Paulus (im 7. Jahrh. nach Chr.) aufbewahrt ist; Susruta, dessen Sanskrit-Werk in den ersten Jahrhunderten nach Chr. entstanden sein mag; die Araber, die Arabisten, die europäischen Aerzte im Beginn der Neuzeit und bis in das geistreiche und schöpferische 18. Jahrhundert hinein, — sie alle beschreiben solche Verfahren, welche darauf ausgehen, die in der Pupille sichtbare Trübungsmasse nach unten zu verschieben, so dass die Pupille wieder frei wird.

Um 1750 beschenkte Jacob Daviel die Welt mit der Ausziehung des Stars, dem Star-Schnitt, — mehr als ein Menschenalter, nachdem man den wahren Sitz des Stars in der getrübten Krystall-Linse erkannt hatte. Aber die alte Methode war keineswegs beseitigt; der Star-Stich wurde noch weiter verbessert, verändert, von Vielen ausschliesslich geübt, von Andren mit Auswahl, nach besonderen Indicationen, ausnahmsweise sogar von den begeisterten Anhängern des Star-Schnitts.

Ich selber sah noch im Anfang der sechziger Jahre Jüngken in der Charité den Star-Stich ausführen.

Man pflegt anzunehmen, dass mit dem Auftreten A. v. Graefe's das Aufgeben des Star-Stichs zu Gunsten des Star-Schnitts für die harten Stare besiegelt wurde: denn von der Zerschneidung der weichen, theilweisen und häutigen Stare will ich hier nicht sprechen. Im ganzen ist dies auch voll-

---

[1] Nach einem in der Februar-Sitzung der Berliner ophthalmologischen Gesellschaft gehaltenen Vortrag.



kommen richtig. A. v. Graefe's glänzende Arbeit über die verschiedenen Star-Operationsmethoden im I. Bande seines Archivs für Ophthalmologie [1] hat gewiss einen mächtigen Einfluss ausgeübt. Aber grade in dieser Arbeit werden doch noch bestimmte Indicationen für die Reclination übrig gelassen, — nicht mehr gewisse technische Schwierigkeiten, wie Enge der Vorkammer, die ein Joseph Beer noch für vollwichtig hielt, wohl aber: 1. höchstes Greisenalter mit rigiden Arterien und atrophischer Haut, 2. Unmöglichkeit einer leidlich ruhigen Lage nach der Operation.

Von den heutigen Lehrbüchern der Augenheilkunde sind es besonders die französischen, welche, so sehr sie von dem vollkommen gerechten Stolz auf ihren Landsmann Daviel erfüllt sind, doch noch die Reclination als ein Ausnahmeverfahren zulassen, ja fordern und beschreiben.

So betont Panas [2] gleichfalls hauptsächlich das höchste Greisenalter als Anzeige für die Reclination und erklärt, dass öfters in diesen Fällen die schädlichen Spätfolgen sich nicht mehr zeigen werden. Truc und Valude [3] geben als Anzeigen an: Geistesstörung mit Aufregung, häufige epileptische Anfälle, rebelles Thränen, einige Luxationen der Linse, profuse Blutung während der Extraction des ersten Auges.

Noch im Jahre 1900 fand eine Discussion über diesen Gegenstand auf dem internationalen Congress zu Paris statt, wo Truc und Panas besonders den Fall des Hochbetagten betonten. Und im vergangenen Jahre hat Power [4] in London eine neue Liste von Anzeigen für die Reclination veröffentlicht.

Wenn wir heutzutage die Frage der Zulässigkeit der Reclination kernhaltiger Stare wissenschaftlich prüfen wollen, so müssen wir von einem anerkannten Grundsatze ausgehen:

Die Verschiebung liefert oft genug nur eine Scheinheilung, die Ausziehung aber in der Regel eine Dauerheilung für den kernhaltigen Star. Die Verschiebung gewährte nur 50 % der Operirten bleibende Heilung, die Ausziehung aber schon vor der Einführung der aseptischen Wundbehandlung über 90 %.

Ich betone ausdrücklich, dass ich Fälle gesehen habe, wo selbst bei 25- und 30 jährigen das Zurückbleiben eines ganz kleinen Kerns den Bestand des Auges gefährdet oder selbst vernichtet hat.

An diesen Grundsatz müssen wir zwei Fragen schliessen: 1. Giebt es Fälle von Kernstar, wo die Ausziehung nicht ausführbar ist? 2. Giebt es Fälle, wo die Heilung des Starschnitts nicht möglich scheint? Die erste Frage ist für die uncomplicirten Stare zu verneinen, aber für gewisse sehr seltene complicirte Stare wohl zulässig.

Die zweite Frage wäre zu bejahen für gewisse Schmutzstare, wenn man sie nicht vorbehandeln könnte. Das kann man aber doch immer, wenigstens bis zu einem gewissen Grade. Sie ist ferner zu bejahen für die seltenen und schrecklichen Fälle der totalen Blutung nach dem Starschnitt mit Austreibung des ganzen Augen-Inhalts.

Ich habe dieses Unglück noch nie erlebt (unter 1700 Kernstarausziehungen), würde aber kein Bedenken tragen, in einem solchen Falle das zweite Auge der Reclination zu unterwerfen.

---

[1] I, 2, 219—286, 1855.
[2] I, 605, 1894.
[3] I, 3, 555, 1899.
[4] British medical Journal. 1901.

Nun komme ich zu dem Allgemein-Zustand des Kranken. Das höhere Greisenalter ist keine Anzeige für die Reclination. Unter 34 Individuen im Alter von 80—90 Jahren und unter 36 Augen, die an ihnen mittels des Star-Schnitts von mir operirt wurden, habe ich 35 gute Heilungen beobachtet, ein Auge verloren, und hatte einen Todesfall durch Lungen-Entzündung während der Heildauer zu beklagen.

Unfähigkeit nach der Operation Ruhe zu halten, ist auch keine Anzeige für die Reclination. Ich habe einen schwer diabetischen Arzt erfolgreich extrahirt und geheilt, der ruhig weder sitzen, noch stehen, noch liegen konnte; und habe Patienten mit Tabes und Paralyse, schwerstem Diabetes, mit Geisteskrankheit und Delirien erfolgreich extrahirt und geheilt.

Somit fehlte die Reclination in meinem Operationsregister vollständig, als mein ehemaliger Assistent Dr. F. Mendel im vorigen Jahre über meine Star-Operationen bei Hochbetagten berichtete.[1] Nur einmal hatte ich bei einem 81 jährigen, der bereits mit ausgeprägter spontaner Verschiebung, nämlich Abwärts-Senkung, des überreifen Stares gekommen, die Zerschneidung der gedehnten Zonula oben vorgenommen und den befriedigten Greis mit ganz guter Sehkraft entlassen.

Aber heute habe ich über einen Reclinations-Versuch zu berichten. Es handelt sich um einen 36 jährigen Idioten, der seit $^1/_2$ Jahr starblind auf beiden Augen und dadurch vollkommen gehemmt und recht unglücklich ist, und der dabei an einem so schweren Herzklappen-Fehler leidet, dass Narcose nach Ansicht des Hausarztes wie nach meiner eigenen vollkommen ausgeschlossen scheint.

Bei der Vorprobe, Einlegen des Sperrers in das reichlich cocaïnisirte Auge, benimmt der Kranke sich so, wie es seinem psychischen Zustande entspricht, d. h. er kneift mit aller Gewalt und kann auf keine Weise erzogen werden. Schnitt-Operation ist ausgeschlossen. Discission scheint mir gefährlich, da der Kranke bereits 36 Jahre alt ist. Die Reclination wird beschlossen und ausgeführt und zwar nach dem Verfahren von Scarpa, wie es Arlt[2] beschreibt: Der Kranke, mit mässig erweiterter Pupille, sitzt auf dem Stuhl, dem Fenster gegenüber. Die Lidspalte wird durch den Sperrer erweitert. Kopf und Schulter werden in diesem Falle hier besonders stark vom Gehilfen festgehalten. Der Operateur steht hinter dem Kranken zur Operation des rechten Auges, fixirt den Augapfel kräftig mittels einer Schloss-Pincette, die unten vom Hornhautrand und ein wenig nach innen aufgesetzt ist, mittels seiner linken Hand; ergreift mit der rechten die Reclinations-Nadel, welche zweischneidig ist, seicht nach der Fläche gebogen, 1 mm breit, 4 mm lang von der Spitze bis zum Beginn des cylindrischen Halses, und zwar mit den ersten drei Fingern der rechten Hand; stützt sich mit der Ulnar-Fläche des kleinen Fingers gegen die Wange des Kranken und sticht die Nadel 4 mm weit vom Hornhautrande so in die Lederhaut, als wollte er in die Mitte des Glaskörpers eindringen. Der Einstich findet etwas unterhalb des horizontalen Meridians statt, die Fläche der Nadel ist beim Einstich meridional gerichtet, um Nerven und Gefässen möglichst auszuweichen. Ist die Nadel bis an den Hals eingedrungen, so wird das Heft so weit um die Achse gedreht, dass die convexe Fläche der Nadel, die früher nach oben ge-

---

[1] Vgl. F. Mendel, Berliner klin. Wochenschrift. 1901. Nr. 32 und Centralblatt f. Augenheilk. 1901. S. 232.
[2] Graefe-Saemisch, 1. Aufl. III. S. 254.



richtet gewesen, jetzt nach vorn sieht. Alsdann wird das Heft gegen das Ohrläppchen des Kranken gesenkt, um mit der Spitze gegen den Rand der Linse und weiter bis in die hintere Kammer vorzudringen. Unter weiterem Vorschieben gelangt die Nadel bis in die Pupille, wo man sie metallisch glänzen sieht. Ist die Spitze bis hinter den Pupillenrand der entgegengesetzten Seite vorgedrungen, so wird das Instrument wie ein zweiarmiger Hebel mit dem Stützpunkt in der Lederhaut gehandhabt, nämlich das Heft gegen die Glabella gehoben und die Linse nach unten-aussen versenkt. Eine kurze Pause mit gehobenem Heft ist nöthig, damit der Glaskörper um die Linse sich zurecht lege. Bleibt die Linse unten, so wird die Nadel genau so ausgezogen, wie sie eingeführt war. Ist die Linse nicht reclinirt, so kann man noch einen zweiten und dritten Wurf vornehmen.

Ich führte die Operation genau so aus, aber beim ersten Wurf wie beim zweiten wurde die Linse nur bis zum Centrum durchschnitten, jedoch nicht reclinirt. Es war eben das vorhanden, was schon Griechen und Araber so sehr fürchteten: die nicht genügende Verhärtung der Linse. Die Nadel wurde ausgezogen, das Auge verbunden; es trat vollkommen reizlose Heilung ein, unter Atropin-Anwendung.

Die beiden Schnitte hatten einen Sector von ungefähr $^1/_5$ innen-oben aus der Linsenmasse herausgeschnitten. Derselbe blieb an Ort und Stelle, und es trat niemals die geringste Quellung oder Reiz-Erscheinung ein, wie man dies bei ähnlich ausgiebigen Zerschneidungen der Linse von der vorderen Kammer aus beobachtet. Allerdings war die Auflösung langsam. Nach 16 Tagen hatte sich eine kleine Lücke gebildet, durch die der Kranke sehen konnte, wenn er den Kopf nach hinten senkte. Aber erst nach drei Monaten fiel der umschnittene Sector heraus, auf den Boden der Vorkammer. Gleichzeitig war das Linsen-System auch von den Seiten her erheblich verkleinert, und der Kranke erfreut sich einer guten Sehkraft, so dass er vollkommen frei umhergeht und durch die wieder gewonnene Sehkraft sehr beglückt ist, soweit der Zustand seiner Intelligenz ihm den Ausdruck verstattet.

Ist auch das, was wir eigentlich beabsichtigt haben, nicht genau eingetroffen; so haben wir doch Sehkraft erzielt in einem Fall, wo die Extraction sicher gescheitert wäre.

---

2) **Leçons de thérapeutique oculaire, basées sur les découvertes les plus récentes,** par le Dr. A. Darier. (Paris, ohne Jahreszahl.)

Das Buch ist subjectiv; es enthält in der Vorrede in 6 Sätzen 5 Ausrufungszeichen. Verf. ist im Glauben stark und will den Leser überzeugen, dass er eine neue Therapie der Augenkrankheiten gefunden habe.

Er beginnt mit dem Quecksilber. Inunctionen mit Hg-Lanolin erzielen schnellen Erfolg. Per os ist das Mittel meist unwirksam. Subcutane, subconjunctivale und vor Allem intravenöse Einspritzungen löslicher Hg-Salze, häufig ausgeführt und gehörig verdünnt, werden ausserordentlich empfohlen (HgCn 1 : 5000): bei infectiösen Hornhaut-Entzündungen mit tiefer Infiltration, im ersten Stadium der Keratitis parenchymatosa, ob sie nun auf Lues oder Tuberculose beruht, bei Iritis specifica subacuta (nicht bei akuter Iritis), bei Iritis gummosa, bei Secundär-Glaucom, bei allen Formen der Chorioiditis,

für die er die subconjunctivalen Einspritzungen „specifisch" nennt, bei myopischer Chorioiditis (HgCn 0,02 % + NaCl 2 %), bei Neuritis retrobulbaris (Sublimat) sowohl gleich im Beginn als auch im progressiven Stadium; — man sieht, klein ist das Gebiet der Pathologie nicht, für die Verf. diese Methode empfiehlt. Um die Einspritzungen schmerzlos zu machen, setzt er den Lösungen 2—4 Tropfen Acoïn (1 %) zu. Acoïn ist weniger giftig als Cocain, erzeugt eine länger anhaltende und tiefere Anästhesie, als dieses, und verdient nach Verf. dem Cocain vorgezogen zu werden. Tropacocain macht beim Einträufeln zu viel Schmerz, wirkt aber sehr schnell. Holocain sei zu giftig[1], erweitert aber die Pupille nicht. Eucain B. macht schnell Anästhesie, ist sehr leicht zu sterilisiren, erregt aber starkes Durstgefühl. Als Analgeticum ist Dionin (5 %) unübertrefflich, oft genügt eine einmalige Einträufelung, um unerträglichste Schmerzen (z. B. bei Iritis, Glaucom u. s. w.) fortzublasen; das Mittel ist indicirt bei den verschiedensten Formen der Keratitis, bei Episcleritis rheumatica, Hornhaut-Abscessen u. s. f. Peronin und Heroin sind ihrer geringen Löslichkeit halber nicht zu empfehlen; Morphium ist auch dem Dionin seiner Giftigkeit halber nachzusetzen. Sehr werthvoll ist die Eigenschaft des Dionin, dass es den Druck herabsetzt; mit Atropin gegeben, erleichtert es die Mydriasis. Indem es eine „Lymph-Ueberschwemmung" hervorruft, befördert es die Resorption alle möglichen Exsudate und Infiltrate (Linsenmassen, Glaskörper-Trübungen, Hornhaut-Infiltrate u. s. w.). Suprarenin zieht die Gefässe zusammen, erhöht also den Blutdruck; es ist demnach ein gutes diagnostisches Hilfsmittel und Heilmittel (Kerato-Conjunctivitis, Frühjahrs-Katarrh); mit Eserin zusammen gab Suprarenin „völlige Heilung" bei Glaucoma subacutum — was Erfahrene oft genug ohne Suprarenin, durch einfache Einträufelung von Eserin, beobachtet und beschrieben haben. Unter den die Pupille erweiternden Mitteln verdient das Euphthalmin (5 %) den Vorzug vor dem Homatropin, weil es die Accommodation nicht lähmt, den Druck nicht beeinflusst und nicht giftig ist; es wirkt aber nur einige Stunden lang. Das hauptsächliche Mydriaticum ist auch für den Verf. das Atropin, wenn er auch das Scopolamin (2,5 ‰), ihm gleichstellt. Dass er das Protargol (5 %) ganz an die Stelle des Argentum setzt, ist aus dem bisher Gesagten leicht zu verstehen, aber darum noch nicht richtig.

Die Besprechung der speciellen Therapie geht natürlich von den im allgemeinen Theile aufgestellten Grundsätzen aus, wobei Verf. sich vielfach wiederholt. Aus der Rüstkammer der alten Therapie finden (die unwirksamen) Blutegel bei Iritis, Netzhaut-Ablösung u. s. w. vor seinen Augen Gnade; auch in der Allgemein-Behandlung der Augenkrankheiten steht er auf altem Boden (z. B. Keratitis parenchymatosa, Iritiden, sympathischer Ophthalmie). Für das Glaucom will er die Iridectomie in der Mehrzahl der Fälle reservirt wissen; er macht sie in Narcose und stets mit dem Messer. Mit Massage hat er eine Reihe von Glaucomen völlig geheilt, wie denn die Massage sehr hoch von ihm eingeschätzt wird: sie bessert die Amblyopie durch Nichtgebrauch und die Asthenopie, verringert starke Hypermetropie um mehrere Dioptrien, erhöht die Accommodationsbreite, heilt gewisse Formen des Schielens ohne Operation. Bei alten Netzhaut-Ablösungen punctirt Verf. das Exsudat, spritzt dann physiologische Kochsalz-Lösung in den Glaskörper und elektrisirt schliesslich noch in derselben Sitzung; Druckverband, Rückenlage. Elektrolyse

[1] In vielen Tausenden von Anwendungen habe ich nicht ein einziges Mal Giftwirkung der 1 % Holocain-Lösung bei der üblichen Anwendung beobachtet. H.

(5 M.-A.) ist auch ein vorzügliches Heilmittel gegen Ablösung. In leichten und frischen Fällen führen auch subconjunctivale ClNa-Einspritzungen zum Ziele. Steindorff.

Journal-Uebersicht.

I. A. v. Graefe's Archiv f. Ophthalmologie. LIII. 2.

1) **Die Constitution des im Auge gebrochenen Strahlenbündels**, von Prof. Dr. A. Gullstrand in Upsala.

Eine im Wesentlichen mathematische Arbeit, welche ungekürzt studirt sein will.

---

2) **Ueber traumatischen Enopthalmus und seine Pathogenese**, von Dr. Rudolf Lederer, Augenarzt in Teplitz i/B.

Verf. berichtet über zwei eigene Beobachtungen. 1. Ein Bergmann wurde am 23. III. 1898 zu Boden geschleudert und stiess heftig mit dem Gesichte auf. Grosse tiefe Lappenwunden am behaarten Kopfe und am linken oberen Lide. Das linke Auge konnte 3 Wochen gar nicht, dann nur passiv und erst nach 10 Wochen spontan geöffnet werden. Am 23. VI. lautete der Befund: Linkes Auge stärker vorgewölbt, normale Function und normaler Spiegelbefund; am 15. VIII.: Auge um mindestens 0,5 cm zurückgesunken, Beweglichkeit nach oben beschränkt; am 23. IX.: Das linke Auge tritt etwas zurück; am 8. XII.: Tieflage des Augapfels, Lähmung verschiedener äusserer Augenmuskeln, S = 0,8, Gesichtsfeld frei; am 22. I. 1899: Zwei bogenförmige Narben ziehen oberhalb des Canth. int. beginnend und die Brauen kreuzend zum Canth. ext., in der Gegend der Incisura supraorbit. findet sich eine Einkerbung des Orbitalrandes, nasalwärts ist das Orbitaldach verdickt. Das obere Lid kann nur wenig gehoben werden und bildet unterhalb der Brauen eine tiefe Einsenkung, Lidspalte 5 mm hoch (rechts 8 mm), der Hornhaut-Scheitel ist im Vergleich zu rechts etwa 5 mm zurückgesunken. Beweglichkeits-Störungen, wahrscheinlich durch Parese des R. sup. und obliq. sup. bedingt. S = $^6/_8$ (?). Spiegelbefund normal, Pupillen gleich, Reaction gut, Gesichtsfeld nach unten und unten-innen eingeengt.

2. Schwere Verletzungen in der Augengegend: Fractur des Stirn- und Nasenbeins, Eröffnung der Stirnhöhle, ausgebreitete Quetschwunden der Haut. Ein grosser Defect musste durch einen Hautperiostlappen von der Stirn her gedeckt werden. Später konnte man Fracturen der Orbitalwandungen deutlich nachweisen. Beide Augäpfel waren zurückgesunken, der linke mehr als der rechte, die Lider, besonders die oberen, tief in die Orbita hineingezogen, Hebung des oberen Lides fast aufgehoben. Die Bewegungen der Augäpfel erfolgten, ganz wie Darier schon früher beschrieb, mühsam, als ob die Muskeln den Bewegungsimpuls erhielten, die Bewegungen aber wegen eines mechanischen Hindernisses nicht ausführen könnten. Beiderseits war die Hebung aufgehoben, die Senkung und Abduction beschränkt, die Adduction nur links unvollständig. S herabgesetzt; Gesichtsfeld eingeengt, doch sind die Angaben unsicher. Augenspiegel: links drei helle Fleckchen an zwei optico-ciliaren Gefässen oberhalb der Macula, rechts normal.

Verf. giebt eine Uebersicht über 50 bisher veröffentlichte Fälle. Wirkliche Dislocation des Bulbus und wechselnder Ex- und Enophthalmus gehört nicht hierher. Nach Ansicht des Verf.'s ist von den bisher aufgestellten Hypothesen über die Ursache des Enophthalmus traumaticus manche an sich bedenklich, keine für die Erklärung aller Erscheinungen ausreichend. Auch die Annahme, dass es sich nicht um ein einheitliches Krankheitsbild handelt, kann nicht befriedigen. Stets hat eine stumpfe Gewalt auf die Orbita eingewirkt, stets erfolgt in gleicher Weise das Zurücksinken des Augapfels, da liegt die Vermuthung einer einheitlichen Ursache näher. Verf. nimmt an, dass in allen Fällen eine directe oder indirecte Fractur der Orbitalwände erfolgt ist. Der begleitende Blut-Erguss führt zu einer Zerreissung des orbitalen Gewebes, welches später narbig schrumpft und den Bulbus zurückzieht. Die Blutung muss zunächst Exophthalmus hervorrufen, wie es auch in Fall 1 erwähnt wird. Starke Anschwellung der Lider und das Unvermögen, dieselben zu öffnen, wird den primären Exophthalmus häufig verdecken. Die eigenthümliche Form der Beweglichkeits-Störung des oberen Lides, welches nicht gehoben werden kann, aber auch nicht schlaff herunterhängt, beruht wahrscheinlich auf Narbensträngen im Levator palpebr. oder in der Umgebung desselben. Diese Narbenstränge können auch die tiefe Einziehung des oberen Lides bewirken. Ebenso kann die Function der Bulbusmuskeln durch Narben behindert und der ganze Bulbus nach einer bestimmten Seite fixirt sein, so dass die Lähmungs-Erscheinungen eigenthümliche Formen annehmen. Da der Levat. palpebr. und der Rect. sup. nahe zusammenliegen, so erklärt sich leicht, dass beide meistens zugleich in ihrer Function gestört sind. Für die Narbenbildung spricht auch die Thatsache, dass der Augapfel häufig dahin abgewichen ist, wo die Orbitalfractur bekannt ist oder mit Recht vermuthet werden darf. Dass durch die Narbenbildung Aeste des Trigeminus afficirt werden können, ist ohne Weiteres verständlich.

---

3) **Ueber das Verhalten der Nerven-Endigungen in den äusseren Augenmuskeln des Menschen,** von Dr. Georg Levinsohn in Berlin. (Aus dem anatomischen Institut in Berlin.)

Verf. benutzte nur menschliches Material, welches sich auch, wenn es nicht ganz frisch ist, sehr gut für die Untersuchung eignet. Die complicirte Technik kann hier nicht wiedergegeben werden; bemerkt sei nur, dass eine sorgsame Isolirung der Muskelfasern durch Zerzupfen erforderlich ist.

Bei manchen Muskeln entspricht die Art der Nerven-Endigung dem bei Reptilien und Säugern bekannten Verhalten.

In zahlreichen, anscheinend in der Mehrzahl der Fälle, löst sich die Endnervenfaser beim Uebergang in die Endplatte in eine grössere Reihe von Endästen auf, von denen jede ein einziges Muskelprimitivbündel versorgt. Die Endtheilung erfolgt entweder an einer oder nahezu einer einzigen, der Muskelfaser sehr nahe gelegenen Stelle, oder der Nerv theilt sich etwas weiter von der Muskelfaser entfernt in zwei grössere Aeste, die sich dann durch dichotomische Theilung allmählich in ein Endbüschel auflösen. Daneben kommen in selteneren Fällen noch andre Variationen vor. Die Endnerven liegen in einer weiterhin auch die Endbüschel umschliessenden Scheide (Henle) und haben den beträchtlichen Durchmesser von 6—9 μ.

Die Endäste haben oft einen geschlängelten Verlauf, und es kommt vor, dass sie die Muskelfaser mehrfach umschlingen. Manchmal bildet jedes End-

ästchen ein besonderes Nervenplättchen, welches nicht mit dem Nachbarplättchen verschmilzt, so dass mehrere Plättchen sichtbar sind.

Der Nervenreichthum ist sehr gross. Es erklärt sich das aus dem Umstande, dass die Augenmuskeln mehr als alle andern Muskeln in beständiger Bewegung sind.

---

4) **Ueber Orthostereoskopie,** von Dr. L. Heine, Priv.-Doc. und 1. Assist. in Breslau. (Aus der Universitäts-Augenklinik zu Breslau.)

Aus früheren Arbeiten des Verf.'s, über die auch im Centralblatt referirt wurde, ist bekannt, dass wir die seitlichen Verschiedenheiten binocularer bezw. stereoskopischer Halbbilder um so besser im Sinne von Tiefen-Vorstellungen auswerthen, je weiter entfernt wir uns das Object vorstellen. Bei dem Gebrauche der üblichen Prismen-Stereoskope ist die Convergenz im Verhältniss zur Entfernung der Bilder zu gering, und die relative Divergenz bewirkt, dass wir die Entfernung und die Grössen-Verhältnisse der Objecte überschätzen. Daher die Hyperplasticität des Sammelbildes, auch wenn die beiden Halbbilder richtig gezeichnet sind. Sollen die Halbbilder einen richtigen Eindruck auf uns machen, so muss die Betrachtung unter denselben Verhältnissen erfolgen, wie sie bei der Aufnahme bestanden, d. h. die beiden Augen müssen unter demselben Winkel convergiren, unter dem bei der Aufnahme die beiden Objective auf den Gegenstand gerichtet waren. Diese Bedingungen lassen sich mit Hilfe des Hering'schen Haploskops unschwer schaffen. Thatsächlich erscheint das Object, z. B. eine prismatische Figur, durchaus richtig. Wird die Convergenz vermindert, so erscheint das Prisma grösser und stärker plastisch, und umgekehrt, kleiner und weniger plastisch bei erhöhter Convergenz.

Bei einer Pupillar-Distanz von 65 mm beträgt die Convergenz auf ein 34 cm (übliche Leseweite) entferntes Object 11°. Vergrössernde Stereophotographien und solche in natürlicher Grösse sind am besten unter einem Winkel von 11° aufzunehmen und in einer Entfernung von 34 cm im Haploskop zu betrachten. Verkleinernde Aufnahmen, welche unter denselben Verhältnissen betrachtet werden sollen, werden am zweckmässigsten auch unter 11° Convergenz gemacht, wobei der seitliche Abstand der Objective je nach der Entfernung zu berechnen ist.

Da wir beim Prismen-Stereoskop, wie schon erwähnt, wegen relativ geringer Convergenz die Entfernung überschätzen und daher die Tiefen-Vorstellungen stärker ausnutzen, so empfiehlt es sich, die Aufnahme unter kleinem Convergenzwinkel — etwa 9° bei 34 cm Object-Entfernung — zu machen.

---

5) **Ueber eitrige Keratitis beim Menschen,** von Dr. E. Hertel, Priv.-Doc. und 1. Assist. der Augenklinik zu Jena. (Aus der Augenklinik zu Jena.)

Aus der umfangreichen Arbeit können hier nur einige wesentlichere Punkte wiedergegeben werden. Die Untersuchungen erstrecken sich auf 19 Augen mit Hornhaut-Geschwüren verschiedener Art und in verschiedenen Stadien.

Für die Darstellung der Hornhaut-Körperchen fand Verf. nach vielen Versuchen die Färbung mit Thionin-Boraxlösung sehr wirksam. Die Hornhäute brauchen nicht frisch zu sein und bedürfen nicht, wie bei andern Methoden, besonderer Präparation. (Näheres vgl. Original.)

Meistens waren Pneumokokken die Erreger der Keratitis, einmal mit Staphylokokken gemischt, zweimal Streptokokken. Nur einmal fand sich Thränensack-Blennorrhoe.

Die Defecte waren im Allgemeinen in frischen Fällen flach und reichten erst in späteren Stadien mehr in die Tiefe; bei Glaucom-Augen fiel die relativ beträchtliche Grösse der Defecte auf. Das Epithel fehlte häufig weit über die Grenzen des Geschwürs hinaus, und die erhaltenen Zellen zeigten nicht selten Zerfalls-Erscheinungen. Durchwandern von Leukocyten durch die intacte Bowman'sche Membran hindurch sah Verf. nie. In der Hornhaut selbst fand sich Nekrose und Infiltration, deren Anordnung und Ausbreitung in den verschiedenen Fällen variirte. Wo Kokken in grö serer Menge vorhanden waren, bestand auch Nekrose. Die Reactionszone gegen die Kokken — zahlreiche und besser färbbare Kerne — lag in frischen Fällen in einiger Entfernung um den Kokkenherd herum; waren die Kokken sehr virulent und erfolgte eine Reïnfection, so sah man Kokken mit Rundzellen gemischt und selbst in den Zellen. In den beiden Fällen von Streptokokken-Infection erfolgte eine schnell in die Tiefe gehende Total-Infiltration der Cornea.

Die Hornhaut-Körperchen zeigten ausserhalb der nekrotischen Zone eigenartige Spiessfiguren. Sonstige Befunde deuten darauf hin, dass sich im Hornhaut-Gewebe selbst histogene Wanderzellen bilden, welche einen Theil der Infiltrationszellen ausmachen.

Frühperforation der Descemeti kommt zweifellos vor, und es bedarf dazu nicht immer einer tiefen Infiltration der Cornea, vielmehr kann die Arrosion durch histolytische Wirkung der Rundzellen von der vorderen Kammer her erfolgen. Dass die Frühperforation bei Glaucom-Augen relativ häufig beobachtet wird, dürfte seinen Grund darin haben, dass einerseits degenerative Processe des Endothels präexistiren und andrerseits die Drucksteigerung den Vorgang begünstigt. Unbedingt erforderlich sind diese pathologischen Verhältnisse nicht.

Gewöhnlich erfolgt die Perforation von vornher, indem die Einschmelzung und Nekrotisirung der Hornhaut soweit in die Tiefe vorrückt, bis die nur noch von nekrotischem Gewebe bedeckte Descemeti sich vorbuchtet und einreisst.

Die Vernarbung der Geschwüre wird durch Epithel-Veränderungen eingeleitet. In einem Falle zeigten sich schon Kerntheilungs-Figuren im Epithel, als das Geschwür noch progressiv war. Die Kernmitosen beginnen stets an der Peripherie der Hornhaut und nicht in der dem Geschwüre benachbarten Zone. Bekanntlich regenerirt sich die Bowman'sche Membran nicht wieder, das neugebildete Epithel liegt der narbigen Grundsubstanz direct auf. Die Hornhaut-Körperchen nehmen an der Narbenbildung Theil. Sie sind zunächst stark vergrössert und zeigen amitotische Abschnürungsvorgänge neben Zelltheilung und Kerntheilungs-Figuren. Die neugebildeten zelligen Elemente im Narben-Gewebe nehmen erst allmählich eine Art Parallelstellung ein.

Die Vascularisation erfolgt in der Weise, dass solide Zellzapfen von endothelialem Charakter vorsprossen, die bei weiterer Entwicklung ein Lumen erhalten und Bindegewebe mit sich führen, welches auch nach dem Verschwinden der Gefässe zurückbleibt und sich an dem Vernarbungs-Processe betheiligt. Dieses Bindegewebe verstärkt die Narbe, bedingt aber auch eine unregelmässigere Structur des Narben-Gewebes, welches eine weisse Farbe annimmt, während gefässlose Narben mehr durchscheinend zu bleiben pflegen.

In einem Falle, in dem 28 Tage vor der Enucleation ein progressives Geschwür durch Cauterisation zum Stillstand gebracht war, waren die Reparationsvorgänge in der nächsten Umgebung des Geschwürs auffallend wenig lebhaft, die oberflächlichen Hornhaut-Lamellen arm an Kernen, während in einer tieferen Zone die Hornhaut-Körperchen deutlich proliferirten. Von hier aus erfolgte hauptsächlich die Vernarbung. Die Cauterisation scheint die Vitalität der oberflächlichen Schichten herabzusetzen. Die Beobachtung erklärt die langsame Vernarbung cauterisirter Geschwüre.

Das Hypopyon wird im Wesentlichen von der Iris geliefert. In allen frischen Fällen fand sich an der Vorderfläche der Iris Rundzellen-Infiltration, Erweiterung der Gefässe und Proliferation der Gewebszellen. Auch die Gegend des Fontana'schen Raums und des Schlemm'schen Canals war infiltrirt und wird sich an der Production des Hypopyons betheiligen, es ist aber zweifelhaft, ob diesen Regionen eine grössere Bedeutung zukommt als der Iris selbst. In einem Falle war der Kammerwinkel vollkommen obliterirt, so dass das vorhandene Hypopyon nur von der Iris gebildet sein konnte.

Das Corp. cil. war nur in einzelnen Fällen entzündlich verändert. Das stets kokkenfreie Hypopyon enthielt hier und da theils freies, theils in Zellen eingeschlossenes Pigment und Endothelfetzen.

Einmal fand sich bei Ulc. corn. perforatum totale Ablösung der Netzhaut und Aderhaut.

---

6) **Beitrag zur Frage über das Vorkommen von Augensyphilis in der dritten Generation,** von Dr. Ignatius Strzeminski in Wilna.

Drei früheren Beobachtungen, welche Verf. in den Jahren 1896 und 1898 in Recueil d'ophtalmol. veröffentlichte, fügt er eine vierte hinzu. Ein 12jähriger, schwacher, magerer, blutarmer Knabe mit grossem Kopf, eingesunkenem Nasenrücken, defecten Zähnen, relativ geringer Intelligenz, erkrankte an Keratitis parenchymatosa zunächst des rechten und dann des linken Auges. Spiegelbefund: Retino-Chorioiditis mit ausgebreiteten, feinen Pigmentpünktchen in der Peripherie der Papillen. Sept. nar. durchbohrt, Krustenbildung.

Eine länger fortgesetzte Inunctionskur und Jodnatrium wirkte sehr günstig auf die Augen, die Nase und auch auf das Gesammtbefinden. Die Besserung hielt sich bis jetzt 18 Monate.

Aetiologisch konnte mit Sicherheit festgestellt werden, dass der jetzt 38jährige Vater des Kindes an hereditärer Lues erkrankt gewesen war, aber nicht an erworbener Lues gelitten hatte. Der Grossvater, väterlicherseits, jetzt 78jährig, hatte sich vor der Ehe inficirt. In seiner Ehe erfolgten zwei Fehlgeburten, zwei Kinder starben früh, und nur der Vater des Patienten blieb am Leben. Die Mutter des Kindes, welches dasselbe gesäugt hatte, war gesund.

---

7) **Bemerkungen zur Arbeit Wintersteiner's: Ueber die Frühperforation der Membrana Descemeti bei Keratitis suppurativa,** von Prof. Dr. A. Elschnig in Wien. (Vgl. dieses Centralblatt. 1902. S. 49.)

Verf. erkennt die Beobachtungen Wintersteiner's nicht als beweiskräftig an und hält daran fest, dass die Frühperforation der Descemeti von der vorderen Kammer her erfolgt, wie es auch Fuchs in den beiden letzten Auflagen seines Handbuchs eingehend schildert. Scheer.

II. Zehender's Klinische Monatsblätter für Augenheilkunde. 1902. Februar.

1) **Ein Beitrag zum Wiedersehenlernen Blindgewordener**, von F. Seydel.

Verf. berichtet über ein 10 jähriges Mädchen, das im 7. Lebensjahre vollständig erblindet war. Das linke Auge war wegen einer Verletzung entfernt und das Sehvermögen des rechten Auges in Folge von sympathischer Entzündung verloren. Nach 3 Jahren wurde die getrübte Linse entfernt, wodurch eine Lücke im Pupillargebiete entstand, welche ein leidliches Sehen gewährleisten musste. Das Kind hatte aber das Sehen vollständig verloren, erst allmählich lernte es dasselbe durch fortgesetzte Uebungen wieder. Der zweite Fall betraf einen 31 jährigen Bauergutsbesitzer, bei dem im 4. Lebensjahre nach einer perforirenden Verletzung des linken Auges durch Messerstich sympathische Entzündung des rechten Auges auftrat, in Folge deren dasselbe ganz allmählich erblindete. Es wurde eine Iridectomie ausgeführt und eine Discission versucht, welch letztere in eine Luxation der Cataract nach hinten unten auslief. Auch dieser Patient hatte das Sehen verlernt, doch genügte ein Uebungszeitraum von 3 Wochen, um ihn fast in den Vollbesitz seines optischen Begriffsvermögens wieder einzusetzen.

Beide Fälle beweisen, dass auch noch im 7. Lebensjahre ein vollständiges Verlernen des Sehens eintreten kann. Die Hochgradigkeit und Nachhaltigkeit dieses Verlernens ist abhängig von der geistigen Veranlagung und geistigen Ausbildung des betreffenden Individuums. Die Amaurose nach Blepharospasmus gliedert sich diesen Fällen von reinem Verlernen des Sehens ohne principielle Unterschiede an.

---

2) **Ein neuer Augenmagnet**, von Wilhelm Volkmann.

Zum Referat nicht geeignet. (Vgl. Original.)

---

3) **Ueber Infection vom Conjunctivalsack und von der Nase aus**, von W. Stock.

Nachdem den Thieren der Thränensack exstirpirt oder die Thränenpunkte mit dem Galvanocauter zugebrannt waren, träufelte Verf. 1 Stunde lang alle 2—3 Minuten je 1—2 ccm einer Bouillon-Cultur von Bac. pyocyaneus, prodigiosus und Staphylococcus aureus in den Conjunctivalsack. Nach einer Stunde wurde der letztere mit sterilem Wasser abgespült und die Umgebung des Auges möglichst gereinigt, darauf eine Stelle der Hornhaut galvanocaustisch ausgebrannt, das Kammerwasser bezw. der Glaskörper abgesogen und Platten angelegt. Es wuchsen nun in wechselnder Zahl die eingepfropften Mikroben. Da bei diesen Experimenten auf diese Weise Verunreinigungen schwer zu vermeiden sind, luxirte Verf. den Bulbus, hielt ihn luxirt fest und entnahm ihm dann Kammerwasser und Glaskörper. Dabei wird eine Verunreinigung viel sicherer vermieden. Nur bei einem Thier fanden sich auf der Platte, die aus dem Glaskörper geimpft war, eine grosse Menge Keime. Dieses eine positive Resultat ist gegenüber den übrigen negativen nicht beweisend. — Weiter injicirte Verf. 15 Thieren, nachdem die Thränenwege undurchgängig gemacht waren, eine Stunde lang alle 3—5 Minuten Bouillon-Culturen in die Nasenhöhle. Bei keinem dieser Versuche wurde ein positives Resultat erzielt. — Somit ist es als sicher anzunehmen, dass durch die unverletzte Conjunctiva des Kaninchens die benützten Bakterien nicht innerhalb einer Stunde



in den Bulbus einwandern können; ebenso wenig können solche Keime von der Nase aus bei verschlossenem Thränenwege in das Innere des Auges gelangen. Diese Versuche bestätigen die Resultate von Bono und Frisch nicht.

---

4) **Ein Fall von Naphthalin-Cataract am Menschen,** von A. Lezenius.

Bei einem 36jährigen Patienten, der innerhalb 13 Stunden 5 g ungereinigtes Naphthalin wegen eines Darmkatarrhs eingenommen hatte, trat nach weiteren 8—10 Stunden Schwachsichtigkeit auf beiden Augen auf. Das Sehvermögen war beiderseits auf Fingerzählen auf 1,5 m herabgesetzt und es bestand concentrische Gesichtsfeld-Einschränkung. Beide Linsen waren getrübt; die Retina schien bleich und getrübt zu sein, die Gefässe waren verengt und die Papille an ihrer temporalen Seite blass. Ausserdem sah man an der Macula des linken Auges einen kleinen hellrothen Fleck mit unregelmässigen, nicht scharf begrenzten Rändern.

---

5) **Exstirpation des Ganglion cervicale supremum nerv. sympath. bei Glaucom,** von W. Altland.

Bei einem 67jährigen Patienten, dessen rechtes Auge wegen absoluten Glaucoms enucleirt worden war, trat auf dem linken ein schleichendes Glaucom mit Netzhaut-Blutungen auf. Die Sehschärfe betrug $^6/_{12}$ und das Gesichtsfeld war stark eingeengt. Hier wurde wegen der bestehenden Netzhaut-Blutungen die Resection des oberen Halsganglions des Sympathicus ausgeführt. Eine weitere Verschlechterung des Sehvermögens trat danach nicht mehr ein.

---

6) **Ueber den skiaskopischen Strahlenverlauf,** von Otto Neustätter.

Verf. sucht die Heine'sche Auffassung zu widerlegen.

März.

1) **Sichtbare Blutströmung in den oberflächlichen Gefässen der Augapfel-Bindehaut,** von Prof. Dr. Schleich.

Verf. theilt mit, dass er bei guter focaler Beleuchtung und bei etwa 25facher Vergrösserung in den oberflächlichen Blutgefässen der Augapfel-Bindehaut die Blutströmung erkennt.[1] Sowohl in den grösseren venösen, als auch in den feineren arteriellen und venösen Gefässen bis herab zu einem Durchmesser von 0,01 mm ist eine deutliche, sehr verschiedene rasche Bewegung der nicht ganz gleichmässig beschaffenen, rothen Blutsäule zu erkennen. In den etwas dünnen Gefässen sieht man deutlich die Fortbewegung der in der Flüssigkeitssäule nicht gleichmässig vertheilten rothen Körperchen.

---

2) **Wie corrigirt man die Kurzsichtigkeit am zweckmässigsten?** von P. Schreiber.

Nach den Erfahrungen des Verf.'s ist das Fortschreiten der Kurzsichtigkeit namentlich zwischen dem 7. und 14. Lebensjahre ein beängstigendes. In diesen Jahren muss die Kurzsichtigkeit vollcorrigirt werden, wenn sie

[1] Lange bekannt: Landois, Physiol. 1887, S. 178; Friedenwald, Centralbl. f. Augenheilk. 1888, S. 33. H.

1,25 D und darüber beträgt; bei schwächeren Graden ist es nicht nothwendig. Eine Myopie von 1,25—6,5 D lässt Vollcorrection aus dem Grunde wünschenswerth erscheinen, weil die Kinder mit dieser Myopie bereits zu den gefährdeten gehören können, und weil dieselben nicht mehr im Stande sind, dem Demonstrationsunterricht in der Schule zu folgen. Am besten werden periskopische Gläser in Brillenfassung verordnet. Bei Verdacht auf Accommodationskrampf ist Atropin in Anwendung zu bringen. Bei Vollcorrection muss man darauf achten, dass die Kinder eine genügende Accommodationsbreite besitzen, Die Insufficienz der Recti interni beeinflusst die Vollcorrection meist sehr günstig, unter Umständen combinire man die Concavgläser mit Prismen. Eine Myopie stärker als 6,5 D ist von Fall zu Fall zu beurtheilen. Bei Kurzsichtigen von 20 Jahren und darüber, welche bis dahin keine vollcorrigirenden Gläser getragen haben, ist von einer Vollcorrection Abstand zu nehmen, da erfahrungsgemäss die Myopie von dieser Altersstufe an stationär zu sein pflegt. Vom 40. Lebensjahre ab ist der in diesem Alter auftretenden Presbyopie Rechnung zu tragen und für die Nähe stets ein um 2,5—3,0 D schwächeres Concavglas zu wählen, als für die Ferne gebraucht wird. Für die Fälle, welche trotz Vollcorrection ein Fortschreiten der Kurzsichtigkeit zeigen, werden entsprechende Allgemeinkuren zu verordnen sein, da es sich meist um anämische, schnell wachsende „scrophulöse" Individuen handelt.

---

3) **Myopie-Statistik aus der Dr. Rückert'schen Augenklinik in Zittau.** Ein Beitrag zur Frage der Vollcorrection, von Alfred Roscher.

Nach den Ausführungen des Verf.'s ist die stricte Vollcorrection der Myopie stets (?) anzustreben, da es, wenn auch nicht für den Verlauf der Myopie, so doch für die Person des Patienten, für die ganze Entwicklung des jugendlichen Individuums nicht ohne Einfluss ist, ob ihm das verschriebene Glas volle Sehschärfe oder nur einen Bruchtheil davon verleiht.

---

4) **Ueber die Zunahme höherer Kurzsichtigkeit bei Untercorrection für die Nähe,** von M. Meyerhof.

Nach den Ausführungen des Verf.'s zeigt die höhere Myopie jugendlicher Individuen, welche für die Nähe auf Arbeitsdistanz untercorrigirt sind, in mehr als 50 % der Fälle ein Fortschreiten. Diese Progression ist am stärksten ausgesprochen bei Kindern unter 15 Jahren; hier sind meistens 50 % progressiv. Nach dem 15. Lebensjahre ist das Fortschreiten weniger ausgesprochen, ohne jedoch vollkommen aufzuhören.

---

5) **Einige Bemerkungen zu den schematischen Augen,** von Treutler.

---

6) **Zur Behandlung des Ulcus corneae rodens,** von Handmann.

Die Behandlung des Ulcus corneae rodens durch Application einer 10 % gelben Salbe, Touchirung der Hornhaut mit Höllenstein-Lösung und durch operative Eingriffe hat keinen Einfluss auf Reaction oder Umstimmung des Krankheitsprocesses. Auch die Cauterisation war ohne den gewünschten Erfolg. Nur bei Anwendung der Jodtinctur beobachtete Verf. eine günstige

Wirkung. Die Touchirungen damit müssen consequent längere Zeit jeden 2. oder 3. Tag vorgenommen werden.

---

7) **Ueber den Werth der annähernden Grössen-Bestimmung der intraocularen Eisensplitter vor der Elektromagnet-Operation,** von E. Asmus.

---

8) **Giebt es eine endogene toxische Wund-Entzündung am Auge?** von Tetsutaro Schimamura.

Referat nach Schluss der Arbeit. Horstmann.

Vermischtes.

1) Ophthalmologische Gesellschaft Heidelberg 1902.

Die diesjährige Zusammenkunft findet in Heidelberg am 4., 5. und 6. August statt. Sonntag, den 3. August, 6 Uhr Abends: Ausschuss-Sitzung in der Wohnung von Prof. Leber. Nach 8 Uhr Abends: Zwangslose Zusammenkunft im Stadtgarten. Montag, den 4. August: Erste Sitzung 9 Uhr Vormittags in der Aula der Universität. Nachmittag $2^1/_2$ Uhr Demonstrations-Sitzung in der Universitäts-Augenklinik. Abends 6 Uhr: Gemeinschaftliches Mahl im Schloss-Hôtel. Dienstag, den 5. August, Vormittags 9 Uhr: Sitzung in der Aula. 12 Uhr: Geschäfts-Sitzung. Nachmittags $2^1/_2$ Uhr: eventuelle Zweite Demonstrations-Sitzung. 4 Uhr: Gemeinschaftlicher Ausflug. Mittwoch, den 6. August, Vormittag 9 Uhr: Sitzung in der Aula.

Vorträge und Demonstrationen bittet man bis spätestens den 30. Juni bei dem Unterzeichneten anzumelden. Später angemeldete Vorträge werden ihrer Reihenfolge nach an den Schluss der Tages-Ordnung gesetzt. Die Herren Vortragenden werden gebeten, das Manuskript der Vorträge noch vor Schluss der Zusammenkunft druckfertig an den Schriftführer abzugeben.

Jena, April 1902.

Prof. A. Wagenmann,
ständiger Schriftführer der Ophthalm. Gesellschaft.

2) Prof. J. Asayama, der von seiner Studien-Reise nach Europa soeben zurückgekehrt, ist zum Pofessor der Augenheilkunde an der vor 3 Jahren gegründeten Kioto-Universität ernannt worden. J. H.

Bibliographie.

1) Die Zuckerkrankheit, von Felix Hirschfeld. (Leipzig, Thieme, 1902.) In dem vorliegenden Buche sind die über 14 Jahre umfassenden Beobachtungen an etwa 300 Diabetikern niedergelegt. Einer kurzen Einleitung über die Chemie der Kohlehydrate folgen klare und eingehende Besprechungen der Aetiologie, Pathologie, Symptome, Diagnose und Therapie dieser so hochinteressanten, wenn auch in ihrem letzten Wesen noch so dunkeln Stoffwechsel-Störung. Es kann den Fachgenossen auf's Dringendste empfohlen werden, das Hirschfeld'sche Buch zu lesen. Die beim Diabetes vorkommenden Erkrankungen des Seh-Organs konnten bei einem so allgemein gehaltenen

Werke naturgemäss nur kurze Besprechung finden. Trotzdem ist alles Wissenswerthe erwähnt, nichts ist übergangen worden. Nur die Besprechung der Retinitis diabetica (S. 78) leidet einer kleinen Ungenauigkeit. Verf. spricht von „Blutungen in der Chorioidea, die aber meist die Gegend um die Macula frei lassen und darum wenig auf das Sehvermögen wirken" und fährt dann gleich fort mit den Worten: „Diese Netzhaut-Blutungen" u. s. w. Von der exsudativen Form der diabetischen Retinitis wird gar nichts gesagt. Der Star-Operation bei Zuckerkranken soll eine möglichst intensive antidiabetische Kur vorhergehen, die natürlich den individuellen Verhältnissen des Kranken anzupassen ist; andernfalls kann man leicht, wie auch nach andren chirurgischen Eingriffen, das Coma und vorzeitigen Tod eintreten sehen. Steindorff.

2) Augenkrankheiten, von Dr. S. Klein (Bäringen). (Aus Bum's „Handbuch der Massage". 1902. 3. Aufl.) Die Massage ist eine bedeutungsvolle Bereicherung und ein aussichtsreicher Gewinn in der Reihe der augenärztlichen Heilmittel. Besonders segensreich wirkt sie[1] bei Trachom (Keininger), mit Sublimatbäuschen ($^1/_{5000}$—$^1/_{500}$) ausgeübt, bei Herpes febrilis corneae, wo sie die neuralgischen Schmerzen lindert, bei den torpiden Formen der Keratitis parenchymatosa, besonders bei Episkleritis. Weiterhin ist die Massage neben der Iridectomie auch geeignet, die Reifung der Stare zu beschleunigen, sowie die Resorption nach Discissionen zu befördern; bei absolutem und hämorrhagischem Glaucom ist sie vor der Enucleation sehr empfehlenswerth, zumal sie symptomatisch schmerzlindernd wirkt. Ein „Triumph" ist die Massage bei der Behandlung der Embolie der Central-Arterie (Mauthner, Hirschberg), wofern die bisherigen Erfolge weiter sich bestätigen.

Steindorff.

3) Die operative Behandlung der hochgradigen Kurzsichtigkeit in der Universitäts-Augenklinik zu Rostock von 1897—1901, von Alfred Kampherstein. (Inaug.-Dissert. Rostock. 1901.) Es wurden an 33 Patienten 43 Augen operirt, von denen nur eins an Ablösung erblindete. In diesem Falle war nach der Methode von Sattler-Hess operirt worden, während Axenfeld sonst mit der Bowman'schen Nadel primär discindirte (Warum schreibt Verf. stets „discidirte"?). Die erzielte Sehschärfe war äusserst befriedigend, die Refraction nach der Operation entsprach den Formeln von Hirschberg und Ostwalt. Die Pause zwischen der primären Discission des ersten und der des zweiten Auges wurde anfangs nur auf wenige Wochen beschränkt, beträgt aber jetzt mindestens $^1/_4$ Jahr (!). Mit einer Discission kam man nur 11 Mal aus, meist mussten noch mehrere nachgeschickt werden. Durchschnittlich war die unterste Grenze der Myopie 15,0 D; der jüngste Patient war 8, der älteste 56 Jahre alt. Steindorff.

4) Methyl-Alkohol als Ursache von Blindheit, von Swan M. Burnett. (Therapeutic Gazette. Detroit. 1901. Dec.) An der Hand von drei selbst beobachteten, einwandsfreien Fällen macht der Verf. nachdrücklich auf die das Seh-Organ ausserordentlich gefährdende Giftigkeit des Methyl-Alkohols ($CH_3 . OH$) aufmerksam. Nicht nur vom Magen her ist er giftig, sondern schon seine Dämpfe können innerhalb weniger Tage zu unheilbarer, meist totaler Erblindung führen. Anfänglich ist der ophthalmoskopische Befund negativ, später zeigt er Sehnerven-Atrophie, die Verf. geneigt ist, als Folge einer Schädigung der retinalen Ganglienzellen, seltener einer retrobulbären Neuritis zu deuten. Methyl-Alkohol kommt, als billiger

[1] Nach der alt-griechischen Methode. H.



Ersatz des Aethyl-Alkohols, als Lösungsmittel für Firniss, Schellack u. a. und auch sonst zur Verwendung. Steindorff.

5) Histologische Studie über circumcorneale Wucherung der Bindehaut, von Charles A. Oliver. (American Journal of the medical sciences. 1901. Juni.) Es waren mehrfach kleine, auf die Cornea übergreifende, knötchenartige Geschwülstchen excidirt worden, die am Limbus in der Bindehaut sassen, bis sie schliesslich in grösserem Umfange recidivirten. Die entfernte Neubildung stellte sich als circumcorneale Bindehaut-Hypertrophie heraus, deren epitheliale Schichten vermehrt und an der Oberfläche verhornt waren; die subconjunctivalen fanden sich frei von Epithelzellen, aber mit Rundzellen infiltrirt, ebenso die afficirten Bezirke der Hornhaut, in der die Bowman'sche Membran zerstört war. Steindorff.

6) Tuberculose der Iris, von Prof. Dr. Greeff. (Fortschritte der Medicin. 1901. Nr. 31.) Verf. präcisirt die drei Formen der Iris-Tuberculose: 1. Die relativ gutartige Knötchen-Iritis; 2. die grössere Form, die Granulations-Geschwulst, die das grösste klinische Interesse beansprucht, da sie, dem Flüssigkeits-Strome folgend, in die Vorderkammer hineinwuchert und Perforation der Hornhaut mit käsigem Zerfall zur Folge hat; 3. die einfache entzündliche tuberculöse Iritis, analog derjenigen bei Lues. Verf. bespricht dann die abgeschwächte — besser gutartige — Iris-Tuberculose, die er nicht als eine Folge der abgeschwächten Virulenz der Bacillen, sondern der besonders kräftigen Gegen-Wirkung des Organismus ansieht. Zum Schluss erörtert Verf. die Frage, ob die Iris-Tuberculose primär oder secundär ist, und kommt zu dem Ergebniss, dass es auch eine locale Tuberculose des Auges mit primärer (?) Ansiedelung des Infections-Stoffes in der Iris giebt. Rosenstein.

7) Ueber doppelte Perforation des Augapfels durch Schuss-Verletzung, von Max Stickel. (Inaug.-Dissert. Jena. 1901.) Es wird ein Fall von Schuss-Verletzung beschrieben, bei dem in Folge von grossen Blutungen, die nur langsam resorbirt wurden, nur aus den klinischen Symptomen, aus häufigem cerebralen Erbrechen, aus dem Exophthalmus und der sofortigen Paralyse des Rect. ext. die Diagnose auf doppelte Perforation gestellt werden musste. Enucleation wegen andauernder Schmerzen. — Die pathologisch-anatomische Untersuchung ergab ausser den directen Folgen der Schuss-Verletzung nur eine partielle Netzhaut-Ablösung. Infection hatte nicht stattgefunden. Rosenstein.

8) Zur pathologischen Anatomie der Eisensplitter-Verletzungen des Auges, von Carl Meyer. (Inaug.-Dissert. Jena. 1901.) Verf. schildert einen Fall von Eisensplitter-Verletzung, die Anfangs heftige Blutung in den Glaskörper zur Folge hatte. Das Blut-Extravasat wurde schnell resorbirt, der Eisensplitter erwies sich als aseptisch. Er blieb $1^1/_2$ Jahre im Auge, hatte Netzhaut-Ablösung zur Folge und wurde deshalb (?) mit dem Magneten entfernt. Wegen fortschreitender Ablösung und heftiger Schmerzen wurde erst Neurotomie, dann Enucleation vorgenommen. — Die pathologisch-anatomische Untersuchung ergab die natürliche Folge der Verletzung und Netzhaut-Ablösung, nebenbei eine Siderosis an den Prädilections-Stellen: an den Ciliar-Fortsätzen, der Linsen-Kapsel und der Netzhaut. Verf. erklärt die Siderosis als xenogen und hämatogen (v. Hippel). (?) Rosenstein.

9) Beitrag zur Diagnose des Echinococcus orbitae, sowie zu seiner Operation nach der Krönlein'schen Methode, von Paul

Stephan. (Inaug.-Dissert. Rostock. 1901.) Verf. beschreibt einen als Neubildung der Orbita diagnosticirten Fall, der von Prof. Axenfeld nach der Krönlein'schen Methode (temporärer Resection der äusseren Orbitalwand) operirt wurde. In den Muskelbündeln des colossal gedehnten Rect. ext. fand sich eine Cyste mit wasserhellem Inhalt eingebettet. Die mikroskopische Untersuchung ergab eine Acephalo-Cyste. Verf. hebt die gute Verwendbarkeit der Axenfeld'schen Orbital-Platten zur Isolirung des Bulbus, bezw. Neoplasma hervor. Rosenstein.

10) Pathologisch-anatomische Untersuchung eines in Folge von Exophthalmus pulsans erblindeten Auges, von Ernst Weissbach. (Inaug.-Dissert. Jena. 1901.) Verf. schildert einen charakteristischen Fall von Exophthalmus pulsans des rechten Bulbus, der einige Wochen nach einer Schuss-Verletzung der Schläfe aufgetreten war. Nach einer doppelten Unterbindung der Carotis communis gingen die Symptome des Exophthalmus zurück, die Sehkraft nahm aber trotzdem rapide ab und erlosch ganz; und da sich in Folge ungenügenden Lid-Schlusses ein schweres Hornhaut-Leiden hinzugesellt hatte, wurde der rechte Bulbus enucleirt. Als Grund der Amaurose ergaben sich Bindegewebs-Stränge des geschrumpften Glaskörpers und eine fast totale Ablösung der an ihnen haftenden Netzhaut. Ob die Ablösung durch diese Stränge erfolgte, oder Stränge und Ablösung Folgen gleichzeitiger Blutungen waren, konnte nicht entschieden werden. Rosenstein.

11) An original chart of the neuronic architecture of the visual apparatus, by Louis Stricker. (Cincinnati, 1901.) Verf. giebt eine Uebersichtskarte über die Neuron-Verbindung des Sehnerven mit der Gehirnrinde und der übrigen Gehirnrinde. Er lehnt sich vollkommen an die Bernheim'schen Studien (Graefe-Saemisch. 1900. Heft 15 u. 16) an und beansprucht für sich nur das Verdienst, Bernheim's Ausführungen in einer Skizze anschaulich gemacht zu haben. Rosenstein.

12) Sections of a glioma of the retina stained by Mallory's neuroglia stain, by Brown Pusey. (Transactions of the Chicago Pathological Society, 1901, V, Nr. 2.) Verf. untersuchte speciell die Rosetten-Formen der Netzhaut-Geschwülste, die Flexner als Neuro-Epitheliome bezeichnete, in der Annahme, dass die innere Begrenzung der Rosette der Membrana limitans externa, die ins Lumen hineinragenden Klümpchen den rudimentären Stäbchen und Zapfen, die radiären Fasern den Müller'schen Fasern und die aussen an letztere angrenzenden Kerne der äusseren Körnerschicht entsprächen. Verf. behauptet, alle diese Elemente der Rosette seien Abkömmlinge des Ependyms, also gliöser Natur; die grossen Kerne seien Neuroglia-Kerne, die sogenannten Müller'schen Fasern Neuroglia-Fasern, und auch die Klümpchen im Lumen zeigen die specifische Affinität zur Glia-Färbung. Verf. verwirft also für die Rosetten-Formen die Flexner'sche Bezeichnung und will dafür die Bezeichnung „Ependymal-Glioma retinae" gesetzt wissen. Rosenstein.

13) Zur Kenntniss des Ablaufes der Erregung im Sehorgan, von Prof. C. Hess in Würzburg. (Zeitschr. f. Psycholog. u. Physiolog. der Sinnesorgane. 1901. September.) Verf. beschreibt zunächst eine bisher unbekannte Nachbild-Erscheinung. Wird eine in der Mitte auf $^1/_2$ cm unterbrochene, 20 cm lange, 1 mm breite, rothgelbe Licht-Linie vor dem Auge vorübergeführt, so beweisen die der dunklen Lücke entsprechenden farbigen Nach-Bilder, dass eine von keinem Licht-Reize getroffene Netzhaut-Stelle etwa $^1/_4$—$^1/_2$ Secunde

nach Erregung benachbarter Stellen durch mässiges helles Licht eine Licht-Empfindung von ansehnlicher Helligkeit und Dauer vermitteln kann. Der Vorgang ist nur nach der Lehre von der Wechsel-Wirkung der Sehfeld-Stellen (Hering) zu erklären. — In dem zweiten Theile des Artikels polemisirt Verf. gegen die v. Kries'sche Theorie über Nachbild-Erscheinungen in längeren Ausführungen, die sich zu kurzem Referat nicht eignen.

Spiro.

14) Intracranielle Thrombose als Ursache doppelseitiger Neuritis optica bei Chlorose, von C. O. Hawthorne. (British Med. Journ., 1902, 8. Febr.). Verf.'s Auffassung stützt sich auf den Fall eines 17 jährigen Mädchens, dass ausser einer unwesentlichen Menstruations-Anomalie nicht das geringste Symptom bot, welches für die Erklärung der Neuritis hätte herangezogen werden können. Ausser der Neuritis war auch eine Lähmung des rechten Abducens plötzlich eingetreten. Nach einigen Wochen der Ruhe und Eisenbehandlung war die Wiederherstellung eine vollständige, Verf. folgert: da Thrombosen-Bildung bei Chlorose nicht unbekannt ist, ferner durch Thrombose der Cerebralvenen und Sinus Neuritis optica, nach den Veröffentlichungen von zahlreichen Beobachtern, entstehen kann, wenn auch nicht muss; andrerseits dadurch auch die Augenmuskellähmung erklärt wird: so beruht die Sehnerven-Entzündung Mangels andrer ätiologischer Momente in letzter Linie einzig auf der Chlorose. Die Thrombose steht zur Papillitis in denselben Beziehungen wie jeder Cerebraltumor und kann Hämorrhagien, Oedeme oder Erweichungsprocesse in dem benachbarten Nervengewebe zur Folge haben, die ihrerseits auf den einen oder anderen Nervenstamm oder dessen Centrum ihren Einfluss üben können. In therapeutischer Hinsicht empfielt Verf. hauptsächlich mit Rücksicht auf die Gefahr der Thromben-Ablösung strenge Ruhelage, solange die Organisation des Thrombus noch nicht als abgeschlossen anzusehen ist.

Peltesohn.

15) Zwei Fälle seltener Orbitalgeschwulst, von J. T. Paul. (Brit. Med. Journ., 1902, 22. März.) Verf. beschreibt bei einer 45 jährigen Dame ein sehr langsam wachsendes Chondrom der Augenhöhle, welches nach dem Antrum durchgebrochen war. Es konnte stumpf ausgelöst werden und enthielt weiche Knorpelmassen, die in situ als fluctuirende Cyste unter dem Unterlid gefühlt werden konnten und von allen Aerzten in ihrer wahren Natur nicht erkannt worden waren. Der zweite Fall betraf bei einer 56 jährigen Dame ein hartes Carcinom der Thränendrüse, das sich ganz schleichend, nahezu symptomenlos entwickelt hatte. Die Diagnose konnte aus der Lokalisation, der sehr harten knotenförmigen Beschaffenheit und leichten Beweglichkeit, sowie aus der Infiltration der Umgebung gestellt werden. Der exstirpirte Tumor mass 1 Zoll im Durchmesser, seine tieferen Theile glichen einem gelappten Brust-Adenom, seine oberen dagegen zeigten den typischen Bau des Brustcirrhus.

Peltesohn.

16) Die Chlor-Verbindung des Adrenalin in der Augenpraxis, von George A. Ferdinands. (Brit. Med. Journ. 1902, 22. März.) In Amerika wird die wirksame Substanz der Nebenniere, weil das Alkoloid auf einfache Weise nicht zur Lösung gebracht werden kann, in der leicht löslichen Chlorid-Verbindung angewendet. Verf. hat dieses Adrenalin in $^1/_{10}$ % Lösung, eine farblose, geruchlose, sterile und bei Abschluss von Licht, Wärme und Oxydation haltbare Flüssigkeit, vielfach angewendet und dabei ihre Brauchbarkeit namentlich bei entzündlicher Conjunctiva zur Unterstützung

der Atropin-Wirkung bei Iritis, zur Förderung der Resorption von Hornhaut-Niederschlägen, zur besseren Blutstillung resp. Blutleere bei Operationen und Erleichterung der Sondirung bestätigt gefunden. Einen Einfluss auf die Accommodation oder die Pupillenerweiterung hat er nicht beobachtet, auch keine Nachblutungen erlebt, obwohl er letztere nicht für ausgeschlossen hält. Eine Contra-Indication erblickt er in einem schlechten Ernährungszustande der Gewebe, z. B. bei gewissen Formen der Hornhaut-Verschwärung.

Peltesohn.

17) Das Pincenez in der Augenpraxis, von Rob. D. Joyce (Ebenda). Verf. macht darauf aufmerksam, dass bei manchen Pinceneztrâgern ein Thränenlaufen dadurch verursacht wird, dass durch die Feder die Haut des Unterlids leicht ectropionirt wird, sodass der Thränenpunkt evertirt ist. Bei manchen Leuten kann aus diesem Grunde selbst das loseste Pincenez nicht vertragen werden. Peltesohn.

18) Netzhautblendung nach Beobachtung einer Sonnenfinsternis, von Simeon Snell. (Brit. Med. Journ. 1902, 18. Jan.) Das Besondere des Falles liegt in dem Umstande, dass beide Augen ein Skotôm davontrugen. Der 40jährige Patient hatte durch blaue und rothe Gläser, kurze Zeit aber auch mit unbewaffneten Auge in die Sonnenscheibe geblickt. Ophthalmoskopisch war so gut wie nichts nachweisbar, höchstens ein leichter Hauch um den Sehnerv; die Macula aber schien frei. Patient wusste das Abklingen des centralen Skotoms in seinen einzelnen Phasen sehr intelligent zu schildern.

Peltesohn.

19) 9 Fälle von Eisensplitter-Extraction mittelst des Haab'schen Magneten, von Holmes Spicer und A. F. Maccallan. (Ebenda.) 2 von den Fällen heilten mit fast vollständigem Sehvermögen, 1 trotz Hypopyon-Iritis bei der Aufnahme mit halber Sehschärfe, 2 andere mit $^1/_{10}$ Sehschärfe; in 2 Fällen befand sich das Auge in heftiger Entzündung bei der Aufnahme, in einem weiteren waren die Zerstörungen durch den ungewöhnlich grossen Splitter so ausgedehnt, dass von vornherein an eine Rettung des Bulbus nicht gedacht werden konnte. Verf. hält die Anwendung des Haab'schen Magneten auch zur Erleichterung der Diagnose durch die auftretende Schmerzempfindung für angezeigt [1], und verzichtet auf die sonst unentbehrliche Localisation durch Röntgenstrahlen, wenn schon heftige Entzündung oder traumatische Cataract vorhanden ist. Peltesohn.

20) Die Beziehungen des Glaucom zur Thrombose der Netzhaut-Venen, von Harries Jones. (Ebenda.) Unter Anführung von 4 einschlägigen Fällen bemerkt Verf., dass in der Mehrzahl der Fälle das Glaucom akut eintritt, in manchen nach Wochen, in einzelnen aber erst nach monatelangem Bestande der Thrombose. Bei einem der Kranken hatte das Glaucom exquisit chronischen Character. Bemerkenswerth war auch in 2 Fällen das Auftreten von Drucksteigerung auf dem nicht erkrankten Auge. Das Auftreten von Blutungen auf und in der Iris bewies, dass die Arterio-Sclerose nicht auf die Netzhautgefässe beschränkt war, sondern auch die Ciliar-Arterien ergriffen hatte. Während die Thrombose der Netzhautgefässe an sich keine durchaus schlechte Prognose giebt, ändert sich das Bild sofort nach der ungünstigen Seite, sobald das Glaucom hinzutritt, weil man nicht in der Lage ist, auf die günstige Wirkung der Iridectomie zu zählen. Peltesohn.

---

[1] Das ist schon so oft widerlegt, dass es kaum lohnt, es zu wiederholen. H.



21) Ein neues Localisations-Verfahren bei der Auffindung von Fremdkörpern im Auge mit Röntgen-Strahlen, von L. Webster Fox. (Philad. Med. Journ. 1902, 1. Februar). Ein Gold- oder Silberdrahtband von etwa $7\,^1/_2$ cm Länge wird so gebogen, dass es einen ovalen Ring bildet, der auf die Umrisslinie des Auges passt. Darüber werden zwei sich kreuzende Gold-Drähte, die wie bei einer Chloroform-Maske nach oben convex gekrümmt sind, angebracht. Die ganze Augenmaske „der Localizer", wie Verf. ihn nennt, wird nach Cocainisirung des Bulbus zwischen die Lider gelegt und beim Röntgen-Photographiren als vorzügliche Marke der vorderen Augenwölbung wiedergegeben. Der Draht muss sehr fein gewählt werden, damit er nicht etwa zufällig einen sehr kleinen Fremdkörper verdeckt. Selbstverständlich müssen aber immer sicherheitshalber und auch zur bestimmteren Localisation zwei Aufnahmen von verschiedenen Standpunkten der Röhre aus gemacht werden. Die gewonnenen Bilder sind ausserordentlich übersichtlich, namentlich wenn sie, wie Ref. bei einer Aufnahme des Hamburg-Eppendorfer Krankenhauses sich überzeugen konnte, stereoskopisch betrachtet werden können. Peltesohn.

22) Einpflanzen eines Goldballes in die Tenon'sche Kapsel als Stütze für die Prothese, von L. Webster Fox. (New York Med. Journ. 1902, 18. Januar). Verf., der schon viele Jahre mit den Verbesserungen seiner künstlichen Stumpfbildungen beschäftigt ist, ist von den Glaskugeln zurückgekommen und braucht jetzt statt Glas und Silber nur noch hohle Goldkugeln von 11—14 mm Durchmesser. Zur Sicherung des eingestopften Goldballes gebraucht er jetzt eine nach dem künstlichen Auge geformte Schale, den „Conformer", mit centraler Kreisöffung, welche die Stelle angiebt, wo künftig die Cornea des künstlichen Auges liegen wird. Auf diese Weise verhütet er, dass die Goldkugel in der Mitte durch die Mitte der Conjunctivalfläche durchbrechen kann. Nach 24 Stunden wird der Conformer wieder entfernt. Peltesohn.

23) Ueber den Augenreflex oder das Augenphänomen, von Prof. v. Bechterew in St. Petersburg. (Neurol. Centralbl. 1902. Nr. 3.) Der neuerdings entdeckte Supraorbitalreflex verdient seinen Namen nicht ganz, da der Supraorbitalnerv für die Entstehung des Phänomens sich von keiner besonderen Bedeutung zeigt. Es ist nur zum Theil durch reflectorische Einflüsse bedingt, zum anderen Theil steht es in Abhängigkeit von unmittelbarer Ausbreitung mechanischer Reize längs Periost, Bändern und Muskeln bis zum M. orbicularis oculi. Das Phänomen ist auch nicht an das Verbreitungsgebiet des M. frontalis gebunden, sondern wird mit Leichtigkeit von der gesammten Regio frontotemporalis, von der Nasengegend und nicht selten vom Arcus zygomaticus und sogar von anderen Gegenden des Antlitzes ausgelöst. Immerhin ist es wegen seiner Beziehungen zum Facialis als neues Unterscheidungmerkmal zwischen peripherer und centraler Facialis-Lähmung werthvoll. Denn bei ersterer ist es herabgesetzt oder fällt aus; bei letzterer dagegen, die eine Erschlaffung des M. orbicularis nicht bedingt, ist es erhalten. Verf. betont nach seinen persönlichen Beobachtungen, dass das Phänomen meist nicht ein fibrilläres Zucken oder Zittern der Orbicularis darstellt, sondern dass es sich meist um eine einfache Contraction des Muskels, bisweilen nur des unteren Abschnitts handelt. Peltesohn.

Um Einsendung von Separatabdrücken wird gebeten (Berlin NW. 26 Schiffbauerdamm).

Verlag von Veit & Comp. in Leipzig. — Druck von Metzger & Wittig in Leipzig.

Centralblatt

für praktische

AUGENHEILKUNDE.

Herausgegeben von

Prof. Dr. J. Hirschberg, Geh. Med.-Rath, in Berlin.

Juni. Sechsundzwanzigster Jahrgang. 1902.

Inhalt: **Original-Mittheilungen.** I. Augenmuskel-Lähmung nach schwerem Blutverlust. Von Dr. med. **Sigmund Neuburger**, Augenarzt in Nürnberg. — II. Ueber einen bemerkenswerthen Fall von Accommodationskrampf bei einem hysterischen Knaben. Von Dr. **Loeser** in Berlin.

Neue Bücher.

Gesellschaftsberichte. 1) San Francisco, Eye, Ear and Throat Sourgeons. — 2) Ophthalmological society of the United Kingdom. — 3) Deutsche medicinische Gesellschaft der Stadt New York.

Referate, Uebersetzungen, Auszüge u. s. w. 1) Chirurgie de l'oeil et de ses annexes, par le Dr. Felix Terrien. — 2) Ueber eiserne Fremdkörper im Augapfel und die Resultate ihrer Entfernung, von Dr. Bruno Fleischer.

Journal-Uebersicht. I. The Ophthalmic Record. 1902. Januar (Refractionsnummer) bis April. — II. The ophtalmic Review. 1902. Januar—Mai. — III. New York eye and ear infirmary reports. 1902. Januar. — IV. Journal of eye, ear and throat diseases. 1902. Januar—April. — V. Archivio di Ottalmologia von Prof. Angelucci. 1902. Januar—Februar.

Bibliographie. Nr. 1—7.

I. Augenmuskel-Lähmung nach schwerem Blutverlust.[1]

Von Dr. med. **Sigmund Neuburger**, Augenarzt in Nürnberg.

Nach schweren akuten Blutverlusten sind Augenstörungen nicht allzu selten beobachtet worden, meist in Form von mehr oder weniger plötzlich eintretender Sehstörung, die häufig zu unheilbarer Erblindung führt. Nur

[1] Vorgetragen im ärztlichen Verein zu Nürnberg am 17. Januar 1902.

in einem Theil der Fälle stellt sich das Sehvermögen ganz oder theilweise wieder her; bei fast der Hälfte derselben bessert es sich nicht mehr (2). Ueber die Pathogenese dieser Art von Sehstörung sind die Meinungen noch getheilt, wahrscheinlich können überhaupt den einzelnen Fällen verschiedene pathologische Vorgänge zu Grunde liegen. Jedenfalls handelt es sich in der grossen Mehrzahl um eine erhebliche Beschädigung des Sehnerven; so fand Hirschberg (3) bei der mikroskopischen Untersuchung Atrophie, Ziegler (14) fettige Entartung des Sehnerven. Ob die in neuerer Zeit von Holden (6) auf Grund experimenteller Forschungen aufgestellte Theorie, dass die Degeneration der Netzhaut-Ganglienzellen in Folge des Blutverlustes das Primäre sei und die Sehnerven-Atrophie erst secundär auftrete, in vielen Fällen zutreffe, lässt sich mit Sicherheit noch nicht entscheiden.

Doch nicht diese interessanten, schon im Alterthum (Hirschberg [4]) bekannten Sehstörungen, noch andere nach schweren Blutverlusten seltener beobachtete Veränderungen am Auge (Groenouw [2], S. 311), wie Glaskörper- und Netzhaut-Blutungen (Schmidt-Rimpler [12], S. 396), Nachtblindheit, Linsentrübung (Pihl [8]), sollen von mir besprochen werden, sondern anderweitige Augenaffectionen, deren Auftreten im Gefolge von akuten Blutverlusten ich in der mir zugänglichen Literatur nicht erwähnt gefunden habe. Diese Seltenheit des Vorkommens, sowie die mit den Augenstörungen vergesellschafteten nervösen Störungen mögen die ausführliche Mittheilung der folgenden zwei von mir beobachteten Fälle rechtfertigen.

Am 22. Februar 1900 kam die 19jährige Spinnerin F. Sch., von Herrn Collegen Bloede überwiesen, dem ich auch an dieser Stelle hierfür danke, in meine Sprechstunde mit Klagen über Doppeltsehen nnd macht folgende Angaben. Bis auf einen Magendarm-Katarrh im 12. Lebensjahre sei sie stets gesund gewesen, desgleichen seien ihre Eltern und zwei Geschwister gesund, was von der begleitenden Mutter bestätigt wird. Die Menstruation ist in Ordnung; für Lues findet sich kein Anhaltspunkt. Im December 1899 wäre sie wegen Magengeschwür bei Hrn. Dr. Bloede in Behandlung getreten und am Weihnachtsabend hätte sie eine so schwere „innere Blutung" [wie mir College Bloede mittheilte, eine Magenblutung] bekommen, dass sie längere Zeit bewusstlos gelegen und noch lange sehr schwach und bettlägerig gewesen sei. Auf Befragen giebt sie an, einige Tage nach dem Anfall „schwarzen Stuhlgang" gehabt zu haben.

Kurze Zeit, nachdem sie wieder zu sich gekommen wäre, — eine genauere Zeitbestimmung kann sie nicht angeben, — hätte sie alles doppelt gesehen. Während sich sowohl das Magenleiden als auch ihr Allgemeinbefinden erheblich gebessert hätten, nur seien die Füsse etwas schwer, bestünde das sehr störende Doppeltsehen fort; auch sehe sie auf dem linken Auge etwas schlechter als auf dem rechten.

Die objective Untersuchung ergiebt, dass sich das Mädchen hinsichtlich ihres Allgemeinzustandes wieder sehr gut erholt hat; von Anämie ist

nichts mehr zu sehen; der Urin ist normal, desgleichen, wie mir Herr College BLOEDE mittheilte, alle inneren Organe. Was insbesondere die Augen anlangt, so ergiebt die Untersuchung normales Verhalten der Pupillen, des Augenhintergrundes, der Sehschärfe (R $^{7}/_{6}$; L $^{7}/_{9}$; bds. Sn $1^{1}/_{2}:8''$) und des Gesichtsfeldes.

Die Augen stehen beim Blick in die Ferne etwas divergent, das linke mehr als das rechte; Abduction wie Adduction ist beiderseits nicht maximal möglich, doch ist keine bedeutende Störung sichtbar. Blick nach oben und unten ist nicht gehemmt. Die Prüfung auf Doppeltsehen ergiebt in allen Richtungen des Raumes gleichnamige, geradestehende Doppelbilder, deren Abstand nach beiden Seiten hin und nach unten zunimmt, auch steht das Bild vom linken Auge etwas höher als das vom rechten; doch ist die Höhen-Abweichung zu gering, um diagnostisch verwerthbar zu sein. Am HIRSCHBERG'schen Blickfeldschema (5) ergaben sich folgende Zahlen:

– XX		Breite	Höhe	+ XX		
+ 3	– 6	+ 2	– 1	+ 3	– 1	+ 20
+ 6	– 2	+ 5	– 1	+ 6	+ 1	
+ 12	– 4	+ 14	– 3	+ 10	+ 2	– 20.

Nach der Lage und Stellung der Doppelbilder ist die Diagnose: doppelseitige Abducensparese gerechtfertigt.

Der weitere Krankheitverlauf gestaltete sich derart, dass nach einer Woche die Patientin nicht mehr doppelt sah; unter Zuhilfenahme eines rothen Glases konnten allerdings am Blickfeldschema noch Doppelbilder wahrgenommen werden, von gleicher Art und Stellung wie die ursprünglichen, aber in viel geringerem Abstande.

Die Therapie bestand in möglichst kräftiger Ernährung und (des Trostes halber, ut aliquid fiat) in leichtem Faradisiren; wenigstens kann ich mir nicht denken, dass letzteres in ganz leichter Stromstärke durch die geschlossenen Lider hindurch, den Process irgendwie günstig beeinflusst hätte.

Abgesehen von etwas Schwere in den Füssen sich vollkommen wohl fühlend, nahm Patientin Ende Februar ihre Arbeit wieder auf und blieb seitdem vollkommen gesund. Ich habe Patientin im Februar 1901, also ein Jahr nach der damaligen Erkrankung, zu mir bestellt und sie blühend aussehend und gesund gefunden; sie hat inzwischen auch geheirathet. Der Einwand, dass die Augenmuskel-Lähmung im vorliegenden Falle, wie in vielen andern, der Vorbote eines sich später erst entwickelnden nervösen Allgemeinleidens gewesen sei, kann also nicht gemacht werden. Bei dem Fehlen jeder sonstigen Ursache, bei dem fast unmittelbar nach dem Blutverlust erfolgten Auftreten des Doppeltsehens, ist man wohl gezwungen, diesen für die Ursache der Augenmuskel-Lähmung zu halten.

Aber wie haben wir uns die Pathogenese vorzustellen? Handelt es sich um eine directe Beschädigung der Augenmuskeln, des peripheren



Nervenstammes oder um cerebrale Störungen? In der mir zugänglichen Literatur konnte ich keinen analogen Fall finden. Denn der Fall von E. Fränkel (1), bei welchem intra vitam weder Insufficienz noch Paralyse beobachtet worden war, post mortem aber sämmtliche Augenmuskeln blass und lehmfarben, viele Muskelfasern mit gelbem und braunem Pigment erfüllt, mit feinkörnig getrübtem Inhalt und nur selten deutlich ausgeprägter Querstreifung gefunden wurden, betraf eine primäre perniciöse Anämie, gehört also nicht hierher. Eher noch hierher gehörig wäre der Fall von Rampoldi (10), welcher ein in Folge von Ankylostomiasis hochgradig secundär anämisches Mädchen betrifft, bei welchem plötzlich ein Strabismus convergens auftrat, der jedoch nach Abtreibung der Parasiten innerhalb zweier Wochen wieder vollständig heilte. Doch vermag ich auf Grund meiner Beobachtungen mich nicht dem von Groenouw (2) (l. c. S. 299) gegebenen Erklärungs-Versuch anzuschliessen, der die beiden letzten Fälle von Fränkel und Rampoldi in Analogie setzt; eher möchte ich letzteren auch in gleicher Weise erklären wie meine Fälle, obwohl es sich bei Rampoldi um eine secundäre Anämie, bei mir um Fälle primärer, akut entstandener Anämie handelt. Mit Rücksicht auf die Gutartigkeit und rasche Heilung des Falles, dem Fehlen sonstiger tiefgreifender Organ-Veränderungen glaubte ich von der Annahme einer directen Beschädigung der Augenmuskeln absehen zu müssen. Auch cerebrale Störungen glaubte ich bei dem Fehlen sonstiger länger anhaltender cerebraler Ausfalls-Erscheinungen nicht annehmen zu dürfen. Ich will hier auch gleich einschalten, dass die Fälle von ganz kurz dauerndem Doppeltsehen nach schweren Blutungen, mit oder ohne cerebrale Allgemein-Erscheinungen, wie Bewusstseins-Störung, Kopfschmerz, Schwindel, die auf allgemeiner Gehirn- bezw. Kern-Anämie beruhen, mit den von mir beobachteten Fällen von wirklicher länger dauernder Augenmuskel-Lähmung nichts zu thun haben. Gelangte ich sohin schon per exclusionem zur Annahme einer Störung im peripheren Nerverstamm, so bestärkten mich andrerseits darin die positiven von andern Autoren (s. Groenouw [2], l. c. S. 307, Schmidt-Rimpler [12], Hirschberg [3], Horstmann [7]) mit dem Augenspiegel erhobenen Befunde bei Sehstörungen nach schwerem Blutverlust. So schreibt z. B. Schmidt-Rimpler (12), l. c. S. 393: „Bei frisch untersuchten Fällen findet sich regelmässig das Bild der Neuritis, bisweilen auch Neuroretinitis.“ Deshalb glaubte ich, im vorliegenden Falle in analoger Weise im Nervus abducens beiderseits eine neuritische Störung annehmen zu müssen. Doch wollte ich diese vereinzelte Beobachtung nicht publiciren. Da hatte ich ein Jahr später Gelegenheit, einen Fall zu beobachten, der meines Erachtens meine obige Annahme bestätigte, insofern, als bei demselben Sehstörung, Augenmuskel-Lähmung, mit Störungen in andern Gehirnnerven zugleich auftraten, und der Augenspiegel hierbei gewissermaassen die Autopsie in vivo gestattete.

Am 25. Februar 1901 wurde ich zu der in Mitte der dreissiger Jahre stehenden Gattin eines Collegen gerufen wegen Sehstörungen. Vor 12 Tagen hatte sie eine sehr schwere Geburt durchgemacht mit enormen Blutverlust durch Placenta praevia. Nachdem sie schon in den letzten Schwangerschaftswochen viel Blut verloren hatte, steigerte sich dies bei der Geburt derart, dass sie unmittelbar darnach pulslos dalag. In den ersten Tagen blieb sie ganz apathisch, dann stellten sich Kopfschmerzen ein, Nackensteifigkeit, ziehende Schmerzen und Starre in den Kaumuskeln, Magenbeschwerden, und seit gestern sieht Patientin „mit beiden Augen, aber nur, wenn sie je das andre Auge zudrückt, mit dem jeweils offenen Auge einen den Augenbewegungen mitfolgenden, beiderseits schläfenwärts gelegenen schwarzen Punkt“; ausserdem sehe sie alles etwas verschwommen. Ferner werden Schmerzen bei Augenbewegungen angegeben, und zwar „hinter dem Auge“, auch zuweilen Druckgefühl, „wie wenn etwas die Augen aus den Augenhöhlen herausdrücken wollte“. „Auch kann sie nicht nach oben sehen“, bezw. die Augen nicht nach oben drehen.

Die Untersuchung ergiebt äusserst anämisches Aussehen, das Gesicht ist ganz blass, etwas gedunsen, Lippenschleimhaut und Conjunctiva nahezu weiss; doch ist der Appetit und Kräftezustand schon wieder etwas besser als in den ersten Tagen. Die Pupillen zeigen normales Verhalten.

Der Augenspiegel zeigt beiderseits hochgradige Veränderungen, und zwar anfangs L mehr > R, späterhin L Besserung, und R Verschlimmerung. Die Sehnervenpapille ist geschwollen, jedoch nicht so stark wie bei Stauungspapille, geröthet und undeutlich abgegrenzt, umgeben von einem etwa $^1/_2$ Papillen-breiten Ring stark gerötheter Netzhaut. Die Gefässe sind stark geschlängelt, die Venen gestaut und von wechselndem Caliber, längs der stellenweise abgeknickten Arterien starke Exsudatstreifen und kleine Blutungen, mit einem Worte das Bild der Neuro-Retinitis mittleren bis starken Grades. Die centrale Sehschärfe schien nicht besonders herabgesetzt, [genaue Prüfung war der grossen körperlichen Schwäche halber nicht durchführbar]; es wurde kleiner Zeitungsdruck, etwa Sn $2^1/_2$ gut gelesen, L > R; Gesichtsfeld-Grenzen mit Handbewegungen waren nicht eingeengt, die Lage der subjectiv wahrgenommenen paracentralen Skotome konnte nicht genau localisirt werden; der Farbensinn central normal.

In Anbetracht des geschwächten Ernährungszustandes wurde im Einverständniss mit dem Collegen von jeder sonst bei Neuro-Retinititis üblichen, eingreifenden Therapie abgesehen und die Behandlung beschränkte sich auf möglichst kräftige Ernährung, absolute Ruhe der Augen und Abhaltung hellen Lichtes. Während das subjective Befinden sich in der nächsten Zeit ziemlich gleich blieb und sich nur ganz langsam zum Besseren neigte, nahm die Neuro-Retinitis rechts noch erheblich zu.

Bietet nun schon die nicht häufig ermöglichte frühzeitige Beobachtung einer durch Blutverlust entstandenen Neuro-Retinitis an sich Interesse (so

sagt Groenouw [2], l. c. S. 307: „Die Augenspiegel-Untersuchung ist nur selten kurze Zeit nach dem Eintritt vorgenommen worden"), so wurde das Interesse für mich noch erhöht durch die am 5. Tage meiner Beobachtung von der Patientin gemachten Angabe: sie sehe in einiger Entfernung alles doppelt.

Die Untersuchung der Augenbewegungen ergiebt kein positives Resultat. Dagegen zeigt die Prüfung mit Kerzenflamme und rothem Glas vor dem rechten Auge in 2 m Abstand gleichnamige geradestehende Doppelbilder ohne wesentliche Höhendifferenz, deren Seiten-Abstand nach beiden Seiten hin beträchtlich zunimmt, also auch in diesem Falle beiderseitige Abducens-Lähmung.

Das Doppeltsehen war nach $2^1/_2$ Wochen wieder verschwunden, die mit dem Augenspiegel sichtbaren Veränderungen nahmen anfangs noch etwas zu, besserten sich dann aber allmählich, zuerst verschwand die Schwellung des Sehnerven, dann die Blut-Austritte und Exsudatstreifen, sodann die Gefäss-Schlängelung und -Stauung, und schliesslich die pathologische Röthung der Sehnerven-Papille. Am 2. Mai, also etwas über 2 Monate nach Beginn der Erkrankung, war der ophthalmologische Befund wieder normal; nur war eine — auch am 12. Februar 1902 noch sichtbare — ganz leichte Gefäss-Schlängelung und undeutliche Abgrenzung der Sehnerven-Papille am nasalen Rande zurückgeblieben; jedenfalls war der Sehnerv nicht im mindesten abgeblasst. Die S betrug beiderseits $^5/_5$, binocular $^5/_4$, Sn $1^1/_2$. Gesichtsfeld beiderseits n, auch für Farben, Skotome nicht nachweisbar; nur werden „im grellen Lichte zuweilen dunkle Flecke gesehen".

Der Fall lehrt uns einmal in prognostischer Hinsicht, dass trotz ziemlich schwerer Augenhintergrunds-Veränderungen nach acuten Blutverlusten der Endausgang ein guter sein kann. Ferner bestätigen beide Fälle die Behauptung Grenouw's (2) (l. c. S. 305), „dass es sich meist um Personen handelt, welche auch vor dem Blutverlust schon erkrankt waren"; in unserem ersten Falle war Patientin an Magengeschwür schon vor dem Blutverlust erkrankt gewesen, im zweiten war schon in den letzten Schwangerschaftswochen viel Blut verloren worden. Endlich in therapeutischer Hinsicht zeigen beide, dass man sich mit Beiseitesetzen sonstiger Heilfactoren auf möglichste Hebung des allgemeinen Kräftezustandes beschränken kann.

Ungleich mehr Interesse beansprucht nach meinem Ermessen die Pathogenese der Augenmuskel-Lähmung in beiden Fällen, um so mehr, als im zweiten Falle auch noch anderweitige nervöse Störungen vorhanden waren, die auch vom neurologischen Standpunkt aus sehr interessant sind. Bisher war nur die Rede von Störungen im Gebiete beider Nervi optici und abducentes. Bei nachträglicher Besprechung mit dem betreffenden Collegen, dem Mann der Patientin, und mit Collegen v. Rad (Nervenarzt), für deren Mittheilungen ich auch an dieser Stelle bestens danke, erfuhr ich, dass, abgesehen von den oben schon von mir erwähnten

Symptomen eine Reihe von Krankheits-Erscheinungen im Gebiete der andern Gehirnnerven beobachtet wurden. So bestand in den ersten Tagen nach der Geburt leichte Ptosis, Unmöglichkeit, die Augen nach oben zu bewegen und Schmerzen beim Versuch hierzu, also Störungen im Oculomotorius; ferner Trismus, Schmerzen beim Kauen, sowie erhebliche Sensibilitätsstörungen und Schmerzen im Trigeminus-Gebiet; erschwerte Zungenbewegungen und Opistothonus wiesen auf Störungen im Hypoglossus bezw. Accessorius hin; ob endlich die anfangs bestandenen Magenbeschwerden und Schmerzen in allen Extremitäten auf die allgemeine Anämie oder auf neuritische Störungen bezw. reizbare Schwäche im Vagus und in den Extremitäten-Nerven zurückzuführen waren, wage ich nicht zu entscheiden.

Sicher aber waren Störungen, zum Theil erheblicher Art, vorhanden im Opticus, Oculomotorius, Abducens, Trigeminus, Accessorius (?) und Hypoglossus, so dass man wohl von einer sog. Gehirnnerven-Neuritis sprechen kann. Dass es sich auch wirklich um eine Neuritis gehandelt habe, dafür spricht, abgesehen von dem ganzen Krankheitsbild in erster Linie auch der ophthalmoskopische Befund. Auf die Gehirnnerven-Neuritis als solche will ich hier nicht näher eingehen, indem ich auf die Arbeit v. Rad's (9) verweise, und nur das für den Augenarzt Wichtige besprechen. Während das selbständige Vorkommen einer entzündlichen Erkrankung der Gehirnnerven ohne Betheiligung der spinalen mit wenigen Ausnahmen meist erst in den letzten Jahren beschrieben worden ist (v. Rad [9], l. c. S. 211), giebt es in der Literatur zahlreiche Beispiele für die Mitbetheiligung eines oder mehrerer Gehirnnerven bei einer allgemeinen Polyneuritis (s. Remak [11]). Was speciell die Augenmuskel-Nerven betrifft, so wird deren Miterkrankung bei Schmidt-Rimpler (12), (l. c. S. 255) kurz erwähnt, ausführlicher erörtert bei v. Rad (9), (l. c. S. 210) und insbesondere bei Remak (11), (l. c. S. 347), demzufolge „Lähmungen der motorischen Augennerven, ohne und meist mit Betheiligung andrer Gehirnnerven schon mehrfach beobachtet worden sind.“ Es liegt auch eine Beobachtung vor von Dammron-Meyer (s. Remak [11], l. c. S. 348) über das Auftreten mehrerer Augenmuskel-Lähmungen im Verlaufe einer Polyneuritis, bei welcher post mortem die Central-Organe ganz normal, dagegen sämmtliche motorische Augennerven vollständig, ferner die Hypoglossi, Glossopharyngei und Faciales zwar geringer, aber deutlich degenerirt gefunden wurden. Opticus-Erkrankungen bei Polyneuritis sind nach Schmidt-Rimpler (12), (l. c. S. 256) selten, auch Remak (11), (l. c. S. 367 ff.) stellt nur einige Fälle aus der Literatur zusammen.

Die Bedeutung unseres zweiten Falles liegt somit in dem gleichzeitigen Vorkommen von Erkrankung der motorischen Augennerven, des Trigeminus [Remak (11), l. c. S. 367: „Verhältnissmässig selten ist von einer Betheiligung des Trigeminus an den Sensibilitätsstörungen die Rede“],

Accessorius (?) und Hypoglossus mit Neuritis optica. Der Augenspiegel konnte also hier die aus den klinischen Erscheinungen zu stellende Diagnose stützen durch die Autopsie in vivo. Es ist auch nicht von der Hand zu weisen, dass möglicher Weise in meinem ersten Falle, den ich erst mehrere Wochen nach erfolgtem Blutverlust untersuchen konnte, ausser den Abducentes auch noch andre Gehirnnerven betheiligt waren. Freilich fehlen hierfür positive Angaben; doch ist es wohl möglich, dass bei der auf starken Blutverlust folgenden körperlichen und geistigen Schwäche weniger intelligente Patienten nicht so genaue Angaben machen, wie sie der Arzt bei derartigen, meist nur subjectiv empfundenen Störungen braucht, die zudem einen so gutartigen Verlauf zu nehmen scheinen, dass sie bald nicht mehr wahrgenommen werden. Dieser Umstand mag auch die unten näher zu besprechende Seltenheit derartiger Krankheits-Erscheinungen nach akuten Blutverlusten erklären.[1] Die beiden Fälle bestätigen auch wieder die schon von Schmidt-Rimpler (12) (l. c. S. 155) und Remak (l. c. S. 348) gemachte Beobachtung, dass der Abducens häufiger befallen ist bei Polyneuritis, als der Oculomotorius, ohne dass hierfür eine Erklärung gegeben werden könnte.

Schliesslich sei noch die grosse Seltenheit der Entstehung von Augenmuskel-Lähmung und Polyneuritis überhaupt nach akuten Blutverlusten erwähnt. In dem schon mehrfach erwähnten Werk von Remak (11) fand ich gar keine diesbezügliche Angabe; es wird nur das Vorkommen von Neuritis bei krankhafter Blutmischung (l. c. S. 193) gestreift, ebenso bei Schmidt-Rimpler (12) (l. c. S. 256) hochgradige Anämie als Ursache multipler Neuritis nur kurz erwähnt. Zudem haben beide Autoren, wie mir scheint, nur die secundär entstandenen Anämien constitutionellen Ursprungs im Auge. Doch gehören jedenfalls meine Fälle, wenn wir der Remak'schen Eintheilung folgen in das Gebiet der dyskrasischen Neuritis und Polyneuritis. Die Frage, ob die schlechte Blutmischung als solche, oder Stoffwechselproducte, die sich durch den schweren Blutverlust bilden, die Neuritis hervorrufen, will ich hier nicht weiter erörtern. Auf der Naturforscher-Versammlung in Hamburg (1901) hat Stintzing (13) ein anderes, hauptsächlich auf pathologisch-anatomischer Grundlage beruhendes Eintheilungs-Princip angegeben. Er unterscheidet eine echte multiple Neuritis (Teleneuritis multiplex), bei welcher es sich um echte entzündliche Vorgänge im Bindegewebe des Nerven handelt, wie Erweiterung der Gefässe, entzündliche Infiltration und Exsudation, von der multiplen degenerativen Atrophie der Nerven (Teleneurosis multiplex degenerativa), bei welcher es sich um primäre Beschädigung der Nervenfasern, degenerativen Zerfall, mit secundärer Wucherung des Bindegewebes handelt. In der zweiten Gruppe führt er als eine der Unter-Abtheilungen die Teleneurosis constitutionellen Ursprungs auf, worunter er auch die bei

[1] Nochmals sei erwähnt, dass vorübergehendes, 1—2 Tage dauerndes Doppeltsehen nach schwerem Blutverlust mit der in Rede stehenden Krankheitsform nichts zu thun hat, wie ich schon oben auseinandergesetzt.

schweren Anämien kachektischen Ursprungs vorkommende subsumirt. Während die eingangs erwähnten, anatomisch untersuchten Fälle von Hirschberg (3) und Ziegler (14) von Erblindung nach schwerem Blutverlust in die letzt erwähnte Gruppe von Stintzing zu gehören scheinen, verhält es sich bei den von mir beschriebenen Fällen wohl anders. Sowohl der klinische Verlauf (degenerativ zerfallene Nervenfasern dürften sich wohl schwerlich wieder zu solcher vollkommener Functionsfähigkeit regeneriren wie oben geschildert) als auch namentlich das Augenspiegelbild im zweiten Falle lassen vielmehr beide als in die erste Hauptgruppe gehörend erscheinen und rechtfertigen die von mir in der bisherigen Literatur nicht gefundene Behauptung, dass nach akuten Blutverlusten nicht nur im Sehnerven (wie schon mehrfach beobachtet, s. d. Literatur bei Groenouw [2]), sondern auch in den motorischen Augen- und in andern Gehirnnerven Neuritis vorkommen kann.

Zum Schlusse sei es mir gestattet, bei dieser Gelegenheit eines Jubiläums zu gedenken, dessen in unserm Verein bisher noch nicht Erwähnung geschah: ich meine die vor 50 Jahren durch Helmholtz gemachte Erfindung des Augenspiegels. Was der Augenspiegel für den weiteren Ausbau der Augenheilkunde geleistet hat, brauche ich nicht zu schildern; es ist aber auch überflüssig, Ihnen als praktischen Aerzten auseinanderzusetzen, welche Dienste er der allgemeinen Medicin geleistet, durch die Möglichkeit, constitutionelle Krankheiten und auch solche des Central-Nervensystems frühzeitig zu erkennen; meine Fälle dürften darthun, dass er uns auch für die richtige Beurtheilung peripherer Nerven-Krankheiten von grossem Nutzen sein kann.

Literatur-Verzeichniss.

1. Fränkel, E., Ueber eine bisher noch nicht beschriebene Veränderung der Augenmuskeln bei progressiver perniciöser Anämie, cit. bei Groenouw, S. 299 und Centralbl. f. prakt. Augenheilk. 1878. S. 48.

2. Groenouw, Beziehungen der Allgemeinleiden zu Veränderungen des Seh-Organes. Graefe-Saemisch' Handbuch. II. Aufl. II. Theil. XI. Bd. XXII. Cap. S. 304 ff. — s. dort auch weitere Literatur-Angaben.

3. Hirschberg, Ueber Amaurose nach Blutverlust, cit. bei Groenouw.

4. Derselbe, Ueber Erblindung nach Blutverlust. Centralbl. f. prakt. Augenheilk. 1892. S. 257.

5. Derselbe, Ebenda. 1881. S. 49.

6. Holden, cit. bei Groenouw, S. 311.

7. Horstmann, Ebenda. S. 307.

8. Pihl, Ein merkwürdiger Fall plötzlicher Entwicklung beiderseitigen grauen Stares nach Blutverlust. Centralbl. f. Augenheilk. 1900. S. 2.

9. v. Rad, Zur Lehre von der multiplen selbständigen Gehirnnerven-Neuritis. Deutsche Zeitschrift f. Nervenheilk. 1900. XVII. S. 209.

10. Rampoldi, cit. bei Groenouw, S. 299 u. 301.

11. Remak, E., Neuritis und Polyneuritis. Wien 1899. v. Nothnagel's Specielle Pathol. u. Therapie. XI. Bd. III. Theil. III. Abth.

12. Schmidt-Rimpler, Die Erkrankungen des Auges im Zusammenhang mit andern Erkrankungen. Wien 1898. v. Nothnagel's Specielle Pathol. u. Therap. XXI.

13. Stintzing, Neuritis u. Polyneuritis. Münchener med. Wochenschrift. 1901. 12. November. Nr. 46.

14. Ziegler, Zur Kenntniss der Entstehung der Amaurosen nach Blutverlust, cit. bei Groenouw, S. 310.

II. Ueber einen bemerkenswerthen Fall von Accommodationskrampf bei einem hysterischen Knaben.

Von Dr. Loeser in Berlin.

Der Accommodationskrampf als Begleit-Erscheinung von Ametropien und Vorläufer der echten Myopie ist eine hinreichend bekannte und gewürdigte Erscheinung. Es handelt sich dabei meistens nur um eine geringe Differenz[1] zwischen dem subjectiv gefundenen und dem wirklichen Brechzustande des Auges und dementsprechend mässige Anspannung des Ciliarmuskels, die sich beim Fehlen des Seh-Impulses, bei der ophthalmoskopischen Refractionsbestimmung in der Mehrzahl der Fälle prompt löst und nur selten in einen dauernden Zustand übergeht.

Deshalb erscheint es mir von Interesse, einen Fall von besonders hochgradigem Accommodationskrampf mitzutheilen, der vor einiger Zeit in meine Beobachtung kam.

Es handelt sich um den 14jährigen Knaben Julius Gr., der am 5. Februar 1902 meine Sprechstunde aufsuchte, um sich ein Pince-nez verordnen zu lassen. Der sehr intelligente, auffallend kleine Patient, dessen Vater an Lungenschwindsucht gestorben, dessen Mutter „nervös" sein soll, leidet seit früher Kindheit an der Nase und befindet sich auch jetzt noch wegen einer schweren Ozaena in ärztlicher Behandlung.

Im Frühjahr 1898 erkrankte er, angeblich in Folge Ansteckung in der Schule, an ägyptischer Augen-Entzündung (in Königsberg); er wurde viele Monate im Krankenhause behandelt und mehrfach operirt. Nach etwa $^3/_4$ Jahren gesund entlassen, bemerkte Patient, dass er nicht mehr so gut sah wie früher; er musste alles dicht vor die Augen halten und konnte auch Personen auf der Strasse nicht mehr recht erkennen. Er liess sich beim Augenarzte einen Kneifer verschreiben, mit dem er gut sah; seit etwa $^1/_2$ Jahr sei das Sehen wieder schlechter geworden. Der Patient klagt ferner über allgemein nervöse Beschwerden, Schwindel, Kopfschmerzen, Ohrensausen u. s. w., die sich im Anschluss an den langen Aufenthalt im Krankenhause und die langwierige, zum Theil sehr schmerzhafte Augenbehandlung eingestellt hätten.

---

[1] v. Reuss, Beitrag zur Kenntniss der Refractionsveränderungen im jugendlichen Auge. v. Graefe's Archiv. XXII. 1.



Die objective Untersuchung hat, zunächst von Seiten der Augen, Folgendes ergeben:

mit freiem Auge S = Finger in $^1/_2$ m,

L mit − 24 D S = $^5/_{10-7,5}$ } Schw. 0,3 in etwa 3 cm,
R mit − 22 D S = $^5/_{10}$ }

dicht vor dem Auge. Auffallend waren bei dieser Prüfung zahlreiche Mitbewegungen der Gesichts- und Stirnmuskulatur.

Die Augenbewegungen waren frei, die Reactionen der Pupillen prompt, das Augen-Innere ganz normal. Das Gesichtsfeld zeigte beiderseits concentrische Einengung bis auf etwa 15° (nur für weiss geprüft).

Ganz im Widerspruch mit dem Resultat der subjectiven Functions-Prüfung stand das Ergebniss der objectiven Refractions-Bestimmung. Während ich in meinen Gedanken das linke Auge schon zur Myopie-Operation bestimmt hatte, fand ich bei der Untersuchung im aufrechten Bilde nur einen ganz geringen Grad von Myopie, nämlich 2—3 D. Da unter diesen Umständen die Diagnose „Accommodationskrampf" nicht zweifelhaft war, wurde mehrmals Atropin eingeträufelt und bei der am Nachmittag desselben Tages vorgenommenen Sehprüfung festgestellt:

R frei $^5/_{35}$, − 2,5 $^5/_{10}$,
L frei $^5/_{20}$, − 3,5 $^5/_{15-10}$.

Bei der Untersuchung im aufrechten Bilde constatirte ich hypermetropischen Astigmatismus von etwa 2 D. Die Achsen lagen, wie durch das Ophthalmometer festgestellt wurde, rechts 10°, links 25° aussen oben von der Verticalen. Entsprechende Convex-Cylinder wurden abgelehnt. Erst am nächsten Tage, nach mehrfach wiederholter Atropinisation wurden auch subjectiv die Cylinder-Gläser angenommen:

R + 2,0 D cyl 10° a. o. v. d. V. $^5/_{7,5}$,
L + 1,5 D cyl 25° a. o. v. d. V. $^5/_{7,5-5}$.

Diese Gläser wurden verordnet und Atropin weiter gegeben. Eine Neigung zum Recidiv wurde in der Folgezeit trotz allmählich geringerer und intermittirender Verabfolgung von Atropin nicht beobachtet, so dass ich wohl den Patienten, der im März nach ausserhalb verzog, als dauernd geheilt bezeichnen darf.

Die Allgemein-Untersuchung hat ausser der schon erwähnten Ozaena keinerlei Anomalien ergeben, speciell fehlten auch alle übrigen Anzeichen der Hysterie; auf die Herabsetzung des Geruchs konnte wegen des Nasenleidens kein Gewicht gelegt werden.

Trotzdem halte ich im vorliegenden Falle die Diagnose Hysterie für gesichert, da wir gerade im jugendlichen Alter die monosymptomatischen Formen häufig vorkommen sehen. Die ocularen Symptome (Gesichtsfeld-Einschränkung und Accommodationskrampf) im Verein mit der hereditären Belastung, dem allgemeinen Habitus und den subjectiven Beschwerden



reichen vollkommen aus, die Diagnose Hysterie zu stützen, um so mehr, als gerade die Accommodations-Störungen bei der rudimentären Hysterie beobachtet werden.[1] Dass sich die Hysterie gerade und ausschliesslich am Augen-Apparat manifestirt hat bei einem Knaben, der viele Monate hindurch an einem hartnäckigen Augenleiden behandelt wurde, entspricht gleichfalls unseren Anschauungen über Wesen und Entstehung dieses Leidens. Wissen wir doch, dass körperliche Störungen gerade bei jugendlichen Individuen häufig genug dem hysterischen Symptomen-Complex ihren Stempel aufdrücken und auf die erste Localisation bestimmend einwirken.[2]

In unsrem Falle kommt noch ein zweites Moment hinzu, durch welches der Boden für die Entstehung eines so hochgradigen Accommodationskrampfes, wie wir ihn bei der ersten Untersuchung fanden, auf's Beste vorbereitet war; ich meine die Ametropie, den hypermetropischen Astigmatismus, durch den der Patient, um deutlich zu sehen, zu einer dauernden Accommodations-Anspannung gezwungen war.[3] Ich bin deshalb geneigt, einen Theil des Accommodationskrampfes, und zwar den „fester geketteten", den wir nach den ersten Atropin-Instillationen noch übrig bleiben und eine Myopie von 2—3 D vortäuschen sahen, und der erst am nächsten Tage sich löste, auf die Refractions-Anomalie zu beziehen; ich glaube, dass dieser dauernde, primäre, nur wenige Dioptrien betragende Krampf erst secundär, und zwar nur vorübergehend so intensiv gesteigert wurde, dass zu seinem Ausgleich 22 bezw. 24 D erforderlich waren. In dieser Auffassung werde ich bestärkt, weil es vollkommen mit der Annahme eines hysterischen Krampfes im Einklang steht, dass er gerade bei der Inanspruchnahme des betreffenden Organs am meisten in die Erscheinung tritt, dass es also bei dem Impuls, scharf zu sehen, zu zweckwidrig gesteigerten Contractionen des M. ciliaris kommt.[4]

Auf der andern Seite wird es aber auch verständlich, dass der wirkliche Refractionszustand der Augen keine Veränderung in progressiver Richtung gezeigt hat. Denn während ein Accommodationskrampf von wenigen Dioptrien, wie wir ihn als dauernd annahmen, selbst mehrere Jahre bestehen kann, ohne auf den Bau des Auges einen schädlichen Einfluss auszuüben[5], könnte das für einen Krampf der genannten Intensität gewiss keine Geltung beanspruchen.

---

[1] Parinaud, De la polyopie monoculaire dans l'hystérie et les affections du système nerveux. Annales d'oculist. 1878, cit. nach Gilles de la Tourette: Die Hysterie, übersetzt von Grube. S. 229.

[2] Einige sehr charakteristische Fälle dieser Art aus der Heidelberger Universitäts-Kinderklinik habe ich früher mitgetheilt.

[3] Vgl. Feilchenfeld, Der Heilwerth der Brille (Verlag von Marhold, Halle 1901), wo die Beziehungen zwischen Astigmatismus und Accommodationskrampf ausführlich erörtert werden.

[4] H. Moeli, Ueber Hysterie. Centralblatt f. Nervenheilkunde. 1901. S. 374.

[5] v. Reuss, l. c. S. 275.



Eine in mancher Beziehung ähnliche Beobachtung hat SCHMIDT-RIMPLER[1] mitgetheilt. Es handelt sich um einen jungen Juristen, der plötzlich, besonders bei einer gewissen Erregung, stärker kurzsichtig wurde, was SCHMIDT-RIMPLER auf einen Accommodationskrampf bezog. „Der Patient war auch sonst durch die Aenderung seiner Accommodations-Spannung, die seiner mit den Augen zu leistenden Arbeit gleichläuft, bemerkenswerth. So bestand, nachdem er während einer 14tägigen Krankheit viel im Bett bei schlechter Beleuchtung gelesen, links M 18 D, $S = {}^1/_{12}$; rechts M 25 D, $S = {}^1/_9$ während die ophthalmoskopische Refractions-Bestimmung M 3,75 bezw. 6,0 ergab."

In dem SCHMIDT-RIMPLER'schen Falle beträgt die Differenz zwischen subjectiver und objectiver Refractions-Bestimmung, die als Maass für den Accommodationskrampf gelten muss, 19 D bezw. 15 D., nähert sich also dem unsrigen, wo er 24 bezw. 22 D betrug.

Derartig intensive Accommodations-Spasmen gehören zu den grössten Ausnahmen; wenigstens bleiben die spärlichen[2] zahlenmässigen Angaben, die ich darüber finden konnte, wesentlich hinter den beiden eben genannten zurück.

Dass eine solche erhebliche Steigerung des Brechwerthes des dioptrischen Systems durch maximale Contraction des Ciliarmuskels allein nicht bedingt sein kann, muss nothwendiger Weise aus den Untersuchungen von HESS[3] geschlossen werden. Es ist nämlich danach „im Allgemeinen nur ein Bruchtheil der verfügbaren Ciliarmuskel-Contraction" nöthig, damit „die Linse die grösste, bei erschlaffter Zonula mögliche und thatsächlich eintretende Flächenkrümmung" annimmt, wie es die Einstellung für den Nahepunkt[4] erfordert.

Es können also bei unserm 14jährigen Knaben durch die Ciliarmuskel-Contraction nur etwa 15 D aufgebracht werden.

Wie damit die klinisch sicher gestellte Thatsache einer viel höheren Zunahme des Brechwerthes in Uebereinstimmung zu bringen ist, kann bei dem Mangel objectiver, darauf gerichteter Untersuchungen nur vermuthet werden.

---

[1] SCHMIDT-RIMPLER, Eulenburg's Real-Encyclopädie. I. S. 175.

[2] JUST (Zehender's Klin. Monatsblätter f. Augenheilk. X. S. 256) beschreibt einen traumatischen Accommodationskrampf von 8 D. BERLIN (Ebenda. XII. S. 461) einen von $5^1/_2$''.

[3] Arbeiten aus dem Gebiete der Accommodationslehre. III. v. Graefe's Archiv. XLIII. S. 476.

[4] HESS unterscheidet deswegen den Nahepunkt schlechtweg als „physikalischen" von dem „physiologischen", auf welchen das Auge bei maximaler Contraction des Ciliarmuskels würde einstellen können, wenn das Bestreben der Linse, Kugelgestalt anzunehmen, unbegrenzt wäre.



Vielleicht handelte es sich um eine besonders elastische Linse, die bei erschlaffter[1] Zonula mehr als gewöhnlich der Kugel-Gestalt sich näherte, vielleicht um eine ausgiebigere Vorwärts-Verschiebung[2] oder einen ungewöhnlich hohen Brechwerth der accommodirten Linse, vielleicht auch um eine vorübergehende, durch directen Druck der äusseren Augenmuskeln bedingte anatomische Axenverlängerung des Bulbus; die Mitbewegungen der Gesichts- und Stirnmuskulatur, die wir bei der Sehprüfung auftreten sahen, könnten diese letzte Annahme möglich erscheinen lassen.

Jedenfalls gewinnt unser Fall über den Werth einer Einzelbeobachtung hinaus theoretisches Interesse, weil er uns einen Beweis für die Kraftleistung giebt, die der Ciliarmuskel aufbringen kann, bezw. uns zeigt, einer wie erheblichen Zunahme der Brechwerth des dioptrischen Apparates durch physiologische Vorgänge fähig ist.

Unser Büchertisch.

Neue Bücher.

*1. Ophthalmic myologie, a systematic treatise on the ocular muscles, by C. G. Savage, M. D., Prof. of ophth. in the med. Depart. of Vanderbild Univ., Author of etc. (Published by the author, Nashville Tenn., 1902. 567 S.)

2. Augenärztliche Unterrichts-Tafeln, hrsg. v. Prof. H. Magnus. XXIII. Der Bau der Augenlider, von Dr. R. Greeff, Prof. a. d. Univ. Berlin. (Breslau, 1902. J. U. Kern's Verlag.)

Die Tafel ist in sehr grossem Format, schematisch, übersichtlich.

3. Anleitung zur Diagnostik der centralen Störungen des optischen Apparates, von Dr. H. Magnus, Prof. d. Augenheilk. a. d. Univ. Breslau. 2. Aufl. (Breslau, 1902. J. U. Kern's Verlag.)

Die erste Auflage ist vergriffen. Wesentliche Aenderungen waren nicht erforderlich.

4. Optotypi ad visum determinandum, confecit H. Snellen, 1902. Dieses verdienstvolle Buch ist für uns wieder brauchbar geworden, da die deutsche Schrift Berücksichtigung gefunden, und würde noch mehr Erfolg haben, wenn es die antike Maske fallen liesse. Was ὀπτοτύπος heissen könnte, will ich verschweigen. Was visum ⟨de⟩terminat heisst, kann man bei Aguilonius, Antwerpen 1613, S. 111, nachlesen.

5. Grundriss der Toxikologie mit besonderer Berücksichtigung der klinischen Therapie. Für Studierende und Aerzte, Medicinal- und Verwaltungsbeamte, von Dr. H. Kionka, Professor a. d. Univ. Jena.

---

[1] Von den Erklärungsmöglichkeiten, wie sie die Schön'sche bezw. Tscherning'sche Accommodations-Theorie ungezwungener an die Hand geben würde, sehe ich ab.

[2] Hess, l. c.: „Wird das Auge ganz leicht eserinirt" — d. h. also, in den Zustand des Ciliarmuskelspasmus versetzt —, „so wird die Linsenverschiebung bei der Accommodation erheblich grösser."



(Leipzig, Veit & Comp., 1902.) Ein Blick auf die Abhandlungen über Atropin, Cocaïn, Phystostigmin, Pilocarpin (S. 338—350) zeigt deutlich, dass dieses Buch auch für unsre Fachgenossen lehrreich und nützlich ist.

6. Stereoskopisch-photographischer Atlas der pathologischen Anatomie des Auges, von Prof. Dr. A. Elschnig, Wien. III. u. IV. (Schluss-)Lieferung, Tafel 33—64, mit beschreibendem Texte. (Wien u. Leipzig, W. Braunmüller 1902.)

Myopische Veränderungen, Sarcom der Aderhaut, Gliom der Netzhaut, Tuberculose der Iris, Epithelialkrebs der Lider und vieles andre findet sich in dem III. u. IV. (Schluss-)Heft dieser lehrreichen Sammlung.

7. Société Française d'ophtalm. Congrès de 1902. a) Rapport sur la cécité et les aveugles en France par M. M. Trousseau et Truc. (Paris, Steinheil, 1902.) b) Rapport sur les complicat. orbitaires et oculaires des Sinusites par le Prof. F. de Lapersonne. (Paris, Steinheil, 1902.) (Vgl. den Bericht über die franz. ophth. Gesellsch., 1902.)

8. Ueber optische Täuschung mit besonderer Berücksichtigung der Täuschung über die Form des Himmelsgewölbes und über die Grössenverhältnisse der Gestirne, von W. v. Zehender. Revid. Wiederabdr. aus d. Zeitschr. f. Psych. u. Phys. d. Sinnesorgane. XX—XXIV. (Leipzig, 1902. 121 S.)

9. S. Baudry, prof. de clinique opht. à l'Univ. de Lille. Technique opératoire oculaire. (Extrait du traité de technique opérat. de Monod et Vanverts, Paris, 1902.) Behandelt kurz und klar die Augen-Operationen, mit zahlreichen Abbildungen und mit Literatur-Angaben. (S. 616, Z. 5 v. u. lies 172 statt 272, was wichtig ist, da dieser Artikel im Register der Annal. d'Ocul. übergangen worden.) H.

Gesellschaftsberichte.

1) San Francisco Eye, Ear and Throat Surgeons. (Ophth. Rec. 1901, Dezember.)

Sitzung vom 26. September 1901.

Meritt stellt einen Fall von completer Netzhautablösung vor, die vor 12 Jahren plötzlich ohne nachweisbare Ursache eingetreten war. In der Discussion wurde das Nutzlose der dabei meist sehr schmerzhaften subconjunctiovalen Einspritzungen gegen diese Erkrankung mehrfach betont.

Payne demonstrirt zwei Fälle von toxischer Amblyopie. Der eine betraf einen sonst gesunden Buchbinder, der über Nacht nahezu erblindet war; er sieht auch jetzt nur grössere Objecte in den temporalen Gesichtsfeldhälften. Die Venen sind etwas gefüllt, die Arterien etwas verengt, der Papillenrand etwas trüb, die temporalen Hälften der Papillen glitzernd weiss, die nasalen noch rötlich. Beim Fehlen jeglicher sonstiger Ursache wird trotz des mässigen (?) Akohol- und Tabakgenusses (5—6 Gläschen Wiskey täglich und 2—3 kleine Päckchen mittelstarken Kautabaks pro Woche) eine toxische Amblyopie angenommen; wahrscheinlich hatten Einengung des Gesichtsfeldes und paracentrale Skotome schon vorher bestanden. In der Discussion wird mit Recht der ätiologische Zusammenhang bestritten. Im zweiten

Falle wurde behufs Selbstmord eine ziemliche Quantität Holzgeist getrunken. Patient blieb 4 Tage bewusstlos; als er wieder zu sich kam, war er dauernd erblindet. Die Pupillen blieben weit; die Sehnervenpapillen waren trüb, milchweiss, Arterien und Venen verengt. Vortr. bespricht die bisher beschriebenen derartigen Fälle.

Eaton berichet, dass bei dem in der Februar-Sitzung von ihm erwähnten Falle von Bildung eines dichten, bläulich-grünen Niederschlages in der Hornhaut infolge von Anwendung eines Methylenblau-Krystalles und 20 °/₀ Protargol-Lösung bei infectiösem Hornhautgeschwür der Niederschlag wieder verschwunden und die Sehschärfe auf $^{10}/_{20}$ gestiegen wäre.

Sitzung vom 16. Januar 1902. (Ophth. Rec. 1902, Februar.)

Barkan demonstrirt einen Hirschberg'schen Handmagneten, der 19 Pfund trägt. Da derselbe jedoch nicht (?) durch die Augenhäute hindurchwirkt und Vortr. mit dem Mangneten nicht ins Augen-Innere selbst eingehen will, so verwendet er denselben nur zur Ausziehung von Fremdkörpern aus der Vorderkammer, bezw. zur Vollendung der Operation mit dem Haab'schen Magneten.

Derselbe stellt einen Patienten vor, dem angeblich ein Steinchen ins Auge geflogen war; Hirschberg's Sideroskop zeigte jedoch positiv, und Haab's Magnet förderte den, wie sich später ergab, aus stark eisenhaltigem Quarz bestehenden Fremdkörper in die Vorderkammer, aus welcher er nach Einschnitt mit Hirschberg's Magnet entfernt wurde.

Derselbe stellt einen Patienten vor, dem er einen vor 22 Monaten hereingeflogenen auf der Iris sitzenden Eisensplitter entfernt hatte, mittels Hirschberg's Magnet. Es bestand schon Siderosis, d. h. punktfömige Eisenablagerungen auf der Linsenkapsel und am Pupillarrande.

Derselbe demonstrirte endlich an Schweinsaugen, wie weit man Hirschberg's Magnet ins Augen-Innre einsenken muss, um den Fremdkörper zu extrahiren.

Pischel betont, dass Riesen- und Handmagnet Hand in Hand gehen und sich ergänzen müssten; letzterer sei handlicher und leichter zu gebrauchen, während es oft schwierig sei, ersteren an die Hornhautwunde zu bringen, dass der Fremdkörper nicht gegen die Descemetis gezogen würde und sie dadurch verletze. Es empfehle sich auch, Pincetten aus nicht magnetischem Metall zu verwenden.

L. C. Deane demonstrirt seine Modification des Mackenzie-Davidson'schen Localisationsaparates unter Vorzeigung von Röntgenphotographien.

Barkan demonstrirt Pediculus pubis, von den Cilien einer Frau zweifelhaften Rufes stammend.

Eaton zeigt ein Präparat vor Siderosis: eine in der Kaspsel extrahirte Linse mit glänzend grüner Farbe, herrührend von dem in derselben sitzenden Eisensplitter. Neuburger.

---

2) Ophthalmological society of the United Kingdom. (Brit. med. Journ. 1902, 10. Mai. S. 1151.)

Sitzung vom 1. Mai 1902.

Grimsdale demonstrirte einen Fall von Lähmung des Hals-Sympathicus mit den typischen Symptomen, einen Fall von einseitiger an-

geborener Ptosis, bei dem Bewegungen des Augenlides mit einer Saugbewegung verbunden waren.

Frost zeigte einen Fall von multiplen Aderhautrissen nach Stoss mit einer Gürtelschnalle, und einen Fall mit besonders dunkel pigmentirtem Augenhintergrund.

Treacher Collins stellte einen Patienten vor, bei dem sich ohne vorausgegangene Entzündung im Centrum beider Corneae eigenartige weisse radiär verlaufende Trübungen entwickelt hatten, während die Peripherie frei blieb, es handle sich wohl um Kalkablagerungen in den obersten Parenchym-Schichten.

Cargill zeigte einen Fall von Hornhauttrübung nach schwerer Zangengeburt.

Thompson demonstrirte eine seit 10 Jahren an Migräne mit vorübergehenden Sehstörungen leidende Frau, bei der es im Anschluss an den letzten Anfall zur Obliteration einer Retinal-Arterie gekommen war. Die Papille war partiell atrophisch.

Bronner zeigte Präparate eines Lipoma conjunctivae,

Rockliffe ein schnell recidivirtes Gliom der Orbita,

Lang eine Durchreissung des Opticus dicht hinter dem Augapfel in Folge von Heugabel-Verletzung. Loeser.

---

3) **Deutsche medicinische Gesellschaft der Stadt New York.** (New Yorker med. Monatschrift. 1902, März. S. 127.)

Sitzung vom 6. Januar 1902.

A. Schapringer: Ein Fall von amaurotischer familiärer Idiotie. Vortr. demonstrirte ein hereditär nicht belastetes, gesund geborenes Kind, das nach den ersten Monaten normaler Entwicklung im 5. Monat an Ohrenfluss litt, im 9. Monate an allgemeiner Schwäche, vollkommener Theilnahmslosigkeit und hochgradiger Sehstörung erkrankte.

Im Augenhintergrunde fand sich, symmetrisch auf beiden Augen, entsprechend der Gegend der Macula lutea, eine weisses Feld, in dessen Centrum ein braunroter Tupfen; die Papille grau getrübt, die Centralgefässe verdünnt.

5 Kinder eines Grossoheims starben an derselben Krankheit, die bisher nur bei russischen Juden beobachtet wurde.

Referate, Uebersetzungen, Auszüge.

1) **Chirurgie de l'oeil et de ses annexes,** par le Dr. Félix Terrien, ancien chef de clinique ophtalmologique à la faculté de Paris. (Paris, 1902.)

In dem unter Leitung von Paul Berger und Henri Hartmann herausgegebenen Traité de médecine opératiore et de thérapeutique chirurgicale behandelt Verf. die Chirurgie des Auges. Er begnügt sich nicht damit, die Technik der einzelnen Operationen zu beschreiben, sondern erörtert sehr ausführlich die Indicationen und Complicationen der geschilderten Eingriffe. Um die Uebersicht zu erleichtern, ist das Buch so angeordnet, dass die typischen Operationen sowie die Methoden, die sich dem Verf. am besten bewährt haben, im Hauptheil der einzelnen Kapitel, die selteneren im Anhang behandelt



werden. Die Verständlichkeit des stets klaren Textes wird noch sehr wesentlich unterstützt durch zahlreiche Abbildungen, die einerseits die anatomischen Verhältnisse, andrerseits die einzelnen Phasen einer jeden Operation darlegen. Hier und da eingestreute geschichtliche Bemerkungen erhöhen den Reiz des Buches.

Verf. beginnt mit den Vorbereitungen zur Operation: strengste Asepsie der Instrumente und des Verbandzeuges, Antisepsis des Operationsfeldes. Allgemeinbetäubung ist in der Regel nur bei Enucleationen und bei Operationen an den Adnexen anzuwenden. Bei Bulbus-Operationen ist örtliche Betäubung vorzuziehen. Als locales Anätstheticum rühmt Verf. das Cocaïn in öliger Lösung, das ebenso wie Atropin wirksamer sei, als in wässriger. Bei geröthetem Auge wendet er vorher Suprenalin an.

Im speciellen Theil befolgt Verf. die anatomische Einteilung. Nach den Operationen an Hornhaut, Lederhaut und Regenbogenhaut, kommt er zu den Eingriffen an der Linse, die besonders ausführlich besprochen werden. Als ideale Star-Ausziehung betrachtet er die mit Erhaltung der runden Pupille. Im Interesse der Sicherheit ist aber bei der geringsten Complication des Stars die Iridectomie, sei es präparatorisch, sei es im Laufe der Star-Operation, hinzuzufügen. Zur Nachbehandlung wird dringend der Verband beider Augen empfohlen. Die Depression oder Reclination der cataractösen Linse hält er nur für indicirt, wenn das erste Auge durch expulsive Blutung im Verlaufe der Star-Ausziehung verloren gegangen ist. Sehr skeptisch hält sich Verf. der Operation gegen Kurzsichtigkeit gegenüber. Mit Recht verlangt er schärfste Kritik bei der Indicationsstellung und erklärt den Eingriff nur für berechtigt, wenn als Resultat annähernd Emmetropie zu erwarten ist.

Die Enucleation hält Verf. nur für indicirt bei intraocularen Tumoren, bei sympathischer Ophthalmic und bei solchen malignen Tumoren der Orbita, die unter Erhaltung des Augapfels nicht zugängig sind. In allen andren Fällen bevorzugt er die Ersatz-Operationen.

Schiel-Operationen räth er, nach Panas, stets an beiden Augen vorzunehmen, weil das concomittirende Schielen die Störung des Convergenz-Centrums, also eine beiderseitige Affection, ist.

Die Besprechung der Adnex-Operationen dehnt Verf. auch auf die Behandlung der Affectionen des Sinus frontalis aus. Er zieht bei chronischer Eiterung die Trepanation mit darauf folgender Drainage der in Deutschland beliebten Catheterisirung von der Nase aus vor.

Der Werth des Werkes, dessen Studium den Fachgenossen warm empfohlen werden kann, wird noch erhöht durch die jedem Kapitel beigefügten Bemerkungen über die medicamentöse Behandlung der in ihm abgehandelten Abschnitte des Auges. W. Mühsam.

---

2) Ueber eiserne Fremdkörper im Augapfel und die Resultate ihrer Entfernung, von Dr. Bruno Fleischer, Assistenzarzt der Klinik. (Württemberg. Med. Corresp.-Bl. 1902. Nr. 18.)

Das Eindringen fremder Körper in das Auge muss immer als eine schwere Verletzung angesehen werden, da das Zurückbleiben des Fremdkörpers im Auge den Verlust in den allermeisten Fällen zur Folge hat. Für die eisernen Fremdkörper ist seit der Einführung des Magneten zur Entfernung aus dem Auge durch Hirschberg die Prognose wesentlich günstiger geworden. Ein Ueber-



blick über die Verletzungen durch Eindringen eiserner Fremdkörper, bezw. die Resultate ihrer Behandlung, die in der Privatklinik von Professor Schleich und in der Universitätsklinik bis 1900 erzielt wurden, soll diese Thatsache beleuchten. Die ersteren Fälle sind bereits in der Inauguraldissertation von Mosler (Tübingen 1896) veröffentlicht.

Zur Extraction wurde fast durchweg der Hirschberg'sche Handmagnet, von Accumulatoren gespeist, angewendet, nachdem durch Anamnese, genaue Feststellung der Eintrittspforte, durch ophthalmoskopische Untersuchung und das Sideroskop die Natur, die Grösse und der Sitz des Fremdkörpers soweit möglich ermittelt waren; der Riesenmagnet (nach Haab) kam aus äusseren Gründen nur selten in Verwendung.

Es handelt sich im ganzen um 49 Eisensplitterverletzungen. Von wesentlicher Bedeutung ist es, ob der Fremdkörper im vordern Bulbusabschnitt (Vorderkammer, Iris, Linse) oder im hinteren Bulbusabschnitt sitzt. Letztere Verletzungen sind naturgemäss die schwereren. Von den 49 Verletzungen betrafen den vorderen Bulbusabschnitt 11, den hinteren 38. Berücksichtigen wir zunächst die letzteren.

Zur Extraction kann entweder die alte Wunde benützt, oder es muss ein neuer Schnitt angelegt werden. Da meistens die Hornhaut die Entrittspforte darstellt, die Cornealwunden bei kleinen Fremdkörpern sich sehr rasch schliessen und da die Kranken nach Lage der Verhältnisse meist nicht unmittelbar nach der Verletzung zur Behandlung kommen, so muss meist ein neuer Schritt angelegt werden. Dieser wird nach lappenförmiger Abpräparirung der Conjunctiva meridional in die Sklera gemacht, möglichst nahe dem Fremdkörpersitz, nur selten in die Cornea. Von 36 Fällen, die zur Extraction kamen, lag die Eintrittspforte 27 Mal in der Cornea, 5 Mal in der Sklera, 2 Mal in der Sklera und Cornea, 2 Mal ist sie nicht mehr nachzuweisen. Die Operationswunde wurde 26 Mal in der Sklera, 4 Mal in der Cornea (bei Gelegenheit der Starextraction) angelegt; nur 6 Mal konnte die alte Wunde benützt werden. Was den Zeitraum zwischen Verletzung und Operation anbelagt, so war er in 24 Fällen 1—4 Tage, 9 Mal 7—22 Tage, 3 Mal 1—2 Jahre. Es liegt die Vermutung nahe, dass, je grösser der Zwischenraum zwischen Operation und Verletzung ist, die Chancen für die Entfernung des Fremdkörpers und die Erhaltung des Auges ungünstiger werden, da zunächst bei ganz frischen Verletzungen die Entfernung durch die Verletzungswunde möglich sein kann, und da andererseits bei längerer Dauer eine zweite Wunde gesetzt werden muss, ferner allmählich eine Einkapselung des Fremdkörpers eintritt, die eventuell erfolgte Infektion Fortschritte macht und schliesslich die specifiische Eisenfremdkörperwirkung, die Siderosis des Auges, eintritt. Dieser Umstand kommt in der Statistik unsrer Resultate folgendermassen zum Ausdruck:

Es sind von 36 Extractionsversuchen 29 geglückt = 80 %.

Der Zwischenraum zwischen Operation und Verletzung betrug:	Die Extraction glückte:
24 Mal 1— 4 Tage	21 Mal = 88 %
9 „ 7—22 „	6 „ = 66 „
3 „ 1—2 Jahre	2 „ = 66 „

Natürlich lässt sich dies Ergebniss nur mit Vorsicht verwenden, da viele andre Zufälle (Sitz, Grösse des Fremdkörpers u. a.) mit in Betracht kommen. Es hat sich ergeben, dass der wahrscheinliche Grund des Misslingens der

Operation in 3 Fällen Einkeilung des Fremdkörpers, in 1 Fall nicht genügend sichere Diagnose des Sitzes, 1 Mal sehr langes Zurückliegen der Verletzung und Siderosis, in 1 Fall vielleicht die Art des Schnitts (Corneoskleralrand statt Sklera) gewesen ist. Wesentliche Unterschiede in dem Erfolg für das Sehvermögen je nach dem verschieden grossen Zwischenraum zwischen Operation und Verletzung haben sich bei kleineren Differenzen nicht ergeben; jedoch ist bei den beiden Fällen, wo der Zwischenraum $1\,{}^1/_4$ und $1\,{}^1/_2$ Jahre betrug und bei denen bereits Siderosis bestand, kein befriedigendes Sehvermögen erzielt worden, es trat beide Male vollständige Phthisis bulbi ein.

In den Fällen, in denen die Entfernung des Fremdkörpers nicht gelungen ist, ist auch ein brauchbares Sehvermögen nicht mehr erzielt worden: es musste 4 Mal enucleïrt werden, 2 Mal trat Amaurose ein und in einem Falle wurden nur noch Handbewegungen erkannt. In diesen 7 Fällen bestand schon vor der Operation 2 Mal Infection, 1 Mal schwere intraoculare Blutung, 2 Mal ging das Auge unmittelbar durch die Fremdkörperwirkung langsam zu Grunde (Ablatio retinae, Siderosis), 1 Mal trat schwere Entzündung mit Phthisis bulbi ein, in einem Falle ist das Zugrundegehen auf die verschiedenen vergeblichen eingreifenden Entfernungsversuche zurückzuführen.

Leider ist mit dem Gelingen der Extraction des Fremdkörpers das Auge das schliessliche Sehvermögen in verschiedenen Fällen nicht mehr genügend. Gute Erfolge wurden in 17 Fällen, schlechte in 12 Fällen erzielt. In diesen letzteren Fällen musste später noch 6 Mal enucleïrt werden, 2 Mal bestand Amaurose, 2 Mal Erkennen von Lichtschein und 2 Mal Fingerzählen in der Nähe.

Es entstand in diesen Fällen 2 Mal Siderosis, 6 Mal Infection (akute oder chronische Iridocyclitis) schon vor der Operation, 2 Mal ausgedehnte Zerstörung des Auges durch den Fremdkörper, 2 Mal im Anschluss an die Operation, Iridocyclitis, bezw. intraoculare Blutung.

Ein vollständig brauchbares Sehvermögen (${}^5/_5$—${}^5/_{30}$) wurde in 15 Fällen erzielt, in 2 Fällen ${}^3/_{60}$ und Fingerzählen in einem. Also sind brauchbare Augen in etwa $40\,{}^0/_0$ aller Fälle von eisernen Fremdkörpern im hinteren Bulbusabschnitt erhalten worden.

Die Beobachtung der Fälle erstreckt sich auf mindestens mehr als 1 Jahr, ohne dass bei den günstigen Erfolgen eine nachträgliche Erkrankung aufgetreten wäre. Es ist dies von besonderer Bedeutung, da die Gefahr einer späteren Ablato retinae nahe liegt.

Als wesentlich leichter müssen wir die Verletzung des vorderen Bulbusabschnitts ansehen, da in den meisten Fällen der Fremdkörper leichter sichtbar und zugänglich ist. Es handelt sich um 11 Fälle. Der Fremdkörper sass 6 Mal in der Linse, 2 Mal in der Iris, 3 Mal in der Vorderkammer. In allen Fällen gelang die Entfernung des Fremdkörpers, auch in einem Falle, in dem die Verletzung 4 Jahre zurücklag. In 2 Fällen wurde der Fremdkörper ohne Magnet entfernt, 5 Mal musste die Linse wegen Stars entfernt werden; das Sehvermögen war in sämmtlichen Fällen vortrefflich (${}^5/_5$—${}^5/_{30}$), ausser in einem Falle, wo die Katarakt noch nicht entfernt war.

Journal-Uebersicht.

I. The Ophthalmic Record. 1902. Januar (Refractionsnummer).

1) **Die Mydriatica: ihre Anwendung bei der Correction von Refractionsfehlern,** von S. D. Risley.

Bei einer Reihe von Fällen hartnäckiger Asthenopie, Accommodationskrampf, insbesondere mit Congestions-Erscheinungen am Sehnerven und in der Netzhaut, mit Chorioidalveränderungen, ist es von Vortheil, abgesehen von der Verordnung eines den Refractionsfehler corrigirenden Glases eine Zeit lang ein Mydriaticum zur Beruhigung des Auges einzutropfen.

---

2) **Weiterer Beitrag zur Theorie der neugebildeten oder vicariirenden Fovea,** von A. Edward Davis.

Aus zwei genau beobachteten Fällen, bei welchen nach erfolgreicher Schieloperation Doppeltsehen auftrat, schliesst Verf., dass es eine neu gebildete Macula gebe, die nicht nur die gleiche Sehschärfe (?) besitzt, wie die normale, sondern auch bei Anreizung bei vollkommen associirten Augenbewegungen mithilft.

---

3) **Die Schwierigkeiten einer genauen und ausreichenden Gläserbestimmung bei Ametropie,** von Swan M. Burnett.

---

4) **Die Centrirung und Decentrirung der Linsen vor dem Auge,** von Edward Jackson, Denver.

An einer Reihe von Beispielen und Tabellen wird dargethan, wie wichtig, namentlich bei Cylindergläsern, eine genaue Centrirung der Brillengläser ist, um unerwünschte prismatische Wirkung zu vermeiden. Andererseits zeigt eine Tabelle, um wie viel mm die Gläser bei den verschiedenen Dioptrien decentrirt werden müssen, um eine gewünschte prismatische Wirkung zu erzielen.

---

5) **Klima oder Brillen?** von Geo S. Hull, Pasadena, Cal.

Manche nach Californien gesandte Patienten, die im dortigen südlicheren Klima ihre nervösen Störungen verlieren sollten, verloren dieselben erst durch Verordnung eines ihre Ametropie corrigirenden Glases, z. B. eine 28 jährige Dame durch Verordnung von beiderseits + cyl 0,37 D in schräger Achse. (In dem oben unter Nr. 3 angeführten Aufsatz spricht Burnett selbst von einer „Americanitis", d. h. die Americaner verlangten im Allgemeinen genauere Gläser, bis auf $^1/_4$ D und auf 2—3^0 Achsenstellung stimmende, als ihre Vettern jenseits des Meeres [?]).

---

6) **Der praktische Werth der perforirten Scheibe bei der subjectiven Refractionsbestimmung,** von F. B. Eaton, San Francisco.

Um bei dem unter Mydriasis stehenden astigmatischen Auge die Achse an der strahlenförmigen Astigmatismustafel leichter zu ermitteln, empfiehlt Verf. vor das Auge ein Diaphragma zu setzen, das in der Mitte eine nur 4 mm grosse Durchbohrung hat.



7) **Eine neue Enucleationszange,** von G. E. Suker, Chicago.

Nach Art der geburtshilflichen Zange aus zwei auseinandernehmbaren Teilen bestehend, die nach Ablösung der Conjunctiva und Muskeln einzeln eingeführt und dann zusammengefügt werden, insbesondere für die Fälle, in denen der Bulbus leicht perforirt werden kann, z. B. bei Staphylom, Narben u. dgl., sehr geeignet, da kein Druck auf den Bulbus ausgeübt werden kann. Zu haben bei Chambers, Inskeep Co., Chicago.

Februar.

1) **Eine neue Anwendung von Prismen bei Heterophorie,** von F. Park Lewis, Buffalo.

Verf. empfiehlt zur Uebung Prismen vor das Auge zu setzen, eventuell mit corrigirenden Gläsern combinirt, mit der Basis an der Seite des stärkeren Muskels, um den schwächeren so anzureizen und zu stärken.

---

2) **Operative Aphakie bei maligner Myopie,** von Chas. H. Beard, Chicago.

Erfolgreiche Operation bei einer 36 jährigen Patientin. Trotz des Alters der Patientin saugte sich nach zweimaliger Discision die Linse in beiden Augen ohne Zwischenfall auf und die Sehschärfe (vorher mit $-$ 20 D $^{20}/_{70}$) hob sich nach Durchschneidung eines dünnen Nachstares auf $^{20}/_{20}$.

---

3) **Eine sichere Methode der Vorlagerung mittels eines neuen Sehnen-Zusammenschürzers,** von Frank C. Todd, Minneapolis.

Mittels eines ohne Abbildung schwer zu beschreibenden, von Chambers Inskeep u. Co., Chicago zu beziehenden Instrumentes wird in der Sehne des vorzulagernden bezw. zu verkürzenden Muskels eine je nach Bedarf grössere oder kleinere Doppelfalte gebildet und durch Nähte vereinigt.

---

4) **Wiederkehrende Keratitis traumatica bullosa,** von G. E. de Schweinitz.

An anderer Stelle (Sect. on Ophth., Coll. of Phys. Philad. 1901. 15. Oct.) ausführlich referirt.

---

5) **Augenmuskellähmung,** von M. F. Weymann, St. Joseph, Mo.

Aufrechterhaltung der vom Verf. gegebenen kurzen mnemotechnischen diagnostischen Regeln (Ophth. Rec. 1901 Oct.) und Zurückweisung der von Duane daran geübten Kritik (ebenda 1901. Dec.)

---

6) **Der „gekreuzte Cylinder“ in der Refractionsbestimmung,** von E. C. Ellet, Memphis, Tenn.

---

7) **Ein ungewöhnliches Resultat in einem Falle von Iritis,** von J. Gardiner, Chicago.

Patientin war vom Verf. vor 14 Jahren an Altersstar des rechten Auges erfolgreich operirt worden; das linke besass sehr geringe Sehkraft, war jedoch



noch nicht reif zur Operation. Jetzt kehrt Patientin wieder mit der Angabe, dass sie vor einigen Monaten links eine sehr heftige schmerzhafte Entzündung 6 Wochen lang gehabt hätte; ihr Arzt hätte eine Neuralgie diagnosticirt und sie mit heissen Umschlägen und innerlicher Medicin behandelt; 3 Wochen nach Aufhören der Entzündung hätte sie links plötzlich wieder gesehen; vor der Entzündung hätte sie links bestimmt nichts gesehen, sie habe das Auge oft geprüft. Das linke Auge ist reizlos und schmerzfrei; die Iris zeigt am unteren Papillenrande zahlreiche Synechien mit der nach unten dislocirten getrübten Linse, welche von unten her noch 1 mm hoch in die sonst klare Pupille hereinragt; S mit Stargläsern $^{20}/_{30}$ und Jäger Nr. 2. Vermuthlich ist während der heftigen Entzündung die (inzwischen vermuthlich überreif gewordene, Ref.) cataractöse Linse nach unten gesunken, der untere Rand der krankhaft verengten Pupille verwuchs, da kein Mydriaticum gegeben wurde, mit dem oberen Theile der Linse; diese wurde nach Aufhören der Entzündung durch die sich jetzt wieder erweiternde Pupille noch weiter nach unten gezogen. Neuburger.

März.

1) **Behandlung der angeborenen Linsenverschiebung,** von L. D. Brox.

Verf. kommt auf Grund mehrerer von ihm beobachteten und behandelten Fälle von angeborener Linsenverschiebung, die besonders auch durch ihr familiäres bezw. hereditäres Auftreten interessiren, zu folgenden therapeutischen Rathschlägen:

1. Verordnung einer entsprechenden Brille, wenn damit die Sehschärfe genügend gesteigert wird.

2. Schmale Iridectomie, wenn die Untersuchung in Mydriasis (mit dem stenopäischen Spalt) erheblichen Vortheil davon verspricht.

3. Discission, besonders wenn der Patient unter 30 Jahren ist. Für das spätere Alter ist die Extraction vorzuziehen. Gleich bei der ersten Consultation sind die Patienten darauf aufmerksam zu machen, dass sich die Augen in einem gefährdeten Zustand befinden. (Luxation in der vorderen Kammer, secundäres Glaucom.)

---

2) **Hornhaut-Kegel durch + Cyl. verbessert,** von Cassius D. Wescott.

---

3) **Fremdkörper 26 Jahre im Auge,** von Burbon K. Chance.

Im Anschluss an ein Trauma (Verletzung durch einen Bolzen) kam es zu einer schweren Entzündung des Auges, das seit 26 Jahren einen Eisensplitter reactionslos beherbergt hatte. Das Auge musste enucleirt werden. Die mikroskopische Untersuchung ergab neben der Degeneration der Netz- und Aderhaut, die auf das lange Verweilen des Eisens im Auge zu beziehen sind, ungewöhnlich starke Veränderungen durch das neue Trauma.

---

4) a) **Infection des Auges durch Staub von einem Wespen-Nest.**
b) **Lid-Operation,** von J. B. Taylor.

Verf. berichtet über eine schwere Augen-Infection im Anschluss an die Verunreinigung mit Staub, der aus einem Wespen-Nest stammte. Zunächst

neben der Entzündung durch den Fremdkörper Schwellung der Gesichts- und Nackengegend; später Abscess der linken Cornea mit Perforation. Die starke Reizwirkung des Staubes ist durch den Gehalt des an den Nestwänden haftenden Wespengiftes bedingt. — Ferner berichtet er über einen erfolgreich operirten Fall von Verkürzung und Entropium der oberen Augenlider nach Trachom.

---

5) Syphilitisches Lidgeschwür, von Campbell Posey.

Betrifft das rechte Unterlid einer 52jährigen Frau. Heilung durch energische antisyphilitische Behandlung und locale Anwendung von Jodoformsalbe.

---

6) Neues Ophthalmoskop, von Brown Pusey.

Beschreibung eines „Taschen-Augenspiegels".

---

7) I. Mydriasis traum. und Aderhaut-Ruptur. II. Persistirende Pupillar-Membran, von A. Duane.

I. Nach einem Steinwurf gegen das rechte Auge war bei einem 17jähr. jungen Manne Mydriasis, Subluxation der Linse und Ruptur der Aderhaut eingetreten; das Gesichtsfeld zeigte temporale Einschränkung und mehrere Skotome.

II. Kurze Beschreibung eines eigenartigen Falles von persistirender Pupillar-Membren, die sich als ein kleiner weisser runder Fleck darstellt, mit dem ein von der Iris-Vorderfläche ziehender Gewebsstrang in Verbindung steht.

April.

1) Hornhaut-Operation bei gonorrhöischer Ophthalmie, von C. Parker.

Auf Grund von 12 ausführlich mitgetheilten Beobachtungen empfiehlt Verf. möglichst frühzeitige operative Behandlung (Spaltung nach Saemisch) der im Verlaufe der gonorrhöischen Ophthalmie auftretenden Hornhautgeschwüre.

---

2) Subperiostale Blutcyste der Orbita, von R. Denig.

Verf. berichtet über einen Patienten, der klinisch alle Erscheinungen einer retrobulbären Geschwulst darbot. Bei der Operation (Krönlein) wurde eine birn-grosse Blutcyste gefunden. Nach aller Wahrscheinlichkeit ist ihre Entstehung auf eine vor 10 Jahren erlittene traumatische Spaltbildung der Orbitalwand mit Blut-Erguss unter das Periost zurückzuführen.

---

3) Zwei Fälle von intraocularer Blutung, von Zimmermann.

Der erste Fall betrifft das rechte Auge einer 53jährigen Frau, deren linkes Auge 1 Jahr vorher vom Star befreit worden war; eine Ursache für den Eintritt der schweren Blutung konnte nicht gefunden werden. (Die Star-Operation war dadurch complicirt, dass die Linse und eine beträchtliche Menge flüssigen, farblosen Glaskörpers durch gewaltsames Pressen entleert wurde.)

Der zweite Fall betrifft eine 59jährige Frau, die, seit Jahren an chronischem, entzündlichen Glaucom leidend, an einem ausgedehnten Hornhaut-

Geschwür des rechten Auges erkrankte. Es kam zur spontanen Durchbohrung mit Entleerung der Linse und einer beträchtlichen Blutung aus der Wundöffnung. Verf. hält eine intraoculare Blutung aus einem krampfhaft veränderten Retinalgefäss für das primäre, und meint, dass der dadurch gesteigerte intraoculare Druck das Bersten der durch den Ulcus verdünnten Cornea, und diese plötzliche Druck-Verminderung wiederum die Stärke der intraocularen Blutung bewirkt habe.

---

4) **Muscle tucking. A report of cases and conclusions,** by Elliot Colburn.

---

5) **Congenitale Aphakie mit Mikrophthalmus.**

Der Fall betrifft einen 8jähr. Knaben, der ausserdem links Strabismus converg., Nystagmus rotatorius zeigte und hochgradig schwachsichtig war. Mit 30,0 Dioptr. convex, das er auf ärztliche Verordnung dauernd trug und angenehm empfand, sah er R $^{18}/_{200}$, L $^{6}/_{200}$. Loeser.

II. The Ophthalmic Review. 1902. Januar.

On some cases illustrating the value of perimetry in recording the course of ocular diseases, by R. J. Coulter.

Verf. vergleicht die beiden, neuerdings in den Vordergrund gestellten Methoden der Perimetrie mit kleinen und kleinsten weissen Fixir-Objecten auf 1—2 m Distanz nach Bjerrum und kleinen schwarzen Plättchen auf weissem Grunde auf die gewohnte Perimeterdistanz nach Groenouw mit einander und bekennt sich zur letzteren als einer besonders empfindlichen Methode.[1]

Februar.

The requirements of a test for colour-blindness, by F. W. Edridge-Green.

Verf. sucht die Grundlage der Untersuchungen auf Farben-Blindheit nicht in der Theorie des Farbensinnes, sondern baut sie auf den Erfordernissen der Praxis auf. Deshalb verlangt er in erster Reihe eine Benennung der vorgelegten Frage. Er unterscheidet eine Classificirungsprobe und eine Signal-Lichtprobe. Die letztere wendet er vornehmlich an, weil er sie für unerlässlich ansieht; die erstere kann sie nicht ersetzen, aber als Ergänzung dienen. Die Farbenblinden zerfallen in zwei Classen: 1. solche, deren Spectrum zwar nicht verkürzt ist, aber eine geringere Zahl von Farben-Einheiten enthält, als die normalen sechs; 2. solche, deren Spectrum, mit oder ohne Normalzahl der Einheiten, auf einem oder beiden Enden verkürzt ist. Ausgeschlossen vom Eisenbahndienst und der Marine müssen diejenigen werden, deren psycho-

[1] „The lines ... by Groenouw are named Isopters.“ Das ist ein Irrthum. J. Hirschberg (Centralbl. f. Augenheilk. 1879, S. 121) hat die Isopteren festgestellt und benannt. Groenouw cititirt richtig. (Knapp's Archiv. 1893. XXVI. S. 117.) Die Herausgeber der Ophthalmic Review bringen die Berichtigung: „Not greathy interested in questions of priority.“ Aber Wissenschaft beruht auf Geschichte, wie Gesellschaft auf Eigenthum. H.



physicalische Farbenwahrnehmung sich auf drei oder weniger Einheiten beschränkt, ferner, deren rothes Spectrum-Ende so stark verkürzt ist, dass es das Erkennen eines rothen Lichtes auf mässige Entfernung erschwert, endlich, wer mit einem centralen Scotom für Roth oder Grün behaftet ist. Entscheidend für die Prüfung soll im Allgemeinen das praktische Bedürfniss sein: nicht derjenige ist untauglich, der partiell farbenblind ist, aber hinreichend sicher die Signale unterscheiden kann, sondern vielmehr derjenige, welcher Roth und Grün unter irgend welcher Anordnung mit einander verwechselt. Eine einzige falsche Antwort ist in dieser Beziehung ausreichend, um den Prüfling zurückzuweisen.

März.

The various causes of obstruction in the central artery of the retina. by A. Hugh Thomson. (Dissertation.)

Das ophthalmologische Bild der Verstopfung der Central-Arterie kann beruhen auf: 1. Embolie, 2. Hämorrhagie in die Opticusscheide, 3. primärer Thrombose, 4. Spasmus der Muscularis der Arterienwand. Verf. führt alle Gruppen-Beispiele aus der Literatur an. Peltesohn.

April.

1) **Angeborene Wortblindheit,** von James Hinshelwood.

Verf. theilt zwei neue Fälle von Wortblindheit mit, betreffend ein 7 bezw. 10jähriges Kind; beide waren nicht im Stande, lesen zu lernen und konnten nicht die einfachsten und kürzesten Worte lesen, ohne laut zu buchstabiren, während alle übrigen Fähigkeiten gut entwickelt waren. Im ersten Falle wurde durch systematischen Lese-Unterricht eine auffallende Besserung erzielt. Die Diagnose Wortblindheit darf natürlich nur gestellt werden, wenn locale Augen-Erkrankungen und allgemeine Störungen der geistigen Entwicklung ausgeschlossen werden können; ihre rechtzeitige Erkenntniss ist um so wichtiger, als gerade in den ersten Schuljahren („when the brain is most plastic") die besten Heil-Erfolge durch methodischen Unterricht erreicht werden.

---

2) **Verstopfung der Central-Arterie,** von Hugh Thompson. (Fortsetzung; siehe oben S. 186.)

Schliesslich kann Erkrankung der Gefässwände zur Verlegung des Lumens der Central-Arterie führen, ohne dass dabei jedes Mal, wie allgemein angenommen wird, eine Thrombose im Spiele ist; z. B. bei localer Schwellung der Intima, bei der sog. Endarteriitis obliterans.

Mai.

Die Fluorescin-Probe, von H. Benson.

Verf. fand bei seinen Untersuchungen über die Färbe-Einwirkung des Fluorescins auf pathologische Processe der Cornea Folgendes:

Es färben sich 1. Epitheldefecte und Geschwüre; 2. anscheinend unversehrte Partien in der Umgebung von Hornhaut-Geschwüren, z. B. bei Keratitis dentritica; 3. ganz circumscripte normale Bezirke der Hornhaut, ohne dass etwa eine Erkrankung derselben nachfolgt; 4. Hornhaut-Epithel, das durch

Aetzwirkung oder Hitze geschädigt ist, wo also ein Defect nicht besteht; 5. unversehrte Cornea nach dem Tode; 6. normale Cornea nach reichlicher Cocaïn- oder Holocaïn-Einträufelung; 7. veränderte Conjunctiva, und zwar nicht grün, sondern mehr gelb, während entzündlich veränderte Conjunctiva sich nicht färben. Bei chronischem Glaucom und interstitieller Keratitis tritt keine Färbung ein. Ferner färben sich nicht: chronische Geschwüre bei Granulose, während frische Geschwüre die Farbe annehmen; ferner nicht: Hornhaut-Geschwüre, soweit sie von gesundem Epithel überzogen sind. Hornhautblasen zeigen wechselndes Verhalten. Schliesslich sah Verf. in einigen atypischen Fällen von Keratitis superfic., die klinisch als Keratitis interstit. imponirten, Färbung eintreten, aus der erst die richtige Diagnose geschlossen werden konnte. Die Färbung des Hornhaut-Endothels, die von Bihler beschrieben wurde, konnte Verf., wenn Cocaïn nicht eingeträufelt war, nicht nachweisen, ausser in einem Falle von Iridocyclitis mit Keratitis punctata.

Loeser.

III. New York eye and ear infirmary reports. 1902. Januar.

1) **Ganglien-Neurom,** von John E. Weeks.

Verf. beschreibt einen — bisher noch nicht beobachteten — Fall von Neurom der Retina, das zufällig bei der Untersuchung der von einem (im urämischen Anfall gestorbenen) 40 jährigen Manne stammenden Bulbi gefunden wurde; intra vitam wurde Retinitis albuminurica und kurz vor dem Exitus doppelseitige fast totale Ablatio retinae konstatiert. Der kleine Tumor, $^3/_4$ mm im Durchmesser, $^2/_3$ mm dick, lag in der Nervenfaserschicht, etwa 2 mm temporalwärts von der Papille. Er besteht der Hauptsache nach aus grossen, mit Protoplasma-Fortsätzen versehenen Zellen, die den Eindruck leicht degenerirter Ganglienzellen machen, während die Grundsubstanz von Nerven- und Müller'schen Fasern gebildet wird.[1]

---

2) **Angeborener Star,** von W. Hunter.

Verf. berichtet über 2 Geschwister, bei denen im 2. Lebensjahre auf beiden Augen Starbildung eintrat, so dass das Sehvermögen bis. auf Lichtempfindung sank. Interessant ist die Familiengeschichte: der Grossvater war Albino, die Grossmutter hatte Cataract, der Vater, 3 Brüder und 1 Schwester desselben hatten doppelseitige, angeborene Cataract, 1 Kind dieser Schwester desgleichen.

Zum Schluss macht Verf. einige allgemeine Bemerkungen über seine Operationsmethoden derartiger Fälle von Cataract, die nichts Neues bieten.

---

3) **Lid-Infection mit Staphylococcus pyogenes albus,** von Wilbur B. Marple.

Ulceröse Lidrand-Affection, die klinisch ganz den Eindruck einer diphtheritischen machte; später Uebergreifen auf die Conjunctiva und Cornea. Ausgang in Heilung.

---

4) **Cataract-Statistik,** von B. Hough.

Ausführliche Zusammenstellung von 162 Star-Operationen. Loeser.

---

[1] In schweren Fällen von nephritischer Netzhaut-Entzündung (bezw. Entartung) sieht man, wie umschriebene Anschwellung der Netzhaut zur Ablösung führt. H.

IV. Journal of eye, ear and throat diseases. 1902. Januar—Februar.

Astigmatismus nach der Regel, nach Star-Operation, von F. M. Chisolm.

Kurze Mittheilung eines Falles von postoperativem Astigmatismus, dessen Achse — 90° — besonders bemerkenswerth ist.

März—April.

Enthält keine die Ophthalmologie betreffenden Originalien. Loeser.

V. Archivio di Ottalmologia von Prof. Angelucci. 1902. Januar—Februar.

1) **Subcutane Jod-Injectionen bei scrophulösen Augenleiden,** von Petella.

Verf. wandte diese Injectionen nach dem Vorgange von Durante an, benutzte aber nur eine 3 % Jodlösung und fügte zwecks localer Anästhesie 3—5 % Guajakol hinzu, was bereits Massarini (Supplemento al Policlinico 1896) ähnlich gerathen hatte. Er injicirte meist täglich in die Glutäen 1 ccm folgender Lösung: Jod und Guajakol. crystall. Merck āā 3,0 g, KJ 10 g, Glycerin und Aqua destill. āā 50,0. Bei Patienten unter 5 Jahren fing er mit einer halben Spitze an. Er hatte vorzügliche Erfolge bei phlyctänulärer Conjunctivitis und Keratitis, Blepharitis cil., Keratitis parenchymatosa.

---

2) **Die chemische Reaction der Opticuscentren bei Erregung der Retina,** von Lodato und Miceli.

Das Gehirn der Dunkelfrösche ist neutral, speciell die Lobi optici reagiren immer neutral, während die Hemisphären mitunter leicht sauer reagieren. Das Gehirn der dem Lichte ausgesetzten Frösche reagirt stets sauer und zwar die Lobi optici stärker als die Hemisphären. Diese Acidität ist schon nach 5 Minuten langer Belichtung zu konstatiren und erreicht ihr Maximum nach etwa einer Stunde Belichtung. Bei Fröschen, denen beide Augen exstirpirt sind, führt Belichtung zu leichter Acidität der Hemisphären, während die Lobi optici neutral bleiben, vielleicht in Folge der photodermischen Reizung.

---

3) **Sehschärfe mit Sehproben auf farbigem Grunde,** von Colombo.
(Fortsetzung folgt.) Peschel.

Bibliographie.

1) Ueber das hintere Hornhaut-Geschwür (Ulcus corneae posticum). von S. Klein (Bäringer) in Wien. (Wiener med. Wochenschrift. 1902. Nr. 11). An der Hand von 2 Fällen, von denen besonders einer derselben durch seinen ganz aussergewöhnlichen Verlauf von grossem Interesse ist, liefert Verf. den Beweis, dass hintere Cornealgeschwüre vorkommen können, ohne dass vordere Geschwüre vorhanden sind, wodurch auch der Gedanke nahe gelegt wird, dass da, wo vordere Geschwüre gesehen werden, recht oft auch hintere Geschwüre gleichzeitig sich finden dürften. Diese Annahmen sind durch die anatomischen Untersuchungen Elschnig's und Jäger's u. A.



zur Gewissheit geworden; die beiden Fälle machen es nebstbei sehr wahrscheinlich, dass das hintere Geschwür als perforirender Zerfall der Descemet'schen Membran durch das Hypopyon verursacht wird. In einem Falle war das Geschwür in Folge einer Influenza, im zweiten Falle durch Infection auf Grund einer Excoriation der Cornea zu Stande gekommen. Die hinteren Geschwüre können daher durch endogene und ectogene Infection hervorgerufen werden. Beide Fälle machen auch das Vorkommen von vorderen Synechien ohne Perforation der Cornea verständlich. Das wichtigste therapeutische Mittel ist die Keratotomie nach Sämisch, doch hat Verf. auch ganz vortreffliche Erfolge von der Elektrotherapie (Reuss) gesehen. Schenkl.

2) Ueber marastische Amblyopie und Asthenopie, von S. Klein (Bäringer) in Wien. (Wiener med. Wochenschrift. 1902. Nr. 19.) Verf. macht auf ein Krankheitsbild aufmerksam, welches bei alten Leuten zur Beobachtung kommt und sich zusammensetzt aus dem negativen Befunde des Fehlens objectiver pathologischer Veränderungen am Fundus, und an den anderen Theilen des Bulbus, und aus dem positiven Befunde der sehr bedeutend herabgesetzten Sehschärfe, bei anscheinend freiem Gesichtsfelde. Bei vielen Fällen findet sich nebstbei auch eine Art Asthenopie, die weder als retinale noch als nervöse gedeutet werden kann. Es sind schwerkranke Individuen, die sehr entwickelten senilen Marasmus oder vorgeschrittene Arteriosklerose, mit oder ohne Myocarditis oder irgend eine schwere Kachexie, darbieten. Beide Geschlechter sind gleich disponirt. Meist tritt bald ein letaler Ausgang ein. Sechs Monate war die längste Frist, welche Verf. nach Feststellung des Krankheitscharakters bis zum Lebensende verstreichen sah. Verf. bezeichnet diese Art der Amblyopie als marastische im Gegensatze zur senilen Amblyopie. Schenkl.

3) Ophthalmologische Mittheilungen aus der Praxis, von Dr. Maximillian Bondi, Augenarzt in Iglau. (Wiener med. Presse. 1902. Nr. 15.) Eine 26jährige Fabriksarbeiterin war am rechten Auge innerhalb 4 Wochen in Folge einer Neuritis optica vollständig, am linken Auge nahezu vollständig erblindet. — Sie war vor 7 Monaten entbunden worden und stillte ihr Kind selbst. Die Augenaffection ging mit Kopfschmerz und Schmerz in den Augenhöhlen einher. — Lues negirt. — Im Harne weder Eiweiss noch Zucker. — Nach Absetzung des Kindes ging die Augenaffection innerhalb 5 Wochen zurück und trat rasch eine Hebung der Sehkraft ein. — Ein 41jähriger, sonst gesunder Mann erkrankte an einer rechtsseitigen Entzündung der Thränendrüse, insbesondere der accessorischen Thränendrüse. Die rechte Gesichtshälfte bot eine Entstellung ähnlich wie bei Mumps dar. Temperatursteigerung war nicht vorhanden. — Als ätiologisches Moment konnte nur eine heftige psychische Aufregung, die der Patient, 14 Tage vor Auftritt der Erkrankung, durchgemacht hatte, herangezogen werden. Schenkl.

4) Ergebnisse einer Schulkinder-Untersuchung, von Dr. E. Quirsfeld, Bezirksarzt in Rumburg. (Prager med. Wochenschrift. 1902. Nr. 27.) Behufs Feststellung der Gesundheitsstörungen bei der Schuljugend hat Verf. an 33 Schulen 7880 Kinder untersucht. Die Zahl der Kurzsichtigen betrug 93,27 % aller Untersuchten und 20 % aller Bresthaften, und zwar 39,19 % Knaben und 60,81 % Mädchen. Verf. fand, dass die absolute Zahl der Kurzsichtigen, unter Ausschluss des 8. Schuljahres, vom 1. zum 7. Schuljahre stetig zunimmt, und dass die Differenz dieser beider Jahre 9 % beträgt. In allen 8 Schuljahren überragte die Zahl der kurzsichtigen Mädchen jene der Knaben; am grössten zeigte sich die Differenz im

2. Schuljahre. Eine namhafte Steigerung der Zahl der Kurzsichtigen konnte vom 3. zum 5. und vom 6. zum 8. Schuljahre constatirt werden. Unter den Mädchen zeigte sich ein auffälliges Anwachsen der Kurzsichtigkeit vom 4. zum 5. Schuljahre, in welchem Jahre bei den Knaben sich der Stand der Kurzsichtigkeit als stationär erwies. In den Städten (mit Bürgerschulen) wurde die Zahl der Kurzsichtigen um 29,83 % grösser als in den Landgemeinden gefunden. 18,50 % aller kurzsichtigen Kinder waren Anisometropen. Die Kurzsichtigkeit wurde nur (!) mittels Prüfung der Sehweite diagnosticirt.

Schenkl.

5) Das erste Jahrzehnt der Abtheilung für Augenkranke im Landesspital zu Laibach, von Primarius Dr. Emil Bock. (Mit 1 Tafel und 6 Figuren im Texte.) (Wien 1902, Safar. 127 S.) Während des ersten Jahrzehnts kamen auf der Augen-Abtheilung des Landesspitals zu Laibach 7637 Augenkranke zur Behandlung und wurden 3232 Operationen (913 Star-Operationen) vorgenommen. Die Errichtung der Augen-Abtheilung, die nun über ein so stattliches, von Jahr zu Jahr zunehmendes Material verfügt, ist das Verdienst des Verf's. Dass unter den Augenkranken, die an der in Rede stehenden Augen-Abtheilung Hilfe fanden, auch eine grosse Zahl lehrreicher, seltener Fälle vertreten waren, beweisen die sehr ausführlich gehaltenen und übersichtlich geordneten Bemerkungen über einzelne Krankheits-Arten, die Verf. dem Ziffern-Berichte beifügt. Aus der Fülle dieser Fälle wären besonders hervorzuheben: Tuberculosis conjunctivae bei einem 9jährigen Kinde; Granulationsgeschwulst der Cornea von seltener Grösse, bei einer 43jährigen Frau (operative Entfernung); Keratoconus, bedingt durch Zerreissung der Membrana Descemeti; Tuberculose der Sklera bei einem 14jährigen Mädchen (operative Entfernung), Sehnerven-Atrophie bei einem an Hyperplasia universalis leidenden 26jährigen Manne, der unter epileptiformen Anfällen starb, — die Section ergab ein von der Hypophysis ausgehendes Rundzellen-Sarcom, — Schilddrüse war nicht vorhanden. Eine Cataract in Folge von Blitzschlag — mit sehr gutem Erfolge der Operation, — 3 Fälle von Affectio sympathica, die, besonders was den Einfluss der Enucleation auf das sympathisch erkrankte Auge anbelangt, von Interesse sind. 3 Fälle von symmetrischer Gangrän der Lider; 2 derselben, herabgekommene Kinder (3 Wochen und 20 Monate alt) betreffend, bei denen bald letaler Ausgang eintrat. Der 3. Fall betraf einen 25jährigen Mann, der die Wartung gesunder Pferde über hatte — aus einer unbedeutenden Verletzung am rechten Scheitelbeine entwickelte sich eine Phlegmone der Lider beider Augen, die zur symmetrischen, von schwerster Allgemein-Sepsis begleiteter Gangrän führte. Es trat Heilung ein und wurde durch möglichste Schonung des ergriffenen Lid-Gewebes und temporäre theilweise Vernähung der Lidspalte eine regelrechte Stellung der Lider erzielt. — Von den Erkrankungen des Thränen-Apparates sind zu nennen: Tuberculosis sacci lacrymalis bei einem 27jährigen Mädchen (operativer Eingriff mit gutem Erfolge), eine grössere Zahl von Erkrankungen der Thränendrüse (chronische Entzündung, vorübergehende und bleibende entzündliche Schwellung, Abscesse und Gangrän). Relativ sehr zahlreich sind Augen-Verletzungen vertreten. Von diesen wäre hervorzuheben: ein Fall von Verrostung des Auges nach Eindringen eines Eisensplitters in den Augapfel, ein Fall von Berstung der Sklera mit Luxation der Linse unter die Conjunctiva durch Schlag mit einem Regenschirm; der Fall ist insofern von Interesse, als der Betreffende 2 Mal in ganz gleicher Weise verletzt wurde, und beide Male denselben Befund darbot; weiter 2 Fälle von traumatischer Neurose des Sehnerven, 2 Fälle von

Fremdkörpern in der Orbita von relativ seltener Grösse, 2 Fälle von Luxatio bulbi, von denen einer einen Neugeborenen betraf, dem bei der Entbindung der Augapfel luxirt wurde, — das Auge ging durch Panophthalmitis zu Grunde. Nicht minder zahlreich sind die Fälle von Neubildungen, die zur Beobachtung kamen. Blutgefäss-Geschwülste der Bindehaut, Fibrome und Papillome der Conjunctiva, — Melano-Sarcome des Augapfels und der Bindehaut, Netzhaut-Gliome, Lymphome der Orbita, Cysten der Augenhöhle, Sarcome und Carcinome der Augenhöhle, Dermoide der Umgebung des Auges und prälacrymale Oelcysten. Was die Erfolge der Star-Extraction anbelangt, so sei hervorgehoben, dass 637 Star-Ausziehungen mit Lappen nach oben und Iridectomie an 499 Kranken vorgenommen wurden (138 Kranke wurden an beiden Augen operirt). Bei 590 Augen wurde ein voller Erfolg erzielt (am 12.—14. Tage mit Glas $S = {}^{6}/_{36}$). Bei 16 Augen war der Erfolg gut (endgiltig im besten Falle $S = {}^{6}/_{60}$, im geringsten so viel, dass ein Gehen ohne Führung möglich). Bei 31 Augen war die Operation ohne Erfolg. Durch Wund-Eiterungen gingen 18 Auge zu Grunde, in keinem Falle trat die Eiterung vor dem 3. Tage, in einem Falle erst am 7., in einem andern erst am 11. Tage ein. Es kam zur Wund-Eiterung ohne nachweisbare Ursache in 0,79 $^0/_0$, bedingt durch schon vorhandene unheilbare Krankheiten der Lider, Bindehaut u. s. w. in 2,04 $^0/_0$; Verlust der Augen durch Wund-Eiterung überhaupt 2,82 $^0/_0$, durch Glaskörper-Eiterung 0,62 $^0/_0$, durch Beschädigung des Auges durch die Hand des Kranken 0,62 $^0/_0$, durch Vorfall der Aderhaut 0,31 $^0/_0$, durch Blutung und schleichende Strahlenkörper-Entzündung 0,15 $^0/_0$, durch Netzhaut-Abhebung 0,31 $^0/_0$, alles zusammen 5 $^0/_0$. Von diesen 637 operirten Staren waren 595 einfache Greisenstare, 42 complicirte Stare. Mit dem Lanzenschnitte wurden 64 Kranke einer Star-Ausziehung unterzogen und 93 Operationen vorgenommen. Es wurden dabei folgende Resultate erzielt: 87,1 $^0/_0$ volle, 9,6 $^0/_0$ geringe Erfolge; kein Erfolg war in 3,2 $^0/_0$. Mit Erfahrungen über einige neuere Heilmittel schliesst der überaus interessante lesenswerthe Bericht. Der Verf. kann mit Stolz auf die Erfolge seiner 10jährigen erspriesslichen Thätigkeit an dem Laibacher Landesspital zurückblicken. Schenkl.

6) Ueber das Secundärschielen, von Prof. Schnabel in Wien. (Wiener klin. Wochenschrift. 1901. Nr. 49.) Secundärschielen nennt Verf. jene Form von Schielen, die bei vielen Menschen eintritt, nachdem sie das Sehvermögen eines Auges ganz oder zum grössten Theil eingebüsst haben. Es kommt zum Einwärtsschielen, wenn die Einbusse vor erreichtem 5. Lebensjahre erfolgt ist, zum Auswärtsschielen, wenn sie nach dem 10. Lebensjahre eingetreten ist. An der Hand eines Falles, der einen 17jährigen Patienten betraf, der 4 Jahre nach einer Extraction eines traumatischen Stares des linken Auges (S = Finger in 4 m) zu schielen begann, erörtert Verf. die Theorie des Secundärschielens. Das linke Auge des Patienten war um ein Viertel einer Hornhautbreite nach aussen abgelenkt; in diesem Falle konnte sicher gestellt werden, dass die Muskeln des schielenden Auges und die Nerven dieser Muskeln normal fungiren, und dass die Schiel-Ablenkung von dem Contractionsgrade des Schielmuskels vollständig unabhängig ist. Von einem dauernden Uebergewichte des Schielmuskels über den Antagonisten war keine Rede. Der Grund der Schiel-Ablenkung konnte nicht auf einen nach der Verletzung entstandenen Fehler der Leistung der Augenmuskeln oder der Nerven der Muskeln bezogen werden, sondern lag in einem vor der Verletzung vorhandenen Fehler des Baues. Vor der Verletzung wurde dieser

Fehler durch zweckmässige Innervation corrigirt, nach der Verletzung wurde die Innervation zweckmässig abgeändert und der Baufehler trat an den Tag. Der Baufehler bestand aber nicht am verletzten, sondern am intacten, fixirenden Auge. An diesem Auge war abnorme Kürze des Lateralis der Grund, aus welchem die Gesichtslinien der beiden Augen sich während des Ruhezustandes der normal fungirenden äusseren Augenmuskeln hinter dem Auge trafen, war somit der Grund des concomittirende Auswärtsschielen. Der Patient gehörte zu jener Gruppe Schielenden, in welcher die dem Schielen zu Grunde liegende Anomalie der relativen Ruhestellung nur am fixirenden Auge besteht. Bei ihm ist die Verschiebung der horizontalen Bahn des Hornhautscheitels weder Folge noch Ursache des Schielens, sondern sie ist das Schielen selbst. Der Fall lieferte aber auch werthvolle Daten für das Verhältniss des Mechanismus, durch welchen die Schiel-Operation die Ablenkung heilt. Unmittelbar nach der Ablösung des linken Lateralis war die Abductionsstrecke aus der Lidspaltenmitte um ein Viertel einer Hornhautbreite verkürzt. Die Adductionsstrecke um ein sehr Geringes vergrössert, die Ablenkung beseitigt und 8 Tage später war der Befund der gleiche. Die Ablenkung war geheilt durch eine kunstgerecht ausgeführte Verletzung des linken normalen Lateralis, ohne dass von dem rechten, mit dem Baufehler behafteten Auge irgend etwas geändert worden wäre. Vor der Ablösung des linken Lateralis war nur das rechte Auge anormal, nach der Operation auch das linke, aber durch die Hinzufügung der durch die Operation gesetzten Anomalie am linken Auge zu der durch den Bau gegebenen am rechten Auge versckwand die Schiel-Ablenkung. Die in diesem Falle gestellte Aufgabe, die während relativer Ruhestellung beider Augen divergirenden Gesichtslinien parallel zu machen, konnte in zweifacher Weise gelöst werden; entweder in der Weise, dass man die Gesichtslinie des rechten Auges, die durch den Baufehler nach rechts gewendet war, in ihrer Stellung beliess und mittels Einführung einer Motilitätsstörung des linken Auges bewirkte, dass sich die Gesichtslinie dieses Auges so stark nach rects drehte, bis sie der Gesichtslinie des rechten Auges parallel war (Operation am linken Auge), oder dadurch, dass man die Gesichtslinie des linken Auges in ihrer normalen Stellung beliess und durch Einführung einer Motilitätsstörung des mit dem Baufehler behafteten rechten Auges bewirkte, dass sich die Gesichtslinien desselben bis zum Parallelismus mit der Gesichtslinie des linken Auges nach links drehte (Operation am rechten Auge).

Schenkl.

7) Ueber einen Fall von Tay-Sachs'scher amaurotischer Idiotie mit Befund, von Prof. Dr. Karl Schaffer (Budapest). (Wiener klin. Rundschau. 1902. Nr. 16.) Ein 16 Monate altes Mädchen, das einer Familie entstammt, in der keine Nervenkrankheiten vorkamen, dessen Schwester vollkommen gesund ist, zeigt die Symptome Sachs'scher Krankheit, mit charakteristischem Befunde an der Macula beider Augen. Bei der Section erwies sich das ganze Grosshirn ergriffen, bei normaler äusserer Configuration. — Die Rinde ist überall total entmarkt; das Windungsmark ist nur an einzelnen Stellen und auch da höchst kümmerlich erhalten. Das Rückenmark war bis auf die Pyramidenbahn intact.

Schenkl.

Um Einsendung von Separatabdrücken wird gebeten (Berlin NW. 26 Schiffbauerdamm).

Verlag von Veit & Comp. in Leipzig. — Druck von Metzger & Wittig in Leipzig.

Centralblatt
für praktische
AUGENHEILKUNDE.

Herausgegeben von

Prof. Dr. J. Hirschberg, Geh. Med.-Rath, in Berlin.

Monatlich ein Heft. Preis des Jahrganges 12 Mark. Zu beziehen durch alle Buchhandlungen des In- und Auslandes und die Postanstalten des Deutschen Reiches.

Juli. Sechsundzwanzigster Jahrgang. 1902.

Inhalt: **Original-Mittheilungen.** Eine Schussverletzung des Auges mit günstigem Ausgange vermittelst der Röntgen-Photographie. Von Dr. **Pollnow** in Königsberg i. Pr.

Neue Bücher.

Gesellschaftsberichte. Sur les nerfs trophiques de la cornée. Pariser Gesellschaft für Biologie. 1902, 7. Juni.

Referate, Uebersetzungen, Auszüge u. s. w. Eine neue Operation gegen Hornhaut-Kegel, von J. Hirschberg.

Journal-Uebersicht. I. Zeitschrift für Augenheilkunde. VII. 1902. Februar bis April. — II. Die ophthalmologische Klinik. 1902. Nr. 4—7. — III. La clinique ophtalmologique. 1902. Nr. 1—8. — IV. Archives d'ophtalmologie 1902. Januar—Mai. — V. Annales d'oculistique. 1902. Januar—April. — VI. Recueil d'ophtalmologie. 1902. Januar—April. — VII. The American Journal of Ophthalmology. 1902. Januar—April.

Vermischtes. Nr. 1—2.

Bibliographie. Nr. 1—23.

Richard Förster,

geboren am 15. November 1825 zu Lissa,
gestorben am 7. Juli 1902 zu Breslau.

Eine Schussverletzung des Auges mit günstigem Ausgange vermittelst der Röntgen-Photographie.

Von Dr. **Pollnow** in Königsberg i. Pr.

E. J., eine 32 Jahre alte Buchhalterin, wollte Selbstmord begehen und schoss sich zu diesem Zwecke am 28. October v. J. in D. aus einem grosskalibrigen Revolver eine Kugel in die rechte Schläfe. Patientin brachte sich jedoch nur eine schwere Verletzung bei und blieb am Leben. Sie wurde auf der chirurgischen Abtheilung des Stadtlazareths in D. behandelt, soll dort heftige Schmerzen und eine sehr starke Schwellung in der rechten Schläfe und im rechten Auge gehabt haben. Das rechte Auge war, wie ich aus einer Mittheilung der Krankengeschichte von Herrn Prof. B. in D. entnahm, wegen der prallen Blut-Infiltration der Lider zunächst einer Untersuchung nicht zugänglich zu machen, wenigstens nicht genügend, um Einzelheiten feststellen zu können. Finger konnte Patientin mit dem rechten Auge erkennen, aber nur verschwommen. — Am 5. November war das Oedem so weit zurückgegangen, dass eine etwas genauere Prüfung möglich war; jetzt wurde eine Lähmung des rechten Abducens festgestellt. Von einer Entfernung des Projectils wurde Abstand genommen, weil man sich keinen Nutzen davon für das verletzte Auge versprach.

Da die Kranke sehr aufgeregt war, auch sogar mehrere Tobsuchts-Anfälle bekommen hatte, wurde sie am 11. November nach der inneren Station des Stadtlazareths verlegt und am 13. November auf ihren Wunsch aus der Anstalt entlassen.

Am 14. November trat die Kranke in meine Behandlung. Ich konnte folgenden Befund erheben:

Die rechte Schläfengegend und die Haut der Augenlider war leicht ödematös und in mässigem Grade gelblich-grün verfärbt; etwa 3 cm vom oberen Ohrrande entfernt sah man an der Schläfe die rundliche, etwa $^1/_2$ cm im Durchmesser grosse, mit Schorf bedeckte Einschuss-Oeffnung. Das rechte Auge war leicht vorragend. Das Oberlid konnte nicht gut gehoben werden. Die Augapfel-Bindehaut zeigte noch stärkere Injection. Der Augapfel stand in bedeutender, sehr auffälliger Convergenz-Stellung und konnte selbst bei sehr forcirten Versuchen der Aussenbewegung, nur höchstens bis zur Mittel-Linie bewegt werden. Die Bewegung nach oben und unten war ebenfalls beschränkt, nach innen frei. Die Kranke klagte über sehr lästige Sehstörungen, namentlich über grosse Unsicherheit beim Gehen in Folge von Doppelbildern. Die Untersuchung ergab gleichnamige, gleichhochstehende, stark divergirende Doppelbilder. — Bei der Durchleuchtung sah man beträchtliche Glaskörper-Blutungen. Im Augenhintergrunde zeigten sich ebenfalls sehr ausgedehnte Blutungen, welche nament-

lich an der temporalen Seite zu grösseren Plaques zusammenflossen. Eine kleine, annähernd runde Stelle an der temporalen Netzhaut flottirte etwas. — Die Papille war nur sehr verschleiert sichtbar. — Die Sehschärfe des rechten Auges betrug etwa $^1/_{20}$ der normalen.

Das linke Auge war gesund, reizfrei und besass etwa $^2/_3$ Sehschärfe.

Eine Palpation der Umgebung des rechten Augapfels war wegen der starken Schmerzhaftigkeit und Schwellung derselben, sowie grosser Empfindlichkeit der Kranken erst nach einigen Tagen ausführbar: es liess sich, als das Blut-Extravasat durch fortschreitende Resorption kleiner geworden war, eine resistente, wulstartige, auf Druck sehr schmerzhafte Stelle unterhalb des äusseren Winkels des knöchernen Orbital-Randes durchfühlen. Man konnte auch eine schärfer abgegrenzte Kante palpiren, und liess dies darauf schliessen, dass hier der Sitz des Projectils war.

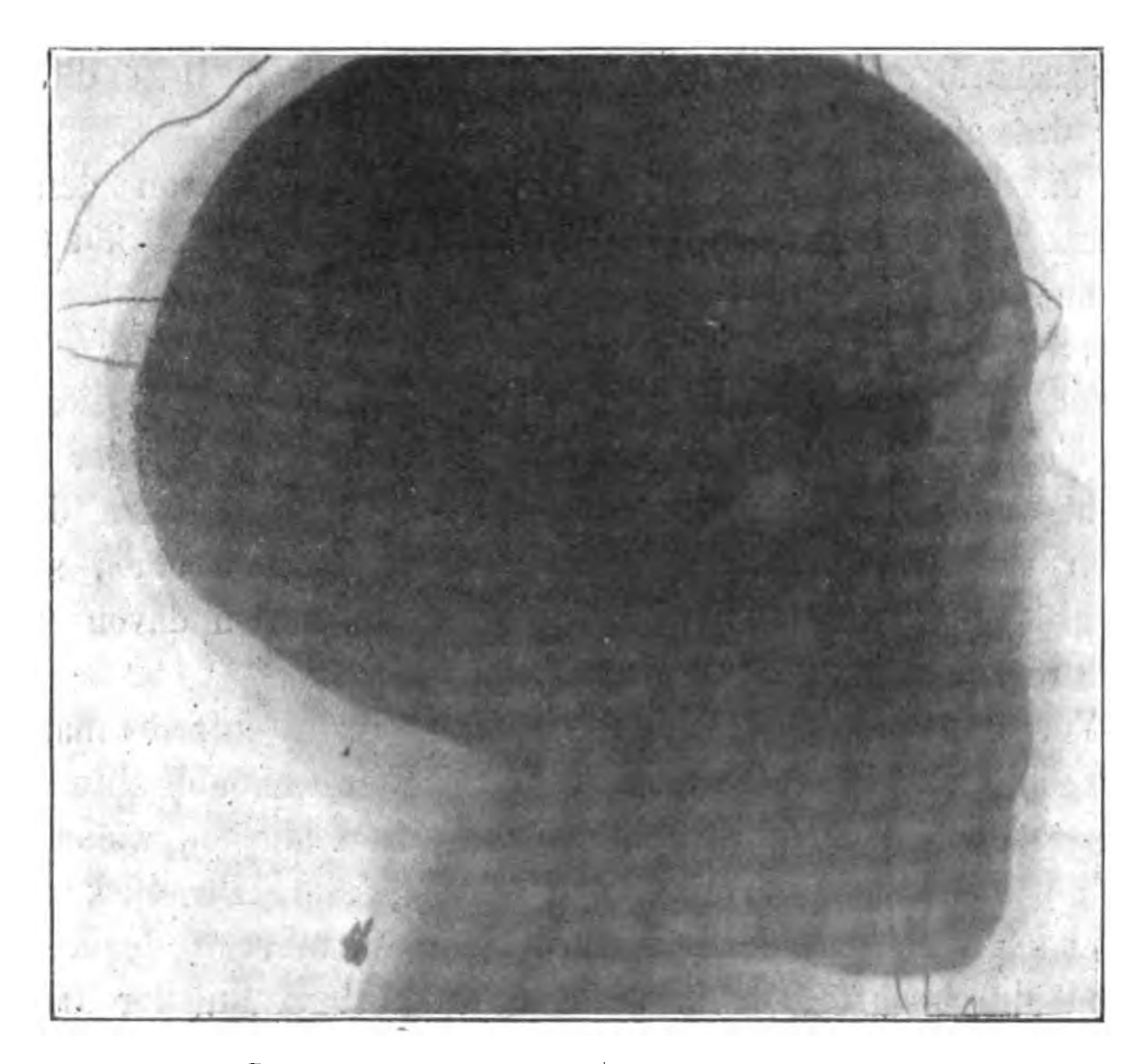
Das in der Klinik des Herrn Dr. Hoeftmann von den Herren Dr. Scheutz und Dr. Sokolowsky aufgenommene Röntgen-Bild (Röntgen-Photographie) bestätigte auch in der That die Localisation des Projectils an der bereits diagnosticirten Stelle. Letztere wurde in sehr zweckmässiger Weise durch sich kreuzende, in horizontaler, frontaler und verticaler Richtung umgelegte Drahtschlingen markirt. Man sieht auf der Röntgen-Photographie an der Kreuzungsstelle der als Richtungslinien dienenden, horizontalen und frontalen Drahtschlingen sehr deutlich einen scharf begrenzten, grösseren Fremdkörper und etwas nach hinten davon noch zwei kleinere, unregelmässige, dunkle Stellen.

Der Vorgang bei dieser Schussverletzung scheint mir demnach so gewesen zu sein, dass das Geschoss vom Schläfenbein abprallte und nur 1—2 kleinere Bleifragmente im Schläfenbein sitzen blieben, wie es aus dem Röntgen-Bild ersichtlich ist; dass aber das grössere Bleistück längs des Knochens nach vorn geschleudert wurde, die Mitte etwa der temporalen Orbitalwand durchbohrte, in ihren Knochensplittern an der Innenfläche stecken blieb und, schräg von oben aussen nach unten innen in die Orbita hineinragend, dicht vor dem Bulbus Halt machte. Der Bulbus selbst hat nur verhältnissmässig geringe Verletzungen davon getragen. — Natürlich gab aber das grosse Geschoss ein starkes Motilitäts-Hinderniss für die Aussenbewegung des Augapfels ab.

Nachdem also der Sitz des Projectils durch das Röntgen-Bild klargestellt war, wurde zur Operation geschritten. Unter Chloroform-Narcose eröffnete ich temporalwärts die Conjunctiva bulbi und kam sehr bald auf das in der Orbitalwand festsitzende, unbewegliche Corpus alienum, welches ich mit einer Sonde abtasten konnte. Ein Versuch, das Geschoss mit Pincetten oder der Kornzange zu lösen, misslang. Daher erweiterte ich den Conjunctivalschnitt, spaltete den äusseren Lidwinkel und versuchte, bevor ich an die Abmeisselung des Orbitalrandes ging, mit dem Finger das Projectil zu lockern. Dies gelang auch und konnte nunmehr die Ent-

fernung mit Leichtigkeit ausgeführt werden. — Die stark plattgedrückte Kugel zeigte in ihren grössten Durchmessern folgende Maasse; 16 mm Länge, 11 mm Breite, 7 mm Dicke. — Darauf wurde die Conjunctival- und Lidwinkelwunde durch Suturen geschlossen. Der Heilungsverlauf ging durchaus glatt von statten.

Das rechte Auge erhielt dann allmählich seine Bewegungsfähigkeit wieder, und hat diese nach den letzten Untersuchungen (im Mai d. J.) fast die Norm wieder ereicht. Auch die Glaskörper-Blutungen und die umfangreichen Hämorrhagien am Augenhintergrunde wurden in recht günstiger Weise resorbirt, so dass zur Zeit im Glaskörper nur noch ge-



Reproduction der Röntgen-Photographie.

ringere, feinere, flottirende Trübungen vorhanden sind und nur noch in der Umgebung der temporalen Contusions-Stelle grössere und kleinere Residuen der Blutungen in Form von weissen, gelblichen oder schwarz pigmentirten Flecken wahrgenommen werden können. Die Contusionsstelle selbst hebt sich noch deutlich als eine ziemlich runde, gelblich gefärbte, von einem Pigmentsaume umgebene Narbe ab; die früher constatirte Netzhaut-Ablösung hat keine weiteren Fortschritte gemacht, scheint sich sogar fast völlig angelegt zu haben. — Von der Contusions-Stelle aus sieht man eine weisse, zuerst breite, dann sich allmählich zuspitzende Narbe nach der Papillengegend hinziehen. Es handelt sich um die Narbe eines offenbar durch die starke directe Einwirkung des Geschosses auf den Augapfel entstandenen Chorioidal-Risses, welcher erst nach Resorption der wesentlichsten Blutungen

genau gesehen werden konnte. — Diesen Veränderungen entsprechend besteht eine starke Gesichtsfeld-Einschränkung nach innen bis dicht ans Centrum, in geringerem Grade nach unten und oben. — Immerhin, da ausser der normalen Stellung und der normalen Bewegungsfähigkeit, die der Augapfel erlangt hat, auch die Sehschärfe sich nach und nach ganz ausserordentlich — auf fast $^1/_2$ der normalen — gebessert hat, und da auch die früher sehr lästigen Doppelbilder den binocularen Seh-Act selbst beim Blick nach rechts nur noch sehr unbedeutend stören, kann die Kranke, welche schon seit mehreren Monaten im Stande ist, ihre Berufsthätigkeit wieder in vollem Umfange zu versehen, mit dem selten günstigen Ausgang dieses Selbstmord-Versuchs recht zufrieden sein.

Unser Büchertisch.

Neue Bücher.

1. Klinisches Wörterbuch. Die Kunst-Ausdrücke der Medicin, erläutert von Dr. med. Otto Dornbluth. Zweite, wesentl. vermehrte Aufl. (Leipzig, Veit & Co., 1902.)

Enthält auf seinen 176 Seiten kl. 8° gegen 5000 Erklärungen von ärztlichen Kunst-Ausdrücken aus alten und neuen Sprachen und ist dem Arzte unentbehrlich. Die augenärztlichen Kunst-Ausdrücke sind meist nach dem neuesten Standpunkt besprochen.

*2. Docteur Eperon, Les affections blennorrhagiques de l'oeil. (Lausanne 1902.)

*3. Ueber die hereditär syphilitische Augenhintergrunds-Veränderung, Habilitat.-Schrift von Dr. Sidler-Huguenin in Zürich. (Hamburg u. Leipzig, L. Voss, 1902.)

*4. Die neueren Augenheilmittel für Aerzte und Studierende, von Dr. M. Ohlemann, Augenarzt in Wiesbaden. (Wiesbaden, Bergmann, 1902.)

5. Encyclopädie der Augenheilkunde, herausgegeben von Prof. O. Schwarz in Breslau. Lieferung 1 u. 2. (Complet in 14 Lieferungen.) Leipzig, 1902. F. C. W. Vogel.

Ein alphabetisch geordnetes Nachschlagebuch der Augenheilkunde ist in neuerer Zeit nicht erschienen. (Ich kenne überhaupt nur den Dictionnaire ophthalmologique par M. d. Wenzel, Paris 1805, und die augenärztliche Therapie von Michaelis, Berlin 1883.) Um das Werk zum Nachschlagen möglichst bequem einzurichten, ist der Stoff in weitgehendster Weise auf 2000 Einzel-Artikel vertheilt, dazu kommen noch an 1000 Verweisungsstichworte.

6. Lehrbuch der speciellen Pathologie und Therapie, mit besonderer Berücksichtigung der Therapie. Für Studirende und Aerzte, von Dr. Th. v. Jürgensen, o. ö. Prof. d. Medicin zu Tübingen. Vierte, neubearbeitete und vermehrte Auflage. Mit zahlreichen Abbildungen im Text. Leipzig, 1902, Veit & Comp., (895 S.).

Das Werk hält die glückliche Mitte ein zwischen den ganz kurzen Compendien, die für den Praktiker unbrauchbar sind, und zwischen den ganz grossen Handbüchern, die Vielen zu kostspielig, für manche Zwecke zu zeitraubend sind. H.

Gesellschaftsberichte.

Sur les nerfs trophiques de la cornée. Pariser Gesellschaft für Biologie. 1902, 7. Juni.

E. Berger und R. Loewy beobachteten bei einem 56jährigen robusten Manne, welcher wegen einer Rippenfractur behandelt wurde, das Auftreten einer linksseitigen basalen Hirnblutung, welche eine Parese des linken 5., 6., 7. und 8. Hirnnerven und Erscheinungen von Seiten des Sympathicus (Exophthalmus, leichte Ptosis und Miosis) derselben Seite zur Folge hatte. Es entwickelte sich nun ein trophisches Hornhautgeschwür auf dem linken Auge, das eine vermehrte Thränensecretion darbot. Vortr. nehmen an, dass in dem vorliegenden Falle das Entstehen der Keratitis neuroparalytica weder durch mechanische Einflüsse (das Ulcus war zum Theil vom herabhängenden Lide bedeckt), noch durch Xerose (da Hypersecretion der Thränen bestand,) noch durch vasomotorische Störungen oder das gleichzeitige Bestehen von Sensibilitäts- und vasomotorischen Störungen (F. Seydel) sich erklären lasse, da auch ohne letztere (vgl. den Fall von Gallemaerts) eine Keratitis neuroparalytica auftreten könne. Für eine Reihe von Fällen von neuroparalytischer Hornhautentzündung bleibe nur die Erklärung möglich, dass dieselbe durch eine Läsion von trophischen Hornhautfasern entstanden sei (wofür übrigens auch das gleichzeitige Bestehen von trophischen Störungen an anderen vom Trigeminus innervirten Gebieten spreche). In dem Falle der Vortr. konnte eine genaue Localisation der Läsion des Trigeminus aus den klinisch beobachteten Erscheinungen festgestellt werden, und wird von denselben der Versuch gemacht, aus den bisherigen klinischen Beobachtungen von zweifellosen Fällen von neuroparalytischer Hornhaut-Entzündung den wahrscheinlichen Verlauf der trophischen Hornhautnerven festzustellen. Bis zum Ganglion Gasseri scheinen in den meisten Fällen die trophischen Fasern den Trigeminus zu begleiten. Da nicht selten ein und dieselbe Ursache, z. B. Hämorrhagie, eine Läsion des Trigeminus und gleichzeitig eine solche der sympathischen Fasern (Plexus caroticus) hervorrufen können, so erklärt es sich, warum Trigeminus-Lähmung mit Keratitis neuroparalytica mehrfach gleichzeitig mit Sympathicus-Lähmung beobachtet wurde. In der Mehrzahl der Fälle scheinen die trophischen Hornhautnerven nicht in das Ganglion Gasseri überzugehen, sondern wahrscheinlich durch die in einzelnen Handbüchern beschriebenen anastomotischen Fasern zum sympathischen Nervengeflechte zu ziehen. Nur in seltenen Fällen scheinen die trophischen Fasern der Hornhaut durch das Ganglion Gasseri hindurchzutreten (in welchen Fällen die Exstirpation des Ganglion Gasseri eine ganz zweifellose neuroparalytische Hornhautentzündung [Gallemaerts u. A.] hervorrufen kann) und in diesen Fällen treten die trophischen Nervenfasern durch einen (anatomisch beschriebenen) Verbindungsfaden auf das sympathische Geflecht über. In beiden Fällen gehen die trophischen Fasern dann in das Gebiet der Nn. lacrymalis und infratrochlearis über. Mit den Ciliarnerven scheinen die trophischen Fasern nicht zum Ganglion

ciliare zu verlaufen und letzteres kann auch nicht (beim Menschen) das Centrum für die trophischen Hirnhautnerven sein, da die Exstirpation des Ganglion ciliare beim Menschen nach Terrien keine neuroparalytische Hornhaut-Entzündung hervorruft. Auch die Durchschneidung der Ciliarnerven unmittelbar hinter dem Bulbus (bei der Neurotomia optico-ciliaris), welche nie von dem Auftreten einer neuroparalytischen Hornhaut-Entzündung gefolgt ist, spreche dagegen, dass die trophischen Hirnhaut-Nerven auf dieser Bahn in den Bulbus gelangen. Die Arbeit wird in extenso erscheinen.

Referate, Uebersetzungen, Auszüge.

Eine neue Operation gegen Hornhaut-Kegel, von J. Hirschberg.[1]

M. H.! Wenngleich die kegelförmige Verkrümmung der Hornhaut zu den selteneren Leiden gehört, so betrifft sie doch einerseits jugendliche, auf Arbeit angewiesene Menschen und andrerseits beide Augen[2], und bewirkt so starke Sehstörung, dass der menschenfreundliche Arzt auf Abhilfe bedacht sein muss.

Diese auf Verdünnung des mittleren Bezirks der Hornhaut beruhende, stumpfkegelförmige (oder noch eher hyperboloïde) Verkrümmung des kostbaren Lichtfensters kann weder durch allgemeine, noch durch örtliche Behandlungen zurückgebildet oder auch nur gehemmt werden. Auf einer gewissen Höhe des Leidens, bei meist schon beträchtlicher Sehstörung, kann allerdings ein länger dauernder Stillstand eintreten. Optische Hilfsmittel, wie Brillen, versagen in den ausgebildeten Fällen fast vollständig.

Fragen wir nun nach den Folgen der allein noch aussichtsvollen, operativen Behandlung, so finden wir selbst in unsern besten Lehr- und Handbüchern[3] so unbestimmte und widersprechende Angaben, dass wir uns nicht wundern dürfen, wenn sogar hervorragende Augenärzte solche Fälle als unheilbar fortsenden. Wenigstens habe ich dies mehrmals erlebt. Allerdings kann die von A. v. Graefe ursprünglich ausgeführte Iridectomie[4], die von der Annahme eines (wenigstens im Verhältniss zu

---

[1] Nach einem in der April-Sitzung der Berliner ophthalmologischen Gesellschaft gehaltenen Vortrag mit Kranken-Vorstellung. (Berliner klin. Wochenschr. 1902, Nr. 20.)

[2] Nach White Cooper (London Journ. of Med. 1850) im Verhältniss von 1 : 1000 Augenkranken. Ebenso in meiner Statistik für 1877; dagegen in der für 1870—1877 im Verhältniss von 0,4 : 1000. (Beitr. zur prakt. Augenheilk. III. S. 102, 1878.)

[3] Am genauesten ist Panas, I, c. XV, S. 286—295, Paris 1894, von den älteren Mackenzie (in der franz. Ausg., Paris 1897); eine der besten Abhandlungen über Hornhautkegel ist die von A. v. Graefe, Verhandl. der Berliner med. Gesellsch., 1868, 29. Januar.

[4] A. f. O., IV., 2, 271, 1858. Ich sah den von A. v. Graefe 1858 operirten Herrn im Jahre 1890, also nach 32 Jahren. Nach der Ansicht des Kranken hatte die Operation gar keinen Erfolg gehabt. Das operirte Auge vermochte 1890 nur Finger auf 2 Fuss zu zählen und nicht Sn XXX, in der Nähe, zu entziffern. (Vgl. Centralbl. f. Augenheilk. 1891, S. 245.) — Die Iridectomie gegen Hornhaut-Kegel war schon von Travers und Tyrrel angerathen worden, von letzterem übrigens mit gleichzeitiger Verlagerung der Pupille gegen die Peripherie zu. (Diseases of the eye, London 1848, I, S. 278.) — Dass Paracentesen nichts nützen, ist lange bewiesen; dennoch sind sie neuerdings empfohlen worden.

der geringeren Widerstandsfähigkeit der Hornhaut-Mitte) zu hohen Binnendrucks im Auge als Ursache des Hornhaut-Kegels ausging, fast niemals Verbesserung der Sehkraft bewirken; meist wird sie durch dauernde Erweiterung der Pupille, d. h. durch Einbeziehung von äusserst verschiedenfach gekrümmten Hornhaut-Partien in das Pupillen-Gebiet, lediglich Schaden anrichten und die Sehkraft verschlechtern.

Auch die von Bowman mittels doppelter, diametral gegenüber liegender Iris-Einbindung (Iridodesis) hergestellte Katzen-Pupille[1] kann ein brauchbares Auge nicht liefern, da die in der einen Richtung bewirkte Verschmälerung des Strahlenbündels zu theuer erkauft wird durch die Verbreiterung desselben in der andren Richtung, nämlich in der Längs-Achse der Katzen-Pupille, welche sowohl den centralen Theilen der Hornhaut, mit ganz kurzen Krümmungs-Halbmessern, wie den peripherischen mit ganz langen gegenüberliegt, — ganz abgesehen davon, dass die Iris-Einbindung an sich, vollends eine doppelte, als ein unbedenklicher Eingriff nicht angesehen werden darf, da die damit operirten Augen wegen der Iris-Einheilung in steter Gefahr einer septischen Vereiterung schweben. Das einfache Abschneiden der Kegelspitze[2], oder einer ihr benachbarten Partie, durch die ganze Dicke der Hornhaut, — mag man eine Naht anlegen oder nicht, ein Messer oder einen Trepan anwenden, — habe ich auf meinen Reisen wohl mit einem gelinden Grauen gesehen, aber niemals nachgeahmt. Auch hat Niemand meines Wissens bisher eine befriedigende Statistik dieses Eingriffs zu liefern vermocht. Fieuzal[3] erlebte auf 4 Fälle 3 Mal vordere Synechie. Man sah sich genöthigt, die Iridectomie nachzuschicken. Die Kranken gewannen nichts an Sehkraft, mitunter büssten sie noch ein. Dabei handelt es sich um Augen, die vor dem Eingriff, wenn schon recht sehschwach, so doch weder blind noch mit Blindheit bedroht gewesen.[4] Ich halte jede irgendwie beträchtliche Eröffnung der so sehr vertieften Vorderkammer für recht bedenklich; jede Iris-Einheilung[5] bedingt dann, wegen der starken Zerrung die Gefahr der Drucksteigerung.

Einen richtigen Pfad der Heilung hat A. v. Graefe[6] später angebahnt und betreten. Er ätzte die Kegelspitze, um sie durch Narbenzusammen-

---

[1] A. f. O., XII, 2, 216.

[2] Schon Fario hatte es 1835 geübt; Warlomont 1855 es von Neuem empfohlen. (Annal. d'Oc. XXXIV, S. 18.)

[3] Soc. française d'opht. 1888. Galezowski hatte unter 20 Ausschneidungen 1 Mal Verlust des Auges, 5 Mal Iris-Vorfall. (Centralbl. f. Augenheilk. 1886, S. 308.) Bader hatte unter 17 Ausschneidungen mehrmals sehr heftige Entzündung, aber keinen Verlust des Auges erlebt. (Lancet, 1872). — Die Ausschneidungen mit Naht ist 1896 von Castresana als ein neues Verfahren beschrieben. (Centralbl. f. Augenheilk. 1896. S. 752.)

[4] Der Herr in den dreissiger Jahren, mit doppelseitigem Hornhaut-Kegel, den A. v. Graefe 1858 auf dem einen Auge operirt hatte, konnte auf dem andern Auge 1890, also nach 32 Jahren, noch ziemlich feine Schrift lesen, wenngleich nur in sehr grosser Annäherung.

[5] Dieselbe entsteht sogar, wenn der Hornhaut-Kegel einfach in einer Länge von 3—5 mm gespalten wird. (Schiess, Centralbl. f. Augenheilk. 1892, S. 114.)

[6] Vgl. seine oben erwähnte Abhandlung über Keratoconus vom Jahre 1868, sowie auch die frühere, im Arch. f. O. XII, 2, 215—222, 1866. J. Sichel war ihm schon voraufgegangen, indem er die (secundäre) Trübung der Kegelspitze alle 2—3 Tage mit dem Höllenstein berührte, „um dieselbe abzuplatten und eine feste Narbe zu erzeugen". (Bull. génér. d. Thérap. 1842. Annal. d'Ocul., t. II suppl., S. 162. Iconogr. opht. S. 403, § 550 flg.)

ziehung abzuflachen. Allerdings war sein Verfahren einerseits schwierig und zusammengesetzt, da er von der an der Kegelspitze so überaus verdünnten Hornhaut zunächst mit dem Schmalmesser einen kleinen, nicht durchbohrenden Lappen abtrug, und dann diesen Substanz-Verlust mit Höllenstein ätzte; und andrerseits auch nicht frei von Durchbohrung der Hornhaut und gelegentlicher Eröffnung des künstlichen Geschwürs mittels eines Stiletchens.

Dieses v. Graefe'sche Verfahren habe ich seit etwa 20 Jahren[1] verändert, vereinfacht und, wie ich glaube, gefahrlos gemacht. Die schwach rothglühende[2] Olive meines kleinen Brenners wird einmal auf die Kegelspitze aufgesetzt und hierdurch ein oberflächlicher Substanz-Verlust von etwa 1,5 mm Durchmesser geschaffen. Nach etwa 10 Tagen wird genau an derselben Stelle das Brennen wiederholt, so im Ganzen etwa 3—4 Mal. Die späteren Brennungen sind leicht, da der zu brennende Ort sofort ersichtlich ist. Für die erste Brennung muss man den Scheitel mittels des Keratoskops genau aufsuchen; derselbe sitzt übrigens meistens nicht in der Mitte der Hornhaut, sondern vor dem äusseren-unteren Quadranten der mittelweiten Pupille. In dieser etwas seitlichen Lage der Kegelspitze hat man zugleich den grossen Vortheil der geringeren Behinderung für das spätere Sehen des Kranken. Durchbohrung wird grundsätzlich vermieden.[3] Der zurückbleibende Narbenfleck von stets sehr bescheidener Ausdehnung[4] wird später durch Stichelung mit chinesischer Tusche (Tätowirung) schwarz gefärbt. Wir erreichen also durch die Brennung mit nachfolgender Färbung eine Abflachung der übermässig gekrümmten Hornhaut und gleichzeitig eine Ausschaltung ihres in optischer Hinsicht schlechtesten Theiles. Dabei ist auch das Aussehen des operirten Auges zufriedenstellend.

Wiederholt habe ich dieses Verfahren mit gutem Erfolg angewendet, die Sehkraft von $^1/_{10}$ auf $^1/_5$ gehoben, Gymnasiasten, Studenten, Arbeitern die verlorene Arbeitsfähigkeit wieder hergestellt: und niemals eine schädliche Folge des Eingriffs beobachtet.

Aber in einzelnen Fällen reicht die Brennung an der umschriebenen Scheitel-Partie nicht aus. Deshalb habe ich schon im Jahre 1891 bei einem 22jährigen, bei welchem der Krümmungs-Halbdurchmesser der Hornhaut rechts nur 3 mm, links nur 4 mm maass[5], in fünf aufeinander folgenden Brennungen, binnen 40 Tagen, das Pupillen-Gebiet der Hornhaut umkreist und die Sehkraft von $^1/_{15}$ auf $^1/_5$ gehoben, und dieses Rund-Brennen nachher noch durch das Rund-Färben vervollständigt.[6]

---

[1] Vgl. Centralbl. f. Augenheilk. 1888, S. 20; 1887, S. 77; 25jähr. Bericht meiner Augenheilanstalt. 1895, S. 38.

[2] Ich vermeide für diesen Zweck den glühenden Platin-Draht und den Thermokauter, erhitze die kleine Olive in der Spiritusflamme bis zur Rothgluth und halte sie dann in der freien Luft, bis sie nur noch dunkel glüht.

[3] Es ist recht seltsam, dass H. Snellen sen. mir „die Durchbohrung der Hornhaut mit glühender Nadel" zuschreibt. (Arch. f. O. 1897. XLVII, 1, S. 105.)

[4] Allerdings habe ich auf meinen Reisen gelegentlich Riesen-Flecke beobachtet. Doch sind diese Schädlinge nach den erwähnten Regeln leicht zu vermeiden.

[5] 7,7 mm in der Norm.

[6] Vgl. Centralbl. f. Augenheilk. 1891, S. 245; 1894, S. 83 und die Dissertation von Duerdoth, Kiel 1894, welche einige meiner Beobachtungen ausführlich mittheilt. Da es immer noch Fachgenossen giebt, welche ohne griechische Namen nicht auskommen, so will ich ihnen περίκαυσις und περίστιξις an die Hand geben. Uebrigens hat auch v. Wecker nach v. Graefe's Operation die Tätowirung geübt, und Grandclement einfach die Tätowirung der Kegelspitze.

In andren Fällen, namentlich wenn man bei noch ziemlich jugendlichen Kranken bereits wegen völliger Arbeitsunfähigkeit zu operiren genöthigt war und die einfache Brennung an der umschriebenen Scheitel-Partie mit nachfolgender Färbung geübt hatte, tritt nach anfänglicher, bedeutender Besserung im Laufe der Jahre, offenbar durch Fortbestehen des ursächlichen Processes, jener Verdünnung des mittleren Bezirks der Hornhaut, wieder ein Nachlass der Wirkung und Verschlechterung des Sehens ein. Diese Thatsache ist bisher noch nicht genügend gewürdigt worden. In einem solchen Fall habe ich mich dann auf die Rund-Färbung allein beschränkt, wodurch die Sehkraft von weniger als $^1/_{10}$ bis auf $^1/_4$ gehoben, und der arbeitsunfähige Mann wieder arbeitsfähig geworden ist. Die Rund-Färbung dürfte auch als alleinige Operation genügen. Sie umkreist genau die durch Physostigmin-Einträuflung verengerte Pupille und ersetzt die palliative Wirkung der pupillen-verengernden Einträuflungen, welche man ja, zumal bei Arbeitern, nicht für das ganze Leben fortsetzen kann, oder die Wirkung der Loch- und Schutzbrillen[1], mit welchen die meisten der ernsthaften Arbeiten doch nicht geleistet werden können. Aber diese Operation bewirkt nicht allein eine organische Pupillen-Verkleinerung, welche gerade bei Hornhaut-Kegel so wichtig erscheint, sondern sie flacht auch gleichzeitig den Krümmungs-Halbmesser des mittleren Hornhaut-Bezirks in ganz merklicher Weise ab, — offenbar durch Narbenbildung in dem gefärbten Ringe, — so dass die Sehkraft noch eine weitere Verbesserung erfährt. Freilich muss die Rund-Färbung sehr sorgsam ausgeführt werden, unter strengster Asepsie, wie ich es beschrieben habe[2], in mehreren (3—4), immer durch 2—3 Wochen getrennten Sitzungen, mit schräger, leichter Stichelung, um jede auch nur punktförmige Durchbohrung der Hornhaut zu vermeiden.

Im Jahre 1890 kam ein 18jähriger Zuckerbäcker, welcher seit einem Jahre über Sehstörung klagte und jetzt arbeitsunfähig war, mit beiderseitigem Hornhaut-Kegel. Die Sehkraft war auf dem rechten Auge kleiner als $^1/_6$; auf dem linken kleiner als $^1/_{12}$. Nach meiner gewöhnlichen Operation (Brennungen und Färbung des Kegelscheitels) stieg die Sehkraft beiderseits nahezu auf $^1/_4$. Der Kranke konnte arbeiten, sich verheirathen und eine Familie gründen. Aber elf Jahre nach der Operation kehrte er zurück mit der Klage, dass er wiederum arbeitsunfähig sei und so nicht weiter leben könne. Der Krümmungs-Halbmesser der Hornhaut in der Seh-Achse misst auf dem rechten Auge 5,6 mm; auf dem linken ist er bedeutend kürzer und mit Javal's Ophthalmometer überhaupt nicht mehr zu messen. Die Sehkraft für die Ferne ist rechts $^1/_{10}$ (= $^5/_{50}$ m, mit − 6 D. s. ⊃ − 1,5 D. c. ↑), links weniger als $^1/_{10}$. Das linke Auge liest die feinste Schrift nur bis auf $1^1/_2''$ = 3,75 cm Entfernung. (Sn 0,5 in 0,0375, $S \leqq {}^4/_{50}$).

Probeweise Verengerung der linken Pupille auf 1,5 mm (durch Physostigmin-Einträuflung bessert die Sehkraft erheblich.

---

[1] H. Snellen rühmt von seiner Schlitzbrille, dass die damit ausgestattete Dame den Roman Trilby in 2 Tagen zu lesen vermochte. Leute, die weiter nichts zu thun haben, können mit solchen Brillen allerdings befriedigt werden. Ueberhaupt braucht man diejenigen Kranken nicht zu operiren, die mit ihren (cylindrischen, hyperbolischen u. a.) Brillen auskommen.

[2] Deutsche med. Wochenschr. 1891; Centralbl. f. Augenheilk. 1891, S. 241 und 1887, S. 69; 25jähr. Bericht meiner Augenheilanstalt, 1895, S. 35.

Nunmehr wird links bei so verengerter Pupille in drei Sitzungen (29. I., 11. II., 10. III 1902) unterhalb, schläfenwärts und nasenwärts von dem scheinbaren Ort der Pupille, d. h. von der senkrechten Projection des Pupillen-Randes auf die Hornhaut, eine ringförmige Färbung der Hornhaut von etwa 2 mm Breite angelegt. Der obere Theil des Ringes kann offen bleiben, da der Kranke dauernd und gewohnheitsmässig das obere Lid bis zum oberen Pupillen-Rand gesenkt hält. Am 22. III. 1902 ist links die Sehkraft auf $^1/_4$ gestiegen (S = $^5/_{20}$ m für die Ferne, mit − 2 D. s.); der Hornhaut-Krümmungshalbmesser wird mit Javal's Ophthalmometer auf 6,12 mm bestimmt; das Augenspiegelbild ist ganz erheblich regelmässiger, als auf dem andern Auge, das vor dieser Operation das bessere gewesen; der Kranke ist vollständig befriedigt. Erfreut brachte er mir heute die Zeichnung einer um 6 m entfernten Lichtflamme, die mit dem linken, operirten Auge betrachtet, nur halb so breit und dabei weit regelmässiger ausfiel, als mit dem rechten.

Journal-Uebersicht.

I. Zeitschrift für Augenheilkunde. VII. Heft 2. 1902. Februar.

1) Ueber den Werth der Lidbildung mittels Uebertragung stielloser Hauttheile, von Prof. Kuhnt in Königsberg.

Verf. spricht dem Verfahren hohen Werth zu; nach seinen Erfahrungen ist die oberflächliche, sei es partielle, sei es totale Blepharo-Plastik mittels Uebertragung stielloser Hauttheile zu üben und weiter zu cultiviren. Vorbedingung ist, dass der Lidrand und die Conjunctiva erhalten sind, es sich also um reine Fälle des Narben-Ectropium handelt, auch ist guter Gesundheitszustand, Freisein von örtlichen Entzündungen nothwendig, wie auch, dass die Narbenschrumpfung ihr Maximum erreicht hat.

Die angewandten Methoden waren die von Le Fort-Wolfe in 18, von Thiersch in 21 Fällen. Verf. legt die Technik genau dar. Da er der Ansicht ist, dass nur deren minutiöse Befolgung Erfolg verspricht, muss auf die sehr ausführlichen Darlegungen im Original verwiesen werden.

---

2) Ueber die nach Kalk-Insulten auftretenden Hornhaut-Trübungen, von Cand. med. Rosenthal. (Univ.-Augenklinik in Berlin).

Während die neuen Arbeiten über die Kalk-Aetzung fast ganz auf theoretischen Erwägungen basiren, hat Verf. gesucht, experimentelle Grundlagen für die neuen Anschauungen zu schaffen. Seine Experimente ergaben, dass die durch Aetzkalk bewirkte Wasser-Entziehung und Wärme-Entwicklung in ihrem Zusammenwirken nur so geringe Hornhaut-Trübungen erzeugen, dass dadurch die dichte und dauernde Trübung nach Kalkverletzung nicht erklärt werden kann. Des Weiteren ist eine Einlagerung kleinster Kalktheilchen in das Gewebe auszuschliessen, dagegen die chemische Wirkung anzuerkennen Letztere kann sich äussern 1. durch Extraction von Corneamucoid, 2. durch Ausfällen von Niederschlägen: a) im Epithel, b) im Glutin der Grundsubstanz, c) in der Lymphe.

Für die Therapie ist die Ausbeute der Versuche eine geringe. Es ergiebt sich zunächst die Bestätigung, dass bei Kalkverletzung kräftiges Aus-

spülen mit Wasser das beste ist; dann ein Hinweis auf die Anwendung von verdünnten Säuren oder Alkalien, die zunächst keine günstigen Resultate gab.

---

3) **Weiterer Beitrag zum klinischen Verhalten intraoculärer Eisensplitter (acute Druck-Erniedrigung und Druck-Steigerung),** von Dr. Cramer in Cottbus.

3 Wochen nach operativer Entfernung eines Eisensplitters aus der Linse brach in Verf.'s Falle acute Druck-Erniedrigung aus, die unter dem Bilde des Glaucoms mit Pupillen-Erweiterung, Anlegen der Iris an die Hornhaut unter heftigsten Schmerzen verlief. Nach Lanzenschnitt der wenig von der bisher gar nicht aufgesaugten Linse förderte, blieben die Schmerzen fort, während die Druck-Erniedrigung nach 4—5 Wochen in wechselnder Stärke anhielt. Die Projection blieb gut. Während dann der Druck normal blieb, wurden die Linsenmassen langsam aufgesaugt. Etwa $^1/_2$ Jahr nach der Verletzung zeigte sich typische Druck-Steigerung und Verrostung; das Sideroskop gab keinen Ausschlag. Nach 3 Wochen neuer typischer Glaucom-Anfall, der durch Iridectomie geheilt wurde, S mit $+ 12\,D = {}^1/_{10}$.

Es sei nicht zu bezweifeln, dass ein zweiter nicht beachteter Fremdkörper im Auge gesessen hatte. Dessen Sitz war vermuthlich im Ciliarkörper, dessen Verletzung nach Samelsohn sowohl Druck-Steigerung wie Druck-Erniedrigung verursachen kann. Ein Kammerwasser-Abfluss war auszuschliessen, zumal die Pupillen-Erweiterung dagegen spricht.

Die Ursache der späteren Druck-Steigerung sieht Verf. in gestörter Resorptionsfähigkeit der Iris.

---

4) **Die Taschen-Sehproben von Landolt,** von Dr. Schoute in Amsterdam.

Verf.'s Untersuchungen bestätigen, dass die Landolt'schen Kreise praktisch als Taschen-Sehproben verwendet werden können.

Heft 3. März.

1) **Ein Fall von doppelseitiger Orbitalphlegmone mit Ausgang in Heilung und Erhaltung des Sehvermögens beiderseits; Rückbildung eines linksseitigen subchorioidealen Exsudates,** von O. Lass. (Univ.-Augenklinik in Giessen.)

Im Anschluss an einen Furunkel an der Nasenwurzel, der von Laien geöffnet war, entstand eine Phlegmone erst der rechten, dann der linken Orbita, also durch Fortleitung einer Entzündung der Haut, die nicht Erisypel war, auf das Gewebe der Orbita. Die Therapie bestand in Umschlägen und Incision.

---

2) **Beiträge zur Aplasie des Nervus opticus,** von Dr. Rosenbaum. (Univ.-Augenklinik in Marburg).

Beschreibung des histologischen Augenbefundes bei zwei Fällen von Anencephalie, einem dritten Falle von congenitaler Hydrocephalie menschlicher Individuen. Die Bulbi waren im Ganzen wohlgebildet, zeigen eine kräftig entwickelte Muskulatur. Die Sehnerven-Gegend glich mikroskopisch der normalen, das Sehnerven-Gewebe war durch Blutgefässe und Stützgewebe ersetzt. Bei einem Falle von Aplasie des N. opticus bei einem Kaninchen, dessen zweites Auge gut entwickelt war, war ein Sehnerv bezw. eine Papille überhaupt nicht nachzuweisen.



3) **Ueber die Skiaskopie-Theorie, skiaskopische Refractionsmessung und über mein elektrisches Skiaskop-Ophthalmometer,** von Dr. Hugo Wolff in Berlin.

4) **Subconjunctivale Skleralperforation durch einen Pfeilschuss,** von Dr. Stoewer in Witten.

Wahrscheinlich hatte der Pfeil bei nach unten rotirtem Bulbus durch seine eigenartige, in Folge der gebückten Stellung des Patienten zum Orbitaldach möglichen Richtung durch das Oberlid hindurch die Sklera direct subconjunctival perforirt. Der Pfeil wurde von dem Schützen aus der Wunde gezogen und dabei die Skleralränder umgekrempelt, wie es sich bei einem Einschnitte in die Conjunctiva herausstellte. Die Heilung war gut, die Sehkraft wurde fast normal.

5) **Bericht einer oculistischen Abtheilung in Sibirien,** von Dr. Putatia-Kerschenbaumer in Moskau.

Die oculistische Abtheilung unter Verf.'s Leitung arbeitete im Jahre 1900 in verschiedenen Orten der transsibirischen Bahn entlang. Die amtlich benachrichtigte Bevölkerung strömte weit her. Behandelt wurden ambulant 9162 Kranke, klinisch 2616 mit 3338 Operationen. Es überwogen unter den 9162 Patienten Krankheiten der Conjunctiva (mit Ausschluss des Trachoms) mit 16,1 %, Trachom und dessen Complicationen mit 38,4 %, Krankheiten der Cornea mit 15,2 %. 1137 unheilbar an beiden Augen Blinde = 12,41 % fanden sich darunter. Die Ursache war Variola in 18,5 %, Trachom in 15,6 %, Glaucom in 14,5 %, Krankheiten des N. opticus in 12,5 %; aus den übrigen kleinen Zahlen sei Blennorrhoea neonat. mit nur 3,3 % erwähnt.

Heft 4. April.

1) **Die Form des glaucomatösen Auges,** von Dr. Schoute in Amsterdam.

Verf. untersuchte 6 Augen, die entweder an primärem oder an secundärem Glaucom gelitten hatten, nach der Koster'schen Gyps-Abgussmethode. Er fand die Zahlen der Hornhaut-Basis grösser als normal. Die Form-Unterschiede durch experimentelle Druck-Steigerung waren nur sehr geringfügig. Die Augen näherten sich der Kugelform, so das Verf. schliesst, es gebe entweder neben der birnförmigen einen normalen runden Augentypus, der zu Druck-Steigerung disponirt ist, oder das Auge erhält, wenn es längere Zeit an einer Krankheit mit Druck-Steigerung gelitten hat, eine runde, der Kugel ziemlich nahe kommende Form.

2) **Beitrag zur subconjunctivalen Discission des einfachen Nachstars (Kuhnt),** von Dr. H. Wokenius. (Univ.-Augenklinik in Königsberg.)

Die neue Veröffentlichung der Kuhnt'schen Klinik über Nachstar-Operation richtet sich zunächst gegen die Scheeren-Operationen, verwirft das Instrument von Levinsohn und die Zweinadel-Operation von Stilling, macht auch gegen das Vorgehen mit dem Knapp'schen Messerchen Bedenken geltend, um auf die Ueberlegenheit des Kuhnt'schen subconjunctivalen Verfahrens hinzuweisen.

Ein am Schaft gebogenes zweischneidiges Messerchen wird 3—4 mm vom Limbus in die Conjunctiva des vorbereiteten atropinisirten Auges eingestochen, dann unter derselben bis hinter die Corneoskleral-Grenze geführt und dringt

hier durch die Sklera in die peripherste Vorderkammer. Nun wird das Messer parallel zur Iris-Ebene vorgeschoben, hinter dem Pupillenrande in die Nachstar-Membran gesenkt und dann mit leichten sägeförmigen Schnitten bis hinter den Pupillarrand der andern Seite bewegt, so den Nachstar in grosser Ausdehnung durchtrennend. Das Messer wird aus dem Pupillarfeld langsam aus der Kammerbucht rasch herausgezogen. Bei Früh-Discissionen wird das Messer zunächst zur Iris parallel bis hinter den gegenüberliegenden Pupillenrand geführt, dann um einen rechten Winkel senkrecht auf den Nachstar gestellt und dieser dann beim Zurückziehen des Messers durchschnitten. Complicirter ist das Verfahren einer Zweimesser-Operation bei gereizten Augen, auch bei sehr festen Nachstaren.

261 Cataract-Operationen in den Jahren 1899 und 1900 stehen 244 Nachstar-Operationen = 93,5 $^0/_0$ gegenüber. Diese Häufigkeit findet ihre Erklärung in principieller frühzeitiger Discission, zumal bei den weit entfernten Wohn-Orten der meisten Patienten häufig sehr unreife Stare zu operiren sind (?).

37 Mal wurde wegen nicht genügender Grösse des Spaltes Wiederholung der Discission nöthig, Verlust oder Verschlechterung des Auges trat niemals ein, ebenso wenig Glaucom und Iridocyclitis, längere ciliare Injection 14 Mal, leichte iritische Reizung 5 Mal, Iritis 2 Mal.

---

3) **Ueber die Jequiritol-Therapie,** von E. Hummelsheim in Bonn.

Das Präparat besitzt die Heilwirkung des Jequirity, hat den grossen Vorzug, dass es genaue Dosirung und gleichmässige Steigerung der Abrin-Wirkung gestattet.

---

4) **Ein Fall von geheilter Panophthalmitis nach Cataract-Extraction durch Einführung von Jodoform ins Augen-Innere,** von Dr. H. Schmidt in Elberfeld.

Nach Entfernung des Eiters aus der Vorderkammer des Auges der 90jährigen Patientin floss viel Glaskörper ab, so dass ein klaffender Eingang ins Augen-Inneren offen lag. Verf. führte ein Jodoform-Blättchen (Wüstefeld) ein und stäubte fein gepulvertes Jodoform reichlich hinzu, darauf feuchter Dauerverband. Es folgte gute Heilung ohne Nachstar mit S = $^1/_5$—$^1/_4$.

---

5) **Ueber eine mit Erfolg operirte Cyste des linken Hinterhaupt-Lappens nebst Bemerkungen,** von Dr. Cramer in Cottbus.

Verf.'s interessanter Fall, der eine grosse Seltenheit darstellt, zeigte im Verlauf die klassischen Zeichen eines wachsenden Hirntumors. Der Augenbefund ergab Stauungspapille beiderseits, welcher Erscheinungen ähnlich der Retinitis albumin. vorher gegangen waren, und rechtsseitige sectorenförmige Hemianopsie bei schweren Allgemein-Symptomen ohne Ausfalls-Erscheinungen. Durch Ausschliessung und gestützt auf einen ganz analogen 1891 von Hirschberg (im Neurolog. Centralblatt) veröffentlichten Fall diagnosticirte Verf. als Sitz des Tumors die Hirnrinde des linken Occipital-Lappens. Die daraufhin von Prof. Thiem vorgenommene Operation bestätigte dies, indem hier eine Cyste gefunden wurde, nach deren Entfernung Heilung unter Beseitigung auch der objectiven Augen-Erscheinungen erfolgte. Spiro.

II. Die ophthalmologische Klinik. 1902. Nr. 4—7.

1) **Behandlung des Xanthelasma mittelst der Electrolyse,** von Leplat.

Verf. empfiehlt die Electrolyse bei der Behandlung des Xanthelesma für folgende Fälle:

1. Wenn das Xanthelasma zu ausgedehnt ist, so dass man nach der Excision eine fehlerhafte Vernarbung zu fürchten hat.

2. Wenn das Xanthelasma knötchenförmig ist und die Knötchen über eine grössere Fläche zertreut sind.

3. Bei beginnender Entwicklung eines Xanthelasma; denn je kleiner die Neubildung, desto vortheilhafter ist es für die Therapie.

Die Platin-Nadel wird mit der Kathode verbunden, die Anode bekommt Patient in die Hand, und ein Strom von 2—4 M.-Amp. hindurchgeschickt. In jeder Sitzung wird die Nadel an 5—6 verschiedenen Stellen eingestochen.

---

2) **Dionin und seine Anwendung in der Augenheilkunde,** von Darier.

Dionin besitzt eine ausgesprochene tiefe und anhaltende schmerzstillende Wirkung, wenn es vom Bindehautsack aus zur Resorption kommt; es übt ausserdem eine Reizung auf die Endothelien der Bindehaut-Capillaren aus und wirkt hierdurch als ein Lymphagogum im Sinne Heidenhain's. Eine 2 % Lösung ist die brauchbarste. Man kann jedoch stärkere Lösungen benutzen, ohne toxische Zufälle befürchten zu müssen.

---

3) **Epidemische Augenkrankheit unter den deutschen Brand-Enten und den australischen Brand-Gänsen des zoologischen Gartens in Hamburg,** von Liebrecht.

Die Brand-Enten von der Nordseeküste und die Brand-Gänse aus Australien werden in verschiedenen zoologischen Gärten von einer gleichartigen ansteckenden Augenkrankheit ergriffen, die in wenigen Tagen zur Erblindung des betroffenen Auges führt und in kurzer Zeit auch den Tod des Thieres zur Folge hat. In der Regel werden beide Augen gleichzeitig ergriffen. Die Erkrankung, Hornhaut-Geschwür mit Durchbruch und Ausbreitung der Entzündung im vorderen Theile des Auges, lässt das hintere Auge und die Orbita meist intact, setzt sich aber oft in die Kieferhöhle fort und führt hier zu starker Eiterung. Der Giftstoff besteht aller Wahrscheinlichkeit nach in uns zur Zeit noch unbekannten Bakterien und ist nicht an das Wasser gebunden.

Jede Therapie erscheint bei ausgebrochener Krankheit fruchtlos.

---

4) **Doppelseitige Neuritis optica nach Meningitis in Folge gastrointestinaler Auto-Intoxication,** von Stocké.

---

5) **Ein Fall von retrobulbärer Neuritis bei Anchylostomiasis,** von Inouye.

Die Frage, wie der ätiologische Zusammenhang zwischen der Augen- und Wurmkrankheit aufzufassen ist, ob er in dem anämischen Schwächezustande in Folge von Blutverlust und Verdauungsstörung, oder in der reflectorischen Circulationsstörung durch den beständigen Reiz der Darmwände seitens der Parasiten oder in der Wirkung der von den Würmern ausgeschiedenen Toxine besteht, ist mit Sicherheit nicht zu entscheiden. Die Thatsache, dass Jodkali die Sehschärfe günstig beeinflusst hat, scheint sich am leichtesten durch Annahme einer Toxinwirkung erklären zu lassen. Moll.



III. La clinique ophtalmologique. 1902. Nr. 1—8.

1) **Ueber Jodipin in der Augenheilkunde,** von Hymmen.

Das Mittel zeigt keinerlei Nebenwirkung und wird mit Erfolg angewendet, wo Jodkali nicht nützt oder nicht vertragen wird.

2) **Radiographie und Radioskopie zur Bestimmung des Sitzes von Fremdkörpern in der Orbita,** von Terrien und Béclère.

3) **Zur Behandlung der Hornhaut-Entzündung durch Elektrolyse,** von Gallemaerts.

Der Strom darf 2 Milli-Ampères nicht übersteigen; der positive Pol kommt auf die Schläfe oder Wange, der negative (Platinnadel) auf die Hornhaut. Namentlich in Fällen von Pannus hat das Verfahren sich bewährt. — Meist genügt Cocaïn-Anästhesie.

4) **Retinitis cachecticorum,** von Pick.

Bei allen chronischen Anämien kommen Retinal-Veränderungen vor, die im Wesentlichen als Blutungen und retinitische Herde sich äussern. Auch Oedem der Papille wird beobachtet. Sehr häufig, ja als fast constanter Befund werden diese Veränderungen bei malignen Tumoren des Magens gefunden.[1] Ihre Ursache ist nicht aufgeklärt. Da die Veränderungen nicht proportional der Anämie sind, beruhen sie wahrscheinlich auf Toxinwirkung.

5) **Cuprol, ein neues Mittel der Conjunctivitis,** von Sicherer.

6) **Zur Behandlung der recidivirenden sympathischen Ophthalmie,** von Darier.

Verf. empfiehlt von Neuem subconjunctivale Injectionen von CnHg.

7) **Angeborene functionelle Anomalie der rechten Thränendrüse,** von Antonelli.

Das rechte Auge eines Kindes füllt sich während des Kau-Actes reichlich mit Thränen, die sehr bald überfliessen. Weint das Kind spontan, so bleibt das rechte Auge trocken, während Reizung des Trigeminus reichliches Thränen zur Folge hat.

Das linke Auge verhält sich in jeder Beziehung normal. Die chemische Untersuchung der Thränen des rechten Auges ergiebt keinerlei Veränderung der hinzugefügten Stärke. Ueber die Natur des Reflexbogens werden lediglich Hypothesen aufgestellt.

8) **Acute einseitige retrobulbäre Neuritis bei Menstruationsstörungen in der Menopause,** von Stocké.

9) **Radioskopie und Radiographie,** von Bourgeois.

10) **Behandlung der Ptosis nach Heilung der granulösen Entzündung durch Lidmassage,** von Bouchart.

[1] Vgl. Hirschberg, Centralbl. f. Augenheilk. 1877, Sept. Beilage-Heft u. Beitr. z. prakt. Augenheilk. II, S. 18—30, 1878.



11) **Die hemiopische Gesichtsfeld-Einschränkung bei Tabes in prognostischer Beziehung,** von Jocqs.

In den Fällen von Tabes, in denen die Einengung des Gesichtsfeldes halbseitig fortschreitet, sinkt die centrale Sehschärfe plötzlich, wenn die Gesichtsfeld-Grenze sich dem Fixationspunkt genähert hat. Gewöhnlich ist die Einschränkung des Gesichtsfeldes bekanntlich der centralen Sehschäfe proportional, während manchmal, wie in den oben angeführten Fällen, das Sehen bis zu dem bezeichneten Zeitpunkt relativ gut gewesen sein kann.

---

12) **Hauthörner der Lider,** von Terson.

Bekanntlich gutartige papillomatöse Wucherungen, die nach der Exstirpation nicht recidiviren.[1] Die Untersuchung auf Glykogen fällt im Gegensatz zu malignen Tumoren negativ aus.

---

13) **Zwei Fälle von Fractur des Orbitaldaches mit Heilung,** von Guibert.

Falls nicht schwere cerebrale Symptome bestehen, ist jeder chirurgische Eingriff zu unterlassen.

---

14) **Einseitige Augensymptome bei Basedow'scher Krankheit,** von Terson.

---

15) **Sehnerven-Atrophie durch Bleivergiftung,** von Guibert.

Der Kranke war in einer Accumulatoren-Fabrik beschäftigt.

---

16) **Zum einseitigen Exophthalmus der Basedow'schen Krankheit,** von Trousseau.

Stellwag'sches und Graefe'sches Symptom waren vorhanden, wodurch die Diagnose gemacht werden konnte.

---

17) **Tuberkulose der Haut und des Uvealtractus. Evisceration,** von Fromaget.

---

18) **Einseitiges Netzhautgliom bei einem 4jährigen Kinde. Enucleation ohne Nähte. Prima intentio,** von Sureau.

Die anatomische Untersuchung ergab ein Glioma endophytum. Nach 5 Monaten war das Kind noch recidivfrei.

---

19) **Technik der Paraffin-Injectionen,** von Brockaert.

Im Original nachzulesen.

---

20) **Zwei Fälle von Buphthalmus in derselben Familie,** von Guiot.

Moll.

IV. Archives d'ophtalmologie. 1902. Januar—Mai.

1) **Die epibulbären Tumoren des Limbus,** von Panas.

[1] Gilt nicht ausnahmslos. H.

---

2) **Untersuchungen über die Chinin-Amaurose,** von Druault.

Verf. benutzte zu seinen Vergiftungs-Versuchen vorzugsweise Hunde und fand eine deutliche Affinität der multipolaren Ganglienzellen der Netzhaut zu dem Gifte. Er vergleicht diese Beziehung mit der specifischen Wirkung des Curare, des Cocaïns u. s. w.

Im Einzelnen fand er die multipolaren Zellen degenerirt, gequollen und schlecht tingirbar. Interessant ist die Bemerkung, dass bei ganz jungen Hunden eine Wirkung des Giftes auf die in Rede stehenden Zellen nicht gefunden werden konnte, ein Beweis für ihre erst später eintretende hohe Differenzirung. Ebenfalls fehlte die Wirkung nach Durchschneidung des Opticus, wodurch die Zellen gewissermaassen wieder auf ein tieferes Niveau der Entwicklung herabgedrückt worden waren.

---

3) **Zwei Fälle von Lähmung des Obliquus superior nach Radical-Operation der Frontalsinns-Eiterung,** von Stanculeanu.

Die Lähmung findet ihren leicht verständlichen Grund in der Verletzung der Rolle des Muskels bei Aufmeisselung der Stirnhöhle.

---

4) **Besonderheiten bei gewissen Augenmuskel-Lähmungen,** von Max Landolt.

---

5) **Geschichtliches zur Strabotomie,** von Antonelli.

Es handelt sich um John Taylor, Ritter und Augenarzt des Königs von Grossbritannien, geb. 1708, gest. 1772, der am Menschen die Schiel-Operation nicht ausgeführt hat.

---

6) **Pathogenese und Behandlung des Glaucoms,** von Panas.

Der wahre Filtrationswinkel findet sich beim Glaucom hinter der Iris-Wurzel. Deshalb empfiehlt Verf. die doppelte Sklerotomie hinter der Iris mit dem v. Graefe'schen Messer.

---

7) **Peribulbäre Tumoren,** von de Lapersonne.

Peribulbäre Tumoren sind nach der Eintheilung von Panas solche, die von irgend einem Punkte der Conjunctiva bulbi oder palpebrae ausgehen, meist sarcomatös sind, sehr schnell mit den tieferen Theilen des Auges zusammenhängen, recidiviren und sich schnell generalisiren. Im Gegensatz hierzu sind die epibulbären Tumoren meist epithelialen Ursprungs, hängen eng mit dem Limbus zusammen und nehmen einen relativ gutartigen Verlauf.

---

8) **Ein Kystitom,** von Landolt.

9) **Gleichzeitige Embolie beider Central-Arterien,** von van Duyse.

Bei einem 71jährigen beobachtete Verf. die dauernde und vollständige Erblindung beider Augen durch das überaus seltene Ereigniss der gleichzeitigen Embolie der Arteria centralis retinae beider Augen.

---

10) **Die anatomischen Beziehungen zwischen dem Sinus der Gesichtsknochen und dem Seh-Apparat,** von Stanculeanu.



11) **Verletzungen des Auges und der Orbita durch Feuerwaffen,** von Panas.

Verf. berücksichtigt die zahlreichen Veröffentlichungen über diesen Gegenstand und bespricht zunächst die Verletzungen durch Schrote und Kugeln, welche den Seh-Apparat in der Augenhöhle selbst treffen. Sodann werden die indirecten Schädigungen erörtert, wie sie nach Verletzung der nervösen Centren beobachtet werden.

---

12) **Pathologische Anatomie der catarrhalischen und purulenten Dacryocystitis und Curettement des Canalis naso-lacrymalis,** von Tartuferi.

Moll.

V. Annales d'oculistique. 1902. Januar—April.

1) **Ueber Ophthalmometer und Graduirung der Linsen,** von Javal.

---

2) **Orbitalcysten mit Wandvegetationen und schnellem Wachsthum,** von Kalt.

Mittheilung von zwei Fällen von schnell entstehendem Exophthalmus, in denen die Operationen cystische Sarcome ergaben, deren Wände mit vielen kleinen gestielten Tumoren besetzt waren.

---

3) **Necrose und Gangrän der Lider,** von Morax.

---

4) **Uebertragung der Granulationen in Aegypten,** von de Wecker.

---

5) **Ueber die Star-Operation $1^1/_2$ Jahrhunderte nach Daviel,** von Demselben. (Fortsetzung.)

---

6) **Amputation des vorderen Augensegments mit Beutelnaht und Köpfung der geraden Augenmuskeln,** von Lagrange.

Um einem Glaskörperverlust zu entgehen, wie er bei einfacher Beutelnaht nach Amputation des Staphyloms oft genug eintritt, operirt Verf. in folgender Weise:

Rings um das Staphylom wird die Conjunctiva abgelöst und die vier geraden Muskeln von ihrer Insertion getrennt. Jeder wird mit einem Faden angeschlungen, sodann die Beutelnaht durch die Conjunctiva gelegt. Es folgt die Amputation, nachher die Zusammenziehung der Beutelnaht, während die Fäden mit den Muskelstümpfen herausgeleitet sind. Letztere werden durch Anziehung vorgelagert und zu zwei und zwei gegenüberliegenden verknüpft. Es kommt so ein solider Stumpf zu Stande, der gut verschlossen ist und den Glaskörper zurückhält.

---

7) **Die Ausführung der Iridectomie bei fehlender Vorderkammer und Linse,** von Deschamps.

Verf. geht mit einer Iris-Pincette nach Punction des Limbus in die hintere Kammer und sucht ein Stück der Iris herauszureissen.

---

8) **Die Ophthalmologie des Rhazes im Hawii,** von Pergens.



9) **Bemerkungen über die Diagnose der intraocularen Tumoren und Pseudotumoren,** von Rogman.

Mittheilung eines Falles von Melano-Sarcom des Ciliarkörpers und eines Falles von Tuberculose der Aderhaut und Sklera.

10) **Die Bindehaut-Affectionen im Verlaufe des polymorphen Erythems,** von Chaillons.

Dieselben bestehen in Hyperämie mit Secretion und Papelbildungen namentlich in den Augenwinkeln. Die Behandlung besteht in der Anwendung von adstringirenden Wässern.

11) **Die Behandlung des Pannus mit peri- und supracornealer Elektrolyse,** von Lor.

12) **Lymphoide Infiltration der conjunctivalen Uebergangsfalten,** von Valude und Morax.

Der Fall stimmt im Allgemeinen mit dem von andrer Seite beschriebenen Pseudotrachom überein.

13) **Die Enucleation bei Kindern,** von Dianoux.

14) **Unterscheidung des Trachoms von der acuten infectiösen Conjunctivitis,** von Morax.

15) **Augenstörungen bei Meningitis,** von Leprince.

16) **Eine neue Methode zur Bestimmung der Refraction (Kineskopie),** von Holth.

Muss im Original eingesehen werden.

17) **Ueber das Sehen farbiger Objecte und die Sehproben für die Farben-Empfindung,** von Broca. Moll.

VI. Recueil d'ophtalmologie 1902. Januar—April.

1) **Anwendung des Diploskops bei Diagnose und Behandlung der Störungen des binocularen Sehens,** von Rémy.

2) **Das serpiginöse Geschwür der Hornhaut,** von Vieusse.

Ist das Geschwür klein, oberflächlich und besteht noch kein Hypopyon, so wird die Anwendung des Glüh-Eisens auf der ganzen kranken Fläche meist ausreichen. Besteht ein Hypopyon, so ist die Hornhaut mit dem Thermokauter zu durchbohren, um ersteres herauszulassen. Nimmt das Hypopyon mehr als die Hälfte der Vorderkammer ein, so ist die Spaltung der Hornhaut nach Saemisch angezeigt.

3) **Seltene Augencomplicationen bei Mumps,** von Strzeminski.

Verf. beobachtete während der Incubationszeit der in Rede stehenden Krankheit einen Bindehaut-Abscess, der Mangels jeder anderen Aetiologie wohl

auf Rechnung der bereits im Blute kreisenden Entzündungs-Erreger zu setzen ist. In einem andern Falle von Parotitis wurde eine Neuritis retrobulbaris beobachtet.

---

4) **Die Erkrankung der Fovea centralis bei Myopie und ihre Behandlung**, von Galezowski.

Als Hauptmittel werden die Perivativa empfohlen in Form von Blutentziehungen oder trockenen Schröpfköpfen. Als Mittel, welche angeblich auf die Contraction der Netz- und Aderhaut-Gefässe günstig wirken, kommen Surrenalin und Hamamelin in Form von Tropfwässern und Umschlägen in Betracht.

---

5) **Ueber Quecksilber-Injectionen und benzoesaures Quecksilber im Besonderen bei der Behandlung specifischer Augenleiden**, von Armaignac.

---

6) **Ueber künstliche Beleuchtung**, von Houdart.

---

7) **Palpebrale Autoplastik**, von Tiffany. Moll.

VII. The American Journal of Ophthalmology. 1902. Januar.

1) **Postoperative Zufälle nach erfolgreicher Star-Ausziehung**, von S. C. Ayres, Cincinnati.

Zehn Monate nach vollkommen gelungener Operation mit Iridectomie bei einer 70 jährigen, Narbensprengung, wahrscheinlich durch heftiges Reiben mit der Hand während des Schlafes entstanden; die Vorkerkammer stellte sich unter Verband wieder her, nach 3 Tagen abermaliger Abfluss des Kammerwassers und schliesslich Verlust des Auges durch chronische Iridocyclitis. Der zweite Fall betrifft einen 63 jährigen mit Rheumatismus behafteten Trinker, bei dem 4 Monate nach der Operation über Nacht, möglicherweise auch durch Reiben, eine grosse intraoculare Blutung entstanden war, die sich wohl aufsaugte, aber eine optisch sehr störende Membran zurückliess. Im dritten Falle war bei einer 68 jährigen 4 Jahre nach gelungener Operation, mit runder Pupille, das Auge verloren gegangen durch innere Blutung, möglicherweise auch durch Reiben während der Nacht entstanden; doch ist es nicht auszuschliessen, dass eine schon kurz vorher entstandene Iridochorioiditis aus unbekannter Ursache die Blutung verursacht hatte.

---

2) **Ein anatomisch untersuchter Fall von traumatischer Iris-Retroflexion**, von Adolf Alt.

Ausser dem von v. Ammon beschriebenen Fall (v. Graefe's Archiv V, 1. u. 2.) ist nach Verf.'s Angaben in den seitdem verflossenen 47 Jahren kein Fall dieser klinisch nicht gar so selten beobachteten Affection beschrieben worden. In dem vom Verf. anatomisch untersuchten Auge mit partieller traumatischer Reflexion war, von aussen durch die Hornhaut gesehen, die Iris an der oberen Seite vollkommen verschwunden, an der unteren Seite lag der periphere Theil der Iris der Hornhauthinterfläche eng an, während der Sphincter ebenfalls nach rückwärts umgeschlagen war. Die in den Glaskörper

dislocirte Linse zeigte sich nach Eröffnung des in Formalin gehärteten Auges kleiner und mehr gekrümmt als normal. Die retroflectirte Iris, war nicht, wie gewöhnlich beschrieben, den Ciliarfortsätzen adhärent, sondern es bestand zwischen ihnen ein beträchtlicher, vom Glaskörper ausgefüllter Zwischenraum. Der Sehnerv war glaucomatös excavirt. Bei mikroskopischer Untersuchung fand sich an der Stelle der totalen Reflexion der am meisten peripher liegende Iristheil auf einer kurzen Strecke adhärent dem Ligamentum pectinatum, wodurch der Filtrationswinkel verschlossen war; Leber's venöser Plexus war obliterirt. Von der Stelle an, an welcher die Descemetis beginnt, war die Iris in leichter Krümmung nach rückwärts gekehrt, nicht in scharfer Abknickung, wie dies gewöhnlich, durch die Hornhaut hindurch gesehen, den Anschein hat. Das Irisgewebe war verdünnt, die Blutgefässe desselben bluthaltig, mit stark verdickten Wandungen. Einen sonderbaren Anblick gewährt der Pupillarrand der reflectirten Iris, an welchem entgegen dem normalen Verhalten das Parenchym der Iris die Uvealschicht und den Sphincter Pupillae beutelartig überragt. Die Ciliarfortsätze und der -Körper waren in beträchtlichem Grade atrophisch. Nach unten hin wird der reflectirte Iristheil immer kleiner und unterhalb der Pupille ist nur mehr der Pupillartheil retroflectirt, während der andere periphere Theil der Iris atrophisch ist und der Descemetis anliegt. Ueber die genaue Lage der Linse nach dem Trauma lässt sich nichts Bestimmtes sagen, jedenfalls lässt ihr sofortiges Herausfallen nach dem Aufschneiden des Augapfels annehmen, dass sie vollkommen von ihrem Aufhängeband abgelöst war. Wahrscheinlich war ihr oberer Rand ganz nach rückwärts gewandt, während ihr unterer Rand nach vorne gedreht, die Iris gegen die Hornhaut drückte. Verf. schliesst sich v. Ammon's Theorie an, wonach das Trauma die Hornhaut abflacht und den Bulbusinhalt comprimirt, dadurch das Aufhängeband der Linse zerreisst und die letztere luxirt; der Pupillarrand der Iris verliert dadurch seinen Stützpunkt und und wird durch die noch wirkende Compression des Bulbusinhaltes nach rückwärts gewandt; hört letztere auf, so bleibt die Iris in ihrer abnormen Lage, gehalten durch die dislocirte Linse; Blutungen und Eindringen von Glaskörper in die Vorderkammer tragen auch dazu bei. Der Sphincter pupillae wird wahrscheinlich durch das Trauma gelähmt.

Februar.

1) **Sehproben für Kinder**, von Arthur Ewing, St. Louis.

---

2) **Die Technik der Muskel-Vorlagerung**, von E. Landolt, Paris.

Wird der Musc. rect. externus vorgelagert, so benützt Verf. einen besonderen Sperrer, der im Gegensatz zu den gebräuchlichen, bei Operationen des Internus zur Verwendung gelangenden nicht schläfenwärts, sondern nasenwärts sein Verbindungsstück trägt. Das Operationsgebiet liegt dadurch vollkommen frei. Durch Abpräpariren eines Bindehautlappens wird die Sehnen-Insertionsstelle völlig frei gelegt, durch den oberen Rand ein weisser, durch den unteren Rand ein schwarzer (zur leichteren Unterscheidung) Seidenfaden weiter vorn oder rückwärts, je nachdem ein geringerer oder grösserer Effect erzielt werden soll, durchgeführt, und dann die Sehne abgetrennt. Die Fäden werden dann nach vorne durch Conjunctiva und Episclera hindurchgeführt, auch je nach der beabsichtigten Wirkung weiter vorn oder weniger weit nach vorn ausgestochen und geknotet. Stets wird ein Binoculus angelegt.

Neuburger.

März.

1) **Glaucom-Iridectomie,** von Charles J. Kipp.

Zusammenfassende Darstellung aller in Betracht kommenden Gesichtspunkte, die, wie Verf. selbst einleitend bemerkt, nichts Neues bietet.

---

2) **Heterophoria und Reflex-Neurosen,** von L. R. Culberton.

Verf. berichtet über 5 Fälle von Störungen des Muskel-Gleichgewichts, wo die verschiedenartigsten nervösen Beschwerden (Kopfschmerzen, Zuckungen der Gesichts-, Arm- und Beinmuskulatur, Platzangst, Chorea, Schwindel) durch entsprechende Tenotomien geheilt wurden. In einem Falle sollen auch die Symptome der gichtischen Diathese (Concremente in der Haut, vermehrte Ausscheidung von Uraten im Urin) nach den Muskel-Operationen verschwunden sein (! ?).

---

3) **Gumma der Karunkel und Augapfel-Bindehaut,** von George F. Suker.

Nach einer ausfühlichen Literatur-Uebersicht beschreibt Verf. einen Fall von Gumma-Bildung in der Karunkel und Conjunctiva bulbi. Es handelte sich um zwei nicht zusammenhängende, erbsen- bezw. klein-bohnengrosse Tumoren, die 5 Jahre nach der syphilitischen Infection unter gleichzeitiger Schwellung der Auricular- und Submaxillardrüsen und ziemlich erheblicher Lidschwellung und Chemosis der Conjunctiva entstanden, innerhalb 3 Wochen den genannten Umfang erreicht hatten und auf eine antisyphilitische Therapie prompt heilten.

April.

1) **Intraoculare Epithel-Neubildung,** von Adolf Alt.

Nach einer ausführlichen, durch 5 Abbildungen illustrirten Besprechung der von den Epithelschichten des Ciliarkörpers und der Ciliarfortsätze ausgehenden Neubildungen berichtet Verf. über 4 ganz ähnliche, weniger bekannte Tumoren, die von dem Pigment-Epithel der Aderhaut ihren Ausgang nehmen, und einen Fall von „Markschwamm“ der hinteren Irisschicht, wie er bisher nur ein einziges Mal — von Hirschberg — beschrieben wurde.

---

2) **Cavernöses Angiom der Orbita,** von Harry Friedenwald.

Krankengeschichte und Operationsverlauf eines retrobulbären Angioms. Nach operativer Betheiligung der restirenden Ptosis complete Restitutio ohne Schädigung des Sehvermögens.

---

3) **Landry's Krankheit mit Augenmuskel-Lähmung,** von L. R. Culberton.

Lähmung des rechten Abducens und Parese des Rectus superior. Mit dem Grundleiden gingen auch die Augenmuskel-Lähmungen vollständig zurück.

---

4) **Iridectomie bei akutem Glaucom,** von Burnett.

Zur Ueberwindung der oft erheblichen Schwierigkeiten, die sich beim akuten Glaucom der Iridectomie entgegenstellen, empfiehlt Verf. eine Modification der Schnittführung bei der Eröffnung der vorderen Kammer. Ihr

Wesen besteht darin, dass mit der Spitze eines Graefe'schen Starmessers der die vordere Kammer eröffnende Schnitt nur vorbereitet, die Kammer selbst aber nur in ganz geringer Ausdehnung eröffnet wird; der Schnitt wird erst secundär durch Eingehen mit einer an der Spitze abgestumpften Lanze erweitert. Loeser.

Vermischtes.

1) Wir beklagen das Hinscheiden eines der Senioren der deutschen Augenärzte, welcher zu dem Aufbau der modernen Augenheilkunde wesentliche Grundsteine gefügt hat, des Begründers der neueren Breslauer Schule.

Richard Förster, am 15. Nov. 1825 zu Lissa in Schlesien geboren, bezog 1845 die Universität Breslau, wo er noch den Unterricht des geistreichen, um die Physiologie des Sehens hochverdienten Purkinje genoss; wandte sich dann nach Heidelberg, wo ihn Henle, der Anatom, und Pfeufer, der Kliniker, besonders fesselten, und brachte in Berlin seine Studien zum Abschluss, wo er besonders an Virchow, Traube, Simon sich anschloss. 1849 erwarb er zu Berlin den Doctor-Grad mit einer Studie über den Milzbrand; im folgenden Jahre bestand er das Staats-Examen und wandte sich zunächst der allgemeinen Praxis zu. In der Mitte der fünfziger Jahre trat er zuerst mit Beiträgen zur Augenheilkunde an die Oeffentlichkeit. Im Jahre 1857 habilitirte er sich als Privatdocent für Augenheilkunde an der Universität Breslau und begründete daselbst den Unterricht in seinem Sonderfach; 1873 wurde ihm die ordentliche Professur der Augenheilkunde und die Direction der Universitäts-Augenklinik übertragen. In dieser Stellung entfaltete er eine lebhafte wissenschaftliche, Lehr- und praktische Thätigkeit. Von seinen zahlreichen Schülern sind die Professoren H. Cohn, H. Magnus und A. Groenouw die bekanntesten. 1894 wurde Förster als Vertreter der Universität Breslau zum lebenslänglichen Mitglied des preussischen Herrenhauses ernannt. 1896 trat er in den Ruhestand. Sein Nachfolger wurde W. Uhthoff. 1899 wurde sein 50jähr. Doctor-Jubiläum von seinen dankbaren Schülern und Patienten und seinen Collegen festlich begangen. Noch in vorgerücktem Alter erfreute er sich einer beneidenswerthen Rüstigkeit. Sein biederer Charakter, seine hohe Einsicht, seine Festigkeit und Lebensweisheit machten auf alle, die bei seinen vielseitigen Beziehungen ihm zu begegnen das Glück hatten, stets einen imponirenden Eindruck.

R. Förster's wissenschaftliche Arbeiten und Leistungen bewegten sich auf verschiedenen Gebieten. Von seinen Studien zur allgemeinen Gesundheitslehre soll noch zum Schluss gesprochen werden. In den Gedenktafeln der Augenheilkunde bleibt sein Name eingegraben durch die Begründung der augenärztlichen Photometrie, durch die Einführung des Perimeters, durch sein klassisches Werk über die Beziehungen der Allgemeinleiden zu den Erkrankungen des Sehorgans (1877, im Graefe-Saemisch. I.).

Im Folgenden gebe ich eine Liste seiner hauptsächlichen Veröffentlichungen:

1. Ueber Hemeralopie und Anwendung eines Optometers. Breslau 1857.
2. Ophthalmologische Beiträge. Berlin 1862. (Enthält I. Metamorphopsie, II. Mikropsie, III. Chorioïditis areolaris.)

3. Mensurations du champ visuel monoculaire. (Annal. d'Oc. 1868, p. 5—13. Communic. faite au Congrès d'ophtalm. à Paris, le 14 août 1867, v. Compte rendu, p. 125.)
4. Accommodations-Mechanismus. Klin. Monatsbl. f. A. II. S. 368. (1864.)
5. Ueber Gesichtsfeldmessung. Ebenda. V. S. 293.
6. Vorzeigung des Perimeter. Ebenda. VII. S. 411. 1869.
7. Ueber Amaurosis part. fugax. Ebenda. VII. S. 422.
8. Lichtsinn bei Krankh. der Chorioïdea und Retina. Ebenda. IX. 337.
9. Accommodations-Vermögen bei Aphakie. Ebenda. X. S. 39.
10. Scharlach, transitor. Erblindung, Heilung. Ebenda. X. S. 346 und Jahrb. f. Kinderheilk. 1872.
11. Gesichtsfeldmessung bei Anästhesie der Retina. Ebenda. XV. S. 162.
12. Künstliche Reifung des Stars, Korelysis, Eröffnung der Kapsel mit der Pincette. Ebenda. XIX. S. 173.
13. Ueber die Entstehungsweise der Myopie. Ebenda. XXI. S. 119.
14. Das Kartennetz zur Eintragung des Gesichtsfeldes. Ebenda. XXI. S. 131.
15. Die traumatische Luxation der Linse in die vordere Kammer. Ebenda. XXV. 147.
16. Ueber Reife des Stars, künstliche Reifung desselben, Korelyse, Extraction der vorderen Kapsel. Arch. f. A. XII. 1.
17. Ueber den Einfluss der Concavgläser und der Achsen-Convergen auf die Weiterentwicklung der Myopie. Ebenda. XIV. 3.
18. Das Kartennetz zur Eintragung des Gesichtsfeldes. Bericht üb. d. 15. Versamml. d. Ophthalm. Gesellschaft. Heidelberg, 1883.
19. Bericht über die epidemischen Augen-Entzündungen in Oberschlesien. Breslau, 1896.
20. Hebetudo visus hyst. Tageblatt der Naturforscher-Vers. zu Breslau, 1874.
21. Periph. Linearschnitt. Schles. G. f. v. C. 1871.
22. Verbess. d. Star-Operation. Schles. G. 1882.
23. Combin. Augenmuskellähmung. Sitz. d. schles. G. 1877, 31. Mai.
24. Gute Tagesbeleuchtung in den Schulsälen. Deutsche Vierteljahrsschrift f. Gesundheitspflege. XVI. 3. 1884.
25. Behandlung der Myopie. Bresl. ärztl. Zeitschr. 1886. Nr. 4.
26. Die pseudoäg. Augen-Entz. Breslauer Zeitschr. 1888. Nr. 1.
27. Prismat. Fenster in der Augenklinik zu Breslau. Klin. Jahrb. f. 1889.
28. Ueber den Raumsinn der Netzhaut, von Förster u. Aubert. Arch. f. Ophthal. III. 2.
29. Ueber Excavation der Papilla opt. Ebenda. III. 2.
30. Zur patholog. Anatomie der Cataract. Ebenda. III. 2.
31. Pilzmassen im unteren Thränenkanälchen. Ebenda. XVI.
32. Die Chorioidit. syph. Ebenda. XX. 1.
33. Ueber Rindenblindheit. Ebenda. XXXVI. 1.

Zur Feier seines 70. Geburtstages wurde dem Jubilar eine Festschrift mit Beiträgen zur Augenheilkunde gewidmet von E. Asmus, H. Magnus, O. Baer, J. Trompetter, E. Fick, A. Groenouw, H. Wilbrand, H. Krienes, H. Cohn.

Von Förster's hygienischen Arbeiten sind aus den Jahren 1873 und 1874 noch hervorzuheben: „Verbreitung der Cholera durch die Brunnen. — „Das Wasser als Träger des Cholera-Giftes".

2) Ophthalmologische Gesellschaft Heidelberg 1902 am 4., 5. und 6. August.

Sonntag, den 3. August, 6 Uhr Abends: Ausschuss-Sitzung in der Wohnung von Prof. Leber. Nach 8 Uhr Abends: Zwangslose Zusammenkunft im Stadtgarten. Montag, den 4. August, Vormittags 9 Uhr: Erste Sitzung in der Aula der Universität. Nachmittags $2^1/_2$ Uhr: Erste Demonstrations-Sitzung in der Universität-Augenklinik. Abends 6 Uhr: Gemeinschaftliches Mahl im Hôtel Bellevue hinter dem Schloss-Hôtel. Dienstag, den 5. August, Vormittags 9 Uhr: Sitzung in der Aula. 12 Uhr: Geschäfts-Sitzung. Nachmittags $2^1/_2$ Uhr: Zweite Demonstrations-Sitzung. 4 Uhr: Gemeinschaftlicher Ausflug nach dem Kümmelbacherhof und einfaches Abend-Essen daselbst. Mittwoch, den 6. August, Vormittags 9 Uhr: Sitzung in der Aula. Diejenigen Herren, welche Demonstrationen mikroskopischer Präparate beabsichtigen, werden ersucht, ihre Wünsche betreffende Zahl der Mikroskope und Stärke der Objective bis spätestens Ende Juli Herrn Prof. v. Hippel in Heidelberg mitzutheilen. Die Herren Vortragenden werden gebeten, das Manuskript der Vorträge noch vor Schluss der Zusammenkunft druckfertig an den Schriftführer abzugeben.

I. Vorträge. 1. Axenfeld-Freiburg i. Br.: Intrasklerale Nervenschleifen. 2. Baas-Freiburg i. Br.: Ueber Iritis serosa. 3. Bach-Marburg: Ueber Pupillencentra. 4. Baenziger-Zürich: Zur Aetiologie der Panophthalmie nach Hackensplitter-Verletzungen. (Gemeinsame Untersuchung mit W. Silberschmidt-Zürich.) 5. Best-Giessen: Ueber angeborene Chorioretinitis. 6. Bielschowsky-Leipzig: Die Innervation der Musculi recti interni als Seitenwender. 7. Elschnig-Wien: Ueber histologische Artefarkte im Sehnerven. 8. Franke-Hamburg: Zur Diagnose und Behandlung retrobulbärer Erkrankungen. 9. Fuchs-Wien: Skleritis posterior. 10. Grunert-Tübingen: Ueber Retinitis septica. 11. Greeff-Berlin: Ueber eine Fovea externa in der Retina des Menschen. 12. Gullstrand-Upsala: Bemerkung über die Farbe der Macula. 13. Gutmann-Berlin: Ueber Erfahrungen mit den Angelucci'schen Modificationen der einfachen Star-Extraction und ihre Verwerthung bei andern Operationen. 14. Hamburger-Berlin: Zu der Frage, woher das Kammerwasser stammt. 15. Heine-Breslau: Ueber Zerreissungen der Elastica im kurzsichtigen Auge. 16. v. Hippel-Heidelberg: Ueber die Entstehungsweise der angeborenen typischen Spaltbildungen des Augapfels. 17. Krückmann-Leipzig: Ueber Iridocyclitis syphilitica. 18. Levinsohn-Berlin: Ueber das Verhalten der Pupille nach Resection des Hals-Sympathicus, bezw. Entfernung seines obersten Ganglion. 19. Liebrecht-Hamburg: Pathologisch-anatomische Veränderungen am Sehnerven bei Gehirn-Geschwulst und die Pathogenese der Stauungs-Papille. 20. Peters-Rostock: Ueber Veränderungen an den Ciliar-Epithelien bei Naphthalin- und Ergotin-Vergiftung. 21. Pfalz-Düsseldorf: Klinische Erfahrungen über Accommodationskrampf. 22. Pflüger-Bern: Die allgemeine Narkose in der Berner Augenklinik. 23. Raehlmann-München: Ueber trachomatöse Erkrankung des Lidrandes und -Korpels. 24. Roemer-Würzburg: Weitere Untersuchungen zur Serum-Therapie des Ulcus corneae. 25. Roscher-Regensburg: Intraoculare Galvanocaustik. 26. Schirmer-Greifswald: Ueber Thränen-Secretion und Thränen-Abfuhr nach Exstirpation des Sackes. 27. Siegrist-Basel: Die sogenannte fleckförmige Fettdegeneration des Sehnerven bei der Panophthalmie und der Iridocyclitis traumatica. 28. Stock-Freiburg i. B.: Experimentelle Beiträge zur Localisation endogener

Schädlichkeiten im Auge. 29. Uhthoff-Breslau: Beitrag zu den Sehstörungen bei Hirnverletzungen nebst Bemerkungen über functionelle Störungen bei Gehirn-Erkrankungen. 30. Volkmann-Berlin: Folgerungen für die Praxis aus der Theorie der Augenmagnete. 31. Vossius-Giessen: Struma und Cataract. — Zwei seltene Fälle von Orbital-Affection. 32. Wagenmann-Jena: Ueber Local-Anästhesie mit Aethylchlorid. 33. Wessely-Würzburg: Experimentelles über die Wirkung subconjunctivaler Injection. 34. Wintersteiner-Wien: Ueber secundäre Veränderungen in peribulbären Atherom-Cysten. 35. Wolff-Berlin: Ueber Skiaskopie Theorie, skiaskopische Refractions-Bestimmung und über mein elektrisches Skiaskop-Ophthalmometer, nebst Bemerkungen über die Accommodationslinie und die sphärische Aberration des Auges. — Ueber doppelseitigen pathologischen Lichtreflex der Macula lutea (Retinitis serosa centralis; Beobachtung mit meinem elektrischen Augenspiegel), ein neues Diagnosticon des Morbus Brighthii.

II. Demonstrationen. 1. Franke-Hamburg, 2. Grunert-Tübingen, 3. Heine-Breslau, 4. v. Hippel-Heidelberg, 5. Liebrecht-Hamburg, 6. Peters-Rostock, 7. Raehlmann-München, 8. Roemer-Würzburg, 9. Siegrist-Basel, 10. Stock-Freiburg i. Br., 11. Volkmann-Berlin, 12. Wintersteiner-Wien: Demonstrationen zu ihren Vorträgen. 13. Axenfeld-Freiburg i. Br.: Zur pathologischen Anatomie der Orbitalfractur. — Zur Neubildung glashäutiger Substanz. 14. Bach Marburg: Demonstrationen. 15. Best-Giessen: Demonstration mikroskopischer Präparate. 16. Dimmer-Graz: Demonstration von Photogrammen des Augenhintergrundes. 17. Elschnig-Wien: Demonstration mikroskopischer Präparate. 18. Gullstrand-Upsala: Demonstration eines Instrumentes zur Erzeugung von Strahlen-Gebilden um leuchtende Punkte. 19. Heine-Breslau: Demonstration stereoskopischer Photogramme. 20. Herzog-Berlin: Ueber die Entwicklung der Binnen-Musculatur des Auges. 21. Leber-Heidelberg: Demonstration eines einfachen Durchleuchtungs-Apparates des Auges. 22. de Lieto Vollaro: Ueber die pathologische Anatomie des Gerontoxon. 23. Pflüger-Bern: Demonstration einiger Instrumente. 24. v. Pflugk-Dresden: Phantom zu Augenspiegel-Uebungen. 25. Stock-Freiburg i. Br.: Demonstration einiger mikroskopischer Präparate. 26. Stoewer-Witten: Demonstration eines Instrumentes zur Extraction der Linse in der Kapsel. 27. Thier-Aachen: Demonstration eines Orbitaltumors. 28. Uhthoff-Breslau: Demonstration anatomischer Präparate von Diphtherie der menschlichen Conjunctiva. 29. Wagenmann-Jena: Zur pathologischen Anatomie der Aderhaut-Ruptur und Iridodialyse.

Jena, Juli 1902.

Prof. A. Wagenmann.
Schriftführer der Ophthalm. Gesellschaft.

Bibliographie.

1) Das Gesichtsfeld bei functionellen Nervenleiden, von Prof. Dr. A. R. v. Reuss in Wien. (Leipzig u. Wien, Franz Deuticke, 1902. 17 Figuren, 119 S.) Verf. legt seiner Arbeit 85 von ihm perimetrisch untersuchte Fälle zu Grunde. Von diesen waren nur 7 nicht traumatischen Ursprunges. Von den 78 Fällen traumatischen Ursprunges betrafen 59 Eisenbahn-Unfälle, während es sich bei den übrigen um Verletzungen verschiedener Art handelte. Von den 7 Fällen nicht traumatischen Ursprunges waren 2 Schreckneurosen; den übrigenn 5 Fällen lag Hysterie und Neurasthenie zu Grunde.

Nur bei einem Theil der Fälle, und zwar bei 53 Fällen jüngeren Datums, wurde ausnahmslos nach Ermüdungs-Symptomen (Spiralen) gesucht. Sie fehlten in 13 Fällen und waren bei 40 Fällen vorhanden. Die Gesichtsfeld-Anomalien finden sich nach den beiden grossen Gruppen, Hysterie und Neurasthenie, besprochen. Von ersterer die concentrische Einengung, soweit sie eine gewisse Stabilität besitzt und das oscillirende Gesichtsfeld. Von den bei Neurasthenie vorkommenden der Verschiebungs-Typus, der Wilbrand'sche Ermüdungs-Typus, die labile concentrische Einschränkung und die Ermüdungs-Spirale, der auch Einiges über die bei Neurasthenikern zur Beobachtung kommenden Erholungs-Ausdehnung beigefügt ist. Endlich ist ein Kapitel der Mischformen von Gesichtsfeld-Anomalien, wie sie nicht selten bei Hystero-Neurasthenie beobachtet werden, gewidmet. Der specielle Theil beschäftigt sich mit der Besprechung der einzelnen Fälle, und zwar in Kürze mit den Fällen älteren Datums, bei welchen nur nach den Einengungen der Grenzen gesucht, die Ermüdungs-Erscheinungen nur zufällig gefunden wurden; ausführlich dagegen mit den 53 Fällen, bei denen ausnahmslos nach Ermüdungs-Symptomen gesucht wurde. Namentlich gilt dies von den 40 Fällen, bei denen Spiralen constatirt wurden. Von diesen wurde 3 Mal nur ein Auge untersucht, so dass 77 Augen in Betracht kamen. Bei 70 konnten Spiralen nachgewiesen werden. Eingehend werden die einzelnen Formen der Spiralen einer Besprechung unterzogen und zur Erläuterung instructive Gesichtsfeld-Aufnahmen beigegeben. Einzelne besonders charakterisirte abnorme Formen werden beschrieben und als Dornenkronen-Gesichtsfelder, abortive Spirale, Sturzspirale bezeichnet. Betreffs der Farben verhielten sich die Spiralen der untersuchten Fälle in folgender Weise: 61 Augen (von den 77 in Frage kommenden Augen) hatten Spiralen für Blau; aber auch bei allen übrigen war das Blau nicht ganz intact. Roth-Spiralen waren 32 zu finden; Grün-Spiralen kamen nur an 25 Augen vor. Weiss-Spiralen fanden sich ebenfalls bei 25 Augen verzeichnet. Von den 40 Kranken hatten 6 Kranke nur eine Spirale, 9 Kranke 2, 7 Kranke 3 Spiralen. Ein einziges Mal fanden sich alle Gesichtsfeld-Grenzen spiralig verengt. Von den 70 Augen mit Spiralen hatten nur 22 normale Aussengrenzen für Weiss: 16 rechte, 6 linke. Der Spiegelbefund war fast ausnahmslos normal, nur in 5 Fällen fanden sich geringe Veränderungen am Augengrunde. Sämmtliche Kranke waren bei Eisenbahn-Unfällen betheiligt; Herabsetzung der Sehschärfe zeigten 20 Personen, doch konnte in keinem Falle die Herabsetzung der Sehschärfe mit Sicherheit mit der traumatischen Neurose in Zusammenhang gebracht werden. Was das Wesen der Ermüdung anbelangt, so schliesst sich Verf. der Ansicht Simon's, dass es sich um Ermüdung der Psyche handelt, an, und glaubt, dass mit dieser Theorie ganz gut in Einklang gebracht werden kann, dass dabei die Fähigkeit, aufzumerken, die Aufmerksamkeit auf zwei Punkte zu richten, leidet, und dass daneben auch die biochemischen Vorgänge beim Sehen alterirt werden können. In Bezug auf den Werth der Gesichtsfeld-Einengungen für die Diagnose ist Verf. der Ansicht, dass, wenn man auch aus den in Rede stehenden Gesichtsfeld-Veränderungen die Diagnose einer Hysterie oder Neurasthenie oder der häufigen Combinationen stellen kann, man doch nicht berechtigt ist, irgend einen Schluss auf die Ursache dieser Leiden zu ziehen. Den Zusammenhang zwischen Neurose und Trauma festzustellen, sei Aufgabe des Neurologen. — Ausführlicher spricht sich darüber Verf. noch am Schlusse des Kapitels über die Beziehungen zu der Schwere der Neurosen aus: „Alles, was wir bisher wissen, ist also, dass es Hysterie

und Neurasthenie traumatischer und anderer Natur geben kann, ohne dass Veränderungen im Gesichtsfelde vorkommen, dass nach meinen Erfahrungen bei Gesunden solche Veränderungen nicht zu finden sind, dass es zwar öfters der Fall ist, dass der Grad des Grundleidens mit dem Grade der perimetrischen Veränderungen im geraden Verhältnisse steht, dass aber im Allgemeinen dieses Verhältniss bisher nicht beobachtet werden konnte. Ob ein solches überhaupt nicht besteht, könnte nur durch ein speciell auf diesen Punkt gerichtetes Zusammenwirken des Neurologen mit dem Ophthalmologen erwiesen werden. Dann würde sich vielleicht eine schärfere Trennung der reinen Neurosen von den feinen organischen Läsionen, die bisher nur schwer nachweisbar sind, durchführen lassen." Schenkl.

2) Der toxische Einfluss des Alkohols auf die Ganglienzellen der Netzhaut, von Harry Friedenwald. (Bulletin of the Johns Hopkins Hospital. XIII. S. 52.) A. Holden studierte die Veränderungen der Retina, die sich nach chronischer Alkohol-Vergiftung (reinem und käuflichem Methyl-Alkohol, Jamaica-Ingwer-Essenz) bei Kaninchen zeigten. Er fand die Ganglienzellen der Netzhaut deutlich degenerirt (nach Nissl), die innere und äussere Körnerschicht weniger in Mitleidenschaft gezogen, Veränderungen, wie sie Birch-Hirschfeld ganz ähnlich bei der akuten Methyl-Alkohol-Vergiftung beschrieben hat. Loeser.

3) Tuberkulose der Bindehaut, von Sydney Stephenson. (Brit. Med. Journ. 1902. 3. Mai.) Verf. berichtet über 2 Fälle von Tuberkulose der Bindehaut, bei 17 bezw. 15 Monate alten, erblich belasteten Kindern; beide Male konnten in den aus der Bindehaut ausgekratzten Massen Tuberkelbacillen nachgewiesen werden. Das erste Kind starb an Miliartuberculose; es konnten miliare Tuberkel in der Aderhaut nachgewiesen werden und doppelseitige Papillitis. In diesem Falle war also die Conjunctival-Tuberculose Theilerscheinung einer Allgemein-Infection, während sie in dem zweiten eine locale Erkrankung bildete. Loeser.

4) Das Pince-nez in der Augen-Praxis, von Dr. Joyce. (Brit. Med. Journ. 1902. März. S. 700.) Verf. hat darauf aufmerksam gemacht, dass durch den Druck, den die Pince-nez auf die seitlichen Nasenpartien ausüben, eine Verziehung der Thränenpunkte und so Epiphora bedingt werde. Da diese Lageveränderung nicht eintritt, wenn das Pince-nez bei geschlossenen Augen aufgesetzt wird, giebt er den Rath, den Patienten entsprechende Anweisungen zu geben. Im übrigen empfiehlt er eine Controlle der verordneten Augengläser durch den Arzt. Loeser.

5) Adrenalin, von A. Stanley Green. (Brit. Med. Journ. 1902. 10. Mai. S. 1142.) Adrenalinchlorid ist besonders wirksam bei Entzündungszuständen der Conjunctiva, bei Pannus, Iritis, Keratitis, Sklerotitis und akuter Darcyocystitis. Es wird in einer Lösung von 1 : 10000 (abgekochtes Wasser oder sterilisirte Kochsalzlösung) gewöhnlich 3 Mal eingeträufelt. Die Wirksamkeit des Medicaments wird durch 7 Krankengeschichten illustrirt. Besonders hervorzuheben ist der günstige Einfluss auf Photophobien bei conjunctivalen und cornealen Affectionen; bei Hornhautgeschwüren sei es schädlich. Loeser.

6) Pseudogliom, von de Schweinitz und Shumway. (Amer. Journ. of the med. Sciences. 1901. Dec.) Anatomische Untersuchung des rechten Auges eines 2jährigen Knaben, das klinisch die Symptome eines Glioms darbot. Die Ergebnisse der mikroskopischen Untersuchung sind zu einem kurzen Referate nicht geeignet. Loeser.

7) Ueber das Centrum der reflektorischen Pupillen-Verengerung und über den Sitz und das Wesen der reflectorischen Pupillen-Starre, von Baas. (Münchener med. Wochenschrift. 1902. Nr. 10.) Verf. nimmt mit Henschen, Völkers, Bernheimer u. A. eine isolirte Lagerung der Oculomotorius-Kerne für die inneren und äusseren Augenmuskeln an; der Kern für den Sphinkter iridis und den M. ciliaris liegt am weitesten nach vorn (unpaarer Mediankern, sogen. Centralkern Perlia's?). Den Sitz der reflectorischen Pupillenstarre verlegt er nicht in das Rückenmark, sondern in das Gehirn, und zwar in den Oculomotorius-Kern vorn unter den Vierhügeln; das Symptom erklärt er als Degeneration, bezw. Reizung des Sphincterkernes, analog der Degeneration in den Spinalganglien bei Tabes u. s. w. Steindorff.

8) Ueber Divergenzlähmung, von v. Hippel, jun. (Vortrag im Naturhistorisch-med. Verein zu Heidelberg am 11. Juni 1901 gehalten; ref. nach der Münchener med. Wochenschrift. 1902, Nr. 3.) Bei einem 18 Jahre alten jungen Mädchen trat im Anschluss an einen Hitzschlag Doppeltsehen auf; das Mädchen bot ausserdem typische Zeichen schwerer Hysterie. Die Art der Diplopie führte zur Diagnose „Divergenzlähmung"; Tenotomie des M. rect. internus führte wohl zu Einfachsehen in die Ferne, aber eine normale abductive Fusion erfolgte nicht, so dass es sich weniger um einen Konvergenzkrampf, als um eine Divergenzlähmung gehandelt haben muss. Steindorff.

9) Ueber Iris-Tuberculose, von Schrecker. (Inaug.-Diss. 1902. Berlin.) Ausführliche Krankengeschichte eines Falles von Iritis mit Knötchenbildung; obwohl vielerlei für Lues hereditaria spricht, glaubt Verf. den Process als tuberculös auffassen zu sollen. Der eine Bulbus musste wegen anhaltender Schmerzen bei beginnender Schrumpfung entfernt werden; leider wird das Ergebniss der mikroskopischen Untersuchung nicht mitgeteilt. Steindorff.

10) Zur Frage des Supraorbitalreflexes, von Dr. Hudovernig. (Neurolog. Centralbl. 1901. Nr. 20.) Der „Reflex" den Bechterew als „Augenreflex" bezeichnet, ist nicht wie Mc. Carthy will, ein echter Reflex, sondern nur Weiterleitung des mechanischen Reizes; Verf. kommt zu dieser Annahme besonders durch die Beobachtung, dass die Zuckungen im M. orbicularis auch in einem Falle von Exstirpation des Ganglion Gasseri auftrat, während doch dem Trigeminus der centripetale Theil im Bogen dieses Reflexes zukommen soll. Steindorff.

11) Ein neuer Localisationsapparat zur Lagebestimmung intraocularer Fremdkörper durch Röntgenstrahlen, von L. Webster Fox, Philadelphia. (Philad. Med. Journ. 1902. 1. Februar.) Ein der Augapfelform angepasster Gold- oder Silberdraht von ovaler Form mit zwei sich kreuzenden Querspangen wird unter Cocaïn dem Auge angelegt, dessen Vorderfläche dadurch in 4 Quadranten zerlegt wird. Eine Reihe beigefügter Abbildungen soll die Vorzüge der Methode beweisen. Neuburger.

12) Einpflanzung einer goldenen Kugel zur besseren Stütze für ein künstliches Auge, von L. Webster Fox, Philadelphia. (New York Med. Journ. 1902. 18. Januar.) Bei der bekannten vom Verf. angegebenen Methode wendet er jetzt statt die Glaskugeln solche aus Gold an; eine weitere Verbesserung des Verfahrens besteht darin, dass die Kugel nach Anlegung der Conjunctivalnähte durch einen „Conformer", d. h. eine für einige Tage eingelegte, einem künstlichen Auge nachmodellirte Schale aus Gold in ihrer Lage gehalten wird. Neuburger.

13) Klinische Erfahrungen mit Jequiritol und Jequiritol-Serum, von Wilh. Kattwinkel. (Inaug.-Dissert. Bonn. 1902.) Verf. hat in der Klinik von Privatdocent Dr. Hummelshain in Bonn in einer Anzahl von Fällen chronischer äusserer Augenleiden verschiedener Aetiologie die neuen von P. Römer angegebenen Jequiritol-Präparate, Jequiritol und Jequiritol-Serum, angewandt und ist im Allgemeinen mit den Erfolgen zufrieden. In den meisten Fällen trat die typische Ophthalmie ganz plötzlich auf, ihre Dauer erstreckte sich im Durchschnitt auf 6—10 Tage. Eine ernstliche Gefährdung des Auges trat durch die hervorgerufene Entzündung niemals auf. Bei stürmisch verlaufender Ophthalmie und bei heftigen subjectiven Beschwerden wurde das Jequiritol-Heilserum vom Bindehaut-Sack aus mit bestem Erfolge angewandt. Am wirksamsten zeigte sich die Jequiritol-Behandlung in Fällen von altem Pannus, und hauptsächlich von Leukomen, bei denen eine auffallend schnelle Aufhellung beobachtet werden konnte. Fritz Mendel.

14) Pulsirender Exophthalmus links in Folge von Schussverletzung der Arteria carotis communis dextra im Sinus cavernosus; Selbstmord-Versuch 1895. Von Dr. Wiemuth. (Demonstration in der freien Vereinigung der Chirurgen Berlins, Sitzung am 10. März 1902.) Einschuss rechte Schläfe, Geschoss sitzt im linken Oberkiefer. Nach der Verletzung Lähmung des I. Trigeminus-Astes rechts, Keratitis neuroparalytica rechts, ein halbes Jahr nach der Verletzung Enucleation des rechten Bulbus. Schwirren im Kopf, links Exophthalmus, der pulsirt. Ligatur der Carotis communis dextra hat nur vorübergehenden Erfolg, ebenso Resection derselben. Die Sehkraft links nimmt immer mehr ab, das Sausen und Schwirren wird stärker, die Spannung im linken Augapfel höher. Druck auf die linke Carotis ohne Erfolg. Fritz Mendel.

15) Ueber das „röhrenförmige Gesichtsfeld“ bei Hysterie, von Prof. Richard Greef in Berlin. (Berl. klin. Wochenschrift. 1902. Nr. 21. S. 496.) Verf. stellt in der Charité-Gesellschaft ein hysterisches Kind vor, das bei normaler Sehschärfe und bei normalem Augenhintergrund eine stark concentrische Gesichtsfeld-Einengung zeigte. Dieses „röhrenförmige Gesichtsfeld“ wurde in den letzten Jahren in der Charité fast regelmässig bei Hysterischen gefunden. Fritz Mendel.

16) Zur Methodik der Pupillen-Untersuchung, von Prof. L. Bach in Marburg. (Deutsche med. Wochenschrift. 1902. Nr. 23. S. 410.) Bezugnehmend auf die Pupillen-Untersuchung, die von Prof. Schirmer in Greifswald vorgeschlagen wurde, setzt Verf. den Gang seiner Untersuchung auseinander. Die Pupillen-Untersuchung wird im Dunkelzimmer vorgenommen, in dem zuerst die Gasflamme hinter dem Patienten aufgestellt und so zunächst die Pupillenweite bei stark herabgesetzter Beleuchtung festgestellt wird. Nachdem die Lichtquelle dann seitlich vor den Patienten geschoben ist, wird unter einer Convexlinse von + 13 D. die directe und indirecte Pupillen-Reaction geprüft. Nur in seltenen Fällen, wo man im Zweifel ist, ob es sich Störungen in der centripetalen oder centrifugalen Bahn handelt, prüft Verf. auch binocular durch längeres Belichten mit Tageslicht.[1] Fritz Mendel.

[1] Seit vielen Jahren verwende ich folgendes Verfahren, um Vorhandensein und Grösse der Pupillen-Zusammenziehung auf Licht festzustellen: Im dunkeln Zimmer steht eine Gaslampe mit Hebel neben dem zu prüfenden Auge; die Flamme wird so weit verkleinert, dass der Beobachter so eben noch die Pupille wahrnimmt: nun wird plötzlich die Flamme vergrössert. Dabei treten auch die kleinsten Veränderungen der Pupillen-Weite klar zu Tage. H.



17) Ueber centrale Augenmuskelnerven-Bahnen, von Dr. J. Piltz in Warschau. (Neurolog. Centralbl. 1902. Nr. 11. S. 482.) Verf. beschreibt die secundären Degenerationen, die er nach Exstirpation des frontalen Augenmuskelcentrums und der sogenannten Augenregion bei Versuchen an Kaninchen und Hunden gefunden hat. Fritz Mendel.

18) Zur Sichtbarkeit der Röntgenstrahlen, von Dr. Arthur Crzellitzer in Berlin. (Fortschritte auf dem Gebiete der Röntgenstrahlen. Bd. V.) Verf. prüft nach eigens dazu angegebenen Versuchsmethoden die Wirkung der Röntgenstrahlen auf die Netzhaut und kommt zu interessanten Resultaten, die sich nicht kurz zusammenfassen lassen. Fritz Mendel.

19) Demonstration zur Physiologie des corticalen Sehens, von Prof. E. Hitzig in Halle. (Neurolog. Centralbl. 1902. Nr. 10. S. 434.) Verf. zeigt in einer kurzen Demonstration die Gesichtsfelder von Hunden, die von ihm doppelseitig im Hinterlappen, in der von Munk „sogenannten Sehsphäre“ operirt wurden. Fritz Mendel.

20) Einiges über die Beziehungen der Sehbahnen zu dem vorderen Zweihügel der Kaninchen, von Dr. Viktor Beol. (Nach einem Referat im Neurolog. Centralbl. 1902. Nr. 10. S. 453.) Verf. hat seine Versuche an Kaninchen gemacht, denen einseitig das Occipital-Hirn abgetragen wurde; andren Thieren wurde ausserdem das Auge derselben Seite enucleïrt. Es zeigte sich, dass die Endigung der Rinden-Zweihügelbahn in derselben Schicht des Zweihügels gelegen war wie die Endigung der retinalen Zweihügelbahn. Die beiden Kerne des Corp. genic. laterale, sowie die Kerne des Thalamus sind in ihren Beziehungen zur corticalen Sehstrahlung nicht gleichwerthig. Fritz Mendel.

21) Noch einmal die Methodik der Pupillen-Untersuchung, von Prof. Otto Schirmer in Greifswald. (Deutsche med. Wochenschrift. 1902. Nr. 23. S. 412.) Bei der Verschiedenheit der künstlichen Beleuchtung durch hellere oder weniger stark leuchtende Lichtquellen räth Verf. die Pupillen-Untersuchung bei Tageslicht vorzunehmen, und zwar bei verdecktem andern Auge, um die Leistungsfähigkeit des einen Nerven und seine Functionen isolirt zu untersuchen. Fritz Mendel.

22) Heilung einer Meningitis tuberculosa, von Dr. Thomalla. (Berliner klin. Wochenschrift. 1902. Nr. 24. S. 565.) Verf. berichtet über einen 20 jährigen Patienten aus tuberculöser Familie, der an einer schweren Meningitis tuberculosa erkrankte. Der frühzeitig und reichliche Creosotgebrauch stellte den Patienten vollkommen wieder her, es seien die in der Entwicklung befindlichen Chorioidal-Tuberkel verschwunden. Fritz Mendel.

23) Ueber die Infection vom unverletzten Bindehautsack aus, von K. Hirota. (Centralbl. f. Bakteriologie. 31. 6. Referirt nach der Deutschen Medic.-Zeitung. 1902. Nr. 44.) Nach den Versuchen des Verf. kann der Milzbrand-Bacillus nur ganz ausnahmsweise vom unverletzten Bindehautsack aus eindringen. Die in den Bindehautsack gebrachten Bakterien waren meist nach einer, sicher nach 24 Stunden nicht mehr zu finden. Ebenso, wie Römer, ist Verf. der Meinung, dass die Infection nicht vom Bindehautsack selbst, sondern von den Thränen-Nasenkanälen oder von der Nase aus erfolgt. Fritz Mendel.

Um Einsendung von Separatabdrücken wird gebeten (Berlin NW. 26 Schiffbauerdamm).

Verlag von Veit & Comp. in Leipzig. — Druck von Metzger & Wittig in Leipzig.



Centralblatt
für praktische
AUGENHEILKUNDE.

Herausgegeben von

Prof. Dr. J. Hirschberg, Geh. Med.-Rath, in Berlin.

Unter ständiger Mitwirkung der Herren Dr. Ancke in München, Dr. Berger in Paris, Prof. Dr. Birnbacher in Graz, Dr. Brailey in London, Prof. Dr. H. Cohn in Breslau, Doc. Dr. Cl. du Bois-Reymond in Berlin, Doc. Dr. E. Emmert in Bern, Prof. Dr. C. Gallenga in Parma, Dr. Ginsberg in Berlin, Prof. Dr. Goldzieher in Budapest, Dr. Gordon Norrie in Kopenhagen, Prof. Dr. Horstmann in Berlin, Dr. Issigonis in Smyrna, Prof. H. Knapp in New York, Prof. Dr. Krückow in Moskau, Dr. Kuthe in Berlin, Dr. Landau in Coblenz, Prof. Dr. Magnus in Breslau, Major F. P. Maynard, I. M. S., Civil Surgeon of Patna and Superintendent of the Medical School, Dr. Michaelsen in Görlitz, Dr. Moll in Berlin, Prof. Dr. J. Munk in Berlin, Dr. Neuburger in Nürnberg, Dr. Peltesohn in Hamburg, Dr. Purgens in Brüssel, Prof. Dr. Peschel in Frankfurt a. M., Dr. Purtscher in Klagenfurt, Dr. M. Reich in Petersburg, Med.-Rath Dr. Scheer in Oldenburg, Prof. Dr. Schenkl in Prag, Prof. Dr. Schwarz in Leipzig, Dr. Spiro in Berlin, Dr. Stiel in Köln.

Monatlich ein Heft. Preis des Jahrganges 12 Mark. Zu beziehen durch alle Buchhandlungen des In- und Auslandes und die Postanstalten des Deutschen Reiches.

August. Sechsundzwanzigster Jahrgang. 1902.

Inhalt: **Original-Mittheilungen.** Ueber den Hering'schen Fallversuch bei Strabismus. Von Dr. **Richard Simon** in Berlin.

Klinische Beobachtungen. Obere Halbtaubheit der Pupille, von J. Hirschberg.

Gesellschaftsberichte. 1) Berliner Ophthalmologische Gesellschaft. — 2) Bericht über die 29. Versammlung der Ophthalmologischen Gesellschaft, Heidelberg 1901.

Referate, Uebersetzungen, Auszüge u. s. w. Die Augenheilkunde des Ibn Sina, aus dem Arabischen übersetzt und erläutert von J. Hirschberg u. J. Lippert.

Journal-Uebersicht. A. v. Graefe's Archiv f. Ophthalmologie. LIII. 3.

Ueber den Hering'schen Fallversuch bei Strabismus.

Von Dr. Richard Simon in Berlin.

Parinaud[1] betrachtet den positiven Ausfall des Hering'schen Fallversuches nicht als Kriterium für das Vorhandensein normalen Binocularsehens und stützt diese Ansicht auf zwei von Greeff[2] und von mir[3] veröffentlichte Fälle. Wie jedoch schon Bielschowsky[4] erwähnt, lassen

[1] Le strabisme et son traitement. S. 106. Paris 1899.

[2] Physiologische Beobachtungen. II. Bemerkungen über binoculares Sehen Schielender. Klin. Monatsbl. f. Augenheilk. 1895. October.

[3] Centralbl. f. prakt. Augenheilk. 1896. Juni.

[4] Untersuchungen über das Sehen der Schielenden. v. Graefe's Archiv f. Ophth. L. S. 498.

diese sich keineswegs dafür in Anspruch nehmen, und es scheint mir angebracht, dies unter Beifügung weiterer Beobachtungen zu zeigen, da neuerdings NICOLAI[1] einen ähnlichen Fall — gutes Bestehen des Fallversuches, aber mangelhafte Vereinigung stereoskopischer Bilder bei Divergenzschielen — mittheilt und, im Anschluss an PARINAUD, sich dahin äussert, dass der Fallversuch nicht beweisend für das normale Binocularsehen sei.

Allen diesen Fällen ist gemeinsam, dass es sich um Divergentschielende handelt, denen der Fallversuch tadellos, die Vereinigung stereoskopischer Figuren hingegen nur mangelhaft oder meistens sogar gar nicht gelingt.

Fall 1. Fritz N., 10 Jahre alt. R u. L + cyl 4,5 S $< {}^{6}/_{12}$. Periodische Divergenz. Auf einen einzelnen Gegenstand wird gut convergirt und daher auch der Fallversuch gut bestanden. Stereoskopische Bilder werden hingegen nicht vereinigt, vielmehr tritt sofort Divergenz mit gekreuzten Bildern auf.

Fall 2. Otto G., 21 Jahre. Giebt an, seit Langem zu schielen, wenn auch nicht ständig. Er hat schon selbst bemerkt, dass er beim Anblicken eines einzelnen Gegenstandes nicht schielt. Beim Blick in die Ferne stellt sich das linke, beim Lesen das rechte Auge in Divergenz. R ${}^{6}/_{12}$, — cyl 2,0 ${}^{6}/_{6}$; L ${}^{6}/_{60}$, — 2,5 $\supset$ — cyl 1,0 ${}^{6}/_{6}$. Bei voller Correction stellen sich beim Blick in die Ferne meistens beide Augen scheinbar ein. Hingegen stellt sich beim Lesen das rechte Auge sofort in Divergenz, gleichgiltig ob mit blossem Auge gesehen wird oder ob durch beiderseitige Vollcorrection die Augen emmetropisch oder durch entsprechende Gläser vor dem rechten Auge beide gleich myopisch gemacht werden. Hingegen wird auf einen Bleistift, einen Finger, ja selbst auf die vorgehaltene Faust unter allen Bedingungen gut convergirt. Am Perimeter stellen sich die Augen auf den centralen Fixirpunkt genau ein, unter der deckenden Hand weicht sowohl das rechte, wie das linke um etwa 28—30° nach aussen ab. Dementsprechend wird am Fallapparat die feste Perle mit beiden Augen richtig fixirt und der Fallversuch fehlerlos bestanden. Hingegen werden am Stereoskop vielleicht leichte Krystallfiguren, complicirtere Vorlagen aber nie vereinigt. Entweder wird das Bild einer Seite vollkommen unterdrückt oder, wenn beide gleichzeitig zum Bewusstsein kommen, das Bild des rechten Auges nach rechts, das des linken nach links verlegt bei manifester Divergenz.

Fall 3. Paul M., 23 Jahre. R ${}^{6}/_{36}$, — 2,25 $\supset$ — cyl 2,0 ${}^{6}/_{8}$; L — 6,0 $\supset$ — cyl 3,0 ${}^{6}/_{18}$. Beim Lesen ohne Gläser tritt sofort starke Divergenz des linken Auges auf, auch mit Correction ist es fast stets der

---

[1] Binoculair zien en de valproef van Hering. Nederl. Tijdschrift voor Geneeskunde. 1901. I. Nr. 3.

Fall, nur selten erfolgt normale Einstellung. Dagegen convergiren die Augen auf einen einzelnen Gegenstand — mit und ohne Correction — sofort ganz normal, auch beim Lesen einzelner Buchstaben. Der Fallversuch wird gut bestanden, dagegen ist eine Vereinigung stereoskopischer Vorlagen auf keine Weise zu erzielen. Entweder wird nur das rechte Bild gesehen, wenn aber einmal beide zu gleicher Zeit percipirt werden, so liegt das rechte rechts, das linke links.

Fall 4. Johann Th., 27 Jahre. R $^6/_5$, L $^6/_4$. Periodischer Strabismus divergens des rechten Auges. Der Fallversuch ergiebt vollkommen gutes Binocularsehen, dagegen ist am Stereoskop auf keine Weise normales Binocularsehen zu erzielen. Das rechte Bild wird stets nach rechts, das linke nach links verlegt.

Sämmtliche von mir beobachteten Fälle, auch der früher mitgetheilte, zeigten also beim Lesen und bei der Untersuchung am Stereoskop eine sofort auftretende Divergenz, die sich auch durch das Fehlen körperlichen Sehens documentirte, beim Fallversuch hingegen normale Tiefenwahrnehmung, aber nicht trotz Schielens, sondern weil hierbei Abweichung eines Auges nicht eintrat, vielmehr normale binoculare Einstellung erfolgte. Dasselbe ist für Greeff's Patientin anzunehmen. Wenn auch über die Stellung der Augen beim Fallversuch nichts bemerkt ist, so findet sich doch die Angabe: „Beim Blick geradeaus meist gute Fixation", so dass diese wohl auch für die Untersuchung am Fallapparat anzunehmen ist. Es bliebe also als einzige Ausnahme Nicolai's Fall übrig. Es handelte sich um ein 13jähriges Mädchen mit halber Sehschärfe auf beiden Augen und Strabismus divergens des linken. Gekreuzte Doppelbilder konnten mit Leichtigkeit hervorgerufen werden. Der Hering'sche Fallversuch wurde gut bestanden, ebenso einfache stereoskopische Figuren zur Vereinigung gebracht, verwickeltere hingegen nicht. Ueber die Stellung der Augen bei den verschiedenen Versuchen wird leider nichts mitgetheilt, so dass man eigentlich annehmen müsste, dass die Divergenz dauernd bestand. Es erscheint mir aber doch recht wahrscheinlich, dass beim Fallversuch, also beim Blick auf einen einfachen Gegenstand, eine Einstellbewegung des schielenden Auges stattgefunden hat. Der Fall würde sonst thatsächlich ein Unicum sein. Allerdings haben in extrem seltenen Fällen auch Schielende eine gewisse Tiefenwahrnehmung auf Grund der Querdisparation, die das Bestehen des Fallversuches in grober Weise ermöglicht. So theilt Bielschowsky[1] die Beobachtung eines 11jährigen Mädchens mit, das bei dem mit allen Vorsichtsmaassregeln angestellten Fallversuch regelmässig lange Reihen von richtigen Angaben machte, wenn die Kugeln nicht in unmittelbarer Nähe vor oder hinter der fixirten Perle fielen, während es

[1] l. c. S. 446. Fall 8.

bei Verschluss des Schielauges, wie alle monocular Sehenden, den gröbsten Irrthümern unterlag. Einen ähnlichen Fall, den ich leider nur flüchtig untersuchen konnte, verdanke ich Herrn Dr. SALOMONSOHN. 21 jähriger Mann. Convergenz des linken Auges von 15°. R S = $^5/_3$.E., L S = $^5/_6$, + 0,5 $^5/_5$. Wurden die Kugeln nahe der fixirten fallen gelassen, so wurden auch beim Sehen mit beiden Augen viele Fehler gemacht, ein deutlicher Unterschied gegen das Sehen mit einem Auge nicht constatirt. Hingegen wurde der Fallversuch bei grösserer Distanz zwischen fixirter und fallender Kugel beim Sehen mit beiden Augen auffallend besser bestanden, als wenn ein Auge verschlossen wurde. Aber von der Feinheit, mit der der Fallversuch von normal Binocularsehenden bestanden wird, unterscheiden sich derartige Fälle doch so beträchtlich, dass es mir nicht recht wahrscheinlich ist, dass NICOLAI's Fall zu diesen gehört.

Dass die eine Untersuchung bei ruhendem, die andere bei bewegtem Blick stattfindet, dürfte keine ausreichende Erklärung dafür abgeben, dass beim Fallversuch richtige Convergenz und dementsprechend gute Angaben erfolgen, stereoskopische Bilder hingegen in Folge der dabei ebenso wie beim Lesen sofort auftretenden Divergenz nicht vereinigt werden. BIELSCHOWSKY rechnet mit zwei Möglichkeiten. Erstens[1] weist er darauf hin, dass bei erheblicher Differenz in der Sehschärfe beider Augen, aber ohne nennenswerthe dynamische Ablenkung im Stereoskop leicht das dem schwächeren Auge entsprechende Bild vernachlässigt wird, während beim Fallversuch die momentane, von der fallenden Kugel gegebene Erregung auch von einem schwachsichtigen Auge wahrgenommen und ausgenutzt wird, sobald es richtig fixirt, da der Fallversuch ja auch bei Herabsetzung der Sehschärfe auf $^1/_{15}$—$^1/_{20}$ der normalen auf einem Auge noch bestanden wird. Das trifft für meine Fälle nicht zu, da erstens stets starke dynamische Ablenkung bestand, ausserdem die Sehschärfe auf beiden Augen meistens ziemlich gleich war und nur in einem Falle sich wie $^1/_3$ zu $^3/_4$ verhielt, also immer noch recht gut war. Die zweite Erklärung lautet[2]: „Oefters sieht man auch divergente Strabismen mit erhaltener Fähigkeit zu zeitweiser binocularer Einstellung, welche den Fallversuch, so lange sie richtig fixiren, fehlerfrei bestehen, im Stereoskop dagegen keinen sicheren stereoskopischen Effect angeben, einfach aus dem Grunde, weil mit dem starken, zum Zwecke der binocularen Einstellung aufgebrachten Convergenzimpulse eine entsprechende Accommodation stattfindet, welche das Erkennen der feineren Details in den Zeichnungen unmöglich macht und dadurch die Abweichung des einen Auges begünstigt.“ Auch diese Erklärung halte ich nicht für genügend. Denn bietet man den Patienten einzelne kleinste Buchstaben, so vermögen sie, richtig darauf zu convergiren und ohne Zögern

[1] l. c. S. 499.
[2] l. c. S. 505.

zu lesen, ein Beweis, dass der Accommodationsgrad, unabhängig vom Convergenzimpulse, genau der Entfernung des zu erkennenden Gegenstandes angepasst ist.

Die merkwürdige Eigenschaft, dass durch einen einzelnen Gegenstand ein Convergenzimpuls ausgelöst wird[1], gleichgiltig, ob dieser Gegenstand sehr fein ist und dadurch die Accommodation anregt, oder so grob, dass sein Einfluss in dieser Hinsicht nur gering sein kann, giebt die Erklärung dafür ab, dass der Fallversuch, bei dem ja auch nur eine einzelne Perle fixirt wird, fehlerlos bestanden wird, da eben hierbei genaueste Einstellung beider Augen erfolgt. Es ist deshalb in jedem Falle die Stellung der Augen bei den verschiedenen Untersuchungen auf's Sorgfältigste zu controlliren, bevor man sich zu der Annahme entschliessen darf, dass der Fallversuch trotz positiven Ausfalls die foveale Einstellung beider Augen nicht beweise. Auch bei Strabismus convergens ist solche Vorsicht erforderlich; denn in vereinzelten Fällen kann auch hierbei unter gewissen Bedingungen eine genaue Einstellung beider Augen erfolgen, selbst wenn im Allgemeinen constantes Schielen vorliegt. Nähert man das Fixations-Object den Augen, so sieht man bisweilen das schielende Auge sich weniger ausgiebig nach innen wenden als das fixirende, es muss mithin ein Punkt kommen, wo der Convergenzgrad beiderseits gleich ist. Ist die normale Correspondenz nicht verloren gegangen, so kann es zu einer nicht nur scheinbaren, sondern wirklich genauen binocularen Einstellung kommen, womit die Möglichkeit der Tiefenwahrnehmung gegeben ist. Findet bei geringgradigem Schielen diese Einstellung schon in etwas grösserer Entfernung statt und wird der Fallversuch in dieser Entfernung angestellt, so wird man ein positives Resultat erhalten, während die stereoskopische Prüfung auch in diesen Fällen viel unsicherer zu sein scheint. Ich selbst kann allerdings nur eine Beobachtung dieser Art beibringen. — R. Sch., 14 Jahre alt. R S = $^6/_4$, L S = $^6/_{12}$; Gläser bessern nicht. Strabismus convergens ocul. sinistr. Schielt seit seinem 3. Lebensjahre. 1893 (5 Jahre alt) Schielwinkel am Perimeter 10°, 1895 März 20°, October 25°. In gleicher Stärke hielt es sich bis Anfang 1897. Dann trat eine zunächst leichte Besserung ein. Im April 1898 betrug der Schielwinkel noch 10—15° (bei Fixation mit dem linken Auge 20°); Juli 1898 10°, Juni 1902 5° (bei Fixation links 15°). Bei der gewöhnlichen Fixation mit dem rechten Auge sind stets Doppelbilder vorhanden, die den Patienten allerdings nicht belästigen, während bei Fixation mit dem linken Auge Doppelbilder nur mit Hilfe eines rothen Glases vor einem Auge zum Bewusstsein gebracht

[1] In dem früher publicirten Falle konnte ich zeigen, dass ein Licht selbst dann binocular fixirt wurde, wenn vor das eine Auge ein rothes Glas gehalten wurde, und dass, während beim Lesen mit beiderseits offenen Augen sofort starke Divergenz eintrat, bei Fixation eines Fingers mit einem Auge das verdeckte eine beträchtliche Einwärtsbewegung machte.

werden können. Nähert man einen Gegenstand den Augen, so nähern sich auch die Doppelbilder, um meistens in einer Entfernung von etwa 14 bis 16 cm vom Auge zu verschmelzen. Untersucht man in dieser Distanz am Fallapparat, so werden, so lange einfach gesehen wird, vollkommen richtige Angaben gemacht, z. B. 30 Kugeln hintereinander ohne Zögern fehlerlos bestimmt, während in grösserer Entfernung ebenso wie bei monocularer Beobachtung in allen Distanzen sämmtliche Kugeln als hinten fallend erscheinen. Am Stereoskop gelingt erst seit einiger Zeit die Vereinigung leichterer Bilder (d. h. von geringer Seitendistanz) zur flächenhaften Fusion, während es bisher auch mit Hilfe des JAVAL'schen Spiegel-Stereoskops noch nicht gelungen ist, Bilder mit wirklich stereoskopischer Wirkung zur Verschmelzung zu bringen. Also ähneln solche Fälle den oben beschriebenen darin, dass das Vorhandensein von Tiefenwahrnehmung wohl mit Hilfe des Fallapparates, nicht aber mittels des Stereoskops nachgewiesen werden kann, unterscheiden sich jedoch insofern, als bei den besprochenen Fällen von periodischem Divergenzschielen in allen Entfernungen der Fallversuch bestanden wird, während bei diesen Convergentschielenden eine mehr oder weniger starke Annäherung des Fixationsobjectes erfolgen muss, um die Augen zur Einstellung zu bringen. Diese Einstellung ist demnach, so weit sich bis jetzt urtheilen lässt, für das gute Bestehen des Fallversuches nothwendig, so dass damit die Einwände gegen seine Beweiskraft sich erledigen dürften.

Klinische Beobachtungen.

Obere Halbtaubheit der Pupille.

Von J. Hirschberg.

Fällt plötzlich ein Lichtstrahlen-Bündel in die eine Pupille eines gesunden Menschen, so wird einerseits an der entsprechenden Stelle des Gesammt-Gesichtsfeldes eine Licht-Empfindung merkbar, andrerseits erfolgt Zusammenziehung beider Pupillen, — selbst dann, wenn die das Strahlenbündel entsendende Lichtquelle nicht dem gemeinschaftlichen Gesichtsfeld angehört, sondern dem besonderen eines der beiden Augen. Von dieser Thatsache kann man durch die leichtesten Versuche sich überzeugen. Diejenige theilweise Reflex-Taubheit der Pupillen, welche bei der im Gehirn bedingten Halbblindheit beider Augen (bei der sogenannten Hemianopsia oder Hemiablepsia) vorkommt, ist als hemiopische Pupillen-Reaction seit nahezu 20 Jahren in der Literatur, sowohl der Nerven- wie der Augenheilkunde, genügend erörtert: sie bezieht sich auf das Leiden eines Sehstrangs (Tractus), bezw. seiner Fortsetzung bis zu den primären Opticus-Ganglien. Hingegen ist diejenige Reflex-Halbtaubheit, welche der theilweisen Leitungs-Unterbrechung eines Sehnerven entspricht, weniger beobachtet und erörtert worden. Sie ist aber in den einschlägigen Fällen von grösster Wichtigkeit: erstlich für die Diagnose, um materielle Leiden von hysterischen sicher zu trennen;

zweitens für die Prognose, um heilbare Zustände von unheilbaren, wenigstens im Laufe der Beobachtung, auseinander zu halten, — wie ich dies für die Leitungs-Unterbrechung des ganzen Sehnerven-Querschnitts vor Kurzem genauer erörtert habe.[1]

Nehmen wir den klarsten Fall einer theilweisen Sehnerven-Verletzung.

Am 14. Mai 1881 erhielt ein Student[2] mit einem stumpfen Rappier einen Stoss ins rechte Auge. Unmittelbar nach der Verletzung war das verletzte Auge vollständig blind und blieb so ungefähr $^1/_4$ Stunde lang. Eine halbe Stunde nach der Verletzung war wieder Sehkraft vorhanden. Am 18. Mai sah man innen unten am Hornhaut-Rande eine verharschte Wunde der Augapfel-Bindehaut, mit Blut-Unterlaufung. Sehnerv normal. $S = {}^1/_7$, die obere Hälfte des Gesichtsfeldes fehlt. Im Laufe der Behandlung stieg S auf $^1/_3$, während das Gesichtsfeld nach oben bis zum 3. Grad sich erweiterte. Die Sehnerven-Scheibe wurde hell; der innere untere Quadrant derselben grünlich-weisslich, im aufrechten Bilde. Bei der ersten Untersuchung ist die Pupille des verletzten Auges ein wenig weiter, als die des andren; zieht sich aber bei Licht-Einfall regelrecht zusammen. Leider fehlt jede Bemerkung darüber, ob bei der Bestrahlung von oben her die Pupille sich anders verhielt, als bei der von unten.

Bei einem kürzlich beobachteten Falle war dieser Unterschied sehr ausgesprochen und sehr lehrreich für die Beurtheilung.

Eine 26jährige, sehr nervöse Frau, die an heftigem rechtsseitigem Kopfschmerz und starker Benommenheit desselben bis zur Unerträglichkeit gelitten, war am 12. Juni 1902 unter Aethernarcose zufallsfrei wegen Empyem mittels Eröffnung der rechten Kiefer-, Siebbein- und Keilbein-Höhle (von der Kieferhöhle aus), operirt worden. Sowohl die vorderen wie mittleren und hinteren Siebbein-Zellen konnten sicher und ohne dass eine stärkere Blutung die vortreffliche Uebersicht gestört hätte, entfernt werden. Als die Kranke aus der Betäubung erwachte, hatte sie die Empfindung, dass ein schwerer, nicht zu erhebender Vorhang auf dem rechten Auge laste. Am folgenden Tage von dem Operateur zugezogen, fand ich das rechte Auge äusserlich normal, den Sehnerven vollkommen normal, aber die Pupille dieses Auges vollkommen licht-starr und das Sehvermögen ausserordentlich gering: die obere Hälfte des Gesichtsfeldes fehlte vollständig, in der unteren wurden Finger gezählt. Am zweiten Tage nach der Operation wurde zwar mittlere Schrift entziffert, aber der Ausfall der oberen Gesichtshälfte und die Lichtstarre bestand unverändert fort. Nunmehr entschloss sich der Operateur nach gemeinschaftlicher Berathung noch Abends zu einem neuen Eingriff, der wiederum in Aether-Betäubung vorgenommen wurde. In der Annahme, ein nachträglicher Blut-Erguss, oder ein abgesprengtes Knochenstückchen oder ein zurückgelassener Tampon könnten auf den Sehnerven drücken, wurden die Nähte der Kieferhöhle theilweise gelöst und die Höhle besichtigt und ein schmaler Gazestreifen eingelegt. Es hat sich nichts Besonderes gefunden. Am Vormittag des dritten Tages wird Sn 5′ in der Nähe entziffert; eine Spur von Pupillen-Reaction ist sichtbar, aber die obere Hälfte des Gesichtsfeldes fehlt noch vollständig. Am Nachmittag werden zwei gute

---

[1] Vgl. Berliner klin. Wochenschrift 1901, Nr. 47 und Supplement-Heft 1901 des Centralbl. f. Augenheilk., S. 416.

[2] Centralbl. f. Augenheilk. 1881, S. 241.



Zeichen beobachtet: 1. Das Gesichtsfeld hat oberhalb des Fixirpunktes einen schmalen Streifen gewonnen. 2. Die Pupillen-Reaction auf Einfal des Tageslichts ist unzweifelhaft vorhanden. Jetzt zeigt sich diejenige Erscheinung, auf welche ich die Aufmerksamkeit der Fachgenossen lenken möchte: wenn man im verdunkelten Zimmer, nach Verbinden des gesunden Auges, die Pupille des verletzten von unten her mit einem kleinen Augenspiegel belichtet, so tritt deutliche Zusammenziehung ein; gar keine, wenn man von oben her belichtet.

Der Unterschied ist weit lebhafter, als bei den nicht so sehr seltenen Fällen der sogenannten hemiopischen Pupillen-Reaction, welche ich beobachtet. Die letzteren betreffen ja meistens Kranke im mittleren oder höheren Lebensalter, mit sehr engen Pupillen, deren Schwankung bei Lichtwechsel gering ist; unsrer Fall hingegen betrifft eine junge Frau mit weiteren, bei Lichtwechsel erheblich schwankenden Pupillen.

Dass die Sehstörung in diesem Falle eine hysterische sei, hatte man auch schon bei der ersten Prüfung nicht annehmen können. Jetzt aber war vollends vollkommene Uebereinstimmung zwischen Licht-Wahrnehmung und Pupillen-Zusammenziehung nachweisbar.

Der beschriebene Unterschied in der Pupillen-Zusammenziehung, je nachdem man von unten oder von oben her belichtet, war auch noch am 19. Juni 1902 vorhanden, — als bereits bei einfallendem Tageslicht die Pupillen-Reaction sehr lebhaft geworden, und die Sehprüfung schon $^4/_{10}$ m ergab, während der Gesichtsfeld-Ausfall allerdings von oben her noch mit fast wagerechter Grenzlinie bis dicht an den Fixirpunkt heranrückte. Am 3. Juli ist S fast gleich $^5/_7$, das Gesichtsfeld hat oberhalb des Fixirpunktes etwa 15° gewonnen. Die rechte Sehnerven-Scheibe ist im Ganzen blasser, als die linke; die Schläfenhälfte der ersteren ist bleich, der innen-untere Quadrant im aufrechten Bilde graulich, der innen-obere grauröthlich. Bei der letzten Prüfung, vor der Abreise der Kranken, 11. Juli 1902, ist S wie zuvor, das Gesichtsfeld reicht nach oben vom Fixirpunkt bis zum 30. Grad, doch ist in diesem oberen Theile nur dumpfe Licht-Empfindung vorhanden. Die rechte Pupille zieht sich bei Einfall des Tageslichts sehr lebhaft zusammen; bei künstlichem, geringen Licht von unten her gut, von oben her deutlich: doch tritt in letzterem Falle sehr bald eine mittlere Erweiterung zu Tage.

Gesellschaftsberichte.

1) Berliner Ophthalmologische Gesellschaft.

Vorsitzender: J. Hirschberg. Schriftführer: Wertheim.

Sitzung vom 30. Januar 1902.

1. Herr James Israel (a. G.): Operation eines Orbital-Sarcoms mit Erhaltung des Auges. (Veröffentlicht im Aprilheft des Centralbl. f. Augenheilk. 1902. S. 108.)

2. Herr Fehr: a) Demonstration eines Falles von Pigmentschürze[1] der Regenbogenhaut, sog. Ectropium uveae congenitum. Es ist ein zu-

[1] Der Name stammt von Prof. Hirschberg, aus dessen Anstalt R. Ancke und G. Spiro Fälle veröffentlicht haben. S. Centralbl. f. Augenheilk. 1885, S. 311 und 1896, S. 310.



fälliger Befund bei einem 26jährigen Arbeiter. Rechts schlägt sich die Pigmentschicht der Iris überall auf die Vorderfläche um; schläfenwärts und unten ist es nur andeutungsweise der Fall, nasal und oben aber besteht ein breiter Bezirk von tief sammetbrauner Farbe, der mit gekerbtem Rande sich scharf von der bläulich hellen Regenbogenhaut abhebt. (S. Fig. 1.) Die Oberfläche dieses Pigmentblattes, das sich deutlich über das Niveau der Iris erhebt, ist durch viele feine Fältchen gerifft; diesen entsprechend sind am Pupillar-Rand feinste Kerbchen und Zähnchen sichtbar. Das Pupillenspiel ist nicht gestört. Im Uebrigen finden sich keine weiteren Abnormitäten am Seh-Organ.




Fig. 1.

b) Local-Recidiv eines Aderhaut-Sarcoms nach einer der Enucleation vorausgeschickten Punction des Tumors. (Ausführlich veröffentlicht im Maiheft des Centralbl. f. Augenheilk. 1902. S. 129.)

c) Beiderseitige Retinitis centralis specif. in Form von gruppenweise angeordneten hellröthlichen stippchenförmigen Herden bei normalem Gesichtsfeld und normaler Sehschärfe als zufälliger Befund bei einem 40jähr. Patienten, der wegen rechtsseitiger innerer Oculomotorius-Lähmung die Poliklinik aufsuchte.

d) Kleine Iris-Cyste nach perforirender Verletzung, die 42 Jahre vorher stattgefunden. Die anfängliche vordere Synechie hatte sich mit der Vertiefung der Vorderkammer zu einem dünnen Faden ausgezogen und schliesslich ganz gelöst; und die zeltdachförmig abgehobene vordere Iris-Schicht, unter der sich natürlich Flüssigkeit ansammeln musste, nahm, als mit der Lösung der vorderen Verwachsung der Zug aufhörte, die Form einer kleinen kugligen Cyste an, deren Spitze noch jetzt einen kleinen pigmentirten Faden trägt. Diese Cystenform ist gutartig und hat keine Neigung, sich zu vergrössern.

Sitzung vom 27. Februar 1902.

1. Herr Geissler: Krankenvorstellung (Mitbewegung des Lides bei Kieferbewegung).

2. Herr Hamburger: Krankenvorstellung.

3. Herr Rosenstein demonstrirt Präparate eines ausgeschnittenen Stückes vom Oberlid mit Blepharochalasis. Sie bieten das typische Bild der Folgezustände chronischen Lid-Oedems: Abflachung der Epidermis, Auseinanderzerrung der subcutanen Bindegewebsmaschen, Vermehrung der Venen mit Verdünnung ihrer Wandungen und schliesslich Schwund der elastischen Fasern.

4. Herr Fehr: a) Demonstration eines Augapfels, der nach erfolgreicher Magnet-Operation wegen Glaskörper-Abscesses enucleïrt werden musste. Der Splitter war beim Hufbeschlag eingedrungen. 22 Stunden später kam der Verletzte in die Klinik. Es bestand bereits Iritis, Pupillen-Exsudat und Hypopyon. Winklige verharschte Wunde in der Hornhaut, Kapselnarbe und beginnende Linsentrübung. Sideroskopie positiv: Grosser Ausschlag gerade nach unten und eventuell nach aussen. Unverzüglich Magnet-Operation (Herr Geh.-Rath Hirchberg): Der auf halbe Kraft eingestellte Riesen-Magnet wird, dem unteren äusseren Quadranten genähert. Sofort Schmerz. Nachdem darauf dem Auge die nöthige Drehung gegeben, erscheint der Splitter, die Iris durchdringend, in der Vorderkammer, aus der er leicht nach Lanzen-

schnitt mit dem Hirschberg'schen Handmagnet herausbefördert wird. Mit dem Splitter (14 mg) kommt das zähe Hypopyon. In den ersten Tagen nach der Operation ist das Auge reizlos und scheint gerettet. Am 3. Tage heftigster Schmerz; beim Verbandwechsel ist das Auge steinhart und prall mit Blut gefüllt. Der Schmerz lässt erst nach, als sich nach einiger Zeit die Wunde spontan öffnet und das Blut sich in den Verband ergiessen konnte, den man Abends durchblutet vorfindet. Danach verharrt das Auge längere Zeit in einem Zustand, der Hoffnung auf Erhaltung noch zulässt. Allmählich aber traten doch Zeichen von Glaskörper-Abscess auf, und man zögert nicht mehr mit der Ausschälung des Augapfels, als am 23. Tage nach der Verletzung der graue Reflex aus der Pupille deutlicher wird und eine Druckempfindlichkeit der Ciliarkörper-Gegend nachzuweisen ist, wenn auch noch Handbewegungen erkannt werden und Projection vorhanden ist.

Die Autopsie zeigt den Glaskörper durchsetzt mit eitrig-fibrinösen Fäden und Membranen, die sich auf der Netzhaut zu einem dicken grauen Exsudat verdichten an der Stelle, die dem früheren Sitz des Splitters entspricht.

Die Eisensplitter-Verletzungen, die beim Hufbeschlag geschehen, haben eine üble Prognose, da hier alle Bedingungen für eine Verunreinigung gegeben sind, und wenn es auch in vorliegendem Falle gelang, durch die Magnet-Operation die akute Sepsis zu coupiren, so war doch eine Erhaltung des Auges nicht möglich, ohne das andre zu gefährden.

b) Demonstration des ophthalmoskopischen Bildes einer Gefäss-Anomalie auf der Sehnerven-Scheide, die als zufälliger Befund auf dem rechten Auge eines 20jährigen Privat-Patienten von Prof. Hirschberg beobachtet wurde.

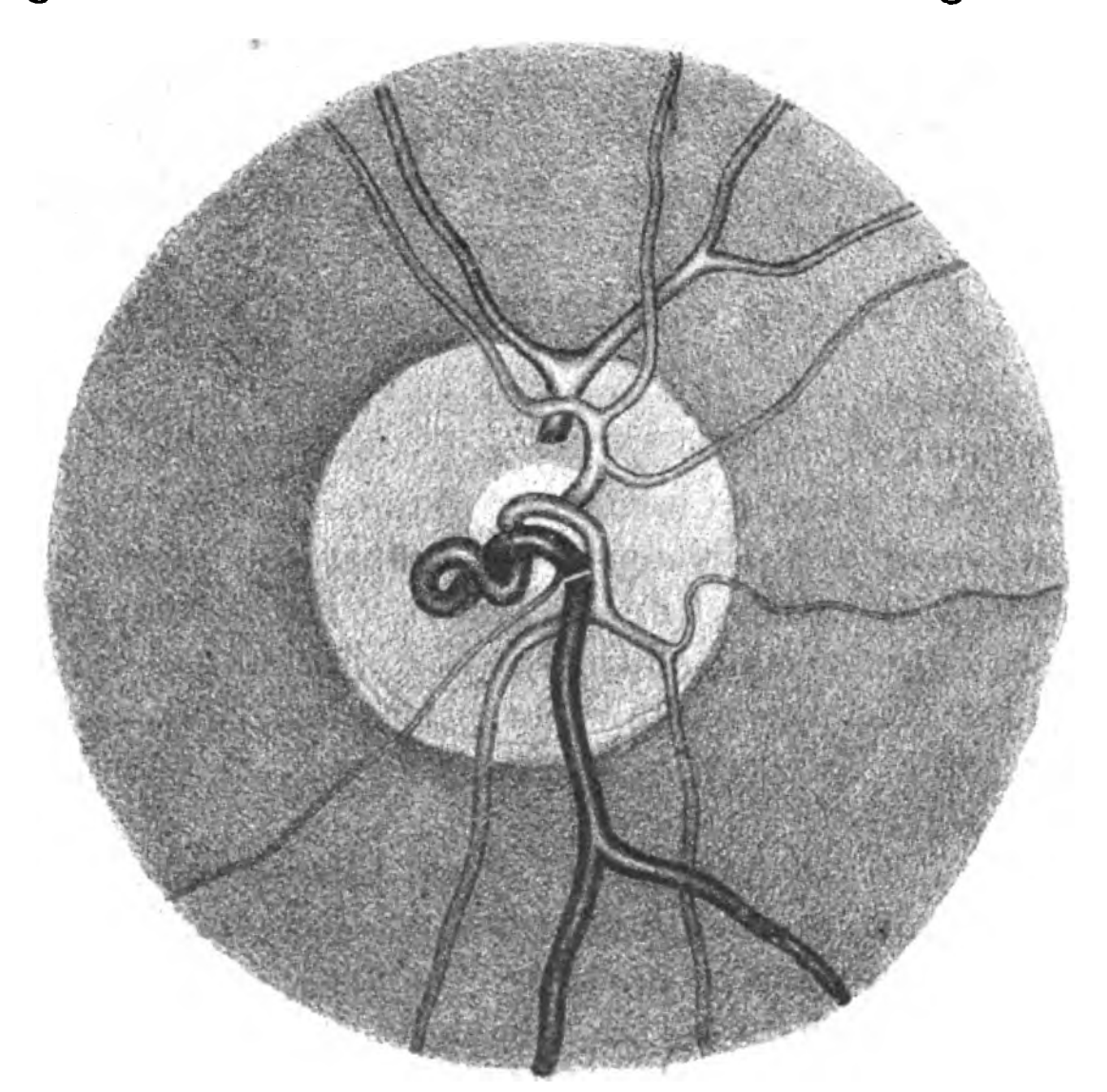


Fig. 2.

Die Vena centr. ret. inf. bildet, ehe sie sich in normaler Weise in der Ebene der Netzhaut verzweigt, gleich nach dem Austritt aus dem Gefäss-Trichter eine schleifenförmige Schlinge von dem Aussehen einer 8. Dieselbe ragt fast 1,5 mm in den Glaskörper vor. Der zurückführende Schenkel ist durch einen

feinen bindegewebigen Faden gleichsam wie durch eine Spange an die Papille festgeheftet. Die Art. centr. inf. zeigt die Andeutung einer ähnlichen Schlinge und bildet nach dem Austritt einen Bogen, der auf der Venen-Schleife ruht (Fig. 2).

5. Herr Loeser berichtet über einen Fall von metastatischem Orbital-Abscess, der im Anschluss an einen Gallenstein-Anfall aufgetreten war; als Eiter-Erreger konnte Bacterium coli nachgewiesen werden. (Ausführlich veröffentlicht im Juliheft der Zeitschrift f. Augenheilk. 1902.)

6. Herr J. Hirschberg: Ueber Aktinomykose des Thränenröhrchens. (Nachtrag zu der Mittheilung in der December-Sitzung 1901 und zu der Veröffentlichung im Januarheft des Centralbl. f. Augenheilk. 1902. S. 7.)

7. Derselbe: Eine ungewöhnliche Star-Operation. (Veröffentlicht im Maiheft des Centrabl. f. Augenheilk. 1902. S. 141.)

Sitzung vom 17. April 1902.

1. Herr Lehmann: Krankenvorstellung (Ophthalmoplegia interna).

2. Herr Fehr: Zur Kenntniss der Netzhaut-Ablösung mit Demonstration ophthalmoskopischer Bilder.

Die 38jährige excessiv myopische Dame erkrankte im Jahre 1889 an rechtsseitiger Netzhaut-Ablösung, die im folgenden Jahre, als sie eine grosse

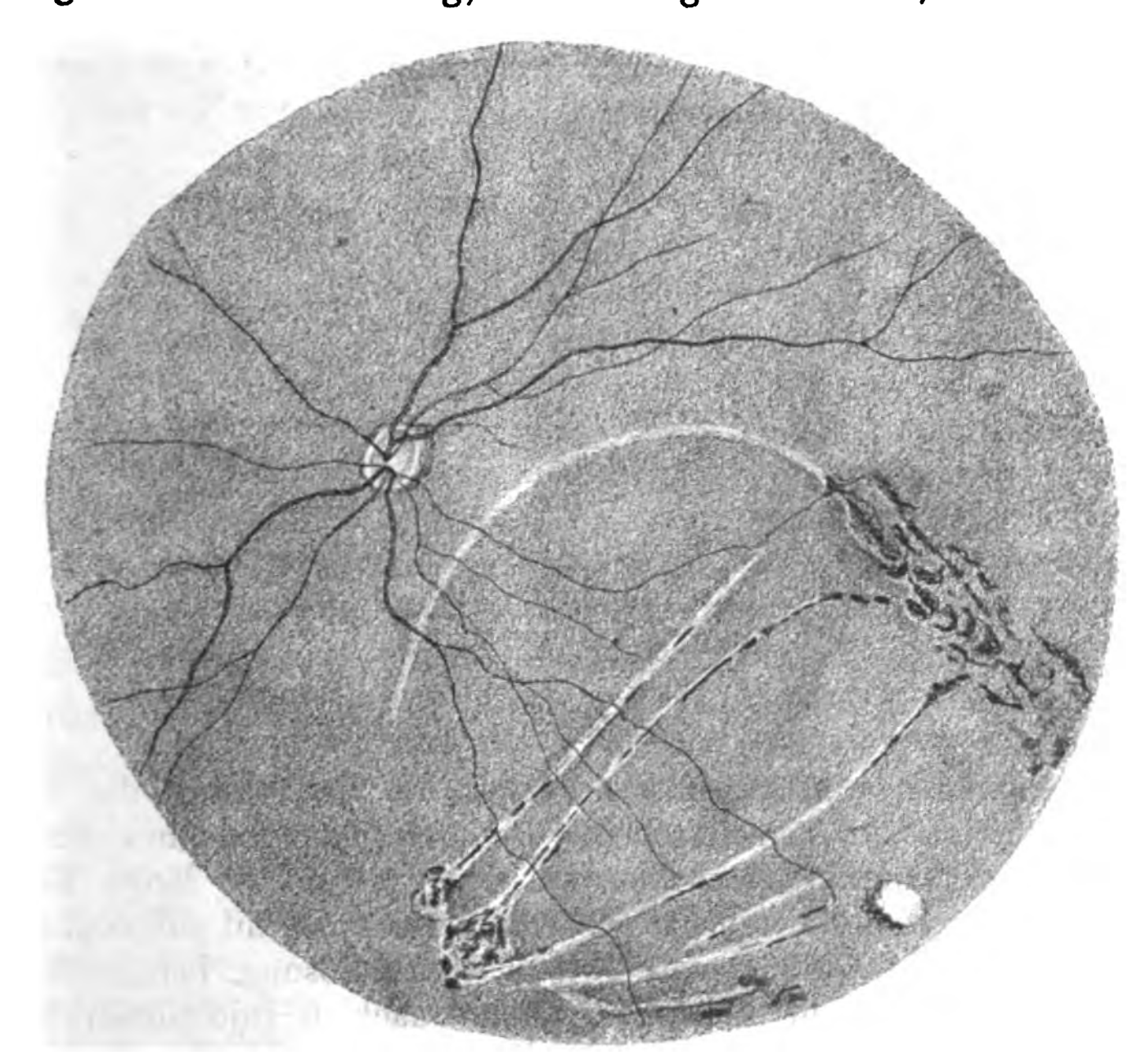


Fig. 3.

Ausdehnung bis dicht an die Papille und Buckelform angenommen hatte, von Herrn Geh.-Rath Hirschberg mit Skleral-Punction behandelt wurde. Dieselbe hatte den überraschenden Erfolg, dass nach 12tägiger Bettruhe keine Spur von Ablösung mehr sichtbar war, feinste Schrift gelesen und ein fast

normales Gesichtsfeld angegeben wurde.[1] Es trat im Laufe der Jahre kein Rückfall ein und heute nach 11 Jahren ist der Fall als eine sehr seltene Dauerheilung der myopischen Netzhaut-Ablösung durch Skleral-Punction zu registriren. Ophthalmoskopisch finden sich im Bereich der früheren Ablösung: 1. Netzhaut-Streifen, die stellenweise von Pigment begleitet sind; 2. massige Pigmentirungen, und 3. ein glänzend weisser Herd in der äussersten Peripherie, der der alten Punctions-Stelle entspricht (s. Fig. 3).

Die Patientin kommt jetzt wegen frischer Netzhaut-Ablösung links. Dieselbe liegt in der Umgebung eines Netzhaut-Risses, der bereits vor 9 Jahren von Prof. Hirschberg constatirt worden war. (Fig. 4.)

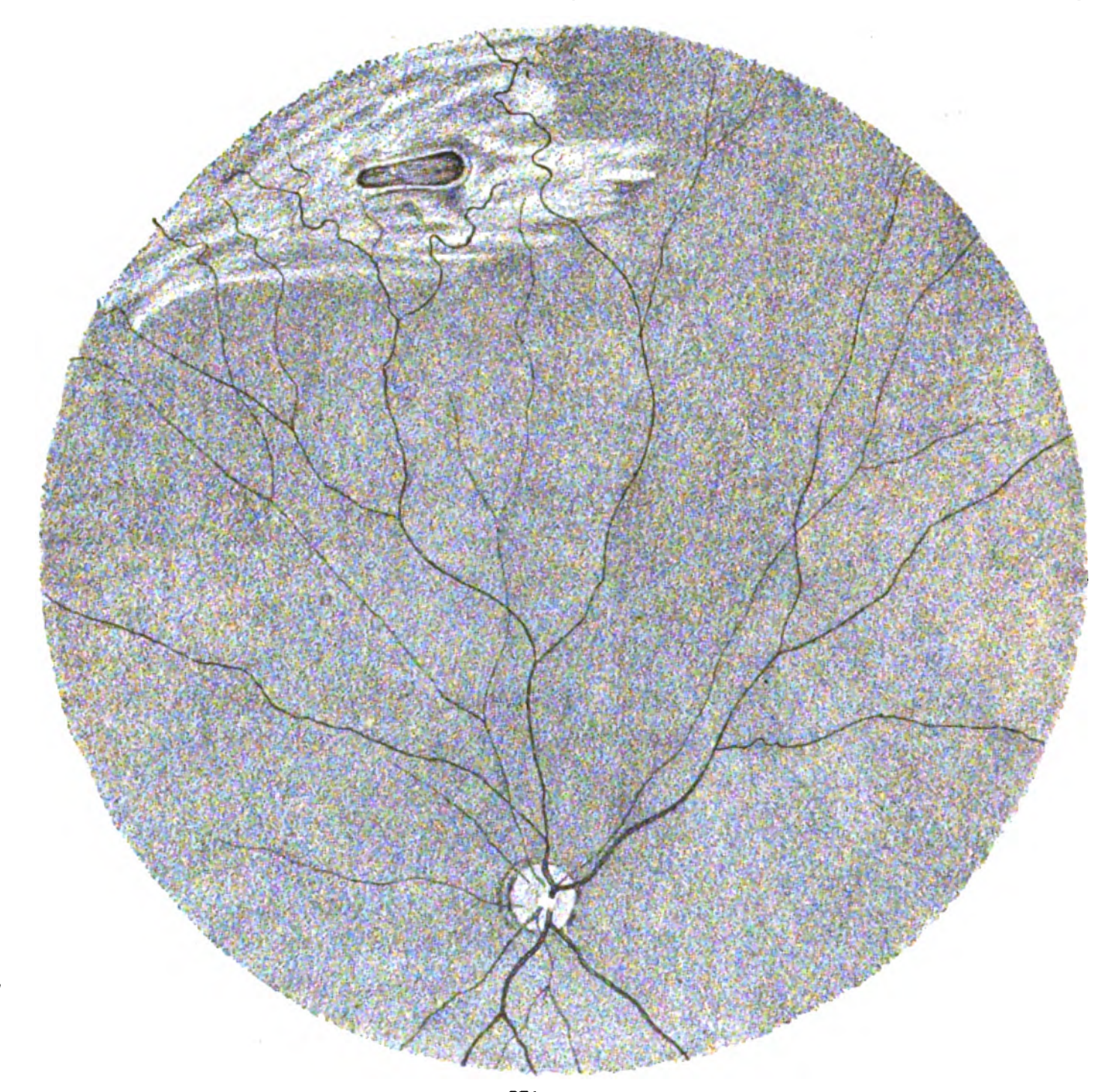


Fig. 4.

Es muss angenommen werden, dass der Riss die Entstehung der Netzhaut-Ablösung begünstigt hat; jedoch scheint das nicht ganz im Sinne der Leber-Nordenson'schen Theorie geschehen zu sein, da er so lange Zeit ohne Schaden für das Auge bestanden hat. Dieses Auge wird mit subconjunctivalen Injectionen von physiologischer und 2 % Kochsalz-Lösung behandelt. Auch hier ist die Prognose nicht ungünstig; denn nach 6 Injectionen bei Ruhe und Schonung ist bereits eine erhebliche Besserung erzielt, insofern, als nur in unmittelbarer Begrenzung des Risses die Netzhaut noch flach abgehoben erscheint. — [Sie wurde nach 12 Kochsalz-Einspritzungen als geheilt entlassen. Gesichtsfeld normal, für excessive Kurzsichtigkeit; Ablösung auch nach Pupillen-Erweiterung nicht zu sehen.]

---

[1] Vgl. Hirschberg, Centralbl. f. Augenheilk. 1891, S. 294.

3. Herr Steindorff: Ueber Star-Operation bei Glotz-Auge.

Bei einer 62 Jahre alten Frau mit reifem Star beider Augen bestand sehr erhebliche Hervortreibung beider Augäpfel in Folge excessiver Myopie und gleichzeitigem Morbus Basedowii.[1] Da die Kranke praktisch blind war, wenngleich sie links noch in nächster Nähe einige Buchstaben von Sn $3^1/_2{}'$ in 3″ mühsam entzifferte; so machte Prof. Hirschberg rechts erst die präparatorische Iridectomie und einige Wochen später die Extraction. Beide Operationen verliefen völlig zufallsfrei und Patientin sieht jetzt gut. [27. Juni 1902 mit + 7 D ⊃ 3 D cyl 40° s. S = $^5/_{10}$.]

Die Gefahren der Star-Operation bei derartigem Glotz-Auge liegen in der Möglichkeit, dass der Lappen der bei so hoher Myopie mitunter fast papierdünnen Hornhaut umklappt, und darin, dass bei der Entbindung der Linse viel Glaskörper verloren gehen kann. Darum muss man sehr vorsichtig operiren und jeden Druck vermeiden. Man soll zweizeitig operiren. Das Einlegen des Sperrers, wie es Axenfeld befürwortet, ist zu verwerfen; vielmehr hält der Assistent sanft mit den Daumen die Lider vom Auge ab, ohne letzteres zu berühren; dieses Vorgehen ist unter allen Umständen schonender. Der Schnitt wird am besten nach unten verlegt, weil so der Lappen durch das Oberlid besser in seiner Lage gehalten wird; der Gehilfe lässt erst das Oberlid los, dann das untere.[2] Auch auf einen recht leichten Verband ist grosser Werth zu legen.

4. Herr May: Krankenvorstellung.

5. Herr Rosenstein stellt aus Prof. Hirschberg's Poliklinik einen Fall vor von vollständig geheilter homonymer rechtsseitiger Halbblindheit (Hemiablepsie) auf apoplektischer Basis, mit Netzhaut-Blutung temporal von der rechten Papille. Der apoplectische Herd liess sich auf Grund der übrigen Ausfalls-Erscheinungen in der linken inneren Kapsel localisiren. — Heilung der typischen gleichseitigen Halbblindheit ist selten, zumal wenn nicht Lues die Ursache gewesen.

6. Herr Hirschberg: Ueber Behandlung des Keratoconus. (Veröffentlicht in Nr. 20 der Berliner klin. Wochenschrift 1902 und im Juliheft des Centralbl. f. Augenheilk. 1902. S. 199.)

Sitzung vom 29. Mai 1902.

1. Herr Geisler: Krankenvorstellung.

2. Herr Schöler: Krankenvorstellung.

3. Herr Mühsam: Beitrag zur Ophthalmometrie.

Die ophthalmometrische Messung des Krümmungsradius beider Hornhäute ergab bei einem Kranken der Poliklinik von Prof. Hirschberg 9,005 mm, d. h. der mittlere Werth von 7,7 mm wurde um 1,3 mm überschritten. Statt der zu erwartenden starken Uebersichtigkeit (etwa 7,5 D) fand sich rechts inverser myopischer Astigmatismus, links Myopie — 0,5 D. sph. Vortr. nimmt zur Erklärung eine Verlängerung der Augen-Achse an. Die Journale Prof. Hirschberg's verfügen noch über einen ähnlichen Fall unter 1500 ophthalmometrischen Messungen.

---

[1] Wir haben in unsren Kranken-Journalen noch mehr Fälle von Star bei Morbus Basedowii und sogar mit gleichzeitiger excessiver Myopie, die zufallsfrei operirt und geheilt sind.

[2] Wird doch nach oben operirt, so gilt die umgekehrte Reihenfolge.



4. Herr May: Zur Anatomie des Hydrophthalmus congenitus.

Vortr. giebt zunächst einen kurzen Ueberblick über die Theorien, die auf Grund makroskopischer und mikroskopischer Befunde bisher zur Erklärung des Wesens und der Ursache des Leidens aufgestellt wurden. Er kommt dabei zu dem Schluss, dass für die Entstehung des angeborenen Hydrophthalmus, der sich klinisch in Kürze durch die Symptome der Drucksteigerung und der Ausweitung des Bulbus charakterisirt, ganz verschiedene Momente angesprochen werden können. Darauf beschreibt er den mikroskopischen Befund bei einem wegen dieses Leidens nucleïrten Auge, das er der Güte des Herrn Geh.-Rath Hirschberg verdankt: Verlöthung des Kammerwinkels, Anlegung der Iriswurzel an Sklera- und Hornhaut-Hinterfläche, Auswärtszerrung des Pigmentblattes der Iris, Atrophie des Ciliar-Körpers und der Chorioides, trichterförmige Abhebung der Netzhaut durch ein breites cholestearinhaltiges Exsudat sind neben beträchtlicher Vergrösserung der Maasse des Augapfels und neben Verdünnung seiner Wandungen die wesentlichsten Erscheinungen. Vortr. gewinnt daher die Anschauung, dass für den vorliegenden Fall eine Chorioiditis, die sich während des Fötal-Lebens des Kindes abgespielt hat, als Ursache der Drucksteigerung und des dadurch bedingten Hydrophthalmus in Betracht komme; ob dieselbe auf hereditär luetischer Basis beruhe, dafür bietet die Kranken-Geschichte zwar einige Anhaltspunkte, doch keine Sicherheit.

5. Herr Rosenstein stellt mikroskopische Präparate eines von Prof. Hirschberg ihm übergebenen Iris-Chorioideal-Sarcoms vor, das durch sein ausserordentlich langsames Wachsthum bemerkenswerth ist. Es ist aus Spindel- und Riesenzellen aufgebaut, zeigt besonders in den Grenzpartien reichliche Pigmentirung und — besonders im Centrum — nekrotische Einschmelzung. Dieser Umstand und das Fehlen reichlicher Mitosen an der Grenze von Tumor und gesundem Gewebe gestatten das Stellen einer verhältnissmässig besseren Prognose quoad vitam.

6. Herr Steindorff: Ueber den Einfluss klimatischer Factoren auf den Ausbruch des akuten primären Glaucom-Anfalles.

In Prof. Hirschberg's Anstalt kamen vom 1. Mai 1885 bis 30. April 1902 an 83 Kranken 102 akute, primäre Glaucom-Anfälle zur Beobachtung, von denen 65 in die Zeit vom 1. September bis 31. März, und 37 in die Sommer-Monate fallen. Das Maximum zeigen December und Januar (11 bezw. 18 Anfälle), das Minimum der Juni (kein Anfall). Bisher ist in der gesammten Literatur der Einfluss der Jahreszeit ausser Acht gelassen worden, während Prof. Hirschberg schon seit vielen Jahren in den einschlägigen Fällen diese Thatsache, dass akutes Glaucom in der kalten Jahreszeit weit häufiger vorkommt, protokollirt hat. An der Hand der Veröffentlichungen des Königl. preuss. meteorolog. Instituts bespricht Vortr. die klimatischen Factoren an den betreffenden Anfalls-Tagen und weist besonders der Temperatur einen bedeutenden Einfluss auf die Spannung im Gefässrohr bezw. im Auge zu. Andre klimatische Factoren, wie Luftdruck, Luftgeschwindigkeit, absolute und relative Feuchtigkeit der Luft u. s. w., sind ohne Belang. Vortr. fordert zu weiteren derartigen Beobachtungen auf.

Die Arbeit erscheint demnächst ausführlich in der Berliner klin. Wochenschrift.

Sitzung vom 26. Juni 1902.

1. Herr Crzellitzer: Krankenvorstellung (Einseitige hysterische Blindheit, geheilt durch Suggestion in Hypnose. Der Vortrag wird in der Berliner klin. Wochenschrift veröffentlicht).

2. Herr F. Mendel: Krankenvorstellung (Traumatische Hysterie mit Bewegungs-Störungen der Augen).

3. Herr Steindorff: Krankenvorstellung (Hysterische Amaurose).

Bei einem 14 Jahre alten, körperlich gut entwickelten, aber geistig zurückgebliebenen Mädchen, das erblich nicht belastet ist, erlosch plötzlich die Sehkraft, während die Pupillen-Reaction normal und der Augengrund ohne pathologische Zeichen war, die die Amaurose hätten erklären können. Das Kind wurde noch am Aufnahme-Tage von Prof. Hirschberg sehend gemacht, einfach durch ernstes Gebieten, Versprechen und Verabreichen von Chocolade. Die Heilung blieb in der Anstalt erhalten. Aber nach der Entlassung ist der Zustand wieder schwankend, Stunden bezw. Tage totaler Blindheit wechseln mit solchen normaler Sehkraft ab. Aufnahme in eine Anstalt für geistig zurückgebliebene Kinder und entsprechende Behandlung der Hysterie werden empfohlen.

4. Herr F. Schöler: Krankenvorstellung (Synchysis scintillans bei einem Star-Operirten).

5. Herr Crzellitzer: Krankenvorstellung (Einseitiger Nystagmus).

Rudolf W., geb. Februar 1886, Primaner. Neurasthenisch erblich belastet. Von den Geschwistern haben einige neuropathische Stigmata, z. B. nervöse Heiserkeit bis zur völligen Aphasie; tonischen Blepharospasmus u. a. m. Patient leidet bisweilen an Kopfschmerzen, sonst gesund. Kam wegen Blepharoconjunctivitis August 1900 in meine Behandlung.

Status praesens vom 15. August 1900.

Beide Augen in leichtem chronischen Reizzustand, besonders an den Lidrändern.

R (— 1,25) $^5/_{15}$; kleinste Schrift Nieden Nr. 3 von 7—23 cm,
L (— 2,25) $^5/_{10}$; kleinste Schrift Nieden Nr. 2 von 5—24 cm.

Keine objectiv wahrnehmbare Hornhaut-Verkrümmung; (cyl) verschlechtern.

Sehr geringe linke Ptosis (rechte Lidspalte = 8 cm, linke = 7 cm).

Pupillen beiderseits gleich und gut reagirend.

Augenmedien klar. Fundi ohne Besonderheiten.

Ausgesprochene Farbensinnschwäche. Liest von den Stilling'schen pseudoisochromatischen Tafeln nur Nr. I und X glatt, von Nr. II und IX einiges, die andren gar nicht. Bei den Wahlproben mit Holmgreen's Wollen zögernd, doch richtig. Gesichtsfelder für Weiss und Farben normal; keine centralen Skotome.

Augenmuskel-Status:

Wenn beide Augen offen, so wird ruhig fixirt, sowohl nah wie fern. Doch tritt bei Nahesehen durch Insufficienz des rechten Internus Strabismus divergens von 3—4 cm ein. Gekreuzte Doppelbilder sind bisweilen schon spontan hierbei wahrgenommen worden. Durch Graefe's Gleichgewichts-Versuch sind sie erzeugbar, fliessen aber rasch wieder zusammen.

Deckt man das linke Auge zu, so wird in allen Richtungen ruhig fixirt, auch beim Augenspiegeln! Deckt man hingegen das rechte Auge zu, so tritt sofort horizontaler Nystagmus ein, der auch spontan bemerkt und mitgetheilt. Mitunter dabei horizontale Scheinbewegung, die Patient schon von eigenem zufälligen Zudecken her kennt und als „Flimmern“ oder „Schwirren“ bezeichnet. Letzteres Phänomen hat er, wenn beide Augen offen waren, nie bemerkt.

Nachtrag zum Status:

Bis heute hat sich dieser Status wenig verändert. Die Myopie hat in den 2 Jahren etwas zugenommen.

Das rechte Auge braucht (— 1,75) um $^5/_{15}$ zu lesen, Nieden Nr. 3;
das linke Auge braucht (— 4,0) um $^5/_{10}$ zu lesen, Nieden Nr. 2.

Der Nystagmus des linken Auges ist besonders stark, wenn mit dem linken Auge allein temporal gesehen wird.

Der Fall verdient schon darum Beachtung, weil bis jetzt nur etwa 50 einseitige Nystagmen publicirt sind. Es ist aber auch von mehr als casuistischem Interesse, weil derartige einseitige Fälle von je als Prüfstein der verschiedenen Nystagmus-Theorien überhaupt gegolten haben.

Die Erscheinung, dass mein Fall nur bei Abdecken des andren Auges den charakteristischen Unterschied zwischen rechts und links zeigte, spricht entschieden für das Vorhandensein eines centralen einheitlichen Bewegungscentrums im Hering'schen Sinne. Das linke Auge zittert nur oder doch in stärkerem Grade dann, wenn es allein functionirt. Also muss in ihm, d. h. im Bulbus incl. Bewegungs-, sowie nervösem Apparat, die Ursache liegen. Da das linke Auge nicht schlechter, sondern besser als das andre sieht, kann hier Sehschwäche nicht diejenige Rolle spielen, wie bei den Simon'schen[1] Fällen oder bei dem von mir vor 4 Jahren publicirten Falle.[2]

Eher dürfen wir die oben erwähnte Eigenthümlichkeit der Zunahme des Zitterns beim Blick nach links, also Abducenscontraction, zur Erklärung heranziehen. Vor 45 Jahren hat L. Böhm[3] den Nystagmus auf locale Functionsstörung eines Muskels zurückgeführt; im Laufe der Jahre ist diese Anschauung dann völlig verlassen worden, um so mehr, als sich bei vielen Fällen völlig normale willkürliche Beweglichkeit fand. — Der vorgestellte Fall hat in mir die Ueberzeugung nur bestärkt, dass es verkehrt ist, nach einer einheitlichen Nystagmus-Theorie zu suchen. Das Augenzittern ist keine Krankheit, sondern nur ein Symptom und kann, wie alle solche, die verschiedensten Ursachen haben; es kann beruhen auf der Erkrankung eines Augenmuskels, eines peripheren Nerven, eines motorischen Centrums (Abducenskern) oder auf mangelnder reflectorischer Reizung bei optischer Störung (Amblyopie). — Im Jargon der Zunftsprache: der Nystagmus kann sein myopathisch, neuropathisch, motorisch-cerebral oder reflectorisch-optisch.

6. Herr Fehr: Krankenvorstellung (Verstopfung der Central-Arterie bei Sklerose der Arterien und Periarteritis).

Die 73jährige Patientin der Poliklinik von Prof. Hirschberg erkrankte vor 3 Wochen unter dem Bilde der sog. Embolie der Central-Arterie auf

[1] Simon, Zur Bedeutung des einseitigen Nystagmus. Dieses Centralblatt. 1902. April. S. 113.
[2] Crzellitzer, Ueber Heilung gewisser Nystagmus-Formen. Klin. Monatsblätter. 1898. Januar.
[3] L. Böhm, Der Nystagmus und seine Heilung. Berlin 1857.

dem linken Auge. Schon bei der ersten Vorstellung 2 Tage nach dem plötzlichen Eintritt der Erblindung, fällt neben mässiger Sklerose der Arterien im Gefässtrichter ein weissglänzender Streif auf, der den Arterienstamm überlagert. Unter den Augen des Beobachters vergrössert sich derselbe, dem Lauf der Arterien folgend, so dass heute fast die ganze Arterien-Verzweigung auf der Sehnerven-Scheide von einem breiten, sich verästelnden, glänzend weissen Bande überdeckt ist. Die Veränderung der Arterien-Wandung erstreckt sich nunmehr auch auf die peripheren Gefäss-Abschnitte. Die Sklerose tritt stärker hervor und eine weisse Einscheidung wird mehr oder weniger sichtbar. Stellenweise verbreitet sich die Einscheidung und schiebt sich über das Arterienrohr, so dass die auf der Papille bestehende weisse Arterien-Ueber-

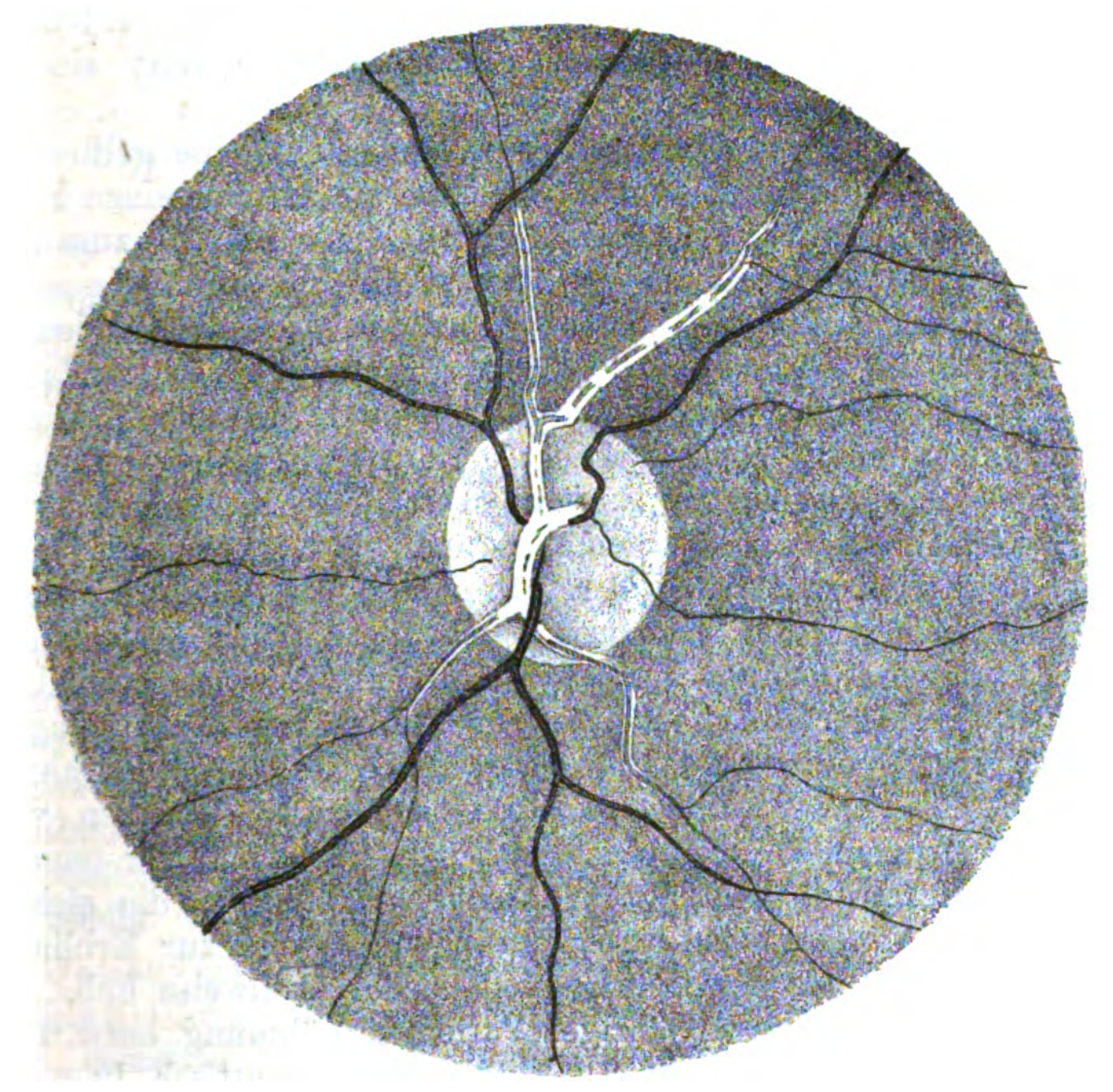


Fig. 5.

lagerung sich in discontinuirlicher Folge nach der Peripherie zu fortzusetzen scheint (Fig. 5). [Später wurde der weisse Streifen wieder zarter und dünner.]

Unzweifelhaft besteht ein Zusammenhang zwischen dieser Wand-Erkrankung der Arterien und der Circulationsstörung. Es ist unwahrscheinlich, dass wir es mit einem primären Thrombus zu thun haben, da schon 2 Tage nach Auftreten der Sehstörung deutlich Zeichen der Sklerose und Periarteritis nachzuweisen waren. Diese locale Gefäss-Erkrankung muss als primäres Moment angesehen werden, das secundär zur Gefässverstopfung, zu Arterien-Thrombose, geführt hat.

7. Herr **Loeser** stellt einen Fall von **Enophthalmus traumaticus** vor, der durch einen die rechte Stirn-Schläfengegend treffenden Faustschlag entstanden und mit multiplen Augenmuskel-Lähmungen complicirt war. (Ausführliche Publication s. Aerztliche Sachverständigen-Zeitung. 1902. Juli.)

8. Herr J. Hirschberg: Krankenvorstellungen.

a) Schicht-Star eines 42jährigen wurde durch Lappenschnitt bei runder Pupille ausgezogen. Die Dicke des Schicht-Stars betrug nur $2^1/_2$ mm, die Breite 8 mm. Keine Spur von Rinde war drin geblieben. Man muss das kennen, um unnöthige Handgriffe zu meiden.

b) Ein Mann mit beginnender progressiver Paralyse zeigte bei normalem Lichtschein fast keine Spur von Pupillen-Reaction auf Licht. Das rechte Auge ist erfolgreich operirt. Das linke zeigt jetzt den reifen Star. [Auch dieses wurde erfolgreich operirt.]

9. Herr Fehr: Krankenvorstellungen.

a) Angiom der Conjunctiva bulbi. Das 16jährige Mädchen aus der Poliklinik von Prof. Hirschberg hat die Affection in der jetzigen Ausbreitung schon mit zur Welt gebracht; nur zeitweise tritt eine stärkere Röthung und Schwellung auf.

Im ganzen Bereich der Conjunctiva bulbi besteht eine gelbrothe, flach erhabene Geschwulst, die nur temporal und nasal am Limbus einen kleinen Abschnitt der Bindehaut freilässt. Allseitig erstreckt sie sich bis zum Aequator; nach oben setzt sie sich noch auf das Oberlid fort, wodurch dieses gedunsen erscheint. Auf der Geschwulst, besonders an den flach abfallenden Rändern, sind zahlreiche, stark geschlängelte Gefässe sichtbar. Dieser Umstand sowohl als die diffuse Ausbreitung berechtigen zur Annahme, dass eine Teleangiectasie oder ein Angioma simpl. cong. vorliegt. Im Uebrigen ist der Befund am Seh-Organ normal. Mitunter ist bedeutend stärkere Erhebung der kuchenförmigen Geschwulst vorhanden, besonders auch nach längerer Untersuchung, Bewegung des Auges und der Lider. Die Operation wird in Umstechung, Abbinden und Abtragen der einzelnen Geschwulst-Partien bestehen, wie sie vor 4 Jahren in einem andren Falle von Angioma cavernos. conj. bulbi von Herrn Geh.-Rath Hirschberg mit bestem Erfolge zur Anwendung kam.

b) Neuroparalytische Pantophthalmie bei chronischer Basalmeningitis. Es handelt sich um einen 40jährigen Kranken von Prof. Hirschberg's Augenheilanstalt. Beginn der Krankheit vor einem Jahre mit Doppeltsehen rechts, bald darauf Augen-Entzündung, die sich besserte als Ptosis hinzutrat, aber wieder schlimmer wurde und zur Erblindung des rechten Auges führte, als das Oberlid sich wieder theilweise hob.

Es findet sich bei dem 40jährigen Patienten Lähmung bezw. Parese des rechten 3., 4. und 5. Hirn-Nerven. Differentialdiagnostisch kommt Tumor an der Basis und Basalmeningitis in Frage. Gegen ersteren spricht das Fehlen von Stauungspapille links, und für letzteres die Thatsache, dass unter Gebrauch grosser Jodkali-Dosen bereits eine Besserung festzustellen ist. Die locale Behandlung besteht in Dauer-Verband.

---

2) Bericht über die 29. Versammlung der Ophthalmologischen Gesellschaft, Heidelberg 1901.

1. Sitzung am 5. August.

Vorsitzender: Prof. Uhthoff (Breslau).

I. Ueber dichromatische Farbensysteme, von W. A. Nagel (Freiburg i. Br.).

Die Hering'sche Theorie der Gegenfarben, die sich unter den Ophthalmologen einer weit verbreiteten Anerkennung erfreut, hat bei den Physiologen

nie recht Boden gefunden. Die Hering'sche wie die Helmholtz'sche Theorie fassen die Vorgänge zu einfach auf und erklären eine Reihe von Erscheinungen nicht. So beruht nach Hering die Scheidung der Roth-Grünblinden in die Typen der Rothblinden und Grünblinden auf verschieden starker Pigmentirung der Macula lutea. Das ist nach Ansicht des Vortr. falsch, da der Unterschied sich auch scharf bei solchen Lichtern zeigt, die einer Absorption im Macula-Pigment nach Hering gar nicht unterliegen. Auch in der Peripherie zeigt sich auf extramacularem Gebiete dieser Typen-Unterschied, kann also mit der Macula-Pigmentirung nichts zu thun haben. Wenn sich verschiedene Forscher gegen die scharfe Trennung der Typen ausgesprochen haben, ist das auf Fehler der Untersuchungsmethoden zurückzuführen. Vortr. tritt weiter für die v. Kries'sche Theorie ein.

In der Discussion erkennt Raehlmann die Berechtigung der Theilung der Dichromaten an, doch hat er Fälle beobachtet, die eine Mittelstellung zwischen Rothblinden und Grünblinden einnehmen. Nagel erkennt diese Zwischenformen nicht an, führt die Resultate Raehlmann's auf ungenaue Untersuchungsmethoden zurück.

II. Bemerkungen zur Methodik der Pupillen-Untersuchung, zu den Ursachen der Anisokorie und Störungen der Pupillenbewegung, von L. Bach (Marburg).

Vortr. untersucht die Pupillenweite systematisch so, dass er im dunkeln Zimmer eine Gasflamme hinter den zu Untersuchenden stellt und ihn auffordert über den Kopf des vor ihm sitzenden Untersuchers in die Ferne zu blicken. Dabei wird ein Haab'scher Pupillenmesser neben die Augen gehalten. Sodann wird bei starker seitlicher Beleuchtung von links und rechts mit einer Convexlinse ein Strahlenkegel in das Auge geworfen und die directe und indirecte Reaction bei gleicher Haltung geprüft. Aus den Resultaten von 300 systematischen Prüfungen sei hervorgehoben, dass die directe und indirecte Reaction nicht gleich ist, vielmehr bei längerer Belichtung die directe Reaction überwiegt.

Pupillendifferenz ist ein häufiges Vorkommniss, sie ist immer ein pathologischer, häufig jedoch ein belangloser Zustand.

III. Ueber eine seltenere Pupillarreaction und den Aufbau des Pupillen-Centrums, von Karl Baas (Freiburg i. Br.).

Vortr. bespricht einen Fall von Westphal-Piltz'scher Pupillarreaction. Die Erklärung des Vorganges als eines normalen bei starkem Lidschluss erkennt Vortr. nicht an, sucht vielmehr die Ursache in einer Erkrankung des Sphincter-Centrums. Mit diesem steht der Facialis durch Verbindung der Kerne im Zusammenhang. Im Sphincter-Centrum ist eine Theilung in Zellen für die Lichtreaction, für Accommodation, Convergenz, für Lidschlussreaction anzunehmen. Bleibt bei Schädigung der ersten drei Gruppen nur die vierte allein intact, so ist die Reaction erklärt.

In der Discussion werden Schlussfolgerungen von Bach und Baas durch mehrere Redner angegriffen.

IV. Zur Pathologie des Hornhaut-Endothels, von E. v. Hippel (Heidelberg).

Aus Beobachtungen mit der Fluorescin-Methode bei Unterbindungen der Venae verticosae (Kaninchen) zieht Vortr. den Schluss, dass die hier entstehende Keratitis parenchymatosa durch primäre Erkrankung bezw. nekrotische Abstossung der Endothelzellen und dadurch bedingtes Eindringen von



Kammerwasser in die Hornhaut verursacht wird. Ob das Endothel ungenügend ernährt oder durch pathologische Zusammensetzung des Kammerwassers direct geschädigt wird, bleibt dahingestellt.

Vortr. konnte anatomische Beobachtungen an zwei Menschenaugen über parenchymatöse Keratitis machen. In beiden Fällen waren mehrere Jahre nach gelungener Star-Operation parenchymatöse Trübungen der Hornhaut ohne Drucksteigerung aufgetreten. Die wegen Schmerzhaftigkeit schliesslich enucleïrten Augen zeigten fast vollständiges Fehlen des Endothelbelages. Es konnte in Folge dessen Kammerwasser in die Cornea eindringen und Trübung verursachen.

Da bei frischem Glaucom-Anfall Grünfärbung des Endothels durch Fluorescin eintritt, ist hier die Trübung durch Durchlässigkeit des Endothels zu erklären.

Bei Beginn der hereditär luetischen Keratitis parenchymatosa sah Vortr. keine Grünfärbung, d. h. Endothel-Erkrankung, wohl aber häufig im Verlauf des Leidens.

Die Discussion ergiebt Uebereinstimmung der Redner mit dem Vortr.

V. Zur pathologischen Anatomie der Cornea, von Ernst Hertel (Jena).

Dem Vortr. gelang es, die Hornhaut-Körperchen durch ein besonderes Verfahren gut zur Anschauung zu bringen. Er fand bei der eitrigen Keratitis Zerfalls-Erscheinungen und Erscheinungen, die auf active Mitbetheiligung der Körperchen an dem Zustandekommen der pathologischen Vorgänge schliessen liessen, am ausgesprochensten im Stadium der Reparation, aber auch in dem der Progression des Geschwürs.

Auf die Frage Krückmann's, ob die fraglichen Zellen Lymphocythen sein können, erklärt Vortr., dass die Erklärung der Zellen nicht eindeutig ist.

VI. Ueber das Vorkommen von Glykogen im Auge, von F. Best in Giessen.

Vortr. fand Glykogen in Carcinomen der Lider und Aderhautsarcomen, ausserdem bei Ulcerationen der Cornea, Iridocyclitis, Glaskörper-Abscessen, Panophthalmie. Specifisch für das Auge ist der Glykogengehalt des Pigment-Epithels bei Entzündungen, wie auch bei Netzhautdegeneration.

VII. Ueber die phlyktaenuläre Augenentzündung, von Th. Leber (Heidelberg).

Dass die Phlyktaenulosa in irgend einem Verhältniss zur Scrophulose steht, ist unbestreitbar, eine sichere Grundlage dafür fehlt nur, weil uns die Natur der Scrophulose noch unbekannt ist. Die Auffassung der Phlyktaenulosa als Eczem hat keine Aufklärung gebracht, da die Entstehung des Eczems der Haut noch nicht genügend geklärt ist. Die Bläschen-Ausschläge der Haut bei der Phlyktaenulosa sind grösstenthels (?) erst eine Folge der Augenentzündung bezw. der damit einhergehenden Secretion.

Vortr. hat 6 Fälle anatomisch untersucht. Als Ergebniss führt er an, dass Mikroorganismen, welche als Ursache der Erkrankung betrachtet werden könnten, völlig fehlen. In keinem Falle war Bläschenbildung vorhanden, vielmehr stets eine zellige Infiltration, eine Knötchenbildung. Die entgegengesetzten Beobachtungen v. Michel's glaubt Vortr. als Ausnahmen betrachten zu müssen.

Die feinere Structur des Knötchens anlangend handelt es sich nicht einfach um eine Infiltration mit mehrkernigen Leukocyten, sondern auch um

Betheiligung grösserer Zellen, besonders von Riesenzellen mit wandständigen Zellen. Fehlen auch Tuberkelbacillen und Verkäsung, so besteht doch eine solche Aehnlichkeit der Structur mit der bei Tuberculose, dass man von tuberculoidem Bau sprechen kann.

Auch die Gefässe sind erkrankt und zeigen Endothel-Wucherungen, zum Theil mit Riesenzellen. Auch dies spricht für endogene Entstehung und der tuberculoide Bau weist auf die Scrophulose als Ursache hin. Vortr. dachte an die Möglichkeit, dass abgestorbene, noch toxinhaltige Tuberkelbacillen, wie sie durch Zerfall verkäster Lymphdrüsen in das Blut und die Gewebe gelangen können, die Ursache der Entzündung sein könnten. Es gelang experimentell durch solche Bacillen in der Conjunctiva und Cornea örtliche Entzündungen hervorzurufen. Principielle Schwierigkeiten sprechen gegen diese Entstehungsmöglichkeit nicht.

In der Discussion erwidert v. Michel, dass seine Befunde keine Ausnahmefälle darstellen, es sprechen ferner Axenfeld, Wintersteiner.

2. Sitzung am 6. August.

Vorsitzender: O. Nordenson (Stockholm).

VIII. Erregung der Netzhaut durch venöse Drucksteigerung, von C. Hess (Würzburg).

Vortr. brachte eine venöse Blutsteigerung der Netzhaut zu Stande, indem er bei gesenktem Kopfe stark exspirirte. Es treten dann 4 Lichtpunkte auf, die durch weniger helle Linien verbunden sind. Er erklärt dies, anders als Bell, mit einer Erregung der Netzhaut an den Eintrittsstellen der Wirbelvenen.

IX. Ueber wenig bekannte Erkrankungsformen des Sehnerven, von A. Siegrist (Basel).

Vgl. Referat des gleichnamigen Artikels aus Archiv für Augenheilk. XLIV. (Ergänzungsheft).

In der Discussion erfahren die Schlüsse des Vortr. energische Angriffe. Die Befunde werden zum Theil als Ergebnisse der Härtungsverfahren bezeichnet (Fuchs, Wagenmann).

X. Ueber die Entwicklung jugendlich myopischer Augen unter dem ständigen Gebrauch vollcorrigirender Gläser, von G. Pfalz (Düsseldorf).

Die Anschauung, dass die Accommodation ein schädlicher Factor bei der Entwicklung der Myopie sei, hat die Mehrzahl der Ophthalmologen dazu geführt, von einer Vollcorrection der Myopie für die Nähe abzusehen. Ohne auf die Theorie einzugehen, die im folgenden Vortrag behandelt wird, erklärt Vortr., auf praktische Beobachtungen gestützt, dass obige Anschauung falsch ist, vielmehr zeigen Myopen, die ihr vollcorrigirendes Fernglas auch für die Nähe benutzen, einen geringeren Fortschritt der Myopie als nicht voll corrigirte. Nach diesen Erfahrungen corrigirt Vortr. bei jugendlichen Myopen, sobald eine relative Accommodation von 2,5 D. vorhanden ist, sofort voll; bei geringer Accommodation ist zunächst das Glas zu wählen, mit welchem diese Accommodation erreicht wird, um dann in Zwischenräumen von 2 Monaten zur Vollcorrection überzugehen. Vortr. verordnet stets Brillen und zwar periskopische.

Die Resultate der Erfahrungen in 5 Jahren sind in 3 Tabellen, die Myopen von 1—10 D. umfassen, zusammengestellt. Sie zeigen, dass bei gar nicht für die Nähe Corrigirten die Myopie stets wuchs; bei nicht voller

Correction das Fortschreiten noch regelmässig statthatte, aber geringer war; während bei den Vollcorrigirten ein Fortschreiten sich nur ausnahmsweise zeigte, in einem von 36 Fällen.

XI. Ueber die Vollcorrection der Myopie, von L. Heine (Breslau).

Nachdem die Richtigkeit der Helmholtz'schen Theorie des Accommodations-Vorganges erwiesen ist, ist nach des Vortr. Ansicht sicher bewiesen worden, dass dieser Vorgang nicht zu Druckvermehrung im Auge führt. Er kann also keine Schädigung bei Myopie, die als angeborene Schwäche der hinteren Bulbushälfte aufzufassen ist, ausüben, wohl aber steigert jede Contraction der äusseren Augenmuskeln nachweislich den intraocularen Druck. Diese Contraction, d. h. Annäherung der Objecte auf geringere Entfernungen als 30 cm müssen unbedingt vermieden werden. Deshalb ist Vollcorrection auch für die Nähe durchzuführen, zumal die praktische Erfahrung deren gute Wirkung bestätigt.

Von 32 Fällen mit durchgeführter Dauercorrection bei jugendlichen Myopen, blieben nur 2, die Complicationen hatten, dauerd progressiv, 2 wenig progressiv, 28 völlig stationär.

XII. Die Chorioidalveränderungen bei hochgradiger Myopie, von M. Salzmann (Wien).

Vortr. beobachtete an 6 anatomisch untersuchten Augen besonders das Verhalten der Glashaut. Es fanden sich bei den Staphylomen Defecte der Glashaut, die auf mechanischem Wege entstanden waren, da entzündliche Infiltrate fehlen. Die Glashaut setzt zunächst der Dehnung der Chorioidea bei Myopie Widerstand entgegen und wird dadurch Ursache der Sichelbildung. Geht die Dehnung weiter, so kommt es zu Lücken in der Glashaut. Hier setzen neue Heilungsvorgänge ein, indem das Pigment-Epithel wuchert, während das mesodermale Gewebe sich nur wenig betheiligt. Diese Narben sind wieder ein Locus minoris resistentiae, die Lücken reissen von Neuem auf und so geht der Circulus vitiosus weiter. Für die Therapie der Chorioidalveränderungen ist durch diese Erkenntnis sehr wenig gewonnen.

In der Discussion zu den Vorträgen X—XII ergiebt sich das überraschende Resultat, dass alle Redner, wie Dor, Hess, Wicherkiewicz, v. Hippel sen., Straub, Schwarz, Lucanus, Axenfeld, Mayweg, Uhthoff, Fuchs, Wolff, Krückmann (Sattler), für die Vollcorrection der Myopie auch beim Nahesehen sind, sie zum Theil schon seit langen Jahren durchführen und gute Resultate sahen.

XIII. Beitrag zur Kenntniss der Sehnerven-Veränderungen bei Schädelbrüchen, speciell des Hämatoms der Sehnerven-Scheiden, von W. Uhthoff (Breslau).

In den beiden Fällen des Verf. handelte es sich um schwere Schädel-Verletzungen durch Sturz, mit tödtlichem Ausgange nach kurzer Zeit. Beide Fälle wurden kurz nach der Verletzung untersucht. Es fand sich leichte, aber deutliche Schwellung der Papillen, starke venöse Hyperämie und Stauung, die Arterien nur wenig verengt, dazu ausgedehnte radiär gestellte Netzhaut-Blutungen. Die Section ergab mächtige doppelseitige Blutergüsse in die Sehnerven-Scheiden, ohne dass Fracturen oder Fissuren der knöchernen Opticus-Kanäle nachgewiesen werden konnten. Es ist also das Blut direct aus der Schädelhöhle und zwar dem Subdural- und Arachnoidealraum in den intravaginalen Raum des Sehnerven gelangt. Vortr. hält die Ansicht Berlin's nicht für richtig, dass traumatische Sehnervenscheiden-Blutungen ohne gleich-

zeitige Fractur des knöchernen Kanals sehr selten sind. Die Functionsstörungen konnten in beiden Fällen nicht ermittelt werden, da die Patienten bewusstlos waren.

Sehnervenscheiden-Hämatome kommen sonst noch bei Hämorrhagie des Gehirns zur Beobachtung, ferner bei Pachymeningitis haemorrhagica. Ohne complicirende Hirnblutung ist das Vorkommen sehr selten; gelegentlich bei zu Blutungen disponirenden Allgemeinleiden, wie Nephritis, Scorbut, Hämophilie, Anämie.

3. Sitzung am 7. August.

Vorsitzender: Bach (Marburg).

XIV. Ueber die Photographie des Augen-Hintergrundes, von F. Dimmer (Graz).

Vortr. bespricht einen verbesserten Apparat, von dem er sich viel verspricht.

XV. Ueber die Siderosis bulbi, von A. Vossius (Giessen).

Im Gegensatz zu v. Hippel, der eine diagnostische Verwerthung der Iris-Verfärbung deshalb für bedenklich halte, weil dieselbe Veränderung gar nicht selten im Gefolge grösserer intraocularer Blutungen zu sehen sei, hält Vortr. wie Hirschberg die rostbraune Verfärbung der Iris und auch die grünliche für sehr werthvoll zur Diagnose eines eisernen Fremdkörpers. Die Verfärbung kann geringer werden, selbst wenn der Splitter im Auge verbleibt, wie 2 angeführte Fälle zeigen, sie kann ausbleiben, wenn der Fremdkörper eingekapselt ist. Vortr. geht näher auf die Erweiterung der Pupille bei Fremdkörpern im Auge ein. Er fand sie unter 14 Fällen 4 Mal. Während Hirschberg die Mydriasis in einem Falle auf unmittelbare Lähmung von Ganglienzellen im Ciliarkörper durch den daselbst sitzenden Fremdkörper zurückführt, möchte Vortr. sie auf eine chemische Reizung der den Dilatator versorgenden Sympathicus-Fasern durch das Eisen beziehen, wie sie Eckhard experimentell erhielt. Da die Mydriasis nur selten vorkommt, muss noch ein andrer Umstand mitwirken, so könnte iritische Reizung ein Hinderniss für die Mydriasis sein.

In der Discussion erklärt v. Hippel, dass er die hohe Bedeutung der Iris-Verfärbung als diagnostisches Hilfsmittel anerkenne, nur hält er sie nicht für beweisend, da er Fälle rostbrauner (?) und grünlicher Verfärbung nach Blutungen auftreten sah. Das früheste Symptom der Siderosis scheine die Hemeralopie zu sein.

XVI. Ueber monoculares Doppeltsehen bei Astigmatikern, von Ed. Hummelsheim (Bonn).

Vortr. sucht den die Diplopie verursachenden Refractionsfehler so zu construiren: die Hornhaut des Patienten setze sich aus zwei seitlichen Hälften zusammen, die in der Weise optisch different sind, dass sie ein auf die Cornea fallendes Strahlenbündel in zwei Theile zerlegen und jeden derselben vom Centrum ablenken. Auch muss ein verschiedenes Lichtabsorptions-Vermögen der beiden Hälften angenommen werden, da ein Bild heller ist als das andre.

In der Discussion spricht Dimmer gegen diese Erklärung. Durch irregulären Linsen Astigmatismus besitzt jedes Auge monoculäre Polyopie, wie man durch Beobachten eines Lichtes durch ein kleines Loch feststellen kann, durch ein Cylinderglas wird dann Diplopia monoc. hervorgebracht; in derselben Weise wirkt eine astigmatische Hornhaut, doch durch ihre grössere Nähe zur Linse nur selten.

XVII. Die Lymphbahnen der Lider, von K. Grunert (Tübingen).

Vortr. injicirte nach dem Verfahren von Gerota von der Lidhaut aus die cutanen Lymphspalten. Es zeigte sich, dass die innere Hälfte der Lidhaut ihren Abfluss in Lymphstämmchen hat, die nasalwärts von dem in der Mitte der Wange gelegenen Fettpfropfen verlaufen; dass dagegen die äussere Hälfte ausschliesslich temporal und abwärts zur Parotis-Gegend ihre Lymphe ableitet. Es werden somit die aus der Praxis bekannten Thatsachen bestätigt. Die Untersuchungen fanden an Leichen von Neugeborenen statt, da später zu leicht Unregelmässigkeiten auftreten.

XVIII. Bemerkungen zur Tabaks- und Alkohol-Amblyopie und über den reflectorischen Nystagmus, von St. Bernheimer (Innsbruck).

Vortr. weist darauf hin, dass im ersten Beginn der Tabaks- und Alkohol-Amblyopie zarte Röthung und Trübung der äusseren Papillenhälften sichtbar wird. Wird dieses Frühsymptom beachtet, so gewinnt die Prognose. Diese Zeichen sind mit denen eines ersten Beginnes einer Entzündung des Sehnerven-Gewebes identisch und sprechen für die Auffassung der Tabaks- und Alkohol-Amblyopie als primäre, interstitielle Sehnerven-Entzündung.

Ferner beobachtete Vortr. an zwei Patienten mit normaler Sehschärfe zwei Arten von reflectorischem Nystagmus. Bei dem ersten der beiden Hypermetropen traten nur bei längerer Nähearbeit Zuckungen auf, bei dem zweiten genügte es, eins der Lider vom Bulbus abzuziehen. Die Ursache sieht Vortr. bei dem ersten Patienten in einer vermehrten Reizung des Accommodations-Gebietes im Oculomotorius-Kern, die ein Uebergreifen des Reizes auf die übrigen Zellgruppen des Oculomotorius verursacht, wodurch die Augenmuskeln in Erregung gesetzt werden. Im zweiten Falle befinden sich die Trigeminus-Verzweigungen im Bindehautsack und Cornea durch alten Catarrhus siccus im Reizzustand, der durch Contact-Beziehung der Kerne den Augenmuskel-Nerven mitgetheilt wird.

XIX. Zur Frage der Jodoform-Wirkung bei intraocularen Infectionen, von P. Römer (Würzburg).

Vortr. sah bei intraocularen Infectionen, die durch Staphylokokken bedingt waren, in 2 Fällen Heilung durch Jodoform-Einführung, während in einem dritten Falle das Jodoform bei Invasion einer besonderen Bakterienart (Gruppe der Heubacillen) versagte.

XX. Ueber die Beziehungen der Sehnerven-Geschwülste zur Elephantiasis neuromatodes, von C. Emanuel (Leipzig).

Vortr. ist der Ansicht, dass die Sehnerven-Geschwülste zur Gruppe der Elephantiasis neuromatodes gehören. Sie zeigen deren Hauptmerkmal, das primäre multiple Auftreten in typischer Weise. In ihrem mannigfaltigen Ursprung aus dem Bindegewebe der Scheide im intravaginalen Raum oder innerhalb der Pialscheide von der Glia aus, sieht Vortr. ein Analogon zu dem bald peri-, bald endoneuralen Ursprunge der Tumoren an anderen Nervenstämmen. Diese Auffassung erklärt das verschiedene Verhalten der Tumoren in klinischer Beziehung. Während die Sehnerven-Geschwülste im Allgemeinen als gutartig gelten, da keine localen Recidive auftreten, sieht man hin und wieder nachträglich Exitus unter cerebralen Symptomen auftreten. Man hilft sich dann mit der Diagnose Gliom, doch ist das Verhalten erklärt, wenn man weiss, dass neben dem diagnostischen orbitalen Tumor auch intracraniell andre Tumoren vorhanden sein können. Deshalb ist die Prognose stets zweifelhaft.



Erste Demonstrationssitzung, am 5. August, Nachmittags.

Vorsitzender: Ewetzky (Dorpat).

I. Nagel, II. v. Hippel, III. Hertel, IV. Best, V. Bach demonstriren Präparate zu ihren Vorträgen.

VI. Leber macht dazu Mittheilungen über seltene Fälle von Geschwülsten des Sehnerven und der Orbita.

In einem Falle fanden sich verkalkte Psammom-Kugeln in einem Glio-Sarcom des Sehnerven als eine von den Geschwulstzellen unabhängige Complication. In einem andren Falle handelte es sich um einen Fall von Sehnerven-Geschwulst, bei dem es trotz unreiner Exstirpation erst nach 26 Jahren zu einem Localrecidiv in der Orbita kam, dass sich als Endotheliom erwies und gleichfalls Psammom-Körper enthielt. In einem dritten Falle war durch eine Orbital-Geschwulst eine Einbiegung des Bulbus hervorgerufen worden, die ophthalmoskopisch den Eindruck einer einfachen Netzhaut-Ablösung machte.

VII. Hess demonstrirt einen der Höhe nach leicht verstellbaren Operationstisch, VIII. Uhthoff stereoskopische Photographien.

IX. Axenfeld spricht über Anwendung doppelter Wundsperrer bei der Thränensack-Exstirpation und zeigt neue senkrecht einzusetzende Sperrer, die er nach Einlegung des Müller'schen Speculums einführt. Zur Blutstillung empfiehlt er besonders Compression mit Tupfern, die in 4 % Cocaïn-Lösung getaucht sind, endlich zeigt er Orbitalplatten zur Krönlein'schen Operation, die das Fettgewebe zurückhalten sollen.

Es entspinnt sich im Anschluss hieran eine Discussion über Thränensack-Exstirpation. Wagenmann operirt unter Aethylchlorid-Anästhesie, Wicherkiewicz wendet Schleich'sche Anästhesie an. Thier bespricht sein Vorgehen.

Während die Vorredner die Indication zur Exstirpation sehr weit stellen, ist Hess dagegen; er empfiehlt die ungefährliche Durchstossung des Siebbeins mit nachfolgender Dauersonden-Behandlung.

X. Demonstration mikroskopischer Präparate über Augenlepra, durch Franke (Hamburg).

Die Bulbi eines Patienten, der nicht über die Augen geklagt hatte, zeigten bereits erhebliche Veränderungen im Kammerwinkel und an der Iris-Wurzel mit spärlichen Bacillen. Hier ist die Eintrittspforte des Lepra-Bacillus in das Auge bei der endogenen Infection anzunehmen, wie das auch ein weiterer Befund wahrscheinlich macht.

In der Discussion schliesst sich Greef dieser Auffassung an.

XI. Hegg demonstrirt eine neue Methode für die Messung der Tiefe der vorderen Kammer; ein stereoskopisches Ophthalmometer.

Zweite Demonstrationssitzung, am 6. August, Nachmittags.

Vorsitzender: Schreiber (Magdeburg).

XII. Salzmann, XIII. Siegrist demonstriren Präparate zu den Vorträgen.

XIV. Krückmann (Leipzig) demonstrirt einen Orbital-Tumor, der durch eine grosse Zahl von buchtigen Hohlräumen ausgezeichnet ist. Wegen der Wucherungen neben den Hohlräumen und der morphologischen Mannigfaltigkeit muss das Gebilde als Endotheliom betrachtet werden.

XV. Mertens (Wiesbaden) demonstrirt eine elektrische Lampe zu ophthalmoskopischem Gebrauch.

XVI. Nieden (Bochum) empfiehlt eine neue Hohlnadel zum Tätowiren, die nach Art der Füllfedern das Färbematerial in sich führt und beim Einstich ausfliessen lässt. Er versuchte statt der Tusche eine Lösung von Chorioidal-Pigment der Iris, die keine Vorzüge hat und zu theuer ist.

XVII. Römer demonstrirt Präparate von Verkalkung der Netzhaut bei chronischer Nephritis.

XVIII. Levinsohn (Berlin) zeigt an Präparaten das Verhalten der Nerven-Endigungen an den äusseren Augenmuskeln des Menschen. Neben den typischen Nerven-Endigungen mit 1—3 schmalen Endästchen finden sich Endbüsche. Ferner ist mehrfache Umschlingung der Muskelfaser durch den Nerven vor der Endigung zu beobachten.

XIX. Murakami (Nagasaki): Demonstration mikroskopischer Präparate von doppelseitiger, nicht traumatischer Lochbildung in der Macula lutea.

Zufälliger Befund an den Bulbi eines an Carcinoma ventriculi zu Grunde gegangenen 42 jährigen, der an alter luetischer Chorio-Retinitis gelitten hatte, auf die der Befund zurückgeführt wird.

In der Discussion macht Dimmer darauf aufmerksam, dass bereits im Pagenstecher'schen Atlas Lochbildung der Macula abgebildet ist.

XX. Wintersteiner: Demonstration mikroskopischer Präparate von Dialysis retinae, Abreissung der Netzhaut an der Ora serrata.

XXI. Wicherkiewicz (Krakau): Ein augenärztliches Taschen-Instrumentarium, zugleich Sterilisir-Apparat.

XXII. Heine (Breslau): Demonstration des Zapfenmosaiks der menschlichen Fovea.

XXIII. Emmanuel (Leipzig): Demonstration zu seinem Vortrage.

Spiro.

Referate, Uebersetzungen, Auszüge.

Die Augenheilkunde des Ibn Sina, aus dem Arabischen übersetzt und erläutert von J. Hirschberg und J. Lippert. (Leipzig, Veit & Comp., 1902.)

In der Geschichte der Kultur, also auch der Heilkunde, des Mittelalters begegnen wir zunächst den Arabern. Diese haben zuerst die hellenistische Bildung aufgenommen und verarbeitet und später den Völkern des Abendlandes überliefert. Die Leistungen der Araber werden verschieden beurtheilt, neuerdings mit wachsender Anerkennung; doch sind unsre Kenntnisse von denselben noch recht oberflächlich. Die arabische Literaturgeschichte, sei es die allgemeine, sei es die besondere ärztliche, bewegt sich bis heute noch hauptsächlich auf dem bio- und biblio-graphischen Gebiete.

Das ungeheure handschriftliche Material der arabischen Werke über Heilkunde ruht noch im Staube der Bibliotheken. Wir wissen nicht einmal, ob und wie weit die Herausgabe desselben sich verlohnen würde. . . .

Wir haben es unternommen, aus dem arabischen Text des Kanon denjenigen Abschnitt, welcher von der Augenheilkunde handelt, möglichst getreu, nicht möglichst elegant, ins Deutsche zu übertragen, und hoffen dadurch, sowohl Aerzten und Augenärzten und allen, die für Kultur-Geschichte

sich interessiren, ein inhaltlich nicht uninteressantes Büchlein zu liefern, als auch denjenigen Kennern des Arabischen, welche mit der Sprache der exacten Wissenschaften sich vertraut machen wollen, einen brauchbaren Uebungsstoff an die Hand zu geben. . . .

Die barbarisch-lateinische Uebersetzung giebt die Gedanken des arabischen Textes so unvollkommen wieder, wie wenn ein feines Marmor-Bildwerk in grobem Sandstein nachgebildet worden. Das Studium der lateinischen Uebersetzung ist eine physische Qual. Die zahlreichen Arabismen entziehen sich dem Verständniss des gewöhnlichen Lesers. Die Interpunction ist geradezu irreleitend. Natürlich ist dies weder ein Fehler des arabischen Textes, der ja keine Interpunction kennt, noch der lateinischen Handschrift, sondern hauptsächlich der Drucklegung. Eine ungeheure Zahl von arabischen Worten in dem lateinischen Text hemmt den Fortschritt des Lesers, wie wenn zahllose Sümpfe den Pfad des Wandrers kreuzen. . . .

Da auch den grössten Verehrern des Ibn Sina nicht unbekannt bleiben konnte, dass sein System und überhaupt die arabische Heilkunde aus der griechischen geschöpft ist, so haben sie sich bald daran gemacht, aus den lateinischen Uebersetzungen der uns erhaltenen Reste der griechischen Aerzte die Parallel-Stellen aufzusuchen. Die Venetianische Ausgabe enthält in den Anmerkungen zu allen wichtigen Kapiteln jenen Hinweis, die Erörterung der Uebereinstimmung oder Abweichung, lediglich vom Standpunkt eines gläubigen Dogmatismus. Die Baseler Ausgabe enthält eine förmliche Real-Concordanz zwischen Ibn Sina und den Griechen.

Diese Citate waren uns von grossem Nutzen, obwohl die meisten der betreffenden Stellen ja auch ohne dieselben leicht hätten aufgefunden werden können. Wir haben aber in unsren Anmerkungen einen ganz andren Zweck verfolgt. Wir wollten nachweisen, wo der Araber auf den Pfaden griechischer Ueberlieferung sich bewegt. Da genügte uns nicht die Angabe des Buchs, sogar nicht des Kapitels der griechischen Schrift; wir brauchten die Worte des griechischen Textes. Manche Citate der lateinischen Ausgaben hatten für unsren kritischen Standpunkt gar keinen Werth; andre, die wir selber fanden, einen sehr grossen. Oreibasios und Aëtios haben wir weit ausgiebiger benutzt, als unsre lateinischen Vorgänger, aus Galen eine reiche Nachlese gehalten und einige erst neuerdings gefundene Schriften (die sogenannte Augenheilkunde des Alex. Trall. und die Uebersicht des Leo u. A.) in den Kreis unsrer Betrachtungen gezogen. Natürlich konnten wir bei diesem Bestreben nur eine gewisse untere Grenze erreichen, d. h. nachweisen, welche Krankheits-Begriffe, Heil-Arten, Arzneien sicher in den Hauptwerken der Griechen niedergelegt und offenbar von den Arabern übernommen waren. Da aber von der Unzahl ärztlicher Schriften der Griechen nur ein so kleiner Theil zu uns herüber gerettet worden, so mag manches noch als Eigenthum der Araber erscheinen, was doch nur erborgt ist. Trotzdem ergiebt sich mit grosser Wahrscheinlichkeit ein gewisser Rest, den wir den Arabern zuschreiben müssen, da in den lückenlos erhaltenen Abhandlungen der Griechen über Augenheilkunde keine Spur oder Andeutung davon zu finden ist. Dieser Nachweis ist ein Hauptpunkt unsrer Arbeit. Ferner ist kulturgeschichtlich interessant, in welche Form die Araber jene von den Griechen übernommenen Begriffe und Gedanken umgegossen und ausgeprägt haben.

Journal-Uebersicht.

A. v. Graefe's Archiv f. Ophthalmologie. LIII. 3.

1) **Ablösung der Aderhaut nach Operation,** von Prof. Dr. Ernst Fuchs in Wien.

Bekanntlich hat Verf. vor etwa Jahresfrist die Aufmerksamkeit auf die nicht seltene Aderhaut-Ablösung gelenkt. Neuere Beobachtungen ergaben, dass dieselbe noch wesentlich häufiger vorkommt, als früher angenommen werden konnte. Nach 493 Star-Operationen, 318 mit, 175 ohne Iridectomie, wurde 23 Mal Ablösung der Aderhaut beobachtet. Ob Iridectomie gemacht war oder nicht, hatte keinen wesentlichen Einfluss auf die Häufigkeit der Ablösung. Complicationen des Operationsverlaufes scheinen die Entstehung zu begünstigen. 14 Fälle von Aderhaut-Ablösung nach Iridectomie vertheilen sich auf 111 iridectomirte Glaucomfälle, unter denen 11 Mal primäres Glaucom bestand. Bei Iridectomien andrer Art wurde die Ablösung nur 1 Mal in einem Falle von Synech. post. ohne Drucksteigerung angetroffen.

Höchst wahrscheinlich ist die Ablösung noch häufiger als sich aus diesen Zahlen ergiebt, denn es wurden nur die Fälle gezählt, in denen die Ablösung direct beobachtet werden konnte, dagegen diejenigen ausgeschlossen, in denen zwar sonstige Erscheinungen für die Ablösung sprachen, der Einblick in die Tiefe aber durch Blut oder Linsenreste gehemmt war.

Die Ablösung kündigt sich dadurch an, dass die Vorderkammer ohne vorherige Wundsprengung aufgehoben oder doch erheblich abgeflacht erscheint. Begegnet man diesem Symptom, so wird man mit grosser Wahrscheinlichkeit Ablösung erwarten dürfen. In $^2/_3$ der Fälle war die Abhebung so klein, dass sie nur mit dem Augenspiegel, nicht aber bei focaler Beleuchtung beobachtet werden konnte. Kleine Ablösungen bleiben in der Regel klein und vergrössern sich nachträglich nur ausnahmsweise. Die Dauer erstreckt sich bis auf 30 Tage, eine 2tägige Dauer ist häufig, nach 9 Tagen sind $^2/_3$ der Fälle geheilt. Die Prognose ist günstig. Auch die Drucksteigerung, welche unter den früher beschriebenen 9 Fällen 3 Mal vorkam und häufig zu sein schien, fehlte bei den letzten 37 Fällen ganz.

Stark vorspringende Ablösungen werden unschwer erkannt, dagegen können flache leicht übersehen werden, da sie sich in der Färbung kaum vom übrigen Fundus unterscheiden. Hier ist der als dunkle Bogenlinie erscheinende hintere Rand das charakteristische Zeichen, welches die Diagnose sicher stellt. Die Abhebungen befinden sich an der temporalen oder nasalen Seite, eventuell gleichzeitig an beiden, oben und unten sehr selten.

Für die anatomische Untersuchung standen 9 Augen zur Verfügung. Ist die Ablösung durch Einreissen des Ciliarkörper-Ansatzes erfolgt, so besteht die unter der Aderhaut befindliche Flüssigkeit aus Kammerwasser, dem unter Umständen etwas Blut beigemengt ist. Netzhaut-Ablösung fehlt. Diese Fälle heilen meistens vollständig.

In einer zweiten Gruppe von Fällen entsteht die Abhebung nach entzündlichen Processen durch den Zug von Schwarten an Netzhaut und Aderhaut. Die subchorioideale Flüssigkeit ist in der Regel serös als Product einer einfachen Transsudation durch den negativen Druck. Netzhaut-Ablösung fehlt nie, da sie der Aderhaut-Ablösung vorangeht. Fälle dieser Art sind unheilbar.

Drittens kann die Ablösung durch Bersten von Aderhaut-Gefässen eintreten, welche ihr Blut unter die Aderhaut ergiessen, und endlich kommt es vor, dass die Aderhaut durch entzündliches Exsudat von der Sklera ab-

gedrängt wird. Die Abhebungen dieser beiden Gruppen sind einer gewissen Heilung fähig, doch erfolgt nie Wiederherstellung normaler Verhältnisse.

---

2) **Ueber die Grössenschätzung im Sehfeld**, von Dr. Hugo Feilchenfeld, Augenarzt in Lübeck.

Die bei ruhendem Auge auftretenden optischen Täuschungen gestatten den Schluss, dass die Blickbewegung als Factor der Grössenschätzung nicht die Rolle spielt, welche man ihr zugewiesen hat. Die bekannte Untersuchungsmethode mit dem elektrischen Funken hat den Nachtheil, dass die Beobachtung des ruhenden Auges auf einen kurzen Moment beschränkt wird. Hat man, was allerdings unerlässlich ist, durch Uebung gelernt die eingewöhnte Neigung zu Augenbewegungen zu unterdrücken und die auf peripheren Netzhaut-Partien entworfenen Bilder genügend scharf wahrzunehmen, so lassen sich auch Versuche von längerer Dauer anstellen.

Fixirt man monocular den Mittelpunkt einer horizontalen Linie, so erscheinen bei kleinem Gesichtswinkel, d. h. bei grösserer Entfernung des Objects, beide Hälften gleich. Wird das Object angenähert, wobei der Gesichtswinkel sich vergrössert, so wird die nasale Strecke überschätzt. Stellen wir uns die Aufgabe, den Mittelpunkt einer horizontalen Linie durch Schätzung zu finden, so dass also kein bestimmter Fixationspunkt gegeben ist, so wird umgekehrt die temporale Strecke überschätzt. Es geschieht dies auch bei kleinem Gesichtswinkel, wenn auch in geringerem Maasse als bei grösserem. Durch Uebung wird die Schätzung feiner. Bei verticalen Linien findet stets eine Ueberschätzung der oberen Hälfte statt.

Die Erklärung der Täuschungen glaubt Verf. in der verschiedenen Ausdehnung des Sehfeldes nach der temporalen und nasalen Seite suchen zu dürfen. Er hat die Empfindung, dass bei der Fixation einer horizontalen Linie ein erheblicher restirender Theil des temporalen Sehfeldes von dem Bilde derselben nicht getroffen wird, während das Bild sich über die ganze nasale Hälfte erstreckt. Die fehlerhafte Schätzung des Mittelpunktes einer Horizontalen entspricht der Beobachtung, dass, wenn wir monocular einen Gegenstand in die Medianlinie, d. h. vor das hypothetische Cyclopen-Auge zu bringen versuchen, der Gegenstand stets etwas zu weit nach der Seite des fixirenden Auges hingehalten wird.

Nach Helmholtz bemühen wir uns, um die Länge zweier Linien zu vergleichen, durch Augenbewegungen das Bild der zweiten auf dieselbe Netzhautstelle zu bringen, welche das Bild der ersten erhalten hatte. Verf. ist der Ansicht, dass wir durch einen psychischen Act auch die Bilder verschiedener Netzhaut-Partien zu vergleichen im Stande sind.

---

3) **Ueber knötchenförmige Hornhaut-Trübung**, von Prof. Dr. Ernst Fuchs in Wien.

Die vor einigen Jahren zuerst von Groenouw beschriebene Krankheit ist überaus selten. Groenouw berichtete über zwei Beobachtungen, von denen aber eine vielleicht nicht einmal hierher gehört, ausserdem finden sich in der Literatur Mittheilungen über zwei Fälle, welche mit der knötchenförmigen Hornhaut-Trübung Aehnlichkeit haben. Verf. notirte 1889 den ersten Fall und hat seitdem trotz seines grossen Kranken-Materials nur sieben weitere Fälle gesehen, von denen zwei Brüder betrafen.

Vorzugsweise werden Männer befallen. Die Erkrankung ist stets doppelseitig und beginnt mit leichten entzündlichen Erscheinungen. In den mitt-

leren Partien der Hornhaut treten runde oder unregelmässig gestaltete graue Flecke auf, welche oberflächlich liegen und über die Vorderfläche der Hornhaut emporragen, so dass diese uneben erscheint. Häufig liegen kleinere rundliche Flecke um grössere unregelmässig geformte herum, zuweilen in kreisförmiger Anordnung. Die ganze Hornhaut zeigt diffuse Trübung, welche sich bei Lupen-Vergrösserung in punktförmige Einlagerungen auflöst. Die Flecke nehmen im Laufe der Jahre ganz allmählich eine andre Gestalt und Anordnung an und haben im Ganzen die Tendenz dichter zu werden, so dass S mehr und mehr verfällt. Verf. entfernte mit dem Trepan ein Gewebsstück von 4 mm Durchmesser und etwa 0,25 mm Dicke. Die Untersuchung desselben ergab, dass die Bowman'sche Membran fehlte und das Epithel dem eigentlichen Hornhaut-Gewebe direct auflag. Das Epithel war in den Vertiefungen zwischen den Knötchen ziemlich normal, dagegen auf der Höhe der Knötchen verdünnt und durch niedrige quer-ovale Basalzellen ausgezeichnet. Die obersten Hornhaut-Lamellen waren gequollen und zum Theil aufgefasert, zwischen ihnen lag an einzelnen Stellen eine amorphe Substanz. Diese amorphe Masse nahm besonders da, wo die Hornhaut-Lamellen die stärksten Veränderungen zeigten, einen breiten Raum ein, und man erkannte, dass eine Auflösung und schliesslich vollständiger Zerfall der Fasern stattfindet. Unterhalb dieser gequollenen Lamellen lag eine dünne Schicht, welche nach van Gieson gefärbt normal erschien, sich mit Thionin aber schön violett färbte, während die dann folgenden, ganz normalen Schichten eine blau-grüne Färbung annahmen. Die Thioninfärbung deutet auf die Anwesenheit von Mucin hin, mit dem vermuthlich die Fasern dicht imbibirt sind. Wahrscheinlich wird die mucin-ähnliche Substanz später aus den Lamellen ausgeschieden, worauf sie dann die Zwischenräume zwischen denselben ausfüllt. Allerdings müsste sie später eine Umwandlung durchmachen, denn die interlamelläre, amorphe Substanz giebt keine Mucinreaction. Jedenfalls liegt die Vermuthung nahe, dass die mit Thionin violett gefärbte Schicht sich im Anfangsstadium der Erkrankung befindet.

Selbstverständlich berechtigt dieser Befund nicht zu der Annahme, dass in allen andren Fällen gleiche anatomische Verhältnisse vorlagen. Groenouw fand keine Faserquellung, sondern nur eine Einlagerung von Hyalin (Eosinfärbung), Chevallereau wies in einem klinisch anscheinend ähnlichen Falle Krystalldrusen von harnsaurem Natron nach. Möglicher Weise treten ätiologisch und anatomisch verschiedene Krankheiten unter dem Bilde der knötchenförmigen Hornhaut-Trübungen auf. — So dunkel die Aetiologie des Leidens ist, so spricht doch alles dafür, dass eine allgemeine Ernährungsstörung zu Grunde liegt. Zu beachten ist auch das Vorkommen bei zwei Brüdern.

---

4) **Ein Beitrag zur Kenntniss der pathologischen Anatomie der Chorioïditis disseminata, nebst Bemerkungen über das Vorkommen entzündlicher Rosettenbildung der Neuro-Epithelschicht, spontaner Lochbildung in der Macula lutea und hyalin-colloider Kugeln in der Netzhaut,** von Dr. J. Murakami aus Nagasaki in Japan. (Aus dem Laboratorium der I. Univ.-Augenklinik in Wien, Hofrath Prof. Schnabel.)

Aus dem anatomischen Befunde ist hervorzuheben, dass in der mittleren Schicht der Chorioïdea zahlreiche grössere und kleinere Rundzellenherde lagen, welche sich einzeln direct in das Gewebe der Netzhaut erstreckten. In der Retina fanden sich atrophische Partien und einzeln Bindegewebs-Neubildung unter der Limitans interna. Während die Arterien kaum Veränderungen

zeigten, waren die Venenwandungen verdickt, zum Theil hyalin entartet und pigmentirt. Am hinteren Pol waren endotheloïde Zellen der Limitans interna aufgelagert. Zahlreiche Verwachsungen der Aderhaut und Netzhaut, deren Häufigkeit von vorn nach hinten zunahm, waren dadurch bemerkenswerth, dass nach Durchbruch der Lamina elastica und Schwund der äusseren Netzhautschichten die Gliazellen in das Chorioïdealgewebe hineinwucherten. Da auch die Anwesenheit von Zellen der inneren Körnerschicht in der Chorioïdea festgestellt werden konnte, so muss man annehmen, dass die Gliamassen in die Aderhaut hineingezogen waren, andrerseits fehlte aber jede Zerrung und schien auch eine active Wucherung der Gliazellen stattgefunden zu haben. Daneben fand sich Bindegewebs-Neubildung und Wucherung oder Atrophie des Pigment-Epithels. Auffallend waren eigenartige Rosetten-Bildungen der Neuro-Epithelschicht. Sie gleichen den Formen, welche bei Mikrophthalmus und Glioma retinae beschrieben wurden, scheinen aber bei entzündlichen Processen noch nicht beobachtet zu sein. Vermuthlich ist ihre Entstehung so zu deuten: Zwischen den Verwachsungsstellen ist die Netzhaut überall abgelöst. Mehrfach sieht man, dass die längs der Glaslamelle einander entgegenwuchernden Gliafasern an kleinen Subretinal-Räumen die Ränder der Limitans externa und der äusseren Körnerschicht nach aussen drängen, so dass sie sich umschlagen. Geht der Process weiter, so werden die Ränder sich mehr und mehr nähern und schliesslich verwachsen.

Beiderseits bestand in der Maculagegend ein grosses Loch. Die Untersuchung zeigte, dass es sich um einen Hohlraum der Retina von etwa 3 P.D. handelte, dessen vordere Wand in der Ausdehnung von etwa $^3/_4$ mm durchbrochen war, so dass eine Unterminirung der Ränder des Loches stattfand und der Hohlraum mit dem Glaskörper in directer Verbindung stand.

Endlich fanden sich in der Netzhaut und Chorioïdea hyalin-colloide Kugeln isolirt oder zu Gruppen vereinigt Die Kugeln scheinen im Protoplasma von Zellen, wahrscheinlich von weissen Blutkörperchen zu entstehen. Sie sind als Product chronischer Entzündung anzusehen.

---

5) **Beitrag zur Kenntniss der Anatomie und Entwicklungs-Geschichte der hinteren Iris-Schichten, mit besonderer Berücksichtigung des Musculus sphincter pupillae des Menschen,** von A. Szili jun. in Budapest. (Aus dem I. Anatom. Institut der königl. ungar. Universität zu Budapest. Director: Prof. M. v. Lenhossék.)

Verf. fasst das Resultat seiner an einem grossen Materiale angestellten Untersuchungen in folgenden Sätzen zusammen.

Der epitheliale Antheil der Iris, welcher der Umschlagstelle des Augenbechers entspricht, ist von Anfang an doppelblätterig und liefert ausser der Epithel-Bekleidung der Iris auch die gesammte Iris-Musculatur. Der Musculus sphincter pupillae und der Dilatator pupillae sind beide epitheliale Muskeln. Der Sphincter entwickelt sich am Anfange des 4. Monats aus den epithelialen Zellen der Umbiegungsstelle der beiden Blätter der sogenannten secundären Augenblase, der Dilatator im 7. Monat durch Transformation der vorderen Epithelzellen-Lage der Iris. Er füllt als einfache Schicht den Raum zwischen hinterem Epithel und Stroma continuirlich aus. Am pupillaren und ciliaren Ende fasert sich die Membran in mehrere schwache Faserbündel auf. Am pupillaren Ende sind diese Fasern als Speichenbündel bekannt, die sich im Sphincter inseriren. Die ciliaren Bündel ziehen theils zum Ligam. pectin., theils zum Ciliarmuskel.



6) Ein seltsamer Befund in einer nach Golgi behandelten Netzhaut, von Dr. Velhagen in Chemnitz.

In einem von einem Ochsen-Auge stammenden Präparate setzte sich das Endköpfchen eines Stäbchens ohne Unterbrechung in eine Nervenfaser fort. Deutung vorläufig unsicher.

7) Ueber 3 Fälle von doppelseitiger schwerer Pneumokokken-Infection der Augen nach Masern, von Dr. E. Hertel, Priv.-Doc. und I. Assist. an der Augenklinik zu Jena. (Aus der Augenklinik zu Jena.)

Drei Kinder, die aus demselben Orte stammten, in welchem eine schwere, durch Lungen-Complicationen ausgezeichnete Masern-Epidemie herrschte, erkrankten an heftigen Augen-Entzündungen. Bei einem 3jährigen Knaben waren die Hornhäute total vereitert, so dass wegen beginnender Panophthalmie beiderseits exenterirt werden musste. Ein 5jähriges Mädchen zeigte ausgedehnte Ulcerationen beider Hornhäute, links mit grossem Iris-Prolaps, starb aber an Bronchopneumonie, während der Process an den Augen noch im Fortschreiten begriffen war. Die 2jährige Schwester dieser Patientin bot das Bild einer heftigen Conjunctivitis, die Conjunctiva war geschwollen, zum Theil verschwärt und mit membranösen Auflagerungen bedeckt, an den Hornhäuten fanden sich einzelne marginale punktförmige Infiltrate, die ohne Narben heilten. Bei sämmtlichen Patienten bestanden ausgedehnte Geschwüre und Borken an der Nasen- und Mundschleimhaut neben eczematösen Geschwüren der Haut, welche zum Theil direct in die Schleimhaut-Ulcerationen übergingen. In allen drei Fällen konnten im Conjunctival-Secret, in den Geschwüren der Hornhaut und in denen der Schleimhaut Pneumokokken in Culturen nachgewiesen werden. Auch in den Haut-Ulcerationen, sowie im Secret der Nase, auf der Mundschleimhaut und im Inhalte von Bronchiectasien fanden sich Pneumokokken. Die Gefässe waren frei von Mikro-Organismen.

Verf. nimmt an, dass bei der grossen Verbreitung der Masern-Pneumonien in dem Heimats-Orte der Patienten massenhafte virulente Pneumokokken vorhanden waren, welche durch Verschmierung der sie einschliessenden Secrete die verschiedenartigen Erkrankungen hervorriefen.

Auch die diphtherioide Affection der Conjunctiva, bei welcher übrigens die charakteristische pralle Infiltration der Lider fehlte, beruhte auf Infection durch Pneumokokken.

8) Ueber die Veränderung der Refraction und Sehschärfe nach Entfernung der Linse, von Dr. K. Bjerke, Augenarzt in Linköping.

Zahlreiche Berechnungen und Tabellen, die sich nicht in Kürze wiedergeben lassen.

Es steht fest, dass Augen mit einer Myopie von 9—26 D nach Beseitigung der Linse emmetropisch werden, und dass die Refraction des aphakischen Auges bei einem und demselben Grade von Myopie des Voll-Auges um 10 D variirt. Die Werthe der Hornhaut-Refraction, der Entfernung der vorderen Linsenfläche vom Hornhaut-Scheitel, des Brechungs-Index des Kammerwassers und des Glaskörpers bewegen sich nicht in so weiten Grenzen, dass daraus die beträchtlichen Schwankungen der Refraction der operirten Augen erklärt werden könnten. Es bleibt nur die Annahme übrig, dass der Brechungswerth der Linse beträchtliche Verschiedenheiten aufweist. Scheer.

Um Einsendung von Separatabdrücken wird gebeten (Berlin NW. 26 Schiffbauerdamm).

Verlag von Veit & Comp. in Leipzig. — Druck von Metzger & Wittig in Leipzig.

Centralblatt

für praktische

AUGENHEILKUNDE.

Herausgegeben von

Prof. Dr. J. Hirschberg, Geh. Med.-Rath, in Berlin.

Unter ständiger Mitwirkung der Herren Dr. Ancke in München, Dr. Berger in Paris, Prof. Dr. Birnbacher in Graz, Dr. Brailey in London, Prof. Dr. H. Cohn in Breslau, Doc. Dr. Cl. du Bois-Reymond in Berlin, Doc. Dr. E. Emmert in Bern, Prof. Dr. C. Gallenga in Parma, Dr. Ginsberg in Berlin, Prof. Dr. Goldzieher in Budapest, Dr. Gordon Norrie in Kopenhagen, Prof. Dr. Horstmann in Berlin, Dr. Issigonis in Smyrna, Prof. H. Knapp in New York, Prof. Dr. Krückow in Moskau, Dr. Kuthe in Berlin, Dr. Landau in Coblenz, Prof. Dr. Magnus in Breslau, Major F. P. Maynard, I. M. S., Civil Surgeon of Patna and Superintendent of the Medical School, Dr. Michaelsen in Görlitz, Dr. Moll in Berlin, Prof. Dr. J. Munk in Berlin, Dr. Neuburger in Nürnberg, Dr. Peltesohn in Hamburg, Dr. Pergens in Brüssel, Prof. Dr. Peschel in Frankfurt a. M., Dr. Purtscher in Klagenfurt, Dr. M. Reich in Petersburg, Med.-Rath Dr. Scheer in Oldenburg, Prof. Dr. Schenkl in Prag, Prof. Dr. Schwarz in Leipzig, Dr. Spiro in Berlin, Dr. Stiel in Köln.

Monatlich ein Heft. Preis des Jahrganges 12 Mark. Zu beziehen durch alle Buchhandlungen des In- und Auslandes und die Postanstalten des Deutschen Reiches.

September. Sechsundzwanzigster Jahrgang. 1902.

Inhalt: **Original-Mittheilungen.** I. Zur Casuistik der metastatischen Ophthalmie. Von Dr. **Purtscher** in Klagenfurt. — II. Ueber eine eigenthümliche Art von Keratitis punctata superficialis. Von **Toshima Kuwabara** in Bungo, Japan. — III. Hintere Hornhautbeschläge: ihre klinische Bedeutung. Von Dr. **Harry Friedenwald** in Baltimore, U. S. A.

Klinische Beobachtungen. I. Ueber einige seltene Verletzungen der Augen. Von Dr. Kretschmer, Augenarzt in Liegnitz. — II. Dreieckige Loch-Ruptur der Regenbogenhaut. Von Dr. E. Praun in Darmstadt. — III. Coupirte Conjunctivitis blennorrhoïca. Von Dr. E. Praun in Darmstadt.

Neue Instrumente, Medicamente u. s. w. Ein neues Schutzbrillen-Modell für Arbeiter. Von Dr. Klauhammer in Witten.

Gesellschaftsberichte. Société belge d'ophtalmologie à Bruxelles.

Referate, Uebersetzungen, Auszüge u. s. w. Ophthalmic myology, a systematic treatise on the ocular muscles, by G. C. Savage.

Journal-Uebersicht. I. A. v. Graefe's Archiv f. Ophthalmologie. LIV. 1. — II. Archiv für Augenheilkunde. XLIV. 4. 1902.

Vermischtes. Nr. 1—8.

I. Zur Casuistik der metastatischen Ophthalmie.

Von Dr. **Purtscher** in Klagenfurt.

Gehören auch die Fälle metastatischer Ophthalmie, abhängig von Lungen-Processen, nicht eben zu den Seltenheiten, so hat doch der Augenarzt — wie mich meine Erfahrung lehrt — verhältnissmässig selten Ge-

legenheit, solche Fälle im frischen Stadium der Entstehung zu beobachten; meist werden sie ihm erst nach Ablauf des Processes zugeführt.

Andrerseits bot ein Fall unsrer Beobachtung einige Besonderheiten, die seine Veröffentlichung begründet erscheinen lassen.

Mathias P., 45 Jahre, aufgenommen auf die interne Abtheilung des Landes-Krankenhauses am 5. Februar 1902. Delirant, Potator.

Nachträgliche Anamnese ergiebt, dass die Erkrankung am Vorabend plötzlich mit Schüttelfrost eingesetzt hat.

Befund (Prim. Dr. Carl Pichler): Rechtsseitige Oberlappen-Pneumonie mit typischem Auswurf. Rechte Pupille etwas enger als die linke; beide reagiren.

Krise in der Nacht zum 8. Februar. Bewusstsein wieder frei.

In den folgenden Tagen leichte abendliche Temperatursteigerung (zuletzt 38,4).

Am 13. Februar Brennen im rechten Auge; blasse Chemosis der oberen Bulbushälfte. Wässerige Secretion aus dem Auge.

Am 14. Februar allgemeine starke Chemosis. Allgemeinzustand: Nach lautem Husten noch dichtes Rasseln und Bronchial-Athmen über der rechten Spitze rückwärts. Milz geschwollen.

Augenbefund am 15. Februar Morgens: Sehr beträchtliches Oedem des rechten Oberlides; Vortreibung des Augapfels um 1 cm. Blasse Chemosis, weniger nach unten; dagegen werden die oberen zwei Drittel der Hornhaut von ödematöser Bindehaut überlagert. Spärliche Thränen-Secretion. Die Pupille durch ein die ganze Vorderkammer erfüllendes, trübes, fibrinöses Exsudat stark verschleiert. Mässige Schmerzen.

Therapie: Atropin. Warme Umschläge (nachdem Eis nicht vertragen worden war). Die Wärme wird angenehm empfunden.

16. Februar. Röthung und Schwellung des Oberlides haben wieder zugenommen, dementsprechend auch die Chemose. Auch die das Auge umgebenden Weichtheile sind merklich aufgedunsen. Vortreibung des Augapfels 1,5 cm neben hochgradiger Beweglichkeitsbeschränkung. Das Exsudat in der Vorderkammer zeigt deutlichen Stich ins Gelbe. (Transferirung auf die Augen-Abtheilung).

16. Februar Abends: Befund am Auge kaum verändert. Patient befindet sich ziemlich wohl.

17. Februar. Patient hat ohne Opiate oder dergleichen geschlafen; subjectives Befinden befriedigend. Schwellung und Röthung wie am Vortage; dagegen Puls 45.

Daher Versuch mit dem Bistouri aus der Tiefe der Augenhöhle Eiter zu entleeren. Nach Spaltung der äusseren Commissur Einstiche von drei verschiedenen Stellen des Fornix — oben aussen, oben und oben innen bis gegen die Spitze des Orbital-Trichters —, ausgehend von der Annahme, dass ein Glaskörper-Abscess für sich allein eine solche Verlangsamung des

Pulses nicht wohl bedingen könne, sondern vielmehr an eitrige Thromben oder metastatische Abscedirung des orbitalen Zellgewebes neben der Ophthalmie gedacht werden musste.

Trübe Gewebsflüssigkeit, aber kein Eiter.

Atropin, graue Stirnsalbe, anregende Mittel, Chinin. Warme Umschläge.

17. Februar. Abendtemperatur 37,8, Puls 50. Somnolenz, zuweilen Delirien.

18. Februar. Zustand im Allgemeinen unverändert. In der Nacht wurde mitunter über Schmerzen geklagt. Vortreibung 2 cm. Morgen-Temperatur 37,6.

Erneuter Einstich durch den beigezogenen Collegen Prim. Dr. Smoley (Chirurg), diesmal oben innen durch das Oberlid. Auch nach gründlicher Sondirung (Hohlsonde) kein Eiter.

Um den stürmischen Verlauf dennoch günstiger zu gestalten, Einstich in den Augapfel unten innen gegen das Centrum des Glaskörpers; es entleert sich viel mässig dicker, grünlicher Eiter.

Derselbe enthält — sofort mikroskopisch untersucht — massenhafte Anhäufungen des Diplococcus lanceolatus in seiner typischen Form; es fanden sich geradezu Zoogloea-Massen.

Feuchter Verband. Darauf erfolgte rasch subjectiv und objectiv Besserung. Aber erst nach 8 Tagen erreichte der Puls die normale Zahl.

Der weitere Verlauf bot insofern Interesse, als sich einige Tage nach der Punction der Orbita aus der letzten Einstichswunde und bald darauf aus der mittleren der Fornixwunden dicker Eiter in beträchtlicher Menge aus der Tiefe der Orbita zu entleeren begann. Noch Wochen lang musste deshalb drainirt werden.

Erst am 12. April konnte Patient entlassen werden. Damals wurde notirt:

Auge schlecht geöffnet. Noch mässiges Lid-Oedem; auch noch geringe Chemosis; Augapfel-Bindehaut überall trüb geröthet, nicht unbeträchtlich verdickt. Narbe nach innen über dem Oberlid trichterförmig eingezogen. Augapfel nicht mehr vorgetrieben. Hornhaut ganz leicht matt, etwas trüb. Kammer trichterförmig nach hinten vertieft. Regenbogenhaut stark verfärbt, theilweise von Gefässen durchzogen; ihr Gewebe eigenthümlich sklerosirt. Pupillar-Rand vielfach buchtig eingekerbt. Pupille tief eingezogen. T. — 3. Amaurose.

Vergleichen wir diesen unseren Fall mit den Fällen der Literatur, so finden wir in Uebereinstimmung mit den Angaben Axenfeld's (in seiner Tabelle IV) ein verhältnissmässig spätes Auftreten der Ophthalmie: Am 10. Tage der Erkrankung, am 5. nach der Krisis. In 2 der 18 Fälle

Axenfeld's[1] finden sich überhaupt Daten über den Zeitpunkt des Ausbruches verzeichnet. Im ersten Falle finden wir den 2. bezw. 3., im zweiten den 3., im dritten den 6. Tag nach Beginn der Infectionskrankheit bemerkt. In den übrigen Fällen variirt der Zeitpunkt zwischen dem 10. Tage und einem Monat.

Im Gegensatz zu diesem verhältnissmässig späten Einsetzen der Ophthalmie begegnen wir in Axenfeld's Tabelle III, die die kryptogenetischen Fälle umfasst, eine durchschnittlich wesentlich kürzere Frist. Weit davon, Schlüsse ziehen zu wollen, begnüge ich mich mit dem Hinweise.

Das casuistische Interesse unseres Falles liegt einmal darin, dass er im frischen Stadium beobachtet werden konnte; zweitens in der Combination der eitrigen Ophthalmie mit Orbital-Abscess, ferner im Befunde wahrer Zoogloea-Massen von Diplococcus lanceolatus[2] im Glaskörper-Eiter — einem Vorkommen, das nach Axenfeld bei dieser Pilzform als ein ganz ausnahmsweises bezeichnet werden muss im Gegensatz zu den durch Staphylococcus oder Streptococcus hervorgerufenen Krankheitsfällen.

Axenfeld bespricht auch die Verschiedenheit des Verlaufes der metastatischen Pneumococcen-Ophthalmien; einmal errege der Diplococcus nur seröse, andre Male aber auch stürmische eitrige Entzündung. Im ersteren Falle komme es dann direct zu Phthisis des Augapfels.

Spätere Publicationen verschiedener Autoren bestätigen und erweitern Axenfeld's Angaben über das proteusartige Auftreten metastatischer Processe nach Lungen-Erkrankung.

So theilt Lefrançois[3] einen Fall von metastatischer Orbital-Phlegmone bei einem Kinde im Verlaufe einer Influenza mit, die nach Incision rasch heilt. Im Eiter Pneumococcen.

Aehnliche Fälle hatten schon geraume Zeit früher Fuchs[4], Wicherkiewicz[5] u. A. beschrieben.

Doppelseitige Panophthalmitis beobachtete Millikin[6] bei einem 38jährigen Manne; er bringt sie in Verbindung mit Pneumonie, bezw. Endocarditis.

Malfi's Fall von Diplococcen-Panophthalmitis zählt — weil vom Ohre ausgegangen — nicht hierher.

---

[1] Ueber die eitrige metastatische Ophthalmie, besonders ihre Aetiologie und prognostische Bedeutung. v. Graefe's Archiv. XL. 3.

[2] Soweit dies ohne Cultur-Versuche behauptet werden darf.

[3] Phlegmon de l'orbite à pneumocoques chez un enfant au cours de la grippe. Clin. opht. 1899. Nr. 11, cit. nach Michel's Jahresb. S. 289 u. 325.

[4] Tenonitis nach Influenza. Wiener klin. Wochenschrift. 1890, Nr. 14, cit. nach Schmidt-Rimpler.

[5] Ueber die im Verlaufe der Influenza auftretenden Augenkrankheiten. Internat. klin. Rundschau. 1890, cit. nach Schmidt-Rimpler.

[6] Cases of metastatic panopthalmitis. Transactions of the American Ophth. Soc., Thirty fifth Annual Meeting, S. 535, cit. nach Michel's Jahresb. 1899. S. 422 u. 425.

Einen Fall eitriger Ophthalmie minder stürmischen Verlaufes sahen u. a. MANDEL.[1] Am 14. Tage der Reconvalescenz nach einer einseitigen croupösen Pneumonie Auftreten eines Hornhaut-Abscesses. Nach Punction der Cornea im Eiter FRAENKEL'sche Diplococcen.

Der Fall ähnelt dem von AXENFELD[2] angeführten Falle HILDEBRAND's: Pleuropneumonie. Etwa 14 Tage später beginnende Ophthalmie des rechten Auges. 8—14 Tage nach Beginn der Augen-Entzündung Chemose und etwas Oedem der Lider und mässige Protrusion, eitrige Iritis mit kleinem Hypopyon und exsudative Verlegung der Pupille. Aber schon nach 2 Tagen gingen Exophthalmus und Lidschwellung zurück; nach etwa 8 Tagen Iris klar vorliegend. T. – 1; totale hintere Synechie; Vorderkammer seicht; Cataracta, Amaurose.

Die von AXENFELD besprochenen, wesentlich leichter verlaufenden Fälle bilden eine weitere Abstufung im Auftreten der Pneumococcen-Ophthalmie.

Die leichteste Form wird verkörpert durch die Fälle von FRAENKEL[3] und PETERS.

Ersterer beobachtete bei einem an Pneumonie erkrankten Arzte, der schon in den ersten Tagen Sehstörung bemerkt hatte, 5—6 weissliche rundliche Flecken von etwa $^1/_3$ Papillen-Durchmesser um die Macula.

Nach 6 Wochen Augengrund normal; die Sehstörung war aber erst nach einem Jahre verschwunden.

PETERS[4] sah in 2 Fällen von Pneumonie weisse oder weissgraue Herde im Augengrunde, welche mit dem Zurückgehen der Pneumonie verschwanden. Aufgetreten waren sie in einem Falle nach 9, im andren nach 10 Tagen.

Wir hatten es mit einer sehr schweren eitrigen Form zu thun. Die rasch zunehmende Vortreibung des Augapfels, sowie die stürmischen Entzündungs-Erscheinungen, besonders aber die begleitenden allgemeinen Symptome: Delirien, Hinfälligkeit und Pulsverlangsamung sprechen laut genug für diese Behauptung. Der Ausgang war allerdings der in Schwund des Augapfels (nicht der Schrumpfung); aber ich glaube zur Annahme berechtigt zu sein, dass der ohnehin bedrohlich heftige Verlauf eine viel schlimmere Wendung — mindestens hinsichtlich der äusseren Gestalt des Augapfels — genommen haben würde, wäre der Glaskörper-Abscess nicht noch rechtzeitig ausgiebig entleert worden.

---

[1] Ein Fall von croupöser Pneumonie, complicirt mit Hypopyon-Keratitis. Wiener med. Wochenschrift. 1899, Nr. 41, cit. nach Michel's Jahresb. 1899. S. 422 u. 426.

[2] Zweite Hälfte seiner oben citirten grossen Arbeit. v. Graefe's Archiv. XL, 4, S. 130 (Fall XIII).

[3] Augenspiegel-Befund bei Pneumonie. v. Graefe's Archiv. XLVIII. 2. S. 456.

[4] Ueber Veränderungen im Augen-Hintergrund bei Pneumonie. Zehender's Klin. Monatsbl. f. Augenheilk. 1901. Mai. S. 392.

Die starke Vortreibung des Augapfels durch eine etwa gleichzeitig entstandene embolische Tenonitis erklären zu wollen, scheint mir wenig wahrscheinlich, da die Vortreibung zu stark war. Eher möchte ich glauben, dass thrombotische Vorgänge der Augenvenen im Spiele waren. Die schweren Allgemein-Symptome, insbesondere die Verlangsamung des Pulses, legten uns die Befürchtung einer beginnenden Meningitis durch vermittelnde Sinusthrombose (mit eitrigem Zerfall) nahe. AXENFELD äussert sich über eine solche Möglichkeit dahin, dass zwar ein Fall aufsteigender Entzündung im Schädel-Inneren von einer metastatischen Ophthalmie aus noch nicht bekannt, aber auch nicht unmöglich sei.

Welchen Ursprungs der später aus des Tiefe der Augenhöhle sich entleerende Eiter war, ob das Product eines eitrig zerfallenden Thrombus, ob direct metastatischer Natur, vermag ich nicht zu entscheiden.

Uebereinstimmend mit AXENFELD's gesammelten Erfahrungen ist auch der verhältnissmässig günstige Verlauf der Ophthalmie, nämlich soweit es das Allgemeinwohl des Kranken betraf; er endete trotz der schweren Erscheinungen ohne tödtlichen Ausgang.

Einem andren Typus metastatischer Ophthalmie — möglicher Weise auch auf Pneumococcen-Invasion zu beziehen — entsprach ein andrer Fall unsrer Beobachtung:

Am 4. April 1901 wurde mir die 6jährige Marie L. aus Judenburg vorgestellt.

Das Kind war 10 Tage früher an Influenza erkrankt. 2 Tage nach Beginn derselben entzündete sich das rechte Auge; der behandelnde Arzt — Herr Dr. RANDL — diagnosticirte sofort Regenbogenhaut-Entzündung und ordnete entsprechendes Heilverfahren an.

Status: Blühendes Kind. Am Auge intensive Ciliar-Injection. Kammer flach. Hornhaut gelblichgrau getrübt, besonders stark nach oben im Bereich eines unregelmässig geformten, kleinbohnengrossen Fleckes. An seinem unteren Rande schimmert der Ort der Pupille als verwaschener dunklerer Fleck eben durch. Auge weich. Keine Licht-Empfindung.

Diagnose: Metastatische Augen-Entzündung.

Zweite Vorstellung am 21. Mai 1901:

Auge bedeutend verkleinert; Kammer mit Blut erfüllt; es besteht auch die bekannte, eigenthümlich blutige Durchtränkung der Augapfel-Bindehaut und Episklera. Das Auge ist wieder viel weicher geworden; es ist stark druckempfindlich und selbstredend ohne jeden Lichtschein.

Hier hatten wir es also mit einem andren Typus metastatischer Ophthalmie zu thun, die — wenngleich auch eitriger Natur — doch quantitativ sehr verschieden von der erstbeschriebenen Form geartet war, indem es hier nach kurzem akuten Verlaufe bald zu Atrophie des Augapfels kam, ohne Tenonitis oder gar Panophthalmitis.

Selbstverständlich erhebe ich keinerlei Anspruch darauf, dass es sich auch hier um eine Pneumococcen-Ophthalmie gehandelt habe, wenngleich wohlbekannter Maassen gerade bei Influenza-Erkrankung häufig Pneumococcen gefunden werden.

Kurz nach diesem zweiten Falle sah ich im Ambulatorium einen ihm ganz analogen bei einem noch jüngeren Kinde. Leider sind die Aufzeichnungen über denselben verloren gegangen.

Nach Fertigstellung meiner Mittheilung erst gelangte die schöne Arbeit Lobser's[1] in meine Hände, der einen sehr lehrreichen Fall schwerer metastatischer Iridocyclitis combinirt mit mächtigem Orbital-Abscess beschreibt, entstanden auf Grundlage eines Leber- bezw. Gallengang-Abscesses.

Autor hält beide Affectionen am Auge für einander gleichwerthig in dem Sinne, dass weder die Augen-Entzündung Folge der Orbital-Eiterung, noch diese eine Folge der Bulbus-Erkrankung gewesen sei. Er nimmt vielmehr an, dass sich die in die Art. ophthalmica gelangten embolischen Massen sowohl in den Bulbus versorgende, als auch in orbitale Aeste vertheilt hätten.

Die Verschiedenheit der Heftigkeit des Auftretens — weit stürmischer in der Orbita als am Bulbus — glaubt er vielleicht durch quantitative Unterschiede in der Vertheilung erklären zu dürfen.

Es ist einleuchtend, dass auch für unsren Fall eine analoge Auffassung der Entstehungsweise beider Eiterquellen am ungezwungensten erscheint.

II. Ueber eine eigenthümliche Art von Keratitis punctata superficialis.[2]

Von **Toshima Kuwabara** in Bungo, Japan.

Vor 3 Jahren beobachtete ich 4 Fälle, welche eine zwar der gewöhnlichen Keratitis punctata superficialis ähnliche, aber etwas abweichende oberflächliche Trübung der Hornhaut zeigten.

I. 35jähriger Mann, consultirte mich am 10. August 1899 wegen Abnahme der Sehschärfe, die seit einiger Zeit besteht. Anamnestisch, seit 5 Jahren Secretion der Augen,

$$S \begin{matrix} R = 8 \text{ in } 6 \text{ m}, \\ L = 6 \text{ in } 6 \text{ m}. \end{matrix} \Big\} \text{ Gläser bessern nicht.}$$

Diagnose: Leichtes Trachom.

---

[1] Beitrag zur Lehre von den metastatischen Orbital-Abscessen (Bacterium coli). Zeitschrift f. Augenheilk. VIII. 1. S. 24.

[2] Vortrag, gehalten in der Kiyushuer medicinischen Gesellschaft zu Oita am 24. März 1902.



29. September. Vor etwa 2 Wochen Exacerbation der trachomatösen Erscheinungen am linken Auge, die sich bald zurückbildeten bis auf die Sehstörung.

$$S \begin{matrix} R = 8 \text{ in } 6 \text{ m}, \\ L = 24 \text{ in } 6 \text{ m}. \end{matrix}$$

Die linke Hornhaut zeigte bei Tageslicht nichts Abnormes, bei Focalbeleuchtung diffuse Trübung, Linse und Vorderkammer normal, bei Durchleuchtung mit Planspiegel zeigten sich zahllose, sehr zarte, punktförmige Dunkelschatten, als ob man durch ein Glas mit zerstreuten Regentropfen-Flecken sähe. Bei der genauesten Untersuchung mit einer ZEHENDER'schen Binocularlupe bestätigte ich, dass in der oberflächlichen Schicht der Hornhaut zahlreiche, sehr feine Trübungen von grauer Farbe und unregelmässiger Form zerstreut waren. Die Oberfläche der Hornhaut war glatt und zeigte weder einen Vorsprung noch einen Epithelverlust noch neugebildete Gefässe. Iris, Glaskörper und Fundus, bis auf leichte Verschleierung, normal.

20. October. Patient fühlte seit 3 Wochen Verschlechterung auch der rechten Sehschärfe. Bei der Untersuchung fand ich oberflächliche Trübungen in der rechten Hornhaut, die mit denen in der linken identisch, doch dünner waren. Fundus etwas verschleiert, sonst nichts Abnormes; das Grundleiden (Trachom) verschlimmert.

$$S \begin{matrix} L \text{ wie früher}, \\ R = 12 \text{ in } 6 \text{ m}. \end{matrix}$$

Zur Controlle wurde in das linke Auge eine 5 % Airolsalbe eingeträufelt; nach einer Woche erholte sich die Sehschärfe des linken Auges bis auf 8 in 6 m. Die Hornhauttrübungen haben sich fast zurückgebildet. Weiterer Verlauf unbekannt.

II. 37jähriger Mann, kam am 25. August desselben Jahres mit der Angabe, dass er an Lichtscheu und Verdunkelung beiderseits leide, welche nach einer schon vor 30 oder 40 Tagen entstandenen epidemischen Augenkrankheit noch zurückgeblieben, ohne Secretion, Schmerzen, Thränenfluss und Mouches volantes.

$$S \begin{matrix} R = 36 \text{ in } 6 \text{ m}, \dots 24 \text{ in } 6 \text{ m mit } -0{,}5 \text{ D.}, \\ L = 8 \text{ in } 6 \text{ m. Gläser bessern nicht.} \end{matrix}$$

Es zeigte sich an der Conjunctiva leichter Catarrh, in der oberflächlichen Schicht der linken Cornea zahlreiche punktförmige Trübungen, wie beim ersten Falle; auf der Oberfläche der Cornea, in der Vorderkammer, Linse, im Glaskörper und in dem Hintergrunde, ausser Verschleierung, nichts Abnormes. Patient kam nicht wieder.

III. 29jährige Frau, trat am 24. October in meine Behandlung mit der Klage, dass sie seit etwa 10 Tagen an Secretion leide, die aber vor 5 Tagen verschwunden sei, mit Hinterlassung von Verdunkelung des Gesichts.

$$S \left. \begin{matrix} R = 18 \text{ in } 6 \text{ m}, \\ L = 24 \text{ in } 6 \text{ m}. \end{matrix} \right\} \text{Gläser bessern nicht.}$$

Trachom beiderseits, Medien und Iris normal, Fundus etwas verschleiert, sonst nichts Abnormes. Die ganze Hornhaut war beiderseits mit denselben kleinsten punktförmigen Trübungen dicht besäet, wie beim ersten Falle, links zahlreicher als rechts.

21. November. S R = 8 in 6 m,
L = 8 in 5 m.

Schon damals auf die eigenthümliche Augen-Affection aufmerksam gemacht, verordnete ich gegen dieselbe ausschliesslich Airolsalbe, die auch bei diesem Falle die Sehschärfe wieder hergestellt zu haben scheint; leider vermisse ich aber genauere Notizen darüber.

IV. 24jährige Frau, consultirte mich am 16. October desselben Jahres wegen der Sehstörung, die, nachdem die im Januar entstandenen übrigen Augensymptome, Secretion, Injection u. s. w., schon geschwunden waren, noch zurückblieb.

S R = Finger in 4,5 m,
L = „ in 4 m. } Gläser bessern nicht.

An der Conjunctiva Trachom leichten Grades, in der ganzen linken Hornhaut dieselben Trübungen wie bei dem ersten Falle, nur dass einige über die Oberfläche der Hornhaut etwas vorragen. In dem Pupillar-Gebiet und in dessen Nähe auf der rechten Cornea sieben punktförmige, runde, graue Trübungen, die grösser als die oben beschriebenen und mit blossem Auge zu erkennen waren (sog. Keratitis punctata superficialis), ausserdem, mit blossem Auge erkennbar, in der ganzen Hornhaut denen der linken analoge kleinste Trübungen, von denen die im Pupillar-Gebiete vorhandenen zu einer dichten grauen sternförmigen Masse zusammenflossen; auch liess es sich erkennen, dass die eine der oben beschriebenen grösseren Trübungen wahrscheinlich aus kleinsten Punkten entstanden war. Iris, Linse, Glaskörper normal, Fundus etwas verschleiert, sonst nichts Abnormes.

21. October. Zur Controlle wurde Airolsalbe in das linke Auge, Zinklösung in das rechte eingeträufelt, (innerlich Jodokali 1,0 pro die dargereicht).

10. November. S R wie früher,
L = 60 in 6 m.

25. November. Weil die Sehschärfe sich nicht bessern wollte, wurde eine genauere Untersuchung der Function vorgenommen: Gesichtsfeld frei, ein Centralscotom konnte die Patientin nicht sicher angeben, doch war so viel sicher, dass ihr ein Object beim Sehen mit dem Centrum des Gesichtsfeldes etwas undeutlicher erscheint, als mit den peripheren Partien desselben.

29. November. S wie früher.

4. December. Airolsalbe auch in das rechte Auge eiugeträufelt, nach einer Woche bekam sie S = 60 in 6 m beiderseits.



Resumé.

Alle Patienten klagten über Abnahme der Sehschärfe nach Ablauf der Conjunctivalsymptome; objectiv fanden sich punktförmige Trübungen in der oberflächlichen Schicht der Cornea, ohne Epithelverlust. Die Krankheit hat in mehren Punkten Aehnlichkeit mit der sog. Keratitis punctata superficialis, jedoch lassen sich die Trübungen nicht mit blossem Auge oder durch einfache Focalbeleuchtung, sondern nur mühsam mittels Lupenvergrösserung erkennen, während die Trübungen bei der Keratitis punctata superficialis eine bestimmte Grösse haben und sich mit blossem Auge leicht erkennen lassen. Die Trübungen des rechten Auges im vierten Falle stimmen mit denen, welche von Fuchs über die Keratitis punctata superficialis beschrieben worden sind, ganz überein. Fuchs sagt: „Das zwischen den Fleckchen befindliche Hornhautgewebe zeigt bei seitlicher Beleuchtung einen stärker grauen Reflex als eine gesunde Cornea, und die Lupe lässt hier eine Unzahl feinster grauer Pünktchen, ähnlich denen, die die Flecke zusammensetzen, erkennen.“ (Centralbl. f. prakt. Augenheilk. 1890. S. 13.) Also glaube ich berechtigt zu sein, diese Fälle als eine Art von Keratitis punctata superficialis anzusprechen.

Weil die Trübungen sehr zart sind, wie oben erwähnt, können sie uns leicht irreführen, dieselben mit dem physiologischen Cornealreflex zu verwechseln, und die Sehstörung wird ab und zu als Simulation betrachtet; zweitens kann es uns zuweilen wegen der Sehstörung des Fundus auf die irrthümliche Diagnose Retinitis simplex führen. Auf welchem Wege kann man zur richtigen Diagnose kommen? Das beste Mittel ist der Planspiegel. Wenn man damit Licht in das Auge hineinwirft, so lassen sich mit einem Schlage die Trübungen in den Medien entdecken, und so liegt das Wesen der Krankheit ohne Weiteres zu Tage. Noch bemerkenswerth ist es, dass die Sehschärfe trotz dünnster Trübungen beträchtlich geschädigt war, d. h. im ersten Falle S $\begin{matrix} R = {}^6/_{12} \\ L = {}^6/_{24} \end{matrix}$, im zweiten S = $^6/_{24}$ beiderseits, im dritten S $\begin{matrix} R = {}^6/_{18} \\ L = {}^6/_{24} \end{matrix}$.

III. Hintere Hornhautbeschläge: ihre klinische Bedeutung.

Von Dr. **Harry Friedenwald** in Baltimore, U. S. A.

Vor einigen Jahren berichtete ich über das constante Vorkommen dieser Beschläge bei Iritis jeder Art.[1] Diese These ist jetzt wohl unbestritten. Um nun weiter zu erfahren, in welcher klinischen Beziehung diese Beschläge zu andren intraocularen Krankheiten stehen, habe ich alle Krankengeschichten

[1] Archives of Ophthalm. 1896. XXV, S. 191.

solcher Art aus meinen Journalen zusammengestellt. Fälle von Iritis und von Keratitis interstitialis wurden weggelassen.

Im Ganzen fanden sich 52 Fälle:

a) In 4 Fällen war kein weiterer Befund eingezeichnet.
b) „ 2 „ war eine ophthalmoskopische Untersuchung unmöglich.
c) „ 11 „ war die Diagnose Cyclitis.
d) „ 3 „ bestand neben den Beschlägen Star-Bildung bei jungen Individuen.
e) „ 1 Falle war die Ursache Chorioiditis syphilitica.
f) „ 31 Fällen war die Ursache Chorioiditis exsudativa circumscripta acuta.

Ad a. In diesen Fällen war die Untersuchung leider sehr oberflächlich.

Ad b. Es bestanden alte Hornhauttrübungen in einem Falle, im andren waren die Beschläge sehr dicht und umfassten die ganze Oberfläche.

Ad c. Die Diagnose „Cyclitis“ stützte sich auf vorhergehende oder spätere Iritis, auf Glaskörpertrübungen u. s. w., ohne nachweisbare Hintergrundveränderungen.

Ad d. Das Alter dieser Patienten war bezw. 32, 27 und 10 Jahre. Alle hatten nebenbei auch Glaskörpertrübungen; doch war der Hintergrund normal.

Ad e. In andren Fällen von Chorioiditis syphilitica fehlten die Hornhautbeschläge.

Ad f. Unter 38 Fällen von Chorioiditis exsudativa circumscripta acuta waren 31 Mal Hornhautbeschläge verzeichnet. 4 Mal kamen die Fälle zu spät zur Beobachtung, 1 Mal konnten die Beschläge wohl wegen zu enger Pupille nicht constatirt werden. 2 Mal, bei sehr leichten Fällen, wurden Beschläge trotz sorgfältiger Untersuchung nicht gefunden. In diesen Fällen sass der Chorioidalherd 13 Mal im Centrum, 10 Mal in der Nähe des Sehnerven-Eintritts und 16 Mal in andren Stellen des Hintergrundes, besonders häufig in der äussersten Peripherie.

Das Ergebniss dieser Zahlen, auch dann, wenn die Fälle unter a und b mitgerechnet werden, zeigt, dass $^3/_5$ der Fälle von Hornhautbeschlägen (ohne Iritis oder Keratitis interstitialis) durch ophthalmoskopisch nachweisbare Chorioiditis verursacht werden.

Dieses Verhältniss ist gross; ich beziehe es darauf, dass ich seit einigen Jahren diese Fälle sehr genau daraufhin untersucht habe; in vielen Fällen oftmals und nach Erweiterung der Pupille. Ich verschweige es auch nicht, dass mir solche Befunde in früheren Jahren entschlüpften; — in einem Falle wurde der Herd erst dann entdeckt, als 4 Jahre nach dem ersten Anfalle ein Recidiv eintrat. Wären alle Fälle mit derselben Sorgfalt untersucht worden, so wäre das Verhältniss noch grösser als $^3/_5$.

Wir müssen auch in Betracht ziehen, dass wir die Chorioidea nur bis zum Aequator ophthalmoskopisch untersuchen können, mit erweiterter Pupille

nur etwas darüber.[1] Herde, die in den Vordertheilen der Chorioidea liegen, können wir also von den Fällen von eigentlicher Cyclitis nicht unterscheiden.

Dürfen wir aus diesen Untersuchungen einen weiteren Schluss ziehen? Wir beobachten die Beschläge in Fällen von Iritis, wobei es sich immer um eine exsudative Entzündung handelt. Wir beobachten sie ferner bei Chorioiditis nur dann, wenn sich eine exsudative Entzündung nachweisen lässt. Es lässt sich daraus schliessen, dass in den Fällen, in welchen wir vor der Chorioiditis noch Iritis constatiren können und also die Entzündung in den Ciliartheil verlegen, auch da immer mit einer exsudativen Entzündung zu thun haben. In diesem Falle müssen wir die Bezeichnung serosa ganz fallen lassen.

Klinische Beobachtungen.

I. Ueber einige seltene Verletzungen der Augen.

Von Dr. Kretschmer, Augenarzt in Liegnitz.

In den letzten Monaten hatte ich Gelegenheit, ein Paar Verletzungen zu sehen, die ich ihrer Seltenheit wegen zur Kenntniss der Fachgenossen bringen möchte.

Der erste Fall kam am 20. Mai in Behandlung. Ein 16jähr. Lehrling war mit hartem Boden ans rechte Auge geworfen worden. Es zeigte sich eine auf 8 mm erweiterte Pupille, die auf Licht nicht reagirte. Nach innen oben war ein $^1/_2$ mm breiter Einriss vom Pupillar-Rande bis nahe an den Ciliar-Rand zu sehen, der Glaskörper mit zahlreichen dunklen Flocken durchsetzt, nach deren Aufsaugung im Augen-Hintergrunde zwei Aderhaut-Risse sichtbar wurden. Der eine verlief nahe dem unteren Rande der Papille demselben concentrisch, der andre begann in einer Entfernung von 1 P an den unteren temporalen Gefässen und verlief bogenförmig nach oben aussen, sich schliesslich in zwei Ausläufer theilend, im Ganzen in einer Breitenausdehnung von $2^1/_2$ P. Die Anfangs sehr herabgesetzte Sehschärfe besserte sich, nachdem durch wiederholte Eserin-Einträuflungen die Pupille kleiner geworden war, und die Glaskörperflocken sich verloren hatten, so dass Ende Juni kleine Druckschrift gelesen werden konnte. Der Einriss in der Iris blieb auch bei contrahirter Pupille deutlich sichtbar. Trotzdem hier ein ziemlich schweres Trauma vorlag, war doch die Sehstörung nur unerheblich, weil die Aderhaut-Risse die Macula-Gegend nicht trafen. Bemerkenswerth ist die Lage derselben nach aussen unten, während die Regenbogenhaut innen oben einriss, also ziemlich genau diametral.

Schlimmer erging es einem 37jähr. Arbeiter, der am 29. Mai zur Behandlung kam. Er war Tags zuvor mit der Faust von einer schweren eisernen Stange abgerutscht und hatte sich (jedenfalls mit einem Fingernagel) das rechte Auge verletzt. Es fand sich eine bereits verklebte Hornhaut-Wunde, vom äusseren Rande im horizontalen Meridian bis über die Mitte ziemlich geradlinig verlaufend, mit Spuren von Iris-Pigment, die vordere Kammer

[1] Hirschberg, Centralbl. f. Augenheilk. 1891. S. 324.

ganz mit Blut erfüllt, das Sehvermögen aufgehoben. Nachdem in etwa 8 Tagen das Blut resobirt war, fiel die immer noch dunkle Kammer auf, und es zeigte sich, dass die Iris gänzlich fehlte bis auf einen kleinen länglich zusammengerollten Rest, der oberhalb des unteren Linsenrandes lag und bei Bewegung des Auges flottirte. Der Linsenrand war in seiner ganzen Ausdehnung als scharfer schwarzer Contour deutlich zu sehen, ihm gegenüber die einzelnen Ciliarfortsätze. Nachdem auch die Glaskörper-Blutung sich aufgesaugt hatte, war am 12. Juni der Hintergrund deutlich sichtbar, und es konnte grosse Schrift (Jäger Nr. 16) gelesen werden, am 21. Juni mit Convex 1,0 und entsprechender Blende Jäger Nr. 13.

Es handelt sich hier um den sehr seltenen Fall gänzlicher Iris-Losreissung. Dieselbe ist wahrscheinlich zum grössten Theile durch die Hornhaut-Wunde herausbefördert worden bis auf den kleinen Rest, der auf der Linse liegen blieb. Durch den vollständigen Irismangel wurde, abgesehen von der Sehstörung, eine bedeutende Blendung verursacht, und deshalb eine Brille verordnet, welche für das verletzte Auge eine Metallscheibe mit kreisrundem Ausschnitt von 5 mm Durchmesser und in demselben ein Convexglas 1,0 D. enthält. Mit derselben kann der Verletzte auch bei hellem Sonnenschein sich auf der Strasse bewegen.

Der dritte Fall betrifft einen 38jähr. Knecht, der am 13. Juli sich vorstellte. Er war 8 Tage vorher mit einem Pferdestriegel ans linke Auge geschlagen worden. Ausser einer in Heilung begriffenen Wunde am oberen Lide, das noch geschwollen und blutunterlaufen war, fand sich eine maximimal erweiterte Pupille, die weder auf Licht noch bei Convergenz reagirte. In derselben kommt bei Bewegungen des Auges (nach rechts) der äussere Linsenrand zum Vorschein, die Linse selbst dreht sich um ihren verticalen Durchmesser mit der äusseren Hälfte nach vorn und pendelt wieder langsam zurück. In der ersten Stellung erblickt man zwischen Linsen- und Iris-Rand den Hintergrund, in der zweiten durch die Linse hindurch. Es bestehen noch eine Anzahl Glaskörpertrübungen, nach deren Aufsaugung ein Aderhautriss sichtbar wird. Derselbe verläuft nahe dem unteren Rande der Pupille, demselben concentrisch, in der Breite der nach unten führenden Gefässe, mit einer Einknickung in der Mitte, so dass die Form zweier Vogelflügel (im umgekehrten Bilde) erscheint. Am 22. Juli konnte grosse Schrift (Jäger Nr. 21) gelesen werden, die Pupille hat sich auf Eserin etwas verengt, eine völlige Contraction kann aber nicht erzielt werden, da in Folge der Linsen-Luxation der obere und untere Rand der Iris am höchsten und tiefsten Punkte festgeklemmt ist. Die Linse ist ungetrübt, Schmerzen bestehen nicht, das Auge ist reizlos. Es bleibt abzuwarten, ob durch die Einklemmung der luxirten Linse irgend welche weitere Störungen sich einstellen werden, die eventuell einen operativen Eingriff nöthig machen würden.

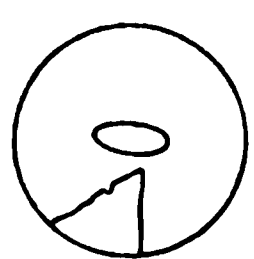
II. Dreieckige Loch-Ruptur der Regenbogenhaut.

Von Dr. E. Praun in Darmstadt.

Landwirth, 51 Jahre alt, hat sich vor 8 Jahren versehentlich mit der Peitsche in's rechte Auge geschlagen. Starke Schmerzen. Behandlung mit Tropfen und kalten Umschlägen.

Befund am rechten Auge: Stärkster Strabismus divergens. Finger in 3 m. Hornhaut glänzend. Weder in Cornea, noch Limbus, noch Sclera Narbe.

Iris-Zeichnung scharf. Pupille queroval, reagirt schwach auf Lichteinfall. Vorderkammer tiefer als links. In der Iris fehlt nach aussen unten ein regelmässiges Dreieck, dessen Basis der Limbus bildet, dessen senkrechter Schenkel scharf begrenzt und dessen Hypotenuse unregelmässig gezackt ist. Die Spitze des Dreiecks ist von der Pupille durch eine etwa 2 mm breite, den Sphincter iridis einnehmende Brücke begrenzt.



Hinter diesem Dreieck liegt eine umschriebene weissgraue Linsentrübung; hingegen ist der Pupillar- und obere Theil der Linse durchsichtig. Die Linse ist unten peripher etwas geschrumpft, so dass man beim Durchleuchten rothes Licht erhält.

In der Macula befindet sich ein weissgelber Heerd mit unregelmässig gezackten und schwarz pigmentirten Rändern von $^1/_3$ P.-D.; Sehnerv weissgelb.

Es handelt sich zweifellos um eine directe, an der Angriffstelle entstandene Lochruptur der Iris mit Substanzverlust, nicht nur um eine klaffende Dehiscenz, wie solche öfter beschrieben sind. (Vergl. Praun, Verletzungen des Auges S. 280.) Durch die Contusion wurde ein dreieckiges Stück der Iris ausgeschlagen und nachträglich resorbirt; man sieht wenigstens nirgends umgeschlagenes oder zurückgezogenes Iris-Gewebe. Die Zeichnung der Iris ist vielmehr in der Nachbarschaft des Defects gleichmässig angeordnet, nur fehlt das beschriebene Dreieck, wie wenn man aus einer Tapete ein Dreieck ausschneidet. Dahinter ist die durch dieselbe Contusion entstandene circumscripte Linsentrübung sichtbar, die stationär geblieben ist, was ja häufiger vorkommt.

Auch die Veränderungen in der Macula müssen auf dieselbe Gewalteinwirkung (Blutung oder Ruptur) zurückgeführt werden, denn das verletzte rechte Auge hatte nach Angabe des Verletzten dieselbe gute Sehschärfe wie das linke Auge, das volles Sehvermögen besitzt.

III. Coupirte Conjunctivitis blennorrhoica.

Von Dr. E. Praun in Darmstadt.

Kind, 4 Monate alt, kam am 18. Mai 1902 Nachmittags 2 Uhr in die Sprechstunde mit starker Röthung der Lider, Chemosis der Conjunctiva und starker Eiterung. Letztere soll nach Angabe der Mutter seit Frühmorgens bestehen; am Abend war das Auge zwar roth, aber noch nicht verklebt und ohne jede eitrige Secretion. Die mikroskopische Untersuchung ergab zahlreiche intracellulär gelagerte Gonokokken. Es wurde eine ergiebige Reinigung der Bindehaut mit Bor-Lösung und gründliche Touchirung mit 2 % Lapislösung vorgenommen.

Um 6 Uhr wurde wegen profuser Eiterung nochmals gereinigt und touchirt und die Frau angewiesen, nach vorheriger Reinigung alle 2 Stunden einen Tropfen einer 10 % Protargollösung einzuträufeln. Am nächsten Morgen war keine Spur von Eiterung mehr vorhanden, Bindehaut und Lider wären noch stark geröthet. Die mikroskopische Untersuchung ergab keine Gonokokken im Bindehaut-Sack.

Man muss annehmen, dass die durch Digital-Infection in den Bindehaut-Sack eingebrachten Gonokokken sich noch nicht in die tieferen Schichten der Conjunctiva verbreitet hatten.

Neue Instrumente, Medicamente u. s. w.

Ein neues Schutzbrillen-Modell für Arbeiter.

Von Dr. Klauhammer in Witten.

Die Häufigkeit und Schwere der Augenverletzungen im gewerblichen Betriebe rückt immer wieder die Frage in den Vordergrund, wie dieser dem Arbeiter drohenden Gefahr am besten zu begegnen ist. Seit Langem bekannt und in verschiedener Hinsicht modificirt, giebt es hierfür die sogenannten Schutzbrillen. Dieselben bestehen aus einem brillenähnlichen Gestell, welches vorn vor dem Auge eine Glas- oder Glimmerplatte oder ein feines Drahtgewebe trägt und in irgend einer Weise am Kopfe befestigt wird. Die Construction dieser Brillen ist derart, dass ein ausreichender Schutz der Augen wenigstens für einen grossen Theil der in Betracht kommenden Fälle gewährleistet ist. Trotzdem wird aber der Gebrauch derselben nur in den seltensten Fällen seitens des Arbeiters beliebt. Es muss demnach wohl, wenn man von einem gewissen Grad von Leichtsinn und Unvorsichtigkeit absieht, den sich der Arbeiter leider zu häufig zu Schulden kommen lässt, doch ein schwerwiegender und entscheidender Umstand sein, der die Verzichtleistung auf den durch die Brille dargebotenen Schutz trotz der Gefahr begründet. Das ist, abgesehen von nebensächlichen Unbequemlichkeiten, einmal der Mangel eines genügend grossen und hellen Gesichtsfeldes, sodann unangenehme Nebenerscheinungen, bestehend in Kopfschmerz und Schwindelgefühl, welche die Brille bei längerem Tragen verursacht.

Es giebt noch keine Schutzbrille, welche sowohl hinreichend Schutz gewährt, als auch leidlich gern von dem Arbeiter während der Arbeit getragen und auch vertragen wird.

Bisherige Systeme:

Die Glas-Schutzbrillen müssen, falls sie nicht durch Fremdkörper zerschlagen werden und dadurch die Gefahr für das Auge nur noch erhöhen sollen, aus möglichst dickem Glas gefertigt sein. Dieselben gestatten zwar kurze Zeit ein deutliches Sehen, beschlagen jedoch bei jeder möglichen Gelegenheit von aussen und innen selbst bei anscheinend genügender Zufuhr von Aussenluft durch seitliche Luftlöcher und werden weiterhin durch Staub und Schmutz, der nun einmal bei der gewerblichen Arbeit unvermeidlich ist, verunreinigt, so dass das Sehen durch die Gläser höchst widerwärtig und unangenehm empfunden wird. Alle möglichen Arten des Auswechselns der Gläser sind für den Arbeiter so lästig, dass er nach kurzem Gebrauch die Brille bei Seite legt, zumal wenn dieselbe in Folge der Schwere starken Druckschmerz ausübt. Auch klagen die Arbeiter bei längerem Tragen stets über Kopfschmerz.

Die Draht-Schutzbrillen beeinträchtigen das Sehen schon nach kurzem Gebrauch und verursachen hochgradigen Kopfschmerz und starkes Schwindelgefühl. Auch bietet das feine Drahtgewebe beim Absplittern von scharfkantigen Gegenständen keinen hinreichenden Schutz für das Auge, indem das Drahtgewebe von dem Fremdkörper nach innen eingestülpt und die Gefahr der Verletzung des Auges dadurch vielleicht nur grösser wird.

Am besten haben sich noch die Glimmer-Schutzbrillen bewährt. Die Glimmerplatte, falls dieselbe nur eine geringe Dicke hat, ist durchsichtig wie Glas und leitet die Wärme schlecht, so dass sie fast gar nicht erhitzt wird.

Die Glimmerbrille eignet sich besonders für Arbeiten im Feuerbetriebe und in chemischen Fabriken. Aber für mechanische Betriebe wird der unleugbare Nutzen derselben erheblich eingeschränkt. Zunächst büsst sie bei der erforderlichen grösseren Dicke der Platten doch sehr an Durchsichtigkeit ein; dann verursacht sie nach längerem Gebrauch ebenfalls Kopfschmerzen, kann auch bei schweren Gewalten zerbrechen, vor allen Dingen aber wird das Sehen durch dieselbe in Folge leichter Beschädigungen an der Oberfläche bei der Aufbewahrung und beim Gebrauch in Gestalt von Ritzen und Kratzern undeutlich.

Die geschilderten Nachtheile der bisherigen Systeme machen den mangelhaften Gebrauch der Schutzbrillen wohl verständlich. Welche Bedingungen muss nun eine „ideale“, d. h. im Sinne des Arbeiters brauchbare Schutzbrille erfüllen?

1. Dieselbe muss unter Gewährung eines möglichst grossen Schutzes gegen Fremdkörper leicht sein und auch bei ausgiebigsten Kopf- und Körperbewegungen bequem und fest sitzen.

2. Dieselbe muss bei möglichst grossem, ungetrübtem Gesichtsfelde ein scharfes, deutliches Sehen ermöglichen, da sonst Kopfschmerz und Schwindelgefühl unvermeidlich sind.

3. Dieselbe muss haltbar und darf nicht zu theuer sein.

Im Folgenden beschreibe ich nun ein Modell, das wenigstens für Arbeiten im mechanischen Betriebe (mit Ausschluss derer im Feuer- und chemischen Betrieben) die oben erwähnten Vorzüge zu haben scheint. In diesem handelt es sich um Augenverletzungen durch umherfliegende Fremdkörper (Splitter von Stahl, Eisen, Stein, Holz, Kohle). Dass diese Art der Verletzungen die höchste Ziffer der Augenverletzungen überhaupt einnimmt, erhellt aus allen diesbezüglichen Statistiken, wie auch weiterhin, dass die Schädigung der Augen durch diese Art der Verletzungen die bei Weitem grösste ist und hinsichtlich der Erblindung die höchste Ziffer abgiebt.

Beschreibung des Modells:

In ein grosses, den Augenhöhlen entsprechendes Brillengestell sind dünne Platten aus Messingblech eingesetzt, welche in der Mitte eine runde, 2 mm im Durchmesser fassende Oeffnung haben, von der aus sich feine Spalten von $^3/_4$ mm Breite und 15 mm Länge erstrecken. Die Spaltfiguren stehen wegen der bei der Arbeit in Convergenz verlaufenden Sehaxen schräg und sind um 5^0 um die Mitte temporal gedreht. Die Blechplatten sind schwarz gestrichen, die Kanten der Spalten abgefeilt und matt schwarz, um Blendung und störende Nebenbilder zu verhindern. Die Platten sind an der Innenseite durch einen auf der Nase ruhenden bogenförmigen Stahlbügel verbunden, während die Aussenseiten zwecks Befestigung hinter den Ohren ein entsprechendes Nickelgestell tragen.

Gebrauchsfähigkeit des Modells:

Untersucht man zunächst, welchen Schutz das Modell dem Auge gewährt, so ist im Gegensatz zu den Glas-, Glimmer- und Drahtbrillen eine Beschädigung der Augenplatten durch grobe Gewalten mit etwaigen, nachfolgenden Augenverletzungen ausgeschlossen. Einmal federn die durch die Spaltfigur gesetzten Zacken, ohne zu zerbrechen; sodann wird eine grobe Gewalt vielleicht die Brille aus ihrer Lage heben oder verschieben, immerhin kann aber allerhöchstens eine leichte Contusion des Auges durch die ganze Platte, jedoch

nie eine directe Verwundung durch Teile derselben entstehen. Wegen der Grösse der Platten ist eine Verletzung von oben, unten und innen nicht möglich. Fremdkörper, welche von hinten, seitwärts und in schräger Richtung nach der Brille zu fliegen, können kaum das Auge verletzen, da sie wohl immer in den Raum zwischen Auge und Innenwand der Platte gelangen und ihre Verletzungsfähigkeit beim Anprall gegen die Platte aufgehoben wird. Auch von vorn kann eine Verletzung des Auges durch Fremdkörper von mehr als $^3/_4$ mm Dicke wegen der Enge des Spalts nicht stattfinden. Und dass gerade diejenigen Fremdkörper, welche durch Perforation der Augenhüllen schädigend auf das Auge einwirken, eine messbare Grösse besitzen, jedenfalls grösser als $^3/_4$ mm sind, ist eine bekannte Thatsache, die ich ausserdem noch durch Messungen von Fremdkörpern, welche mein verehrter Chef Herr Dr. Stöwer in den letzten fünf Jahren seiner Thätigkeit im Industriegebiet extrahirt hat, bestätigt fand. Gegen Fremdkörper von weniger als $^3/_4$ mm Dicke, z. B. Staub, Splitterchen jeder Art u. s. w., kann die Brille zwar nicht unbedingt schützen, jedoch ist es eine in ärztlichen und Fachkreisen bekannte Thatsache, dass derartige winzige Fremdkörper nicht oder doch nur selten die Fähigkeit haben, in das Auge einzudringen, sondern an der Horn- und Bindehaut haften bleiben in Folge der die Flugkraft derselben überwiegenden Elasticität der Augenhüllen.

Ausser dem wirklichen Schutz, den die Brille gewährt, ist aber auch das Sehen durch dieselbe deutlich, frei und ohne Beschwerden. Dadurch, dass die Entfernung der beiden Mittelpunkte der sternförmigen Spaltfiguren der Entfernung der Pupillen entspricht, sowie durch die Abweichung der Strahlenfigur von der Verticalen wird vermöge des binoculären Sehactes aus den beiden Spaltfiguren ein helles sternförmiges Gesichtsfeld, in welchem dem Auge die Spalten doppelt so breit erscheinen, als sie in Wirklichkeit sind. Dasselbe ist für alle mechanischen Arbeiten hinreichend gross, das Sehen nach allen Richtungen hin deutlich und mühelos, ohne dass der Arbeiter mit Rücksicht auf die Gefahr mit den Augen zwinkert, ohne dass derselbe durch das Sonnenlicht, welches das Arbeitsfeld grell bescheint, geblendet wird, ohne dass unangenehme Nebenerscheinungen wie Kopfschmerz und Schwindel auch bei vielstündigem Tragen der Brille erzeugt werden. Ferner ist die Brille leicht und sitzt wegen der natürlichen Befestigung hinter dem Ohr bequem und fest bei allen Kopf- und Körperbewegungen.

Zu erwähnen ist noch, dass die Störung, welche im ersten Augenblick die durch die Spalten erzeugten Zacken beim Sehen hervorrufen, schon nach kurzer Zeit vollkommen ausgeschaltet wird. Was schliesslich noch die Haltbarkeit betrifft, so ist eine Beschädigung des Haupttheils, der Messingplatte, ausgeschlossen, Beschädigungen des Gestells werden leicht repariert. Auch ist bei der Einfachheit und Billigkeit des in Betracht kommenden Materials die Brille für einen mässigen Preis herzustellen.

Gewicht der Brille 17 g, Bezugsquelle C. Thüngen in Vlotho (Westfalen).

Wenn die Vorzüge, die ich bei Anwendung dieser Brille gefunden habe, durch anderweitige Versuche bestätigt werden, könnte man dem Arbeiter das Tragen derselben nicht nur zumuthen, sondern ihm dasselbe direct zur Pflicht machen.

Gesellschaftsberichte.

Société belge d'ophtalmologie à Bruxelles.

Zwölfte Sitzung am 26. April 1902.

1. de Lantsheere (Brüssel) zeigt einen Keratoconus, bei traumatischer Neurose entstanden. Ein Locomotivführer stürzte während der Fahrt von der Maschine; multiple Contusionen, Erschütterung des Kopfes; mehrere kleine Fremdkörper in der rechten Cornea; nach deren Entfernung Heilung mit leichter Trübung; S rechts $^2/_3$, links 1. Dann kamen Zeichen von traumatischer Neurose, Kopfschmerzen, Schwindel-Anfälle, Kräftezerfall u. s. w. S weniger als $^1/_{10}$ beiderseits, ohne ophthalmoskopischen Befund. Die Refraction hat skiaskopisch gewechselt von Hypermetropie bis Myopie — 3 D; Tension immer normal. Seit 3 Monaten entstand (beiderseits) ein Keratoconus, welchen Vortr. auf die traumatische Neurose zurückführt.

2. Coppez (Brüssel) sprach über Sinusitis ethmoidalis, bei einem 19 jährigen Menschen entstanden, wo die Durchleuchtung links für Highmors- und für Stirnhöhle eine Verdunklung gegen rechts zeigte, aber als Gallet diese freilegte, fand sich kein Eiter darin; aus dem Sinus ethmoidalis wurde Eiter und ein Sequester entfernt. Die Augensymptome waren eine Protrusio bulbi, Chemosis; Hyperämie des Fundus; Papille undeutlich zu sehen; S = $^1/_{20}$. Nach der Operation trat innerhalb 8 Tagen alles nahezu zum normalen Zustande zurück.

3. Derselbe sprach über das Bell'sche Zeichen; er hatte Gelegenheit, einen Fall von Diplegia facialis congenitalis bei einem 5 jährigen Kinde zu beobachten, wo das Bell'sche Zeichen doch bestand; dieses spricht gegen die Nagel'sche Hypothese.

4. Lor (Brüssel) sprach über essentielle Ophthalmomalacie. Eine 36 jährige Frau litt seit 8 Tagen an Oedem des Auges links mit Hyperämie der Bindehaut. Aussen von der Cornea ein Episkleritis-Knoten. Iris normal; aber eine Depression der Cornea im äusseren Quadranten, nahe am eben erwähnten Knoten; es war da eine leichte Opalescenz, ohne dass das Fluorescin einen Cornealdefect vorwies. Es wurde 2 % Cocaïn gegeben und Borsäure-Waschungen. 2 Wochen später stellte sich Patientin wieder vor und theilte mit, dass das Auge seit dem dritten Tage wieder normal geworden war; S = 1. Vortr. insistirt auf die excentrische Localisirung der Depression, welche Lage wohl durch den Episkleral-Knoten bedingt wurde und auf die schnelle Heilung durch Cocaïn. — Stocké behandelte eine 42 jährige Frau wegen doppelseitiger myopischer Netzhaut-Ablösung mit acoïnisirter 10 % Chlornatrium-Lösung, welche in die Uebergangsfalte eingespritzt wurde, oben aussen. Tags darauf eine halbmondförmige Einsenkung der Cornea mit leichter Infiltration an dem äusseren Hornhaut-Bezirk. Tension vermindert; Atropin, Compression, Bettruhe; 2 Tage darauf waren die Hornhaut-Symptome verschwunden. Unter Atropin-Behandlung brachte eine 6 Tage nach der ersten vorgenommene Einspritzung keine neue Depression hervor. Es ist wohl Flüssigkeit von dem Augen-Innern zur Injectionsstelle ausgetreten, wodurch die Tension vermindert wurde und so konnte die Einsenkung stattfinden.

5. Rutten (Lüttich) zeigte Abbildungen von einer grossen Ectasie des Thränensackes links bei einer 63 jährigen Frau, die seit 30 Jahren an Dacryocystitis leidet; sie drückte immer den Sack aus, was in den letzten



Jahren weniger häufig gelang und seit 2 Monaten nicht mehr stattfinden konnte. Exstirpation; Thermocauterisirung des Restes; der Sack maass 37 × 14 mm; Wände dick wie Leder. Heilung mit leichtem Ectropium.

6. Rutten (Lüttich) sprach über vorübergehenden einseitigen Exophthalmus links bei einem 14jährigen Jungen, welcher anämisch war und bei welchem unter Jodkali-Verabreichung erst eine Verschlechterung, dann, als noch Quecksilber-Einreibungen gebraucht wurden, Heilung eintrat. Es wurde dann eine Vergrösserung der Thyroidea bemerkt, Puls 104—112; v. Gräfe's und Stellwag's Zeichen anwesend, lassen auf Morbus Basedowii schliessen.

7. Venneman (Löwen) sprach über 12 Fälle des Buphthalmus, worunter Vortr. u. A auch ein Netzhaut-Gliom rechnet und eigentlich über 15 Fälle berichtet. Der Vortrag eignet sich nicht zu einem Referat. Vortr. macht eine Sklerotomie, wobei die gegenüberliegende Conjunctiva nicht durchstochen wird; die Sklerotomie ist so breit, dass ein Iridectomie angeschlossen werden kann. Pergens.

Referate, Uebersetzungen, Auszüge.

Ophthalmic myology, a systematic treatise on the ocular muscles, by G. C. Savage. (Nashville, Tenn. 1902. 589 S.)

Seit Beginn der 90er Jahre hat sich das Interesse der amerikanischen Augenärzte in besonderem Maasse dem Studium der Augenmuskeln und ihrer Verrichtung zugewandt. Gewissermaassen als Frucht und Zusammenfassung langjähriger Einzelarbeiten liegt das Savage'sche Buch vor, das dem deutschen Leser wegen der von der unsrigen abweichenden Nomenclatur und durch die ausserordentlich weitschweifige, sich oft wiederholende Darstellung eine nicht gerade bequeme Lectüre bietet.

Der schwächste Teil ist die physiologische Einleitung. Verf. bekämpft das Listing'sche Gesetz und versucht die Existenz und Constanz identischer Punkte zurückzuführen auf zwei feststehende „ideale" Ebenen; eine verticale Median-Ebene des Kopfes und eine Horizont-Ebene durch das Chiasma. Er vernachlässigt die bekannte Abweichung der uns als vertical erscheinenden Richtung von dem thatsächlichen objectiven Loth. Ebenso vernachlässigt er bei der Construction des Horopterkreises den Unterschied zwischen Krümmungsmittelpunkt der Netzhaut und Knotenpunkten und benutzt erstere, anstatt letztere einzuführen. Vor Allem aber nimmt er als körperlichen, stereometrischen Horopter [d. h. die Summe aller Raumpunkte, die bei einer bestimmten Convergenz einfach erscheinen] fälschlich diejenige Rotationsfläche an, die durch Umdrehung des Horopterkreises um die Basallinie entsteht. Wäre das zulässig, so müsste ja schon die Fussbodenfläche doppelt erscheinen.

Während Nagel seiner Zeit unter Meterwinkel den Winkel zwischen Seh-Axe und Median-Ebene verstand, definirt Verf. ihn als den von beiden Seh-Axen gebildeten Winkel, weil nur dieser beim Herumwandern eines Objectes auf dem Müller'schen Kreise, also im selben Convergenz-Abstande, constant bliebe. Darüber liesse sich streiten, jedenfalls müssen deutsche Leser beachten, dass der amerikanische „Meterwinkel" doppelt so gross ist als der deutsche bezw. europäische.

Wesentlich für das Verständniss dieses Buches sowie der ganzen englischen Literatur dieses Theilgebietes ist die von Stevens vorgeschlagene, seit

1891 von der Amer. Med. Ass. zu Washington angenommene Bezeichnungsart der Stellungs- und Bewegungsanomalien des Auges. „Orthophorie" ist die normale, „Heterophorie" die anomale Stellung. Bei letzterer wird unterschieden zwischen „Esophorie", „Exophorie", Hyperphorie, Kataphorie [der als barbarisch jedes Sprachgefühl verletzende Gegensatz zwischen Hyper und Kata ist, wie Verf. stolz betont, sein besonderes geistiges Eigentum], Cyclophorie = Raddrehung, die als positiv gilt, wenn die oberen Enden der verticalen Meridiane divergiren; zur Messung dieser Stellungsfehler werden drei sog. Phorometer nach Stevens, nach Wilson und Verf. eingehend beschrieben. Sie haben nichts voraus vor einem runden Prisma in gutem Brillengestell, das mittelst Zahnrad genaue Verschiebung gestattet. Das Maddox'sche Stäbchen verwirft Verf. zur Untersuchung der Recti, lässt es aber zu für die Obliqui. Hier werden verschiedene „Cyclophorometer", „Clinoscope", „Torsiometer" empfohlen, die alle arbeiten mit einer Combination von Prismen und Maddoxstäbchen. Es wird hierbei der Parallelismus zweier oder dreier Linien, falls sie nicht, wie bei gesunden Augen, vorhanden ist, durch Drehen des einen Prismas oder Stäbchens herbeigeführt und das Winkelmaass dieser Drehung soll charakteristisch sein für die Function der Obliqui.

Für die willkürliche Leistung der Augenmuskeln führt Verf. die Bezeichnung „verting power" bezw. Supraversio u. s. w. ein. Zu ihrer Ausmessung (was wir also Blickfeld nennen) empfiehlt er ausser dem Perimeter, an dem in bekannter Weise eine Kerze entlang zu führen ist, während der Arzt über diese weg visirend controllirt, ob deren Hornhaut-Reflex central bleibt, das von Stevens construirte „Tropometer", ein wahres Marterinstrument für den unglücklichen Kranken, dessen Kopf gehalten wird durch eine Zwinge, die von unten das Kinn umfasst, eine Stütze gegen den Hinterkopf geschraubt, eine weitere gegen die Oberlippe, eine vierte gegen die Glabella, eine fünfte breite für die Stirn. Gegenüber der Cornea ist ein Spiegelchen angebracht, auf das der Arzt durch ein seitliches kurzes Fernrohr visirt. Der zu Untersuchende fixirt erst eine vor dem Spiegel angebrachte Marke, dann sieht er so weit als möglich abwärts, rechts, aufwärts u. s. w. Der Arzt liest an einem Ocularmikrometer, das er vorher mit dem Spiegelbilde der Cornea centrirt hat, das Maass der Beweglichkeit ab. Die Normalzahlen des Verf. nach oben 33°, nach unten 50° decken sich vollständig, die nach temporal und nasal (je 50°) nahezu mit den von Landolt und Stevens früher bestimmten.

Interessant ist der vom Verf. geschaffene Begriff des Fusionsfeldes auf der Netzhaut; fällt ein durch Prismen erzeugtes Doppelbild innerhalb desselben, so tritt noch Verschmelzung ein, fällt es ausserhalb, so wird doppelt gesehen. Dies Feld hat zum Ausmaass 8° nasal, 25° temporal, 3° nach oben und 3° nach unten; diese „fusion·power" der Augenmuskeln ist das, was wir Adductionsbreite, Abductionsbreite nennen. Die scharfe Trennung zwischen Superversion = Kraft der nach oben gerichteten willkürlichen Bewegung und Superduction = Kraft, die ein Prisma (Basis unten) überwindend nach Fusion herstellt, wird vom Verf. besonders betont.

Fälle, bei denen die Untersuchung ein Mindermaass an Duction und Version ergiebt, ohne dass Schielen besteht oder doppelt gesehen wird, nennt Verf. „asthenische Orthophorie".

Wenn eine Stellungsanomalie nur von falscher Innervation abhängt, so setzt Verf. ein Pseudo vor die Bezeichnung; z. B. hängt die Pseudoesophorie ab von fehlerhafter Beziehung zwischen Accommodation und Convergenz. Beim „Gleichgewichtsversuch nach v. Graefe" (diese historische Bezeichnung wird übrigens in dem ganzen Buche vermisst!) für die Nähe verwendet Verf. nur einen schwarzen Fleck ohne die übliche verticale Linie, weil diese durch die Macula gehe und die Fusion herbeiführen könne. Ref. hat sich durch Versuche überzeugt, dass in der That die senkrechte Linie die Fusion erleichtert und schliesst sich dem Rathe, sie fortzulassen, an.

Ein grober Fehler findet sich auf S. 102, wo Verf. es als nothwendig bezeichnet, beide Augen nacheinander mit dem Phorometer zu untersuchen, und mitteilt, wenn ein Auge Esophorie zeige, so zeige sie gewöhnlich (usually) das andre auch. Wenn eins hyperphorisch wäre, so wäre das andre kataphorisch. Verf. begreift offenbar nicht, dass dies Zusammentreffen nicht „gewöhnlich", sondern selbstverständlich ist und nicht anders sein kann, da er bei beiden Augen dasselbe Ding misst, nämlich die Abweichung der einen Seh-Axe von der andren in der Vertical- bezw. Horizontal-Ebene. Wenn das rechte Auge fixirt, weicht das linke ab, z. B. nach oben, ist also hyperphorisch; wenn das linke fixirt, weicht das rechte ab, natürlich nach unten, ist also kataphorisch. — Ein Zeichen, mit welcher Liebe Verf. die Muskel-Anomalien des Auges behandelt, ist die grosse Zahl von Allgemein-Krankheiten, die nach seiner Angabe von ihnen abhängen; Kopfweh, Schwindel, Erbrechen, Gedankenflucht (!), Chorea, Epilepsie, Katalepsie, Hysterie, Neurasthenie u. a. m.

Das Lesenswertheste im ganzen Buch sind die Abschnitte über Therapie, insbesondere über nicht operative durch Uebungen; Verf. weiss sehr klar die Vorzüge der von ihm so bezeichneten „rhythmischen Gymnastik" durch Vergleiche mit dem systematischen Turnen, besonders Hantel-Uebungen, in's Licht zu stellen. Hier wie dort kommt es darauf an, einen Muskel durch rhythmische Uebung, d. h. Contractionen, die von völligen Erschlaffungen unterbrochen werden, zu kräftigen. Bei Exophorie genügen schon Convergenz-Uebungen, die der Patient selbst mit sogenanntem Minutenbrenner vornimmt, indem er aus Armeslänge diesen bis 7″ heranführt und diese Uebung mehrfach täglich 10 bis 15 Mal wiederholt. Noch besser, weil die Erschlaffung sicherer erfolgt, ist das Fixiren einer 6 m entfernten Flamme abwechselnd 3 Sekunden lang, durch eine Prismenbrille (Basis aussen) und 3 Sekunden ohne Brille. Diese Methode des abwechselnden Ein- und Ausschaltens einer Prismenbrille hat Verf. auch für Eso- und Hyperphorie ausgebildet und empfiehlt sie dringend. Bei Esophorie für die Ferne und Exophorie für die Nähe sowie bei allen asthenischen Orthophorien kommen in Betracht die „Wand zu Wand"- bezw. „Fussboden—Zimmerdecke"-Uebungen. Patient hat mit ruhigem Kopf da zu sitzen und abwechselnd nach rechts und links, bezw. oben und unten bestimmte Objecte, z. B. Papierblätter, die auf der Tapete befestigt werden, zu fixiren. Verf. behauptet, durch diese Uebungs-Therapie, um das moderne Schlagwort unsrer Tabes-Therapeuten zu gebrauchen, laterale Abweichungen bis zu 6° beseitigen zu können.

Vor jeder Operation soll sowohl Duction wie Version genau geprüft werden und nur, wenn beide übermässig stark nach einer Richtung sind, darf am entsprechenden Muskel eine schwächende Operation (Tenotomie) vorgenommen werden. Auch auf Cyclophorie sei stets vorher zu untersuchen, damit, wenn diese auch nur latent da ist, bei der Operation die Ebene des

Muskels entsprechend verlagert werden kann. Nach Ansicht des Ref. sind alles dies pia desideria, so lange die Exactheit der Operation auch nicht entfernt der Präcision unsrer Untersuchungsmethoden gleichkommt. Was hilft es zu wissen bezw. auszurechnen, dass der Muskel-Ansatz um so und so viele Millimeter-Bruchtheile verschoben werden soll, wenn wir nicht im Stande sind, mit derartiger Genauigkeit die Verschiebung vorzunehmen?

Vollkommen unverständlich ist dem Ref., warum convexe Cylindergläser gegen Cyclophorie, sowohl zum dauernden Tragen, wie zur Uebungstherapie empfohlen werden; hier muss ein Missverständniss zu Grunde liegen, denn es ist absolut nicht einzusehen, was eine Raddrehung an der durch Cylinder bewirkten Bildverzerrung ändern könnte.

Bei der Darstellung der Augenmuskel-Lähmungen und ihrer Behandlung weicht Verf. kaum von dem bei uns Landesüblichen ab, ausser dass er nachdrücklich Strychnin innerlich empfiehlt.

Die letzten Kapitel sind den Iris- und Ciliar-Muskeln gewidmet; als Curiosität sei hieraus erwähnt, wie Verf. bei Sphinkterschwäche auch hier durch rhythmisches Beleuchten und Verdunkeln eine Art Uebungstherapie anstrebt.

Verfassers Ansichten über Accommodation legen die Vermuthung nahe, dass er weder Helmholtz noch Tscherning verstanden hat.

Alles in Allem hat Savage das Verdienst, wieder einmal, wie schon vor ihm besonders Javal in seinem ausgezeichneten „Manuel du strabisme“, gezeigt zu haben, wie viel man bei Augenmuskel-Leiden ohne Operation erreichen kann. Crzellitzer.

Journal-Uebersicht.

I. A. v. Graefe's Archiv f. Ophthalmologie. LIV. 1.

1) **Klinische und bakteriologische Untersuchungen über die Randgeschwüre der Hornhaut,** von Dr. zur Nedden, Priv.-Doc. und I. Assistenz-Arzt in Bonn. (Aus der königl. Univ.-Augenkl. zu Bonn.)

Bei systematischer bakteriologischer Untersuchung zahlreicher, während der letzten Jahre in der Bonner Klinik beobachteten Fälle von Hornhaut-Geschwüren fand Verf. sehr häufig in Randgeschwüren und Infiltraten einen bisher nicht bekannten Bacillus, der besonders bei primären Randgeschwüren kaum jemals fehlte. Die eingehendere Beschreibung des Bacillus wird so zusammengefasst: 0,9 μ lange, 0,6 μ dicke unbewegliche, häufig zu zweien liegende, sporen- und kapsellose, leicht züchtbare Stäbchen, die aërob gedeihen, die Gelatine nicht verflüssigen, in Zuckernährböden kein Gährungsvermögen zeigen, Milch coaguliren, kein Indol bilden und in Bouillon spärlich wachsen.

Verf. unterscheidet zwei Formen von Randgeschwüren: 1. die secundären, welche im Anschluss an Conj. phlyct. und Blennorrhöe auftreten, und 2. die primären, deren Ursache unbekannt oder auf Infection zurückzuführen ist, wobei der beschriebene neue Bacillus in Betracht kommt. Die auf Infection beruhenden Geschwüre treten entweder isolirt in sichel- oder ringförmiger Gestalt auf, oder es bilden sich zahlreiche kleine Infiltrate, welche in der Folge ulceriren. Bei dieser Form ist meistens die Conjunctiva stärker miterkrankt.

Die vom Verf. im weiteren Sinne „Bacillus ulc. corn." benannten Mikroorganismen kommen auch sonst, z. B. neben Pneumokokken, im Ulc. serp. vor. Hier beeinflussen sie den krankhaften Process aber offenbar nicht, während sie bei Randgeschwüren so sehr über andre etwa vorhandene Bakterien überwiegen, dass ihre ätiologische Bedeutung nicht zweifelhaft sein kann. Bemerkenswerth ist, dass die Bakterien im Winter 1900/1 häufiger gefunden wurden, im folgenden Frühling und Sommer fast verschwanden und im Herbste wiederkehrten, und dass gleichzeitig auch im Frühling und Sommer Randgeschwüre nicht beobachtet wurden.

Impfversuche zeigten, dass Bouillonculturen eine in ihrer Heftigkeit von der Menge und Virulenz der eingeimpften Keime abhängige Hornhaut-Entzündung hervorriefen.

Die Infection der Hornhaut kann ohne vorherige Läsion der oberen Schichten nicht erfolgen. Die Frage, weshalb gerade die etwa 1 mm vom Rande entfernten Hornhautpartien inficirt werden, ist schwer zu beantworten. Jedenfalls ist die äusserste Randzone besonders gut ernährt und widerstandsfähig, während weiter central die Widerstandsfähigkeit abnimmt.

---

2) **Ueber verschiedene Formen von angeborener Cataract und ihre Beziehungen zu einander,** von Prof. Eugen v. Hippel in Heidelberg.

Verf. bemerkte bei drei jungen, demselben Wurfe entstammenden Kaninchen an sämmtlichen 6 Augen Linsenveränderungen, welche sich bei 5 wöchentlicher Beobachtung nicht veränderten und daher als angeboren betrachtet werden dürfen. In allen Fällen bestand bandförmige Hornhaut-Trübung, in einigen Augen waren Residuen abgelaufener Iritis sichtbar, in mehreren stark entwickelte Kapselcataract und Kernstar.

Die anatomische Untersuchung ergab, dass Kapselcataract stets vorhanden war, 3 Mal klein und umschrieben, 3 Mal so gross, dass von der Vorderfläche der Linse nur ein schmaler peripherer Saum freiblieb. Sie enthielten homogene Schollen und viel Kalk. 2 Mal fand sich Cataracta centralis mit normaler Aequatorialzone und kaum veränderter vorderer Corticalis, der getrübte Kern lag der hinteren Kapsel an. Aehnliche Verhältnisse traf Verf. in zwei anderen Augen, doch war hier auch die Aequatorialgegend zum Theil cataractös, so dass Uebergang in Total-Star vorlag. 2 Mal war der Kern verflüssigt. Bei 5 Augen darf man mehr oder minder annehmen, dass eine Perforation der hinteren Kapsel vorhanden war. Ein Kapselstar-Gewebe füllte die Lücke aus. In einem Falle lag etwas Linsenmasse ausserhalb des Kapselsacks auf der Hinterfläche der Linse, in einem zweiten Falle, in dem Corticalis und Kern wenig Veränderungen zeigten, waren Linsenmassen in grösserer Menge aus dem Kapseldefect ausgetreten und bildeten einen excentrisch gelegenen Lenticonus.

In allen Fällen waren die Ciliarfortsätze, sowie die Pars cil. retin. einwärts gezerrt.

Jedenfalls waren alle Veränderungen im Fötal-Leben, und zwar, wie aus der in sämmtlichen Augen gleichmässig zarten vorderen Kapsel geschlossen werden darf, zu annähernd gleicher Zeit entstanden. Je ausgedehnter und fester die Verwachsungen zwischen Iris und Linsenkapsel waren, um so mächtiger war in den einzelnen Fällen die Kapselcataract und die bandförmige Hornhaut-Trübung entwickelt. Sicher hat ein Entzündungsprocess mit Ernährungsstörungen bestanden. In Folge dessen erkrankten Kapsel-

Epithel und Linse in ungleicher Ausdehnung, und durch Schrumpfungsvorgänge in der Gefässkapsel kam es, wenn nicht in allen, so doch jedenfalls in einigen Fällen zur Ruptur der hinteren Kapsel. Den Defect füllte Kapsel-Star, und es folgte Verwachsung mit der erkrankten Linse. Wo in dem einen Falle die Linsenfasern herausgewachsen waren, hatte sich der Defect nicht geschlossen. Je nach dem Zustande des Epithels werden nach Ablauf der Entzündungsprocesse neue Linsenfasern gebildet.

Ohne diese Deutung verallgemeinern zu wollen, betrachtet Verf. für seine Fälle diese Erklärug aus entzündlichen Vorgängen als die am meisten zutreffende. Als weitere Folgezustände entzündlicher Processe sind noch zu erwähnen die Verzerrung der Ciliarfortsätze, Unregelmässigkeiten im Pigmentblatt der Iris und das Eindringen von Pigmentzellen in die Membran, kleine Ansammlungen von Leukocyten. In einem Falle fanden sich feine Blutgefässe innerhalb des Kapsel-Stars, was eine vorherige Perforation der vorderen Kapsel voraussetzt.

Die geschilderten Befunde zeigen, dass Kapsel-Stare auch ohne Perforation der Cornea entstehen können.

Weiter macht Verf. noch darauf aufmerksam, dass etwaige in den Linsen von Neugeborenen gefundenen Tröpfchenzonen nicht ohne Weiteres als Schicht-Star gedeutet werden dürfen, wenn die Härtung in Formol stattfand. Er sah sie in 14 in Formol gehärteten Linsen 9 Mal und vermuthet, dass sie durch die Art der Fixirung bedingte Kunstprodukte sind.

---

3) **Weiterer Beitrag zur Pathogenese der Alkohol-Amblyopie,** von Dr. med. A. Birch-Hirschfeld, Priv.-Doc. und Assistent an der Univ.-Augenklinik zu Leipzig.

Im Anschluss an frühere Forschungen untersuchte Verf. 4 Hunde und 3 Affen, welche mit Methyl-Alkohol vergiftet waren. Auch diese Thiere gingen unter starker Abmagerung rasch zu Grunde und mussten, um frisches Untersuchungsmaterial zu gewinnen, durch Chloroform getödtet werden, welches, wie Verf. nachweisen konnte, die feine Structur der Netzhautganglien nicht beeinflusst.

Als Resultat der Untersuchungen ergab sich, dass, bevor der Sehnerv nachweisbar erkrankte, in der Structur der Netzhaut-Ganglienzellen Veränderungen auftraten, welche in Schwund der Chromatinkörper, Vacuolen im Protoplasma und Schrumpfung der Zelle und des Zellkerns bestanden. Diese Veränderungen fanden sich nicht in einem besonderen Bezirke, sondern über die ganze Netzhaut zerstreut, so dass erkrankte Zellen neben gesunden lagen. Dadurch können ohne Zweifel Sehstörungen bedingt sein. Auch das Auftreten eines centralen Skotoms würde man durch diese Veränderungen erklären können, wenn man berücksichtigt, dass die Fovea sehr reich an Ganglienzellen ist, und dass diesen in der Fovea eine besondere physiologische Dignität zukommt. Centrale Skotome retinalen Ursprungs setzen nicht ohne Weiteres eine isolirte Erkrankung der Macula voraus.

Ferner wurde Neuritis optica retrobulbaris gefunden, die in einem Falle am 10. Tage ganz plötzlich auftrat. Das bis dahin, soweit man aus dem Verhalten des Thieres schliessen konnte, gute Sehvermögen ging rasch vollständig verloren, und ophthalmoskopisch zeigte sich eine leichte Neuritis. Diese Erkrankung entwickelt sich unabhängig von den Netzhaut-Veränderungen, und zwar, wie besonders betont werden muss, in den Nervenfasern selbst,

die schon hochgradig degenerirt sein können, während Neuroglia und Septenbindegewebe noch ganz normal sind. Höchst wahrscheinlich handelt es sich um eine primäre partielle Degeneration der Opticusfasern durch directe Wirkung des Giftes, welches durch die Lymphräume zugeführt wird. Später gesellt sich venöse Stauung und ödematöse Durchtränkung mit Auflockerung der Gliafasern hinzu.

Unter Umständen kann sich an die Netzhaut-Erkrankung eine aufsteigende Degeneration des Sehnerven anschliessen.

Wie die Verhältnisse bei der chronischen Alkohol-Tabakamblyopie des Menschen liegen, ist vorläufig nicht mit Sicherheit festzustellen. Die Veränderungen scheinen sich vorwiegend im Sehnerven zu localisiren, wahrscheinlich tritt aber zunächst eine Entartung der Fasern und nicht eine interstitielle Entzündung ein, und wahrscheinlich besteht gleichzeitig, wenn nicht vorher, eine Erkrankung der Ganglienzellen der Netzhaut.

---

4) **Experimentelle Grundlagen für klinische Versuche einer Serum-Therapie des Ulcus corneae serpens nach Untersuchungen über Pneumokokken-Immunität,** von Dr. Paul Römer, Priv.-Doc. und I. Assistent der Klinik. (Aus der Univ.-Augenklinik zu Würzburg.)

Es ist zu unterscheiden zwischen den im Körper entstehenden Antitoxinen, welche die Wirkung der von gewissen Mikroorganismen (z. B. bei Diphtherie, Tetanus) producirten Toxine aufheben, und den baktericiden Antikörpern, welche die eingedrungenen Mikroorganismen direct vernichten (Bakteriolyse). Schon Fränkel hat vor Jahren beobachtet, dass Kaninchen, welche eine schwache Dosis einer einverleibten Diplokokken-Cultur überstanden hatten, gegen eine sonst tödtliche Dosis immun wurden. Die Immunität ist von verschiedenen Forschern auf verschiedene Weise erzielt worden, allen Methoden fehlt aber eine exacte Werthbemessung des Grades der jeweils erzielten Immunität. Die Pneumokokken erzeugen zwar fiebererregende Stoffe, aber keine Toxine, welche wiederum Antitoxine produciren. Daher kann es sich bei ihnen nur darum handeln, dass sie selbst durch eine im Blute vorhandene antibakterische Substanz vernichtet werden. Man hat bereits mehrfach wirksames Serum hergestellt. Ein von Eseln gewonnenes Präparat war im Stande, Thiere gegen eine 20000 fache Dosis letalis zu schützen.

Als tödtliche Minimaldosis für weisse Mäuse setzte Verf. 0,1 mg einer 24 stündigen Serum-Glycerin-Bouilloncultur fest. Der Tod erfolgt spätestens nach 4 Tagen. Die Culturen behalten ihre Virulenz nur bei ununterbrochener Passage durch den Thierkörper.

Bei Reagenzglas-Versuchen mit verschiedenem Serum immunisirter Thiere vernichtete nur ganz frisches Immunserum Pneumokokken-Culturen. Erhitzen auf 60° inactivirt das Immunserum; es reicht allein nicht mehr aus zur Vernichtung der Culturen, sondern bedarf eines Zusatzes von geeignetem frischem Blutserum.

Das Pneumokokken-Serum ist ein baktericides Serum. Werden einem immunisirten Thiere virulente Culturen injicirt, so sterben dieselben rasch ab, während sie bei nicht vorbehandelten Thieren in allen Organen lebend angetroffen werden.

Verf. konnte die Wassermann'schen Befunde bestätigen, dass Knochenmark und Milz besonders wirksame Antikörper liefern.

Jedes wirksame Immun-Serum muss neben den Immun-Körpern sogenannte Complemente enthalten, welche von den Immun-Körpern an die Bakterienzelle

gebunden werden und diese vernichten. Jedes normale Serum enthält solche Complemente, aber nicht jedes Complement vermag mit jedem Immun-Körper erfolgreich zu wirken. Ein gutes Immun-Serum muss daher möglichst verschiedenartige Immun-Körper enthalten. Um das zu erreichen, müssen gleichzeitig möglichst viele geeignete Thiere dem Immunisirungsprocess unterworfen werden. Ein solches Serum ist nach mühsamen Versuchen im Merk'schen Laboratorium von Dr. Landmann hergestellt worden.

Um beim Ulc. serp. Erfolge der Serum-Therapie zu erzielen, ist in erster Linie erforderlich, die Anwesenheit von Pneumokokken sicher nachzuweisen. Dies kann, abgesehen von dem leicht zu gewinnenden Deckglas-Präparat durch Anlage von Culturen geschehen, welche sich, wie Verf. fand, auf inactivirtem Serum junger Kaninchen schon nach wenigen Stunden entwickeln.

Versuche ergaben, dass die Pneumokokken des Ulc. serp. mit den Erregern der menschlichen Pneumonie identisch sind. Die Virulenz der Pneumokokken bei Ulc. serp. schwankt und ist wahrscheinlich abhängig von der Herkunft und dem Grade der Adaptation an verschiedene Thierkörper.

Bilden sich im Verlaufe des Ulc. serp. specifische Pneumokokken-Antikörper im menschlichen Organismus? So sicher der Nachweis geführt werden konnte, dass im Serum der Pneumatiker Immun-Körper vorhanden sind, welche, wenn auch nicht für sich allein, so doch in Verbindung mit bestimmten Mengen normalen Serums Schutz gegen Pneumokokken-Infection verleihen, so wenig gelang es trotz zahlreiher mühsamer und vielfach variirter Versuche im Blute von Patienten mit Ulc. serp. Antikörper nachzuweisen. Offenbar ist im Vergleich zur Pneumonie die vom Auge des Menschen ausgehende Resorption specifischer Pneumokokken-Bestandtheile viel zu gering, als dass eine nennenswerthe Immunitätsreaction unsres Körpers ausgelöst werden könnte. Daher bleibt beim Ulcus serp. die bei Pneumonie — falls Complicationen fehlen — regelmässig eintretende Selbstheilung aus. Da die Immun-Körper rasch aus dem Blute der Pneumoniker verschwinden, so dürfen wir nicht erwarten, dass das Ueberstehen einer Pneumonie Schutz gegen Ulcus serp. verleiht.

Weiter stellt Verf. die Frage: Ermöglichen die Stoffwechsel-Verhältnisse der Hornhaut, dass Schutzstoffe in sie eindringen und wirksam werden? Die Frage braucht von vornherein nicht verneint zu werden, denn dass Eiweisskörper in die Hornhaut hineingelangen können, ist sicher. Zunächst wurde mit Toxinen und Antitoxinen experimentirt und festgestellt, dass eine subcutane Heilserum-Injection im Stande ist, in das Parenchym der Hornhaut eingeführtes Diphtherietoxin unschädlich zu machen. Da die günstige Wirkung sich schon nach wenigen Stunden zeigt, so ist vermuthlich der Stoffwechsel der Hornhaut lebhafter als bisher angenommen worden ist. Auch nach Einführung unvermischter Culturen von Diphtheriebacillen trat eine prompte Wirkung des Heilserums ein.

Sehr wahrscheinlich gelangen die Antitoxine auch in die vordere Kammer. Die bekannte Thatsache, dass entsprechende Toxine und Antitoxine sich durch Mischung zu einer unschädlichen Verbindung vereinigen lassen, wurde durch folgendes Experiment bestätigt: 0,1 ccm Diphtherie-Test-Gift und 0,9 ccm steriles Diphtherie-Heilserum gemischt und in den Glaskörper eines Kaninchens gebracht, rief keine Reaction in dem überaus zarten Gewebe hervor, während bei dem Control-Thier das Diphtherie-Gift eine sehr heftige Entzündung bewirkte.

Was für Antitoxine gilt, darf aber nicht ohne Weiteres auf baktericide Schutzstoffe übertragen werden. Verf. stellte zunächst mit Rothlauf-Serum

Versuche an und wies nach, dass eine passive Immunisirung des Organismus die Entwicklung oberflächlich eingeimpfter Rothlauf-Bacillen in der Cornea verhindert. Damit war die Frage principiell entschieden, es zeigte sich aber auch, dass Pneumokokken-Serum dieselbe Wirkung entfaltete, selbst wenn die Culturen in das Parenchym der Hornhaut eingespritzt wurden, und zwar nicht nur bei Kaninchen, sondern auch bei Affen.

Die Serum-Therapie des Ulcus serp. wird nie mehr leisten können, als dass das Weiterwachsen der Infections-Erreger und damit die Ausbreitung des Geschwürs gehemmt wird. Das Thier-Experiment ergab, dass, wenn 6 bis 10 Stunden nach Impfung das Hornhaut-Serum subcutan einverleibt wurde, der inzwischen zur Entwicklung gelangte deletäre Hornhautprocess keine weiteren Fortschritte machte.

Die grosse Differenz zwischen thierischem und menschlichem Organismus und zwischen den Folgezuständen einer Pneumokokken-Infection der Hornhaut bei Thieren und Menschen erfordert den directen Nachweis, dass dieselben Verhältnisse bei Menschen obwalten.

Das Serum lässt sich bei Menschen subcutan und subconjunctival geben, sowie auch direct auf das Ulcus träufeln. Einige bei Ulc. serp. des Menschen angestellte Versuche waren ermuthigend, gestatten aber noch kein abgeschlossenes Urtheil. Wichtig ist, dass die Einverleibung von 3 und 3 ccm Serum innerhalb 2 Tagen ohne Störung vertragen wurde, und dass das Verfahren daher als unschädlich gelten darf. Man dürfte deshalb die Serum-Injection auch da versuchen, wo nur die Entwicklung eines Ulc. serp. droht. Weiteres wird eine grössere Reihe klinischer Beobachtungen ergeben müssen. Scheer.

II. Archiv für Augenheilkunde. XLIV. 4. 1902.

16) Ein Fall von doppelseitiger Erblindung durch Schläfenschuss, von Prof. Dr. Laqueur in Strassburg i/E.

Die Kugel war von der rechten Schläfe aus unter Zerreissung von Blutgefässen und Nerven hinter dem rechten Bulbus dicht unter der Lamina cribrosa des Siebbeins in die linke Augenhöhle getreten, in der sie dicht hinter dem Augapfel stecken blieb, wie die Röntgen-Bilder bestätigen. Das rechte Auge musste wegen starker Vortreibung vor den Orbitalrand enucleirt werden, das linke Auge blieb beweglich, es zeigte grosse Blut-Extravasate im Hintergrunde, an deren Stelle später glänzend weisse Herde sichtbar wurden; die Netzhaut-Gefässe blieben gut gefüllt. Es besteht absolute Blindheit. Eine Sehnerven-Verletzung ist nach dem Röntgenbilde nicht wahrscheinlich, die Erblindung ist vielmehr auf multiple Zerreissunngen der Chorioidea in Folge von Erschütterungen des Bulbus zurückzuführen. Die weissen Herde dürften auf Chorioiditis plastica zurückzuführen sein.

---

17) Ueber Schläfenschüsse mit Betheiligung des Seh-Organs, von Stabsarzt Dr. Nicolai. (Aus der Augen-Abth. d. königl. Charité.)

Im Anschlusse an eine Literatur-Zusammenstellung theilt Verf. 4 Fälle von Schläfenschüssen mit, die zu einseitiger oder doppelseitiger Blindheit führten. Er bespricht die einzelnen Fälle ausführlich, erörtert den Mechanismus der Verletzung und die Behandlung der Folgen. Ist die Verletzung auf das Seh-Organ beschränkt, so ist die Prognose bezüglich des Allgemein-Ergehens günstig. Die Blindheit ist unheilbar, die Exophthalmus geht meist

rasch zurück. Sehr häufig sind Muskelstörungen, von denen die auffallendste die Ptosis, operativ zu beseitigen ist. (Hirschberg.) Sehr werthvoll für die Diagnose ist das Röntgen-Verfahren.

---

18) **Ist der Nystagmus der Bergleute labyrinthären Ursprungs?** von Prof. A. Peters in Rostock.

Ohne die Bedeutung der Ueberanstrengung der Elevatoren zu unterschätzen, sucht Verf. den Nystagmus der Bergleute mit Vorgängen im Vestibular-Apparate des Ohres zu erklären. Durch die Rückwärtsbeugung des Kopfes wird eine neue Vertheilung der Endolymphe im Vestibular-Apparate geschaffen, aus solcher resultiren nach Menschen- und Thierversuchen Augenbewegungen passiver Art nach oben. Bei langer Beschäftigung in solcher Lage bildet sich ein neuer Gleichgewichtszustand aus, so dass bei normaler Kopfhaltung die Gleichgewichtsänderung Reizung ausübt, die zum Nystagmus führen.

---

19) **Ueber die Kalktrübung der Hornhaut und ein Verfahren zu ihrer Aufhellung,** von Oberstabsarzt Dr. Guillery in Köln.

Verf. geht von der Feststellung aus, dass es sich bei der Kalktrübung der Hornhaut überwiegend um Bildung von Calcium-Albuminat handelt. Dieses wird durch Salmiak gelöst, das nach Thierversuchen in schwachen Lösungen gut vertragen wird und wirksam ist. Demnach besteht das Verfahren im Baden des verletzten Auges in einer 2 % Lösung, die etwas angewärmt wird. Es wird dies nach Cocaïn-Einträuflung mittelst Augenwanne mehrmals täglich eine halbe Stunde lang ausgeführt. Bei einem Maurer, der vor 2 Jahren eine schwere Kalk-Aetzung erlitten hatte, wandte Verf. sein Verfahren an. Es wurden Lösungen bis zu 20 % Concentration vertragen und zeigten sich wirksam.

---

20) **Klinische Beobachtungen über Jequiritol und Jequiritol-Serum,** von Dr. Salffner, 2. Assist. (Univ.-Augenklinik zu Würzburg).

Bericht über gute Erfolge des Jequiritols bei der Behandlung hartnäckiger, mit Pannus einhergehender Keratitiden, des trachomatösen Pannus und insbesondere von Hornhaut-Trübungen der oberflächlichen Schichten. Bei zu starker Wirkung wirkt Jequiritol-Serum coupirend. Es wird Jequiritol steigender Concentration eingeträufelt, bis erhebliche entzündliche Reaction auftritt, bestehend in Lidödem, Schwellung der Conjunctiva tarsi mit Membranenbildung, seröser bis eitriger Secretion, Chemosis, diffuser Trübung der ganzen Hornhaut. Hört man jetzt auf, so gehen die Erscheinungen rasch zurück. Ist dies am Tage nach dem Eintritt der Reaction noch nicht der Fall, so wird Jequiritol-Serum eingeträufelt.

Vorsicht ist nöthig bei Thränensack-Infection, da eitrige Entzündung entstehen kann.

---

21) **Anatomischer Befund bei einem myopischen nasalen Conus,** von Dr. H. Symens (Univ.-Augenklinik zu Würzburg).

---

22) **Ein Beitrag zur Kenntniss der Gefässveränderungen im Auge bei chronischer Nephritis, gewonnen durch histologische Untersuchung zweier Bulbi von einem unter dem Bild der „Embolie der Central-**

Arterie" erkrankten Patienten, von Dr. H. Hofmann (Univ.-Augenklinik zu Würzburg.)

Verf. muss es nach dem anatomischen Befunde in suspenso lassen, ob es sich um Embolie oder Thrombose handelt, wenn er auch zu ersterer Annahme neigt. Es fand sich starke Degeneration der Gefässe, endarteriitische Veränderungen, die in den Aderhaut-Gefässen stärker waren, als in denen der Netzhaut. Die Aderhaut-Gefässe zeigen ferner hyaline Auflagerungen in ihrer verdickten Wand, wie sie sich auch in der Choriocapillaris finden. Auf der Oberfläche der Chorioidea zeigen sich drusenartige hyaline Gebilde, deren Entstehung mit der Gefäss-Erkrankung zusammenhängt und nach des Verf.'s Ansicht nichts mit der Glaslamelle zu thun hat. Er nimmt an, dass die wachsenden hyalinen Massen der Capillaren die Glasmembran durchbrechen, ausserhalb derselben coaguliren, während die Membran sich wieder anlegt.

Im rechten Auge fanden sich in der Zwischenkörner-Schicht nahe der Macula Schollen, in denen grosse Blasenzellen mit kleinem Kern lagen. Nuel deutete einen analogen Befund dahin, dass diese Zellen ausgewanderte und veränderte Leukocyten sind. Er hält sie für das Substrat der Sternfigur.

---

23) **Transparente Sehproben und Projections-Demonstrationstafeln,** von Dr. Reimar in Görlitz.

Verf. fand ein gutes Mittel, Sehproben u. s. w. transparent zu machen im Durchtränken mit Paraffinlösungen. Spiro.

Vermischtes.

1) Am 4. September d. J. starb im 81. Jahre Rudolf Virchow zu Berlin. Auch uns hat er gelebt, auch uns ist er gestorben.

2) Eduard Meyer, geboren zu Dessau am 13. November 1838, gestorben zu Paris am 9. September 1902.

Ed. Meyer gehörte zu denen, welche auf das Innigste an den jugendlichen A. v. Graefe sich anschlossen und ihm in unverbrüchlicher Treue ergeben blieben. Er hat auch einige von seines Lehrers Haupt-Arbeiten ins Französische übertragen. Wie der Deutsche Julius Sichel 1832 in Paris die erste Augenklinik begründet hatte, so hat sich ein Menschenalter später, 1863 (fast gleichzeitig mit R. Liebreich und L. Wecker) Eduard Meyer in der Hauptstadt Frankreichs als Augenarzt niedergelassen und eine bedeutende praktische Thätigkeit entwickelt, namentlich nachdem er J. Sichel's Klinik von dessen Sohn Arthur übernommen. In wissenschaftlicher Hinsicht ist erstlich und vor Allem sein Lehrbuch der Augenheilkunde zu nennen, in welchem er mit zuerst A. v. Graefe's Lehren in zusammenhängender Darstellung überliefert hat. Das Lehrbuch erschien zuerst französisch 1873 zu Paris, dann deutsch zu Berlin 1879, 1883, 1886, endlich noch 1895 in 4. Aufl. französisch zu Paris, und ist auch ins Englische, Spanische, Italienische, Russische und Polnische übersetzt worden.

Sodann hat er mit H. Dor in Lyon 1882, nach deutschen Mustern, eine französische Zeitschrirt „Revue générale d'ophtalmologie" begründet und bis heute fortgeführt. Endlich hat er auch eine reich illustrirte Augen-Operationslehre herausgegeben. (Traité des opérations qui se pratiquent sur l'oeil, Paris 1870.) Von sonstigen Veröffentlichungen sind noch die folgenden zu erwähnen: Du strabisme, Paris 1863. Refraction et accommodation, ebend. 1869. Affect. d. Uvealtractus in Beziehung zum sex. Leben der Frau, Gaz. des hop. 1877. Maladies du nerf optique de cause intracrânienne, Revue clin. d'oculistique, 1881. La valeur thérap. de la nevrotomie optico-ciliaire, J. de thérap. VII, 1882. Statist. des aveugles en France, Soc. fr. d'opht. 1883. Cocaïne, Revue gén. d'opht. 1884 und 1895. Electro-aimant, Arch. d'opht. V, 179, 1885. Arter. Blutung bei Enucl., Heidelberger G. 1885. Lepra-Tumor der Hornhaut (mit E. Berger), Arch. f. O. XXXIV, 4. Leucosarcome de la cornée, Arch. d'opht. VIII. Ophth. sympathique, Revue gén. d'opht. 1890. Messung der Hornhaut-Krümmung, Ann. d'oc. CIII. Alterations des parois vasculaires dans la rétine, Festschrift f. Helmholtz, 1891 und Revue gén. d'opht. Electro-aimant, Ann. d'oc. CVII, 1891. Tenonite sereuse c. p. un cysticerque, Revue gén. 1893. Vision binoculaire, sa perte et son rétablissement, 1896 (Bericht d. fr. Ophth.-G.). Technique de l'énucleation, Revue gén. 1898. Déchirure de la choroïde, ebend. 1899.

Es ist unmöglich, einen Nachruf an Ed. Meyer zu schliessen, ohne der ausserordentlichen Liebenswürdigkeit zu gedenken, die ihn seinen Freunden so werth und jedem Fachgenossen, namentlich auch den Besuchern der Heidelberger, der Pariser, der internationalen Versammlungen so angenehm machte. Sein Lebens-Abend war durch ernste Krankheit getrübt, die er mit philosophischer Ruhe, Geduld und Widerstandskraft ertragen. Ehre seinem Andenken!

3) Dr. Albert Graefe, ein Verwandter von Albrecht v. Graefe, einst Assistent von Alfred Graefe, Augenarzt in Berlin, ist am 1. September 1902 im Alter von 42 Jahren verstorben.

4) Dr. Tatsushichiro Inouye jun. zu Tokio, den Lesern des Centralblatts durch fleissige Arbeiten bekannt, ist im 34. Lebensjahre in Folge einer Lungenkrankheit verstorben.

5) Am 7. August d. J. feierte Geh. Sanitätsrath Dr. Liersch, Augenarzt zu Cottbus, das seltene Fest des 50jährigen Doctor-Jubiläum.

6) Prof. Cirincione in Palermo, den Lesern des Centralblatts durch seine ausgezeichneten Arbeiten bekannt, die er nicht blos in italienischer, sondern auch in deutscher Sprache veröffentlicht hat, ist zum Professor der Augenheilkunde an der Universität zu Siena ernannt worden.

7) — — — Ich bekam neulich einen Fall, bei dem durch eine merkwürdige Verwechslung anscheinend eine Teschingpatrone dicht vor dem Gesicht explodirt war, 14 Tage nach diesem Ereigniss in die Klinik Ich fand einen verheilten Bindehautriss nach aussen, in der Horizontalen. Regenbogenhaut war normal, Pupille durch Atropin erweitert. Linse frei. Glaskörper völlig dunkel. S = gute Projection. Sideroskop (mehrfach nachgeprüft) negativ. Da der Thiem'sche Apparat in Unordnung war, schickte ich den Mann nach Berlin an eine erste Röntgen-Firma, die drei Aufnahmen machte, von denen zwei im Uebrigen sehr gut gelungen waren. (Der Mann lag mit dem Auge auf der

Platte, die Grenzen waren markirt, die Röhre stand senkrecht über der Augengegend.) Der persönlich hier anwesende Vertreter erklärte mir, auf Grund des negativen Befundes auf der Platte, seine feste Ueberzeugung, dass nichts in dem Auge stecken könne.

Es kam zur Enucleation und fand sich entsprechend dem innersten Theil der Bindehautwunde ein Kupfersplitter von 0,66 mg Schwere, 1,60 mm Länge und 0,14 mm Breite (Messung des physikalischen Instituts in Marburg) im Ciliarkörper. Wäre der Splitter auf der Platte gewesen, hätte man meines Erachtens ihn operativ entfernen und vielleicht das Auge erhalten können.

Cottbus, 5. August 1902. Dr. Cramer.

8) „Der Bund", Eidgenössisches Centralblatt zu Bern, bringt am 4. August d. J. den folgenden Leit-Artikel:

Eine Spitalklage. Unhaltbare Zustände in der Augenklinik des Inselspitals in Bern.

„Als der härteste Verlust nächst dem des Lebens erscheint uns der Verlust des Augenlichtes." Die Wahrheit dieses Wortes des berühmten Physikers Helmholtz wird von einer jeden fühlenden Menschenbrust in einem solchen Maasse empfunden, dass alle Mittel in Bewegung gesetzt werden, um das unsäglich traurige Loos der unglücklichen Blinden zu heben durch den Bau von Blindenschulen, durch Errichtung von Blindenheimen.

So bedeutungsvoll es ist, in diesem Sinne zu wirken, noch weitaus verdienstvoller ist die Verhütung der Erblindung. Für den begüterten Theil unsrer Bevölkerung ist nach dieser Richtung hin genügend vorgesorgt: Es bestehen eine Anzahl mit allem Comfort der Neuzeit eingerichteter Augenspitäler. Auch für die Unbemittelten bestehen vielfach, z. B. in den deutschschweizerischen Cantonen Basel und Zürich, gut ausgestattete Augenkliniken.

Für den ganzen Canton Bern nebst einigen angrenzenden Cantonen soll diesem Zwecke die untere Etage eines zweistöckigen Hauses im Inselspital genügen. Leider sind aber die dortigen Verhältnisse und Einrichtungen ganz und gar unzulänglich.

Wie schlimm es da mit dem Raum bestellt ist, zeigt schon die Thatsache, dass für die augenkranken Frauen acht ganze Betten vorgesehen sind. Erwägt man, welche Unzahl armer Frauen im grossen Canton Bern allein am Star leiden, wie oft ferner bei Entzündungen und Verletzungen nur die sofortige Behandlung vor Erblindung schützt, so wird man ermessen, wie viel Unglück verhütet, wie viel Geld gespart werden könnte, wenn hier eine Aenderung einträte. Nun ist man zwar zu dem kleinen Act der Selbsthülfe geschritten, dass man für die nicht bettlägerigen Kranken Matratzen in den Gängen für die Nacht auf den Boden legte und so die Zahl der Betten und Patientinnen auf 12 erhöhte. Diese Einrichtung bringt aber nicht nur allerlei Unannehmlichkeiten mit sich, sondern ist auch aus gesundheitlichen Rücksichten auf das Entschiedenste zu verwerfen. Die Unglücklichen, die in Folge ihres Augenleidens sehr häufig auch an Kopfschmerzen leiden, sind noch den Kälte-Einflüssen des Parterre-Fussbodens ausgesetzt. Dazu kommt, dass durch die Erhöhung der Krankenzahl die Luft entsprechend verschlechtert wird. Wenn im Winter die Lüftung durch ständiges Offenlassen der Fenster ausgeschlossen ist, so ist die Luft in diesen Räumen schon für den Gesunden ganz unerträglich und schädlich, geschweige denn für einen Kranken. Kommen doch auf diese Weise nur 17,5 cbm Luft auf einen Patienten, während es nach den allgemein anerkannten Bedingungen für die Einrichtung von Kranken-

häusern 37—50 cbm sein sollten. Aehnlich schlimme Verhältnisse bestehen auf der Männer- und Kinder-Abtheilung. Ueberall nur ein Drittel oder Viertel des erforderlichen Raumes. Für die empfindlichen Star-Operationen ist nicht einmal ein besonderer Raum vorhanden; sie müssen in einem Hörsaal vorgenommen werden, wo durch die Menge der Studierenden immer mehr oder weniger Staub und Krankheits-Erreger aufgewühlt werden. Auch ein Dunkelzimmer, wie es zur Behandlung gewisser Augenleiden verlangt wird, fehlt gänzlich. Für Fälle ansteckender Krankheiten besteht ein kleines Zimmerchen, in dem ein Erwachsener und daneben allenfalls ein Kind Platz hat. In Folge dessen war man schon genöthigt, Kranke mit verschiedenartigen, infectiösen Augenleiden darin aufzunehmen und sie der Gefahr der gegenseitigen Ansteckung auszusetzen.

Der einzige Gang der Klinik, in den sämmtliche Zimmer und Strassen-Eingänge münden, dient zugleich als Essraum für die Frauen, Garderobe für die Studenten und Wartezimmer, Untersuchungsraum und Behandlungsort für die poliklinischen Patienten. Bedenkt man, wie schmerzhaft die Berührung der kranken Augen ist, so wird man begreifen, dass ein in Behandlung befindliches Kind stets eine Anzahl der wartenden Kinder zum Mitschreien veranlasst. Dass dieses nicht gerade dazu beiträgt, die von den Patienten wie von den Aerzten erforderliche Geduld zu erhöhen, ist wohl verständlich. Dabei ist zu bemerken, dass die Poliklinik für Augenkranke im Jahre auf etwa 3000 Patienten steigt, mithin die weitaus grösste von sämmtlichen Polikliniken des Cantons ist.

Die für die Studierenden vorhandenen Sitzplätze betragen nicht die Hälfte der Zahl der eingeschriebenen Hörer. Die grossartige Bibliothek, die der frühere Director der Klinik, Herr Prof. v. Zehender, der Augenklinik seiner Vaterstadt[1] Bern in hochherzigster Weise zum Geschenk machte, liegt unzugänglich auf dem Dachboden, wo sie zur Unbrauchbarkeit verurtheilt ist. Zum Laboratorium ist aus Platzmangel ein früher im Gebrauch gewesener — Abort eingerichtet.

Nun hat der derzeitige Director der Klinik, Herr Prof. Pflüger, die Ehrung erfahren, zum Geschäftsleiter des im Jahre 1904 in Bern stattfindenden internationalen ophthalmologischen Congresses ernannt zu werden. Wenn dann die Augenärzte aus aller Herren Ländern sich in Bern einfinden, dann dürfte auch das schönste Fest auf Gurtenkulm mit Illumination des Münsters nicht den schlechten Eindruck verwischen können, den diese sogenannte Augenklinik auf die Congress-Theilnehmer ausüben müsste.

Hoffentlich aber gelingt es bis dahin, Abhilfe zu schaffen. Es ist wahrhaftig an der Zeit, die vom Volke bewilligten Mittel zum Ausbau des Inselspitals schleunigst und am rechten Orte zu verwenden. Wer unter der Verzögerung leidet und gelitten hat, das sind nicht die Reichen, die ja Privatspitäler aufsuchen können, sondern es sind die Unbemittelten, die auf das Inselspital angewiesen sind und manchmal Monate lang auf die Aufnahme warten müssen. Das muss anders werden.

[1] Zehender ist in Bremen geboren, stammt aber aus einer alten Berner Familie. H.

Um Einsendung von Separatabdrücken wird gebeten (Berlin NW. 26 Schiffbauerdamm).

Verlag von Veit & Comp. in Leipzig. — Druck von Metzger & Wittig in Leipzig.

Centralblatt
für praktische
AUGENHEILKUNDE.

Herausgegeben von

Prof. Dr. J. Hirschberg, Geh. Med.-Rath, in Berlin.

Monatlich ein Heft. Preis des Jahrganges 12 Mark. Zu beziehen durch alle Buchhandlungen des In- und Auslandes und die Postanstalten des Deutschen Reiches.

October. Sechsundzwanzigster Jahrgang. 1902.

Inhalt: **Original-Mittheilungen.** I. Totale Durchbohrung des Augapfels durch einen Eisensplitter, nebst einem Beitrag zur Röntgen-Diagnostik. Von Dr. **H. Lehmann** und Dr. **W. Cowl** in Berlin. — II. Zur Theorie des einseitigen Nystagmus. Von Dr. **O. Neustätter** in München. — III. Ueber Muskelvorlagerung. Von Dr. **Emil Brand** in Augsburg.

Neue Bücher.

Gesellschaftsberichte. 1) Verein der Aerzte in Halle a. S. — 2) Naturwissenschaftlich-medicinische Gesellschaft zu Jena (Section für Heilkunde). — 3) 27. Wanderversammlung der südwestdeutschen Neurologen und Irrenärzte in Baden-Baden.

Journal-Uebersicht. I. Archiv für Augenheilkunde. XLIV. 1902. (Ergänzungsheft.) — II. La clinique ophtalmologique. 1902. Nr. 9—13. — III. Archives d'ophtalmologique. 1902. April—Juli. — IV. Recueil d'ophtalmologique. 1902. Mai—Juni. — V. Annales d'oculistique. 1902. Mai—Juni. — VI. British Medical Journal. 1902. Mai. — VII. Ophthalmic Record. 1902. Mai—Juni. — VIII. American Journal of Ophthalmology. 1902. Mai—Juni. — IX. Ophthalmic Review. 1902. Juni—Juli. — X. Therapeutic Gazette. 1902. Nr. 5. — XI. Post-Graduate. 1902. Mai—Juni. — XII. American Journal of the Medical Science. 1902. Januar—April. — XIII. Philadelphia Hospital Reports. — XIV. Lancet. 1902. Februar. — XV. Clinical Journal. 1902. April. — XVI. Boston Medical and Surgical Journal. — XVII. A Meeting of the Will's Hospital. 1902. Februar. — XVIII. Royal London Ophthalmic Hospital Reports. 1902. Vol. XV. — XIX. Annali di Ottalmologia. 1902. Fasc. 1 u. 2. — XX. Archivio di Ottalmologia von Prof. Angelucci. 1902. März—April.

Bibliographie. Nr. 1—23.



I. Totale Durchbohrung des Augapfels durch einen Eisensplitter, nebst einem Beitrag zur Röntgen-Diagnostik.

Von Dr. H. Lehmann und Dr. W. Cowl in Berlin.

Es galt bis vor Kurzem als äusserst seltenes Ereigniss, dass abgesprungene Eisensplitter eine solche Flugkraft besitzen, um einen Augapfel völlig zu durchschlagen. Hirschberg[1], der 1890 zuerst dies Vorkommniss beschrieben hat, konnte bei seinem grossen Material gerade von Eisensplitterverletzungen erst im Jahre 1901 über eine zweite, derartige Beobachtung berichten. Nicht lange vorher hatte aber bereits Wagenmann[2] drei Fälle mitgetheilt und jetzt ist nach der im Juni 1902 von Natanson[3] veröffentlichten Arbeit, die ausführlich die Literatur berücksichtigt, die Zahl schon auf 21 gestiegen. Die Häufung dieser Verletzungen in den letzten Jahren ist wohl kaum, wie Natanson es annimmt, auf den gewaltigen Aufschwung der Industrie allein zurückzuführen, denn dieser datirt schon seit Jahrzehnten, sondern eher wohl auf die Vervollkommnung unserer diagnostischen und therapeutischen Methoden, durch die immer mehr diese Verletzungen der ihnen gebührenden, eingehendsten Beachtung seitens der Augenärzte gewürdigt worden sind. Immerhin ist es merkwürdig, dass man früher so selten bei Enucleationen auf extraoculare Eisensplitter gestossen ist; sind doch unter den 21 Fällen 7, bei denen erst die Enucleation die Diagnose festgestellt hat.

Es ist einleuchtend, dass eine genaue Feststellung des Sitzes des Fremdkörpers von grösster Wichtigkeit ist, da sie vor voreiligen, intraoculären Eingriffen schützen wird, und es ist ebenso klar, dass dazu die Radiographie in erster Reihe berufen ist, zumal in den der ophthalmoskopischen Untersuchung unzugänglichen Fällen. Sideroskop und Riesenmagnet können die Diagnose nur unterstützen. Jede Verbesserung der radiographischen Diagnostik muss daher willkommen sein. In dieser Hinsicht dürfte der von uns beobachtete Fall, der auch sonst klinisch von Interesse ist, der Veröffentlichung werth sein.

Am 15. Mai 1902 stellte sich der Schlosser R. W. vor mit der Angabe, dass ihm vor einer Stunde beim Hämmern ein Stück Stahl gegen das rechte Auge geflogen sei. Hornhautwunde, Loch in der Regenbogenhaut, Luftblasen im Glaskörper, grosse Blutung vor der Netzhaut von der Gegend des gelben Fleckes abwärts sicherten die Diagnose eines eingedrungenen Fremdkörpers. Die sofortige Anwendung des Haab'schen Magneten war bei völliger Schmerzlosigkeit erfolglos. Da das Sideroskop, besonders

[1] Hirschberg, Centralbl. f. Augenh 1901. S. 209. Vgl. Arch. f. O. XXXVI, 3.
[2] Wagenmann, Bericht d. ophth. Gesellsch. in Heidelberg 1901. S. 170.
[3] Natanson, Klin. Monatsbl. f. Augenheilk. 1902. S. 513.



aussen unten, deutlichen Ausschlag gab, so wurde etwa 2 Stunden später der HIRSCHBERG'sche Magnet durch die Hornhautwunde eingeführt, gleichfalls ohne Erfolg. Verband, Bettruhe. Am 5. Tage Zeichen drohender Panophthalmie: Chemosis, trübe Hornhaut, Hornhautwunde eitrig infiltrirt, kleines Hypopyon, gelblicher Schein aus der Tiefe, starke Schmerzen. Sofort Eröffnung des Augapfels durch Lederhautschnitt innen unten, nochmalige, wiederum erfolglose Einführung des HIRSCHBERG'schen Magneten, Versenken eines WÜSTEFELD'schen Jodoformplättchens in den Glaskörper, Bindehautnaht. Am nächsten Tage bereits Nachlass der bedrohlichen Erscheinungen. Nach 3 Tagen Hornhaut klar, eitrige Infiltration der Hornhautwunde, sowie Hypopyon verschwunden; man sieht deutlich den grossen gelben Reflex des Jodoformplättchens. Nach etwa 4 Wochen Entwicklung einer Netzhautablösung, nach der Stelle des Lederhautschnittes ziehend. Das Auge wird etwas weicher, eine zunehmende Linsentrübung hindert die weitere Beobachtung. Am 8. Juli zeigte eine seitliche Röntgen-Aufnahme (Fig 1) deutlich einen Schatten von etwa 3 mm Länge und $1^1/_2$ mm Breite, sagittal etwa 22 mm hinter dem Hornhautscheitel. Nun — experimenti causa — nochmaliger Versuch mit dem grossen VOLKMANN'schen Magneten, von Prof. FRÖHLICH gütigst zur Verfügung gestellt, wiederum erfolglos; auch ein Versuch, von aussen an den Fremdkörper zu gelangen, missglückte. Patient nahm seine Arbeit wieder auf, musste sie jedoch wegen starker Reizerscheinungen bald niederlegen. Da das Auge inzwischen völlig erblindet war und Patient sobald wie möglich arbeitsfähig sein wollte, so wurde es am 30. September entfernt, nachdem vorher noch zur genaueren Localisation mehrere Röntgen-Aufnahmen gemacht waren. Bei der Enucleation zeigte es sich, dass der Fremdkörper thatsächlich extraocular lag, etwa 1,5 mm hinter dem hinteren Pol, eingebettet in orbitales Fettgewebe, das am Sehnerv haften geblieben war. Die makroskopische Untersuchung des nur 20 mm langen Auges ergab eine totale, fast trichterförmige Netzhautablösung, festhaftend mit einer Schwiele an der stark eingezogenen Lederhautnarbe, den Ciliarkörper anscheinend nicht entzündlich verändert, vom Jodoform nichts sichtbar.

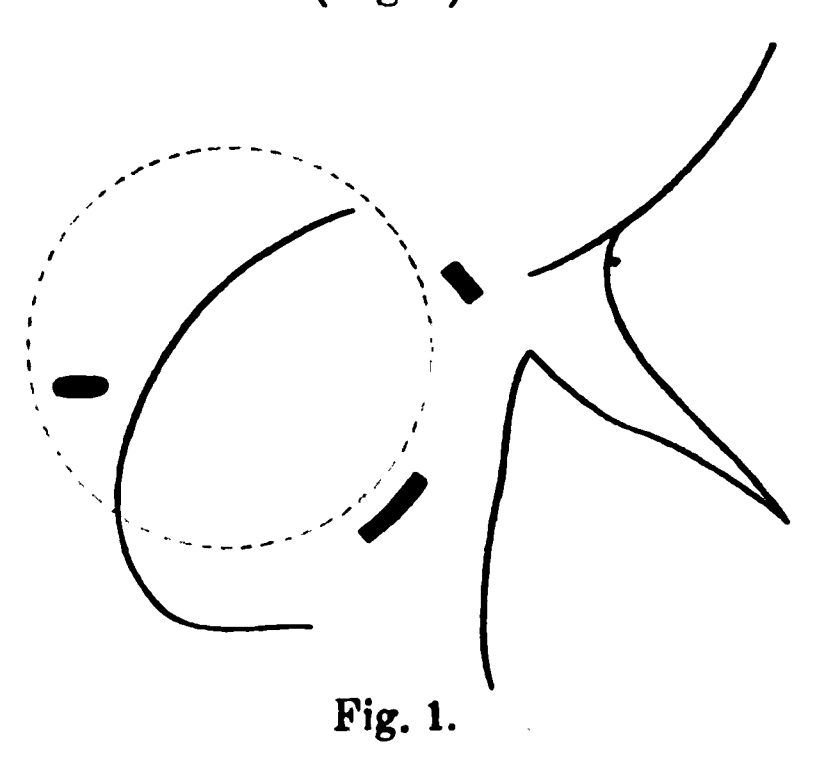


Fig. 1.

Zur Feststellung der Tiefenlage des Fremdkörpers wurde etwa 2 Monate nach der Verletzung bei transversaler Durchstrahlung des Kopfes die Gegend des rechten Bulbus im Röntgenbild aufgenommen. Der Abstand der Vacuumröhre von dem sagittalen Verticalmeridian betrug hierbei 45 cm und von diesem weiter bis zur Platte 4,5 cm, und bedingte somit eine Ver-

grösserung aller Umrisse wie auch von Fremdkörpern in der Gegend besagter Ebene um etwa $^1/_{10}$ linear. In dieser Ebene wurde auf beiden Lidern bis zu den Wimpern je ein kurzes Stück Eisendraht befestigt. Fig. 1 zeigt, wie die Pause der Original-Aufnahme, die Schatten der Drahtstücke, welche bei offenem Auge 6,5 cm aus einander standen, und ferner einen sagittal gerichteten Fremdkörper 22 bis 25 mm hinter der unteren Marke in einer Länge von etwa 3,5 mm abgebildet. Der gestrichelte Kreis hat einen Durchmesser von $24 \times 1,1 = 26,4$ mm.

Bei der nach weiteren $2^1/_2$ Monaten vorgenommenen näheren Localisation sollte bei verschiedenen Stellungen des Auges, nämlich nach oben und unten, der Umfang der dabei stattfindenden Verlagerung des Fremdkörpers festgestellt werden. Ein Versuch, ein Stück Platindraht an die Hornhaut im oben erwähnten Meridian des erblindeten Auges vermittelst einer besonderen aus Wachs und Gutta percha bestehenden Masse, die sonst an trockner Schleimhaut haftet, zu befestigen, misslang. Das Versagen des Klebwachses veranlasste den einen von uns (C.), eine ihm leicht möglich und zweckmässig erscheinende Projection auf wagerechter — statt, wie üblich, auf senkrechter — photographischer Platte, also mit nach unten gerichteten Strahlen, vorzunehmen, was unseres Wissens bisher weder ausgeführt, noch in Vorschlag gebracht worden ist. Um hierbei die Projectionsstrecke vom Bulbus bis zur Platte möglichst klein und letztere während der Aufnahme unverrückt zu halten, liessen wir dieselbe in einer Breite von 6 cm, in Gummi eingewickelt, zwischen den Zähnen festhalten. Die Projection richtete sich dann nach der Mitte der Mundhöhle und zwar bei einem Winkel von 30° zur Verticalen geneigt, und es gelang die Abbildung des Fremdkörpers in vorzüglichster Weise, da die zwischen Mundhöhle und Bulbus liegenden Knochenlamellen durchweg zart sind. Die Vergrösserung im Bilde für Gegenstände in der Ebene des Sehnerves betrug hierbei $^1/_7$ linear.

Bei einer Wiederholung der Aufnahme wurde dann zur gleichzeitigen Abbildung der Lage der vorderen Krümmung des Bulbus eine eigens dazu hergestellte Marke, die aus einer papierdünnen Goldschale von 12 mm Breite und etwas kleinerem Radius als dem eines normalen Bulbus bestand, vor der Cornea in den Bindehautsack gelegt. Der Schatten dieser Schale, die von den Strahlen auf die hohe Kante, d. h. parallel der Ebene des Schalenrandes, getroffen wurde, zeigte sich etwa um einen Centimeter hinter dem der Schneidezähne bei einer Entfernung von etwa 22 mm zwischen dem Bogen der Markirschale und dem vorderen Ende des Fremdkörpers, dessen hinteres Ende innerhalb eines mit der Schalenkrümmung concentrischen Kreises von $24 \times 1^1/_7 = 27,4$ mm Durchmesser lag (s. Fig. 2). Innerhalb dieses Kreises musste die Abbildung des Fremdkörpers, da dieser, wie aus Fig. 1 hervorgeht, einige Millimeter unterhalb der wagerechten Mittelebene des Bulbus lag, und die Projection der Fig. 2 um 30° zum Verticalen geneigt war, etwa $1^1/_2$ mm nach rechts verschoben sein und

kam so in dem äusseren hinteren unteren Quadranten zu liegen. In Folge des Erfolgs des eingeschlagenen Verfahrens konnte hernach mit guter Aussicht auf Erfolg zu der eingeleiteten näheren Localisation mit dem Unterschied vorgeschritten werden, dass die dem Auge geläufigeren Seitenbewegungen statt der Höhenablenkungen verwerthet werden könnten. Bei den darauf vorgenommenen zwei Aufnahmen betrug der Winkelunterschied in der Blickrichtung ein wenig über 70°. Ein am Nasocornealrand der Bindehaut befestigtes Stückchen feinen Platindrahts sollte auch die Augendrehung auf der Platte zur Anschauung bringen. Die beiden Aufnahmen zeigten gleich der ersten der beschriebenen Art den Fremdkörper mit ungewöhnlich grosser Deutlichkeit, dagegen nur in der einen bei nach aussen gewandtem Bulbus die allerdings nur etwas kleine Marke. Da nun in der Zwischenzeit der Kopf des Patienten sich unbewegt am Aufnahmegestell gestützt hatte, waren beide Aufnahmen bis auf den Schatten des Fremdkörpers identisch, dieser aber um etwa 3 mm verschoben und somit einer Verlagerung unterworfen worden.

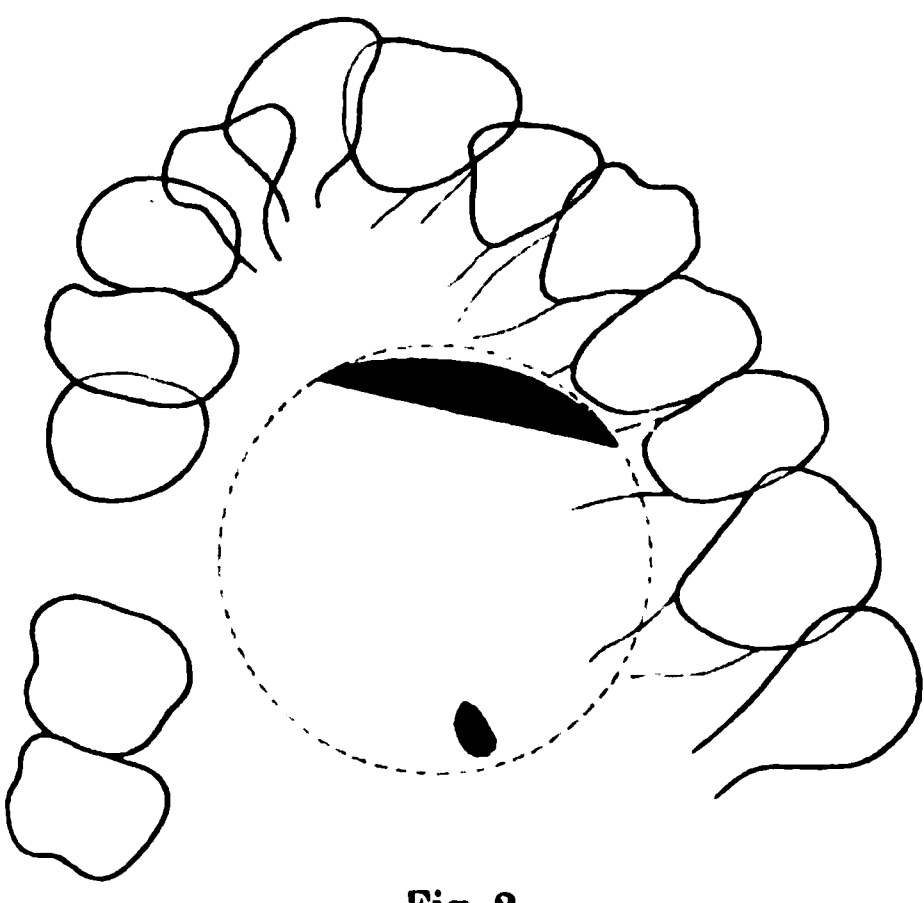


Fig. 2.

Nachher aufgenommene Röntgenbilder des enucleirten Auges in der Ansicht von oben wie auch in der transversalen Richtung zeigten den Fremdkörper in der Grösse von 1,5 × 3,5 mm mit haarscharfem Umriss innerhalb eines Fettklümpchens, welches dem an seiner hinteren Hälfte sehr abgeflachten Bulbus wenig ausserhalb-unterhalb des Sehnervs anhaftete. Seine Form (s. Fig. 3) wies an beiden Enden eine scharfe Schneide auf, die vordere etwa 1,5 mm von der Sklera entfernt und dieser zugewandt.

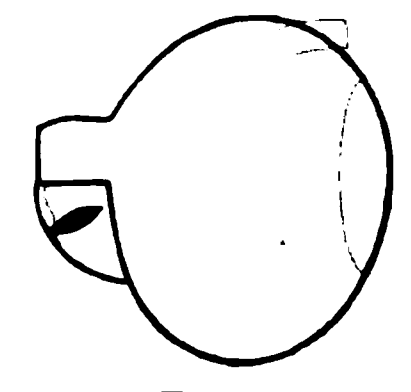


Fig. 3.

Nach den obigen Befunden im vorliegenden Fall scheinen die angewandten Verfahren, zunächst die **Verticalprojection** eines Fremdkörpers in der Orbita auf einer in der Mundhöhle gehaltenen Platte, sodann die hierauf beruhende Art der Bewegungsprüfung von allgemeinem Werth zu sein.

Unser Fall lehrt in klinischer Hinsicht folgendes: Bei allen Verletzungen, bei denen eingedrungene Fremdkörper vermuthet werden, muss nach erfolgloser Anwendung des grossen Magneten, zumal wenn dabei

Schmerzlosigkeit besteht, vor der Vornahme eines weiteren, intraocularen Eingriffs, auch bei positivem Ergebniss der sideroskopischen Untersuchung, ein genaues Röntgenbild aufgenommmen werden. Dass in unserem Fall das Auge hätte erhalten werden können, wenn so vorgegangen wäre, ist nicht unmöglich. Der Gedanke an die so seltene Verletzung der doppelten Durchbohrung der Augapfelwandungen war — das muss eingestanden werden — zuerst nicht aufgetaucht, sondern es wurde angenommen, dass der Splitter hinter der grossen Blutung in der Netzhaut oder im Glaskörper sitzt. Ein gleich nach der Verletzung aufgenommenes Röntgenbild hätte aber sicher ergeben, dass der Splitter etwas weiter als 22 mm, dem Resultat der späteren Aufnahme des bereits in der Schrumpfung begriffenen Auges, hinter dem Hornhautscheitel gelegen ist, und das hätte wohl den Verdacht eines extraocularen Sitzes erregen und zu einer abwartenden Haltung auffordern müssen. Die sofortige intraoculare Anwendung des Magneten, wäre dann unterblieben. Ob diese allerdings die Infection, an der das Auge zu Grunde gegangen ist, veranlasst hat dadurch, dass sie Keime aus der inficirten Hornhautwunde in das Innere brachte oder ob die Infection bereits durch den Eisensplitter erfolgt war, kann nicht entschieden werden. — Bestimmend für die Einführung des Hirschberg'schen Magneten war in erster Linie der deutliche Ausschlag am Sideroskop, dann die Erwägung, dass in manchen Fällen trotz des negativen Resultats bei Anwendung des Riesenmagneten der Hirschberg'sche Erfolg hatte und schliesslich die Furcht vor der Infection bei längerem Verweilen des Splitters im Auge. Dieser letzte Punkt namentlich wird bei frischen Verletzungen, selbst wenn der Verdacht einer völligen Durchbohrung sogleich erwacht ist, den Arzt in ein gewisses Dilemma bringen, da die Aufnahme des Röntgenbildes, die ja allein eine einigermaassen sichere Entscheidung geben kann, immer längere Zeit beansprucht und die Gefahr der Infection steigern muss. — Die Einführung des Jodoforms in den Glaskörper scheint in der That eine drohende Panophthalmie aufhalten zu können. Ob es sich in unserem Falle wirklich um eine so schwere Form der Infection gehandelt hat, ist objectiv nicht zu bestimmen. Uns schien das Auge vor der Jodoformeinführung sicher verloren, ebenso wie es uns durch diese Behandlung gerettet schien; so verblüffend war der Rückgang der Entzündung. Ebenso schwer wird die Entscheidung sein, ob die Netzhautablösung dem Lederhautschnitt nebst der durch die doppelte Einführung des Magneten bewirkten Glaskörperverletzung oder dem Jodoformplättchen allein zuzuschreiben ist. Nach den Thierversuchen von Ollendorf[1] sollte man letzteres annehmen, hätte nicht jüngst Schmidt[2] bei einem Fall von schwerer Infection nach Star-Operation durch Einführung eines Wüstefeld'schen Jodoformplättchens volle Heilung ohne Netzhautablösung erzielt. Immerhin würde es zweck-

[1] Ollendorf, Zeitschrift für Augenheilk. 1901. VI. H. 1. S. 36.
[2] Schmidt, Ebenda. 1902. VII. H. 4. S. 295.

mässiger sein, bei ähnlichen Fällen in der von OLLENDORF und KUHNT[1] empfohlenen Weise reines, comprimirtes Jodoform durch einen Glastroikart in den Glaskörper zu stossen, eine Methode, die im Experiment bei Kaninchen, sowie in einigen Versuchen an menschlichen Augen von so gefährlichen Folgen, wie Netzhautablösung, nicht begleitet war.

Was den diagnostischen Werth der Radiographie betrifft, so erhellt aus unserem Fall, dass die sichere Entscheidung, ob der Fremdkörper noch in der Lederhaut oder dicht hinter dem Augapfel sich befindet, auch durch sie nicht geliefert werden kann, da wir die Länge des Auges in dem einzelnen Falle nur vermuthen können. Auch das Verhältniss der Verschiebung des Fremdkörperschattens zu dem Schatten der am Hornhautrand befestigten Marke wird differentiell diagnostisch mit Sicherheit nur dann verwerthet werden können, wenn der Fremdkörper weiter hinten in der Orbita sitzt; denn die dicht hinter dem Augapfel sitzenden Fremdkörper werden sich fast ebenso ausgiebig verschieben, wie die in der Augapfelwand steckenden, zumal wenn die Durchstrahlung erst längere Zeit nach der Verletzung erfolgt, wo bereits Verwachsungen sich ausgebildet haben. Ferner ist die Form des Auges zu berücksichtigen, denn nur bei völliger oder annähernder Kugelgestalt werden sich Marke und Fremdkörper in der Lederhaut gleichmässig verschieben. Bei hochgradig kurzsichtigen Augen mit ihrer starken Ausdehnung des hinteren Pols oder bei dem unregelmässigen Bau mancher atrophischer Augen wird das Verschiebungsverhältniss sich entsprechend ändern. Das erschwert die Berechnung erheblich. Es sind demnach die Schlüsse aus den Verschiebungsbildern nur mit Vorsicht zu ziehen. — Die Methode der verticalen Aufnahme jedoch ist ein diagnostischer Gewinn. Sie wird natürlich in jedem Falle eines intraorbitalen Fremdkörpers sich mit Erfolg anwenden lassen. Besonders aber wird sie bei kleinen Fremdkörpern, bei denen in Folge der starken Gehirnmasse die fronto-occipitale Aufnahme leicht versagen kann, zusammen mit der seitlichen Durchstrahlung die Tiefenlage eines Fremdkörpers mit Zuhilfenahme der oben beschriebenen Goldschale als Marke genauer bestimmen können. Und so wird auch für schwierige Fälle, im Verein mit unseren sonstigen diagnostischen Mitteln, besonders unter Berücksichtigung des negativen Resultats des grossen Magneten, die Entscheidung über extra- und intraocularen Sitz des Fremdkörpers wohl immer zu treffen sein.

II. Zur Theorie des einseitigen Nystagmus.

Von Dr. O. **Neustätter** in München.

Im Anschluss an drei interessante Fälle von erworbenem einseitigen Nystagmus hat R. SIMON im Aprilheft dieses Centralblattes Kritik an der

[1] WOKENIUS, Ebenda. VIII. H. 2. S. 241.



Anschauung von der engen associativen Verbindung der motorischen Augencentren geübt. Der Nystagmus könne nicht als eine Begründung für das Vorhandensein engster Verbindungen der Centren gelten; der einseitige Nystagmus spreche gerade dagegen.

Von mir speciell meint er, die Thatsache des Uebergehens der Bewegung beim einseitigen Nystagmus auf das für gewöhnlich ruhig stehende Auge sei mir als genügender Grund erschienen, an der engen Verknüpfung festzuhalten. Ein Blick auf meine Ausführungen [1] zeigt indess, dass ich mir nicht genügen liess, eine solche petitio principii anzustellen, dass ich vielmehr die beiden Möglichkeiten erwog, ob der einseitige Nystagmus als eine einseitige Affection aufgefasst werden kann, oder ob die sonst festgestellten Thatsachen dafür sprechen, dass es eine Affection sein muss, welche auf beide Augen zu beziehen ist. Die mir — auch durch die Simon'schen Darlegungen — als nicht zweifelhaft erscheinende Voraussetzung von der engen Verknüpfung der Centren zwang mich, nach einer Erklärung zu suchen, welche diese berücksichtigte. Das Uebergehen der Bewegung erschien mir aber nicht als Grund für die Annahme der Verknüpfung, sondern nur als mit dieser unschwer in Einklang zu bringen.

Würde ich die Lehre von den Augenbewegungen behandeln, dann würde ich allerdings jetzt dieses Uebergehen der Nystagmusbewegung mit als einen Beweis für die enge Verknüpfung anführen, ebenso wie das enorm überwiegende beiderseitige Auftreten.

Für mich war also die enge Verbindung der Centren etwas Feststehendes und ist es noch. Dies hatte ich bei meiner Theorie zu berücksichtigen; so klar ich mir nun über deren hypothetischen Charakter bin, so muss ich doch bei einer Vergleichung derselben mit der Simon'schen meine noch als die wahrscheinlichere betrachten. Simon muss zu der recht vagen Hypothese einer „lockeren Verbindung" greifen und die auch anderweitig bewiesene enge Associationsverknüpfung über Bord werfen. Ich halte diese fest, muss aber zu einer Hemmung, und zwar in der Medianebene, d. h. zwischen den niedersten Centren, den Augenmuskelnerven, greifen.

Gegen diese Hypothese wendet nun Simon ein, es sei doch kaum verständlich, wie die Höllensteinlösung diese Hemmung hätte zu Stande bringen sollen. Ich gebe dies ohne Weiteres zu, weiss nur nicht, warum Simon diesen seltsamen Einwand gegen meine Theorie macht, als ob es etwa leichter wäre, sich vorzustellen, dass die Höllensteinlösung in den 11 Monaten allmählich und vielleicht links stärker concentrirt zu den Augenmuskelnerven jeder Seite hinaufkroch und den Nystagmus bewirkte.

Sonst kann ich mir wohl vorstellen, dass die Sehstörung durch die Hornhaut-Trübung in der l. c. angedeuteten Weise der nystagmischen Anlage nicht mehr entgegenwirkte, und zwar würde je das besser sehende Auge auf seiner Seite eine stärkere reflectorische Hemmung dem Nystagmus-

[1] Archiv f. Augenheilk. XXXVIII. S. 67 und Archiv. of Ophthalmology. XXX. 2.

impuls entgegensetzen, derart, dass er über die zu dem Auge gehörigen Muskelkerne keine Gewalt hat. Indess möchte ich diese Erklärung nicht als nothwendig hinstellen, sondern als denkbar. Der Fall ist, wie er vorliegt, zu vieldeutig, jedenfalls der Zusammenhang zwischen Sehstörung und Nystagmus kein so enger, wie etwa im Fall von Crzellitzer oder Duane. Jedenfalls scheint die Simon'sche Ansicht von der Entstehung des Nystagmus auf jedem Auge für sich ausschliessbar. Wie viel öfter müsste sonst Nystagmus, und gerade einseitiger, auftreten!

Ein weiterer Einwand Simon's gegen das Hemmniss in der Mittellinie geht dahin, es könnten durch ein solches hindurch die regelmässigen Associationen nicht erfolgen. Er hält es für nöthig, die Thatsache ungestörter Associationen zu betonen, obgleich in meinen Krankengeschichten ausdrücklich die Erscheinungen bei Blickwenden nach rechts, links u. s. w., damit auch deren normales Verhalten erwähnt ist. Soll es nun wirklich nicht gut denkbar sein, dass ein Hemmniss wohl den schwächeren Nystagmusreiz — der ja selbst zeitweise überspringt — nicht aber den stärkeren Willensimpuls oder stärkere Refleximpulse aufhält? Wird doch auch durch andere, wohl reflectorische Hemmungen (Fixation, gewisse Blickrichtung) der Nystagmusreiz gehemmt, ohne dass die Associationen leiden, und ist es doch bei Paresen oft möglich, unter Aufwendung aller Willenskraft noch eine Bewegung zu machen, die bei nicht angestrengtem Wollen unausführbar ist.

Geht man übrigens dem Begriff der „lockeren Verbindung" etwas näher, so kommt er schliesslich auf ziemlich das Gleiche heraus. Die stärkeren Associationsreize dringen durch die doch als vorhanden angenommenen Bahnen, die schwächeren Nystagmusreize dagegen bleiben in Folge eines für sie zu grossen Widerstandes auf der gleichen Seite. Der Unterschied ist also nur wieder der, dass ich für den einseitigen Nystagmus in dem normal vorausgesetzten Gefüge ein Hemmniss pathologischer Art fordere, Simon aber die allgemein als giltig angenommenen Verhältnisse den wenigen Fällen zu Liebe umzustossen für nöthig hält.

Sieht man von allem Theoretisiren ab, so ist jedenfalls wieder die Thatsache bemerkenswerth, dass auch in den Simon'schen Fällen der Nystagmus kein rein einseitiger war.

Die Simon'sche Publication scheint mir nach alledem meine Hypothese nicht widerlegt zu haben. Ich behalte mir vor, auf diese in Rücksicht auf die weiterhin bekannt gewordenen Fälle zurückzukommen. Für dies Mal möchte ich nur noch darauf hinweisen, dass Duane[1], unabhängig von mir, ebenfalls zu der Ansicht gekommen ist, dass „der einseitige Nystagmus nur eine Varietät des doppelseitigen ist, und dass bei ihm vielleicht in Folge einer Leitungs-Unterbrechung in den Bahnen der niedersten Centren, der Muskelkerne, die Bewegung, welche sich sonst auf beide Augen fortpflanzt,

[1] Ophthalmic Record. 1900. October.



auf die eine Seite beschränkt bleibt". SCHAPRINGER[1] hält die Auffassung des einseitigen Nystagmus als eines modificirt doppelseitigen schon für etwas ganz Zweifelloses.

Ich stehe also auch nicht allein da weder mit der meines Wissens zuerst von mir betonten Auffassung des einseitigen Nystagmus als eines modificirt doppelseitigen, noch auch mit meiner Hypothese über die Art seines Zustandekommens.

III. Ueber Muskelvorlagerung.

Von Dr. **Emil Brand** in Augsburg.

Seit mehreren Jahren bediene ich mich zur Correction hochgradiger Schiel-Ablenkung der nachstehenden Methode, die eine Modification der von LEOPOLD MÜLLER[2] angegebenen Muskelvorlagerung darstellt und bin mit den damit erzielten Resultaten so zufrieden, dass ich dieselbe zur Nachprüfung empfehlen möchte.


Der Vorgang bei der Operation ist folgender:

Das Auge wird durch Einträufeln eines Tropfens 1 % Holocaïn-Lösung anästhesirt und nach Einlegung des Lidhalters die Tenotomie des Schielmuskels ausgeführt. Nach Vernähung der Bindehautwunde wird der Lidhalter herausgenommen, ein weiterer Tropfen Holocaïn-Lösung eingeträufelt und nach Wiedereinlegung des Lidhalters die Vorlagerung des Antagonisten begonnen. Man schneidet die Bindehaut über dem Ansatz des Muskels in senkrechter Richtung ein und legt den Muskel blos, worauf man erst einen, dann einen zweiten Schielhaken unter denselben schiebt und ihn mittels der stumpfen Scheere möglichst rein präparirt. Hierauf führt man einen dickeren Schielhaken von 2—2,5 mm Durchmesser unter den Muskel zwischen den beiden Schielhaken durch, welch letztere man darauf entfernt. Durch den Umfang des Schielhakens ($d\pi$) ist das Maass des auszuschaltenden Muskelstückes bestimmt, ohne dass eine weitere Messung nöthig wäre. Man führt nun eine Nadel mit feinem Faden durch den unteren Muskelrand und unter dem Schielhaken durch den unteren Muskelrand von der Tiefe zur Oberfläche durchstechend wieder heraus und einen zweiten Faden auf dieselbe Weise durch den oberen Rand des Muskels. Nachdem man sich durch Anziehen der Fäden von der richtigen Lage derselben überzeugt hat, zieht man den Haken wieder heraus und knüpft die Fäden, wenn man nicht vorzieht, dieselben noch beim Liegen des Schielhakens zu knüpfen. Nach Abschneiden der Fadenenden wird die Bindehaut über der entstandenen Duplicatur des Muskels genäht und der Lidhalter entfernt. Die

---

[1] New Yorker med. Zeitschrift. 1901.

[2] Beiträge zur operativen Augenheilkunde. Klin. Monatsblätter für Augenheilk. XXXI. (1893.) S. 118. CZERMAK, Die augenärztlichen Operationen. S. 512.



ganze Operation beansprucht mit Einschluss der Pause nach der Rücklagerung des Schielmuskels ungefähr 20 Minuten.

Die weitere Behandlung kann bei Anlegung eines Collodium-Verbandes, der 8 Tage lang bei zweimaligem Wechsel in den ersten 3—4 Tagen getragen wird, ambulant geführt werden. Die Bindehautnähte werden nach 6—8 Tagen entfernt, während die Muskelnähte gewöhnlich nach mehreren Monaten ausgestossen werden.

Nach einigen Wochen erscheint der zusammengefaltete Muskel unter der Bindehaut als blassrother Wulst, der jedoch so weit vom Hornhautrande entfernt liegt, dass er bei gewöhnlicher Blickrichtung von der äusseren oder inneren Lidcommissur vollständig gedeckt wird. Wohl durch Atrophie des ausgeschalteten Muskelstückes verschwindet dieser Wulst im Laufe der Zeit so vollständig, dass in einem Jahre die Wundnarbe kaum aufzufinden ist.

Unser Büchertisch.

Neue Bücher.

1. Lehrbuch der Augenheilkunde, von Dr. Ernst Fuchs, o. ö. Prof. d. Augenheilk. a. d. Universität Wien. Neunte, vermehrte Aufl. Mit 313 Abbildungen. (Leipzig u. Wien, Franz Deuticke, 1903.)

Der Verf. dieses ausgezeichnetsten Lehrbuchs hat die neue Auflage, entsprechend dem gesicherten Besitz der Wissenschaft, hergestellt, und namentlich das wichtige Kapitel von den toxischen Amblyopien neu bearbeitet.

2. Auf S. 197 Nr. 7 dieses Jahrgangs des Centralblattes f. Augenheilk. hatten wir bemerkt, dass vor der Encyclopädie der Augenheilkunde, herausgegeben von Prof. O. Schwarz, 1902, ein alphabetisch geordnetes Nachschlagebuch der Augenheilkunde in neuerer Zeit nicht erschienen sei. Dieser Satz verdient eine Berichtigung. Es zeigt sich eben, dass selbst dem sorgsamsten Büchersammler heutzutage ein Werk entgehen kann. In der Bibliothek der gesammten medicinischen Wissenschaften, herausgegeben von Hofrath Prof. Dr. A. Drasche in Wien, ist (im Verlage von K. Prochaska, Wien, Teschen, Leipzig) im Jahre 1898 ein Band unter dem Titel Augenkrankheiten erschienen, welcher das Gesammtgebiet der Augenheilkunde in alphabetischer Reihenfolge auf 758 Seiten aus der Feder vorzüglicher Mitarbeiter abhandelt.

*3. Mittheilungen aus der Augenklinik des Carolinischen medico-chirurgischen Instituts zu Stockholm, herausgegeben von Dr. J. Widmark, Prof. der Augenheilk. zu Stockholm. 4. Heft. (Jena, Gustav Fischer, 1902.)

4. The history of the invention and the development of the ophthalmoskope, by Harry Friedenwald, M. D., Baltimore. Hermann v. Helmholtz, the inventor of the ophthalmoscope, by Casey A. Wood, M. D., Chicago. (Reprinted from the journal of American med. Association.)

*5. Die Orientirung. Die Physiologie, Psychologie und Pathologie derselben auf biologischen und anatomischen Grundlagen, von Dr. Fritz

Hartmann, Assist. d. Univ.-Klinik f. Neurol. u. Psychiatr. zu Graz. (Leipzig, F. C. W. Vogel, 1902.)

6. Stereoskopen-Bilder für Schielende, von E. Hegg in Bern. Zweite vermehrte Aufl. (Bern, Schmidt & Francke, 1902.)

Verf. stellt folgende Grundsätze auf: 1. Die Stereoskop-Bilder für Schielende dürfen nicht langweilig sein; 2. sie müssen leichte Verständigung ermöglichen; 3. die Controlle muss leicht und scharf sein; 4. Anregung zur Fusion muss vorhanden, 5. gradweises Vorgehen muss möglich sein.

7. Su di alcune importante malattie del fondo oculare, pel Dott. Cirincione, docente nella R. Univ. di Palermo. (Napoli, V. Pasquale, 1902.) (1. Tratto jaloïdeo persistente; 2. Retinite delle gravide; 3. Cisticerci sottoretinici; 4. Glioma neuroëpit.)

*8. Die Motilitäts-Störungen des Auges, von Dr. E. Maddox, Bournemouth. Aut. deutsche Ausgabe und Bearbeitung von Dr. W. Asher, Augenarzt in Leipzig. (Leipzig, Deichert'sche Verlags-Buchhandl., 1902.)

9. Einführung in die Theorie der Doppelbrechung, elementargeometrisch dargestellt von H. Greinacher. (Leipzig, Veit & Comp., 1902). 64 Seiten.

10. Metaphysische Krankenbehandlung. Med.-geschichtl. Studien über Gesundbeten und verwandte Bestrebungen, von Prof. Dr. H. Magnus. (Breslau, J. U. Kern's Verlag, 1902.)

Gesellschaftsberichte.

1) **Verein der Aerzte in Halle a. S.** (Münchener med. Wochenschrift. 1902. Nr. 15 u. 26.)

Sitzung vom 18. December 1901.

Schmidt-Rimpler spricht über eine Methode, um das Körperlich-Sehen beim Monocular-Sehen zu heben. (Publicirt im Centralblatt für prakt. Augenheilkunde.)

Sitzung vom 13. Februar 1902.

A. Tschermak: Ueber das zweiäugige Sehen der Wirbelthiere. Nach Freilegen der Hinterfläche der Bulbi („nach Abtrennung des Gesichtsschädels vom Hirnschädel") lassen sich die durchscheinenden Netzhaut-Bildchen derselben Lichtquelle beobachten. Auf diese Weise wurde bei Kaninchen, Ratten, Hühnern, Tauben, Fröschen und Karpfen das Bestehen eines binocularen Gesichtsfeldes sicher gestellt. Der hintere Augenpol („die eventuelle Fovea centralis") gehört nicht diesem, sondern dem grossen Uniocular-Bereich an.

C. Hamburger.

2) **Naturwissenschaftlich-medicinische Gesellschaft zu Jena (Section für Heilkunde).** Sitzung vom 13. Februar 1902. (Münchener med. Wochenschrift. 1902. Nr. 16.)

1. Wagenmann: Einiges über die Erkrankung der Thränen-Organe, besonders auch der Thränen-Drüse.

Bei der Thränensack-Entzündung Neugeborener genügt in der Regel einmalige Sondirung in Narcose[1], um dauernde Heilung zu erzielen. — Die Thränensack-Exstirpation wird vom Vortr. unter localer Anästhesie mit Aethyl-

[1] Narcose ist nicht nöthig. H.



chlorid gemacht und nach Cocaïn-Einspritzung (5 %) in den Thränen-Sack (20 Minuten vor der Operation). — Zur Prüfung des Grades der Thränen-Absonderung benutzt Vortr. seit vielen Jahren das Verfahren mit Einlegen von Filtrirpapierstreifen in den Bindehaut-Sack, 7 cm lang, 2 cm breit. Vortr. theilt Krankengeschichten mit, welche Vereiterung, Tuberculose, cystöse Degeneration oder Carcinom der Thränen-Drüse betreffen; in letzterem Falle war das Carcinom durch das obere Orbitaldach hindurchgewachsen, in den Schädel hinein; Stauungspapille war nicht nachweisbar.

2. Berger: Ueber einen Fall von Rindenblindheit mit Sectionsbefund.

C. Hamburger.

3) **27. Wanderversammlung der südwestdeutschen Neurologen und Irrenärzte in Baden-Baden.** Sitzung vom 24. und 25. Mai 1902. (Ebenda. Nr. 25.)

Monakow: Beitrag zur Entwicklung der Sehsphären.

Zwei Gehirne von Menschen mit angeborener Blindheit zeigten keine wesentlichen Veränderungen im Occipital-Lappen und in der Fissura calcarina. Bei der Untersuchung der Windungs- und Fissurentypen der Calcarina bei 80 Individuen liessen sich 4 Typen aufstellen. Von den Hirnen der beiden Blinden gehörte das eine zur Gruppe I, das andre zur Gruppe II. Lebenslängliche Blindheit hatte also nicht die Entwicklung der Gyri zu einem besonderen Typus zur Folge.

C. Hamburger.

Journal-Uebersicht.

I. Archiv für Augenheilkunde. XLIV. 1902. (Ergänzungsheft.)

1) **Das Trachom beim Kinde,** von Dr. Schiele Augenarzt der Kreis-Landschaft Kursk.

Verf., der in der Trachomfrage den unitarischen Standpunkt vertritt, untersuchte in 31 Dorfschulen des Landkreises Kursk 2274 Kinder, bei denen er 58 % Trachom fand, davon 31 % in den Anfangsstadien, 20 % in den entwickelteren, 6 % in den Narbenstadien. Bei Scheidung in Follicularkatarrh und Trachom würden für letzteres 47 % bleiben.

Hornhaut-Erkrankungen waren selten. Das Alter der Kinder schwankte zwischen 8 und 15 Jahren.

Von den Lehrern waren 22, meist mit ihren Familien, trachomkrank. Bei der Weiterverbreitung spielt Unreinlichkeit die grösste Rolle.

Aus einer weiteren Statistik, die 500 Kinder mit Trachom aus der Poliklinik in $1^1/_2$ Jahren enthält, schliesst Verf., dass Säuglinge im Alter von 5—10 Monaten am meisten gefährdet scheinen, dann weist das Alter von 1—2 Jahren viel acutes und subacutes Trachom auf. Die Gruppen von 5—10, 10—15 Jahren zeigen viel chronisches Trachom, aber auch schon Narbentrachom (9 %).

2) **Sehschärfe und Astigmatismus,** von Dr. Steiger in Zürich.

Verf. findet, dass der perverse Astigmatismus die Sehschärfe schon in seinen geringsten Graden erheblich herabsetzt und sehr viel durch Correction gewinnt.

Die schwächsten und mittleren Grade des Hornhaut-Astigmatismus (bis 1,75 D) zeigen im Allgemeinen eine gute Sehschärfe, bedürfen nur ausnahmsweise einer Correction.

Die hohen Grade haben eine schlechte Sehschärfe und bedürfen der Correction.

Einseitiger Astigmatismus setzt die Sehschärfe meist mehr herab als doppelseitiger und corrigirt sich schlechter. Starke Cylindergläser nur auf einem Auge werden bei gutem andern Auge nicht gern getragen.

3) **Subconjunctivale Injection von Jodipin am Kaninchen-Auge,** von Dr. Naegeli in Rapperswyl.

Verf.'s Versuche versprechen günstige Heil-Erfolge des Jodipins. In den wenigen Versuchen am Menschen-Auge, um kräftige Resorption anzuregen, waren Injectionen von 0,2—0,8 g 10 % Jodipins alle 3—8 Tage wiederholt von gutem Einfluss. Der Schmerz ist nicht grösser als bei 2 % Kochsalz-Lösung.

4) **Ein Beitrag zur Gonokokken-Lehre.** Nach Gram entfärbte, intracelluläre, semmelförmige Diplokokken von einer Conjunctivitis. Wachsthum der Gonokokken auf gewöhnlichen Nährböden, Variabilität der Gonokokken, von Dr. Urbahn, 1. Assist. der Univ.-Augenklinik zu Bern.

Gonokokken können nach des Verf.'s Untersuchungen auch auf gewöhnlichen Nährböden wachsen. Es scheinen in vitro Unterschiede zwischen den Gonokokkenstämmen zu bestehen, doch müssen Form, Färbbarkeit und Verhältniss zu den Eiterkörperchen stets gleich sein.

5) **Eine neue Methode zur Messung der Tiefe der vorderen Augenkammer,** von Dr. Hegg in Bern.

Berechnung und Beschreibung eines stereoskopischen Apparates, mit dem die Tiefe der Vorderkammer gemessen werden kann.

6) **Ein seltener Fall von Thrombosirung der vorderen basalen Hirnsinus im Anschluss an orbitale Thrombophlebitis,** von Dr. Stocker in Luzern.

Der besprochene Fall bot ein typisches Bild einer Thrombosirung beider Sinus cavernosi und des Circ. Ridlei, als Zwischenglied von ascendirender und descendirender Thrombosirung der linken und rechten Orbitalvenen, ausgehend von einer an ein Trauma sich anschliessenden Infection am linken Canthus externus und eitriger Thrombophlebitis. Die Therapie hat für Entspannung des intraorbitalen Druckes und hinreichender Ausschwemmung des primären Infectionsherdes frühzeitig zu sorgen.

Verf.'s Fall ist der erste, quoad vitam geheilte, der veröffentlicht ist.

7) **Retino-Chorioiditis rudimentaris**[1] **e lue congenita,** von Dr. A. Senn in Wyl.

Verf. sieht die besprochenen Veränderungen zunächst in auffallendem Mangel des Pigment-Epithels der Netzhaut, so dass an den betroffenen Stellen die Chorioideal-Gefässe deutlich hervortreten. Es ist dies entweder in der Peripherie der Fall, 4—6 Papillen-Durchmesser ausserhalb der Papille beginnend oder es tritt eine circumpapilläre Zone von 1—2 Papillenbreite hinzu, oder der Pigmentmangel findet sich sectorenförmig.

[1] Dies Wort sollte nicht eingeführt werden. H.

Innerhalb dieser Begrenzungen liegen Veränderungen wie schmutziggrüne Verfärbung des Chorioidealstromas (chagrinirt) und kleinste gelbliche oder meistens pigmentirte Herde von $^1/_4$—1 mm Durchmesser. Diese Herde fehlen in keinem Falle.

Die Therapie ist stets eine specifische und hatte häufig günstige Erfolge, auch wenn sonst kein Symptom für Lues sprach. Sie bestand in mindestens 30 Injectionen einer öligen Lösung von Hydrarg. bijodat. (Panas) per nates mit nachfolgender $^1/_4$—$^1/_2$ jähriger Jodkali-Verabreichung.

Verf. beschäftigt sich eingehend mit der entsprechenden Arbeit Antonelli's (Referat Centralbl. f. A. 1898. S. 216), mit dem er in mehreren Punkten verschiedener Ansicht ist. Auch er glaubt, durchaus Neues und z. B. von dem durch Hirschberg zuerst beschriebenen Bilde der Netzhaut-Entzündung bei angeborener Lues Grundverschiedenes zu bringen; doch sind Fälle mit den beschriebenen Chorioidealherden, wie sie des Verf.'s Abbildung entsprechen, seit Langem in der Hirschberg'schen Klinik als Folge der Netzhaut-Entzündung bei angeborener Lues gehörig bezeichnet worden.

---

8) **Ein Fall von Ulcus durum des Oberlids,** von Dr. F. Weber in Zürich.

Bei einem 3jährigen Kinde zeigte sich ein typisches Ulcus durum am Oberlide, dessen Entstehung auf Kuss seitens eines Syphilitischen zurückgeführt wird. Sonstige Erscheinungen traten nicht auf. Nach Schmierkur Heilung, Beseitigung der Narbe durch Plastik.

---

9) **Ueber wenig bekannte Erkrankungsformen des Sehnerven,** von Dr. Siegrist, Priv.-Doc. in Basel.

Dem Verf. fielen an Sehnerven, die in Müller'scher Lösung fixirt waren, fleckförmige Farben-Aenderungen auf Querschnitten auf. Bei der Untersuchung von 80 pathologischen Augen fand er 51 Mal diese Veränderungen, die er als fleckförmige Fettdegeneration des Sehnerven bezeichnet. Er fand fleckweise auftretenden Zerfall von Nervenfaser-Bündeln, bei Zusammenfliessen mehrerer Flecken diffus erscheinend. Folge dieser Degeneration ist eine Infiltration der umliegenden Neuroglia-Maschen mit myelinartigen, mit Weigert's Hämatoxylin sich schwarz färbenden Massen, sowie mit Fett. Eine weitere Folge dieser Entartung ist eine secundäre Wucherung der Neuroglia innerhalb der Erkrankungsherde und eine Umlagerung der noch nicht zerfallenen markhaltigen Fasern innerhalb der erweichten Bündel.

Zur Entstehung können verschiedene Allgemeinleiden Anlass geben, wie Arteriosklerose, Diabetes, Alkoholismus, Nephritis, Leukämie u. s. w., sie geben Anlass zu Ernährungsstörungen gewisser Bündel von Nervenfasern.

Den praktischen Werth seiner Beobachtungen sieht Verf. unter Anderm darin, dass der Alkoholismus auch eine andere Form von Sehnerven-Erkrankung als die Neuritis retrobulb. hervorrufen kann. Spiro.

II. La clinique ophtalmologique. 1902. Nr. 9—13.

1) **Bericht über die Blindheit und die Blinden in Frankreich,** von Trousseau und Truc. (Nach der Uebersetzung von Kauffmann in der ophthalmolog. Klinik.)

Als „blind“ wird definirt, wer endgiltig nicht mehr soviel Sehschärfe hat, um mittels seiner Augen leben und arbeiten zu können.

Die Arbeit zerfällt in drei Theile: 1. Die Blindheit in Frankreich und ihre geographische Verbreitung. 2. Die Ursache der Blindheit. 3. Die Verhütung der Blindheit.

Klima, geologische Verhältnisse und Topographie eines Ortes sind ohne wesentlichen Einfluss auf die Ausbreitung der Blindheit. Aus mehreren Statistiken der letzten Jahre geht hervor, dass die therapeutischen und hygienischen Fortschritte eigentlich nur der Blennorrhöe der Neugeborenen zu Gute gekommen sind, während die Zahl der Erblindungen in Folge Glaucom, Sehnerven-Atrophie und Myopie kaum durch die ärztlichen Fortschritte beeinflusst wurde.

Im Allgemeinen ist bei Erwachsenen die Haupt-Ursache der Erblindung Sehnerven-Atrophie, bei Greisen Glaucom. Zahlenmässig ergab sich bei der Zählung von 1876 ein Bestand von 28494 Blinden, im Jahre 1883 ein Bestand von 31966.

In mindestens 35 % der Fälle ist die Erblindung als vermeidbar anzusehen. Namentlich ist der Kampf gegen Syphilis und Alkoholismus mit Energie aufzunehmen.

---

2) **Tätowirung statt Prothese,** von de Wecker.

Verf. sucht die Indication der Enucleation möglichst einzuschränken und an Stelle der letzteren, namentlich in Fällen von totalem Leukom die Tätowirung der Hornhaut zu setzen.

---

3) **Amblyopie hepatischen Ursprungs,** von Jacqueau.

Bei manchen Affectionen der Leber beobachtet man gelegentlich Sehstörungen, die zunächst rein functioneller Natur sein können, aber bei längerem Bestehen des Grundleidens als Folge von allmählich sichtbar werdenden organischen Veränderungen des Augenleidens sich ergeben. Die Störungen treten zunächst nicht als Hemeralopie, sondern als eigentliche Amblyopie mit centralem Skotom auf. In letzterem Falle beobachtet man Atrophia n. optici. Die Prognose hängt ab von dem Verlauf der Grundkrankheit. Die Ursache der Augenstörungen dürfte in dem Eintritt von Toxinen in die Blutbahn zu suchen sein.

---

4) **Resection der Carunkel bei Thränenfluss,** von Augiéras.

---

5) **Die Prognose von Allgemeinleiden gestellt aus den begleitenden Augensymptomen,** von de Micas.

Enthält nichts Neues.

---

6) **Accommodations-Lähmung nach Mumps,** von Bagneris.

Der Fall verlief ähnlich wie eine postdiphtherische Accommodations-Lähmung.

---

7) **Therapeutische Versuche mit neuen Mitteln,** von Darier.

Es handelt sich um Versuche mit Cuprol, Nargol, Jequiritol und Adrenalin, die im Original nachzulesen sind.

---

8) **Präparatorische Iridectomie bei der Star-Operation,** von Aubineau.

Moll.



III. Archives d'ophtalmologie. 1902. April—Juli.

1) **Schwächung der äusseren Augenmuskeln durch Trauma,** von Panas.

Den 27 in der Literatur bekannten Fällen fügt Verf. drei eigene hinzu. Er fand 1. Ablösung der Sehne; 2. Zerreissung des Muskels; 3. narbige Anwachsung des letzteren.

2) **Persistirende, der Hornhaut adhärente Pupillarmembran,** von van Duyse.

Die innere Oberfläche der Hornhaut zeigte eine Art Leukom, von dem die Fäden der Pupillarmembran ausgingen, welche sich am kleinen Kreis der Iris inserirten. Wahrscheinlich ist eine Hornhaut-Affection mit Perforation vorhergegangen.

3) **Landolt's portative Optotypen,** von Schoute.

4) **Die mit Buchstaben ermittelte Sehschärfe,** von Landolt.

5) **Traumatische Lähmung des M. rectus inferior,** von Terrien.

Das Trauma traf die obere Wangengegend der betreffenden Seite. Die Diplopie verschwand nach etwa 4 Wochen. Verf. nimmt eine Blutung in den Sinus maxillaris an, welche den Boden der Orbita emporwölbte und die Function des Muskels störte.

6) **Klinische Bemerkungen über Quecksilber-Behandlung und über Injectionen von öliger Jodquecksilber-Lösung im Besonderen,** von Scrini.

7) **Beziehungen des intraocularen Druckes zum Blutdruck; Einfluss des atmosphärischen Druckes,** von Chailan.

Der intraoculare Druck fällt und steigt mit dem Luftdruck. In der gleichen Beziehung zu letzterem steht der Blutdruck.

8) **Gewisse Dystrophien der Cornea und des Limbus,** von Panas.

Besprechung von Greisenbogen, Pterygium, Pinguecula u. dergl. Es giebt frühzeitige Greisenbogen. Man kann den Starschnitt im Greisenbogen anlegen. Meist entsteht er aus Verfettung.

9) **Durchgängige Glaskörper-Arterie, an der Linse endigend,** von van Duyse.

Die Arterie ist von einem dickeren Gewebe umgeben, wie von einer Scheide. Der axiale Strang ist sehr dünn und blutroth.

10) **Vertheilung des elastischen Gewebes im sklero-cornealen Trabekelsystem und Beziehung desselben zum Ciliarmuskel, zur Descemet'schen Membran und zur Sklera,** von de Lieto Vottaro.

Das sklero-corneale Trabekelsystem besteht einerseits aus der Uebergangszone zwischen Sklera und der „Sehne" des Ciliarmuskels und andrerseits aus dem Anfangstheil der hinteren Lagen der Hornhaut. Die Balken selbst sind,



abgesehen von dem Endothel, das sie bekleidet, zusammengesetzt aus einem dem Charakter der Sehne nahekommenden Gewebe, welches als axialen Theil Gruppen von elastischen, ziemlich regelmässig angeordneten Fasern umschliesst. Durch ihre axiale Lage theilen die elastischen Fasern den Balken eine gewisse Festigkeit mit und erhalten so die Gleichmässigkeit der Circulation des Humor aqueus in den Räumen des Trabekelsystems.

11) **Pathogenese der posthämorrhagischen Amaurose,** von Assicot.

12) **Pathologische Anatomie und Pathogenese der congenitalen Keratitis,** von Terrien.

Verf. theilt zwei Fälle mit. Im ersten Falle handelte es sich um ein rechtzeitig geborenes Kind einer albuminurischen Mutter, welches auf beiden Augen centrale Hornhaut-Trübungen darbot. Bei der Section stellte sich interstitielle Keratitis der hinteren Hornhaut-Partien unter Schwund der Descemet'schen Membran und ihres Endothels heraus. Ferner bestand eine starke Infiltration des ganzen Uvealtractus, sowie Blutung in die inneren Schichten der Netzhaut und die Scheiden des Sehnerven. In diesem Falle ist also die Keratitis profunda die Folge der Iridocyclitis.

Letztere kann gelegentlich für sich allein bestehen, wie der zweite Fall des Verf.'s lehrt, wo die Hornhaut-Veränderung bedeutungslos waren.

Was die Ursache der Affection anbelangt, so ist diese zweifellos durch intrauterine Infection seitens der Mutter zu erklären.

13) **Eitrige Keratitis infectiösen Ursprungs,** von Panas.

Verf. unterscheidet das serpiginöse Geschwür mit typischem Hypopyon, Geschwür mit atypischem Hypopyon und fressendes Randgeschwür.

14) **Kein Verband nach der Star-Operation,** von de Wecker.

Verf. ist nicht für völliges Fortlassen des Verbandes nach der Star-Operation. Dagegen benutzt er auch einen nur leichten schmalen Taffetstreifen, der über der Braue und der Wange mit Collodium befestigt wird. Unterhalb der Braue, am oberen Rande des Tarsus, wird er ebenfalls angeklebt, und zwar so, dass die Lidspalte frei bleibt. Das Auge kann also geöffnet werden, jedoch kann der obere Lidrand den Hornhaut-Scheitel nicht erreichen. Verf. erreicht durch diese, wenn auch beschränkten Lidbewegungen eine „physiologische Toilette“ des Bindehaut-Sackes. Ueber den Verlauf nach der Operation kann man sich durch einen Blick überzeugen, ohne den Streifen abzunehmen, der im Allgemeinen 5 Tage liegen bleibt.

15) **Fibrochondrom der Orbita. Exstirpation durch das obere Bindehaut-Gewölbe mit Erhaltung des sehenden Auges,** von Fromaget.

16) **Einfluss der Reizung des Hals-Sympathicus auf die Refraction des Auges,** von Terrien und Camus.

Die Reizung des durchschnittenen Hals-Sympathicus hat eine Erhöhung der Refraction des entsprechenden Auges um 1—2,5 Dioptr. im Gefolge. Vorher geht die Erweiterung der Pupille. Ob die Refractions-Erhöhung auf Verlängerung der Augenachse durch Contraction der Muskeln oder auf stärkerer Linsenkrümmung beruht, lassen Verff. ungewiss.



17) Traumatische Skleralruptur, von Panas.

18) Anatomie des Nach-Stars nach reactionsloser Extraction, von Hocquard.

19) Die Art der Vernarbung der Linsenkapsel nach Verletzung dieser Membran, von Terrien.

Verf. experimentirte an jungen Hunden und richtete sein Haupt-Augenmerk darauf, der Linsenkapsel einen nur oberflächlichen Schnitt beizubringen, um Secundär-Cataract möglichst zu vermeiden. Gelang die Operation ohne Complicationen, so ergab die histologische Untersuchung lediglich eine mehr oder minder starke Wucherung des subcapsulären Epithels, welches den Defect zwischen den sich zurückziehenden Kapsellippen ausfüllte. Hier und da fanden sich aufsitzende Pigment-Depots von der Hinterfläche der Iris. Die Vernarbung ist also stets, auch in den Fällen von traumatischer Cataract, eine epitheliale.

20) Ein neuer Lidhalter, von Pedrazzoli. Moll.

IV. Recueil d'ophtalmologie 1902. Mai—Juni.

1) Embolie durch Netzhaut-Arteriosklerose, von Galezowski.

Nicht beendet.

2) Markloses plexiformes Neurom, von Lopez.

Der Tumor sass auf dem Oberlid eines Kindes von 15 Monaten. Er war allmählich bis zu einem Durchmesser von 1 cm gewachsen. Bei der Palpation erschien er im Ganzen weich, jedoch hatte man die Empfindung von in weiche Masse eingebetteten Sehnenfäden. Die histologische Untersuchung ergab marklose, zum Theil degenerirte Nervenfasern mit reichlicher Intercellular-Substanz und dicken Gefässen. Nach 5 Monaten trat ein Recidiv auf.

3) Das Trachom im Kreise Laghouat (Algier), von Sagrandi.

Das Trachom kommt dort bei den Nomaden selten, dagegen bei den sesshaften Einwohnern der unteren Klassen, welche in hygienischer Beziehung auf sehr tiefer Stufe stehen, in grosser Ausdehnung vor. Mit steigender Hygiene fällt die Zahl der Erkrankungen an Granulose. Die relative Immunität der Nomaden erklärt sich durch ihren Aufenthalt auf den Bergen und in freier Luft. Moll.

V. Annales d'oculistique. 1902. Mai—Juni.

1) Angiosarcom der Retina, von Teillais.

2) Beobachtungen bei Resection des Sympathicus bei Glaucom, von Rohmer.

Verf. theilt die Krankheitsgeschichten von 17 Fällen von Drucksteigerung aller Art mit, die mit Resection des Sympathicus behandelt worden sind. Er kommt zu dem Resultat, dass bei der akuten und subakuten Form des Glaucoms, sowie bei der chronisch entzündlichen mit akuten Exacerbationen die Iridectomie die Operation der Wahl ist. Nur wenn letztere im Stich



lässt, ist es angezeigt, den Sympathicus zu reseciren. Man kann dann oft einen günstigen Einfluss auf die verschiedenen Symptome der Krankheit constatiren.

3) **Bemerkung über Chamblant'sche Gläser,** von Sulzer.

So heissen nach dem Erfinder, einem Uhrmacher, die bicylindrischen Gläser.

4) **Veränderung der Thränen-Drüse bei hypersecretorischem Thränen,** von Terson und Lefas.

Es fand sich perilobuläre Bindegewebs-Sklerose und fettige Degeneration und Nekrose der Drüsenzellen.

5) **Die Ophthalmologie des Razes,** von Pergens.

6) **Fremdkörper in der Linse,** von Mazet. Moll.

VI. British Medical Journal. 1902. 24. Mai.

Remarks on myasthenia and ophthalmoplegia, by W. R. Gowers.

Verf. berichtet über 3 Fälle von Myasthenie mit besonders starker Betheiligung der Bulbus-Musculatur und einer durch die abnorme Function der Lachmuskeln bedingten Veränderung des Gesichtsausdrucks beim Lachen. (Vgl. Deutsche med. Wochenschrift. 1902. Festschrift zum 70. Geburtstage von v. Leyden.) Loeser.

VII. Ophthalmic Record. 1902. Mai.

1) **A compilation of 32 cases of glaucoma reported to the New England ophthalmological society since its foundation,** by Standish.

Bericht über 32 Glaucom-Fälle, die besonders durch die genaue Mittheilung der den Anfall auslösenden Momente interessiren, ohne aber etwas Neues zu bieten. Erwähnt sei nur, dass in einem Falle der Anfall durch die Anwendung des elektrischen Stromes auf das Auge hervorgerufen wurde.

2) **Saddle bridge eye-glasses,** by Edward Jakson.

Beschreibung und Abbildung eines neuen Pince-nez-Gestells, dessen Hauptvorzug in der sicheren Fixirung cylindrischer Gläser bezw. deren Axen besteht.

3) **A case of free cyst in the anterior chamber,** von Denig.

Freibewegliche, im Durchmesser 2 mm grosse, scheibenförmige Cyste mit braunröthlicher Wandung und durchscheinendem Inhalt in der vorderen Kammer des rechten Auges.

4) **Further history of a case of fistulous ulcer of the cornea. Enucleation. Acute granular conjunctivitis and trachoma from infection by medium of artificial eye,** by Würdemann.

5) **Simple method of suturing the tendous in enucleation,** by Frank C. Todd.



Juni.

1) **An additional case of amblyopia with central color scotoma and general defective color perception following the ingestion of Jamaica-ginger**, by Burnett.

2) **The crossed cylinder and its uses**, by Stevenson.

3) **A new method of treatment for chronic intraocular diseases, such as atrophy of the optic nerve, choroidal troubles etc.**, by Muncaster.

Verf. empfiehlt auf Grund $2^1/_2$ monatlicher Erfahrungen seinen „Ophthalmo-Oscillator", eine kleine Maschine, die den Bulbus in schnelle Vorwärts- und Rückwärtsbewegungen versetzt und so ein mächtiges Reizmittel für die Ernährung und Lichtperception schaffen soll; 4 Krankengeschichten werden kurz mitgetheilt. Loeser.

VIII. American Journal of Ophthalmology. 1902. Mai.

1) **The misuse of glasses**, by Hotz.

Verf. warnt vor der Verordnung von Gläsern, wenn andre Ursachen einer bestehenden Asthenopie ausfindig gemacht werden können (Conjunctivitis u. s. w.) und verlangt eine sorgfältigere Berücksichtigung der individuellen Verhältnisse bei der Beurtheilung der Frage, ob geringgradige Refractionsanomalien corrigirt werden sollen oder nicht.

2) **Toxic amblyopia**, by Dudley S. Reynolds.

Mittheilung von 6 Fällen.

3) **Bleaching or distinct pallor of the temporal segment, or papillomacular bundle of optic nerve fibers due to other causes than tobacco and alcohol**, by Stillson.

Mittheilung zweier Fälle, wo ausser einer allgemeinen Ernährungsstörung kein ätiologisches Moment gefunden werden konnte. Im Anschluss daran erörtert Verf. die grossen diagnostischen Schwierigkeiten in der Beurtheilung der Sehnervenpapillen, deren Aussehen schon erheblichen physiologischen Schwankungen unterworfen ist.

4) **Implantation of a wire ball within the orbit**, by Otto Landmann.

Juni.

1) **Is the dislocation of the lens into the vitreous ever justifiable?** by F. Suker.

Verf. hält die Reclination der Linse für gerechtfertigt bei: 1. Geisteskranken, 2. Epileptikern, 3. Hämophilen, 4. Irisschlottern und Verflüssigung des Glaskörpers, 5. unheilbarer Dacryocysto-Blennorrhöe oder Conjunctivitis, 6. hohem Greisen-Alter, 7. unheilbarer Bronchitis und Husten, 8. vorhergegangener Vereiterung des andren Auges und drohender Gefahr desselben Schicksals für das zweite, 9. geschrumpften und Secundär-Cataracten (im Anschluss an Entzündungen u. s. w.), 10. bei partieller Dislocation der Linse nach hinten mit Irisschlottern. Der Procentsatz der Miss-Erfolge ist dabei geringer, als wenn die entsprechenden Fälle extrahirt würden.

In allen Fällen muss sorgsam erwogen werden, ob die die Extraction gefährdenden oder contraindicirenden Momente die Nachtheile des Reclinations-Verfahren überwiegen oder nicht. Contraindicirt ist dieses unbedingt bei allen Fällen, die mit Ader- oder Netzhaut-Erkrankung complicirt sind.

---

2) **A case of sympathetic ophthalmia, with complete recovering of both eyes,** by Derrick.

Bei einem 14jähr. Knaben war es 7 Wochen nach einer penetrirenden Verletzung des linken Auges (Irisvorfall, der abgetragen wurde) zum Ausbruch einer sympathischen Entzündung gekommen, nachdem das verletzte und operirte Auge reactionslos geheilt war und seine volle Sehkraft wieder erlangt hatte. Es wurde vollkommene Heilung erzielt, und zwar, wie Verf. meint, hauptsächlich durch eine mit grösster Strenge 6 Wochen hindurch durchgeführte Dunkelkur. Loeser.

IX. Ophthalmic Review. 1902. Juni.

The value of trikresol as an antiseptic in ophthalmic practice, by Edward Jackson.

Trikresol in einer $1^0/_{00}$ Lösung ist weniger reizend als eine Sublimatlösung 1:10000, bei gleicher antisptischer Wirksamkeit. Es kann deshalb sowohl als Lösungsmittel wie bei Operationen (Auswaschen des Conjunctivalsacks, Einlegen der Instrumente u. s. w.) empfohlen werden.

Juli.

Annular skleritis (Sulzige Infiltration der Sklera), by Herbert Parsons.

Bericht über einen Krankheitsfall, für den Schlodtmann den Namen „Sulzige Infiltration der Conjunctiva und Sklera“ vorgeschlagen hatte. Verf. hält den Ausdruck „Skleritis annularis“ für besser. Loeser.

X. Therapeutic Gazette. 1902. Nr. 5.

1) **Purulent ophthalmia of the new-born.**

---

2) **The first treatment of penetrating wounds of the eyeball.**

Beide Arbeiten sind zusammenfassende Referate. Loeser.

XI. Post-Graduate. 1902. Mai.

Trachoma in immigrants, by Edward Davis.

Der erste Abschnitt behandelt an der Hand zahlreicher Tabellen den Einfluss der Einwanderung auf die Verbreitung und Zunahme des Trachoms in den vereinigten Staaten. Nach der Festlegung gesetzlicher Maassregeln, wonach Trachombehaftete ausgeschlossen wurden, trat eine deutliche Abnahme ein, wie besonders die statistischen Angaben aus den grossen Kliniken beweisen.

Juni.

Primäres Adenocarcinom der Leber; Metastasen in Aderhaut, Meningen, Lunge, Milz und Nieren, von William H. Porter.

Der mitgetheilte Fall, dessen Krankengeschichte ausführlich berichtet wird, ist dadurch ausgezeichnet, dass die primäre Geschwulst in der Leber, die hauptsächlichste Metastase in der Aderhaut sass. Loeser.

XII. American Journal of the Medical Science. 1902. Januar.

Clinical history of a case of blindness from congenital deformity of the occiput, by Charles Oliver.

Betrifft ein 4jähriges Mädchen. Die Augen waren prominent, divergent und in andauernder Bewegung, zeigten aber sonst vollkommen normale Verhältnisse; dabei absolute Blindheit. Nach einigen Monaten Exitus; Autopsie konnte nicht gemacht werden. Die Affection wird mit einer Missbildung des Hinterhauptschädels in Zusammenhang gebracht.

April.

An experimental study of the effects of change of color upon pigment-bacteria, by Charles Oliver.

Arbeit von rein bakteriologischem Interesse, die zu einem kurzen Referat nicht geeignet ist. Loeser.

XIII. Philadelphia Hospital Reports.

1) **Report of a successful case of extensive blepharoplasty for the removal of an epithelioma,** by Charles Oliver.

Entfernung eines die äussere Hälfte des Unterlides einnehmenden Tumors und plastische Deckung durch gestielten Lappen. (4 Abbildungen.)

2) **The diagnostic value of ocular changes in tumour of the cerebellum,** by Charles Oliver.

Ausführliche Mittheilung einer Krankengeschichte eines Falles von intracranieller Neubildung, die sich bei der Section als ein zwischen Wurmfortsatz des Kleinhirns und Gehirnhemisphäre eingebettetes Sarcom erwies. Die andren Symptome bieten nichts Besonderes. Loeser.

XIV. Lancet. 1902. 8. Februar.

Four cases of word blindness, by James Hinshelwood.

XV. Clinical Journal. 1902. 9. April.

A clinical lecture on some remarkable forms of injury to the eye, by Henry Power.

Mittheilungen aus der Praxis, zum grössten Theile Augenverletzungen betreffend. Loeser.

XVI. Boston Medical and Surgical Journal.

Amaurosis (Atrophy of the optic nerve) and its treatment by the subcutaneous injection of strychnia, by Hasket Derby.

Verf. hat 26 Fälle von Opticus-Atrophie mit Strychnin-Injectionen behandelt: davon 15 ohne Besserung erblindet, 1 zweifelhafte Besserung, 2 vorübergehend, 8 erheblich gebessert. Auf Grund dieser Referate glaubt Verf., dass in allen progressiven Fällen wenigstens der Vorschlag einer Strychninbehandlung gemacht werden müsse. Loeser.



XVII. A Meeting of the Will's Hospital. 1902. Februar.

Berens stellt einen Fall vor, der bezüglich der Differentialdiagnose — ob Glaucom oder Opticus-Atrophie — grosse Schwierigkeiten machte, ferner einen Patienten mit doppelseitigem Stirnhöhlen-Empyem.

Schwenk demonstrirte einen Fall von Thrombose der Central-Arterie.

Loeser.

XVIII. Royal London Ophthalmic Hospital Reports. Vol. XV. Mai 1902

1) **The nerve-supply of the lacrymal gland,** by Herbert Parsons.

Die Frage, ob die secretorischen Nerven der Thränendrüse aus dem Trigeminus oder Facialis stammen, sieht Verf. vom anatomischen, histologischen, embryologischen Standpunkte aus zu lösen, ohne jedoch eine Entscheidung nach der einen oder andren Seite treffen zu können.

---

2) **A case of sympathetic inflammation affecting the posterior part of the uveal tract,** by Herbert Fisher.

---

3) **Cases and observations,** by E. Nettleship.

a) Mittheilung zweier Fälle vorübergehender Erblindung durch kalten Windzug.

b) 4 Fälle von Berry's „hyperplastischer Conjunctivitis" und verwandter Zustände.

c) 4 Fälle von partiellem Albinismus.

d) Fall von einseitigem Accommodationskrampf.

e) Fall von Fingerverletzung mit folgendem Axillar-Abscess. Dann einseitiger Stirnkopfschmerz und rapide Sehstörung des betreffenden Auges, kurz darauf auch des andren; beiderseits Neuritis mit Ausgang in Atrophie. Neuritis der Nn. optici oder septische Entzündung des Chiasma?

f) Schwere, einseitige, retrobulbäre Neurit. mit Ausgang in Atrophie. Beginnendes Aderhaut-Sarcom neben dem gelben Fleck desselben Auges. Es handelte sich um zwei von einander unabhängige Prozesse; das Sarcom wurde zufällig bei der wegen der Sehnerven-Erkrankung vorgenommenen Untersuchung entdeckt.

---

4) **Cases of mesoblastic tumours of the orbit,** by A. Silcock and C. Marshall.

Bericht über 9 Fälle von Orbitaltumoren.

---

5) **Arcus senilis,** by Herbert Parsons.

Nach einer umfangreichen Literatur-Uebersicht berichtet Verf. über eine Reihe eigener Untersuchungen. Nach seiner Auffassung handelt es sich um eine fettige Degeneration der Substantia propria der Cornea; die exacte chemische Bestimmung des betreffenden fettigen Materials ist noch nicht gelungen.

---

6) **A report of the cases in which Haab's magnet was used for the extraction of foreign bodies from the eye at the Royal London Ophthalmic Hospital,** by Mc Callan.

Bericht über 39 Fälle. In 58 % der (29) Fälle, bei denen Eisensplitter aus dem Glaskörper entfernt wurden — nur diese werden ausführlicher er-

örtert —, wurden die Augen gerettet, und in der Hälfte von diesen gute Sehschärfe erzielt. Verf. giebt eine vergleichende Statistik der von dem Haab'schen und der durch den kleinen Magneten gewonnenen Resultate. Loeser.

XIX. Annali di Ottalmologia. 1902. Fasc. 1 u. 2.

1) **Immunisirung des Auges gegen Pneumokokken**, von Gatti.

Nach einem historischen Ueberblicke über die am Auge beschriebenen Infectionen mit Pneumokokken, Conjunctivitis häufig epidemischer Art, serpiginöses Hornhaut-Geschwür, Corneal-Infiltrate, Panophthalmitis, bespricht Verf. seine Versuche. Weder durch allgemeine Immunisirung mit Antipneumokokken-Serum, welches immunisirten Schafen entnommen wurde, noch durch Injection desselben in die Vorderkammer erreichte er Immunität gegen Infection mit Pneumokokken. Sämmtliche Kaninchen gingen nach der Injection der Kulturen in die Vorderkammer unter Suppuration des Augapfels und Allgemein-Infection zu Grunde. Wurde statt des Serums die wirksamere Pneumokokken-Vaccinationslymphe subcutan oder auch in die Vorderkammer injicirt, so liessen sich die Thiere dennoch mit Pneumokokken inficiren, aber es erfolgte keine Allgemein-Infection, so dass die Thiere den Bulbus durch Eiterung und Atrophie verloren, aber überlebten. Verf. weist endlich darauf hin, dass die von Bordet und von Ehrlich gefundenen Principien für die Lysis der zelligen Elemente in Serum im Allgemeinen auf die Pneumokokken-Infection der Vorderkammer keine Anwendung finden.

---

2) **Akromegalie mit bitemporaler Hemianopsie**, von Basso.

Beschreibung eines Falles mit anatomischem Befunde. Betreffs der histopathologischen Untersuchung der secundären descendirenden Opticus-Degeneration meint Verf., dass die erste Phase einfach durch das Verschwinden der Nervenfasern charakterisirt ist. Die zweite Phase zeigt Hyperplasie des Neurogliafibrillen-Netzes, aber auch das Bindegewebe der Septa soll activ an der Bildung des hyperplastischen Fibrillen-Netzes Theil nehmen. Die zweite Phase kann ungleichmässig längs dem Nerven entwickelt sein, namentlich kann, wohl in Folge localer Verhältnisse, die Hyperplasie am ocularen Sehnerven-Ende stärker ausgebildet sein, obwohl der Sitz der Compression des Nerven von dort weit entfernt liegt.

---

3) **Pathologie des Endothels der Cornea**, von Monesi.

An Kaninchen wurde theils galvanokaustisch, theils mit Arg. nitr.-Stift eine Stelle der Cornea zerstört oder der letzteren Staphylokokken eingeimpft und darauf die Veränderungen in der Descemet verfolgt. Die am Rande der geätzten Stelle befindlichen Endothel-Zellen sind zunächst etwas kleiner, von unregelmässiger Form, auch ihr Kern etwas kleiner und stärker gefärbt. Alsbald beginnen Reparationsprocesse, indem die Zellen sich vergrössern und Fortsätze treiben nach der geätzten Stelle zu. Es erscheinen durch Karyokinese neugebildete kleine Zellen, die aber alsbald sich ebenfalls vergrössern. Dabei treten verschiedene Zellformen auf, namentlich verlängerte Formen, welche nach dem geätzten Herde hin gerichtet sind, auch ramificirte Fortsätze treiben. Bis das an der geätzten Stelle zerstörte Endothel ersetzt ist, sind die Zellen durchschnittlich grösser als die normalen, nach Ausfüllung des Defectes aber reducirt sich unter der noch fortdauernden Zellvermehrung ihr

Volumen. Bei Aetzung mit Höllenstein bilden sich einzelne Riesenkerne, welche mitunter auch eingeschnürt erscheinen oder mehrere Lappen zeigen.

Bei Injection von antiseptischen Lösungen (Sublimat, Hydr. cyanat., Pyoctanin) in die Vorderkammer wird, wie schon Nuel fand, das Endothel derselben grösstentheils abgestossen und eine Regeneration geht von der Peripherie der Cornea oder dem Iriswinkel aus, von den intact gebliebenen Resten. Dabei findet Verf. zahlreiche Karyokinesen von Anfang an, nicht erst im späteren Stadium, wie Nuel meinte.

Endlich machte Verf. Versuche über das Verhalten des Endothels bei Schädigungen der ganzen Hornhaut-Oberfläche. Er leitete Ammoniakdämpfe durch einen Glastubus 7—15 Minuten lang auf die Cornea. Er fand, dass das Endothel sich abstiess und sich von der Peripherie her regenerirte. Das neue Endothel wies polygonale, spindelförmige, verschieden grosse Zellen mit einem oder mehreren Kernen auf, sowie zahlreiche Karyokinesen. Mitunter ging aus diesen neugebildeten Zellen Bindegewebe hervor, was namentlich bei einem Kaninchen sehr ausgesprochen zu beobachten war. Manche Zellen zeigten sprossende und sich theilende Kerne, auch mehrfach Tochterkerne, ohne dass festgestellt werden konnte, in welchem Zusammenhange mit der Entzündung oder der Regeneration dieser Vorgang steht. In den neugebildeten Endothelzellen fand Verf. im Allgemeinen die Nucleoli deutlicher, grösser und in grösserer Zahl als in den Kernen normaler Endothelzellen. Die Zellen, in denen durch scheinbar directe Kerntheilung mehrere entstanden, waren meist sehr gross, ohne dass Verf. bestimmen kann, ob alle solche Riesenzellen durch directe Kerntheilung hervorgegangen sind.

Verf. warnt vor Injection von antiseptischen Lösungen in die Vorderkammer (Fage, 1890), da das Endothel dadurch geschädigt wird, ja zu Bindegewebsbildung angeregt werden kann. Hingegen sind Injectionen von physiologischer NaCl-Lösung unschädlich.

---

4) **Wirkung des positiven und negativen Poles auf das Gesichtsfeld,** von Tarducci.

Verf. suchte in einer Reihe von Versuchen die Retina allein durch den elektrischen Strom zu beeinflussen, in einer zweiten Reihe die Centra allein ohne die Retina. Ersteres wollte er durch Application eines Poles auf die geschlossenen Lider, des anderen z. B. auf die gleichseitige Schläfegegend erreichen, letzteres z. B. durch Application der Pole auf Nacken und Scheitel, auch auf andre Stellen der Wirbelsäule und des Kopfes. In der zweiten Reihe erhielt er absolut negative Resultate für das Gesichtsfeld, welches unverändert blieb. Er zweifelt aber selbst, ob der Strom gehörig die Sehcentra getroffen habe. Hingegen fand er bei Anlegung des + Poles an einem Auge und des – Poles an irgend einer Körperstelle Erweiterung des Gesichtsfeldes beider Augen, beim Wechsel der Pole Verengerung desselben. Am auffälligsten sollen diese Aenderungen für Grün sein, aber auch für alle Farben und für Weiss nachweisbar und sollen erst nach 9 Tagen etwa ganz wieder verschwinden.

---

5) **Extraction von Eisensplitter aus dem Auge mit der magnetisch gemachten Lanze,** von Cofler.

Man kann aus den vorderen Theilen des Auges Splitter durch die während der Operation durch Anlegen des Elektromagneten an den Lanzenstiel stark magnetisch gemachte Lanze herausbefördern. Peschel.

XX. Archivio di Ottalmologia von Prof. Angelucci. 1902. März—April.

1) **Ankyloblepharon,** von Oblath.

Ein 8tägiges Kind hatte am inneren Augenwinkel des rechten Auges ein fadenförmiges Ankyloblepharon, welches durch blosses kräftiges Auseinanderziehen der Lider zerrissen wurde.

---

2) **Migraine ophtalmique,** von Ricchi.

Verf. beobachtete einen charakteristischen Fall, welcher durch längeren Gebrauch von KBr geheilt wurde. Er giebt in 117 Nummern eine dankenswerthe Zusammenstellung der Literatur über die Krankheit.

---

3) **Bestimmung der Sehschärfe mit farbigen Tafeln** (Schluss), von Colombo.

---

4) **Chemische Veränderungen von einer Netzhaut zur andren,** von Maggio. (Klinik von Prof. Angelucci, Palermo.)

Verf. fand an Fröschen, an denen nur ein Auge belichtet wurde, dass die Retina des zweiten Auges ebenfalls saure Reaction annahm, und zwar in etwas geringerem Grade als die Retina des belichteten Auges.

Er constatirte auch, im Gegensatz zu Kühne und Ewald, dass am zweiten Auge der Sehpurpur meist mehr oder weniger sich entfärbte. Da nach Pergens das Chromatin der Sehzellen im zweiten Auge etwas weniger sich vermindert als im belichteten Auge, so vermuthet Verf., dass die Veränderung der Menge des Chromatins mit derjenigen der chemischen Reaction in Zusammenhang stehe. Die Veränderungen im zweiten Auge erfolgen wahrscheinlich durch Vermittlung eines chemischen Processes, welcher längs der Nerven von einer Retina zur andren geht, vielleicht auch durch die Associationscentra der beiden Augen geht. Diese Ansicht wird dadurch gestützt, dass der Sehnerv bei belichteter Retina sauer, bei Dunkel-Retina alkalisch reagirt. (Chodin, 1877).

---

5) **Bilaterales Epitheliom des Limbus,** von Cappellini. (Rend. dell' Assoc. Med. di Parma. 1902.)

Bei einem 62jährigen Bauern, welcher an Epitheliom des Gesichts litt, stellten sich in beiden Augen auch Krebsknötchen im Limbus corneae ein. Es bestand Krebscachexie.

---

6) **Tod durch Orbital-Verletzung,** von Capellini. (Ebenda. 1901.)

Ein 5jähriger Knabe wurde im linken Auge durch einen spitzen Stock verletzt, welcher durch die obere Uebergangsfalte und das Orbitaldach in die Schädelhöhle und in den Stirnlappen drang. In diesem blieb die abgebrochene Spitze zurück. Tod durch eitrige Meningo-Encephalitis nach 27 Tagen.

Peschel.

Bibliographie.

1) Eine Methode des Ersatzes von Liddefecten, von Dr. K. Büdinger. (Wiener klin. Wochenschrift. 1902. Nr. 25.) In gewöhnlicher Weise wird ein gestielter Lappen entweder aus der Wangen- oder Schläfengegend genommen, ein zweiter Lappen aber, der den verloren gegangenen

Theil des Tarsus sammt Conjunctiva ersetzen soll, aus der Ohrmuschel excidirt. Der Knorpelhaut-Lappen wird mit der Haut nach innen gegen den Bulbus sehend so befestigt, dass an einer Seite sein Hautüberzug mit der Conjunctiva bulbi, an der zweiten mit jenem Rande des gestielten Lappens, welcher dem Lidrande entspricht, an der dritten mit dem stehengebliebenen Theile der Conjunctiva palpebrarum und des Tarsus vereinigt wird. Schliesslich wird der gestielte Lappen in der gewöhnlichen Weise befestigt. Die grosse Vitalität der Ohrmuschel macht dieselbe als Ersatzmaterial bei Blepharoplastik besonders geeignet. Schenkl.

2) Die sympathische Iridocyclitis, klinischer Vortrag von Prof. Schnabel. (Wiener med. Wochenschrift. 1902. Nr. 29 u. 30.) „Die traumatische Iridocyclitis ist eine chronische bindegewebsbildende Entzündung, welche Form und Leistung des Auges durch Schrumpfung und Erweichung bedroht. Weil sie eine solche chronische Iridocyclitis ist und nicht, weil ihr eine Verletzung vorhergeht, kommt ihr ein erkrankungsbegünstigender Einfluss auf das unverletzte Auge zu.“ „Die sympathische Iridocyclitis ist die Leistung zweier nach Art und Abstammung grundverschiedener Potenzen, einer gesteigerten Disposition zur Entzündung und des Eintrittes entzündungserregenden Stoffes in das Auge. Die Erweckung gesteigerter Disposition zur Entzündung ist eine constante Function jeder chronischen Iridocyclitis, sie sei spontan oder traumatisch; die Erzeugung der Entzündung ist eine Function verschiedener Entzündungs-Erreger, die vor oder nach dem Auftreten chronischer Iridocyclitis des einen Auges unabhängig von derselben durch irgend eine Einbruchspforte in den Körper und das andere Auge gelangen. Die sympathische Iridocyclitis ist also eine gewöhnliche spontane Iridocyclitis im sympathisirenden Auge. Die Erreger der sympathischen Iridocyclitis sind dieselben, wie die der nicht sympathischen spontanen Iridocyclitis, stammen von denselben Oertlichkeiten im Körper wie diese und bewegen sich auf demselben Wege zur Uvea wie diese.“ „In der sympathischen Iridocyclitis manifestirt sich die allgemein geltende Tendenz zu gleichartiger simultaner oder successiver Erkrankung beider Augen im Gebiete des vorderen Abschnittes der mittleren Augenhaut“ (so wie bei dem entzündlichen Glaucom und bei der Cataracta). Schenkl.

3) Zur Klinik der freien isolirten Cysticerken des 4. Ventrikels, von Dr. Richard R. v. Stenitzer, Assistent der 2. med. Abth. des allgem. Krankenhauses in Wien (Hofrath Drasche). (Wiener med. Presse. 1902. Nr. 30.) Das für die Diagnose Ausschlag gebende Symptom war ein constantes Auftreten von Erbrechen und Schwindel bei Lagewechsel. Ausserdem war auffallende Muskelschwäche, seltener Lidschlag, atrophisirende Stauungspapille vorhanden. Von Seiten der Hirnnerven waren keine wesentlichen Störungen nachweisbar. Nach 4 wöchentlichem fieberfreien Verlaufe trat unter zunehmender Benommenheit, erhöhter Pulsfrequenz, vertiefter Athmung Exitus letalis ein. Bei der Section wurde eine gespannte, zartwandige, transparente Cysticercusblase von Haselnussgrösse im 4. Ventrikel gefunden. Schenkl.

4) Ueber traumatische Läsionen der inneren Kapsel, nebst einem Beitrag zu den acuten Insolationspsychosen, von Doc. Dr. J. Donath, Ordinarius im Stephansspitale in Budapest. (Wiener med. Presse. 1902. Nr. 27 u. 28.) Ein Fall nach einem Messerstiche über dem rechten Ohre, dadurch von Interesse, dass auf der ganzen gelähmten Körperhälfte eine Herabsetzung der Tast-, Schmerz- und Temperatur-Empfindung vorhanden



war, welche ausser der allgemeinen Decke auch die Augen, Nasen- und Mundschleimhaut betraf; Pupillen, Bewegungen der Bulbi, Augengrund normal. Gesichtsfeld leicht concentrisch eingeengt. Im zweiten Falle, Schuss durch die rechte Schläfe — auch in diesem Falle starke Herabsetzung der Sensibilität für Tast-, Schmerz- und Temperatur-Empfindung auf der ganzen linken Körperhälfte. Diese Hypästhesie besteht auch für die Nasenschleimhaut, ist aber für Conjunctiva und Mundschleimhaut nicht nachweisbar; bilaterale linksseitige Hemianopie, Papillen grau verfärbt, ihre Grenzen verwaschen. Die Section bestätigt die Diagnose. Schenkl.

5) Zur Blindenphysiologie (das Sinnenvicariat), von M. Kunz, Director der Blinden-Anstalt zu Ilzach-Mülhausen i. E. (Wiener med. Wochenschrift 1902. Nr. 21—26.) „Dank der eingehenden und gewissenhaften Untersuchungen Griesbach's und andrer Forscher dürfte das Dogma vom Sinnenvicariat in sich zusammenfallen, wie so mancher andre Glaubenssatz, der Jahrhunderte lang die eine oder andre Wissenschaft beherrscht hat, den Ergebnissen exacter Forschung gewichen ist." Schenkl.

6) Ueber die Verwendung von Protargol bei der Blennorrhöe der Neugeborenen, von Dr. M. Lewitt. (Deutsche med. Wochenschrift. 1902. Nr. 24. S. 439.) Verf. bespricht in dem Sammelreferat diejenigen Arbeiten, welche sich mit der Verwerthung des Protargols an Stelle des Höllensteins bei der Blennorrhoea neonatorum beschäftigen und kommt zu dem Resumé, dass „eine Verwendung der 20 % wässrigen Protargol-Lösung als Einträufelung bei Neugeborenen gewisse Vortheile gegenüber der Höllenstein-Lösung bringt, die bei gleichem therapeutischen Effecte speciell in der Beschränkung des Reizaffectes zu suchen sind." Fritz Mendel.

7) Der Zeilenzähler zur Beurtheilung schlechten Bücherdrucks, von Prof. H. Cohn-Breslau. (Berliner klin. Wochenschrift. 1902. Nr. 20. S. 478.) Verf. hat Cartons mit 1 qcm Oeffnung, neben der eine Scala mit halben Millimetern angebracht ist, anfertigen lassen. „Nur wenn keine Spur mehr als zwei Zeilen im Loche sichtbar ist, entspricht der Druck den hygienischen Anforderungen." Fritz Mendel.

8) Zur Frage der Sehnervenscheiden-Blutungen, von Prof. Uhthoff. (Nach einem Referat in der Deutschen med. Wochenschrift. 1902. Nr. 21. S. 161.) In 3 Fällen von Schädelverletzungen traten doppelseitige Blutungen auf. Ophthalmoskopisch-mikroskopisch wurde beginnende Stauungspapille festgestellt. Fritz Mendel.

9) Ueber Sehnerven-Erkrankungen bei Schädeldeformität, von Englin. (Nach einem Referat in der Deutschen med. Wochenschrift. 1902. Nr. 21. S. 161.) Verf. demonstrirt den sogenannten Thurmschädel an 4 Patienten. Fritz Mendel.

10) Beitrag zum Auftreten des Trachoms, vorgetragen von Hummelsheim in der niederrheinischen Gesellschaft für Natur- und Heilkunde in Bonn vom 17. Februar 1902. (Referiert nach der Deutschen med. Wochenschrift.) Vortr. hat innerhalb eines kurzen Zeitraumes 4 Patientinnen im Alter von 8 bis 18 Jahren mit Conjunctivitis phlyctaenulosa beobachtet, bei denen sich nach Besserung dieser Affection typisches Trachom entwickelte. Nur in einem Falle konnte die Infections-Quelle bei Hausnachbarn mit einiger Wahrscheinlichkeit nachgewiesen werden. Vortr. glaubt annehmen zu dürfen, dass die erste Affection das Auge empfänglicher für die Aufnahme des Trachom-Erregers macht. W. Mühsam.



11) Ueber Lageveränderungen der Linse in ätiologischer und therapeutischer Beziehung, von Fritz Grob. (Inaug.-Dissert. Zürich, 1901.) Verf. stellt in seiner Arbeit die seit dem Jahre 1862 an der Züricher Universitäts-Augenklinik beobachteten Fällle von Lageveränderungen der Linse zusammen und kommt zu folgendem Resultat:

(Angeborene) Ectopia lentis	18	Fälle	= 14,4 %
Luxatio lentis spontanea	36	„	= 28,8 „
„ „ traumatica	71	„	= 56,8 „
Total	125	Fälle	

Von 21 vorgenommenen Extractionen verliefen nur 4 ohne Complicationen, bei allen andern trat Glaskörper-Verlust auf und 3 Mal schleichende Iridocyclitis des operirten Auges mit folgender sympathischer Ophthalmie des andern. Die Discission wurde in 3 Fällen vorgenommen, in ebenso viel Fällen die Reclination der Linse. Die Operationserfolge sind im Allgemeinen wenig erfreuliche. Verf. giebt in den Fällen, in denen durch Gläsercorrection keine brauchbare Sehschärfe erzielt werden kann, der Discission den Vorzug. Fritz Mendel.

12) Ueber den Zusammenhang von Cataract und Struma, von Adolf Becker. (Inaug.-Dissert. aus der Universitäts-Augenklinik zu Giessen. 1902.) In der Giessener Augenklinik sind seit 1895 8 Fälle von Starbildung bei Struma beobachtet und operirt worden. Alle 8 Fälle betrafen Frauen, von denen 5 zwischen 31 und 40, 3 zwischen 51 und 60 Jahre alt waren. Verf. betrachtet den Kropf als ätiologisches oder wenigstens disponirendes Moment für die Cataract und erklärt die Entstehung des Stars durch Auto-Intoxication in Folge abnormer Schilddrüsenthätigkeit. Er bringt damit in Zusammenhang die von andern Autoren gemachten Beobachtungen über Cataract bei Tetanie, Morbus Basedowii, Myxödem und Kachexia strumipriva.

W. Mühsam.

13) Die Functionsprüfung des Auges bei völliger Trübung der brechenden Medien, von Alfred Pühmeyer. (Inaug.-Dissert. aus der Universitäts-Augenklinik zu Greifswald. 1902.) Verf. bringt die Krankengeschichten von 5 Fällen von Cataract, in denen die nach den üblichen Methoden vorgenommene Prüfung Lichtschein für kleinste Flamme und befriedigende Projection ergab, während nach der Operation Netzhautablösung erheblichen Grades sich zeigte (?). Diesen stellt er eine Reihe von Fällen von Blutungen in die Vorderkammer und in den Glaskörper in Folge von Traumen und von infectiösen Verletzungen gegenüber, bei denen die Anfangs aufgehobene Projection sich nach Aufhellung der brechenden Medien wieder einstellte und der Fundus sich als normal erwies. Verf. will daraus schliessen, dass wir zur Zeit keine Methode besässen (?), die uns bei Trübung der brechenden Medien sicheren Aufschluss über die Beschaffenheit der lichtempfindenden Theile gebe. W. Mühsam.

14) Zur Methodik der Pupillen-Untersuchung, von Prof. Otto Schirmer. (Deutsche med. Wochenschrift. Nr. 13.) Bei der Wichtigkeit, von der die Untersuchung der Pupille nicht nur für den Augenarzt, sondern auch für den Neurologen ist, hält es Verf. für wünschenswerth, dass alle Kliniker sich auf eine Methode der Pupillen-Untersuchung einigen. Nach einer Darstellung der Anatomie des Pupillar-Reflexbogens, die sich im Wesentlichen an die Untersuchungen von Bernheimer anschliesst, beschreibt Verf. die von ihm geübte Methode. Im Gegensatz zu Bach, der die Untersuchung



im Dunkelzimmer mit künstlicher Beleuchtung vornimmt, räth Verf., die Pupillen bei Tageslicht, etwa 1 m von einem hellen Fenster entfernt, zu prüfen. Er beginnt mit einem Vergleich beider Pupillen, dann folgt Messung jeder einzelnen bei verschlossenem andren Auge. Darauf wird die Reflex-Erregbarkeit geprüft, und zwar erst die einer jeden Pupille bei geschlossenem, dann bei geöffnetem und belichtetem zweiten Auge. Schliesslich wird noch die consensuelle Erregbarkeit festgestellt und, wenn die Untersuchung bis dahin Störungen ergeben hat, das Verhalten der Pupillen bei Convergenz und Accommodation. W. Mühsam.

15) Der Frühjahrs-Catarrh, von Danvers. (London, 1902.) Der englische Verf. schrieb die kleine Monographie, um in Parma damit das Doctordiplom zu erlangen. Er bringt nichts Neues und stützt sich hauptsächlich auf 3 mikroskopisch genau untersuchte Fälle, deren Efflorescenzen sowohl von der Conjunctiva bulbi als auch vom Tarsus stammten; das Wesentliche ist die Wucherung des Epithels, zumal bei der bulbären Form. Verf. betont den Zusammenhang des Frühjahrs-Catarrhs mit Erkrankungen der Nase und warnt vor zu stark reizender Behandlung. Er fand für eine Anzahl Fälle der Parmenser Klinik einen Einfluss der relativen Luftfeuchtigkeit auf das Auftreten der Erkrankung und zwar in directem Verhältniss, da erstere in den warmen Monaten überwiegt. Steindorff.

16) Ueber Westphal-Piltz'sche Pupillen-Phänomen, von Dr. Fritz Schanz. (Berliner klin. Wochenschrift. 1902. Nr. 3.) Verf. vertheidigt nochmals, Westphal gegenüber, seine Deutung der Verengerung der Pupille bei Zusammenziehung des M. orbicularis als auf Stauung beruhend, und weist die Annahme neuer hypothetischer Nervenbahnen für das Zustandekommen des Phänomens zurück. Steindorff.

17) Medicin und Religion in ihren gegenseitigen Beziehungen, von Prof. Dr. Hugo Magnus. (Abhandlungen zur Geschichte der Medicin, herausgegeben von Magnus, Neumeister und Sudhoff. Nr. I. Breslau, Kern, 1902.) Erfreulicher Weise dringt neuerdings das Interesse an medicingeschichtlichen Studien immer tiefer. Das erste Heft der „Abhandlungen" entstammt der Feder von H. Magnus.. Skizzirt dasselbe auch nur in groben Strichen das Verhältniss unserer Wissenschaft zu ihrer „Nährmutter", der Religion, so findet der Leser doch vielerlei Anregung. Steindorff.

18) Auf der 69. Jahresversammlung der Britischen Aerzte-Vereinigung (Brit. med. Journal. 1901. 20. October) sprach Power über gelegentliche Ausführung der Depressio cataractae. Vortr. zieht diese alte Operations-Methode der Extraction in folgenden Fällen vor: 1. Bei hochbetagten, schwachen oder sonst schwierigen Kranken; 2. in physikalisch schwierigen Fällen (enge Lidspalte, kleine und tief gelegene Augen); 3. bei chronischer Conjunctivitis; 4. bei Taubheit; 5. bei Geisteskrankheiten; auch für schlaffe, phlegmatische, zu Gicht und Rheumatismus disponirte Individuen empfiehlt Vortr. die Depression der Linse, ebenso für Epileptiker; 6. bei chronischer Bronchitis, die oft genug zu Wundsprengung nach regelrechter Extraction führt; 7. wenn bei Glaskörper-Verflüssigung leicht starker Verlust von Glaskörper und Collapsus bulbi zu befürchten ist; 8. nach unglücklicher Operation des einen Auges; 9. bei Hämophilie. Vortr. schätzt die Gefahren der Methode (Iridocyclitis, secundäre Drucksteigerung, sympathische Ophthalmie u. s. w.) sehr gering ein. Steindorff.

19) Nach dem Bericht des unter der Protection Ihrer Majestät der Kaiserin Maria Feodorowna stehenden Blinden-Curatoriums für das verflossene Jahr 1901

wurde von demselben in die verschiedensten Gebiete des Reiches 32 fliegende Oculisten-Abtheilungen abcommandirt, welche 57195 Augenkranken ärztliche Hilfe geleistet und 20469 Operationen ausgeführt haben. Im Laufe von 8 Jahren wurden vom Blinden-Curatorium 206 solcher fliegenden Oculisten-Colonnen ausgerüstet, von denen 332830 Augenkranke empfangen und 102604 Operationen ausgeführt wurden. (Petersburger med. Wochenschrift. 1902. Nr. 5.)

20) Ueber hysterische Blindheit, von Dr. H. Kron. (Neurolog. Centralbl. 1902. Nr. 13 u. 14.) Nach Besprechung von zwei Fällen mit hysterischer Blindheit aus seiner eigenen Beobachtung stellt Verf. die bis jetzt in der Literatur veröffentlichten Fälle zusammen und zieht aus diesen Krankengeschichten Schlüsse bezüglich des Wesens und des Verlaufs der hysterischen Blindheit. Von den 49 beschriebenen Fällen zeigten 26 doppelseitige, 23 einseitige Amaurose. Der einmalige Anfall übertraf den wiederholt auftretenden erheblich an Zahl (32 gegen 13 Fälle). Zwischen dem 10. und 30. Lebensjahre wird die hysterische Blindheit am häufigsten beobachtet, und zwar vorwiegend bei weiblichen Personen. Die hysterische Amaurose tritt plötzlich ein, und zwar meist im Anschluss an eine voraufgegangene hysterische Attacke. Bezüglich des Verhaltens der äusseren und inneren Augenmuskeln besteht noch keine einheitliche Ansicht, ob es sich um Lähmung oder Krampf desselben handelt. Die Prognose der hysterischen Blindheit ist günstig. Die Wiederkehr des Sehvermögens erfolgt meist plötzlich. Die Therapie ist eine rein psychische. Fritz Mendel.

21) Hystérie juvénile chez une fillette de douze ans. — Hémianesthésie sensitive-sensorielle gauche complète. Neuf crises d'amaurose double absolue. Perversion de la vision binoculaire, par Réné Crachet. (Archives de neurologie. 1901. Nr. 9. [Nach einem Referat in dem Neurolog. Centralbl. 1902. Nr. 13.]) Junge Hysterica mit doppelseitiger völliger Amaurose, ärztlich mit Sicherheit beobachtet.
Fritz Mendel.

22) Beitrag zur Kenntniss der Aetiologie der Keratits parenchymatosa, von Julius Mainzer. (Inaug.-Dissert. Tübingen.) Nach kurzer Angabe der Krankengeschichten bei 51 Patienten, die an Keratitis parenchymatosa vom Jahre 1896 ab in der Tübinger Klinik behandelt wurden, kommt Verf. zu folgenden Hauptschlüssen: 1. Das weibliche Geschlecht ist an der Erkrankung stärker betheiligt. 2. Das Durchschnitts-Alter beträgt 13 Jahre. 3. In der Mehrzahl der Fälle ist hereditäre Lues nachweisbar. 4. Hutchinson'sche Zahnform ist vom Verf. nur in der Minderzahl der Fälle beobachtet, spricht aber ebenso wie Gehör-Störungen und Gelenk-Erkrankungen (hauptsächlich Kniegelenk) für hereditäre Lues.
Fritz Mendel.

23) Subconjunctivale Injectionen bei infectiösen Processen nach Star-Operationen, von Ernst Wanner. (Inaug.-Dissert. Tübingen.) Verf. veröffentlicht 12 Fälle aus der Tübinger Augenklinik, in denen es sich um mehr oder weniger schwere Infection nach Star-Operation handelt. Neben der galvanocaustischen Behandlung wurden subconjunctivale Injectionen von Sublimat und Kochsalz vorgenommen und günstige Resultate damit erzielt.
Fritz Mendel.

Um Einsendung von Separatabdrücken wird gebeten (Berlin NW. 26 Schiffbauerdamm).

Verlag von Veit & Comp. in Leipzig. — Druck von Metzger & Wittig in Leipzig.

Centralblatt

für praktische

AUGENHEILKUNDE.

Herausgegeben von

Prof. Dr. J. Hirschberg, Geh. Med.-Rath, in Berlin.

Monatlich ein Heft. Preis des Jahrganges 12 Mark. Zu beziehen durch alle Buchhandlungen des In- und Auslandes und die Postanstalten des Deutschen Reiches.

November. Sechsundzwanzigster Jahrgang. 1902.

Inhalt: **Original-Mittheilungen.** Ueber einige neuere Methoden zur Untersuchung des Sehens Schielender. Von Priv.-Doc. Dr. med. **Armin Tschermak** in Halle a. S.

Klinische Beobachtungen. I. Ueber einen Fall von präsenilem Star mit Symptomen von angeborener Bulbär-Paralyse. Von Dr. Kurt Steindorff. — II. Eine eigenthümliche Atropin-Vergiftung. Von Dr. Dreisch in Ansbach. — III. Thränensack-Entzündung bei Heufieber. Von Dr. L. Caspar in Mülheim a. Rh.

Neue Bücher.

Gesellschaftsberichte. 1) Medicinisch-naturwissenschaftliche Gesellschaft zu Jena (Section für Heilkunde). — 2) Aerztlicher Verein in Nürnberg. — 3) Medicinische Gesellschaft zu Giessen. — 4) Verein für wissenschaftliche Heilkunde in Königsberg i. Pr. — 5) Schlesische Gesellschaft für vaterländische Kultur in Breslau. — 6) Medicinischer Verein für Greifswald. — 7) Ophthalmological Society of United Kingdom.

Referate, Uebersetzungen, Auszüge u. s. w. 1) Mittheilungen aus der Augenklinik des Carolinischen Medico-Chirurgischen Instituts zu Stockholm, von Dr. J. Widmark. — 2) Aus meiner fünfzehnjährigen augenärztlichen Thätigkeit, von Dr. Th. Gelpke in Karlsruhe.

Journal-Uebersicht. I. Zehenders Klinische Monatsblätter für Augenheilkunde. 1902. April—Juni. — II. Münchener medicinische Wochenschrift. 1901. Nr. 36—39 und 1902. Nr. 12—2?. — III. Wochenschrift für Therapie und Hygiene des Auges. 1901. Nr. 41—50 und 1902. Nr. 1—39. — IV. Berliner klinische Wochenschrift. 1901. Nr. 26 bis 42. — V. Die ophthalmologische Klinik. 1902. Nr. 8—13.

Bibliographie. Nr. 1—12.

Ueber einige neuere Methoden zur Untersuchung des Sehens Schielender.

Von Priv.-Doc. Dr. med. **Armin Tschermak** in Halle a. S.

Die Frage, warum so viele Schielende trotz leidlicher Sehtüchtigkeit des schielenden Auges unter gewöhnlichen Verhältnissen nicht doppelt, sondern einfach sehen, hat seit Langem die theoretische Ophthalmologie beschäftigt. Ohne ausreichende thatsächliche Begründung statuirte man zwei Möglichkeiten oder Annahmen. Nach der einen sollte der Schielende es durch Uebung erlernen, die sonst störenden Eindrücke des schielenden Auges zu unterdrücken, sie durch einen psychischen Act zu excludiren. Die andre Annahme lautete auf abnormes Zusammenarbeiten beider Augen, auf abnormes binoculares Einfachsehen. Hatte der Begründer der Lehre von der physiologischen Identität der Netzhäute, JOHANNES MÜLLER, für solche Fälle eine angeborene verkehrte Lage der identischen Netzhautstellen und eine consecutive abnorme Stellung der Augen (Strabismus incongruus) vertreten; so lehrte ALFRED GRAEFE eine erworbene abnorme Identität: andre halfen sich mit der höchst sonderbaren psychologischen Construction, dass das Schiel-Auge seine Eindrücke auf Grund der gewonnenen Erkenntniss seiner Schielstellung, also auf Grund eines geänderten Stellungsbewusstseins an den richtigen Ort projicire.

So detaillirt die hypothetischen Erklärungsweisen waren, so wenig eingehend und systematisch war die thatsächliche Begründung. Zunächst lag dies einerseits darin, dass die Schielfälle häufig erst nach dem Versuche operativer Correction wegen paradoxer Doppelbilder genauer auf die Rolle des Schiel-Auges beim Sehact untersucht wurden. Andrerseits aber fehlte es an einer einfachen und doch exacten Untersuchungs-Methodik. Die principielle Hauptschwierigkeit bestand aber in der nunmehr erkannten Nothwendigkeit, das sensorische und das motorische Verhalten der Schielenden, die Localisationsweise und die Augenstellung gesondert zu untersuchen und zu erklären. Der folgenden Darstellung ist dies als wichtigste Voraussetzung zu Grunde gelegt, mag es auch Manchem schwer fallen mit dem Principe zu brechen, dass der Schielende wie der Normale auf Grund der Augenstellung und entsprechend derselben localisiren sollten. — Für das Verhalten des normalen Binocular-Sehenden wurde jene begriffliche Scheidung bekanntlich von J. MÜLLER, dann vor Allem von E. HERING begründet: die subjective Richtung des Erscheinens eines Eindruckes, die „Sehrichtung“, ist principiell verschieden, ja eigentlich incommensurabel, von der objectiven, d. h. geometrisch construirten „Richtungslinie“ (speciell der Gesichtslinie) bezw. „Visirlinie“, deren jeweilige Lage zum Kopfe die Augenstellung bezeichnet. Nicht die Stellung des Auges wird wahrgenommen und daraufhin der Eindruck längs irgend einer Projectionslinie in den

Aussenraum hinaus verlegt, sondern dem Eindrucke der gereizten Netzhautstelle kommt ohne directe Abhängigkeit von der Augenstellung sofort ein bestimmter Erscheinungsort, eine bestimmte Sehrichtung zu, für welche die angeborene Natur der Netzhaut-Elemente, dann die jeweilige Localisation des Vertical, Horizontal, Scheinbar-Geradevorne, endlich noch der jeweilige subjective Maassstab des Sehfeldes entscheidend sind.

Im Nachstehenden sei nun über einige neuere, bei meinen Untersuchungen[1] verwendete Methoden kurz berichtet.

I. Bestimmung der Schielstellung.

Die erste Aufgabe der methodischen Untersuchung des Sehens Schielender besteht, nach Feststellung des Schielens überhaupt durch die Einstellbewegung bei abwechselndem Verdecken je eines Auges, in der Bestimmung der Schielstellung als des Hauptcharakteristicums im motorischen Verhalten des Schielenden. Das einfachste und zugleich genaueste Verfahren hiefür besteht in dem Aufsuchen der Gesichtslinie des schielenden Auges nach Imprägnation seiner Fovea mit einem dauerhaften Nachbilde. (Methode der messenden Bestimmung der Schielstellung nach Tschermak). Man verdeckt zunächst das später zum Fixiren benutzte Auge, z. B. das sonst oder gewöhnlich „führende Auge" (Hering), und lässt das andre Auge mehrere Secunden auf ein beliebig wo (eventuell nahe der sonstigen muthmaasslichen Schiellage) angebrachtes helles Object sehen. Als ein solches Object kann die Flamme einer Lampe oder besser ein von Lampenlicht durchstrahltes, mit geöltem Papier verklebtes Loch in einem schwarzen Schirm oder — besonders für intelligentere Patienten und bei Naheversuchen geeignet — ein Streifen oder Scheibchen hellrothen Papiers mit schwarzer Fixirmarke auf weissem Grunde oder endlich eine elektrische Glühlampe mit geradem Faden, eine sog. Glühlinie — am Fixirpunkt durch eine auf die Glasröhre geklebte Marke unterbrochen, wie ich sie zuerst zur Untersuchung Schielender angewendet habe[2] — dienen. Man prägt auf diese Weise der später schielenden Fovea ein dauerhaftes negatives Nachbild oder ein Blendungsbild ein. Selbst intelligentere Kinder vermögen

[1] Ueber anomale Sehrichtungsgemeinschaft der Netzhäute bei einem Schielenden (Selbstbeobachtung). v. Graefe's Archiv f. Ophth. 1899. XLVII. 3. S. 508—550. — Autoreferat über diese Abhandlung. Centralblatt f. prakt. Augenheilk. 1899. Juli. S. 214 bis 216. — Besprechung des Buches von H. Parinaud, Le strabisme et son traitement. Centralblatt f. prakt. Augenheilk. 1900. S. 209—213. — Ueber physiologische und pathologische Anpassung des Auges. Leipzig, Veit & Comp. 1900. 31 S. — Ueber die absolute Localisation bei Schielenden. v. Graefe's Archiv f. Ophth. 1902. LV. 1. S. 1 bis 45. — Vgl. auch W. Schlodtmann, Studien über anomale Sehrichtungsgemeinschaft bei Schielenden. v. Graefe's Archiv f. Ophth. 1900. LI. 2. S. 256—294.

[2] Von der Glühlampenfabrik Siemens & Halske in Charlottenburg zum Preise von etwa 7 Mark zu beziehen. (Angabe der Spannung des Betriebstromes erforderlich.)

diese Bilder recht gut zu beobachten: eine Schädigung des Auges ist übrigens nach meinen Erfahrungen selbst bei oft wiederholten Versuchen nicht zu befürchten. — Nun wird das andre Auge geöffnet und zur Fixation eines bestimmten Punktes entweder auf einer horizontalen, besser verticalen, weissen Papierfläche oder auf einer weissen Wand in abgemessener Entfernung, z. B. 30 cm, verwendet. Das früher fixirende, nachbildtragende Auge geht nun in Schielstellung über. Das Fixirzeichen muss dem nunmehr eingestellten Auge möglichst genau gegenüberliegen, d. h. es muss dessen Gesichtslinie auf der Ebene des Papiers oder der Wand senkrecht stehen, was sich nach Hering leicht durch Punktförmig-Erscheinen einer senkrecht zur Ebene eingesenkten Nadel controliren lässt. Bei genaueren Versuchen muss auch durch einen Stirn- oder Gebisshalter für Feststellung des Kopfes gesorgt werden.

Endlich führt die untersuchte Person selbst oder der Untersucher nach deren Angaben (minder exact!) ein Testobject, z. B. einen Bleistift oder Stab, von jener Seite her in das Gesichtsfeld ein, nach welcher das Auge schielt, und nähert es der vermutheten Gegend der schielenden Gesichtslinie. Es besteht nun die Aufgabe darin, das Testobject (O) bezw. seinen dem Schiel-Auge angehörenden Eindruck, das Schielaugen-Halbbild, zur Deckung zu bringen mit dem der schielenden Fovea (F') angehörenden Nachbilde (NB). Hier handelt es sich also darum, zwei Eindrücke desselben Auges, den entoptischen der Fovea und den exogenen des Objectes in der Gesichtslinie, coincidiren zu lassen. Die mit einer Bleistiftmarke zu bezeichnende Stelle auf dem Papier oder der Wand bedeutet also den Fusspunkt der schielenden Gesichtslinie (f'), bestimmt die Schielstellung. Vorstehende Figur (1) mag das Verfahren veranschaulichen.

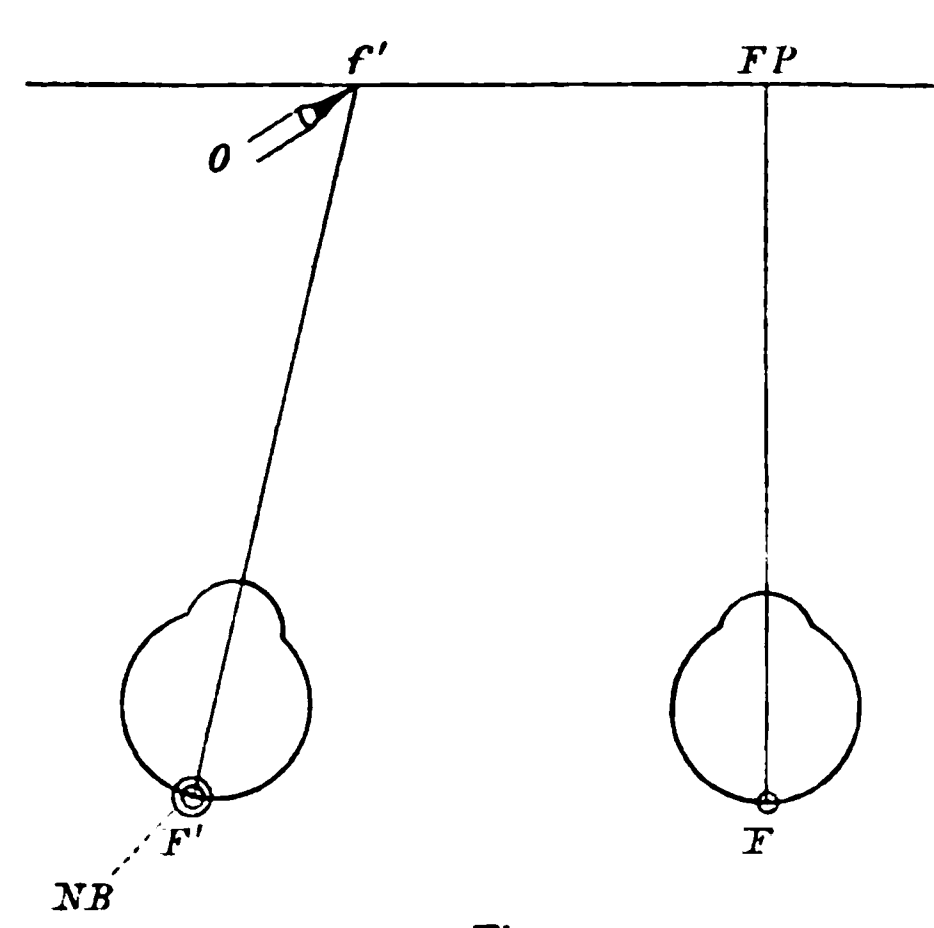


Fig. 1.

Wo bei diesem Versuche das Nachbild erscheint, ob am Fixationspunkt selbst oder ausserhalb desselben, ist zunächst ganz zu vernachlässigen. Nur muss man sich durch Abdecken des Schiel-Auges für Momente vergewissern, dass der Untersuchte thatsächlich den Eindruck der schielenden Fovea, nicht den gleichzeitig erzeugten excentrischen Eindruck des fixirenden Auges verwerthet. Für die zu spontanem Doppeltsehen disponirten Schielenden ist übrigens der erstere Eindruck in Folge seiner grösseren Deutlichkeit so wie so viel auffallender: die nicht zu Doppeltsehen

disponirten Schielenden bemerken hiebei wohl überhaupt nur das Halbbild des Schiel-Auges. — Man wiederholt den Versuch zur Controle einige Male und überzeugt sich dabei von dem Oscilliren der Schielstellung, auch wenn alle äusseren Bedingungen constant gehalten werden. Wiederholt man den Versuch in grösseren Intervallen, nach Tagen, Wochen, Jahren, so kann man eventuell einen geänderten Typus der Schielstellung, wieder mit Oscilliren innerhalb gewisser Grenzen, vorfinden.

Weiter constatirt man leicht, dass jeder oder fast jeder Schielende auf Grund dieser exacten Methode nicht bloss eine Horizontal-, sondern auch eine gewisse Vertical-Ablenkung erkennen lässt. Untersucht man genauer mit einer lothrechten Lichtlinie und mit Markirung der Enden des Nachbildes, so findet man regelmässig auch noch eine Rollungs-Abweichung. Die Schiel-Ablenkung erweist sich in der Regel als eine dreisinnige. Einen Fall von reiner Breiten-Abweichung ohne Höhen- und Rollungs-Ablenkung möchte ich überhaupt als einen ganz seltenen und eventuell nur temporär bestehenden Zufall betrachten. Die traditionelle Unterscheidung von Strabismus convergens-divergens, sursum-deorsum vergens und rotatorius betrachte ich als principiell unberechtigt. Die Theorie und wohl auch die Therapie des Schielens muss jedenfalls mit obiger Regel rechnen.

Aus den Maassen von Beobachtungs-Entfernung, Pupillendistanz und Horizontal-Abstand (a) des gefundenen, mittleren Fusspunktes ist der Horizontal-Schielwinkel leicht zu berechnen $\left(\delta = \beta \mp \alpha\right.$, für 65 mm Pupillendistanz und 30 cm Beobachtungs-Abstand $\operatorname{tg} \beta = \frac{65}{300}$, $\beta = 12^{0}\,13{,}5'$, $\left.\operatorname{tg} \alpha = \frac{65 \mp a}{300}\right)$.
Für 65 mm Pupillendistanz und 30 cm Beobachtungs-Entfernung entspricht am Horizontal-Schielwinkel

	1	2	5	10	20 cm
bei Divergenz:	1° 50′	3° 41,5′	9° 21′	18° 53′	36° 27,5′,
bei Convergenz:	1° 49′	3° 36,5′	8° 44,5′	16° 35,5′	27° 13,5′,

am Vertical-Schielwinkel

1	2	5	10	20 cm
1° 54,5′	3° 49′	9° 27,5′	18° 26′	33° 41,5′.

Das rechnerische Auswerthen der Schielstellungs-Bestimmung hat allerdings nur relativen Werth. Die diagnostische Haupt-Aufgabe ist auch ohne Rechnung zu lösen. Bequem, aber nicht ganz richtig (da hiebei der Scheitel des Winkels im fixirenden Auge liegt!) ist die Verwendung einer Winkelscala nach Maddox.

Schon durch die graphische Verzeichnung, welche uns dauernd interessante Protokolle liefert, ist ferner die bedeutsame Thatsache zu constatiren, dass die Schielstellung zwar mehr oder weniger ausgiebig, aber in charakterischer Weise sich zu ändern pflegt, wenn man einen Wechsel in den Abbildungs-Verhältnissen vornimmt (Schlodt-

MANN). Wenn wir z. B. das Schiel-Auge mit einem weissen Schirm verdecken (die Schielstellung wird dann auf einer zwischen Schirm und Auge aufgestellten Glasplatte markirt und die Marke hierauf nach Entfernen des Schirmes auf den Papierhintergrund projicirt) oder wenn wir bloss ein farbiges Glas vor dasselbe setzen, wie man es zur sog. Differenzirung der Doppelbilder zu thun pflegt, oder wenn wir eine mediane Scheidewand anbringen und alles bis nahe an den fixirten Punkt nur je einem Auge sichtbar machen und dergl. — immer wieder besteht die Gefahr, dass die Schielstellung, über das gewöhnliche Oscillationsbereich hinausgehend, einen ganz anderen Typus annimmt, der aber wieder oscillatorisch variirt. Freilich muss dies nicht eintreten oder wenigstens nicht in erheblichem Maasse. Doch bleibt jeder Schluss aus der Lage der künstlich differenzirten oder hervorgerufenen Doppelbilder auf die „Schielstellung unter den Verhältnissen des gewöhnlichen Sehens" sehr suspect — ganz abgesehen von der Möglichkeit anomaler Localisation und deren Aenderung (s. später).

Unentbehrlich hingegen ist die oben angedeutete einfache Rechnung, wenn man den Schielwinkel für verschiedene Entfernungen einigermaassen genau vergleichen will: schlägt er z. B. doch in meinem eigenen Falle für Rechtsfixation von 8° 44,5′ relative Divergenz für 11 cm Entfernung in 1° 22,5′ Convergenz für 200 cm Entfernung um!

Bereits SCHLODTMANN's Beobachtungen sprechen gegen eine einfache und allgemeine oder ausschliessliche Analogie der typenmässigen Schielstellungs-Aenderungen bei Wechsel der Abbildungs-Verhältnisse mit den Fusionsbewegungen beim Normalen: gewiss wäre die Möglichkeit einer solchen Parallele, wie sie zuerst A. BIELSCHOWSKY[1] angedeutet hat, Jedem sympathisch gewesen. Da SCHLODTMANN das Pro und Contra in diesem heute noch nicht spruchreifen Problem nicht weiter ausgeführt hat, sei hier eine kurze Bemerkung gestattet als Ergänzung und zur Vermeidung einer eventuell missverständlichen Auffassung des Passus bei SCHLODTMANN (seine Worte S. 291 in Klammern „Aenderung der Schielstellung ohne Aenderung der Localisationsweise!" beziehen sich auf den Hauptgedanken „Das umgekehrte Verhältniss — — primär geänderten Localisation", nicht auf den Nebengedanken „Analogie zu den Fusionsbewegungen").

I. Eine Aenderung der Schielstellung ohne Aenderung der „Localisation" würde dann eine einfache Analogie zu den Fusionsbewegungen beim Normalen gestatten, wenn z. B. beim Uebergange von Abblendung des Schiel-Auges zu dessen Mitreizung die Schielstellung sich in dem Sinne änderte, dass nunmehr eine von der fixirenden Fovea weniger disparate Stelle im Schiel-Auge gereizt wird. Es würde dann die Aenderung der Schielstellung auf Einstellung sehrichtungsgleicher Stellen gerichtet sein, so zu sagen auf eine gerade passende Einstellung und anomale binoculare Verschmelzung abzielen. Beim Normalen ändert bekanntlich ein Wechsel der Abbildungs-Verhältnisse die Beziehung der

[1] Mittheilung auf dem internat. Ophthalmologen-Congress in Utrecht 1899 und Untersuchungen über das Sehen der Schielenden. v. Graefe's Archiv f. Ophth. 1900. L. 2. S. 467.

Netzhäute, die Correspondenz nicht; die Abbildung des Objectes der Aufmerksamkeit auf disparaten Netzhautstellen veranlasst die auf correspondente Abbildung und binoculare Verschmelzung gerichtete Fusionsbewegung. — In vielen Schielfällen trifft wohl die oben formulirte Bedingung und damit die Möglichkeit einer Analogisirung unstreitig zu. Ein solcher Fall mag in der ersten Beobachtung einer Aenderung der Schielstellung unter der deckenden Hand (seitens A. Bielschowsky) vorliegen. Bei andren Fällen ist dies jedoch nicht der Fall: die Aenderung der Schielstellung bei Auf- und Zudecken des Auges ist so zu sagen eine dem Sinne nach paradoxe. So kann z. B. bei Oeffnen des abgeblendeten Schiel-Auges Zunahme des Divergentschielens statt der von der anomalen Sehrichtungsgemeinschaft geforderten Convergenz eintreten. — Unzureichendes Ausmaass bei richtigem Sinne der Bewegung oder ein Hinausschiessen der Schielstellungs-Aenderung über das Ziel würde die Möglichkeit einer Analogie zu den Fusionsbewegungen noch nicht ausschliessen. Andrerseits lassen sich gewisse, künstlich geschaffene Abbildungs-Verhältnisse (z. B. Trennung der Gesichtsfelder durch eine bis nahe an den Fixationspunkt reichende Scheidewand und zudem unbehindertes Sehen des fixirenden Auges oder Einschränkung von dessen indirectem Sehen durch eine stenopäische Lücke), denen je ein bestimmter, deutlich verschiedener Typus der Schielstellung entspricht, nicht, wie der obige Fall, unter das einfache Schema „Betheiligung — Abblendung des andren Auges" bringen.

II. Eine Aenderung der Schielstellung mit Aenderung der Localisation — der gewöhnliche Fall — würde dann eine allerdings complicirtere Analogie zu einer Fusionsbewegung gestatten, wenn die Stellungs-Aenderung wieder auf passende Einstellung gerichtet wäre, also wenigstens im gleichen Sinne wie die Localisations-Aenderung erfolgte. In vielen Fällen von Wechsel der Abbildungs-Verhältnisse trifft dies zu, in andren aber nicht (vgl. Schlodtmann, z. B. Tafel IX, Fig. 4).

III. Endlich kommt auch Aenderung der „Localisation" ohne Aenderung der Schielstellung vor: also Ausbleiben jedes mit einer Fixationsbewegung zu vergleichenden Effectes trotz geänderter, speciell vermehrter Disparation der Eindrücke in beiden Augen.

Das ganze Problem der Natur der typenmässigen Schielstellungs-Aenderung bei Wechsel der Abbildungs-Verhältnisse und der Analogie zu den Fusionsbewegungen, sowie die Frage nach dem nicht unwahrscheinlichen Vorkommen zweifelloser Fusionsbewegungen bei Schielenden mit anomaler Sehrichtungsgemeinschaft, speciell bei solcher der zweiten Gruppe, d. h. mit der äusseren Möglichkeit anomalen binocularen Einfachsehens, bedarf noch des erschöpfenden Studiums. Das Thema ist allerdings kein leichtes: auch hier kann nur die principielle Scheidung von „Localisation" und Schielstellung, von Sensorischem und Motorischem zum Ziele führen.

II. Diagnose und Charakterisirung der Localisationsweise.

Die zweite Aufgabe besteht in der Untersuchung des sensorischen Verhaltens. Es gilt festzustellen, ob zwischen den beiden Netzhäuten des Schielenden noch die normale, angeborene Beziehung, die Correspondenz, besteht, oder ob eine abnorme Beziehung, eine anomale Sehrichtungsgemeinschaft, sich ausgebildet und die Correspondenz in den Hintergrund gedrängt hat. Auch diese Frage nach der Deckungsweise oder „relativen

Localisation der beiden Einzelsehfelder" ist durch Verwendung von Nachbildern sehr leicht zu entscheiden (Methode der Prüfung und zahlenmässigen Charakterisirung der anomalen Localisation nach Tschermak).

Man verfährt ganz ähnlich wie dies oben für die Bestimmung der Schielstellung beschrieben wurde. Es wird nämlich wieder zuerst das eine Auge verdeckt und der Fovea des andren, später schielenden Auges ein dauerhaftes Nachbild eingeprägt, z. B. durch Fixation der Unterbrechungsmarke einer verticalen Glühlinie oder des schwarzen Punktes inmitten eines verticalen Streifens aus rothem Papier auf weissem oder grauem Grunde. Sodann wird in dem andren Auge gesondert gleichfalls ein Nachbild, z. B. durch Fixation einer horizontalen Glühlinie oder eines horizontalen Papierstreifens, erzeugt. Lässt man nun den Patienten auf eine gleichmässig helle Fläche blicken, so gelingt es ihm leicht, anzugeben, ob sich die beiden Linien zu einem regulären Kreuze zusammenfügen, oder ob der eine Arm gegen den andren, fixirten verschoben erscheint. Im ersteren Falle ist das sensorische Verhalten ein normales, es besteht trotz der motorischen Störung normale Combinations- oder Deckungsweise der beiden Einzelsehfelder, es functionirt die Correspondenz der Netzhäute. Solche Schielfälle bezeichne ich als erste Gruppe.

Im Falle von excentrischer Lage des Schielaugen-Nachbildes liegt der Beweis vor, dass sich die Eindrücke der beiden Netzhautmitten nicht mehr in der normalen Weise decken: die Eindrücke oder das Sehfeld des schielenden Auges sind verschoben gegenüber dem Sehfelde des fixirenden Auges. Eine Reihe von Erscheinungen, die ich an andren Orten[1] eingehend besprochen habe (speciell die Möglichkeit einer wenigstens zeitweiligen binocularen Mischung von verschiedenen Helligkeiten und Farben), berechtigt meines Erachtens zu dem Schlusse, dass dieser abnormen relativen Localisationsweise der beiden fovealen Nachbilder eine anomale Beziehung der beiden Augen, eine anomale Sehrichtungsgemeinschaft, nicht ein abnormes selbstständiges Localisiren jedes einzelnen Auges zu Grunde liegt. Fälle mit sowohl motorischer als sensorischer Störung, also Schielende mit anomaler Sehrichtungsgemeinschaft, bilden nach meiner Eintheilung die zweite und die dritte Gruppe.

Die differentialdiagnostische Entscheidung, ob der Eindruck der schielenden Fovea normal oder abnorm localisirt erscheint, wird übrigens schon bei der Bestimmung der Schielstellung vorweggenommen: doch lasse man den Patienten bei dieser ersteren nicht so sehr auf den scheinbaren Ort des allein erzeugten Schielaugen-Nachbildes achten, als vielmehr ganz unbeeinflusst die Deckung mit dem Testobjecte ausführen.

Der subjective Ort des excentrischen Erscheinens des Schielaugen-Nachbildes, die subjective Sehrichtung der schielenden Fovea, der Seh-

[1] Vgl. speciell v. Graefe's Archiv f. Ophth. LV. 1. S. 3, 6—9.

richtungs-Unterschied zwischen den beiden Netzhautmitten ist als solcher natürlich nicht durch äussere, geometrische Messung bestimmbar. Nur in der Weise ist eine zahlenmässige Charakterisirung, keine Messung der Anomalie möglich, dass man durch das Netzhautbild eines Testobjectes (*O*) diejenige excentrische Stelle im fixirenden Auge (*A*) aufsucht, deren Eindruck sich mit jenem der schielenden Fovea (F′) deckt. Man bestimmt also diejenige objective Richtungslinie, d. h. ihren Fusspunkt (*a*), welche auf die mit der schielenden Fovea (*F′*) sehrichtungsgleiche Stelle (*A*) hinzielt. Aus dem Abstande jenes Fusspunktes (*a*) vom Fixationspunkte (*FP*) ergiebt sich ohne Weiteres der Excentricitätsgrad (∢ *AF*) jener charakteristischen Netzhautstelle im fixirenden Auge. In Figur 2 ist das Princip der Methode dargestellt.

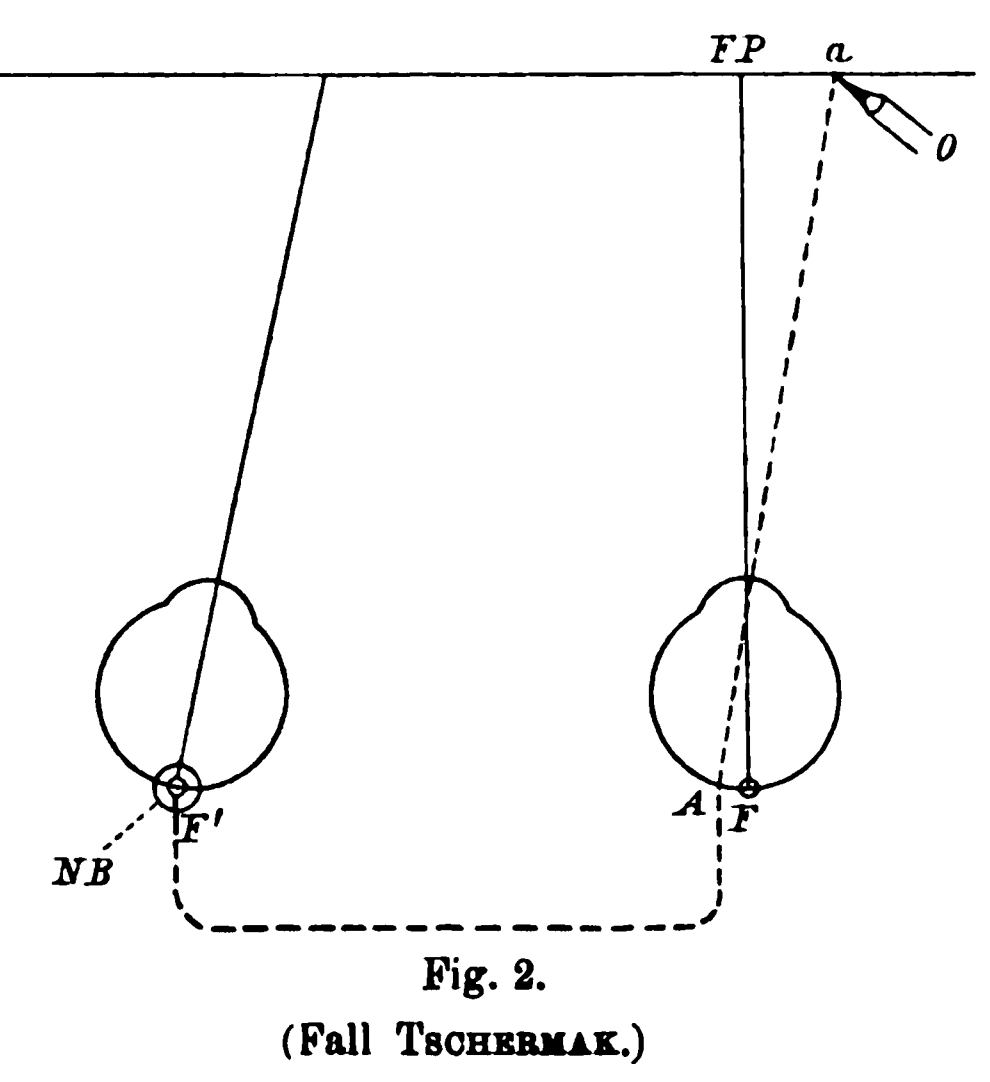


Fig. 2.
(Fall Tschermak.)

Bei diesem Versuche spielt die Schielstellung an sich gar keine Rolle: man kann z. B. das schielende Auge mit dem Finger aus seiner Lage drängen und beliebig herumführen, sein Nachbild verharrt an demselben scheinbaren Orte.

(Schluss folgt.)

Klinische Beobachtungen.

[Aus Prof. Hirschberg's Augenheilanstalt.]

I. Ueber einen Fall von präsenilem Star mit Symptomen von angeborener Bulbär-Paralyse.[1]

Von Dr. Kurt Steindorff.

Die Kranke, die ein eigenthümliches Krankheitsbild illustrirt, ist 45 Jahre alt. In Folge einer leichten psychischen Schwäche kann sie keine ganz genauen anamnestischen Angaben machen. Sie war als Kind viel krank, weiss jedoch nichts von Krämpfen, hat dann später ein Mal Typhus gehabt und war stets schwach. Sie hat die Augen nie ganz schliessen können, ihre Sprache war stets so eigenartig wie jetzt. Die Sehkraft sinkt angeblich seit einem Jahre.

Die Kranke ist sehr schwächlich, hat auffallend kleine Hände und Füsse

[1] Vorgetragen in der Berliner ophthalmolog. Gesellschaft am 23. October 1902.

und magere Arme. Die Sprache ist näselnd verwaschen und undeutlich, als hätte die Patientin einen Kloss im Munde, und erinnert unverkennbar an die bei progressiver Bulbär-Paralyse vorkommende Sprachstörung. Dieser Ataxie der Sprache entspricht eine gewisse Ataxie der unteren Extremitäten, eine Coordinations-Störung, die beim Knie-Hackenversuch noch deutlicher wird. Ihre Muskeln ermüden sehr schnell, erholen sich aber leicht wieder. Störungen beim Kauen und Schlingen, sowie in der Blasen- und Mastdarmfunction fehlen, die Zunge ist von normaler Festigkeit und zeigt keine fibrillären Zuckungen. Der Patellar-Reflex ist links erloschen, rechts nur schwach; die Pupillen reagieren befriedigend auf Licht-Einfall. Die Sensibilität wurde allenthalben normal befunden. Die rechte Lungenspitze zeigt etwas Dämpfung und verschärftes Vesiculär-Athmen, sonst ergab die Untersuchung der inneren Organe keine Abweichungen von der Norm.

Am auffallendsten ist der schlaffe, müde Gesichts-Ausdruck, der durch leichte Ptosis und die Unfähigkeit völligen Lidschlusses bedingt ist. Auch in seinen übrigen Aesten ist der N. facialis paretisch: vor allem kann die Patientin die Stirn nicht runzeln und giebt an, dass sie es nie gekonnt habe, dass vielmehr ihre Stirn stets glatt geblieben sei; sie kann nicht pfeifen, die Backen nicht aufblasen u. s. w. Auf beiden Seiten ist ausser dem Oculomotorius-Ast des Levator und ausser dem Facialis (hauptsächlich dem oberen) beiderseits der N. abducens in seiner Function etwas beeinträchtigt. Es handelt sich also um Symptome von angeborener, anscheinend nicht progressiver und unvollständiger Bulbär-Paralyse.[1] Die herabhängenden Lider, der schlaffe, leidende Gesichts-Ausdruck, der reife Star in verhältnissmässig jugendlichem Alter bilden eine Vereinigung von Symptomen, die Herrn Geheimrath Hirschberg bereits seit 30 Jahren auffiel und die er in seinen Kranken-Tagebüchern ganz kurz als „Cataracta cachectica" bezeichnete. Dieser Name soll nicht in die Literatur eindringen, sondern dient nur für unsere Klinik (gewissermaassen ad usum proprium) zu schneller Verständigung bei diesen sehr seltenen Fällen.

Als diese Patientin Anfang Juli sich zum ersten Male in unsrer Anstalt vorstellte, war ihre Sehkraft durch die Linsentrübung auf Fingerzählen rechts in 6′, links in $1^1/_2$′ herabgesetzt, und das Gesichtsfeld, soweit es bei ihren Angaben genau aufzunehmen war, beiderseits normal. Die Extraction dieser Art von Staren ist nicht so einfach, wie die der gewöhnlichen. Denn wenn die Rindenreste nach der Extraction nicht gehörig entleert werden, so kommt es leicht zu Iritis und streifenförmiger Keratitis. Daher ist bei ihnen die Operation mit runder Pupille zu widerrathen; in unserem Falle war sie schon deswegen nicht angebracht, weil die Kranke recht ungeschickt, furchtsam und unfähig war, die Augen zu drehen. Dazu kam noch eine durch den Lagophthalmus bedingte Verdickung und Unebenheiten des Augapfel-Bindehautstreifens unterhalb des Hornhaut-Randes, wobei zu bemerken ist, dass Trachom nicht nachweisbar war. Wohl aber Haarkrankheit, d. h. ganz feine, helle Härchen, die hinter den normalen Wimper-Reihen des unteren Lidrandes gerade nach oben gegen die Augapfel-Bindehaut gerichtet waren und mehrfach, zumal vor den Operationen, ausgerupft werden mussten.

So wurde denn zunächst links eine präparatorische Iridectomie vorgenommen und nach deren reizloser Heilung dieselbe Operation rechts ge-

[1] Ueber die wirkliche anatomische Begründung dieser merkwürdigen Krankheit vermögen wir uns nicht zu äussern. Jedenfalls fehlen einige Nerven-Lähmungen in diesem Syndrom, so dass man nicht von eigentlicher Bulbär-Paralyse reden kann, doch erinnert es an die sog. myasthenische Form der Bulbär-Paralyse.

macht. 14 Tage nach der Iridectomie des rechten Auges wurde an diesem die Extraction ausgeführt, die normal, schnell und zufallsfrei beendet wurde. Wegen des fehlenden Lidschlusses wurden unmittelbar vor dem Star-Schnitt zwei sogenannte Epidermoidalnähte horizontal unterhalb der unteren und oberhalb der oberen Wimpern angelegt und nach Beendigung der Star-Operation geknüpft. So gelang der Lidschluss mechanisch und ersetzte den physiologischen.[1] Die Linse war, wie auch in den übrigen Fällen dieser Starform, weiss, klein und maass $7:3^1/_2$ mm; auch auf dem andren Auge hatte der Star diese Maasse. Die Heilung verlief reizlos, aber die für die „Cataracta cachectica" einigermaassen charakteristische streifenförmige Hornhaut-Trübung wurde auch bei dieser Patientin beobachtet. Die erste Sehprüfung ergab + 14,0 D. sph. = $^5/_{20}$. Die Kranke erholte sich bei weiterem Verweilen in der Anstalt zusehends, lernte aber nicht, die Lider zu schliessen. 2 Monate nach der präparatorischen Iridectomie wurde nun auch links der Star extrahirt, unter denselben Kautelen, namentlich bezüglich der Lider, und zwar kam es während der Heilung nicht zu der sonst beobachteten Keratitis. Auch links sieht sie mit + 14,0 D. sph. = $^5/_{20}$. Die erst jetzt mögliche ophthalmoskopische Untersuchung ergab normalen Augenhintergrund, während sich in einem der früheren Fälle auf beiden Augen circulär um den Aequator ganz kleine, zart gescheckte, dicht gedrängte Herde vom Charakter der bei uns sogenannten hepatischen fanden.

Die in Rede stehende Starform, die in unserer Anstalt bisher in 4 Fällen beobachtet wurde, befällt im Allgemeinen nur Frauen um das 40. Lebensjahr; ihr ist der eigenartige Gesichts-Ausdruck und die Unfähigkeit, die Lider ganz zu schliessen, eigenthümlich.

II. Eine eigenthümliche Atropin-Vergiftung.

Von Dr. Dreisch in Ansbach.

Im Vorstehenden möchte ich über einen Fall von Atropin-Vergiftung berichten, welcher sowohl hinsichtlich seiner Entstehung, als auch seines Verlaufes manches Seltsame bieten dürfte.

Ein 35jähriger Fabrikarbeiter W. consultirte mich wegen einer seit 8 Tagen bestehenden Entzündung des linken Auges. Die Untersuchung ergab die ausgesprochenen Erscheinungen einer Regenbogenhaut-Entzündung, die Pupille war mit Exsudat bedeckt, die Regenbogenhaut ringförmig verwachsen; es bestand starke ciliare Reizung und die damit verbundenen Schmerzen. Anamnestisch war festzustellen, dass Patient vor 8 Tagen plötzlich mit Schmerzen des Morgens erwachte und gleichzeitig Abnahme der Sehkraft auf dem linken Auge bemerkt. Patient hatte eine sehr bewegte Vergangenheit. Nach 6jähriger Dienstzeit in der Fremdenlegion war er flüchtig gegangen und nach langen entbehrungsreichen Fahrten wieder in Deutschland gelandet. Während dieser Zeit litt er wiederholt an rheumatischen Affectionen, sowie einmal an Gonorrhöe. Luetische Infection stellte er in Abrede.

[1] Dieser mechanische Lidschluss wurde von einem französischen Fachgenossen als allgemeine Methode empfohlen, was aber unzweckmässig ist. Aber in solchen Fällen, wie der vorgestellte, ist die Methode anzurathen. Gelegentlich kommt auch bei Alter-Star absolute Unfähigkeit des physiologischen Lidschlusses vor und erheischt Lidnaht. Dieselbe wird bei uns am 3. Tage nach der Extraction gelöst.



Einige Tropfen einer 1% Atropin-Lösung in einem Zeitraum von 15 Minuten ins Auge eingeträufelt, hatte keine Wirkung. Ich brachte deshalb 0,001 Atropin in Substanz in den Bindehautsack, comprimirte das Thränenröhrchen und nach etwa 12 Minuten erweiterte sich die Pupille nach innen oben. Ich gab dem Patienten noch einige allgemeine Ordinationen und entliess ihn mit der Weisung, am nächsten Tage wieder in die Sprechstunde zu kommen.

Nach etwa einer Stunde kam die Hausfrau des Patienten mit der Bitte, ich solle mich doch einmal nach demselben umsehen. Als er von mir nach Hause gekommen sei, habe er über eingenommenen Kopf, Uebelkeit und Trockenheit im Halse geklagt. Danach sei er sonderbar geworden, spreche wirres Zeug, sei unruhig, so dass sie fortgelaufen sei, um mich zu holen.

Da ich aus den kurzen Angaben der Frau entnehmen zu können glaubte, dass es sich möglicher Weise um eine Atropin-Vergiftung handeln könne, nahm ich Morphium-Lösung mit und beeilte mich, den Patienten aufzusuchen.

Ich fand ihn angekleidet auf dem Bett liegen, bewusstlos, unruhig mit den Händen agitirend. Die Pupille des gesunden Auges war weit und reactionslos, der Puls war kräftig, jedoch sehr beschleunigt (132), das Gesicht stark geröthet, die Athmung keuchend. Die Diagnose war mir nach diesem kurz aufgenommenen Befund unzweifelhaft, ich injicirte dem Patienten sofort 0,03 Morphium und liess ihm eine Eisblase auf den Kopf legen. Während der nächsten Viertelstunde nahm die Unruhe des Patienten zu, er schlug mit Armen und Beinen um sich, sprach wirre Sätze, zuweilen konnte man verstehen, dass er fürchtete, gemordet oder mit Messern gestochen zu werden. Nach einer Viertelstunde wurde er ruhiger und schlief ein; die Nasenflügel zuckten, ebenso die mimischen Muskeln des Gesichts. Die Athmung war röchelnd; die Herzthätigkeit gut.

Nach 2 Stunden schlief Patient noch einen tiefen Schlaf, die Pupille des gesunden Auges reagirt träge auf Licht-Einfall. Die ganze Nacht über schlief Patient sehr ruhig. Als ich ihn am frühen Morgen aufsuchte, war er bei Bewusstsein, nur noch etwas desorientirt. Er gab auf Anfragen Antwort, klagte über Uebelkeit, Appetitlosigkeit, allgemeine Mattigkeit und Trockenheit im Halse. Das Aussehen war blass, Pupillenreaction war vorhanden, wenn auch träge. Die Sehnenreflexe waren deutlich gesteigert. Patient gab an, er habe in der Nacht die Empfindung gehabt, als würde er von Ungeziefer gestochen und verspüre jetzt noch Jucken am ganzen Körper. Die Prüfung auf Accommodation am Nachmittag ergab, dass der Nahepunkt deutlich hinausgerückt war. Patient selbst äusserte, dass er Alles verschwommen sehe. Am nächsten Morgen waren alle Erscheinungen verschwunden.

Während ich schon in vielen Fällen Atropin in Substanz in den Bindehautsack unter Compression des Thränenröhrchens einbrachte und ausser Trockenheit im Hals noch nie Vergiftungs-Erscheinungen beobachtete, traten hier derartig stürmische Erscheinungen zu Tage, die indes wie gewöhnlich sehr rasch wieder verschwanden. Ich vermag mir dies nur dadurch zu erklären, dass das Nervensystem des Mannes, dessen Vorgeschichte ich kurz geschildert, nicht die nöthige Widerstandsfähigkeit hatte und schon auf eine kleine Dosis des Giftes mit so lebhaften Erscheinungen reagirte. Auffallend ist ferner die erhöhte Reizbarkeit der sensiblen Nerven-Endigungen, sowie die der vasomotorischen Nerven, ferner die Betheiligung des Hemmungs-Apparats der Herzthätigkeit im Sinne einer Lähmung.

Bemerkenswerth ist die prompte therapeutische Wirkung des Morphium.

III. Thränensack-Entzündung bei Heufieber.

Von Dr. L. Caspar in Mülheim a. Rh.

Am 13. Juni d. J. stellte sich mir ein den besseren Ständen angehöriger junger Mann von 18 Jahren vor wegen einer in der Nacht vorher entstandenen, schmerzhaften Röthung und Anschwellung in der Gegend des rechten inneren Augenwinkels. Patient war mir seit Jahren bekannt; wiederholt hatte er mich wegen zunehmender Kurzsichtigkeit aufgesucht; weitere krankhafte Veränderungen waren nie aufgetreten. Jetzt litt er seit einer Woche an Schnupfen, leichter Reizung der Bindehaut und nächtlichen Asthmaanfällen, kurz an ausgesprochenem Heufieber, einem Leiden, mit welchem er seit einigen Jahren stets zur nämlichen Zeit geplagt war, mit dessen Erscheinungen ich selber überdies aus langjähriger eigener Erfahrung nur zu sehr vertraut bin.

Es fand sich eine reichlich erbsengrosse, pralle, sehr druckempfindliche Anschwellung des rechten Thränensackes. Die Haut daselbst war leicht geröthet. Aus den Thränenpunkten liess sich nichts ausdrücken. Bindehaut beiderseits mässig blutüberfüllt, aber ohne schleimige Absonderung.

Nachdem einen Tag lang Leinsamen-Umschläge gemacht worden, wurde am 14. Juni der Thränensack in der üblichen Weise von der Haut aus eröffnet, worauf sich eine ziemliche Menge gelben Eiters entleerte. Unter Ausspritzungen mit warmer Sublimat-Lösung heilte die Sache ohne weitere Folgen in 3 Tagen.

Dass im vorliegenden Falle die Thränensack-Entzündung in ursächlichem Zusammenhang mit dem Heufieber stand, dünkt mir mangels jeden andren Grundes für dieselbe eine ziemlich einwandfreie Annahme. Allerdings handelt es sich anscheinend um ein seltenes Zusammentreffen; denn soweit mir die betreffende Literatur zugänglich ist, finde ich von einem solchen nichts erwähnt. Zum Verwundern ist das übrigens nicht, wann man sich vergegenwärtigt, dass der durch den Heufieber-Erreger — welcher Art dieser nun auch sein mag — veranlasste Schnupfen wenig Neigung hat, eine ausgesprochen schleimige oder gar schleimig-eitrige Absonderung zu liefern, wie solche beim gewöhnlichen Schnupfen das Endstadium zu bezeichnen pflegt. Es bedarf, eben so wie in der Nase, auch im Thränen-Sack einer Misch-Infection, der Ansiedlung von Eiter-Erregern auf einer Schleimhaut, welche, durch den Heufieber-Erzeuger in eine krankhafte Schwellung specifischer Natur versetzt, grade hierdurch möglicher Weise eine verringerte Aufnahmefähigkeit für solche Keime besitzen mag.

Unser Büchertisch.

Neue Bücher.

1. Das Trachom (Conj. granul., ägyptische Augen-Entzündung). Kurze Darstellung der Differential-Diagnose, Therapie und Prophylaxe. Ein Leitfaden für Trachom-Kurse von Prof. ord. Th. Axenfeld in Freiburg. (Freiburg i. Br. u. Leipzig, Speyer & Kaerner, 1902. 36 S.)

*2. Abhandlungen zur Physiologie der Gesichts-Empfindung aus dem physiol. Institut zu Freiburg i. Br., herausgegeben von J. v. Kries. Zweites Heft. (Leipzig, J. A. Barth, 1902.)

*3. Ueber Aphasie und andre Sprachstörungen, von Dr. H. Charlton Bastian, Prof., M. A., M. D., F. R. S. Mit Genehmigung des Verf.'s aus dem Englischen übersetzt von Dr. med. M. Urstein. (Leipzig, W. Engelmann, 1902.)

*4. Ueber die Skiaskopie-Theorie, von Dr. Hugo Wolff. (Berlin, 1903.)

Gesellschaftsberichte.

1) **Medicinisch-naturwissenschaftliche Gesellschaft in Jena (Section für Heilkunde).** Sitzung am 3. Juni 1901. (Deutsche med. Wochenschrift. 1901. Nr. 31.)

Wagenmannn: a) Exophthalmus pulsans des rechten Auges mit Erblindung des Auges längere Zeit nach Unterbindung der Carotis communis.

b) Noma am Auge (symmetrische Gangrän der Lider und der Thränensack-Gegend). Der Fall betraf ein 6 wöchentliches, gut genährtes Kind. Die Geschwürsbildung ging bis auf die Sklera. Nach 14 Tagen Tod an Entkräftung. — Die Ursache der Affection am Auge ist unbekannt.

c) Doppelte Perforation des Auges durch Schuss-Verletzungen. Zwei Fälle: das eine Mal Perforation durch ein relativ grosses Projectil (Revolver), das zweite Mal durch ein Schrotkorn. In diesem zweiten Falle musste wegen heftiger Schmerzen enucleïrt werden. C. Hamburger.

---

2) **Aerztlicher Verein in Nürnberg.** Sitzung am 17. October 1901. (Deutsche medicinische Wochenschrift. 1901. Nr. 47.)

F. Giulini demonstrirt ein wegen traumatischer Iridocyclitis 7 Monate nach der Verletzung enucleïrtes Auge, bei dessen Section sich ein bohnengrosses Aderhaut-Melanosarcom findet. Vortr. hält das Trauma für die Ursache der Geschwulstbildung.

Neuburger stellt einen Fall von Siderosis bulbi vor, welcher dadurch merkwürdig ist, dass der Kranke von einer Verletzung dieses Auges gar nichts weiss. Bekannte haben ihn auf die Verfärbung aufmerksam gemacht. Das Auge ist erblindet, an der Iris sieht man ein dreieckiges Loch (Durchschlagsstelle). „Hirschberg's Sideroskop giebt beim Anlegen des inneren unteren Quadranten Ausschlag“; Röntgen-Aufnahme bisher negativ. Aus dem objectiven Befund hält Vortr. die Verletzung durch einen Eisensplitter für sicher und will das „Unfallsverfahren“ einleiten lassen.

Alexander zeigt mikroskopische Präparate von Lenticonus posterior mit Arteria hyaloidea persistens. C. Hamburger.

---

3) **Medicinische Gesellschaft zu Giessen.** Sitzung am 4. Februar 1902. (Deutsche medicinische Wochenschrift. 1902. Nr. 10.)

Vossius: Ophthalmologische Mittheilungen.

Bericht über einen 44 Jahre alten Mann, welchem vor 8 Jahren ein Eisensplitter ins linke Auge (Glaskörper) geflogen war. Da die Operation verweigert wurde, liessen sich alle Stadien der Verrostung klinisch verfolgen. 5 Jahre nach dem Unfall trat „spontane“ Linsenluxation auf. 8 Jahre nach der Verletzung kam Patient wieder wegen heftiger Schmerzen; es fand sich, dass der Eisensplitter in die vordere Kammer übergetreten war und der Iris auflag. Operation, mit + 12 D S = Finger in 1 m.

Vortr. zeigt ferner Photographien eines 8jährigen, früher rachitischen Knaben mit eigenthümlich verbildetem Schädel und partieller Sehnervenatrophie. C. Hamburger.

4) **Verein für wissenschaftliche Heilkunde in Königsberg i. Pr.** Sitzung am 17. Februar 1901. (Deutsche med. Wochenschrift. 1902. Nr. 18.)

Kuhnt bespricht die Indicationen, Operations-Arten und Complicationen bei Entfernung der durchsichtigen Linse in Fällen von excessiver Myopie. Er hält die Operation nur für indirect, wenn 1. bei Myopie $\geqq$ 15 D.-Gläser nicht vertragen werden; 2. die Myopie dauernd fortschreitet; 3. in Folge von Myopie Erwerbsunfähigkeit resultirt. Als absolute Contra-Indication betrachtet er Neigung zu Blutungen. Vortr. discindirt central und oberflächlich und macht hierauf die Linear-Extraction. Zwei Mal wurde Netzhaut-Ablösung beobachtet, desgleichen kam Glaucom vor, durch Iridectomie geheilt; diese Complicationen traten auf, trotzdem die Operationen tadellos verlaufen waren. Bei jugendlichen Individuen kommen Nachstare fast ausnahmslos zu Stande. C. Hamburger.

5) **Schlesische Gesellschaft für vaterländische Kultur in Breslau.** Sitzung am 25. April 1902. (Deutsche med. Wochenschrift. 1902. Nr. 25.)

1. Heine: Beiträge zur wissenschaftlichen Verwerthung der Photographie in der Medicin.

Demonstration eines vom Vortr. construirten Apparates, aus vier auf einander senkrecht stehenden Spiegeln bestehend. Ein in diesen Apparat hineingestellter, auf einer Glasunterlage ruhender Gegenstand wird von allen Seiten zugleich sichtbar und kann in dieser Weise photographisch wiedergegeben werden. Vortr. zeigt sodann die Anwendung des Prisma zur Herstellung combinirt zusammengesetzter Photographien.

2. Uhthoff: Ein aussergewöhnlicher Fall von hochgradigem Strabismus convergens paralyticus und dessen operative Behandlung. (Krankenvorstellung.)

Der Fall betrifft einen 35jähr. Mann, der vor 10 Jahren eine Lähmung des rechten Abducens erlitt, so hochgradig, dass der Pupillarrand hinter dem Thränenpunkte stand. Vor einem Jahre Abducens-Lähmung auch des andren Auges — Arbeits-Unfähigkeit. Durch die Operation wurde Arbeits-Fähigkeit erzielt.

3. Enslin demonstrirt einen Knaben mit Sehnervenschwund bei Thurmschädel. Die (frühzeitig verknöcherte) Sutura sagittalis ist bei dem Patienten deutlich zu fühlen. Ausserdem besteht starke Prominenz der Bulbi, hervorgerufen durch die auffallende Seichtheit der Augenhöhlen. C. Hamburger.

6) **Medicinischer Verein in Greifswald.** Sitzung am 3. Mai 1902. (Deutsche med. Wochenschrift. 1902. Nr. 25.)

Sophus Ruge: Ueber Pupillar-Reflexbogen und Pupillar-Reflexcentrum.

Vortr. glaubt den Nachweis erbracht zu haben, dass das Centrum des Pupillar-Reflexes intracerebral gelegen sei, nicht spinal, wie besonders Bach-Marburg annimmt. Der Nachweis gründet sich auf das Erhaltenbleiben der Pupillen-Reaction bei Katzen und Kaninchen für die Dauer von $^1/_2$ bis $1^1/_2$ Minuten, nachdem die Thiere in der Gegend zwischen Occiput und ersten Halswirbel decapitirt waren, also kein Halsmark mehr im Zusammenhang

mit der Medulla oblongata und dem Cerebrum geblieben war. Vortr. schliesst sich der Ansicht Bernheimer's an, dass das Reflexcentrum in den kleinzelligen, paarigen Medialkernen des Oculomotorius gelegen sei.

Westphal bezeichnet Ruge's Methode als wesentlichen Fortschritt.

C. Hamburger.

---

7) Ophthalmological Society of the United Kingdom.

Sitzung vom 12. Juni 1902.

Secundär-Carcinom des Auges.

Rockliffe berichtet über die Ergebnisse der pathologisch-anatomischen Untersuchung eines früher vorgestellten Falles von Carcinom-Metastase im Auge bei primärem Mamma-Carcinom.

Lepröses Geschwür der Cornea.

Tod durch Atropin-Vergiftung: Betrifft cin 10 Monate altes, sehr zartes, an Convulsionen leidendes Kind, bei dem innerhalb 30 Stunden etwa 10 Tropfen einer 1 % Atropin-Lösung eingeträufelt werden.

Doppelseitiger congenitaler Mikrophthalmus.

Bronner berichtet über zwei Familien: In der einen litten der Vater und vier von 8 Kindern, in der andren die Mutter und alle 4 Kinder an doppelseitigem Mikrophthalmus und Cataract.

Colloide Degeneration der Conjunctiva. Während die Conj. palpebr. von alten Trachom-Narben bedeckt waren, zeigte die die Conj. bulbi eine geschwollene, durchscheinende Falte, die über das obere Drittel der Cornea beider Augen herabhing; genaue Beschreibung des mikroskopischen Befundes.

Sitzung vom 4. Juli 1902.

Netzhaut-Ablösung mit Ausgang in vollkommene Heilung.

Cartwright berichtet über einen Fall von Netzhaut-Ablösung nach Cataract-Extraction.

Sydney Stephenson stellt 6 Personen vor, deren Strabismus convergens er durch plastische Verlängerung der Rectus internus-Sehne erfolgreich behandelt hatte.

Loeser

Referate, Uebersetzungen, Auszüge.

1) Mittheilungen aus der Augen-Klinik des Carolinischen Medico-Chirurgischen Instituts zu Stockholm, herausgegeben von Dr. J. Widmark (4. Heft. 1902).

I. Ein Fall von intracapsularer Resorption des Altersstars, von C. Lindahl.

68 jähriger Landwirth wurde im 47. Lebensjahre auf dem rechten Auge mit gutem Erfolge star-operirt. Zwei Jahre später war auch das linke Auge starblind, und blieb in diesem Zustand 10 Jahre lang, wo die Sehschärfe, laut Angabe, wiederzukehren begann. Da die Sehkraft des rechten operirten Auges allmählich abgenommen hatte, bediente sich Patient unter Anwendung des für das rechte Auge vorgeschriebenen Starglases des linken anfänglich blinden Auges. Von Prof. Widmark wurde der Star des linken Auges entfernt: ein kleiner Kernrest wurde in dem sonst zusammengefallenen Kapselsack gefunden.

II. Einige klinische und bakteriologische Beobachtungen über die Influenza-Conjunctivitis bei Säuglingen, von J. Jundell.

Verf. veröffentlicht 9 Krankengeschichten von jungen Kindern im ersten und zweiten Lebensjahre, die an Influenza-Conjunctivitis erkrankt waren, und bei denen allen es gelang, den Influenza-Bacillus rein zu züchten.

Die Zahl der Influenza-Bacillen in den Bindehäuten war eine sehr grosse. In den schwersten Fällen waren die Symptome so ausgeprägt, dass an eine durch Gonokokken-Infection hervorgerufene Entzündung der Bindehaut gedacht werden konnte. In allen Fällen befiel die Influenza-Conjunctivitis die Bindehäute beider Augen und hielt durchschnittlich 1 bis 2 Wochen an. Die Behandlung bestand in den schwereren Fällen in einer Spülung mit lauwarmem Wasser.

III. Ueber Operation von Symblepharon nach May, von John Landström.

Verf. veröffentlicht 4 Fälle, in denen die Symblepharon-Operation von Prof. Widmark nach der im Jahre 1898 von May veröffentlichten Methode (mit Hilfe Thiersch'scher Hautläppchen) ausgeführt wurde. Wie aus den Krankengeschichten hervorgeht, hat sich May's Operations-Methode in allen Fällen sehr wirkungsvoll erwiesen.

IV. Zwei Fälle von Concrement im Canaliculus lacrymalis superior, von Dr. Albin Dalén.

Es handelt sich in beiden Fällen um hanfsamengrosse Concremente, die nach Spaltung aus dem oberen Thränenröhrchen entfernt werden. Nach der bakteriologischen Untersuchung glaubt Verf. die gewöhnlich bei Aktinomykose der Menschen vorkommenden Pilze ausschliessen zu können; es handelt sich bei diesen Thränenweg-Concrementen gewöhnlich um Streptothricheen.

V. Zur Aetiologie der Kurzsichtigkeit, von Johan Widmark.

Verf. hat aus seiner Privat-Praxis 100 Fälle von theils monocularer Myopie, theils binocularer Myopie mit einem Unterschied der Refraction beider Augen von mindestens zwei Dioptrien zusammengestellt. Er folgert aus seinen Beobachtungen, dass, wenn aus irgend einer Ursache die Sehschärfe des einen Auges vor dem Schulalter geschwächt ist, die Arbeits-Myopie sich in der Regel vorzugsweise auf dem anderen sehkräftigen Auge ausbildet. „Die Hauptursache der Arbeits-Myopie ist das Nahesehen an sich, die Perception in der Macula und die damit verbundenen Processe am hinteren Pol des Auges."

VI. Das Siderophon, ein Apparat zum Nachweis in den Körper, besonders ins Auge eingedrungener Eisenstücken, von Dr. Martin Jansson.

Die Beschreibung des Apparates, der bei Anwesenheit eines Eisensplitters einen deutlichen Laut hören lässt, muss im Original nachgelesen werden.

VII. Ein Fall von Blepharochalasis, von Albin Dalén.

Den von Fuchs, Fehr und Pick beschiebenen Fällen von Blepharochalasis reiht Verf. einen neuen an, der einen 12jährigen Knaben betraf. Der ausgeschnittene Haut-Streifen wurde einer mikroskopischen Untersuchung unterzogen, deren Resultat dem Befunde in dem Fehr'schen Falle sehr ähnelte. Verf. legt das Hauptgewicht auf den Schwund der elastischen Fasern. Ob die Blepharochalasis durch ein vorangeganges Oedem oder durch angioneurotische Störungen verursacht wird, lässt sich mit Sicherheit nicht bestimmen.

VIII. Ueber die Bedeutung der venerischen Krankheiten als Ursache der Erblindung, von Johan Widmark.



Nach der vom Verf. aufgestellten Statistik, die aus dem Seraphimer-Lazaret und der Privat-Praxis gesammelt wurde, erblindeten von den 245 untersuchten unheilbar Blinden mehr als 20 % durch venerische Affectionen.

Verf. spricht sich bei der constitutionellen Syphilis für eine energische und frühzeitige Quecksilberkur aus, um den Ausbruch der tertiärsyphilitschen Augen-Krankheiten zu verhindern. Fritz Mendel.

---

2) **Aus meiner fünfzehnjährigen augenärtzlichen Thätigkeit.** Drei Abhandlungen von Dr. Th. Gelpke in Karlsruhe. (Beiträge zur Augenheilkunde. 1902. Heft 52.)

Seit dem 1. April 1886 wurden bis zum 1. April 1901 insgesammt 42442 Patienten behandelt, darunter 4995 klinisch.

Im Anfang seiner Arbeit bespricht Verf. die äusseren Augen-Erkrankungen und die Behandlungsweise, die in seiner Klinik geübt wird, und warnt vor Allem vor dem „schablonenmässig" angewandten Atropin-Gebrauch in Fällen, wo man mit weniger für den betreffenden Patienten lästigen Mitteln zum Ziele kommt.

Von den complicirten Fällen von Blenorrhoea neonatorum hatte Verf. 5,5 % totale Verluste, „eine etwas höhere Zahl im Vergleich zu Hirschberg und Emrys Jones, welche nur 3 bezw. 3,8 % doppelseitige Erblindung erlebten".[1] Bei der invenilen Form der Keratitis diffusa waren neben der Lokal-Behandlung Quecksilber-Einreibungen von gutem Erfolg, während bei der senilen Art neben einer rationellen Massage das Dionin sichtliche Dienste leistete, das auch in Fällen von Iritis plastica erfolgreich angewandt wurde.

Bei der Behandlung der Chorioideal- und Retinal-Erkrankungen rühmt Verf. neben einer energischen Behandlung mit Quecksilber subconjunctivale Kochsalz-Injectionen.

Bei den nach Graefe'scher Methode vorgenommenen 319 Star-Extractionen konnte in 83 % ein voller, in 13 % ein geringer Erfolg constatirt werden, in 4 % missglückte die Operation. Da die 21 Fälle, die mit runder Pupille operirt waren, durchschnittlich nicht besonders günstig ausgefallen waren, ist Verf. zu der Extraction mit Iredectomie wieder zurückgekehrt. Was die Nachbehandlung anbetrifft, so wird in den letzten 2 Jahren bei ruhigen Patienten auf jeden Verband verzichtet.

Beim einfachen, nicht entzündlichen Glaucom wird so lange als irgend möglich die medicamentöse Behandlung fortgeführt, wenn eine Operation nöthig, hält Verf. „die zur richtigen Zeit vorgenommene Sklerotomie für mindestens (?) gleich dauernd wirksam, wie die Iridectomie".

Was den Strabismus anbelangt, so werden Kinder bis zum 6. Jahre rein prophylactisch, von da ab bis zum 12. Jahre optisch und dann erst operativ behandelt.

Die Entfernung von Eisensplittern wird nach Anlegung eines Meridional-Skleralschnitts in der Nähe der Fremdkörper mit den „kleinen" Hirschberg'schen Magneten vorgenommen. Unter 59 Fällen konnte der Splitter drei Mal nicht entfernt werden, unter den andern 56 Fällen waren 38 frische Ver-

[1] 1876 veröffentlichte ich im ersten Hefte meine Beiträge zur praktischen Augenheilkunde eine Statistik von 200 Fällen des Eiterflusses der Neugeborenen. „Complicationen von Seiten der Hornhaut zeigten bereits im Beginn der Behandlung 55 von den 200 Fällen; dann waren 6 % gänzlich verloren, so dass sie gar nicht in Behandlung genommen werden konnten. ... Abgesehen von diesen 6 Fällen ist meines Wissens kein Fall blind geworden." H.

letzungen und 28 ältere, bereits inficirte Fälle; bei den frischen war in 3 Fällen, bei den schon inficirten in 19 Fällen die Enucleation nöthig. Durchschnittlich war die Sehkraft der übrigen Operirten eine befriedigende.

Die Behandlung der Netzhaut-Ablösung besteht in absoluter Ruhe, Druckverband und in der gleichzeitigen Application 2—10 %. subconjunctivaler Kochsalz-Injectionen.

Im II. Theile seiner Arbeit stellt Verf. 147 Fälle von intracraniellen Augenmuskel Lähmungen tabellarisch zusammen, beleuchtet dieselben kritisch und untersucht sie hauptsächlich bezüglich der Prognose.

Unter Beifügung einer Tabelle von 52 Fällen werden im III. Theile die perforirenden Skleralwunden, ihre Behandlung und Prognose auf's eingehendste besprochen. Fritz Mendel.

Journal-Uebersicht.

I. Zehender's Klinische Monatsblätter für Augenheilkunde. 1902. April.

1) **Giebt es eine endogene toxische Wund-Entzündung am Auge?** von Tessutaro Schimamura. (2. Theil.)

Durch eine Reihe von Versuchen an Kaninchen, welchen er, nachdem er ihnen am Auge eine Wunde beigebracht hatte, durch Filtration gewonnene Toxine von Bact. coli commune und Bact. pyocyan., Staph. aur. subcutan oder in die Vene oder intraperitoneal eingespritzt hatte, stellte Verf. fest, dass keine Reaction an der Wunde des Auges auftrat, auch wenn die Injection mehrmals wiederholt worden war. Selbst wenn das Thier zu Grunde ging, liess sich an der Augenwunde keine Reaction feststellen, vorausgesetzt, dass die Wunde daselbst so angelegt war, dass eine secundäre Infection von aussen her vermieden wurde. Durch diese Versuche wird die Behauptung von Tornatola, es liess sich eine experimentelle, toxische, endogene Wund-Entzündung hervorrufen, nicht bestätigt. Sie beruht wahrscheinlich auf ectogener Secundär-Infection bezw. Reizung vom Conjunctivalsack aus, welche bei der von Tornatola angewandten Technik leicht möglich erscheint.

2) **Ueber einen eigenthümlichen Befund am Pferde-Auge,** von Ludwig Stein.

Der Bulbus eines Pferdes war in allen Durchmessern verkleinert. In der hinteren Hälfte des Glaskörper-Raumes, allseits von derbem Bindegewebe umschlossen, fand sich ein etwa kugeliger Raum ca. 2 mm Durchmesser, der vollständig mit Fettzellen ausgefüllt war.

3) **Ueber einen Fall von Netzhaut-Ablösung beim Schweine,** von H. v. Hymmen.

In diesem Falle handelt es sich um eine primäre Erkrankung des Glaskörpers, in deren Verlauf es zur Schrumpfung und fibrillären Degeneration desselben kam. Durch den Zug der Glaskörperstränge bildete sich eine kleine Netzhaut-Ablösung aus, welche durch eine in Folge des Netzhautrisses entstandene starke Hämorrhagie eine totale wurde.

4) **Polyarthritis gonorrhoica nach Blennorrhoea neonatorum,** von W. Altland.

Bei einem Kinde trat am 3. Tage nach der Geburt Blennorrhoea neonatorum auf. Im Conjunctival-Secret fanden sich Gonokokken. Die entzünd-



lichen Erscheinungen gingen auffallend schnell zurück, doch trat Schwellung beider Kniegelenke auf. Die Gelenke wurden punktirt. In der Flüssigkeit liessen sich ebenfalls Gonokokken nachweisen. Nach wenigen Tagen heilte die Gelenkaffection. Es handelt sich in vorliegendem Falle um eine durch den Gonococcus hervorgerufene Gelenk-Erkrankung, die Eingangspforte bildete die Conjunctiva.

5) **Lymphangioma cavernosum der Bindehaut und der Lider,** von M. Meyerhof.

Verf. berichtet über einen Fall von rein cavernösem Lymphangiom bei einem 10jährigen Knaben, welches die Thränensack-Gegend, die Conjunctiva bulbi et palpebrarum und das innere Blatt der Lider innerhalb des Orbicularis-Muskels des linken Auges einnahm. Die Lage der Neubildung war fast ausschliesslich submucös. Dasselbe wurde exstirpirt. Ein Recidiv war nicht eingetreten.

6) **Metastatische Ophthalmie bei Hydrophthalmus congenitus,** von Paul Römer.

Bei einem Kinde mit beiderseitigem Hydrophthalmus congenitus trat eine eitrige Iridocyclitis am rechten Auge auf. Dabei bestand ein schwerer fieberhafter Allgemein-Zustand. Das Kind ging unter Erscheinungen der Sepsis zu Grunde. Die Section gab als pathologisch-anatomische Diagnose „kryptogenetische Sepsis". Bei der Untersuchung des rechten Auges zeigte sich das Bild einer eitrigen Iridochorioiditis: zwischen und innerhalb der Eiterzellen liess sich der Fränkel-Weichselbaum'sche Diplococcus nachweisen.

Im vorliegenden Falle handelte es sich um eine kryptogenetische metastatische Ophthalmie mit den Pneumokokken als Erreger. Das klinische Bild, wie die anatomische Untersuchung zeigte, dass der Beginn der Entzündung und damit die Eintrittspforte für die Keime im Corpus ciliare zu suchen war.

7) **Anatomische Untersuchung eines Auges mit Hämophthalmus bei hereditärer Haemophilie,** von Paul Römer.

Es fanden sich grosse Blutungen, welche aus der Iris und dem Corpus ciliare stammten, während die Chorioidea und Retina wohl hyperämisch waren, aber keine Blutungen aufwiesen. In Folge der starken Drucksteigerung war eine glaucomatöse Sehnerven-Excavation aufgetreten. Veränderungen an den Gefässwänden waren nicht nachzuweisen.

8) **Eine intraoculare Schimmelpilz-Infection,** von Paul Römer.

Nach einer Verletzung mit einem Brodmesser des rechten Auges tritt bei einem 4jährigen Kinde eitrige Iridocyclitis auf, in Folge dessen das Auge enucleïrt wurde. In den Eiterherden des Glaskörpers wurde die Anwesenheit des Aspergillus fumigatus festgestellt, dessen Pathogenität durch die Impfung in die Cornea und den Glaskörper des Kaninchens nachgewiesen wurde.

Mai.

1) **Neue Augen-Magnete,** von Wilhelm Volkmann.

Verf. berichtet über fünf von ihm construirte Augen-Magnete.

2) **Beiträge zur operativen Augenheilkunde**, von L. Müller.

Verf. legt bei der Cataract-Extraction den Schnitt etwa $^1/_2$ mm hinter den Limbus und macht möglichst keine Iridectomie, da die Kapsel-Einheilung und damit die Iris-Einheilung oder im Allgemeinen eine cystoide Narbe nothwendig eine viel häufigere Begleit-Erscheinung der Operation mit Iridectomie ist, als der einfachen Extraction.

3) **Beitrag zur Kenntniss der directen Verletzungen des Sehnerven**, von A. Birch-Hirschfeld.

Bei einem 13jährigen Knaben, der mit der eisernen Zinke einer Heugabel in das rechte Auge getroffen war, trat sofort Amaurose auf. Es fand sich eine tiefe Excavation des Sehnerven, die Blutgefässe waren nur in der Peripherie rudimentär sichtbar, die Netzhaut war getrübt und von mehreren Hämorrhagien durchsetzt. Am 13. Tage erschienen die Netzhaut-Gefässe normal, die Netzhaut selbst getrübt, die Papille excavirt, später zeigte sich das Bild der Retinitis proliferans. Das Sehvermögen blieb erloschen. Nach 2 Monaten war von dem Papillentrichter keine Andeutung mehr zu finden. Zweifellos hatte hier die Gabelzinke den Sehnerv direct verletzt. Die Excavation muss als eine directe Folge des Traumas angesehen wurden. Die anfänglich beobachtete Circulationsstörung der Netzhaut beruhte nicht auf einer Zerreissung der Gefässe, sondern auf einer Compression derselben. — Der zweite Fall betraf einen 37jährigen Maschinenmeister, dem eine Ventilstange gegen das Gesicht geschleudert worden war. Am linken inneren Augenwinkel fand sich eine ausgedehnte Verletzung mit zerfetzten und gequetschten Rändern. Das Sehvermögen war auf Handbewegung in $^1/_2$ m herabgesetzt. Nach 14 Tagen erschien die Netzhaut getrübt, die Venen stark geschlängelt und gefüllt, die Arterie etwas verengt, ausserdem bestanden Netzhaut-Blutungen und Pigmentherde in der Maculagegend. Nach $1^1/_2$ Jahren zeigte sich das Bild einer totalen Atrophie des Opticus. Es handelt sich hier jedenfalls um eine directe Verletzung des Opticus und eine Mitverletzung der Ciliargefässe. — Den Schluss der Arbeit bildet die Zusammenstellung von 33 Fällen von Opticus-Verletzung ohne Untersuchung der Netzhaut-Circulation und 11 Fällen mit einer solchen.

---

4) **Ein Fall von eigenthümlicher symmetrischer Thränen- und Ohrspeicheldrüsen-Schwellung mit Erkrankung der Conjunctiva**, von Bruno Fleischer.

Im vorliegenden Falle handelte es sich um eine langsam entstandene symmetrische Schwellung der Ohrspeichel- und Thränendrüsen, der Milz und einiger Lymphdrüsengruppen bei einem 10jährigen Mädchen zusammen mit einer knötchenförmigen Erkrankung der Conjunctiva und der Krause'schen Drüsen. Der histologische Befund sprach für Tuberculose der letzteren.

5) **Ueber Keratitis parenchymatosa bei Säugethieren**, von Mamoji Kako.

Verf. untersuchte die Augen einer Ziege mit Keratitis parenchymatosa. Dieselbe entsprach klinisch wie anatomisch genau der Keratitis parenchymatosa des Menschen und ist als eine Theil-Erscheinung eines Allgemein-Leidens aufzufassen.



Juni.

1) **Weitere Untersuchungen an Sarcomen des Ciliarkörpers und der Iris,** von M. Meyerhof.

Auf Grund der Untersuchung von 4 Sarcomen der Iris und des Ciliarkörpers ist Verf. der Ansicht, dass die Sarcome des vorderen Augen-Abschnitten sich, wenn sie die Iriswurzel ergreifen, innerhalb desselben per continuitatem in Gestalt eines mehr oder minder vollständigen Ringes ausbreiten. Die Ciliarkörper-Sarcome kommen aus zwei verschiedenen Entstehungsarten, entweder aus dem Inneren des Ciliarkörpers, oder aus den der Bulbus-Achse zunächst gelegenen Schichten, wohl den Ciliarfortsätzen. Dem Ciliarkörper-Sarcom kommt eine geringere Neigung zur Pigmentbildung zu, als dem Aderhaut-Sarcom.

---

2) **Studien am adenoiden Gewebe, mit besonderer Berücksichtigung des Trachoms und Bemerkungen über die sogenannte Fädchen-Keratitis,** von A. Peters.

Verf. schabte die Tarsalfläche einer chronisch entzündeten Conjunctiva ab. Zunächst constatirte er in diesen Massen die schon früher von ihm beschriebenen Epithel-Veränderungen, die im Wesentlichen in einer Durchsetzung des Protoplasmas mit eigenthümlichen, stark lichtbrechenden Körnchen bestehen. Weiterhin finden sich feine, geradlinig verlaufende Fäden. Zwischen den Epithelien zeigen sich birn- oder walzenförmige Elemente, die homogen, wie die Fäden, erscheinen. Dieselben besitzen eine grosse Neigung, sich mit Methylenblau zu färben. Hierbei handelt es sich nicht um Zellen, sondern um Gerinnungsmassen in den Zell-Interstitien. Die bei der sogenannten Fädchen-Keratitis sich bildenden Fäden sind identisch mit diesen Massen.

---

3) **Beiträge zur operativen Augenheilkunde,** von L. Müller. (Schluss.)

Verf. hält bei der Cataract-Operation den Schnitt hinter dem Limbus für den geeignetsten, der Cornealschnitt ist zu vermeiden. Jede Operation muss möglichst ohne Iridectomie ausgeführt werden.

---

4) **Doppelte Perforation der Augapfel-Wandungen durch Eisensplitter,** von Alexander Natanson.

Verf. berichtet über einen Fall von Durchbohrung des rechten Oberlides bei einem 27jährigen Schlosser durch einen Eisensplitter, welcher den Ciliarkörper in der oberen Ciliargegend durchschlug und an der Ansatzstelle des Rectus externus sitzen blieb. Secundär trat linksseitige sympathische Neuritis optica auf. Der zweite Fall betraf einen 30jährigen Fabrik-Arbeiter. Der Eisensplitter perforirte die Hornhaut und veranlasste Wund-Star. Die Austritts-Oeffnung fand sich am hinteren Bulbus-Abschnitt, wo sich der Splitter an der Aussenfläche der Sklera, im Bindegewebe und Blut eingebettet, fand.

---

5) **Die Behandlung des Lagophthalmus,** von E. Pflüger.

Verf. ersetzt die Tarsoraphie dadurch, dass er ein oder mehrere Narben im Umkreis der Lidspalte subcutan anlegte. Die Methode bewährte sich bei paralytischem Lagophthalmus, hochgradigem senilen Ectropium, in einem Falle von monolateralem Exophthalmus und bei einer Lidverletzung. Horstmann.

II. Münchener medicinische Wochenschrift. 1901. Nr. 36.

Zur chirurgischen Behandlung der Verengerungen des Thränen-Nasenkanals, von Prof. Passow.

Um bei Stricturen des Thränen-Nasenkanals die Exstirpation des Thränen-Sackes zu vermeiden, versuchte Verf. durch Spaltung des Thränen-Kanals von innen, d. h. von der Nase aus, dauernde Heilung zu erzielen. Unter Cocaïn-Anästhesie wird das vordere Ende der unteren Muschel mit der Cooper'schen Scheere entfernt; einige Tage später, nachdem die Reaction abgelaufen, wird in Narkose, nach Einlegen einer Bowmann'schen Sonde, mit dem Hohlmeissel so viel von der Crista turbinalis des Oberkiefers fortgenommen, dass der häutige Kanal bis zum Thränen-Sack hin frei liegt. Der häutige Kanal wird der Sonde entlang mit einem feinen geknöpften Sichelmesser nach oben hin gespalten. Verf. hat das Verfahren bisher 4 Mal geübt. Es sind dazu zwei Assistenten und Narkose nothwendig, letztere bei hängendem Kopfe oder bei Seitwärtsneigung des Kopfes nach der erkrankten Seite. In zwei der operirten Fälle ist das Thränen-Träufeln fortgeblieben, im dritten Falle (doppelseitige Operation) konnte das endgiltige Resultat noch nicht festgestellt werden.

Nr. 39.

Ein Fall von multipler Neuritis nach Kohlenoxyd-Vergiftung mit Betheiligung des Sehnerven, von Dr. H. Schwabe.

Der Fall betrifft einen 36jährigen Arbeiter, bei welchem im Anschluss an eine Kohlenoxydgas-Vergiftung an mehreren peripheren Nerven (Ischiadicus, Armnerven) neuritische Symptome sich zeigten. An den Augen, besonders rechts, mässige Accommodations-Beschränkung (nicht aber reine Herabsetzung der Sehschärfe, denn $S = {}^4/_5$ bezw. $= {}^4/_6$, bei hochgradiger Hypermetropie, + 6, 5 D, bezw. + 7 D, ist durchaus nicht abnorm wenig). Verf. nimmt eine vorübergehende Neuritis optica an, gestützt auf eine linksseitige Herabsetzung des centralen Farbensinnes und den ophthalmoskopischen Befund (verschwommene Papillen-Grenzen), und führt die Neuritis ebenso wie die Accommodations-Beschränkung auf einen entzündlichen Process an peripheren Nerven oder an den Wurzelfasern, nicht auf eine destructive Veränderung im Kerngebiet zurück.

1902. Nr. 12.

Ueber intraoculare Galvanokaustik, von Dr. A. Roscher. (Aus der Breslauer Klinik des schlesischen Vereins zur Heilung armer Augenkranker.)

Verf. bestätigt an der Hand einiger interessanter Krankengeschichten aus den Kliniken Augstein's, Eversbusch's und aus der Breslauer „Klinik des schlesischen Vereins zur Heilung armer Augenkranker" die vorzügliche Wirkung, welche der inzwischen verstorbene van Millingen bei der Anwendung der Galvanokaustik bei beginnender Eiterung fortgeschrittener intraocularer Eiterung beobachtet hatte. (Centralblatt f. prakt. Augenheilk. 1899. Juni.) Die Narkose kann fortbleiben, ebenso die Bindehautnaht. In dem einen Falle wurde $S = {}^5/_5$ erzielt und noch 6 Monate nach der Brennung von Neuem constatirt, nachdem der Bulbus bei Beginn der Behandlung oben in der Sklera eine perforirende Wunde (Hufschlag) aufgewiesen hatte, aus welcher ein eitriger Glaskörperpfropf heraushing, während im Glaskörper massenhaft dicke gelbe Exsudatswolken zu sehen gewesen waren. Die Erklärung des Verf.'s für diese höchst überraschenden Resultate ist folgende: Trotz des scheinbaren Befallenseins des ganzen Auges ist der Herd der Eiter-



erreger noch umschrieben und auf die Wunde sowie die angrenzenden Glaskörper-Regionen beschränkt; wird dieser Herd bei der Brennung zerstört, so können die übrigen pantophthalmitischen Symptome: Chemosis, Lidödem, Hypopyon, ja selbst Glaskörper-Exsudat, zurückgehen, da sie durch Fernwirkung der Stoffwechsel-Producte der Eiter-Erreger, nicht aber durch Einwanderung dieser letzteren selbst entstehen; eine Analogie biete die Keimfreiheit des Hypopyons beim Ulcus corneae serpens.

Nr. 14.

Zu dem Aufsatz von Schanz „Zu Behring's neuester Diphtherie-Theorie“, von Prof. Th. Axenfeld.

Nr. 22.

Ueber eine schnelle Methode zur Prüfung der Lichtstärke auf den Arbeitsplätzen in Schulen, Bureaux und Werkstätten, von Dr. E. Pfeiffer-Hamburg.

Beschreibung eines Apparates (construirt vom Verf. und dem Photographen Zink-Gotha), welcher „einzig und allein die optische Helligkeit bestimmt“ und von welchem man die Helligkeit, in Meterkerzen ausgedrückt, direct ablesen kann. C. Hamburger.

III. Wochenschrift für Therapie u. Hygiene des Auges. Herausgeg. von Dr. Wolffberg. 4. Jahrgang. 1901. Nr. 41.

Ein Knochensplitter 6 Jahre lang als Fremdkörper im Auge, von Dr. Köben.

Nr. 43.

Ueber Schreibbretter für Blindgewordene und Schwachsichtige, von Prof. H. Cohn.

Verf. empfiehlt als bestes Schreibbrett die Javal'sche sog. „Planchette scotographique“, welche beschrieben wird.

Nr. 45.

Eine Geburts-Verletzung des Auges, von Dr. R. Bylsma.

Beschreibung eines Falles von Iridodialyse nach Zangen-Geburt.

Nr. 47.

Zur Bekämpfung der Granulose, von Dr. Loeschmann.

Nr. 48.

Haben die neueren Verhütungsvorschläge eine Abnahme der Blindenzahl herbeigeführt? von Prof. H. Cohn.

Die Arbeit basirt auf der Untersuchung von 500 Augen der Blinden in der Breslauer Blinden-Anstalt und auf eine Umfrage bei den 45 deutschen, österreichischen und Schweizer Blinden-Instituten. In Preussen sei seit 1871 die Zahl der Blinden von 95 auf 67 unter 100000 Einwohnern gefallen. — An Blennorrhoea neonatorum waren 1875 35 % (aller Blinden) erblindet, 1895 21 %, jetzt (1901) wieder 27 % — um so schlimmer, da diese Erblindungs-Ursache zu den sicher vermeidbaren gehört. — Gegen 1889, wo noch 9 % Pockenblinde gefunden wurden, ist diese Zahl jetzt auf 0 gesunken. Tabellen erläutern das Gesagte.

Nr. 50.

1) **Eine neue Chloroform-Maske für Augen-Operationen,** von Dr. Gust. Ahlström.

2) **Ein Fall von Glaucoma acutum nach Atropin-Installation,** von Dr. Bylsma.

5. Jahrgang. 1902. Nr. 1.

1) **Ueber Lidrandleiden und Seifenbehandlung,** von Dr. Wolffberg.

2) **Beethoven's Brillen,** von Prof. H. Cohn.

Nr. 4.

Zur Bekämpfung der Granulose, von Dr. Loeschmann.

Nr. 7.

Glaskörperflocken und Amenorrhoe, von Dr. R. Bylsma.

Bei einem 16jährigen Mädchen, deren Menses cessirt hatten und deren rechtes Auge zahlreiche frische Glaskörperflocken enthielt, bildeten diese letzteren sich rasch zurück, nachdem die Menstruation regelmässig in Gang gekommen war.

Nr. 11.

Arthur Schopenhauer's Brille, von Dr. W. Asher.

Nr. 13.

Diagnostische Ueberlegungen in der augenärztlichen Praxis, von Dr. Wolffberg.

Nr. 14.

Einige Bemerkungen über Optotypi, von Dr. R. Bylsma.

Verf. empfiehlt als zuverlässigste Sehproben die Snellen'schen Haken, „deren mittlere Zinken ebenso lang gemacht ist als die andren".

Nr. 17.

Zwei Fälle von traumatischer Austreibung der Linse, von Dr. R. Bylsma.

Nr. 19.

1) **Accommodationskrämpfe als Folge von Infraorbitalneuralgien,** von Dr. Elze.

Die Sehstörung beruht bisweilen auf Zuckungen des Accommodationsmuskels, wovon Verf. sich dadurch überzeugte, dass er in Anlehnung an das Verfahren von Coccius „ein kleines Gitterchen mit nicht allzu kleinen Oeffnungen vor der Untersuchungslampe anbringt und das im Augenhintergrunde entworfene aufrechte Bild dieses Objectes mit dem Planspiegel beobachtet". Das Bild dieses Gitters ist bald deutlich, bald undeutlich.

2) **Kleine Beiträge,** von Dr. R. Bylsma.

Nr. 20.

1) **Zwei Fälle von schweren Conjunctival-Erkrankungen mit seltenem günstigen Verlaufe: 1. Tuberculose der Conjunctiva; 2. Diphtherie (?) der Conjunctiva,** von Dr. W. Asher.

2) **Achter Bericht über die Augen-Abtheilung der Landeskrankenanstalt in Olmütz vom 1. Januar bis 31. December 1901,** von Dr. Eduard Zirm.

Bei 111 Star-Operationen trat zwei Mal Verlust durch Eiterung ein, das eine Mal bei einer 75jährigen Frau, das andre Mal bei einem 84jährigen Manne. — Hervorzuheben ist eine Star-Operation, welche trotz reichlicher Thränensack-Eiterung mit günstigem Erfolge vorgenommen wurde: die beabsichtigte Thränensack-Ausschneidung wurde wegen körperlicher Schwäche des Kranken unterlassen, der Star-Operation wurde Durchspülungen des Thränensackes mit Protargol vorausgeschickt, kein Verband, sondern ein „Schutzkorb“ angelegt, mehrmals täglich Xeroformvasalin ins Auge eingestrichen, — der Verlauf war reizlos und glatt; der Starschnitt war mit Bindehautlappen angelegt worden.

Nr. 21.

Ein augenärztliches, chirurgisch-arzneiliches Taschenbesteck „Vademecum“, von Prof. Dr. Wicherkiewicz.

Nr. 22.

Ueber die Anwendung einer Luft- und Wassermassage am Auge, von Dr. Kauffmann in Ulm.

Verf. erzielt durch abwechselnde Verdünnung und Verdichtung der Luft in einem vor dem Auge applicirten Instrumente eine abwechselnde Vor- und Rückwärtsbewegung des Bulbus in toto. Da hierdurch sogar eine Dehnung des Sehnerven ermöglicht ist, so lässt sich diese Massage auch bei Opticus-Erkrankungen anwenden, vielleicht auch bei Embolie der Central-Arterie.

Nr. 23.

Kleine casuistische Mittheilungen aus der Praxis, von Dr. Hennicke.

Nr. 24.

Einige Eisensplitter-Extractionen durch den Elektromagneten, von Dr. Hennicke.

Bericht über vier Eisensplitter-Extractionen aus dem Innern des Auges mittels des Hirschberg'schen Magneten nach Einführung in den Bulbus. In 2 Fällen bester Erfolg. Das Ausbleiben des Erfolges in den beiden andren Fällen beruhte offenbar auf der Schwere der Verletzung, nicht auf der Methode oder ihrer Handhabung. — Interessant erscheint, dass in Fall 4 mit dem Magneten eine etwa 2 mm im Durchmesser haltende kugelige Masse extrahirt wurde, welche aus Steinsand oder Schmirgel bestand und in deren Innern sich ein 1 mm langes, $^1/_2$ mm dickes prismatisches Eisenstückchen von 0,005 g Gewicht befand.

Nr. 25.

Ein Fall von isolirter Ruptur der Iris ohne Verletzung der Augenhäute, von Dr. Hennicke.

Nr. 26.

Ein Fall von Coloboma palpebrae congenitum, von Dr. R. Bylsma.

Nr. 27.

Orbitalphlegmone oder Thrombose des Sinus cavernosus? von Dr. R. Bylsma.

Bei einer 30jähr. Frau entsteht am 7. Tage des Wochenbettes Schüttelfrost, Schmerz und Erblindung des rechten Auges, Lidödem, Vortreibung des Bulbus und sulziges Oedem der Regio mastoidea rechts. Obwohl dieses letztere Symptom (nach Fuchs) bei der praktisch höchst wichtigen Unterscheidung zwischen Sinusthrombose und retrobulbärer Phlegmone für erstere spricht, wurde die Diagnose trotzdem auf Phlegmone gestellt, mit Rücksicht auf die sehr geringen Cerebralsymptome. Perforation des Eiters nach 36 Stunden (die Operation war verweigert worden); Heilung, aber Atrophie des rechten Sehnerven.

Nr. 29.

Spontane Aufhellung einer durch das Eindringen eines Fremdkörpers in den Glaskörperraum erzeugten Cataracta traumatica (Cataracta fugax), von Dr. Maximillian Bondi.

Nr. 30.

Schutzmaassregeln gegen die Augen-Eiterung der Neugeborenen und gegen Ansteckung durch dieselbe, (Begleitworte zur 5. Auflage), von Dr. Wolffberg.

Nr. 31.

Jodpräparate und Stauungspapille, von Dr. Josef Fiser.

Verf. empfiehlt Jodrubidium bei Sehnerven-Entzündung und Stauungspapille.

Nr. 32.

Kann eine Keratitis durch Ergotin hervorgerufen werden? von Dr. Hennicke.

Verf. hat bei einer mit Ergotin (anderweitig) behandelten Frau eine eigenthümliche Hornhaut-Affection nach Aussetzen des Ergotins zurückgehen sehen; einige Raubthiere (Bären), welche mit stark ergotinhaltigem Brot gefüttert worden waren, sah er ohne anderweitige nachzuweisende Ursache erblinden.

Nr. 33.

Ueber die Behandlung der Conjunctivitis eczematosa, von Dr. Haass.

Nr. 35—39.

1) **Studien über Rheumatismus auf Grund von Beobachtungen am Auge, speciell in der Hornhaut,** von Dr. Elze.

2) **Ichthargan in der Augenheilkunde,** von Dr. Emil Guttmann.

Ichthargan übt auf den Hornhautprocess bei den secernirenden Formen des Trachoms eine specifische Wirkung aus.



3) **Zur Pelotten-Behandlung des Entropium senile,** von Dr. Asher.

Es gelang Verf. durch diese Behandlung die Operation zu vermeiden, in einem Falle, wo die Collodium-Methode wegen Reizung der Haut nicht durchgeführt werden konnte.

---

4) **Epidemische Hornhaut-Erkrankung bei Brand-Enten,** von Dr. Carl R. Hennicke.

C. Hamburger.

IV. Berliner klinische Wochenschrift. 1901. Nr. 26.

Ueber einseitige Innervation des Stirnmuskels bei doppelseitiger totaler Oculomotorius-Lähmung. Eine neue Ptosis-Brille, von Dr. H. Salomonsohn.

Ein 49jähriger, an beiderseitiger totaler Oculomotorius-Lähmung leidender Mann mit beiderseitiger Ptosis vermag durch Hochziehen der rechten Augenbraue (Innervation des Musc. frontalis) das Lid so weit zu heben, dass er mit dem rechten Auge sehen kann. Merkwürdig ist, dass dies nur rechts gelingt, obwohl die Ptosis beiderseitig ist. Dies ist jedenfalls sehr zweckmässig, da sonst sofort Doppelbilder auftreten würden. — Die vom Verf. angegebene Ptosis-Brille ist durch Photographie erläutert.

Nr. 33.

Ueber Farbenblindheit in bahnärztlicher Beziehung und über den Werth des Blau als Signalfarbe, von Dr. W. Hocheim.

Verf. hat Versuche angestellt, um zu entscheiden, ob als Signalfarbe im Eisenbahndienst für Grün Blau eingeführt werden könnte, da alsdann Verwechslungen bei Farbenblindheit (Roth — Grün) nicht mehr in Frage kommen könnten. Bei Verf.'s Versuchen, welche auf dem Bahnhof zu Greifswald ausgeführt wurden, kommen zwar Verwechslungen zwischen Blau und Grün, niemals aber zwischen Blau und Roth vor. Die Erkennbarkeit wurde in Entfernungen geprüft, welche zwischen 250 und 1000 m schwankten. Verf. kommt zu dem Resultat, dass für Leute mit normalem Farbensinn Blau schwerer erkennbar ist als Grün, die Entfernung, in welcher Blau erkannt wird, ist viel geringer als die für das viel hellere Grün; Verf. hält daher eine diesbezügliche Aenderung der Eisenbahn-Signale nicht für zweckmässig. Der Ersatz des Grün durch Blau würde für den Farbentüchtigen eine Erschwerung bedeuten, die ihm um der wenigen Farbenblinden willen aufgebürdet werden würde, und dazu liegt keine Veranlassung vor, da die Bahn eine genügende Auswahl an farbentüchtigen Beamten hat.

Nr. 38.

Die stereoskopische Betrachtung des Augenhintergrundes, von W. Thorner.

Die Berechnung ergiebt, dass die Wahrnehmung der Tiefen-Dimension mit dem vom Verf. construirten stereoskopischen stabilen Augenspiegel 18 Mal so empfindlich ist, wie bei dem Giraud-Teulon'schen Apparat.

Nr. 42.

1) **Ueber das Westphal-Piltz'sche Pupillen-Phänomen,** von F. Schanz.

Verf. erklärt das „Westphal-Piltz'sche" (von A. v. Graefe stammende!) Pupillen-Phänomen (Eintritt einer Pupillen-Verengerung beim Zukneifen der Lider) rein mechanisch durch Verhinderung des Blut-Abflusses aus dem

Augeninnern und hierdurch erzeugte Stauung in der Iris; der einzige Schluss, der sich auf dieses Symptom aufbauen lasse, sei der, dass die Pupille nicht ganz normal innervirt sei, denn sonst würde die Licht-Reaction diese mechanische Verengerung verdecken.

2) **Die Ergebnisse einer Schul-Untersuchung auf Trachom in Berlin N,** von E. Oppenheimer.

Verf. fand in einer Schule in Berlin N 3 Fälle von Trachom, von denen noch bei einem Falle die Diagnose zweifelhaft war. 1006 Kinder wurden untersucht.

3) **Bismarck's-Brillen,** von H. Cohn.

C. Hamburger.

V. Die ophthalmologische Klinik. 1902. Nr. 8—13.

1) **Convergenz-Starre,** von Königshofer.

Convervenz-Krämpfe, Insufficienz der Interni, Accommodations-Krämpfe und Accommodations-Schwäche, bekanntlich oft beobachtete Begleit-Erscheinungen der Hysterie und Neurasthenie, fasst Verf., wenn sie gleichzeitig an demselben Kranken demonstrirt werden können, unter obigem Namen zusammen und beschreibt sie als bisher unbekannte Functions-Störung bei genannter Krankheit. Ausser über Kopfschmerz bei Gebrauch der Augen klagen die Kranken in charakteristischer Weise darüber, dass sie nicht im Stande sind, einen Gegenstand zu fixiren, gleichgiltig, in welcher Entfernung sich derselbe befindet; beim Versuch zu fixiren, tritt sofort Verschwommen-Sehen auf.

2) **Ein Fall von Retinitis pigmentosa ohne Pigmentirung,** von Winselmann.

Die Diagnose wurde auf Grund des Gesichtsfeldes, der Nachtblindheit und der Anamnese gestellt, nach welcher die Tante der Patientin an demselben Leiden fast erblindet ist. Eine charakteristische Pigment-Entartung konnte nicht festgestellt werden.

3) **Ein Fall von doppelseitiger Korektopie,** von Hilbert.

4) **Zur Casuistik der Magnet-Extractionen,** von Willemer.

Eine nicht zu unterschätzende Leistung des neuen Hirschberg'schen grossen Hand-Magneten. Der in die Linse eingedrungene Eisensplitter maass in kleiner Dimension mehr als 0,75 mm. Derselbe hatte die Hornhaut im temporalen Lidspalten-Bezirk, die Vorderkapsel mit minimaler Wundöffnung etwa 1 mm nach aussen vom Centrum durchschlagen und war schräg nach hinten und innen bis an die hintere Linsenkapsel vorgedrungen, wo er als glänzender Punkt deutlich zu sehen war.

Am folgenden Tage Extraction. Bei künstlicher Mydriasis wurde der grösste neue Hirschberg'sche Hand-Magnet mit seinem breitesten Ansatz direct auf die cocaïnisirte Hornhaut aufgesetzt, wodurch es in kurzer Zeit gelang, den Splitter nach vorn zu ziehen. Als sodann der breite Ansatz den Fremdkörper nicht mehr weiter förderte, wurde ein kleiner schmaler Ansatz gewählt, mittels desselben die Hornhaut etwas eingedrückt und so der Magnet dem Splitter etwas näher gebracht. Sofort sprang derselbe in die Vorderkammer, gerieth dann aber hinter die Iris und konnte nicht wieder flott

gemacht werden. Durch einen Lanzenschnitt wurde die Irisfalte sammt Splitter herauszgezogen und der Prolaps abgetragen. — S = $^1/_4$ mit + 12 D.

Der Fall beweist, dass unter Umständen auch der Hand-Magnet im Stande ist, Eisensplitter bei uneröffnetem Auge aus beträchtlicher Tiefe nach vorn zu ziehen.

5) **Ueber Adrenalin, das wirksame Princip der Nebennieren in haltbarer Form,** von Kirchner.

6) **Die Operation des Nach-Stars,** von Pflüger.

Das Resumé der Arbeit ist: Bei den Nachstar-Operationen muss man den Kammerwasser-Ablass möglicht zu vermeiden suchen, um die Einklemmung und den Verlust von Glaskörper sicherer umgehen zu können. Deswegen muss man die Nadeln, Messer, Harpunen durch die Sklera und nicht durch den Limbus[1] oder gar durch die Cornea einführen. Moll.

Bibliographie.

1) Ueber Abschätzung der Erwerbs-Beschränkung durch Schädigung des Sehorgans, von Alfred Müller. (Inaug.-Diss. Tübingen.) Verf. legt in seiner Arbeit die Grundsätze dar, wie sie bei Gutachten in der Tübinger Klinik über die Herabsetzung der Erwerbsfähigkeit durch Schädigung des Seh-Organs bei Mitgliedern der landwirthschaftlichen Berufs-Genossenschaft zur Anwendung kommen. Fritz Mendel.

2) Vier Fälle von Erkrankung der Central-Arterie, von Dr. Ernst Haitz in Heilbronn. (Beiträge zur Augenheilkunde. 50. Heft.) Verf. bespricht im ersten Theile drei Fälle von Erkrankung der Central-Arterie, die sich sämmtlich durch die Sichtbarkeit der verstopften Stellen auszeichnen, und knüpft daran eine ausführliche Auseinandersetzung über das Wesen und die Veränderungen, die ein thrombosirtes Gefäss erleidet. Im vierten Falle wurde gelegentlich eines schweren Migräne-Anfalls der obere Arterienstamm vorübergehend durch eine Thrombus-Bildung verstopft. Obwohl die bei dem Anfall aufgetretene Sehstörung sich wieder hob, ist die Prognose doch ernst, weil zu befürchten steht, dass eine neue Migräne-Contraction wiederum eine Thrombose hervorruft. Die Arbeit, die mit zahlreichen Abbildungen im Texte versehen ist, verdient, im Original gelesen zu werden. Fritz Mendel.

3) Die secundäre Atrophie des Sehnervs nach Macula-Erkrankung, von O. Haab. (Beiträge zur Augenheilkunde. Heft 50. S. 49.) Verf. beobachtet schon seit längeren Jahren in einzelnen Fällen eine Abblassung im temporalen Quadranten der Sehnerven-Scheibe, die er auf eine secundäre ascendirende Atrophie zurückführt, hervorgerufen durch eine starke Erkrankung der Macula lutea. Diese Macula-Erkrankungen können entweder Folgen intrauteriner oder später aufgetretener Chorioiditisherde sein, sie können auch im Anschluss an ein starkes Trauma entstehen, und zwar in Folge von Quetschung von der vorderen oder hinteren Seite her (Schussverletzung, Orbitaltumoren). Für die verschiedenen Entstehungsursachen der Macula-Erkrankung führt Verf. ausführliche Krankengeschichten an. Indessen nicht alle Macula-Erkrankungen haben eine secundäre ascendirende Atrophie zur Folge. Die Atrophie in der Papille tritt nur dann auf, wenn die Retinal-Elemente der vordersten Retinalschicht, und zwar deren Ganglienzellen, zerstört werden. Gehen die

[1] Ich steche im Limbus ein. Nie folgt Glaskörper-Einklemmung. H.

Ganglienzellen der Macula unter, so wird eine grosse Menge Achsencylinder des Opticus atrophiren, und der temporale Quadrant zeigt deutliche Verfärbung. Bei der Zerstörung eines extramacularen Gebietes der Retina, das viel weniger Ganglienzellen besitzt, atrophiren weniger Nervenfasern. Diese Neurontheorie meint Verf. auch anwenden zu können bei der sogenannten genuinen Atrophie des Sehnervs, wie sie bei Tabes und Intoxications-Amblyopie gefunden wird, so dass, nach seiner Ansicht, die Erkrankung nicht im Opticus-Stamm ihren Ursprung nimmt, sondern in der Macula beginnt und nach dem Opticus ascendirt. Fritz Mendel.

4) Beitrag zur Lehre von der hochgradigen Myopie, von Adolf Schmidtlein. (Inaug.-Dissert. Tübingen.) Verf. hat die Fälle von Myopie von 10 Dioptrien und darüber zusammengestellt, die in den Jahren 1896 —1901 in der Tübinger Klinik beobachtet wurden. Aus der Untersuchung an 419 Personen mit 764 Augen zieht er unter Andrem folgende Schlüsse: 1. Hochgradige Myopie ist beim weiblichen Geschlecht verhältnissmässig häufiger als beim männlichen. 2. Die Sehschärfe der hochgradig myopischen Augen ist eine sehr erheblich beschränkte. 3. Bei einer grossen Anzahl von Fällen mit hochgradiger Myopie lässt sich irgend welche angestrengte und anhaltende Nahe-Arbeit als Ursache nicht nachweisen. 4. Betreffs der Heredität der Myopie hat Verf. keine sicheren Anhaltspunkte gewonnen. 5. Netzhaut-Ablösung kommt bei 3,9 % der hochgradigen Myopen vor. 6. Erkrankungen der Macula-Gegend wurden in 43,6 % Fällen beobachtet. Fritz Mendel.

5) Ueber Seelen-Blindheit und sensorische Asymbolie, von Priv.-Doc. Dr. Hugo Liepmann. (Psychiatrischer Verein zu Berlin. 1902. 21. Juni. [Nach einem Referat aus dem Neurolog. Centralbl. 1902. Nr. 14.]) In dem zuerst vorgestellten Falle handelt es sich um einen 50jähr. Patienten, der das deutliche Bild von „Seelen-Blindheit" zeigt, indem er die Gegenstände sieht, jedoch dieselben nicht erkennt. Der Herd wird im linken Cuneus tief ins Mark gehend zu suchen sein. Bei dem zweiten Patienten hat sich zu der Seelen-Blindheit noch Seelen-Taubheit hinzugesellt (totale Asymbolie). Verf. nimmt an, dass beide Schläfen- und Hinterhaupt-Lappen betroffen sein müssen. Fritz Mendel.

6) Studio sulla patologia del ganglio ciliare nell' uomo, per Dr. Alessandro Marina. (Annali di neurologia. XIX. 1901. [Nach einem Referat aus dem Neurolog. Centralbl. 1902. Nr. 14.]) Die Ciliarnerven sind constant bei Tabes und sehr häufig bei Paralyse entartet, die Wurzeln immer normal. In allen Fällen von Tabes und in den Fällen von progressiver Paralyse mit Störung der Pupillar-Reflexe waren die Ganglien meist mit ihren Nerven verändert, bei erhaltenen Lichtreflexen aber intact. In allen Fällen mit Pupillenstarre blieben die Kerne des dritten Nerven normal. Fritz Mendel.

7) Hemeralopie und Xerosis conjunctivae bei Potatoren, von Mathäus Bernhard. (Inaug.-Dissert. Tübingen.) Verf. hat in der Tübinger Augenklinik 10 Patienten beobachtet, die sich seit langer Zeit einem übermässigen Genuss alkoholischer Getränke ergeben halten. Allen Erkrankten war die auffällige Sehstörung der Hemeralopie gemeinsam, während Xerosis conjunctivae nur in 7 Fällen beobachtet wurde. Schwerere organische Leiden traten nicht auf. Schon in wenigen Tagen, in welchen klinische Behandlung und eine mehr oder weniger strenge Abstinenz stattgefunden hatte, besserte sich die Hemeralopie in den meisten Fällen, so dass man wohl mit Recht annehmen kann, dass die Hauptschuld an dem Auftreten dieser Störung in der Erschöpfung durch unzureichende Ernährung zu suchen ist. Fritz Mendel.

8) a) Die Augenverletzungen in der Tübinger Klinik in den Jahren 1896—1899, von Rosenberg. (Inaug.-Diss. Tübingen.) b) Die Augenverletzungen in der Tübinger Klinik im Jahre 1900, von Hartmann. (Inaug.-Diss. Tübingen.) Die beiden Arbeiten aus der Klinik Schleich's bilden ein zusammenhängendes Ganze. Sie verwerthen das Verletzungsmaterial statistisch, wobei sich auch hier das Ueberwiegen der Männer bei den Augenverletzungen ergiebt; am häufigsten wird die zweite Hälfte und das dritte Lebensjahrzehnt betroffen. Es werden von beiden Verff. die einzelnen Verletzungen durchgesprochen, seltnere kurz angeführt und einige therapeutische Winke gegeben. Neues bieten beide Arbeiten nicht, doch haben sie einen gewissen statistischen Werth. Steindorff.

9) Ophthalmologische Operationslehre, speciell für praktische Aerzte und Land-Aerzte, von Heymann. II. Band. (Halle a. S., Marhold, 1902.) Prägnant und klar, fasslich und lebendig ist auch der Schlussband dieser Operationslehre, deren Verf. leider bereits verstorben ist. Er behandelt darin die punktförmigen Eröffnungen der Cornea (Punction, Discission, einschliesslich Myopie-Operation), punktförmigen skleralen Eröffnungen des Bulbus (Reclination, operative Maassnahmen bei Netzhaut-Ablösung), linearen und bogenförmigen Eröffnungen des Bulbus (corneale und sklerale, also Linear-Extraction, Iridectomie, Iridotomie, Magnet-Operation, Sklerotomia ant. und ausführlich die Star Operation). Abbildungen von Instrumenten und einzelner Operations-Acte veranschaulichen das Geschilderte. Steindorff.

10) Ueber einige bei Tumor des Thal. opt. vorkommende Symptome (dazu eine Krankengeschichte), von Clarke. (Brit. med. Journal. 1901. 9. November.) Bei Geschwülsten des Thal. opt. beobachtet man oft: a) Brennen und Hitzegefühl in der oberen Extremität der andren Seite, b) Intentions-Zittern, c) Hemiplegie der andren Seite, besonders die obere Extremität betreffend. Genaue Geschichte eines derartigen Falles, den die Section als Rundzellen-Sarcom bestätigte. Merkwürdig ist, dass alle sonstigen Hauptzeichen einer Gehirngeschwulst (Kopfschmerz, Schwindel, Erbrechen, Stauungspapille) fehlten. Steindorff.

11) Das sogenannte entzündliche Glaucom — eine Neurose, von Laqueur. (Deutsches Archiv f. klin. Med. 1902. LXXIII; ref. nach den Fortschritten der Medicin. XX. 22.) Verf. nimmt an, dass das Glaucoma inflammatorium auf einer durch Reizung der secretorischen Fasern bedingten Drucksteigerung beruhe (natürlich unter gleichzeitiger Behinderung des Abflusses). Jene secretorischen Fasern sind in den Halssympathicus zu verlegen, Operationen an diesem Nerven, z. B. Exstirpation des Ganglion cervicale supremum, daher eine empfehlenswerthe therapeutische Maassnahme. Steindorff.

12) Hemianopsie bei Eklampsie, von L. Knapp. (Prager med. Wochenschrift. 1901. Nr. 21; ref. nach Fortschritte der Medicin. 1992. Nr. 25.) Accouchement forcé im Coma nach Eklampsie, Sehstörung nach Rückkehr des Bewusstseins; Czermak constatirt rechtsseitige Halbblindheit 24 Stunden nach der Entbindung, am andren Morgen ist die Störung wieder beseitigt. Analog den Beobachtungen von Pick (Hemianopsie bei Urämie) und F. Lehmann (Hemianopsie bei puerperaler Amaurose) nimmt Verf. toxische Lähmung der centralen Sehnerven-Bahnen mit Betheiligung besonders einer Hemisphäre an. Steindorff.

Um Einsendung von Separatabdrücken wird gebeten (Berlin NW. 26 Schiffbauerdamm).

Verlag von Veit & Comp. in Leipzig. — Druck von Metzger & Wittig in Leipzig.

Centralblatt

für praktische

AUGENHEILKUNDE.

Herausgegeben von

Prof. Dr. J. Hirschberg, Geh. Med.-Rath, in Berlin.

Monatlich ein Heft. Preis des Jahrganges 12 Mark. Zu beziehen durch alle Buchhandlungen des In- und Auslandes und die Postanstalten des Deutschen Reiches.

December. Sechsundzwanzigster Jahrgang. 1902.

Inhalt: **Original-Mittheilungen.** I. Ein wichtiger Punkt bei der Operation der Weich-Stare. Von **J. Hirschberg.** — II. Ueber einige neuere Methoden zur Untersuchung des Sehens Schielender. Von Priv.-Doc. Dr. med. **Armin Tschermak** in Halle a. S. (Schluss.)

Neue Bücher.

Referate, Uebersetzungen, Auszüge u. s. w. Les affections blennorrhagiques de l'oeil, par Eperon, Privatdocent à l'Université de Lausanne.

Journal-Uebersicht. I. A. v. Graefe's Archiv für Ophthalmologie. LIV. 2. — II. Archiv für Augenheilkunde. XLV. 1—4. 1902. — III. Zeitschrift für Augenheilkunde. VII. 1902. Mai. — IV. Zehender's Klinische Monatsblätter für Augenheilkunde. 1902. Juli—September.

Vermischtes. Nr. 1—2.

Bibliographie. Nr. 1—7.

I. Ein wichtiger Punkt bei der Operation der Weich-Stare.

Von **J. Hirschberg.**

(Nach einem Vortrag in der November-Sitzung 1902 der Berliner ophthalm. Gesellschaft.)

M. H. Dieser 15jährige Land-Arbeiter aus Mecklenburg, welcher vom 2. bis 7. Lebensjahre an scrofulöser Entzündung beider Augen gelitten, wonach die Sehkraft des rechten gut, die des linken mittelmässig geblieben, schoss sich am 26. August d. J. aus einer Armbrust einen kleinen Holzpfeil gegen das rechte Auge. Der Pfeil fiel zu Boden. Das Auge wurde

mit Eiskühlungen behandelt. Die Reizung schwand, aber Sehkraft kehrte nicht zurück. 4 Wochen nach dem Unfall wurde der Verletzungs-Star operirt, 6 Tage später zum 2. Male. Anfangs konnte das operirte Auge etwas sehen; jetzt am 10. X. 1902, nur noch sehr wenig.

Während das linke, unverletzte Auge in Folge einer (scrofulösen) Hornhautnarbe überhaupt nur Finger auf 5 m, mit — 6 D., zu erkennen vermag; sieht das verletzte die Finger nur auf $^2/_3$ m, bei leichter, concentrischer Verengung des Gesichtsfeldes. Oberhalb der Hornhaut ist eine kurze Starschnitt-Narbe sichtbar, ausserdem noch in der Hornhaut, nahe dem nasalen Rande, eine kleine, fast punktförmige Narbe, welche auf eine Discission zu beziehen ist. Der Druck ist bedeutend erhöht, das Auge geröthet und mässig gereizt, die Hornhaut im Ganzen rauchig getrübt. Aus der durch Atropin erweiterten Pupille ist nur mattrother Reflex zu gewinnen. Hinter der lateralen Hälfte der Regenbogenhaut, bis in die Pupille hinein, ist noch eine reichliche Masse getrübter Linsen-Substanz sichtbar; ebenso, wiewohl nicht ganz soviel, unter der nasalen Hälfte: während die Pupillen-Mitte davon frei zu sein scheint. Es handelt sich also um Drucksteigerung nach Discission zu reichlicher Star-Reste, wobei der Glaskörper nach vorn zu keinen festen Abschluss besitzt. Darum ist der einfachste Plan, durch Lanzenschnitt die auf die Hinterfläche der Regenbogenhaut drückenden Rindenreste herauszulassen, nicht ausführbar.

Glaskörperverfall würde man erzielen, nicht Ausziehung der Linsenmassen.

Zunächst wurde reichlich Physostigmin eingeträufelt, und dadurch eine geringe Besserung, auch der Sehkraft, erzielt. Da aber trotzdem die Drucksteigerung nebst der rauchigen Trübung der Hornhaut auch noch am dritten Tage nach der Aufnahme fortbestand, so wurde am 13. X. 1902 zur Operation geschritten. Den Wunsch des Kranken, ohne Betäubung operirt zu werden, erfüllen wir nicht. Vielmehr wird durch die Billroth'sche Mischung (22 g) eine durchaus tiefe Betäubung bewirkt. Nunmehr wird lateralwärts, wo die Linsenmassen am meisten gegen die Regenbogenhaut von hinten her drücken, genau im Lederhautsaum, mit breiter Lanze ein regelrechter Schnitt, zur Iridectomie, ausgeführt. Sowie aber der Wundarzt die Irispincette einführen will, erscheint, ohne dass Kammerwasser abgeflossen ist, eine Glaskörperperle in dem Wundschnitt. Da erfahrungsgemäss unter diesen Umständen eine regelrechte Iridectomie nur schwer gelingt, und um jedenfalls stärkeren Glaskörpervorfall zu vermeiden, begnügt man sich mit der ausgeführten Sklerotomie und legt einen leichten Verband an.

Sowie der Kranke aus der Betäubung erwacht, erklärt er, dass er im Auge sich viel freier fühlt, als in den letzten Wochen. Am nächsten Tage ist die Hornhaut völlig klar, die Wunde glatt, die Spannung be-

friedigend. So ist es nun bis heute (24. XII. 1902) geblieben. Das Gesichtsfeld ist weit besser, als vor der Operation: i. 50°, a. 60°, o. 40°, u. 50°. Die centrale Sehschärfe ist erheblich gestiegen, nämlich von etwa 1 % auf 50 %, (von $^1/_{100}$ auf $^5/_{10}$ m, mit + 8 D. sph. ⊃ + 2 D. cyl. 70° s.).

Das Ophthalmometer zeigt – 4,8 Di inversen Hornhaut-Astigmatismus, die eine Haupt-Achse 21° n. Die Hornhaut ist ganz klar, die Spannung normal. Der Sehnerv zeigt eine deutliche Aushöhlung. Somit wissen wir, dass bei Fortbestand der Drucksteigerung das Auge binnen Kurzem stockblind geworden wäre. Ich besinne mich, dass mir auf einer meiner Reisen, im Jahre 1876, von einem geübten Operateur ein „räthselhafter" Fall gezeigt wurde: nach Operation des Verletzung-Stars bei einem jungen Manne war Stockblindheit des betroffenen Auges zurückgeblieben. Die optischen Verhältnisse des letzteren waren nicht günstig. Dennoch konnte ich mich von dem Vorhandensein einer vollständigen Druck-Aushöhlung des Sehnerven überzeugen.

Dass in meinem Falle die einfache Sklerotomie Erfolg hatte, lag wohl daran, dass sofort nach der Operation die Regenbogenhaut von dem Druck der Linsen-Masse frei geworden; die letztere war in das Pupillen-Gebiet verschoben worden und hat sich dann allmählich verkleinert.

M. H. Die geschilderte Form von Drucksteigerung stellt keineswegs einen vereinzelten Fall dar. Wir wollen uns zunächst einmal den Unterschied zwischen hartem und weichem Star beim Austritt der Linse nach dem Schnitt und der Kapselspaltung klar machen. Beim harten Star der alten Leute machen wir am Rande der Hornhaut einen geräumigen Schnitt, welcher $^1/_3$ und mehr ihres Umfangs umfasst, bringen dann der Linsenkapsel einen Schnitt bei und üben einen sanften Druck auf den Augapfel aus. Jetzt erweitert der harte Star selber die Oeffnung der Linsenkapsel, bis er durchtreten kann, gelangt in die Hornhautwunde und tritt aus. Der weiche Star hingegen vermag die Kapselwunde nicht zu erweitern, wenn man auf den Augapfel drückt. Ist noch dazu der Schnitt erheblich kleiner, so tritt zunächst gar nichts aus. Man muss die Wunde mit dem Spatel lüften, die periphere Wundlefze niederdrücken, bis überhaupt Starmasse hervorkommt. Bei Wiederholung dieses Handgriffs, namentlich wenn nach einigem Zuwarten wieder Kammerwasser sich angesammelt hat, tritt mehr aus. Wenn man nicht sehr sorgsam vorgeht, können erheblichere Rindenmassen zurückbleiben.

Ganz besonders gross war diese Gefahr, wenn man die starke Kurzsichtigkeit nach Fukala's Vorschrift beseitigen wollte. Der kleine Schnitt, Punction von ihm genannt, durch den die Linsenmasse sich durchpressen sollte, war recht verfehlt. Dazu kommt noch, dass man den Druck auf den achsenverlängerten Augapfel nur ganz milde üben darf, um nicht aus der Scylla in die Charybdis zu fallen, d. h. um nicht gar Glaskörpervorfall

und spätere Netzhautablösung zu erleben. Kurz, wer genau nach Fukala operirte, behielt reichliche Linsenmassen im Auge. Manchmal trat nun Aufsaugung ein, manchmal nicht. Waren Wochen und selbst Monate verstrichen, ohne dass die Aufsaugung genügend von Statten gegangen, so verlor der Kranke die Geduld, — oder der Arzt oder beide.

Ein freies Pupillen-Feld sollte geschaffen werden. Man machte also die Zerschneidung der Rindenreste, die sogenannte Discission. Manchmal führte diese zum Ziel, manchmal aber nicht. Vielmehr trat Drucksteigerung auf, durch Blähung der zurückgebliebenen Rindenreste, die von hinten auf die Regenbogenhaut drücken, während im Pupillen-Gebiet der Kapselsack bis in den Glaskörper hinein gespalten worden. Dies ist ein recht übler, ja bedrohlicher Zustand. Mit friedlichen Mitteln kommt man meistens nicht aus. Der Versuch, durch kräftige Erweiterung der Pupille mittels Atropin-Einträuflung die Regenbogenhaut von dem Druck, der von hinten her ausgeübt wird, frei zu machen, gelingt nur selten. Der Plan, nunmehr — oder auch von vorn herein — durch Physostigmin-Einträuflung symptomatisch den Druck zu verringern, bis die Aufsaugung weitere Fortschritte gemacht hat, führt nur ausnahmsweise zum Ziel. Eine neue Discission ist zwecklos. Eine neue Extraction der Linsenreste aus einem Lanzenschnitt ist gefährlich, da Glaskörpervorfall kaum zu vermeiden, selbst wenn man unter tiefer Betäubung operirt. Am sichersten scheint noch die Iridectomie, besonders an der Stelle der stärksten Druckwirkung.

Das beste ist allerdings, solche gefährlichen Zustände überhaupt zu vermeiden. Dazu ist es nothwendig, erstlich die Operation gegen Kurzsichtigkeit nach besseren chirurgischen Grundsätzen zu verrichten, als sie Fukala zu Gebote standen: darauf habe ich schon 1897[1] hingewiesen; und zwar, wenn doch einmal stärkere Rindenreste zurückbleiben sollten, nicht eher die Discission vorzunehmen, als bis die Resorption genügend weit vorgeschritten ist, und in Ausnahmefällen lieber nach einiger Zeit noch einen zweiten Lanzenschnitt zur vollständigen Entleerung der Rindenreste nachzuschicken. Genau dasselbe, wie bei der Operation gegen Kurzsichtigkeit, gilt bei der Operation von Weich-Staren, namentlich von Weich-Staren bei jugendlichen Kranken; aber auch bei anderen Starformen in diesem Lebensalter.

Dieser 25jährige hatte im 2. Lebensjahre an Krämpfen gelitten, erst im 5. laufen, im 8. sprechen gelernt und konnte wegen Schwachsinns nur die beiden untersten Klassen der Gemeindeschule durchmachen. Er hat immer nur mittelmässig gesehen, aber in den letzten Jahren schlechter. Am 14. III. 1902 gelangte er zur Aufnahme wegen doppelseitigem vorderem wie hinterem Scheitel- und Rinden-Star. Das linke schlechtere Auge, mit

[1] Centralbl. f. Augenheilk. Märzheft.

dem er nur auf 3 Meter die Finger zählen konnte, gelangte zur Operation. Am 15. III. 1902 wurde die Discission, am 22. III. 1902 die Lanzenschnitt-Extraction verrichtet. Am 22. IV. musste wegen chronischer Drucksteigerung mit rauchiger Hornhaut die Iridectomie nachgeschickt werden. Die vollständige Ausheilung dauerte noch längere Zeit, erst 30. VI. 1902 konnte die Entlassung erfolgen. Seitdem ist aber alles gut, das linke operirte Auge hat, mit + 8 D, $S = {}^{5}/_{15}$; das rechte nicht operirte, mit — 8 D, $S = {}^{5}/_{25}$. Das Auge ist vollkommen reizlos, seine Durchsichtigkeit vollkommen.

Dasselbe gilt für Verletzung-Stare jugendlicher Kranken. Ein solcher Fall bildete ja den Ausgangspunkt unsrer Betrachtung. Ausnahmsweise tritt die erwähnte Drucksteigerung auch bei der Ausziehung von harten Alter-Staren ein. Wenn man sich auch noch soviel Mühe giebt, die Pupillen seiner Star-Operirten rein zu halten; öfters hat man mit so ungeschickten und unruhigen Kranken zu thun, dass man auf vollständige Entleerung abgestreifter Rindenmassen aus höherem Interesse verzichten muss. Mancher erinnert sich in einem solchen lästigen Fall gern des alten Wortes von Arlt, dass er noch nie durch Zurückbleiben von Rindenresten ein Auge verloren habe. Ob das buchstäblich richtig ist, will ich nicht erörtern. Jedenfalls möchte ich hervorheben, dass ich in einigen Fällen der Art durch einen nachträglich, etwa nach 3—4 Wochen, ausgeführten Lanzenschnitt die übergrossen Rindenreste zufallsfrei entleert und gute Sehkraft erzielt habe, während ich in einer grösseren Zahl von Fällen geduldig zugewartet habe, bis die Aufsaugung fertig war, oder bis eine gefahrlose Zerschneidung unbedeutender Reste vorgenommen werden konnte.

II. Ueber einige neuere Methoden zur Untersuchung des Sehens Schielender.

Von Priv.-Doc. Dr. med. **Armin Tschermak** in Halle a. S.

(Schluss.)

Bezüglich des Aufsuchens der mit der Schielfovea gleichlocalisirenden Stelle des Fixir-Auges ist aber nun Folgendes zu beachten.

Bei Patienten, welche ohne Beeinträchtigung der natürlichen Abbildungs-Verhältnisse, also ohne sog. Differenzirung durch ein farbiges Glas, ohne Prisma, ein vom Grund gut abstechendes Testobject in (paradoxen) Doppelbildern sehen, ist der Versuch ganz einfach. Der Patient muss nur das dem fixirenden Auge angehörende Halbbild (nach Schärfe oder mittels zeitweiliger Deckung oder zeitweiliger farbiger Differenzirung leicht kenntlich) des Testobjectes, z. B. einer Bleistiftspitze, zur Deckung bringen mit dem excentrisch erscheinenden Schielaugen-Nachbilde. Es handelt sich also hier darum, die auf die beiden Augen vertheilten Eindrücke, einen

entoptischen und einen exogenen, zusammenfallen zu lassen. Auch dieser Versuch wird auf einem gleichmässigen Hintergrund, z. B. einem verticalen Papierschirm, in bestimmter Entfernung vorgenommen. — Doch ist diese etwas mühevolle Untersuchungsweise für die unmittelbaren Bedürfnisse der Praxis entbehrlich: die in Rede stehenden Patienten mit anomaler Sehrichtungsgemeinschaft und spontanem Doppeltsehen erweisen sich dadurch schon eo ipso als Schielende der dritten Gruppe (s. später).

Allerdings lehrt jener Versuch, zumal bei öfterer Wiederholung, sehr Interessantes. Er demonstrirt uns zunächst ad oculos die Nothwendigkeit einer Scheidung des sensorischen und des motorischen Verhaltens, der Schielstellung und der „Localisation“. Dann überzeugen wir uns von dem oscillatorischen Wechsel in der anomalen Sehrichtungsgemeinschaft ebenso, wie in der Schielstellung. Endlich belehrt uns die zahlenmässige Charakterisirung unter verschiedenen Abbildungs-Verhältnissen, z. B. Offenhalten und Abschluss des Schiel-Auges oder farbige Differenzirung der Schielaugen-Eindrücke, dass die jeweiligen Abbildungs-Verhältnisse ebenso wie die Schielstellung, so auch die „Localisation“ in erheblichem Maasse, und zwar keineswegs immer beide parallel zu verändern vermögen. Das Ergebniss einer Untersuchung unter künstlichen Abbildungs-Verhältnissen, z. B. die Lage der Doppelbilder bei Vorsetzen eines farbigen Glases, ist also sowohl nach der motorischen, wie nach der sensorischen Seite hin suspect. Wir erkennen somit eine allerdings vielleicht unerwünschte Complication, die unsre Schlüsse auf das Verhalten der Schielenden beim gewöhnlichen Sehen sehr einschränkt.

Für jene Schielenden, bei denen sich eine anomale Beziehung der Augen ergeben hat, die aber nicht spontan doppelt sehen, bedarf es besonderer Hilfsmittel, um die „Localisation“ zu charakterisiren, d. h. um den excentrischen Eindruck des Fixir-Auges unterscheidbar zu machen. Die einfache Abblendung des Schiel-Auges oder die farbige Differenzirung oder das Vorsetzen einer medianen Scheidewand haben wir eben als unzulässig bezeichnet. Eine relativ einwandfreie und einfache Untersuchungsmethode dient zugleich — auch ohne Messung — zu der praktisch wohl nicht unwichtigen Differentialdiagnose zwischen der zweiten und der dritten Gruppe der Schielenden und soll daher gleich gesondert beschrieben werden.

Zuvor sei noch kurz folgende Bemerkung gestattet. Die Schielenden mit anomaler Sehrichtungsgemeinschaft und ohne spontanes Doppeltsehen verdanken letztere Eigenthümlichkeit entweder einem abnormen binocularen Einfachsehen[1] oder aber einer erheblichen

[1] Bei Schielenden der dritten Gruppe mit nur mässiger Discrepanz von „Localisation“ und Schielstellung besteht allem Anscheine nach die Möglichkeit, dass Eindrücke, die in beiden Augen im indirecten Sehen liegen, trotz ihrer Disparation verschmelzen. (Analogon zum PANUM'schen Empfindungskreis.)



Minderwerthigkeit, einer inneren Hemmung der Schielaugen-Eindrücke.

Man pflegt dieses eventuell regional verschiedene Verhalten bekanntlich auch als Exclusion oder Exstinction zu bezeichnen. Diese Erscheinung ist nicht bloss durch die Vertheilung der Aufmerksamkeit bedingt, auch bei Concentration derselben auf das Schiel-Auge, speciell auf dessen foveale Eindrücke besteht ein gewisser Grad von innerer Hemmung *κατ' ἐξοχήν* fort. Diese halte ich nicht für das Ergebniss psychischer Willkür oder eines Excludirenlernens, sondern für ein ganz unwillkürlich in höherem oder geringerem Grade eintretendes Anpassungsphänomen. Bezüglich der Untersuchungsmethoden und alles Weiteren muss ich auf frühere Darstellungen verweisen.

Es ist wohl überflüssig, hier zu bemerken, dass man nach Feststellung und eventuell zahlenmässiger Charakterisirung der anomalen Sehrichtungsgemeinschaft, zugleich nach Prüfung auf spontanes Doppeltsehen, auch das Vermögen der Combination und der Verschmelzung oder Mischung an einer haploskopischen Anordnung untersuchen wird. Auch ist die Frage nach dem Bestehen von Tiefenwahrnehmung zu entscheiden, sowohl unter Verwendung von Stereoskopbildern, die keinerlei Tiefenauslegung schon für ein Auge gestatten, als mit der Fall- und Stäbe-Einrichtung nach Hering, an welcher allerdings nur bei Fällen der zweiten Gruppe ein positives Ergebniss gewonnen werden kann (aber nicht muss!). Doch soll ja hier nicht eine systematische Anleitung zur Untersuchung von Schielenden überhaupt geboten werden.

III. Eintheilung und Differentialdiagnose der Schielenden.

Die dritte Aufgabe einer methodischen Untersuchung besteht in dem Vergleiche des motorischen und des sensorischen Verhaltens und in der darauf gegründeten Gruppenscheidung der Schielenden. Von vornherein ist es klar, dass im Princip die Schielstellung eine zur anomalen Beziehung der Augen passende, eine harmonische oder aber eine discrepante sein kann. Im ersteren Falle ist die (äussere) Möglichkeit zu anomalem binocularen Einfachsehen und Erscheinen der Schielaugen-Eindrüche am sog. richtigen Orte gegeben, im letzteren Falle besteht die Disposition zum Sehen in paradoxen Doppelbildern, welche sich jedoch bei Hemmung höheren Grades nicht manifestiren kann. Fälle mit motorischer und sensorischer Anomalie, aber Harmonie beider stellen die zweite Gruppe dar: solche mit Discrepanz beider die dritte Gruppe. Diese Eintheilung sei durch folgende Schemata illustrirt.

Eintheilung der Schielenden auf Grund der differentialdiagnostischen Methoden:

1. Bestimmung der Schielstellung (mit Schielaugen-Nachbild).

2. Prüfung auf Correspondenz oder anomale Sehrichtungsgemeinschaft (mit Nachbilder-Kreuz).

3. Prüfung auf Harmonie oder Discrepanz (mit unocularem Lichtzeichen für das Schiel-Auge).

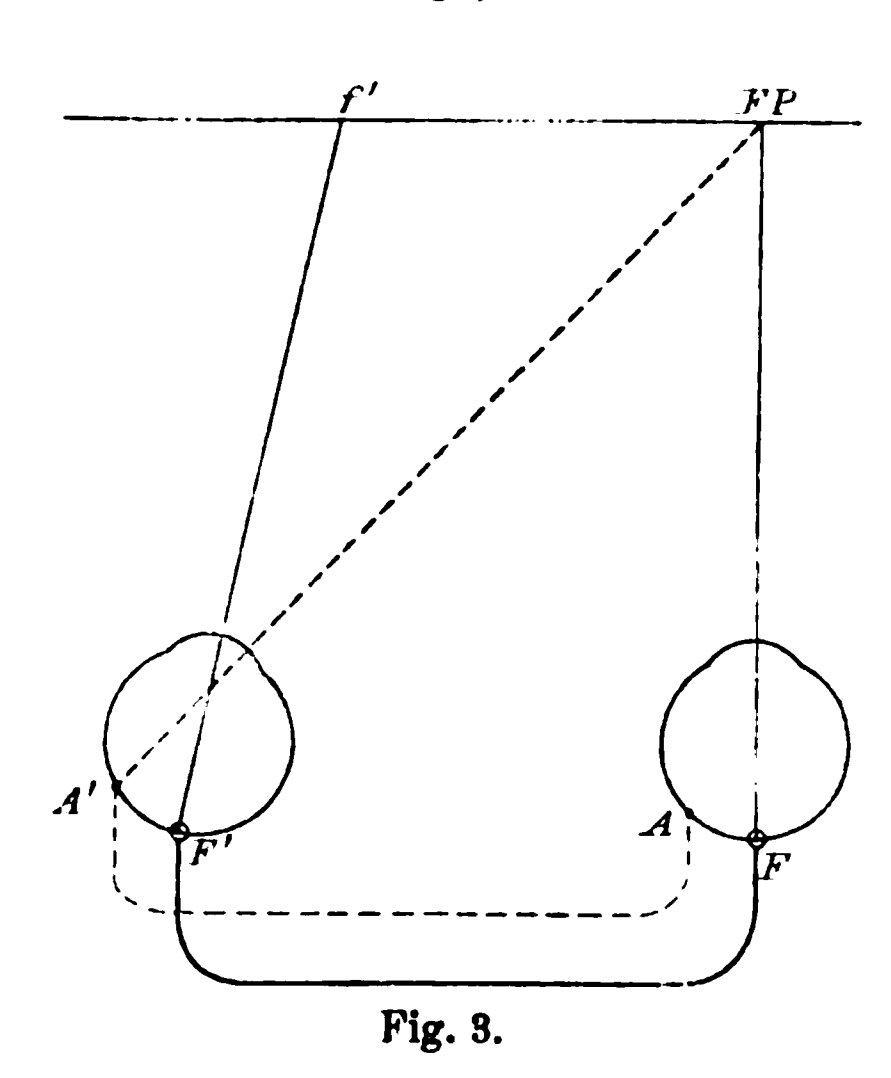


Fig. 3.

Erste Gruppe: motorisch abnorm, sensorisch normal (Correspondenz:

$F - F'$

$A - A'$

„eingestellt": A').

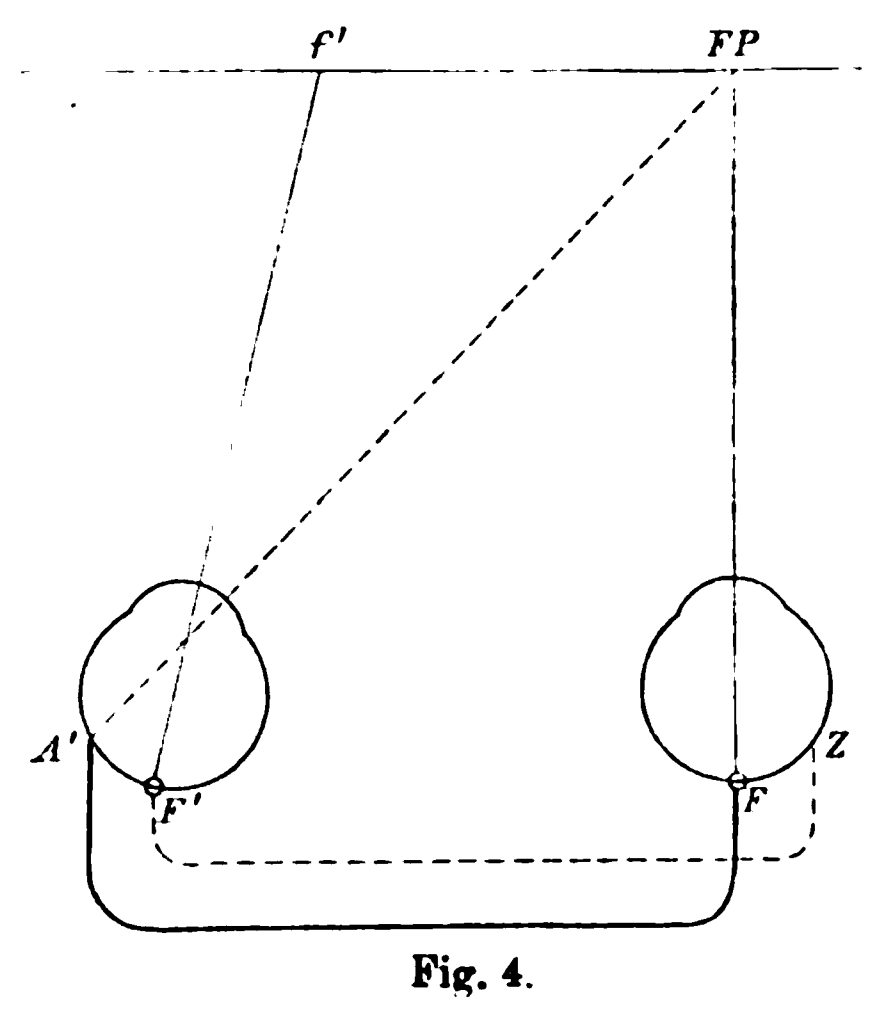


Fig. 4.

Zweite Gruppe: motorisch abnorm, sensorisch abnorm (anomale Sehrichtungsgemeinschaft:

$F - A'$

$Z - F'$).

Harmonie beider Anomalien („eingestellt": A').

Dritte Gruppe: motorisch abnorm, sensorisch abnorm (anomale Sehrichtungsgemeinschaft:

$F - A'$
$Z - F'$
$B - C'$).

Discrepanz beider Anomalien („eingestellt“: C').

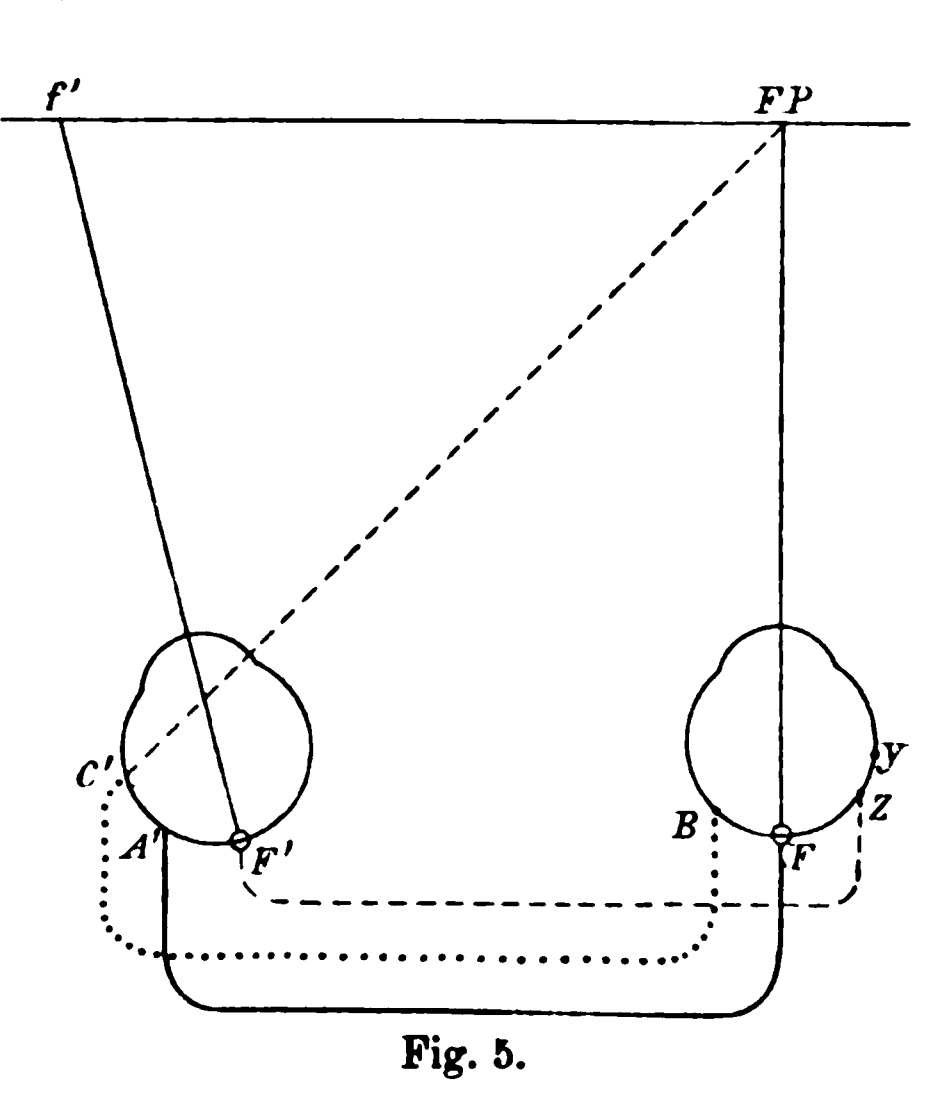


Fig. 5.

Es erübrigt die Methode der Differentialdiagnose zwischen der zweiten und dritten Gruppe zu besprechen.

Man lässt den Schielenden mit anomaler Sehrichtungsgemeinschaft ein deutliches Fixationszeichen (*FP*) betrachten und bringt zwischen dieses und das schielende Auge ein Stückchen unbelegten oder belegten Spiegelglases (*Sp*) — etwa ein Deckgläschen von einem Holzstäbchen getragen. Das Gläschen wird nun so zum Himmel oder zu einer seitlich aufgestellten Lampe (*L*) orientirt, dass es gerade in das schielende Auge, nicht aber das fixirende einen Lichtreflex wirft. Nun wird bei Ruhighalten des Kopfes das sonst fixirende Auge zugedeckt, mit dem sonst schielenden Auge nach dem Fixationspunkte (*FP*) hin visirt und das Gläschen so lange seitlich verrückt, bis es für das Schiel-Auge gerade unterhalb des Fixationszeichen zu stehen kommt — wie dies die nachstehende Figur (6) anzeigt.

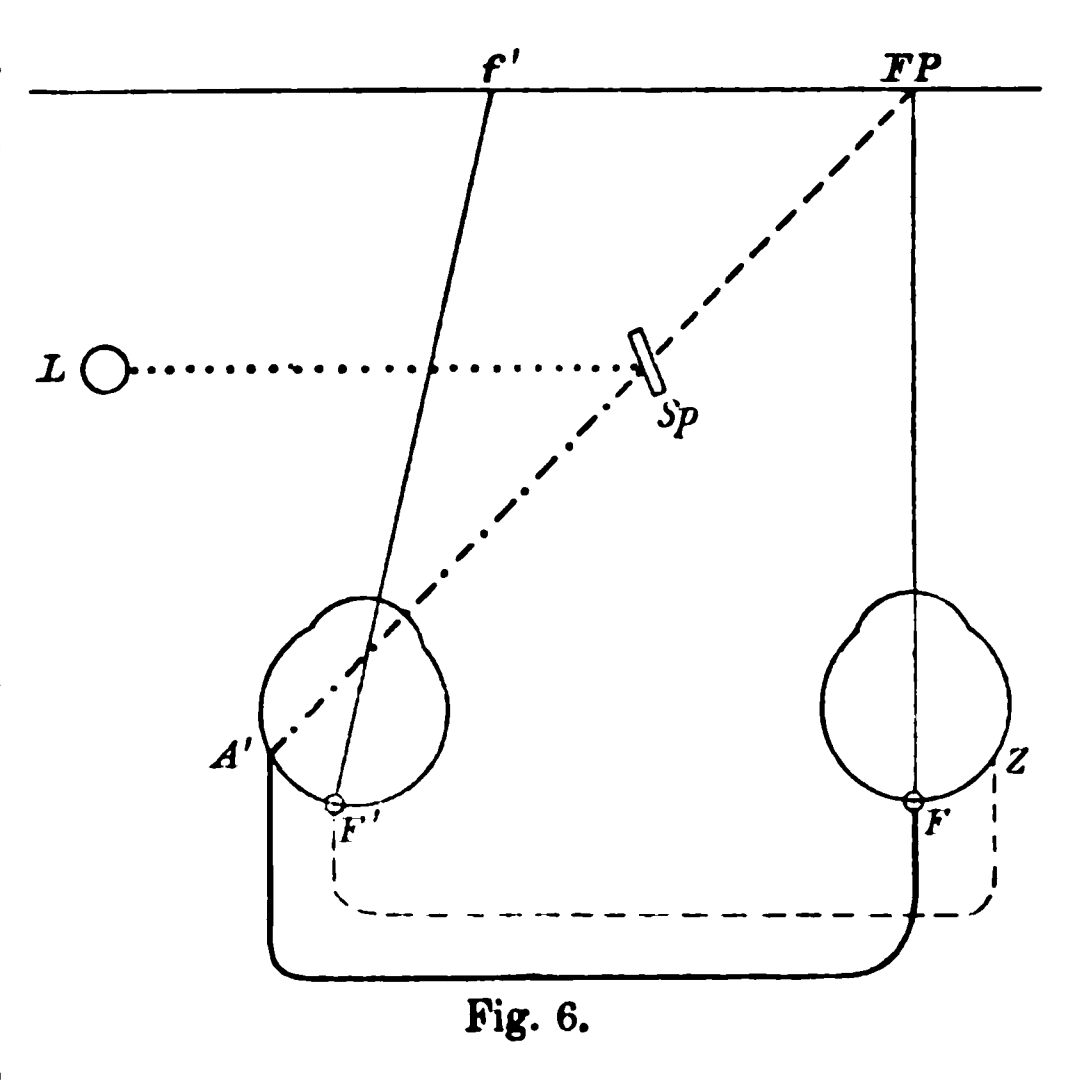


Fig. 6.

Endlich werden beide Augen geöffnet und der Patient hat nun anzugeben, ob der Lichtreflex gerade unter dem Fixationspunkte erscheint oder seitlich davon. Im ersteren Falle steht die auf das Fixationszeichen

hinzielende Netzhautstelle des Schiel-Auges (genauer: der betreffende Längsschnitt) in Sehrichtungsgemeinschaft mit der auf dasselbe Fixationszeichen hinzielenden Fovea des Fixir-Auges: die Schielstellung entspricht der abnormen Beziehung zwischen A' und F, der Fall ist zu abnormem binocularen Einfachsehen disponirt, er gehört zur **zweiten** Gruppe (in Fig. 6 so angenommen). — Erscheint hingegen der Lichtreflex seitlich verlagert zum Fixationszeichen, so liegt ein Fall der **dritten** Gruppe vor.

Um ganz zuverlässig zu sein, kann der Befund durch Verwendung von zwei Reflexen bezw. Gläschen, welche für das visirende Schiel-Auge den Fixirpunkt rechts und links, dann oben und unten einfassen, noch verificirt werden. Hier wird also eine **bestimmte** (die „eingestellte“) **excentrische** Stelle im **schielenden** Auge auf Sehrichtungsgemeinschaft mit der **fixirenden Fovea** geprüft: früher wurde die mit der schielenden Fovea sehrichtungsgleiche excentrische Stelle im fixirenden Auge aufgesucht.

Es ist nothwendig, den Versuch in verschiedenen Beobachtungs-Abständen zu wiederholen, da in Fällen von starker Aenderung des Schielwinkels mit dem Beobachtungs-Abstande, die sonst z. B. der dritten Gruppe angehören, gerade für eine bestimmte Entfernung — eventuell gerade für die gewöhnliche Arbeitsdistanz — sehr wohl Zugehörigkeit zur zweiten Gruppe bestehen kann.

Man könnte allerdings auch gegen diese Methode unocularer Lichtreflexe (gleiche Verwendung gestattet eine hinter einem Schirm passend, nur für das Schiel-Auge sichtbar aufgestellte Kerzenflamme) den Einwand einer Störung der natürlichen Abbildungs-Verhältnisse — durch bloss **einäugige** Sichtbarkeit des Testlichtes — erheben. Doch bieten auch beim gewöhnlichen Sehen spiegelnde Flächen eine analoge Verschiedenheit für beide Augen. Auch kann man zur Sicherheit eine ganze Anzahl von Objecten auf dem Hintergrunde neben dem Fixationszeichen für beide Augen sichtbar lassen.[1]

Ich meine, dass die angeführten, allerdings durchwegs subjectiven Methoden der Bestimmung der Schielstellung, der Prüfung auf Correspondenz oder anomale Sehrichtungsgemeinschaft und der Unterscheidung der zweiten und dritten Gruppe hinlänglich einfach sind, um bei leidlicher Intelligenz

---

[1] Eine gegen jenen Einwand noch mehr gesicherte Methode, die allerdings etwas umständlich ist, findet sich bereits bei Schlodtmann (S. 270, Anm.) beschrieben. Man sucht zuerst den Fusspunkt der schielenden Gesichtslinie auf, schliesst hierauf das Schiel-Auge und erzeugt durch beiderseits von jenem Punkte aufgelegte Farbscheibchen auf derjenigen excentrischen Stelle im Fixir-Auge (bezw. in dem betreffenden Längsschnitte) Nachbilder, welche gerade auf jenen Punkt hinzielt. Endlich wird das Schiel-Auge wieder geöffnet, und man prüft, ob die beiden Nachbilder den gut markirten Punkt oder ein drittes, in der Schiel-Fovea erzeugtes Nachbild genau zwischen sich fassen. Bejahenden Falls lautet die Diagnose: zweite Gruppe. Hier wird also eine **bestimmte** (die „**eingestellte**“) **excentrische** Stelle im **Fixir-Auge** auf Sehrichtungsgemeinschaft mit der **schielenden Fovea** geprüft.



des Patienten eine Anwendung in der Praxis zu gestatten. Sie erfordern keinerlei Apparate und verbinden, richtig gehandhabt, Einfachheit und Wohlfeilheit mit hoher Präcision.

Ohne mir ein klinisches Urtheil anmaassen zu wollen, möchte ich die Prüfung des sensorischen Verhaltens neben dem motorischen, die Diagnose von Correspondenzstörung oder anomaler Sehrichtungsgemeinschaft, sowie die Gruppenscheidung als nicht unwichtig für Prognose und Therapie erachten. Schon der leicht auszuführenden Prüfung, ob in einem bestimmten Falle öfters spontan oder bei gewissen Abbildungs-Verhältnissen die „richtige" Localisation nach der angeborenen Correspondenz an die Stelle der „falschen" nach der anomalen Sehrichtungsgemeinschaft tritt, könnte eine solche Bedeutung zukommen. Noch mehr dürfte dies gelten von dem Nachweise einer harmonischen Schielstellung — vielleicht sogar mit einer gewissen Tiefenwahrnehmung oder Stereoskopie, also sicher actuellem abnormen Binocularsehen. Vielleicht wird gerade ein solcher Fall nach operativer Richtigstellung des Auges weniger Chance zum Inwirksamkeittreten der normalen Beziehung der Augen besitzen und eventuell lange Zeit unter paradoxem Doppeltsehen zu leiden haben: er könnte eine erhebliche functionelle Schädigung für einen unsicheren kosmetischen Gewinn in Kauf nehmen. — Dass andrerseits nicht selten, etwa besonders bei Fällen der dritten Gruppe, die anomale Localisation nach der Operation rapid schwindet und der Correspondenz Platz macht, hat seit langem die Praxis gelehrt.

Doch genug der Vermuthungen! Die Fragen nach dem Zahlenverhältnisse, der Entwicklungsweise und der eventuellen genetischen Beziehung der drei Gruppen Schielender, nach der eventuellen praktischen Bedeutung der Differentialdiagnose zwischen denselben, nach deren speciellem postoperativen Verhalten harren noch ihrer Beantwortung seitens der Klinik. Für diese bieten die bereits gewonnenen theoretischen Grundlagen manche Stütze, die möglichst vereinfachten Methoden der Specialforschung wohl nicht unbrauchbare Arbeitsmittel auf dem noch lange nicht erschöpften Felde.

Vom allgemein-biologischen Standpunkte erscheint die hier nur anzudeutende Auffassung der inneren Hemmung und der anomalen Sehrichtungsgemeinschaft als erworbener Abänderungen, als zweckmässiger Reactionen, kurz als Anpassungsphänomene nicht uninteressant. Es hat sich zudem gezeigt, dass das Anpassungsproduct einer erworbenen anomalen Beziehung der Netzhäute von der angeborenen Correspondenz verschiedenartig ist. — Für die neuere, subjectivistische Sinnesphysiologie bietet die Handgreiflichkeit der Discrepanz und Wesensverschiedenheit von Subjectiv-Räumlichem und Objectiv-Räumlichem, von Localisation und Augenstellung gerade bei den Schielenden ein günstiges Argument.

Unser Büchertisch.

Neue Bücher.

1. Hermann von Helmholtz, von Leo Königsberger. Erster Band. Mit drei Bildnissen. (Braunschweig, Vieweg & Sohn, 1902. 375 S.)

Der berühmte Mathematiker aus Heidelberg hat diese Lebensbeschreibung unsres grossen Naturforschers auf wiederholten Wunsch von dessen (jetzt verstorbener) Wittwe Frau Anna von Helmholtz unternommen und konnte durch Briefe und Mittheilungen von Seiten der Angehörigen und durch Beihilfe von Seiten einer grossen Anzahl ausgezeichneter Gelehrten, sowie durch die Akten der preussischen Unterrichtsverwaltung und die thatkräftige Unterstützung von Helmholtz' Tochter, Frau Ellen v. Siemens, eine zusammenhängende Darstellung des Lebensganges von Hermann von Helmholtz liefern, — ein wahrhaft erquickendes Buch, dessen Studium jedem Fachgenossen an's Herz gelegt werden muss. In dem Abschnitt über die Erfindung des Augenspiegels ist ein interessanter Brief A. von Graefe's an Helmholtz, vom 7. November 1851, abgedruckt; ferner ein Brief von Helmholtz' Vater, der die Frage aufwirft, ob der Sohn sich nicht „für das Instrument der Beobachtung ein Privilegium geben" lassen sollte. Nun, der grosse Sohn hat dies nicht gethan; er fand die Sache so einfach, dass es ihm „lächerlich vorkam, wie andre Leute und er selber so vernagelt sein konnten, sie nicht zu finden". — In der That war die Sache nicht so einfach, wie sie dem Genius schien. Die Einführung des Augenspiegels erfolgte zunächst keineswegs so rasch, wie wir heute glauben möchten. Am 6. Dec. 1850 wurde die Erfindung der Berliner physikalischen Gesellschaft mitgetheilt, im Herbst 1851 erschien die berühmte Schrift „Beschreibung eines Augenspiegels zur Untersuchung der Netzhaut im lebenden Auge". Am 16. December desselben Jahres schreibt Helmholtz: „Es sind hier nach und nach 18 Bestellungen auf Augenspiegel eingelaufen, so dass mein Mechanikus ein gutes Geschäft damit macht."

2. Geschichte der organischen Naturwissenschaften im neunzehnten Jahrhundert, von Dr. F. C. Müller. Medicin und deren Hilfswissenschaften. (Berlin, Georg Bondi, 1902.)

Dem fünften Band des Werkes von P. Schlenther: Das neunzehnte Jahrhundert in Deutschlands Entwicklung, nämlich der Geschichte der anorganischen Naturwissenschaften von Siegmund Günther, schliesst sich das vorliegende Werk als sechster Band an. In klarer und kurzer Darstellung berichtet er über die Fortschritte, welche die Heilkunde mit allen ihren Zweigen und Hilfswissenschaften in dem an Entdeckungen und Erfindungen reichen 19. Jahrhundert gemacht hat. Auch unser Sondergebiet hat in der Darstellung der Optik S. 135 flg. und in der der modernen Augenheilkunde S. 316 flg. gebührende Berücksichtigung gefunden.

3. Grundriss der Hygiene für Studirende und praktische Aerzte, Medicinal- und Verwaltungsbeamte, von Dr. med. Carl Flügge, o. ö. Prof. und Dir. des hygienischen Instituts der Univ. Breslau. Fünfte, vermehrte und verbesserte Auflage. Mit 173 Fig. im Text. (Leipzig, Verlag von Veit & Comp.)

Dass Hygiene[1] eine ganz moderne Wissenschaft sei, ist eine zwar weit verbreitete, aber ganz falsche Ansicht. Schon in der hippokratischen Sammlung finden wir hierher gehörige Schriften. Diocles von Karystos, ein Zeitgenosse Platons, hat ein umfassendes Werk über Gesundheitslehre geschrieben, aus dem uns einzelne Kapitel bei Oreibasios erhalten sind. Das grosse Werk des Galen über den gleichen Gegenstand ist uns vollständig erhalten.[2] Diese Werke wenden sich an die Körperpflege des Einzelnen. Die praktischen Maassnahmen zur Förderung der Volksgesundheit haben zwar in den Gemeinwesen der Alten hervorragende Pflege gefunden. Aber die wissenschaftliche Erforschung und Darstellung der Umgebung des Menschen, soweit sie Störungen im Organismus hervorzurufen im Stande ist, ist neueren Ursprungs und Inhalt der heutigen Lehrbücher der Hygiene. Das vorliegende empfiehlt sich durch den reichen Gehalt und klaren Styl. Besonders werthvoll wird manchem Fachgenossen das erste Kapitel sein, von den Mikroorganismen, S. 20—81.

4. Jahresbericht über die Leistungen und Fortschritte im Gebiete der Ophthalmologie, red. von Prof. v. Michel. XXXII, 1 (für 1901). (Tübingen 1902.)

5. Encyclopädie der Augenheilkunde, herausgegeben von Prof. Dr. O. Schwarz in Leipzig. Das Werk ist bis zur 7. Lieferung gediehen. Durch ausserordentliche Theilung der Artikel ist es zum Nachschlagen besonders geeignet.

Referate, Uebersetzungen, Auszüge.

Les affections blennorrhagiques de l'oeil, par le docteur Eperon, Privat-docent d'ophtalmologie à l'Université de Lausanne.

Unter eingehender Würdigung der Literatur bespricht Verf. die Erkrankungen des Auges, die der Gonococcus Neisser verursacht: die Blennorhöe des Neugeborenen, die der Erwachsenen, entstanden durch directe Uebertragung, die metastatische Blennorrhöe, bei der die Krankheitserreger oder ihre Toxine auf dem Wege der Blut- und Lymphbahnen zum Auge gelangen, und die blennorrhoïsche Iritis. Wegen ihrer Aehnlichkeit mit den leichteren (?) Fällen

---

[1] U. v. Wilamowitz-Möllendorff sagt in seinem vortrefflichen griechischen Lesebuch, in welchem er auch zwei griechische Bruchstücke zur Gesundheitslehre (und zwar correcter, als in den gewöhnlichen Ausgaben,) mittheilt, dass das hässliche Wort „Hygiene" für Gesundheitslehre etwa seit dem Jahre 1880 aufgekommen sei. — Aber dies aus einer missverstandenen Stelle des Galen (ad Thrasybul. c. 39) erwachsene Wort *ὑγιεινή* findet sich bereits, griechisch geschrieben, in dem ältesten medicinischen Wörterbuch (Gorraei def. med. S. 472, a. 1578) — und somit auch in Henric. Stephan. Thesaur. ling. gr. (VIII. S. 27); — mit lateinischen Buchstaben geschrieben, in allen späteren medicinischen Wörterbüchern (Castelli, 1688 u. d. flg. bis 1832), und deutsch in einem Werke aus dem Jahre 1805 von Loebenstein-Löbl, und schon in der ersten Encyclopädie der Heilkunde (1829 flg.) sowie in den nachfolgenden. — Der richtig griechische Name war *τὰ ὑγιεινά*.

[2] Was bei den alten Griechen die Gesundheitslehre des Auges vertrat, findet sich in einem kurzen Kapitel bei Oreibas. Synops. V, 27 und bei Paul. Aegin. I, 31. (Vergl. auch die Augenheilkunde des Ibn Sina von J. Hirschberg und J. Lippert, 1902, S. 24.) In obiger Schrift des Galen (VI c. 12, 13, B. VI S. 439) finden wir nur den folgenden Satz: *Ὀφθαλμοὺς δὲ τονώσεις τῷ διὰ τοῦ Φρυγίου λίθου χρώμενος ξηρῷ κολλυρίῳ, τοῖς βλεφάροις ἐπάγων τὴν μήλην, χωρὶς τοῦ προςάπτεσθαι τοῦ κατὰ τὸν ὀφθαλμὸν ἔνδον ὑμένος. οὕτω γοῦν πράττουσιν ὁσημέραι αἱ γυναῖκες.*

von Blennorrhöe fügt er als „leucorrhoïsche“ noch die Conjunctivitis hinzu, die bei kleinen Mädchen mit Scheiden-Ausfluss, der nicht gonokokkenhaltig zu sein braucht, vorkommt.

Den breitesten Raum nimmt die Besprechung der Blennorrhoea neonatorum ein. Prophylaktisch ist gründliche Behandlung des Scheiden-Ausflusses der Mutter schon während der Schwangerschaft nothwendig, sowie sorgfältigste mechanische Reinigung der Augen des Kindes sofort nach der Geburt mit gekochtem Wasser oder besser mit einer antiseptischen Lösung (Sublimat $^1/_{10000}$). Im Gegensatz zu Leopold, der jüngst das Credé'sche Verfahren als durchaus zuverlässig und unschädlich empfohlen hat, hält Verf. die 2 % Höllenstein-Lösung wegen ihrer kaustischen Wirkung für nicht ungefährlich (?) und will die Credéïsirung, wenn überhaupt, nur mit 0,5 % Höllenstein-Lösung vorgenommen sehen. Zur gleichen Zurückhaltung dem Höllenstein gegenüber räth er bei der Behandlung der Blennorrhöe, weil zu starke Lösungen leicht diphtheroïde Infiltration der Schleimhaut herbeiführen. Als Anwendungsart empfiehlt er die Einträufelung (?), und zwar in leichten Fällen von 0,5 bis 1 %, in schweren von 2 % Lösung, mit der aber erst begonnen werden darf, wenn die Schwellung der Lider unter Eis-Umschlägen und antiseptischen Spülungen (Sublimat $^1/_{5000}$, Borsäure 3 %) zurückgegangen ist. Sobald die Schleimhaut diphtheroïden Charakter annimmt, müssen die Höllenstein-Einträufelungen unterbrochen und durch Anwendung von 2 % gelber Quecksilberoxydsalbe ersetzt werden. Beim Auftreten von Hornhaut-Ulcerationen treten an die Stelle der Eis-Umschläge warme; ferner empfiehlt er Einträufelungen von Eserin (0,5 %) und anstatt der Höllenstein-Einträufelungen die Anwendung des Stiftes (?). In jedem Falle ist das Silbernitrat durch 1 % Salzlösung zu neutralisiren.

Für die Behandlung der Blennorrhöe der Erwachsenen empfiehlt Verf. das Verfahren von Burchardt: 4 Mal täglich wiederholte Spülungen der Bindehaut mit 1 ‰ Silber-Lösung. In den Pausen laue Chlor-Umschläge. Das meist erkrankte Auge ist durch ein mit Pflasterstreifen befestigtes Uhrglas zu schützen, das dem Patienten den Gebrauch und dem Arzte die Ueberwachung des Auges erlaubt

Die Behandlung der blennorrhoïschen Iritis unterscheidet sich nicht von der der rheumatischen Form. Mühsam.

Journal-Uebersicht.

I. A. v. Graefe's Archiv für Ophthalmologie. LIV. 2.

1) **Ueber das Sehen mit längsdisparaten Netzhaut-Meridianen,** von Dr. M. Weinhold, I. Assistent an der Klinik des Schlesischen Vereins zur Heilung armer Augenkranker zu Breslau. (Aus der Univ.-Augenklinik zu Breslau.)

Die Versuche wurden mit der von Heine angegebenen Prismen-Combination angestellt (A. f. O. LI. 1). Als Resultat ergab sich, dass Reizung querdisparater Netzhaut-Punkte einheitliche Bilder mit Tiefen-Vorstellung hervorruft, während bei Erregung längsdisparater Punkte Doppelbilder auftreten, deren geringster Abstand ungefähr eine Minute, entsprechend einer Zapfenbreite der Netzhaut, betragen kann.

Die Unterscheidung zwischen angeborenen und erworbenen Eigenschaften lässt sich schwerlich so scharf durchführen, wie vielfach geschieht. Angeboren

ist die Eigenschaft, Reizung disparater Punkte als getrennte Reize zu empfinden. Wenn nun Verschmelzung disparater Punkte in längsdisparaten Durchmessern viel unvollkommener gelingt, als in querdisparaten, und Tiefen-Wahrnehmung dabei gar nicht auftritt, so liegt die Annahme nahe, dass letztere erst durch Uebung erlernt ist. Dass bei der Beurtheilung von Tiefen-Werthen die sicher grösstentheils empirisch erworbene Vorstellung der absoluten Entfernung eine Rolle spielt, wurde schon früher von Heine nachgewiesen.

---

2) **Zur Localisation der einseitigen Ophthalmoplegia exterior,** von Dr. H. Salomonsohn in Berlin.

Ein 32jähriger kräftiger Mann, der seit Jahren an Gonorrhöe gelitten hatte, aber nicht luetisch war, erkrankte, nachdem die rechte Gesichtshälfte heftigem Zugwind ausgesetzt worden war, unter Schmerzen an Lähmung des Rect. ext. dextr. und nach 3 Monaten an Lähmung aller äusseren Muskeln des rechten Auges, sowie des Trigeminus I und II. Die inneren Augenmuskeln functionirten, Patellar-, Cremaster- und Bauch-Reflexe fehlten. Einen Monat später trat Lähmung des Hypoglossus und des Trigeminus III auf, von dem jedoch die Geschmacksfasern und die Nn. pterygoidei intact blieben. Nachdem sich dann noch eine relativ günstig verlaufende Keratitis neuroparalytica entwickelt hatte, begann langsam fortschreitende Besserung, welche noch nicht abgeschlossen ist.

Ueber das Verhalten der Pupille sei noch hervorgehoben, dass seit Jahren rechts Miosis bestand. Bei der ersten Untersuchung fiel reflectorische Pupilllenstarre auf. Später zeigte sich Lähmung des Dilatator.

Weinen und Schwitzen erfolgte nur an der gesunden Seite.

So sehr der ganze Symptomen-Complex zunächst auf eine cerebrale Krankheits-Ursache hindeutet, so muss doch, wie Verf. eingehend erörtert, nach unsren heutigen Kenntnissen die Annahme andrer Lähmungen ausgeschlossen werden. Die Total-Kreuzung des Trochlearis und die partielle Kreuzung des Oculomotorius bedingt bei Läsion der Kerne eine doppelseitige Erkrankung.

Die Möglichkeit einer Compression der Nervenstämme an der Schädelbasis muss berücksichtigt werden. Dass in einem comprimirten Nerven einzelne Fasern functionsfähig bleiben können, ist bekannt. Gegen einen Process an der Schädelbasis spricht, abgesehen von der Abwesenheit sonstiger cerebraler Symptome, die Erhaltung des Geschmacks trotz Anästhesie im ganzen Gebiete des Trigeminus III und die Functionsfähigkeit der Mm. pterygoidei bei totaler Lähmung des Masseter und des Temporalis.

Demnach bleibt nur die Annahme einer multiplen peripheren Neuritis übrig. Fälle der Art sind anatomisch nachgewiesen.

---

3) **Ueber die operative Behandlung hochgradiger Kurzsichtigkeit mittels der primären Linear-Extraction der klaren Linse und ihre Erfolge,** von Dr. Voigt, Stabsarzt, ehemal. Assist. der Leipziger Univ.-Augenklinik.

Verf. sucht die gegen das genannte Verfahren vorgebrachten Einwände zu entkräften. Die Infections-Gefahr ist nicht grösser als bei jeder andren Eröffnung der Bulbuskapsel und wird dadurch wesentlich herabgesetzt, dass in der Regel nur zwei operative Eingriffe, Schnitt mit nachfolgender Linsen-Entbindung und eine Nachstar-Discission, erforderlich sind. Nach den Erfahrungen der Leipziger Klinik treten bei Individuen bis zum etwa 45. Jahre die klaren Linsenmassen nicht schwerer aus, als getrübte. Etwa zurückgebliebene Reste pflegen nicht zu reizen und bei der grossen Kapsel-Oeffnung

rasch resorbirt zu werden. Jedenfalls liegen die Verhältnisse günstiger, als wenn man nach verrichteter Discission wegen Drucksteigerung rasch zu extrahiren gezwungen ist. Abtragung eines nachträglichen Iris-Vorfalls war selten und nur bei unruhigen Kindern erforderlich, bei Erwachsenen nie. Eines besonders geübten Assistenten bedarf es nicht, man kann sogar allein operiren. Die Bettruhe dauert bei Erwachsenen nur einen Tag, die Entlassung erfolgt nach 7—10 Tagen, die Discission des Nachstars wird frühestens nach einigen Wochen ausgeführt, jedenfalls dürfen resorptionsfähige Linsenmassen nicht mehr vorhanden sein. Die Nadel wird der Scheerenpincette vorgezogen, das Kuhnt'sche Verfahren erschien niemals erforderlich. Die Weber'sche Hohl-Lanze, welche eine Zeit lang bei Seite gelegt war, wird jetzt wieder ausschliesslich benutzt; statt zwei Daviel'scher Löffel ist nur ein etwas breiterer in Gebrauch.

Ein Vergleich zwischen dem Fukala'schen und dem neueren Verfahren ergiebt, dass bei ersterem auf 57 Augen 178 Operationen, bei letzterem auf 81 Augen 151 Operationen fielen, bei ersterem in 1,6 % der Fälle nur ein, in 19 % im Ganzen zwei Eingriffe, bei letzterem in 18 % nur ein, in 54 % im Ganzen zwei Eingriffe erforderlich waren. Prolaps. corp. vitr. trat in 4,6 %, bei dem Fukala'schen Verfahren in 17,4 % auf.

Bei Myopie unter 15,0 D. wird nicht operirt. Die Macula muss intact, der Glaskörper nur wenig getrübt sein, die Netzhaut anliegen. Perimaculare Herde und ausgesprochene Ectasie des hinteren Pols bilden keine Contra-Indication.

Das Alter der Patienten scheint für den Erfolg ohne Bedeutung zu sein.

Möglichst sollen beide Augen operirt werden, damit für die Nähe ein binocularer Seh-Act mit mässiger Convergenz wiederhergestellt wird. Operirt man nur ein Auge, so wird der Partner häufig unter starker Annäherung des Objects für die Nähe benutzt, wobei auch das operirte Auge convergirt. Zweckmässig ist, zunächst das weniger sehtüchtige Auge zu operiren.

Ist ein Auge durch Netzhaut-Ablösung erblindet, so braucht man nicht grundsätzlich auf die Operation des andren zu verzichten. Nur dränge man nicht, sondern lasse lieber den Patienten in seiner Hilflosigkeit die Operation selbst verlangen, obgleich er über die Gefahren derselben genau unterrichtet ist.

Total-Verlust durch Infection in 2 %. In ebenfalls 2 % zeigte sich leichtes Glaucom, welches nach Punction u. a. nur zeitweite und erst nach vollständiger Resorption der Linsenreste ganz verschwand. Bei der Fukala'schen Methode trat in 8 % Drucksteigerung auf.

Die Operation an sich begünstigt das Auftreten von Netzhaut-Ablösung nicht. Störungen im Operationsverlaufe, vor allem Schädigungen des Glaskörpers dürften geeignet sein, dieselbe hervorzurufen, zumal, wenn eine leider nicht erkennbare, Disposition besteht. Man sieht Ablösung auch ohne Glaskörper-Vorfall, und andrerseits war sie in einem Falle trotz Glaskörpervorfall nach 7 Jahren noch nicht aufgetreten. Jedenfalls empfiehlt sich nach der Myopie-Operation längere Schonung, besonders ist schwere körperliche Arbeit zu meiden.

Die Operirten sahen meistens ohne Correction in die Ferne und gebrauchten nur ein schwaches Convexglas für die Nähe. Der Operations-Astigmatismus war sehr gering.

Ein Fortschreiten der Myopie nach der Operation konnte nie beobachtet werden. Das Sehvermögen blieb fast immer gut und wurde durch einzelne

Macula-Blutungen beeinträchtigt. Gegen diese Complication schützt die Operation nicht.

---

4) **Ein Beitrag zur Lehre von der optischen Localisation bei Blind-Geborenen,** von Dr. Walter Schlodtmann, Augenarzt in Lübeck.

Empirismus und Nativismus sind keine scharfen Gegensätze, die Vertreter beider Anschauungen unterscheiden sich nur dadurch, dass die Einen die Grenzen des Angeborenen enger ziehen, als die anderen. Die vielfach als Stütze der empirischen Auffassung verwertheten Beobachtungen an erfolgreich operirten Blind-Geborenen sind nicht einwandfrei. Der bekannte Versuch, bei welchem der Operirte nur durch den Gesichtssinn eine Kugel von einem Würfel unterscheiden soll, stellt in Wirklichkeit die unlösbare Aufgabe, fremde Gesichtswahrnehmungen mit bekannten Tastbegriffen in Einklang zu bringen. Lässt man den Operirten einen Gegenstaud zeigen oder ergreifen, so fordert man thatsächlich die Combination zwischen dem neuerworbenen Gesichtssinn und dem schon ausgebildeten Muskelgefühl.

Sollen Beobachtungen an operirten Blind-Geborenen beweisend sein, so müssen sie sich auf den Gesichtssinn allein beschränken.

Verf. suchte sich aus den Zöglingen der Haller Blinden-Anstalt drei Individuen von 11—18 Jahren aus, welche eine functionsfähige Netzhaut besassen, aber in Folge von optischen Hindernissen nur noch Hell und Dunkel zu unterscheiden, dagegen die Lichtquelle nicht richtig zu localisiren vermochten. Unter diesen Verhältnissen konnte durch Vergleich von Tast- und Gesichts-Eindrücken irgend welches Orientirungsvermögen nicht erworben sein.

Durch mechanische Reizung möglichst äquatorialer Stellen des Bulbus wurden Druckphosphene hervorgerufen und der Versuchsperson die Aufgabe gestellt, anzugeben, woher der wahrgenommene Lichtschein kommt. Dabei wurde in allen Fällen die der Druckstelle gegenüberliegende Seite als Ort der Lichtquelle bezeichnet.

Diese Resultate sprechen für die Existenz angeborener functionaler Raumqualitäten einzelner Netzhautstellen.

---

5) **Klinisch-statistische Beiträge zur Aetiologie der hochgradigen Kurzsichtigkeit,** von Dr. Emil Guttmann in Breslau. (Aus der Augenheilanstalt des Herrn Prof. Magnus in Breslau.)

Verf. fand in den Krankenbüchern der Poliklinik des Prof. Magnus bei etwa 50000 Patienten, unter denen Männer und Frauen annähernd gleichmässig vertreten waren, 3688 Fälle von doppelseitiger Myopie. 73 % zeigten leichte Myopie unter 6,0 D, der Rest hochgradige Myopie von 6,0 D und darüber. Von den Fällen leichter Myopie betrafen 65,3 % Männer, 34,7 % Frauen, dagegen von den Fällen hochgradiger Myopie 64 % Frauen und 36 % Männer. Das Ueberwiegen hochgradiger Myopie bei Frauen kann nicht dadurch bedingt sein, dass diese etwa nur bei hochgradiger Myopie den Arzt aufsuchen und leichtere Myopie ignoriren, oder dass sie durch Nahe-Arbeit die Augen mehr schädigen als die Männer. Man muss vielmehr annehmen, dass die hochgradige Myopie bei Frauen meistens angeboren ist, und dass das weibliche Geschlecht eine besondere Disposition zu dieser Form besitzt.

Obgleich Verf. unter Berücksichtigung der Berufsthätigkeit der einzelnen Personen die Grenzen der Arbeitsmyopie möglichst weit zieht, so entfallen doch im Ganzen 75 % der Fälle von hochgradiger Myopie auf die genuine Form und nur 25 % auf solche Individuen, von denen man annehmen durfte,

dass sie vom 15. Jahre an die Augen durch intensive Nahe-Arbeit angestrengt hatten.

An der hochgradigen Arbeits-Myopie sind beide Geschlechter ziemlich gleichmässig betheiligt. Berücksichtigt man aber alle Fälle hochgradiger Myopie, so ergiebt sich bei dem Ueberwiegen der an angeborener hochgradiger Myopie leitenden Frauen, dass von den hochgradig myopischen Männern ein Drittel, von den Frauen nur ein Fünftel Arbeits-Myopie besitzt.

Zu den höchsten Graden der Myopie, 10,0 D und darüber, neigen die Frauen ebenfalls doppelt so stark als die Männer. Die höchsten Grade finden sich vorwiegend bei genuiner Myopie, relativ selten bei Arbeits-Myopie.

In 28 % aller Fälle hochgradiger Myopie waren Complicationen nachweisbar, am häufigsten Veränderungen in der Macula, seltener Netzhaut-Ablösung Auch hier sind die Frauen um mehr als die Hälfte stärker betheiligt als die Männer. Die genuine Form neigt mehr als die Arbeits-Myopie zu Complicationen, die im höheren Lebensalter häufiger auftreten als in der Jugend, am häufigsten im 5. Decennium. Je höher die Myopie, um so häufiger die Complicationen.

In mehr als $^2/_3$ Fälle war Erblichkeit nicht nachweisbar.

Verf. kommt zu dem Schlusse, dass der schädliche Einfluss der Nahe-Arbeit vielfach überschätzt worden ist, und dass gerade die Fälle von hochgradiger maligner Myopie meistens in keinem Zusammenhange mit der Nahe-Arbeit stehen. Für diese Form sind daher hygienische Maassnahmen nicht von derselben Bedeutung, wie für die sog. Schul-Myopie.

---

6) **Ueber Opticus-Tumoren,** von Dr. med. Adolf H. Pagenstecher, Volontär-Assistent an der Univ.-Augenklinik zu Heidelberg.

Die kürzlich von Emanuel erörterten Beziehungen der Sehnerven-Geschwülste zur Elephantiasis neuromatodes bestehen schwerlich. In den von Emanuel angeführten Fällen ist die Multiplicität der Tumoren des Opticus keineswegs sicher erwiesen, dazu enthält die Literatur der Elephantiasis neuromatodes nichts über die Betheiligung des Opticus, und endlich nimmt der Opticus den peripheren Nerven gegenüber eine Sonderstellung ein, die sich in der Geschwulstlehre besonders geltend macht.

Verf. bespricht kurz die Symptomatologie und Anatomie der Opticus-Tumoren und geht dann zur eingehenden Beschreibung drei eigener Beobachtungen über.

Im ersten Falle handelte es sich um ein typisches Endotheliom. Die in dem bindegewebigen Gerüste befindlichen Zellen hatten sich zum Theil so gelagert, dass Zwiebelbildungen entstanden, in denen hyaline Degeneration und Kalk-Ablagerung gefunden wurde. Der Tumor war, wie man annehmen darf, von den Endothelien des intraduralen Raumes ausgegangen und in den Nervenstamm hineingewuchert.

Im zweiten Falle konnte weder der Ursprungsort des Tumors bestimmt, noch auch eine sichere anatomische Diagnose gestellt werden. Einzelne Schnittpräparate erinnerten an Gliom, während in Zupfpräparaten Zellen sichtbar waren, wie man sie bei Myxo-Sarcom zu finden pflegt. Im Gewebe lagen zahlreiche geschichtete Kalk-Körper, welche, soweit sich nachweisen liess, in keiner Beziehung zu Zellen standen.

Auch bei Fall III gelang eine sichere Deutung der Verhältnisse nicht. Der Tumor war wohl ein Sarcom, vielleicht Endotheliom, mit starker Verdickung der Bindegewebs-Balken des Opticus und mit Gliawucherung, doch

war nicht zu bestimmen, von wo die Geschwulst ihren Ausgang genommen hatte und wieweit durch Tumor-Reiz bedingte Gewebswucherungen oder eingedrungene Tumorzellen vorlagen.

---

7) **Die Atrophie der Aderhaut im kurzsichtigen Auge,** von Dr. Maximillian Salzmann, Docent für Augenheilkunde an der k. k. Universität zu Wien. (Aus dem Laboratorium der Klinik Hofrath Fuchs).

Verf. hielt 1901 in Heidelberg einen Vortrag über dasselbe Thema und lässt hier eine eingehendere Bearbeitung folgen. (Vgl. dieses Centralblatt, 1902, August, S. 246). Das Referat bringt die wesentlichsten Resultate der umfangreichen Untersuchungen, deren zahlreiche Einzelheiten sich nicht in Kürze wiedergeben lassen. Hervorgehoben zu werden verdient, dass Verf. durch ein besonderes Verfahren lückenlose, bezw. Stufenserien herstellte, welche zur Reconstruction von Flächenbildern benutzt wurden, die vereint als „Karte des Fundus" bezeichnet werden könnten. Flächenschnitte sind unbrauchbar.

Therapeutisch kann nur in Frage kommen, die Spannung der Chorioidea herabzusetzen, was nur durch Herabsetzung des intraocularen Drucks bewirkt werden könnte. Miotica sind zu verwerfen, weil sie die Chorioidea spannen; Punctionen der Hornhaut müssten zu oft wiederholt werden. Vermeidung der Nahe-Arbeit ist erwünscht, aber schwer auf die Dauer durchzuführen. Günstig muss die Entfernung der Linse wirken, und vielleicht beruht die nach Myopie-Operation beobachtete Steigerung der Sehschärfe manchmal auf dieser Nebenwirkung der Phakolyse. Jedenfalls braucht man vom Standpunkte der pathologischen Anatomie aus die Aderhaut-Veränderungen nicht als Contra-Indication der Myopie-Operation anzusehen. Scheer.

II. Archiv für Augenheilkunde. XLV. 1. 1902.

1) **Ein klinischer Beitrag zur Kenntniss der Structur der Iris,** von Dr. Wölfflin. (Aus der königl. Augenklinik zu München.)

Verfolgt man die Structur der Iris unter dem Cornealmikroskop, so findet man in vielen Fällen am Ende eine Anschwellung, die am besten als normales Irisknötchen zu bezeichnen ist. Diese Knötchen besitzen fast ausnahmslos weisse Farbe, wie die Trabekel, sie kommen am häufigsten nahe dem ciliaren Irisrande vor, und zwar in den unteren Quadranten. Sie wurden in 10 % der untersuchten Fälle angetroffen, überwiegend bei blauer Iris. Die Grösse schwankt, erreicht ungefähr Stecknadelkopfgrösse, die Anzahl ist durchschnittlich 10—20. Die Knötchen bestehen aus einem Convolut von feinen gewundenen weissen Strängen. Es handelt sich um normale Gebilde, die entweder wie die Trabekel nach Fuchs als verödete Gefässe, oder als Reste der embryonalen Membrana vasculosa pupillaris aufzufassen sind.

---

2) **Reflectorischer Nystagmus,** von Dr. Bär, Assist. der Univers.-Augenklinik in Innsbruck.

Das Gemeinsame der 6 mitgetheilten Fälle besteht darin, dass durch periphere Reizung des Trigeminus bezw. der Conjunctiva und Cornea clonische Muskelkrämpfe im Bereiche des Oculomotorius entstehen, die durch Entfernung der bestehenden Schädlichkeiten zum Schwinden gebracht werden können. Dieser reflectorisch erregte Nystagmus tritt wahrscheinlich erst dann auf, wenn die Musculatur an und für sich etwas geschwächt ist.



3) **Angeborene Anomalie der Cornea und Sklera, sowie andre Missbildungen zweier Pferde-Bulbi,** von Dr. Salffner, Assist. der Univ.-Augenklinik in Würzburg.

4) **Ein Fall von pulsirender Chorioidealvene,** von Dr. Thorner in Berlin.

Die Erscheinung ist am wahrscheinlichsten mit einer localen Ursache zu erklären, welche die Circulation des einzelnen Gefässes im Gebiete eines Staphyloms veränderte.

5) **Ueber eine eigenartige Combination von Abducensparese und Hemianopsie, zugleich ein Beitrag zur Theorie einer Augenmaass-Störung bei Hemianopikern,** von Dr. Loeser in Berlin.

Vgl. Referat des zu Grunde liegenden Vortrags: Dieses Centralblatt, Januarheft 1902, S. 20.

6) **Ueber intrabulbäre Pseudotumoren im Kindesalter,** von Dr. Stoewer. in Witten.

Im ersten Falle täuschten Cyclitis und Netzhaut-Ablösung, im zweiten Cyclitis, schwere Veränderungen der Chorioidea und Netzhaut-Abhebung ein Gliom vor. Für die Therapie war die Fehldiagnose belanglos, da für die vorliegenden Veränderungen die Enucleation der einzig richtige Eingriff war.

7) In einer Erwiderung an Dr. Rosenmeyer nimmt Bellarminoff weiter für sich in Anspruch, zuerst erklärt zu haben, dass nur die Toxine allein die Ursache der sympathischen Ophthalmie sind.

8) **Sitzungsbericht der englischen ophthalmologischen Gesellschaft.**

9) **Die Original-Artikel der englischen Ausgabe.** (Arch. of Ophthalm. XXIX, 4, 5, 6. XXX, 1.) Uebersetzt von Dr. Abelsdorff in Berlin.

1. Ausdehnung der Sehnerven-Scheide durch Cerebrospinal-Flüssigkeit. Osteoplastische Resection der äusseren Orbitalwand (Krönlein), von M. L. Forster in New-York.

Im unteren äusseren Theile der Orbita eines 6jährigen Knaben war ein frei beweglicher fester Tumor zu fühlen. Nach Freilegung zeigte sich, dass er dem Längsverlaufe des Sehnerven entsprach und offenbar Flüssigkeit enthielt. Diese wurde aspirirt und erwies sich als Cerebrospinal-Flüssigkeit. In der Folge wurde der Sehnerv atrophisch, zum Theil in Folge der verschiedenen Einstiche in das Sehnerven-Gewebe.

2. Die Accommodations-Theorie, von W. N. Suter in Washington.

Tscherning führt zur Stütze seiner Theorie an, dass an der mit Zonula entfernten Ochsenlinse Zug an der Zonula die Krümmung der Linsen-Oberfläche vermehrt. Verf. konnte diese Veränderung an 12 Kalbs-Augen nicht erzeugen, wohl aber an der Linse älterer Rinder. Die Ursache sieht Verf. darin, dass bei ausgewachsenen Thieren eine relativ weiche Rinde einen harten Kern umgiebt, während bei Kalbs-Augen analog den Menschen-Augen die Linsen gleichmässig weich sind. Demnach sind die Experimente von Tscherning nicht beweisend. Die Helmholtz'sche Theorie erklärt die Accommodations-Erscheinungen vollständig.

3. Ueber einfache Evisceration des Augapfels, von H. Gifford, Omaha.

Verf. entfernt die Cornea nicht, entleert den Augapfel durch eine einfache Wunde. Der Vortheil ist ein grösserer Stumpf, die Gefahr der Ausstossung einer eingesetzten Glaskugel ist geringer.

4. Spasmus der Obliqui bei Abducenslähmung, von A. Duane, New-York.

In 3 Fällen von Lähmung des Rectus externus sah Verf. einen Spasmus des Obliquus inferior, der bei Rotation des Bulbus nach innen eine Ablenkung nach oben hervorbrachte. Er fasst diese Thätigkeit der Obliqui als eine vicariirende von compensatorischem Charakter auf.

5. Die Ursache einer speciellen Form monocularen Doppeltsehens, von F. Verhoeff.

Durch Vorsetzen cylindrischer Concavlinsen vor normale Augen kann Doppeltsehen, wie es bei vielen Fällen von Astigmatismus vorkommt, erzeugt werden. Bull erklärt dies damit, dass die Sectoren der Linse wie verschiedene einzelne Linsen wirken und so, wenn das Bild verwischt wird, Diplopie und Polyopie hervorrufen.

Verf. erscheint diese Verschiedenheit der Sectoren unwahrscheinlich, er führt das Phänomen auf sphärische Aberration zurück und zeigt experimentell die Möglichkeit dieser Entstehung.

6. Ein Iridectom, ein neues (?) Instrument zur Ausführung der Iridectomie, von J. Wolff, New-York.

Irispincette und Scheere in einem Instrumente vereinigt.

XXX. 1.

1. Ein Fall von Keratitis interstitialis, abgekürzter Verlauf durch Masern-Erkrankung, von H. Harlan, Baltimore.
2. Zwei Fälle von Stahlsplitter im Auge; der erste mit Erhaltung des Bulbus mit dem (Hirschberg'schen) Magneten entfernt; der zweite ruhig im Inneren eines gesunden Auges verweilend, von J. H. Oelang, Erie.
3. Angeborener rechtsseitiger Anophthalmus mit linksseitigem Mikrophthalmus, von L. O. Brox, Evansville.
4. Ophthalmologische Curiosa, von G. Strawbidge, Philadelphia.

a) Vortreibung des Augapfels bei sanftem Oeffnen der Lidspalte, nach Stoss gegen die Schläfe entstanden.

b) Heilung einer ausgedehnten Corneoskleralwunde.

5. Sectionsbericht über einen Fall von angeborenem einseitigem Anopthalmus, von C. Zimmermann, Milwaukee.
6. Zwei Fälle von Verknöcherung der Chorioidea, von O. Webster, New-York.

XLV. 2.

10) **Cystenbildung in der Linse**, ein casuistischer Beitrag vom k. b. Oberarzt Dr. Broxner. (Univ.-Augenklinik in München.)

In den Linsenresten eines Auges, das vor langer Zeit Cataracta traumatica erlitten hatte, zeigten sich Hohlräume, besonders ein cystenartiges Gebilde in isolirter Lage. Es kann sich nur um Spaltbildungen und Verlöthungen gelegentlich der Verletzung handeln.

---

11) **Ueber das Vorkommen infectiöser äusserer Augen-Entzündungen**



im westfälischen Industriebezirk, von Dr. Schmidt, Augenarzt in Prenzlau.

Verf. hat 1560 Conjunctivitis-Fälle bakteriologisch untersucht. Er fand Diplobacillus Morax, Pneumococcus lanc., Gonococcus, Diphtheriebacillus, Koch-Weeks'schen Bacillus. Es zeigte sich, dass vollkommen gleichförmige Krankheitsbilder verschiedene Bakterienbefunde ergeben können, und derselbe Bacillus verschiedene Krankheitsformen zu erzeugen vermag. Nur der Diplobacillus gestattet die Aufstellung einer besonderen Conjunctivitis-Form.

Von 30 Fällen von Ulcus corneae fanden sich 18 Mal Pneumokokken, Pneumokokken und Diplobacillen 2 Mal, Diplobacillen 6 Mal, Bac. pyocyaneus 1 Mal, 5 Mal waren Mikroorganismen nicht nachzuweisen. Sämmtliche Fälle mit Pneumokokkenbefund boten das typische Bild des Ulc. serpens in verschiedenen Stadien, fast alle gingen mit Hypopyon einher.

---

12) **Lidbildung und Transplantation in der augenärztlichen Praxis**, von Dr. M. Meyerhof. (Augenklinik des San.-Raths Dr. Augstein zu Bromberg.)

Bericht über 3 Fälle von Lidbildung mittels gestielter Lappen. Im ersten Falle war zunächst der Versuch gemacht worden, einen stiellosen Lappen einzuheilen, doch wurde dieser gangränös. Bei einem Falle von Symblepharon gelang es, nach vergeblichen Versuchen mit Mundschleimhaut durch Transplantation von Scheidenschleimhaut einen genügenden Bindehautsack zu schaffen.

---

13) **Zur Theorie der Refractionsbestimmungen**, von Dr. W. Thorner in Berlin.

Im Wesentlichen Beschreibung einer Vorrichtung zur Refractionsbestimmung an dem Augenspiegel des Verf.'s und Tabellen dazu.

---

14) **Die optische Bedeutung des accommodativen Spieles der Pupille**, von Dr. J. Weidlich in Elbogen.

Zusammenstellung des Bekannten.

---

15) **Anatomische Untersuchung eines sympathisirenden Auges, nebst Bemerkungen über das Zustandekommen der Chorioretinitis sympathica**, von Dr. S. Osaki aus Niigata. (Univ.-Augenklinik Marburg.)

Die bisher veröffentlichten Untersuchungen von sympathisirenden Augen haben ein constantes Resultat nicht ergeben. Verf. versucht eine Zusammenstellung des einigermaassen Constanten und fügt seinen Fall an. Es war 6 Wochen nach Entzündung des verletzten Auges am zweiten Auge eine Iridocyclitis eingetreten, nachdem einige Wochen vorher aus dem durch Eisensplitter verletzten Auge eine Operation zur Entfernung von Eiter, Linsenmassen und Fremdkörper gemacht war. Nach Enucleation und Schmierkur Herstellung des zweiten Auges. — Der anatomische Befund ergab eine chronische Entzündung in Iris und Strahlenkörper, eine chronische Entzündung der Aderhaut. Es fanden sich zahlreiche Mastzellen, keine tuberkel-ähnliche Herde, auch keine Riesenzellen, und eine Anzahl vielkerniger Plasmazellen. In der Retina Zeichen chronischer Entzündung. Die entzündlichen Erscheinungen nehmen an Intensität im hinteren Bulbus-Abschnitte ab, doch finden sich noch Herde um die Centralgefässe des Opticus.

Mehrere Wochen nach der Entzündung des sympathisirten Auges war darin eine Chorioretinitis symp. aufgetreten, die unter Schmierkuren heilte.

Das Zustandekommen erklärt Verf. durch Ausbreitung reizender Substanzen entlang dem centripetal strömenden Lymphstrome.

Es folgen **Sitzungsberichte.**

XLV. 3.

16) **Abhängigkeit des Astigmatismus corneae von der Schädelbildung,** von Generalarzt Dr. Seggel in München.

Verf. hatte wiederholt den Eindruck, dass hochgradiger Astigmatismus von der Schädelbildung abhängig sei. In einem genauer beobachteten Falle fand er rechts hochgradigen Astigmatismus corneae inversus bei Lang-Gesicht, links aber wegen Verkürzung des Oberkiefers und bei niedriger Orbita in Folge seiner Längs-Entwicklung der linken Stirnhälfte Astigmatismus nach der Regel.

17) **Pseudoglaucomatöse Excavation des Sehnerven-Eintritts,** von Dr. Glauning, Assistent an der königl. Univ.-Augenklinik in München.

Nach einer Schädelbasisfractur wurde ein Krankheitsbild beobachtet, das nach seinem klinischen Verhalten mit dem Glaucom zwar nichts Gemeinschaftliches hatte, objectiv aber durch das ophthalmoskopische Bild dem Glaucom sehr ähnlich war. Zu erklären wäre die Excavation dadurch, dass der normale Druck auf den durch Verletzung wenig widerstandsfähigen orbitalen Theil des Sehnerven aushöhlend wirkt.

18) **Ueber die Vorbereitung des Lidrandes und der Cilien für Bulbus-Operationen,** von Dr. A. Pflugk in Dresden.

Die Forderung, die Cilien vor Bulbus-Operationen zu entfernen, weil sie nicht genügend von Keimen befreit werden könnten, ist zu verwerfen, da es nach Experimenten des Verf.'s möglich ist, die Cilien durch Abreiben mit Benzintupfern keimfrei zu machen. Benzin ist den andren fettlösenden Mitteln vorzuziehen, da es am wenigsten reizt.

19) **Ueber Jodoform-Vergiftung, mit besonderer Rücksicht auf deren Erscheinungen am Auge (Papilloretinitis in Folge von Jodoformismus),** von Dr. M. Mohr, Primararzt am israelit. Kinderspitale zu Pest.

Verf. bespricht die schädlichen Nebenwirkungen des Jodoforms und berichtet über 2 Fälle, in deren erstem eine Papillitis oc. utriusque und Paresis n. abducentis o. dextri, in deren zweitem Papilloretinitis bestand. Nach Aussetzen des Jodoforms trat allmählich Besserung ein.

20) **Klinische und bakteriologische Beobachtungen über den akuten Bindehaut-Katarrh,** von Priv.-Doc. Dr. Pes in Turin.

Verf. bringt sehr grosse Tabellen über seine Beobachtungen und macht lange Ausführungen dazu. Die klinische Diagnose kann durch die bakteriologische nicht verdrängt werden, da letztere nicht scharfe Krankheitsbilder deckt.

Es folgen **Sitzungsberichte.**

XLV. 4.

21) **Zur Indicationsfrage der Sympathicus-Resection gegen Glaucom,** von Prof. Dr. Hoor in Klausenburg.

Verf. tritt für möglichste Einengung der Indicationsstellung ein. Bei

Glaucoma inflammatorium acutum ist die Sympathicus-Resection überhaupt zu verwerfen, es sei denn, dass correct ausgeführte Iridectomie und nachfolgende Sklerotomie sich als nutzlos erweisen. In Fällen von Glaucoma simplex wäre die Resection vorzunehmen, falls die Sehschärfe schon bedeutend herabgesetzt und besonders das Gesichtsfeld hochgradig eingeengt ist.

---

22) **Zwei Fälle von Exophthalmus. 1. Sarcoma orbitae. 2. Haemorrhagia retrobulbaris,** von Dr. G. Hirsch in Halberstadt.

---

23) **Zur Dacryocystitis congenita,** von Dr. G. Hirsch in Halberstadt.

Verf. beobachtete 5 Fälle von Dacr. congenita. In drei mikroskopisch untersuchten Fällen war der Fraenkel'sche Diplococcus pneumoniae nachzuweisen. Ferner war bei allen Müttern ein starker Fluor albus vorhanden. In allen Fällen trat Spontanheilung nach einfachem wiederholten Ausdrücken ein.

---

24) **Angiosarcom der Chorioidea,** vierjährige Beobachtung von Dr. K. Pischel in San Francisco.

---

25) **Ueber Frühjahrs-Katarrh,** von Dr. Falta in Szeged.

Verf. bespricht die einzelnen Formen des Frühjahrs-Katarrhs. Bei der Diagnose ist die Anamnese wichtig. Kinder reiben sich bei diesem Leiden sehr häufig und heftig die Augen. Bemerkenswerth ist auch, dass Berühren der entzündeten Flächen heftiges Jucken hervorruft. Bei der Therapie ist schonend vorzugehen, und in Ausnahmefällen operativ, sonst im Winter mit milden Adstringentien, im Sommer ist Aufenthalt in kühler Luft, als Ersatz dunkle Brillen zu empfehlen.

---

26) **Ueber den Sehnenschnitt und die Muskelvorlagerung,** von Prof. Dr. Fröhlich.

Verf. erörtert die Nachtheile des Sehnenschnittes, dessen Wirkungen unberechenbar sind, da die Anfangs-Erfolge im Laufe der Zeit durch rein mechanische Bedingungen und durch den Seh-Act modificirt und umgekehrt werden können. Auch kann die Schwächung des Schielmuskels zu starker Insufficienz führen. Bei der Vornähung wird der Antagonist des Schielmuskels, auf dessen Capacität es ankommt, gekräftigt, ohne dass die Convergenz geschädigt wird, wie dies bei Internotomien der Fall ist.

Das Verfahren des Verf.'s enthält leichte Modificationen.

Nach horizontalem Bindehautschnitt von dem Hornhautsaume bis zum Muskel-Ansatz wird die Sehne mittels Schlosspincette fixirt und dann schonend abgelöst. Sodann wird durch die Mitte des Muskelbauches von der Sklera her eine Weber'sche Schlinge geführt. Das geschieht durch Einführen der zusammengelegten Mitte eines an den Enden mit je einer Nadel armirten Fadens. Die Endnadeln werden an zwei symmetrischen Punkten der Bindehaut an der Hornhautgrenze unterhalb des verticalen Meridians durchgeführt. Nach Entfernung der Nadeln wird durch Anziehen der Schlinge und der Faden-Enden der Muskel gedehnt, dann die freien Faden-Enden durch die Schlinge gezogen und geknotet. Zur Erhöhung der Wirkung kann man die Fäden als Geschlinge um die Ohrmuschel führen. Dadurch wird der Externus ruhig gestellt, kann leichter anwachsen.

Die genaue Dosirung wird durch post-operative Nachbehandlung erreicht. Die Dosirung bei der Operation geschieht durch das Augenmaass, da nicht

narkotisirt wird. Mittlere Schielstellungen lassen sich durch doppelseitige Vorlagerung ohne Hilfe des Sehnenschnitts des Schielmuskels beseitigen. Letzterer bleibt für die hohen Grade als Hilfs-Operation. Auch bei paralytischem Schielen führte Verf. die Vorlagerung mit Erfolg aus. Spiro.

III. Zeitschrift für Augenheilkunde. VII. 1902. Mai.

1) **Ueber Endarteriitis obliterans nodosa der Netzhaut-Gefässe und ihr Verhältniss zur sogen. Embolie der Central-Arterie,** von Prof. E. Raehlmann in München.

Verf. weist darauf hin, dass er zuerst den anatomischen Nachweis des Verschlusses der Central-Arterie durch örtlich begrenzte wandständige sklerotische Wucherung der Intima, ohne eigentliche Thrombose, als Ursache plötzlicher Erblindung erbracht hat. Er wiederholt und erweitert seine Mittheilungen. Nach den verschiedenen Veröffentlichungen kann als hinreichend erwiesen gelten, dass das Symptomenbild der sogenannten Embolie der Central-Arterie durch Endarteriitis zu Stande kommt oder vielmehr, dass diesem Bilde regelmässig eine Endarteriitis vorher geht. Der Zusammenhang der Endarteriitis mit plötzlicher Erblindung ist so aufzufassen, dass durch ödematöse Schwellung die gewucherten Intima-Schichten oder Collaps der Gefässwände bei verminderter Herzaffection plötzlich Unterbrechung der Blutcirculation eintritt.

2) **Zur Frage der Ring-Skotome,** von Dr. Gallus in Bonn.

Den Theorien über das Zustandekommen der Ring-Skotome ist die Annahme eines primären Sitzes in den Augenhäuten gemeinsam. Diese Annahme erklärt eine Reihe von Erscheinungen nicht, z. B. nicht, weshalb nach Ablauf einer diffusen Retinitis, deren Einwirkung auf sämmtliche Netzhaut-Partien die gleiche ist, eine ringförmige Zone zurückbleibt. Verf. nimmt als Ursache eine gleichmässige Compression des Sehnerven und der Arteria ophthalmica durch entzündliche Vorgänge im Foramen optic. oder im Canalis optic. an. Die Folge ist für den Nerven eine Functions-Störung der zunächst liegenden Fasern, die einer ringförmigen Zone der Retina entsprechen. Die Arterie leidet meist erst nach längerer Druckwirkung, es werden dann Gefäss-Veränderungen sichtbar.

Verf. macht längere Ausführungen, die auch verschiedene Netzhaut-Leiden umgreifen, um seine Theorie zu stützen.

3) **Eine neue Methode der ophthalmoskopischen Refractions-Bestimmung,** von Dr. Lohnstein in Berlin.

Ein complicirtes Verfahren, das mit der Skiaskopie die Beobachtung von Bewegungs-Aenderungen, hier des Augenhinter-Grundes, und das Vorsetzen von Gläsern gemeinsam hat.

4) **Ueber einen Fall einer mit dem Pupillar-Reflex einhergehenden Mitbewegung des Auges,** von Dr. Levinsohn, Augenarzt und Dr. Arndt, Assistent der Irren-Anstalt Dalldorf.

Es handelt sich um die Ablenkung eines amblyopischen Auges in der Richtung nach oben und aussen. Wird die Beleuchtung auf dem gesunden Auge verstärkt, so kommt es zu einer langsamen Einwärts-Bewegung des kranken Auges mit einer minimalen Neigung nach unten. Bei Entfernung

der Lichtquelle geht das kranke Auge in die alte Stellung zurück. Dabei verändert das gesunde Auge seine Stellung nicht, es handelt sich also nicht um Schiel-Ablenkung. Verff. führen die Mitbewegung auf eine Erkrankung des Reflex-Centrums zurück. Spiro.

IV. Zehender's Klinische Monatsblätter für Augenheilkunde. 1902. Juli.

1) **Ueber Magnet-Operationen,** von W. Mayweg.[1]

Seit dem Jahre 1892 hat Verf. im Ganzen 92 Magnet-Operationen ausgeführt, wovon 20 auf solche Eisensplitter fallen, welche in die vordere Bulbushälfte eingedrungen waren, also die hintere Linsenkapsel nicht überschritten hatten. Bei allen übrigen Fällen hatte der Eisensplitter seinen Sitz in der hinteren Bulbushälfte, sei es im Glaskörper, sei es in der Netz- und Aderhaut bezw. Sklera oder auch nach Durchschlagung der hinteren Bulbuswand in der Orbita. Bei den 72 Extractionen des Eisensplitters aus dem Innern des Auges wurde A) bei 47 Fällen derselbe (nach Hirschberg) durch die Eintrittsöffnung in die Sklera entfernt bezw. der Meridionalschnitt angewandt; B) in 25 Fällen wurde der Splitter (nach Haab) mit dem Riesen-Magneten in die vordere Kammer gezogen und dort entbunden. A. Bei der ersten Kategorie (47 Fälle) ging das Sehvermögen in 11 Fällen vollständig verloren und 7 Mal war die Enucleation oder Exenteration nothwendig, während bei den übrigen 29 Fällen das Sehvermögen in mehr oder minder hohem Grade erhalten blieb. B. Bei den 25 Fällen, wo vermittelst des Riesen-Magneten der Splitter in die vordere Kammer und hieraus entfernt wurde, ging das Sehvermögen in 14 Fällen vollständig verloren und 2 Mal war die Enucleation nothwendig. [Also sind die Erfolge der Kategorie A besser!]

2) **Beiträge zur angeborenen Star-Bildung,** von W. Stock.

1. Ueber Krystallperlen in Schicht-Staren.

Verf. beobachtete in einem Schicht-Star eigenthümliche perlenartig glänzende Gebilde. Er untersuchte dieselben und fand, dass dieselben aus einer minimalen Menge einer organischen Grundsubstanz, in die sich kohlensaurer Kalk abgelagert hatte, bestanden.

3) **Nachtrag zu unsrer Mittheilung über „angeborene cyclische Oculomotorius-Erkrankung“,** von Th. Axenfeld und E. Schürenberg.

Die Verff. berichten, dass sie bei dem 1901 Bd. XXXIX. S. 64 (s. d. Bl. XXV. S. 185) beschriebenen Falle von angeborenem Beweglichkeits-Defecte des Auges bei einem $6^1/_2$jährigen Mädchen den rhythmischen Krampf im Gebiete des gelähmten Oculomotorius auch während des Schlafes feststellen konnten.

4) **Ueber einen Fall von angeborener grünlicher Verfärbung der Cornea,** von B. Kayser.

Verf. beobachtete bei einem 23jährigen Bauer an der Hornhaut, deren

[1] „Es ist bekannt, dass Hirschberg seinen kleinen Hand-Magneten für das beste Instrument erklärt.“ Dies ist vollkommen unrichtig. Ich habe meinen kleinen Magneten stetig verbessert und auch mittlere und Riesen-Magneten angeschafft und viele Fälle mit letzteren operirt und veröffentlicht. Es fragt sich nur, was im Einzelfalle besser ist. H.



Centrum vollständig klar und durchsichtig war, in der Peripherie eine ringförmige, in Form und Ausdehnung dem Gerontoxon ähnliche Trübung von dunkelgrünbrauner Farbe.

---

5) **Ein eigenartiger Fall von Motilitäts-Störung am Auge,** von Dr. zur Nedden.

Bei einem 22jährigen Patienten hing das rechte obere Lid schlaff herab und bedeckte fast die ganze Hornhaut. Beim weiten Oeffnen beider Augen wich der Bulbus etwas nach oben ab, beim Fixiren in der Nähe drehte sich derselbe nach aussen in horizontaler Richtung. Beim Blick beider Augen nach rechts wandte er sich weit nach oben aussen. Beim Blick beider Augen nach links wich das rechte stark nach unten innen. Auch war es dem Pat. nicht möglich, den rechten Bulbus allein in die rechte Hälfte des Blickfeldes hinüberzuführen.

---

6) **Ueber den diagnostischen Werth grosser Elektro-Magnete,** von Dr. Gelpke.

Bei einem 30jährigen Arbeiter fand sich eine Hornhaut-Narbe, eine rundliche Oeffnung im Irisgewebe und partielle Cataract, welche auf eine vor 7 Jahren erlittene perforirende Verletzung hindeuteten. Bei erweiterter Pupille liess sich in der Gegend des Aequator eine etwa $1^1/_2$ P. lange und 1 P. breite Prominenz von gelblichem Aussehen mit dem Spiegel nachweisen, auf deren Spitze mehrere Pigmenthäufchen lagerten. Die Prüfung mit dem Sideroskop verlief resultatlos (?). Darauf wurde der Volkmann'sche Elektro-Magnet mit seinem Flachpol auf etwa 5 cm dem Auge genähert. Jetzt erfolgte eine deutlich mit dem Spiegel wahrnehmbare Form-Veränderung jener Prominenz. Nun führte Verf. einen skleralen Meridionalschnitt aus, lockerte durch Heranbringen des grossen Magneten in verschiedenen Richtungen den Eisensplitter und extrahirte ihn vermittelst der kleinen Magneten. Er war 1,5 mm lang und 0,8 mm breit.

---

7) **Zur Bakteriologie der Conjunctivitis crouposa,** von Alfred Roscher.

Verf. berichtet über 5 Fälle von Conjunctivitis crouposa, beim ersten Falle liessen sich im Secrete Gonokokken nachweisen, im zweiten Pneumokokken, in den übrigen Xerose-Bacillen, doch keine Diphtherie-Bacillen.

---

8) **Erworbene Achromatopsie mit voller Sehschärfe,** von Ed. Pergens.

Bei einem 23jähr. Mädchen trat nach Unterleibs-Typhus vollständige Farbenblindheit bei voller Sehschärfe auf. Dasselbe starb im 28. Jahre an Lungenschwindsucht. Die Augen wurden anatomisch untersucht. Doch fand sich weder in Netzhaut oder Sehnerven eine Abnormität, so dass keine andre Annahme möglich war, als eine Erkrankung der farbenpercipirenden centralen Elemente, welche durch das Typhus-Leiden bedingt wurde.

---

9) **Ein Fall von völliger Heilung der Verrostung des Augapfels,** von E. Cramer.

Bei einem 17jährigen Maurer bestand Siderosis bulbi. In der getrübten Linse fand sich ein kleiner Eisensplitter. Nach Entfernung derselben und der verrosteten Linsenfasern schwanden auch die übrigen Erscheinungen der Siderosis bulbi.

---

10) **Augenbefund bei Erythema exsudativum multiforme (Hebra),** von Dr. Steffens.

Verf. beobachtete in einem Falle von Erythema exsudativum multiforme (Hebra) eine umschriebene Injection und Infiltration der Conjunctiva im Lidspalten-Bezirk mit Bildung von gruppenweise zusammenstehenden wasserhellen Bläschen oder follikelähnlichen Knötchen.

---

11) **Ein Fall von einseitigem Ergrauen der Wimpern bei einem Kinde,** von Dr. Rindfleisch.

Bei einem 5jährigen Mädchen hatten sich seit einem Vierteljahre ohne bekannte Ursache weisse Wimpern am linken Auge entwickelt, welche anfangs vereinzelt auftraten, im Laufe der Zeit aber bedeutend an Menge zunahmen.

August—September.

1) **Histologische Artefacte im Sehnerven,** von Prof. Elschnig.

Sigrist berichtete seiner Zeit über fleckförmige Herde im Sehnerven bei enucleïrten Augen und bei Nerven aus der Leiche entnommen, welche sich unmittelbar in der Nähe des Bulbus fanden, stellenweise auch im ganzen Verlauf des Sehnerven, oder ausschliesslich in der Gegend des Canalis opticus. Er bezeichnet dieselben als fleckförmig auftretenden Zerfall und fettige Degeneration der Nervenfaserbündel. Verf. weist auf experimentellem Wege nach, dass diese Affection nur ein Resultat der Quetschung des Sehnerven ist. Durch Quetschung beim Herausmeisseln des Sehnerven aus dem Canalis opticus, bei Durchtrennung des Sehnerven mit der Scheere werden einzelne Sehnervenbündel ihres Inhalts entleert, und die weiche Nervenmasse in die angrenzenden Partien des Sehnerven, in die Bündel und mitunter die Septa durchbrechend in Nachbarbündel eingepresst.

---

2) **Einseitiger Nystagmus,** von Ernst Heimann.

Einseitiger Nystagmus wird bei hochgradig amblyopischen, strabotisch abgelenkten Augen beobachtet als Begleit-Erscheinung nervöser und cerebraler Erkrankungen und transitorisch zugleich mit oder nach Spasmus nutans der Kinder.

---

3) **Ein Fall von Adenom der Krause'schen Drüsen,** von K. Rumschewitsch.

Verf. berichtet über Fälle von Neubildungen, von den Krause'schen Drüsen ausgehend, und zwar in dem einen Falle um ein Adeno-Granulom, in dem andren um ein Fibro-adenoma cystoideum.

---

4) **Zwei Fälle von Hypertrophie der Plica semilunaris,** von K. Rumschewitsch.

---

5) **Ueber ein Angiom der Aderhaut mit ausgedehnter Verknöcherung bei Teleangiektasie des Gesichts,** von Dr. Steffens.

Bei einem 22jährigen Menschen, dessen ganze linke Gesichtshälfte von einem grossen, blauvioletten Naevus eingenommen war, wurde das linke Auge wegen eines Tumors entfernt. Es handelte sich um ein an der Oberfläche ossificirtes Angiom der Chorioidea.



6) Ein Beitrag zur Kenntniss der „intraskleralen Nervenschleifen“, von Toru Naito.

Schon im Jahre 1893 berichtete Axenfeld, dass nahe hinter dem Ciliarkörper ein Nerv die Sklera durchsetzt, welcher die doppelte Dicke eines gewöhnlichen Ciliarnerven besitzt und sich im Suprachorioidealraum in eine vordere und eine schmälere rückläufige Partie theilt. Verf. konnte dies bestätigen. Es handelte sich um intrasklerale Nervenschleifen: der Ciliarnerv biegt senkrecht in die Sklera ein, kehrt, an ihre Oberfläche angelangt, senkrecht zurück und verläuft weiter nach vorn, verzweigt sich aber hier zum Theil im Strahlenkörper.

---

7) Ueber die Beziehungen der elastischen Elemente der Chorioidea zum Sehnerven-Eintritt, von Dr. Sagaguchi.

Eine directe Fortsetzung der Lamina-vitrea-Fasern der Chorioidea in den Sehnerv hinein ist nicht nachweisbar. Das Netz feinster elastischer Fasern, das der Aussenfläche der Lamina vitrea schon im Bereich der Chorioidea auf das Dichteste anliegt, auf dem Querschnitt in dem Sehnerven weiter abliegenden Gebiet sich durch feinste blaue Striche und Pünktchen zu erkennen giebt, wird nach der Papille hin deutlicher, tritt mit den elastischen Fasern des Grenzgewebes in innige Berührung und diese strahlen in den Sehnerv ein. Doch ist diese Einstrahlung relativ fein.

---

8) Ein casuistischer Beitrag zur Aetiologie der Concremente in den Thränenröhrchen, von Dr. Segelken.

Bei einem 25jährigen Manne, dem vor $1^1/_2$ Jahren Heu in das linke Auge geflogen war, entwickelte sich ein Thränenleiden. Am oberen Thränenröhrchen fand sich eine erbsengrosse, dunkelrothe Anschwellung. Verf. spaltete dieselbe und entleerte daraus kugelige Concremente von 3—4 mm Durchmesser. Nach 14 Tagen war der Patient geheilt. Die Concremente erwiesen sich als eine Leptothrix-Art.

---

9) Subconjunctivaler Weg einer Schrotkugel, von Dr. Bergemann.

Ein junger Mensch erlitt eine Verwundung im Gesicht durch einen Schrotschuss. Ein Korn hatte das linke Oberlid gestreift, ein andres fühlte man im linken Oberlid in der Höhe des oberen inneren Orbitalrandes, woselbst es entfernt wurde. Das Schrotkorn schlug annähernd tangential auf den Bulbus auf, durchtrennte die Conjunctiva, hatte aber nicht mehr die Kraft, die Sklera zu durchbohren und suchte sich seinen Weg in dem lockeren Gewebe zwischen Conjunctiva und Sklera. Horstmann.

Vermischtes.

1) Nathanael Feuer, geb. am 18. August 1844 zu Szobotist in Ungarn, ist am 25. November 1902 zu Budapest verstorben. Als Schüler Arlt's war er 1873—1875 als stellvertretender Professor in Klausenburg, dann als Privatdocent in Wien thätig, wurde aber wegen starker Ausbreitung des Trachom in Nieder-Ungarn nach Maria-Theresiopol entsendet. 1886 zur Leitung des behördlichen Vorgehens gegen das Trachom ins Ministerium des Innern nach Budapest berufen, entfaltete er eine grossartige Thätigkeit auf diesem Gebiete; er organisirte Trachom-Spitäler, Trachom-Kurse für Aerzte, welche

in die durchseuchten Gegenden entsendet wurden, Anzeigepflicht und Zwangsbehandlung — Maassregeln, die übrigens, trotz grossen Eifers der daran Betheiligten, bisher leider noch keine Erfolge gezeitigt haben. Gleichzeitig habilitirte er sich als Docent für Augenheilkunde an der Universität zu Budapest und wurde 1895 zum ausserordentlichen Professor ernannt. Auch gehörte er zu den beliebten Praktikern der ungarischen Hauptstadt.

Seine hauptsächlichsten Veröffentlichungen sind die folgenden:

I. 1) Die Trachom-Endemie im Torontaler Comitat. (Szemészet 1884.) 2) Die Augen-Untersuchung der Wehrpflichtigen (Wiener med. W. 1888.) 3) Das Trachom in der österreich.-ungar. Armee. (Klin. Zeit- u. Streitfragen 1890.) 4) Die Verbreitung des Trachom in Ungarn. (Stuttgart 1897.) 5) Meine gegenwärtige Trachom-Behandlung. (Centralbl. f. Augenheilk. 1899 S. 98 u. 135.) 6) Distichiasis-Operationen. (Schulek's Beitr. z. Augenh. 1895.) — II. 7) Untersuchungen über die Keratitis nach Trigeminus-Durchschneidung. (Sitzungsber. d. Akad. d. W. zu Wien, 1876.) 8) Ueber die klin. Bedeutung der Kerat. xerotica. (Wiener med. Pr. 1877.) — III. 9) und 10) Ueber seröse Iris-Cysten. (Klin. Mon.-Bl. f. A. 1873 und Wiener med. Pr. 1873.) — IV. 11) Die Operation des weichen Star. (Wiener med. Pr. 1881.) — Sein liebenswürdiges Wesen sichert ihm ein freundliches Andenken bei allen, die ihn kennen gelernt haben.

2) Dr. Aaron Friedenwald, geboren zu Baltimore im Jahre 1836, studirte an der Maryland-Universität und erwarb 1860 den Doctor-Grad, studirte dann in Europa unter A. v. Graefe, Arlt und Desmarres, und wurde 1873 zum Professor der Augen- und Ohren-Heilkunde am College of Physicians and Surgeons zu Baltimore gewählt und verblieb in diesem Amt bis zu seinem im Herbst 1902 erfolgten Tode. Seine Arbeiten zur Augenheilkunde haben wichtige Beziehungen zur allgemeinen Medicin. Neben seiner Lehr- und praktischen Thätigkeit widmete er sich mit grossem Eifer den ärztlichen Vereinen und mit aufopfernder Menschenliebe den Werken der Humanität. Jedem, der ihn gekannt hat, wird sein freundliches, liebenswürdiges Wesen unvergessen bleiben.

Seine Professur ist auf seinen Sohn Harry Friedenwald übergegangen, der von 1886—1888 Assistent an Prof. Hirschberg's Augenklinik zu Berlin und in Baltimore bis jetzt „associate professor" gewesen und den Lesern dieses Centralblattes durch seine zahlreichen Arbeiten genügend bekannt ist.

Journal-Uebersicht.

1) Ulcus corneae septicum, von Primararzt Dr. Emil Bock in Laibach. (Allgemeine Wiener med. Zeitung. 1902. Nr. 40—43.) In einem für den praktischen Arzt bestimmten Aufsatz veröffentlicht Verf. seine Ansichten über Pathogenese und Therapie des septischen Hornhaut-Geschwüres. Er befürwortet das frühzeitige Ausbrennen des Eiter-Herdes mit der Platin-Schlinge. Perforation der Cornea wirkt begünstigend auf den Heilungs-Process. Unter 300 Fällen machte er 229 Ausbrennungen und hatte nur 3 Verluste durch Panophthalmitis. Er empfiehlt weiter Bettruhe, 1—2 Mal täglich Einträuflungen von Scopolamin, 2 Mal des Tages feuchtwarme Umschläge und Anlegung eines Schutz-Gitters; ist es bereits zur Granulations-Bildung gekommen, so stäubt er Jtrol ein. Einen Verband lässt er erst dann tragen, wenn die

eitrige Absonderung verschwunden, oder wenigstens bedeutend vermindert ist. Gleichzeitige Erkrankungen der Lider, des Thränen-Sackes und der Bindehaut müssen bei der Behandlung berücksichtigt werden. Blepharitis ulcerosa wird mit 2% Lapis-Salbe, chronischer eitriger Catarrh des Thränen-Sackes mit Protargol-Injectionen, veraltete Bindehaut-Entzündungen mit Pinselungen von 1—2% Lapis-Lösungen behandelt. Gegen die Lidhaut-Eczeme kommt Zinkamylum-Paste oder Bismutum subgallicum in Verwendung. Verf. macht niemals mehr die Spaltung des Geschwüres nach Saemisch. Schenkl.

2) Ueber metastatische Bindehaut-Entzündung bei Gonorrhoë (aus der Universitäts-Augenklinik des Prof. Fuchs) von Dr. Anton Kurka, k. u. k. Fregattenarzt. (Wiener klin. Wochenschrift. 1902. Nr. 40.) Verf. berichtet über 2 Fälle von Conjunctivitis-Gonorrhoica metastatica. In beiden Fällen war die Conjunctivitis gekennzeichnet durch eine tiefe episklerale Injection, starke Schwellung und Secretion. Als Complication trat in beiden Fällen Iridocyclitis, in einem Falle nebstbei auch Polyarthritis metastatica hinzu. Bei einem der Patienten wurde das Conjunctival-Secret mikroskopisch untersucht. Es fanden sich grampositive, dem Influenza-Bacillus ähnliche, abgerundete Stäbchen, sowie Gram-positive Diplokokken. Auf Serum-Agar-Platte ging nur letzterer auf. Später wiederholt vorgenommene Secret-Untersuchungen ergaben niemals Gonokokken. Stückchen excidirter Bulbus-Bindehaut zeigten: Blut und Lymphgefässe strotzend gefüllt; im Stroma mässige Anhäufung von Leukocyten ohne Andeutung einer Follicel-Bildung; keine pathogenen Mikro-Organismen. Die Therapie bestand in Touchiren mit 2% Lapis-Lösung und in den gegen Iritis gebräuchlichen Mitteln. Schenkl.

3) Ueber Vaselin-Injectionen am Auge, von Doc. Dr. Alfred Topolanski. (Wiener med. Wochenschrift. 1902. Nr. 42.) Verf. hat 25 Fälle nach der Methode von Gersuny operirt; und zwar: narbige Einziehungen am unteren Orbital-Rande nach Caries, Ectropien, Entropien, partielle Trichiasis, Verbrennungs-Narben am Oberlide und Stellungs-Fehler nach Knochen-Erkrankungen. Der Erfolg war in allen Fällen ein günstiger; das einzige Störende war die Wulst-Bildung nach der Injection. Schenkl.

4) Ueber die Anwendung des Itrol und Cuprocitrol, von k. u. k. Regimentsarzt Dr. Cervicek in Agram. (Wiener med. Wochenschrift. 1902. Nr. 42. Militärarzt. Nr. 19—20.) Itrol reizt stärker als 2%. Lapis-Lösung, wirkt aber nachhaltiger. Verf. wendet dasselbe mittels eines Pulverbläsers an, wodurch die Wirkung des Lichtes und der Luft auf das sehr empfindliche Präparat ausgeschlossen wird. Nach öfterer Anwendung des Mittels vermindert sich die Reizbarkeit des Auges. Die Behandlung erstreckte sich auf 124 Fälle von Conjunctivitis blenorrhoica und 18 Fälle secernirenden Trachoms. Mit Cuprocitrol (5—10%) wurden 26 Fälle von Trachom in den verschiedenen Stadien behandelt; die Erfolge waren mitunter überraschende, doch bedeutet die Behandlung des Trachoms mit Cuprocitral im Gegensatze zum citronensaueren Silber einen gesteigerten Zeitaufwand für den Arzt. Schenkl.

5) Oculistische Mittheilungen, von R.-A. Dr. Josef Hamburger in Lemberg. (Wiener med. Wochenschrift. 1902. Nr. 37.) In 2 Fällen handelt es sich um Säbelstich-Verletzungen des Bulbus mit geringem Glaskörper-Verlust; in beiden Fällen trat Heilung mit normaler Sehschärfe ein. Auch in einem Falle von Zerreissung des Bulbus durch Explosion einer Patrone und Einkapselung eines Kapselstückes am Boden des Glaskörpers kam es zur Heilung mit normaler Sehschärfe. In einem Falle von Gumma an der Iris

des linken Auges trat während der Rückbildung dieses Gummas unter antiluetischer Behandlung ein Gumma an der Iris des früher ganz normalen rechten Auges auf. Schenkl.

6) Ueber Operation der hochgradigen Myopie, von Doc. Dr. Adolf Sachsalber in Graz. (Wiener med. Wochenschrift. 1902. Nr. 39—41.) Als den niedrigsten Grad der Myopie, welcher der Operation zugänglich ist, bezeichnete Verf. 10 D., und fixirt als die niedrigste Grenze der absoluten Operations-Indication 15—18 D. Der jüngste Myope, den er operirte, war 6 Jahre alt, der älteste 65 Jahre. Im Ganzen operirte er 25 Individuen (35 Augen), darunter 4 aus der Privat-Praxis, die übrigen aus der Universitäts-Augenklinik des Prof. Borysikiewicz. Bei allen Fällen handelte es sich um angeborene Formen. Eine Nichtbesserung der Sehschärfe war nur bei einem Falle von Amblyopie durch Nichtgebrauch und bei einem Auge, welches durch fibrinös-eitrige Iritis zu Grunde ging, zu constatiren. Unter den 35 Augen wurde in 9 Fällen (Individuen unter 25 Jahren) die Iridectomie vorausgeschickt, dann die Discission eventuell mit nachfolgender Punktion und Discission der Secundär-Cataracta gemacht. Bei der Punktion pflegt Verf. die zertreuten Linsen-Partikelchen im Pupillar-Gebiete zu sammeln, die geschlossenen Massen im Kapsel-Sacke zu lockern und dann einmal, höchstens 2 Mal mit dem Löffel in die Kammer einzugehen. In den 35 operirten Fällen genügte eine Punktion in 4 Fällen, 2 Punktionen waren in 11 Fällen, 3 Punktionen und Discission in 16 Fällen nothwendig; 4 Fälle wurden in anderer Weise operirt. Amotio retinae trat nur in einem Falle, 3 Monate nach Abschluss des Heil-Verfahrens bei einem Auge mit M 30 D, Glaskörper-Trübungen, Chorioiditis centralis auf; bei der Operation war es zu Glaskörper-Verlust gekommen. Die Gelegenheits-Ursache gaben diverse Stürze während eines Rausch-Zustandes ab. Die bekannten Contra-Indicationen für die Myopie-Operation ergänzt Verf. durch: Amblyopie durch Nichtgebrauch des zu operirenden Auges, Myopie unter 10 D bei Kindern, unter 13 D bei Erwachsenen, ausreichend corrigirbare Sehschärfe selbst bei hochgradiger Myopie und Netzhaut-Ablösung des zweiten Auges. Schenkl.

7) Weitere Bemerkungen zur Frage der cerebralen Blasen-Störungen, zugleich ein Beitrag zur Diagnostik der Balkengeschwülste, von Dr. Czyhlarz und Dr. O. Marburg in Wien (Klinik des Hofrath Nothnagel). (Wiener klin. Wochenschrift. 1902. Nr. 31.) Die 32jährige Patientin bot folgenden Befund dar: Papillitis, Kopfschmerz, Erbrechen, Schwindel, Herabsetzung der motorischen Kraft bei intacter Motilität mit Ausnahme der Störung des Gehens und Stehens mit Tendenz nach Rückwärts zu fallen, sowie des Widerstandes beim Versuch den Kopf nach vorn zu bewegen; endlich: gesteigerte Reflexe, leichte Unsicherheit bei intendirten Bewegungen, Incontinentia urinae et alvi bei erhaltener willkürlicher Sphincter-Erschlaffung. Bei der Section fand sich ein Tumor, der beiderseits fast symmetrisch die Köpfe des Nucleus caudatus und des angrenzenden Putamen mit der dazwischen befindlichen inneren Kapsel zerstört hatte und in dessen Massen das Mittelmark des Stirnhirnes, Balkenrostrum und Balken-Knie aufgegangen war. Das darunter liegende Septum und Umgebung war durch entzündliches Oedem schwer lädirt. Schenkl.

Um Einsendung von Separatabdrücken wird gebeten (Berlin NW. 26 Schiffbauerdamm).

Verlag von Veit & Comp. in Leipzig. — Druck von Metzger & Wittig in Leipzig.

CENTRALBLATT

FÜR PRAKTISCHE

AUGENHEILKUNDE.

HERAUSGEGEBEN

VON

DR. J. HIRSCHBERG,
O. HON.-PROFESSOR AN DER UNIVERSITÄT BERLIN,
GEH. MED.-RATH.

SIEBENUNDZWANZIGSTER JAHRGANG.

MIT ZAHLREICHEN ABBILDUNGEN IM TEXT.



LEIPZIG,
VERLAG VON VEIT & COMP.
1903.

Druck von Metzger & Wittig in Leipzig.

Inhalt.

I. Originalaufsätze.

Seite
1. Photinos Panas. Nekrolog 1
2. Ueber Magnet-Operation und über doppelte Durchbohrung des Augapfels seitens eingedrungener Eisensplitter, von J. Hirschberg 9
3. Ueber den Werth der Credé'schen Silbertherapie für die Behandlung von Augenkrankheiten, von Dr. Paul Meyer 33
4. Zur operativen Behandlung des Ectropium des Unterlides, von Dr. L. Steiner 65
5. Wie entsteht der Schmerz bei Lichtscheu? von J. Bjerrum 97
6. Ein Fall von peripapillärem Sarcom mit Ausbreitung auf den Sehnerven und seine Scheiden, von Dr. Fehr 129
7. Die Geschichte der Magnet-Operation im Auge, von F. M. Feldhaus . . . 138
8. Beitrag zur Magnet-Operation, von Dr. E. P. Braunstein . . 140, 176 u. 199
9. Ueber die Genese des Glaskörpers bei Wirbelthieren, von Prof. Cirincione 161
10. Mittheilungen aus der Augenabtheilung des St. Rochus-Spitals, von Prof. Dr. W. Goldzieher . . . . 169 u. 225
11. Glaucom in Folge eines Unfalls, von Dr. Scheer 193
12. Ophthalmologische Betrachtungen im Anschluss an intravenöse Kollargol-Einspritzungen bei Kaninchen, von Dr. Paul Meyer 196
13. Wie ist das gegenwärtige System staatlicher Trachom-Bekämpfung in Preussen zu beurtheilen? von Prof. Dr. Hoppe 230
14. Zur Kenntniss der traumatischen, serösen Iris-Cysten, von Dr. med. Gustav Ahlström 257
15. Ueber lebende Hirudineen im Bindehautsack des menschlichen Auges, von Y. Kuwahara 262
16. Angeborene Wortblindheit, von Dr. Otto Wernicke 264
17. Zum Prothese-Tragen, von Dr. med. Gustav Ahlström 289
18. Beiträge zur Magnet-Operation, von Dr. Fehr 291
19. Ueber angeborene Ausstülpung des Pigmentblatts der Regenbogenhaut, von J. Hirschberg 321
20. Zwei atypische Operationen der Cataracta accreta mit gutem Erfolge, von Dr. E. Praun 324

Seite

21. Ueber die Bildgrössen ebener Reizflächen auf der Netzhaut, von Dr. H. Feilchenfeld 325
22. Beitrag zur Frage der Augen-Erkrankungen, die durch die Larven der Wohlfahrt'schen Fliege erzeugt werden, von A. W. Lotin. . . . . 328 u. 357
23. Traumatischer Vorfall der Thränendrüse, von Dr. Purtscher 358

II. Klinische Beobachtungen.

1. Eine seltene Art von perforirender Hornhaut-Verletzung, von Dr. med. E. Wölfflin 40
2. Ueber eine seltene Verwachsung zwischen Cornea und Conjunctiva der oberen Uebergangsfalte im Verlaufe einer schweren Conjunctivitis gonorrhoica. Erhaltung des Bulbus und der Sehkraft, von Dr. Loeser 67
3. Congenitaler Epidermis-Ueberzug der Thränenkarunkel, von Prof. Dr. M. Peschel 148
4. Ein Fall von Barlow'scher Krankheit, von J. Hirschberg 206
5. Ein Fall von Schuss-Verletzung beider Augen, von C. Steindorff 267
6. Ein Fall von doppelseitigem Markschwamm der Netzhaut, von J. Hirschberg 360

Sachregister.

* Originalartikel.

Abducens-Lähmung, nach Zangengeburt 101. — hysterische? 118. — isolirte beiderseitige nach Schädelverletzung bei Kindern 284. — nach Schädeltrauma 344.
Abduction(s), Defect, angeborener mit Retraction bei Abduction 120.
Ablepsie, Entwicklung des Sehapparates bei — 430. 440.
Ablösung der Chorioidea, Retina s. d.
Abney's Kugelprobe für centrale Scotome 56.
Abscess der Cornea, Orbita s. d.
Accommodation(s), die Anomalien der — 21. 364. 479. 481. — Mechanismus 450. — postdiphtherische Lähmung 31. — Lähmung, seltenere Ursachen 479. — Lähmung nach Mumps 118. — Verengerung lichtstarrer Pupillen bei — 222. — Pupillenträgheit bei — 62. 95. — Spasmus u. Tonus 220. — Sympathicus Einfluss auf die — 80.
Acetozon 187.
Acne, rosacea corneae 184.
Adaption, Einfluss der — auf das Flimmern 224. — der Retina 401.
Adduction(s), Retraction des Auges bei — Bewegung 120.
Adeno-Carcinom s. d.
Adenom der Caruncula lacrymalis 55. — Lymph — s. d.
Aderhaut s. Chorioidea.
Adhärenzen zwischen einem panophthalmischen Augapfel u. Tenon'scher Kapsel 74.
Adrenalin s. Nebenniere.
Aegypten, Granulosa in — 113. — Blindheits-Ursachen in — 374. — Trachom und eitrige Ophthalmie in — 115. 284. — Lagophthalmus in 58. — s. a. Alexandria. — die „ägyptische" Augenkrankheit 113. — endemische Conjunctivalkrankheiten in — 396.
Aethylchlorid, 448. 464.
Affen, Opticuspräparate bei Netzhautläsion vom — 46.
Akromegalie, bitemporale Hemianopie bei — 101. — 223.
Aktinomykose der Thränen-Röhrchen 111. — Augenhintergrundsveränderungen bei miliarer — 154. — der Orbita 388.
Aktol 34.*
Akustisch-optische Synästhesie 241.
Alexandria, Häufigkeit verschiedener Bindehaut-Infectionen in — 117.
Alkohol, Subconjunctival s. d. — und Syphilis 408. — Amblyopie, Urinuntersuchung 418. — u. Pterygium 421.
Allgemeinerkrankungen und Auge s. Augenerkrankungen.
Alter(s)-Star s. Cataracta senilis u. C-Operation. — Lebens — s. d.
Amaurose, durch elektrische Entladung 114. — durch Hysterie, Urämie s. d. — vorübergehende, durch Circulationsstörung 52. — s. a. Erblindung.
Amblyopie(n), bei alten Staren, langsame Besserung 247. — die toxischen — 54. — Intoxications — s. d. — durch Nichtgebrauch, Besserung der Sehschärfe 188, durch Massage 404. — functionelle oder hysterische 52. — durch elektrische Entladung 114. — Strabotomie bei — 447. — durch Alkohol, Kaffee, Kalichloricum, Tabak s. d.
Amyloide, Degeneration der Conjunctiva 56.
Anämie, Augenspiegelbefunde bei — 190.
Anästhesie, Methoden 451. 464.
Anästheticum, s. a. Yohimbin.
Anästhetische Hornhautgeschwüre 424.
Anastomose(n), Bildung bei Thrombose der Centralvene 301.
Anatomie, des Auges, Litteratur 468. — die makroskopische — des Auges 191. — des Sehorgans, Handbuch 151. Lehrbuch 234. — Geschichte der vergleichenden — des Auges 156. — s. a. Elastische Fasern. — der Orbita 407. — des Canalis nasalis beim Neger 407. — der Netzhaut, des Sehnerven und der optischen Centren 335. — der Plaques bei Xerose

389. — der Karunkel und Plica semilunaris 443. — Histologie der Hornhaut-Tätowirung 25; der Retina 101; eines Mikrophthalmus 115; der Linsen eines Gehängten 120; des Xanthelasma 283. 285; der Kapselcataract 183; des Pannus trachomatosus 300. 435; der angeborenen Cataract 440. — Lehrbuch der speciellen pathologischen — des Auges 76. 335. — Grundriss der pathologischen Histologie des Auges 74.

pathologische: Litteratur 471. — der angeborenen Aniridie 104. — der Augenmuskellähmungen 21. — des Chorio-Retinitis 301. — des pulsirenden Exophthalmus 64. — des Gerontoxon 439. — der diabetischen Irisepithel-Veränderungen 238. — der Intoxicationsamblyopie 79. — der Keratitis fascicularis 88. — der Linsenluxation 301. — der sympathischen Ophthalmie 58. 78. — des Pannus scrophulosus 88. — der Retinitis pigmentosa 117. — der Orbitalfractur 94. — der Scleritis 309. — des Trachoms 124. 304. — vergleichende — des Musculus orbitalis und palpebralis 457.

Anatomische(r), Untersuchung eines Irisgumma 88; eines Ciliarkörpergumma 301; einer Hypopyonkeratitis 281; endogener Augentuberculose 299. — Aufbewahrungsmethode makroskopischer — Präparate 441. — Veränderungen bei secundärluetischen Opticus-Erkrankungen 309.

Anchylostomiasis, Augenstörungen bei — 207.

Andidymus 469.

Anencephalen, Auge 341.

Aneurysma, der Carotis interna 71. — Aorten s. d. — Ranken — der Art. ophthalmica 384. — Pseudo — 388. — der Orbita 389. — zwischen Carotis interna und Sinus Cavernosus 458. — retrobulbäres 433. — der Superciliargegend 435.

Angeborene(s), [Veränderungen und Missbildungen] — zur Kenntniss der — 87. — Bindegewebsbildung im Glaskörper 393. — Augenzittern bei Vater und Kind 62. — Colobom bei Mutter u. Tochter 246. — Bindehautgeschwulst 26. — familiäre Entwicklungsanomalie 346. — eitrige Augenentzündung 116. — Ausstülpung des Pigmentblattes der Iris 321.* — Beweglichkeitsdefect 313. 437. — Bulbärparalyse 25. — Defect der Abduction 120. — Oculomotoriuslähmung 110. — doppelseitige Ophthalmoplegia externa 386. — Lähmung des M. rect. ext., Schieloperation bei — s. d. — Linsencolobom 441. — Symblepharon 110. — familiärer Irisdefect 303. — Orbitaltumor 122. — Orbitalsarcom 417 — Pigmentirung 125. — Schädelmissbildung 122. — familiäre Retinitis pigmentosa 281. — Melanosen des Auges 125. — Pupillenstarre 287. 351. — Neurom 299. — Epidermisüberzug der Thränenkarunkel 148.* — Wortblindheit 264.* — Hornhautstaphylom 375. — Mangel des Weinens 308. — ectatische Hornhauttrübungen 428. — der Cornea, Iris, des Glaskörpers, der Linse, Orbita, Papille, des Schädels, der Thränendrüse s. d. — s. a. Aniridie, Anophthalmus, Bulbus septatus, Cataracta congenita, Colobom, Cyste, Ectopie, Enophthalmus, Hereditär, Korectopie, Krypt- und Mikrophthalmus, Lenticonus, Linsenluxation, Markhaltige Fasern, Myopie, Naevus. — s. a. Hereditär.

Angelucci'sche Symptome bei Hydrophthalmus s. d.

Angio-Sarcom, der Caruncula lacrymalis 110. — der Thränendrüse 371. — 389.

Angiom, cavernöses, subconjunctivales 128.

Anilinöl, Vergiftung 426.

Aniridie, pathologische Anatomie der angeborenen — 104. — partielle, traumatische 186. — partielle, beiderseitige 217. — mit Cataracta polaris 245. — angeborene mit Subluxation der Linse 405. — familiäre 406.

Anisometrie 216.

Ankyloblepharon, durch acutes Trachom 384.

Anophthalmus, einseitiger 389. — beim Hühnchen 244. — congenitaler, bilateraler 428.

Antisepsis 424.

Aorten-Aneurysma, Pupillenstörungen bei — 30.

Aphakie, traumatische 186. — Refraction und Sehschärfe bei — 209. 368. 463. — ultraviolette Strahlen-Wirkung bei — 219. — Brechwerth der Linse s. d. — Erwerbsfähigkeit bei — nach Altersstar 455.

Aphasie, bei Keuchhusten 160. — über — 236.

Apparate s. Instrumente.

Araber, Augenheilkunde der — 219.

Argentamin 401.

Argentum s. Silber. — colloidale s. Kollargol. — nitricum s. Höllenstein. — fluoratum bei Dacryocystitis 437.

Argyrol 121. 404.

Argyrosis, nach Protargol 420.

Arteria, Carotis s. d. — Ophthalmica bei Hund und Kaninchen 349. — Ranken-Aneurysma der — ophthalmica 384.

Arteria centralis retinae s. Centralarterie.

Arterien und **Arteriosklerose**, s. a Gefässe und — Erkrankung.

Arthritis, Poly — s. d.

Arzneimittellehre, die — des Pedanios Dioscurides 70.
Asepsis, in der Ophthalmologie 115. 249. 424.
Aspergillus, Keratomykosis durch — 88. 119. 312.
Aspirin 434.
Association, Sehstörung durch binoculare 282.
Associirung der Augenbewegungen s. d.
Associirte, Seitenwendung s. d.
Asthenopie, neurasthenische 414. — accommodative 414.
Astigmatiker, Sehen der — 177.
Astigmatismus, temporärer 51. — Veränderungen 246. — der Hornhaut und Chorioiditis 376. 405. — hochgradiger, durch Caustik corrigirt 419. — unregelmässiger 412. — Cylindergläser-Ordination bei — 412.
Astigmometer 155.
Atlas, Stereoskopisch medicinischer —, Auge 235. — der Ophthalmoskopie 335.
Atrabilin s. Nebenniere.
Atrophia, infantum, Hornhautregeneration 341.
Atrophie, des Opticus s. d.
Atropin, Idiosynkrasie 187. — Adrenalin und — 398. — methylobromatum Merck 400. — conjunctivitis 403.
Aufrechtsehen, Theorie des — 219.
Augapfel s. Bulbus.
Auge(n), Anatomie s. d. — Geschwülste s. d. — und Kunst in der Schule 390. — consensuelle Reaction des — 444. 452. — doppelte Durchbohrung des — s. Eisen. — elastische Fasern im menschlichen — 106. — functionelle Störungen des — 46. — Functionsprüfung 335. — u. Immunität 382. — Drehung der —, Theorie 54. — Ernährung und Circulation 338. — Hygiene des — 443. künstliches: Bindehautsack-Vergrösserung für 245; Orbitalkugeln zum Tragen eines — 289;* für Skioskopie 424. — Statometrie des — 283. — Syphilis und Tuberculose s. d. — Täuschungen 255. — Verätzung und Verletzung s. d. — Untersuchungen s. Schule, Universität, Eisenbahn.
Augenärztliche(s), Taschenbuch 71. — Taschenbesteck 48.
Augenaffectionen, nach Elektrischen Entladungen s. d. — bei Mumps. s. d.
Augenbewegungen 481. — Drehung der Augen 54. — die Gehirnbahnen der — 219. — Mitbewegung s. d. — Nomenclatur 419. — Retraction des Bulbus bei Adduction 120. — Retractions — bei Reizung der Medulla 185; bei angeborenen Beweglichkeitsdefect 313. 437. — willkürlicher Associirung der — 310. — combinirte — und Kopfbewegungen 432. — bei Siebbein-Mucocele 342. — s. a. Augenmuskeln und -Lähmung, Seitenwendung.
Augen-Blutung s. d.
Augen-Braue s. d.
Augenchirurgie, conservative 376. — s. a. Augenoperationen.
Augen-Druck s. d.
Augeneiterung der Neugeborenen s. Blenn. neonat.
Augenerkrankungen, und Allgemeinleiden 483. — Lehrbuch s. Augenheilkunde. — Beziehungen der Allgemeinleiden zu — 21. 191. — Einfluss des Schlafes auf — 117. — Lebensalter und Geschlecht 255. — Therapie der — s. Augentherapie. — hereditäre — s. d. — und Unfallsgesetz s. d. — Lymphocytose der Spinalflüssigkeit bei — 288. — durch Fliegen 328.* 357.* — Lymphdrüsen-Entzündung bei — 409. — bei weisser und schwarzer Rasse 419. — bei Akromegalie, Aktinomycose, Anämie, Anchylostomiasis, Arthritis, Atrophia infantum, Barlow'scher Krankheit, Botulismus, Bronchopneumonie, Bulbärparalyse, Diabetes, Diphtherie, Endocarditis, Epilepsie, Erb'scher Krankheit, Hautkrankheiten, Herpes, Heufieber, Hysterie, Influenza, Intoxication, Keuchhusten, Leberleiden, Lepra, Leukämie, Lipämie, Masern, Meningitis, Mumps, Myelitis, Nasenerkrankungen, Neurasthenie, Nierenleiden Ohrerkrankungen, Paralyse, Polyarthritis, Rheumatismus, Scharlach, Scorbut, Scrofulose, Sinus-Erkrankungen, Syphilis, Tabes, Tuberculose, Typhus, Varicellen, Vergiftungen s. d. — durch Affectionen der Geschlechtsorgane s. d.
Augengebrechen der Wehrpflichtigen 93.
Augengrund, s. Augenhintergrund.
Augenheilanstalten, s. Berichte. Mittheilungen.
Augenheilkunde, Litteratur 473. — Leistungen der — im Jahre 1903: 468. — Handbuch der gesammten — 21. — Leitfaden der — 149. — Therapie s. Augentherapie. — des Benvenutus, Paracelsus s. d. — Encyclopädie 235. — — ungarische Beiträge zur — 271. 400. — s. a. Ophthalmologie. Geschichte.
Augenhintergrund(s), bei allgemeiner Paralyse 63. — Lues des — 220. — Photographie 94. 270. — Veränderungen bei miliarer Aktinomykose 154.
Augenhöhle s. Orbita.
Augenkammer, Vordere — s. Vorderkammer. — Hintere — s. Hinterkammer.
Augenleuchten, historische Bemerkung 156.
Augenmagnet s. M.
Augenmuskel(n), — 481. — ein neuer — 116 (papillae optici). — das Studium der — 187. — Anomalien der — 271.

— Störungen im — Gleichgewicht 121. 122. 346. — Myositis der — 411. — Diagramm der Wirkungsweise der — 54 (Mauthner). 60 (Elschnig). — syphilitische Entzündung der äusseren — 209. — s. a. Heterophorie. Die einzelnen Muskeln und Nerven. Augenbewegungen.

Augenmuskellähmung(en), 481. — angeborene, Schieloperation bei — 64. — Aetiologie und pathologische Anatomie 21. — nach Zangengeburt 101. — bei Hirnsyphilis 31. — diphtherische — und Hemiplegie 282. — isolirte, bei Basisfractur 94. — complicirte 311. — Lähmung des Aufwärtshebers durch vasomotorische Einflüsse 101. — Mauthner's Schema zur Diagnose der Bulbus-Heber- und Senker-Lähmungen 54. — traumatische 158. 341 (orbitale). — traumatische, orbitale 169.* — die Chirurgie der — 115. — subcutane Kochsalzinjectionen bei — 398. — s. a. die einzelnen Muskeln und Nerven; Ophthalmoplegie. Seitenwendung.

Augenoperationen, Litteratur 475. — Lehrbuch 21. 364. — Vermeidung der Infection 247. — neutrale Seife zur Lidrandreinigung vor — 24. — Hautlappen-Ueberpflanzung bei 409. — Wundbehandlung s. d. — ambulante Ausführung 475.

Augenschutz, in Industrie 392.

Augenspiegel s. Ophthalmoskop. — Bild bei Lipämie 238.

Augenstörungen, functionelle 46. 101. — bei Anchylostomiasis s. d. — durch schwere Geburt s. d.

Augenstümpfe s. Phthisis bulbi.

Augensymptome, bei Erkrankungen des Kleinhirns, der Vierhügel und der Zirbeldrüse 90. — bei Pons- und Medullar-Erkrankungen 186. — bei Tabes 401.

Augentherapie, neuere Tendenzen 111. — Lehrbuch 151. — s. a. Augenheilkunde. Medicamente. — Litteratur 473.

Augentropfwasser, in öliger Lösung 49. 109. — in öliger und wässriger Lösung, Vergleich 221. — Wirkung und Temperatur der — 301. — aseptische 432.

Augenverletzungen s. d.

Augenzittern s. Nystagmus.

Ausschälung s. Enucleation.

Automobil-Fahrer-Conjunctivitis 348.

Bacillen, Eindringen von — durch Hornhautnarben 373. — Wirkung unsichtbarer — im Auge 220. — Bacterium coli bei Orbitalabscess 90. — Coryne-Bakterien, Einheitlichkeit der — 184. — Diphtherie- — bei Lidgangrän 127, als Conjunctivitis-Erreger? 300. — Diplo-Blepharo-Conjunctivitis 300. 464. — Gonococcus 124. 303 (in Gelenkflüssigkeit bei Blenn.), Bakterien u. Zellen im gonorrhoischen Secret 382. — Influenza-Conjunctivitis 154. — metastatische Ophthalmie durch Diplococcus Talamon-Fränkel 442. — Micrococcus lanceolatus 245. — B. mucosus ozaenae 450 (Hypopyon-Keratitis). — Pneumokokken-Ophthalmie, metastatische 300. — pyocyaneus, Hypopyon-Keratitis 441. — Staphylococcus aureus, Impfkeratitis durch — 278; metastat. Ophthalmie 311; Lid- u. Bindehautgangrän durch St. 399. — Streptokokken-Infection der Conjunctiva 285; metastat. Ophthalmie 311; Pericystitis 406. — Xerose- — 300. — Serumbehandlung s. d.

Bacteriologie der sympathischen Ophthalmie 58. — der Panophthalmie 185. — des Ulcus serpens corneae 185. — des Auges, Literatur 471.

Bacteriologische Untersuchungen über die Aetiologie des Trachoms 30. — über Panophthalmie 89.

Bacterium s. Bacillen.

Barlow'sche Krankheit, 206* (Blutung in die Orbita).

Barth, G. 450.

Basale Blutung s. d.

Basedow'sche Krankheit, Pathogenese u. Behandlung 455. — Sympathicus-Resection bei — 112. — einseitiger Exophthalmus bei — 29. 285.

Basis s. Schädel-Fractur.

Becherzellen der Conjunctiva 461.

Becquerelstrahlen u. Blindheit 249.

Beiträge, ungarische — zur Augenheilkunde 271. 400.

Beleuchtung, in Schulen u. s. w. s. d. — u. Sehkraft 465.

Benvenutus, Augenheilkunde des — 150. 451.

Benzoesaures Lithium bei Hornhaut-Flecken 283.

Bergwerk s. Unfall.

Bericht über die Universitäts-Augenklinik in Tübingen 126. 255, über das Augenspital in Rom 444, über die Augen-Abtheilung in Reichenberg 160, in Laibach 191, in Olmütz 397.

Beruf(s)-Verletzungen, Prophylaxe der Infection bei — 57. 153. — s. a. Unfall.

Betäubung s. Geschichte. — s. a. Narcose.

Beweglichkeit s. Augenbewegungen.

Bewegung(s) der Augen s. Augenbewegung, Augenmuskeln. — -Vorgänge s. a. Retina.

Bienvenu de Jérusalem 335.

Bildgrössen ebener Reizflächen auf der Netzhaut 325.*

Bindegewebe, auf der Papille s. d. — der Orbita s. d. — Proliferation der Netzhaut u. des Glaskörpers 404.

Bindehaut s. Conjunctiva. — Entzündung s. Conjunctivitis.

Binocular(es) Sehen s. d. — Association s. d. — Mikroskopische Untersuchung s. M. — Doppeltsehen s. Diplopie. — Einfachsehen 346.
Blatter s. Varicellen.
Blendung(s)-Schmerz, zur Frage des — 91. 97.* 307.
Blennorrhöe, seltene Verwachsung zwischen Conjunctiva u. Cornea bei — 67.* — Trachom — in Aegypten 114. 115. 284. — Behandlung der Hornhautgeschwüre bei — 219. — Therapie des Irisprolapses bei — 59. — Behandlung nach Kalt 126. — subconjunctivale Sublimat-Injectionen 409.
Blennorrhöea neonatorum 451. — angeborene 116. — mit Keratitis parenchymatosa 420. — Prophylaxe 63 (Credé). 64 (Protargol). 122. 220. 272 (Credé). in Spanien und Preussen 398. 409. 458 (Protgl.). — gonorrhoische u. nicht gon. — 394. — und der Gonococcus 124. — — Polyarthritis bei — 156. — Gelenk-Entzündung (Gonokokken-Nachweis) bei — 303. — Behandlung 220. 221. — Behandlung nach Kalt 126. — Irrigator für — 440. — Aetiologie u. obligatorische Meldung 281.
Blepharitis als Ekzem? 86. — dermatologische Classification der — 282. — histologische Untersuchung einer Diplobacillen- — 300.
Blepharochalasis 429.
Blepharoplastik 439. — Beiträge zur — 88. — nach Carcinomoperation 27. — durch Brückenlappen 114. — mit doppelt gestielten Lappen 406.
Blepharoptosis s. Ptosis.
Blepharospasmus hystero-traumatischen Ursprungs 113.
Blinde(n), Unter —, Rathschläge für erwachsene Erblindende 235.
Blindheit, Becquerelstrahlen u. — 249. — einseitige — 465. — Ursachen der — in Nieder-Ungarn 271. in Aegypten 374. — Grade und Grenzen der — 280. — Simulation 445. — s. a. Amaurose, Erblindung.
Blitz, Wirkung auf's Auge 114. — Verletzungen in klinischer u. social-rechtlicher Beziehung 190. — Schläge und Augenblutung 252.
Blut-Säulen-Zerfall in den Netz-, Horn- u. Bindehautgefässen 184. — Druck u. intraoculare Gefässe 46. u. intraocularer Druck 349.
Blutegel im menschlichen Bindehautsack 262*.
Blutige Thränen 308.
Blutung(en), expulsive — aus dem Bulbus-Innern 272. — nach Cataract-Operation 247. — Vorfall des Bulbus-Inhaltes nach — 402. — Oculomotoriuslähmung durch basale — 85. — in die Orbita s. d. — Blitzschläge und Augen — 252. — multiple Gesichts- u. Bindehaut— 46. — praeretinale 123. — essentielle intraoculare 283. — bei Iritis 50. — tödtliche Bindehaut— eines Neugeborenen 248. — Glaskörper-, Opticusscheiden-, Retina-, Uterin — s. d.
Blutverlust, über Sehstörungen nach — 62. 421 (Darm-).
Bogengangs-Erkrankung, Nystagmus bei — 47.
Botulismus, Papillo-Retinitis bei — 87.
Braue(n), vorzeitiges Ergrauen der — Haare 182.
Brechwerth der Linse s. d. — s. a. Refraction.
Brech-Zustand s. Refraction.
Brennpunkt(e), zweifacher, in der Linse 309. — conjugirte 345.
Brille, die — u. ihre Geschichte 253. — Ptosis — s. d. — Hornhautwunde durch — 345. — Schutz — s. d. — Gläser-Centrirung 410. — stenopäische — 438. 450.
Bronchopneumonie, Conjunctivitis diphtherica mit — 49.
Brücke s. Pons.
Brücken-Colobom der Chorioidea, Iris s. d.
Bücherdruck, Wie sollen Bücher und Zeitungen gedruckt werden? 271.
Büchertisch 21. 70. 149. 234. 270. 335.
Bulbär-Paralyse, angeborene, mit praesenilem Star 25. — asthenische — und Auge 432.
Bulbus septatus 82. — Entfernung s. Enucleation. — partielle Entfernung durch Subenucleation 285. — Luxation, traumatische 101; durch Zangengeburt 101; besondere 244. — Heber- u. Senkerlähmung s. Augenmuskellähmung. — — Hervortreten des — bei willkürlicher Erweiterung der Lidspalte 303. — Sarcom des — u. der Orbita 50. 111. — Phthisis s. d. — Retraction des — 120. — hochgradige Deformität 303. — Tuschinjectionen in den — 303. — Vorfall des ganzen — Inhaltes nach Blutung 402. — Aufbewahrung 441. — -Ruptur, subconjunctivale 456.
Businelli, Jubiläum 32.

C-Figur s. Sehproben.
Camera anterior s. Vorderkammer.
Canalis nasalis s. Thränenkanal.
Cancroid s. a. Carcinom. — des Lides s. d.
Carbolsäure bei Ulcus corneae 52.
Carcinom, metastatisches, im Opticus 216; der Chorioidea 301. 349. 351. 393 (Adeno—). — des Kleinhirns, des Lides, der Lunge, Thränendrüse, der Zunge s. d.
Cardio, vasculäre Störungen s. Gefässerkrankung.
Carotis, Aneurysma der — interna 71.

— Augendruck bei Compression der — communis 182. — Ligatur bei Exophthalmus 414. 418.
Caruncula lacrymalis, Anatomie und Physiologie 443. — Adenom 55. — Angiosarcom 110. — Angeborener Epidermisüberzug der — 148.* — Cystoide Gebilde im Gebiete der — 309.
Casso, Joannis de, de conservatione visus 270.
Casuistik 110. 118. 344.
Cataract(a), cretacea 363. — Glasbläser — 95. 186. — durch grelles Licht 352. — präsenile, mit angeborener Bulbärparalyse 25. — gebessert, ohne Operation 118. — Morgagni 50. — nach Contusion, ohne Bulbusruptur 124. 397. — luxata s. Linsenluxation. — künstliche Reifung, Versenkung, s. C.-Operation. — Extraction weicher — 446. — s. a. C. senilis und C.-Operation.
Cataracta accreta 324.*
Cataracta capsularis, Histologie 183. — sclerale Extraction des — 440.
Cataracta congenita, Histologie 440.
Cataracta juvenilis, die Operation der — 272.
Cataracta polaris-posterior mit Aniridie 245. — acuter Jodismus mit — anterior 438.
Cataracta pyramidalis mit Hornhautadhärenz 80.
Cataracta secundaria, Prophylaxe und Therapie 127. — Operation s. Cataract-Operation.
Cataracta senilis, Operation s. C.-Operation. — einseitige, bei gutem zweiten Auge zu operiren? 189. — Entstehung, Lebensalter 403. — Humor aqueus bei — 425. — Erwerbsfähigkeit bei Aphakie nach — 455.
Cataracta traumatica, schichtstarähnliche 90. — ohne Bulbusruptur 124. — Rückbildung der — 128.
Cataracta zonularis 52. — über — 123. — ähnliche Trübung nach Verletzung 90. — Familie 381.
Cataract-Operation, geschichtlicher Rückblick 123. 451. — klinische Vorlesung über die Kunst der — 415. — in Indien 150. 352. — ? bei gutem zweiten Auge 189. — doppelseitige ? 413. — Blutungen nach — 246. 272. — der Morgagni'schen C. 50. — sclerale — des Kapsel-Linsenstares 440. — bei complicirter C. 87. 449. — bei C. accreta 324.* — der C. juvenilis 272. — weicher Stare 446. — bei Linsenluxation s. d. — Ursache des Glaucoms nach — 154. — Glaucom und Iritis nach — 415. — Delirium nach — 347. — subconjunctivale — 58. 219. 394 (mit Bindehauttasche). — Vermeidung der Infection 247. — Instrumente, Kapselzange 303. — künstliche Reifung: in geschlossener Kapsel nach Förster 49; Technik 281. — bei Dacryocystitis 49. — sehr langsame Besserung der Sehkraft nach — 247. — mit Iridotomie 50. — Panophthalmie nach Discission 419. — offene Wundbehandlung und Lidnaht 376. — Nachbehandlung 438. — Naht bei — 455. — intracapsuläre Irrigationen bei — 415. 419. — Nachstaroperation 81. 127. 184 (complicirt). — Vermeidung von Nach-Operationen 413. — wichtiger Punkt bei Operation der Weichstare 28. in der Kapsel durch die Sclera nach Zonulotomie 282. — Statistik und Technik 160. 352. 401. — Technik der Kapsel-Entfernung 281. — Versenkung 50. — Depression 110. 245 (indischer Starstecher). — Reclination 116. 437. 449. 451. — spontaner Austritt reclinirter Cataract während einer Iridectomie 282. — Refraction und Sehschärfe nach — s. a. Aphakie. — anormale Farbenempfindung nach — 430.
Caustik bei Hornhautwunden und Geschwüren 413.
Centralarterie, spasmotische Contraction der — 103. — Embolie der — s. d.
Centralgefässe der Netzhaut, Embolie und Thrombose 113.
Centralvene der Netzhaut, Thrombose, Anastomose 301.
Centren, optische s. d.
Cephalopoden, Sehpurpur bei — 255.
Cerebellum s. Kleinhirn.
Cerebrum s. Gehirn.
Cerebrospinal(e) Meningitis s. d. — Rhinorrhoe 455.
Chemische Reaction s. Gehirn.
Chinin, Folgen einer —-Vergiftung am Auge 105.
Chirurgie, der Lider s. Blepharoplastik. — der Augenmuskellähmungen 115. — s. a. Augenoperationen. Sinus. — Encyclopädie der gesammten — 270.
Chloräthyl 448.
Chloroform, neue — Maske 411.
Chlorom der Orbita 450.
Chorioidea, Ablösung der —, operative 152. — Arterienvertheilung 348. — Colobom 58. — Brücken-Colobom 185. — Degeneration der Mitte der — 420. — Erkrankung durch Ueberanstrengung 348. — Ruptur 119. — metastatisches Carcinom der — 301. 349. 351. — Adeno — 393. — Leucosarcom 74. 83. 420. — Sarcom: klinisches Bild 28. 55. 389. 414; Bau und Pigmentirung 462; pathologisch-anatomischer Befund 55 (Anfangsstadium); u. d. Orbita 50; zur Lehre des 82; mit Phthisis bulbi 313. — Tuberculose 298. — tuberculöse Geschwulst 393. — Solitärtuberkel 128. — Miliartuberkel 223. — Veränderungen nach Contusio

bulbi 126. — Verknöcherung 411. — Knorpelbildung 464. — Wundheilung 349.
Chorioiditis, endogene — 152. 154. — der Macula s. d. — disseminata, Aetiologie 126. — Irido — bei gonorrhoischer Meningitis 283. — tuberculosa s. Chorioidea. — centrale — der Myopen 376. 405.
Chorio-Retinitis, pathologische Anatomie 301. — centralis 420.
Chromatopien 340.
Ciliarepithel, bei Kindern 85. — bei Naphthalinvergiftung 87.
Ciliarfortsätze, sichtbar im Pupillargebiet 90. — Epithelhyperplasie 418.
Ciliarganglion, Exstirpation des — 29.
Ciliarkörper, Ophthalmoskopie des — 256. — Gumma des — 31. 301. 350. — Syphilom 335. 365. — Perithelial-Sarcom des — 73. 117. — Leucosarcom 128. — Melanosarcom 191. 300 (im ersten Entwickelungsstadium). — Ringsarcom 214. — Stauungspapille nach Verletzung des — 27.
Ciliarmuskel-Contractionen 155.
Ciliarstaphylom, traumatisches, mit gutem Sehen 186.
Cilien, vorzeitiges Grauwerden der — 182.
Cinchonin-Intoxication 340.
Circulation im Auge 338.
Circulationsstörung, Amaurose durch — s. d.
Citrat, Kupfer —, Silber — s. d.
Civilisation und Sehschärfe 102.
Cocaïn. über — 59. 159.
Cofler, Nachruf 433.
Collargol s. K.
Collyrien s. Augentropfwasser.
Colobom(e), bei Mutter u. Tochter 246. — embryologische Untersuchungen über die angeborenen — des Auges 240. — der Chorioidea, Iris, Lider, an der Papille, Uvea s. d.
Coma s. Diabetes.
Compressions-Apparat gegen Keratoconus 73.
Condyloma conjunctivae 465.
Congenital s. Angeboren.
Conjugirte, Deviation bei Kleinhirnerkrankungen 90. — Paralyse und Deviation 437.
Conjunctiva, Literatur 476. — amyloide Degeneration der — 56. — angeborene Geschwulst der — (Lipodermoid) 26. — Arygrosis 420. — Becherzellen der — 461. — tödtliche — Blutung eines Neugeborenen 248. — multiple Blutungen der — 46. — Condylom 465. — die Cysten der — 242. 342. 425. 457. — traumatische Cysten 312. — Cyste der — bei Hornhautfistel 118. — Dermoidcyste 345. — Epithel-Wucherung der — mit cystischer Entartung 78. — Dermolipom 421. — Epithel-Plaques der — 417. — Epitheliom 122. 436. — Fibrom 410. — Gangrän durch Staphylokokken 399. — Gefässe s. d. — Geschwüre bei Trachom s. d.. — Gumma bei hereditärer Lues 377. 449. — hyaline Degeneration 342. — bemerkenswerthe Infection der — 52. — Manz'sche Drüsen 426. — Hinüberwachsen der Oberlid — auf den Tarsus 84. — Infection von Seiten der —, Verhütung 247. — Molluscum contagiosum 371. — papillomatöse Entartung 189. — echte Papillen in der normalen — 217. — Pemphigus 389. 397. — Papillom 343. — Polypen, Aetiologie 281. — alveoläres Leukosarcom 387. — Streptokokkeninfection der — 285. — Tuberculose der — 52. 298 (Heilung durch Röntgenstrahlen). 415. 420. 425. 426. 443. 465 (Lid-). — Varicellen der — 52. — seltene Verwachsung zwischen — und Cornea 67.* — Wucherungen bei Frühjahrscatarrh 116.
Conjuntivale Symptome bei intracranieller Affection 31. — Sub — s. d.
Conjunctivalsack, Vergrösserung für ein Glasauge 245. — Entfernung mit Enucleation 249. — Hirndineen im menschlichen — 262.*
Conjunctivitis, Litteratur 476. — acute und subacute, in Paraguay 30. — Atropin — 303. — angeborene, eitrige 116. — blennorrhoica s. Blenn. — durch Automobilfahren 348. — durch Krötengift 421. — diphtherica s. Diphtherie. — durch Diphtheriebacillen? 300. — Diplobacillen — 300. 464. — epidemica in Schulen 380, 391. — filamentosa 94. — Frühjahrscatarrh 114. 116 (Bindehautwucherungen) 344. 411. 421. 422 (Hornhautinfiltrate). 450 (Tarsusabtragung). — gonorrhoica s. Blennorhoe. — und Trachom, Differenzirung 30. — granulosa s. Trachom. — Häufigkeit der verschiedenen — Arten in Alexandria 117. — Influenza-Bacillen — 154. — purulenta und Trachom in Aegypten 114. 115. 396. — Massage bei chronischer — 383. 386. — Jodvasogen bei — 433. 437. — die Sub- — 118.
Consensuelle Reaction des Auges 444. 452.
Conservative Behandlung bei Phthysis bulbi s. d.
Contusion(s)-Cataract 124. 397. — ausgedehnte Aderhaut-Netzhaut-Veränderung nach — des Bulbus 126. — Maculaveränderungen durch — 416.
Conus, nach unten 277. — Glaucomatöse Sclearalexcavation im — hochgradig myopischer Augen 308.
Convergenz, für die Ferne 29. — Lähmung 311. — Lähmung, postdiphtherische 31. — Krampf 125. — Beziehung der — zur Tiefen- und Entfernungs-Wahr-

nehmung 54. — Pupillenträgheit bei — 62. 95. — Pupillarreaction bei — 96. — Verengerung lichtstarrer Pupillen bei — 222.
Cornea, Litteratur 477. — Ring-Abscess der — 275. — Acne rosacea der — 184. — Aspergillus auf der — s. d. — Anätzung durch Höllenstein 400. — Astigmatismus der — 376. 405. — Cysten der Oberfläche der — 84; der Hinterfläche 369. — Dermoid 402. — eitrige Erkrankungen der — 454. — Eiterbildung auf — und Eindringen von Bakterien durch Narben der — 373. — Elastische Fasern der — 438. 451. — Endothel-Erkrankung, Fluorescein-Methode 81. — Endothel, Pathologie 186. 340. — traumatische Erkrankung der — 220. — Epithel-Ablösung 46. 102. 120. 220. — Erosio, recidivirende 102. — Ernährung 220. — grünliche Verfärbung 308. — Färbung s. Tätowirung. — Fibroma lipomatodes 402. — Fistel mit Irishernie und Conjunctivalcyste 118. — Fremdkörper 245. — Gefässstudien an der — 91. — s. a. Gefässe. — die Geschwülste der — 401. — Granulom 402. — knötchenförmige und gittrige Degeneration der — 92. 389. 391. — Infiltrate bei Frühjahrscatarrh 422. — Gewisse krankhafte Veränderungen 188. — Körperchen der — 465. — Krümmung und Oberflächen-Prüfung 120. — schwere Infection der — 283. — Keloid 402. — Macula der —, Perforation 119; Behandlung mit benzoësaurem Lithium 283. — Melanosis s. d. — Melanocarcinom und -sarcom 402. — Regeneration bei allgemeiner Ernährungsstörung 341. — Papillom, primäres 298. 412. — Sarcom, primäres 280. — Spontanperforation der — im Bereich einer Macula 119. — Staphylom s. d. — Tätowirung s. d. — Transplantation 369. — Trübungen: angeborene 428; gürtelförmige 281; ringförmige 88. — Tuberculose 255; Lufteinblasung 111. — seltene Art perforirender Verletzung der — 40.* — seltene Verwachsung zwischen — und Conjunctiva 67.* — Wunde durch Brille 345. — Caustik bei Wunden der — 413. — Wundnaht 347. — Heilung perforirender Schnittwunden 374. 459. — Pannus, Ulcus der — s. d. — Serumbehandlung s. d.
Corneo-mandibularer Reflex 383.
Corneo-Scleralgrenze, Dermoidgeschwulst 187. — Epitheliom 443. — papillomatöses Epitheliom der — 248. — Teleangiectasie 363. — Tuberculose der — 464.
Cornu cutaneum s. Hauthorn.
Corpora quadrigemina s. Vierhügel.
Corpus ciliare s. Ciliarkörper. — vitreum s. Glaskörper.
Coryne-Bacillen s. d.
Credé'sche Silbertherapie s. d.
Credéïsirung bei Blennorrhoea neonat. s. d.
Cuignet'sche Theorie 407.
Cuprol 109.
Cuprum citricum s. Kupfer.
Cyste, traumatische — der Conjunctiva 312. — episclerale — des Schwalbe'schen Raumes 442. — Dermoid-, Oel- — s. d. — der Caruncula, Conjunctiva, Cornea, Iris, Lider, Orbita s. d.
Cysticercus intraocularis 440; Differentialdiagnose 153; beiderseitig 416. — cerebri, Stauungspapille 220. 313. — subretinaler — der Maculargegend 283.
Cystische Entartung von Epithelwucherung der Bindehaut. 78.

Dacryoadenitis s. Thränendrüse.
Dacryoadenokele s. Thränendrüse.
Dacryocystitis u. **-cystoblennorrhoe** s. Thränensack.
Dacryops 155.
Dämmerung(s)-Werthe im Dispersionsspectrum 256.
Daltonismus s. Farbenblindheit.
Darmblutung, Opticusatrophie 421.
Deformität, hochgradige — des Bulbus 302.
Degeneration — Amyloide, Hyaline — s. d.
Delirium nach Cataract-Operation 347.
Depressio cataractae s. Cataract-Operation.
Dermoid — subconjunctivale — Cyste 54. — Cyste der Orbita 122; der Conjunctiva 345. — Lipo — s. d. — Geschwulst der Corneo-Scleralgrenze 187.
Dermolipoma s. Lipodermoid.
Descemetis, Dickenwachsthum der — 81. — plötzlicher Durchbruch 283.
Descemetitis bei Uveïtis 216. 350.
Despagnet, Nachruf 50.
Deviation, Conjugirte — s. d.
Deviometer 413.
Diabetes mellitus, die Augen-Affectionen bei — 154. 155. — Lipämie in Folge von — u. Iris-Epithelveränderungen bei — 238. — Sehnervenatrophie bei — 310. — Refractionsänderung, Myopie bei — 300. — Coma bei — nach Operation 455.
Dictyome 303. 379.
Dionin in der Augentherapie 59. 159. 398 (neue Wirkung) 413. — bei rheumatischen Affectionen 111.
Dioptrik des Auges 21. 364.
Dioscurides, Arzneimittellehre des — 70.
Diphtherie der Conjunctiva: mit Bronchopneumonie 49; nach Scharlach 192. — Bacillen s. d. — Accommodations- u. Convergenzlähmung nach — 31. —

Augenmuskellähmung durch — u. Hemiplegie 282.
Diplo-Bacillen s. d. — Kokken s. Bac.
Diplopie, hysterische, monoculäre — 53. — Simulation von — 113. — functionelle — 113. — binoculare — in den Grenzen des Gesichtsfeldes 342. — paradoxe 362.
Diploskop 408.
Discission bei angeborener Linsenverlagerung s. Linsenluxation. — s. a. Cataract-Operation.
Dislocation s. Luxation.
Divergenz für die Nähe 29.
Doppelte Durchbohrung des Auges durch Eisen, Fremdkörper s. d.
Doppeltsehen s. Diplopie.
Dornen, Katsanien — in der Vorderkammer 415.
Druck, Adrenalin u. Steigerung des intraocularen — 298. — innerer Augen — bei Compression der Carotis communis 182. — Bücher — s. d. — Blut- und intraocularer 46. 349.
Drüsen, Krause'sche, Manz'sche, Meibom'sche — s. d.
Drusen an der Papille 181. — der Glaslamelle 220.
Duboisin 390.
Durchbohrung, doppelte, durch Eisen, Fremdkörper s. d.
Dura mater, Tumor der —, vom Cerebellum bedeckt 248.
Dynamit-Verletzungen 460.
Dyschromatopsie 311.

Echinococcus retrobulbaris 401. 444. 454. 483.
Ectopie der Linse 123. — s. a. Linsenluxation.
Ectropium, zur operativen Behandlung des — des Unterlides 65.* — non cicatricale 84. 428. — Operation 389. — Operation des Narben — 346. — Uveae 322.* 407. — Lidcompressorium für — Operation 428.
Einfach-Sehen, binoculares 346.
Einwärts-Schielen s. d.
Eisen, aseptische — Verletzung, sympathische Ophthalmie 155. — bemerkenswerthe — Splitter-Verletzung 125. — in der Linse 455. — Splitter-Entfernung s. Magnet. — doppelte Durchbohrung des Augapfels durch — splitter 9.* 24. 140.* 176.* 199.* 309. — Industrie, Verletzungen u. Schutz 392. — s. a. Magnet. Röntgen. Siderophon. Verrostung.
Eisenbahn, Farbensinnprüfung mit — Singnallichtern 56. — Sehschärfe und Farbensinn bei — Angestellten 346. 424 (Mexiko).
Eiterbildung auf der Cornea s. d.
Ekzem, Blepharitis als — 386.
Elastica an der Papille bei Glaucom 87.
Elastische Fasern — im menschlichen Auge 106. — der Cornea 438. 451.
Elektricität, Anwendung der — bei Augenentzündungen 128. 159.
Elektrische(n) Wärme bei rheumatischen Affectionen 111. — Ophthalmie 50. — Amaurose u. Amblyopie, u. Prognose bei — Entladungen 114. — Heissluftdouche 399.
Elektrolyse gegen Xanthelasma 111.
Elektro-Magnet s. d.
Elektroskop, Universal — für Augenärzte 29.
Elephantiasis neuromatos. der Orbita u. s. w. 299.
Embolie der Centralarterie 113. — ohne macularen Ast 340. — u. Thrombose der Centralgefässe der Netzhaut 113 (doppelseitig). — scheinbare — als physikalisches Phänomen 276.
Embryologie, zur — des Auges 58. — s. a. Entwicklung. Colobom.
Encyclopädie der Augenheilkunde 235. — der Chirurgie 270.
Endocarditis, metastatische Ophthalmie nach — 300.
Endogene, Localisation —r Schädlichkeiten im Auge, Iritis u. Chorioiditis 152. 154. — experimentelle Augen-Tuberculose 299. — Infection des Auges 373.
Endothel der Cornea s. d.
Endotheliom, Myxochondro — der Thränendrüse 216. — Haemangio — s. d.
Enophthalmus, Heilversuch bei angeborenem — 160.
Entfernungs-Wahrnehmung u. Convergenz 54.
Entropium senile, Behandlung 47 (Federbrille) Narben — des Unterlides, Operation 248. — Operation, Jaesche-Arlt 347. — Operation 440.
Entwickelung(s) s. a. Embryologie. — des Glaskörpers s. d. — Geschichte des Auges, Literatur 468.
Enucleation(s) Indicationen 344. — Meningitis nach — 189. — Sympathische Ophthalmie nach —s S. — Verhinderung sympathischer Ophthalmie durch — 282. — Paraffinkugel nach — 246. 314. 346. — Glaskugeleinnähung nach — 320. — u. Ersatzoperationen 409. 423. — neue Methode der Sehnen-Annähung nach — 46. 102. — zugleich mit Entfernung des Conjunctivalsackes u. der Tarsi 249. — Sub — 285. — bei Tuberculose 362.
Epibulbäres Lipodermoid 26.
Epicorneales Carcinom 393.
Epidermis, angeborener — Ueberzug der Carunkel 148.*
Epidiaskop, vereinfachtes 152.
Epilepsie, Stauungsblutungen bei — 454.
Epinephrin s. Nebenniere.

Episkleritis 249. 412. — periodica fugax 400.
Epithel, Conjunctiva, der Cornea, Iris s. d. — Auskleidung der Vorder- u. Hinterkammer s. d. — Hyperplasie eines Ciliarfortsatzes 418.
Epitheliale Fadenknäuel 301.
Epitheliom der Conjunctiva 122. 436. — papillomatöses — des Corneo-Skleralrandes 248. — peribulbäres 393. — des Limbus 443. 464. — s. a. Carcinom.
Erb'sche Krankheit u. Auge 432.
Erblindung durch congenitale Schädel-Missbildung 122. — bei Keuchhusten 160. — durch retrobulbäre Opticusverletzung s. d. — s. a. Amaurose. Blindheit.
Ermüdung(s)-Erkrankungen des Auges 348.
Ernährung(s) des Auges 338. — Cornea bei allgemeiner — Störung s. d.
Erosio corneae s. d.
Erwerbs-Beschränkung s. Unfall. — Fähigkeit bei Aphakie nach Altersstar 455.
Erziehung s. Schule.
Eserin bei Hornhautentzündungen 182.
Ethmoid s. Sinus.
Eumydrin 473.
Euphthalmin, Glaucom nach — 419.
Evulsio optici 339.
Excavation bei Kindern 85. — bei Glaucom s. d.
Exophthalmus, über — 392. 440. — Carotis-Ligatur bei — 414. 418. — Messung 283. — einseitiger, bei Basedow'scher Krankheit 29. 285. — einseitiger, vorübergehender 49. 109. — einseitiger, intermittirender, freiwilliger 407. — pulsans: patholog. Anatomie 64; mit Complicationen 72 (Haemangioëndotheliom); durch Pseudo-Aneurysma 388; doppelseitig 463. 466.
Explosion(s)-Verletzungen 460.
Exostose der Orbita s. d.
Extraction s. Cataract-Operation.
Extractum-Secalis s. d.

Facialis-Lähmung mit Lähmung d. Seitenwendung 51. — Lähmung durch Zangengeburt 101. — Lähmung 311.
Fadenknäuel, epitheliale 301.
Färbung s. Tätowirung. — Ver — der Cornea s. d.
Familiäre(r) Nystagmus s. d. — Aniridie s. d. — Colobom s. d. — Defect des vorderen Irisblattes 303. — Entwicklungsanomalie 346. — Idiotie s. d. — Retinitis pigmentosa 281. — Schichtstar 381. — s. a. Angeboren. Hereditär.
Farben-Bezeichnungen, bestimmte 119. — „Hören" 241. — Theorie, Grundriss einer — 256. — Nuancen, internationale Festsetzung 424.
Farbenblindheit, angeborene totale — 279. — Prüfung nach Holmgren 102. — bestimmte Farbenbezeichnungen bei Prüfung der — 119. — Monochromatopsie u. — 223. — infantile 440. 443. — angebliche — Homers 457.
Farbenerscheinungen, subjective 109. 110.
Farbenperception 280. — anormale — nach Star-Operation 430.
Farbensinn, Prüfung mit Eisenbahnsignallichtern 56; mit Laterne 421. — bei Eisenbahn-Angestellten 346. — des Kindes 399. — Theorien 470.
Farbig(er) u. farblose Lichte, Empfindung, Theorie 96. — Sehen — Flecke im Gesichtsfeld 109. — Lichtempfindungen 340.
Faserverlauf im Opticus u. Tractus s. d.
Festschrift Manz, Sattler 271. 299. — — Saemisch 391.
Fett-Transplantation 423. — Degeneration des Sehnerven 278.
Fibrom der Conjunctiva 410.
Filix mas u. Opticus 399.
Fistel der Hornhaut s. Cornea. — der Thränendrüse s. d. — bei Glaucom s. d.
Fliegen, Augen-Erkrankungen durch — 328.* 357.*
Flimmern, Einfluss der Adaption auf das — 224.
Flimmer-Skotom u. Migräne 64. — Behandlung 116.
Flinten-Schussverletzung s. d.
Fluorescëin-Methode bei Hornhaut-Endothel-Erkrankungen 81.
Fovea, Theorie der vicariirenden — 54. — die menschliche — centralis 215. 241.
Fremdkörper(n), Entfernung von — aus dem Auge 422. — der Cornea, Iris, Linse, Orbita s. d. — Verletzungen des Auges 414. — doppelte Perforation des Auges durch — 309. 484 (Diagnose). — Localisation von — 484. — Röntgenstrahlen bei — s. d. — s. a. Eisen. Glas. Dorn. Kupfer. Magnet. Messing. Stein. Zündhütchen.
Functionsprüfung des Auges 335.
Functionelle Störungen des Auges 46. 101.

Galen s. Geschichte.
Galvanokaustik, endoculare 312. — endoculare bei Panophthalmitis s. d.
Ganglion, Ciliar— s. d.
Gangrän der Lider, Conjunctiva s. d.
Gas-Licht, Disspersionsspectrum 256.
Geburt(s), Verletzungen des Auges 244. — Abducens- und Facialis-Lähmung nach Zangen — 101. — Opticus-Zerreissung und Bulbus-Luxation durch Zangen — 101. — Atrophia nervi optici und Mikrophthalmus nach Sehnervenverletzung

durch Zangen — 109. — Augenstörungen durch schwere — 422.

Gefäss(e), Gebilde im Glaskörper 55. — intraoculare — und Blutdruck 46. — Streifen in der Netzhaut 313. — abnormer Verlauf der Netzhaut — 414. — optico-ciliare Venen 211. — venae vorticosae choriovaginales in kurzsichtigen Augen 216. — Netzhautgefässverstopfung mit ophthalmoskopischer u. anatomischer Untersuchung 284. — Netzhautvenenerweiterung und Pulsation 103. — der Netzhaut, Genese 466. — vasomotorische Störungen des Auges 46. 103. — Augenmuskellähmung durch vasomotorische Einflüsse 101. — Studien an Hornhaut und Iris 91. — sichtbare körnige Strömung und Zerfall der Blutsäulen in der Netz-, Horn- und Bindehaut — 184. — s. a. Anastomose. Centralarterie. Embolie. Thrombose. Centralvene.

Gefässerkrankungen, Sehstörungen bei Arteriosclerose 235. — Embolie der Netzhautarterie durch Arteriosclerose 118. — der Netzhaut 335. 389. 456 (Glaskörperblutung). — cardiovasculäre Störungen bei Hydrophthalmus 31. — ophthalmoskopische Diagnose sclerotischer Netzhaut — 89. — retrobulbäre Neuritis und Gefässsystemerkr. 279. — allgemeine vasomotorische Störungen bei Hydrophthalmus 299. — s. a. Aneurysma. Aortenaneurysma. Circulationsstörung. Embolie. Periphlebitis. Thrombose.

Gehirn, Bahnen der Augenbewegungen 219. — chemische Reaction der — Centren bei retinaler Reizung 426. — Geschwülste 244; und Papillitis 280. 286 (recidiv.). 301; im Kindesalter 381; Syndrom 405. — Menstruationsstörungen u. Sehnervenatrophie bei basalen — Geschwülsten 286. 301. — Pathologie des Sehnerven bei — Erkrankungen 301. — palpebrale und conjunctivale Symptome bei intracranieller Affection 31. — Sehstörungen bei — Syphilis 454. — Syphilis mit verschiedenen Symptomen 31. — Gesichtsfeld-Controle bei — Syphilis 96. — Verletzung bei Orbitalfractur 457. — s. a. Hypophysis, Kleinhirn, Lobi optici, Medulla, Nucleus, Optische Centren, Pons, Tectospinalbahn, Thalamus, Tractus, Vierhügel, Zirbeldrüse.

Gehör s. Ohren

Geisteskranke(n), Netzhautmitte bei — 183. — Pupillen bei — s. d. Delirium s. d.

Gelenk(s), Entzündung bei Blennorrhoea neonatorum 303. — s. a. Polyarthritis. — Erkrankung bei hereditärer Lues 382.

Geographie der Augenkrankheiten s. Aegypten, Indien, Paraguay, Preussen, Schweden, Sicilien, Spanien, Ungarn. — des Trachoms s. d.

Gerontoxon, pathologische Anatomie 439.

Geschichte, Arzneimittellehre des Pedanios Dioscurides 70. — der Augenheilkunde 335. — ältere englische u. amerikanische Litteratur 71. — Bemerkungen 315. 316. — Bemerkungen über Betäubung, eine Uebersetzung Galen's, Gesetze Hammurabi's 93. — Augenheilkunde der Araber 219. — Collegienhefte vor 100 Jahren 109. — G. Barth 450. — der Brille 253. — der Kineskopie 280. — der Magnetoperation 138.* — der Myopie s. d. — der Cataractoperation 123. 451. — der Trachombehandlung 253. 272. — Augenheilkunde des Benvenutus 150. 451. — Bienvenu de Jerusalem 335. — Augenheilkunde des Paracelsus 462. — der vergleichenden Anatomie des Auges und über Augenleuchten 156. — der Lidschlussreaction der Pupille 221. — der antiken Philosophie 235. — Arnaldi de Villanova, Joannis de Casso, de conservatione visus 270. — s. a. Helmholtz.

Geschlecht, Augenerkrankungen u. — 255.

Geschlechtsorgane, s. Geburt. Menstruation. Puerperium. Retinitis albuminurica gravidarum. Schwangerschaft. Uterinblutung.

Geschmack(s)-Innervation 175.*

Geschwülste, zum klinischen Bilde der Augen — 28. — aus angeborenen Melanosen entstehend 125. — angeborene, der Augapfelbindehaut 26. — gutartige, am Lidrand 114. — Subconjunctivale — s. d. — einige seltenere epitheliale — des Auges 393. — der Caruncula, Chorioidea, Conjunctiva, Cornea, Corneoscleralgrenze, des Ciliarkörpers, der Drüsen, Dura, des Gehirns, der Hypophysis, Iris, Lider, Mamma, des Opticus, der Orbita, Plica, Retina, des Siebbeines, Sinus, der Thränendrüse, Zunge s. d. — s. a. Adenom, Angiom, Angiosarcom, Carcinom, Chlorom, Cyste, Dermoid, Dictyom, Endotheliom, Epitheliom, Exostose, Fibrom, Gliom, Gumma, Hämangioendotheliom, Hauthorn, Keloid, Leucosarcom, Lipodermoid, Lipom, Lymphadenom, Lymphom, Markschwamm, Melanosarcom, Mucocele, Naevus, Neurom, Oelcysten, Osteom, Papillom, Peritheliom, Sarcom, Teliangiectasie.

Gesellschaft(en), Congresse u. dgl. — X. internationaler Ophthalmologen-Congress, Luzern 317. — ophthalmologische, Heidelberg 1903: 122. — 75. Deutsche Naturforscherversammlung in Cassel 158. — physiologische — in Berlin 180. — niederrheinische — für Natur- u. Heilkunde in Bonn 207. — ärztl. Ver. in Nürnberg 386, in Hamburg 458. — wissenschaftl. Ver. d. Aerzte in Stettin 126. — südwestdeutsche Neurologen-Wanderversammlung 286. — Société belge d'ophtalm. à Bruxelles 71. 362.

386. — Pariser — für Biologie 181. — ophth. Sect. of the Americ. med. Assoc. 71. — American ophth. Soc. 335. 418. — Ophthalm. society of the United Kingdom 101. 181. 297. 389. — British medical Association. 1902. Sect. of Ophth. 46. 101. — ärztlicher Ver. in St. Petersburg 386. — italienische Ophthalmologische — Florenz 1902: 432. 437.

Gesicht(s), multiple — Blutungen 46. Nervenlähmung mit Lidheber-Contractur 181. — zur Physiologie der — Empfindung (Fortschritte) 46. — Psychologie der — Vorstellung 151. — Täuschungen, über — 151. — Wahrnehmungen, zur Analyse der — 255.

Gesichtsfeld, Abhängigkeit des — von der Objektgrösse 86. — bei Glaucom s. d. — bei Schwangeren 467. — concentrische Einschränkung u. Ermüdung bei Hysterie und Neurasthenie 95. — bei traumatischer Neurose 373. 484. — Aufnahme als Controle bei Hirn- und Rückenmarks-Lues 96. — Beschränkung durch vasomotorische Störung 103. — Simulation von concentrisch eingeengtem — 280. — Physiologisches über das — 431.

Gewebelehre s. Anatomie.

Gittrige Hornhautdegeneration 92. — Hornhauttrübung nach Verletzung 391.

Glas-Auge s. d., künstliches — Kugel nach Enucleation s. d. — Splitter-Verletzung, spontane Ausstossung 24. 415. — Splitter, 9 Jahre in der Vorderkammer 311.

Glasbläser-Cataract 95. 186.

Glashäute(n), Bildung in der Vorderkammer 28. 374.

Glaskörper, angeborene Bindegewebsbildung im — 393. — angeborene — Membran 121. — Bindegewebsproliferation 404. — Entwicklung des — 151. 161.* (Wirbelthiere). 182. 376 (Wirbelthiere) 449. 459. — Blutung bei Sclerose der Netzhautgefässe 456. — recidivirend — Blutung 311 (durch Periphlebitis) 388. — eigenthümliches Gefässgebilde im — 55. — flottirende — Blase 409. — hämolytische Kraft des — 427. — Linsenluxation in den — s. d. — Regeneration des — 115. — Schimmelpilz-Infection des — 153. — Transfusion 437. — Trübungen durch Siebbein- und Stirn-Höhlen-Entzündung 58. — Verknöcherung im — 411. — Litteratur 478.

Glaslamelle, Drusen der — s. d.

Glaucom, über — 217. — Pathogenese 55. 113. — Ursachen des primären — 94. — klinische und anatomische Mittheilungen 54. — Ursache und Behandlung 118. — klinische Vorlesung 113. — das experimentelle — 215. 441. — experimentelle Studien über — 53. — Symptome bei Aderhautruptur 119. — Einfluss von Temperatur u. Jahreszeit auf den — **Anfall** 42. 408. — nach Aufregung 112. — **als** Folge eines Unfalles 193.* — Kammerwinkel bei — 403. — Dicke der Sclera bei — 373. — Elastica an der Papille bei — 87. — Excavation mit retinaler Ausfüllung 88. — Scleral-Excavation bei — im Conus hochgradig myopischer Augen 308. — Gesichtsfeld bei — 54. — durch Euophthalmin 419. — nach Cataract-Operation s. d. — nach acuter Iritis 50. — Vorderkammerabflachung beim primären — 57. — Retinitis pigmentosa und — 456. — und Netzhautablösung 392. — zur Kenntniss des hämorrhagischen — 302. — hämorrhagisches 350. — malignes, mit Wiederherstellung der Sehkraft 247. — secundarium bei Linsenluxation 440. — Behandlung mit Pilocarpin 400. — Operation, Wirkung der — 152. — Dauererfolge der Iridectomie 311. 402. 427. — Sympathicus-Resection bei — 60. 118. 216. 282. 424. — Bildung subconjunctivaler Fistel bei — 298. — Zufall bei der — Operation 405.

Glia, Opticus — 302.

Gliom, der Retina 436; Hypopyon vortäuschend 120; doppelseitig 360;* Histogenese 455. — und Pseudo — 91. — Pseudo —, klinisches Bild 28.

Gonococcus s. Bacillen.

Gonorrhoische Meningitis s. d. — Metastatische Augenentzündung 382. — s. a. Blennorrhoe. — Bakterien u. Zellen im — Secret 382.

Granulom der Uebergangsfalte 363.

Granulosa s. Trachom.

Grauwerden, vorzeitiges der Cilienhaare und der Augenbraue 182.

Gravidität s. Schwangerschaft.

Griechische Denker 235.

Grössen-Schätzung entfernter Objecte 389.

Gumma s. Syphilis.

Haare der Cilien u. Braue s. d.

Halbblindheit s. Hemianopie.

Hals-Sympathicus s. d.

Hämangio-Endotheliom bei Exophthalmus pulsans 72.

Hämatoxylin, Mallory's — 417.

Hämophthalmus, neue Therapie 220.

Hämorrhagie s. Blutung.

Hämorrhagisches Glaucom s. d.

Hammurabi s. Geschichte.

Handbuch s. Lehrbuch.

Haut s. a. Acne. — Lappen-Ueberpflanzung 409.

Haut-Hörner der Lider 21. — zur Kenntniss der — 60.

Heber-Lähmung s. Augenmuskellähmung. — -Contractur s. Lid.

Heilkörper s. Medicamente.

Heissluft-Douche, elektrische 399.
Helligkeit(s)-Prüfung in Schulen s. d.
Helmholtz, Lebensbeschreibung 149. 235.
Hemianopische Pupillarreaction 187. 287.
Hemianopie, bitemporale — bei Akromegalie 101. — einseitige 187. — geheilte 386.
Hemicephalen-Auge 341.
Hemiplegie, Diphtherische Augenmuskellähmung u. — 282.
Hereditär(er) Retinitis pigmentosa, Nystagmus, Opticusatrophie, Syphilis s. d. — Augenkrankheiten 62. 220. 246. — s. a. Angeboren, Familiär.
Hernia orbito-cerebralis 94.
Herpes zoster, Sympathicus-Lähmung bei — 91. — ophthalmicus 241. — u. Trochlearislähmung 376.
Herrnheiser, Nachruf 32.
Herz, syphilitische Entzündung des —ens 209.
Heterophorie 119. — Bestimmungs-Apparat 442.
Hetol, subconjunctivale -Injectionen 84.
Heufieber, Augen-Erkrankungen beim — 185. 386.
Highmorshöhle, Sinusitis bei 7 monatlichem Kind 446.
Hinterkammer, Epithelauskleidung der — als Glaucom-Ursache 154.
Hirn s. Gehirn. — -Rindenreflexe der Pupille 452.
Hirudineen s. Blutegel.
Histologie s. Anatomie.
Hitze, Cataract durch — s. a. Glasbläser. — Neuro-Retinitis durch —? 453.
Höllenstein-Verätzung der Hornhaut 400.
Holmgren's Methode bei Farbenblindheit s. d.
Homatropin, Idiosynkrasie gegen — 187.
Hornhaut s. Cornea. — Entzündung s. Keratitis. — Geschwür s. Ulcus. — Kegel s. Keratoconus.
Huhn, Anophthalmus u. Mikrophthalmus beim — 244.
Humor aqueus, Absonderung des — 288. 437. — bei Altersstar 425. — hämolytische Kraft 427.
Hund, Oculomotorius u. Trochlearis beim — 285. — arteriae opthalmicae beim — 349.
Hyaline Körper an der Papille 181. — Degeneration der Lider u. Conjunctiva 342.
Hydrophthalmus 53. — Netzhautablösung und allgemeine vasomotorische Störungen (Angelucci'sche Symptome) bei — 299. — u. cardio-vasculäre Störungen 31.
Hygiene des Auges 443.
Hyoscin 390.
Hyperjodöl s. Jod.
Hypermetropie, klinisch - statistischer Beitrag 463.
Hyperphorie, Tenotomie bei — 420.
Hypophysis-Geschwülste, Frühdiagnose 191.
Hypopyon, vorgetäuscht durch Netzhaut-Gliom 120.
Hypopyon-Keratitis 441. — anatomische Untersuchung bei — 405. — durch Bacillus pyocyaneus 441; mucosus ozaenae 450. — Iridectomie bei — 405. — Serumtherapie 449.
Hysterie, monoculäre Diplopie durch — 53. — seltene Affection der Augen durch — bei einem Manne (Amaurose) 50. — männliche — 458. — doppelseitige Amaurose durch — 303. 407. — Amblyopie durch — 52. 386. — einseitige Amaurose durch — 445. — Augenmuskellähmung u. Strabismus durch — 118. — Gesichtsfeld bei — s. d. — Blepharospasmus bei traumatischer — 113.

Jäsche-Arlt, Operation 347.
Jahreszeit u. Trachomanfall 42.
Ichthyol gegen Keratitis 433. 440.
Idiosynkrasie gegen Homatropin und Atropin 187.
Idiotie, familiäre 484.
Jequiritol 50. 74. 111. 112. 343. 344.
Immunität(s)-Vorgänge im lebenden Auge 220. — Auge u. — 382. 383.
Impf-Keratitis s. d. — s. a. Varicellen, Vaccine.
Indien, Cataract-Operation in — 150. 352. — Resultate der Starstecher in — 245.
Infection(s), Prophylaxe septischer Augen — 57. 153. — endogene — im Auge 152. 373. — Behandlung 187. 312. — Prophylaxe 115. 247. 249. 447. 448. — Krankheiten, Neuritis optica 406. — Thränendrüse u. — 445.
Influenza-Bacillen, Conjunctivitis 154.
Innervation des Geschmacks, des Orbicularis palpebrarum, des Stirnmuskels, der Thränendrüse.
Instrumente u. Apparate.
a) chirurgische:
— augenärztliches Taschenbesteck Vademecum 48. — Chloroform-Maske 411. — Compressionsapparat gegen Keratoconus 73. — Canüle für die Thränenwege 427. — Irrigator für Blennorrhoe 440. — Lidcompressorium 428. — Localisator von Fremdkörpern 484. — Magnete 24. 140.* 176.* 199.* 306. 313. — Sehnen-Pincette 247. — Siderophon 46. 102. — zur Staroperation, Kapselzange 403. — Unterbindungspincetten für die Orbita 119.
b) physikalisch-optische:
— Astigmometer 155. — Ametropometer 280. — Ptosis-Brille 286. — stenopäische Brillen 438. 450. — Deviometer 413. — Diploskop 408. — Universal-Elektroskop 29. — Epidiaskop 152. — Exophthal-

mometer 283. — Farbensinnprüfungs-Apparat mit Eisenbahnsignalen 56. — Farbensinnprüfungs-Laterne 421. — Heterophorie-Bestimmungs-Apparat 442. — Ophthalmometer 187. — Ophthalmoskop, neues 53. 340. — Optometer (Visimeter) 223. — Perimeter, mit elektrischer Beleuchtung 246. — Projections-Einrichtungen 152. — Pupillometer 383. — Sehproben 103 (photographisch verkleinerte Optotypen). — Hand-Stereoskop mit variabler Convergenz 183. — Stereoskop für Schielende 52. — stereoskopisches Ocular am Thorner'schen Augenspiegel 373. — Weber-Wingen'scher Helligkeitsprüfer 49.

Intoxication(s)-Amblyopie 54; klinische u. pathologisch-anatomische Untersuchungen 79. 189. 215. — mit Alkohol, Chinin, Cinchonin, Kaffee, Kali chloricum, Naphthalin, Tabak s. d. — s. a. Botulismus, Vergiftung.

Intracapsuläre Injectionen bei Ablösung der Retina s. R.

Intracraniell s. a. Gehirn.

Intraoculare(r) Blutung s. d. — Desinfection s. Jodoform. — Druck s. d. — Gefässe s. d.

Invaliden-Versicherung, Erfahrungen 109.

Jod-Oel in der Augenheilkunde 63. — Hyper —Oel 109. — saures Natron s. Subconjunctival u. Subcutan, Kochsalz. — Vasogen gegen Conjunctivitis 433. 437.

Jodipin 49. 63.

Jodismus, acuter, mit vorderer Polarcataract 438.

Jodkali, acute Dacryoadenitis nach — 110. — und Auge 408. — üble Zufälle nach — 111.

Jodoform, Einführung in den Glaskörper 91. 155 (symp. Ophth.). — in die Vorderkammer s. Iris-Tuberculose. — Herstellung der intraocularen Stäbchen 343.

Johimbin s. Yohimbin.

Iridectomie, Technik der optischen — 219. — spontaner Austritt einer reclinirten Cataract während — 282. — Werth der — an 1200 Fällen 372. — bei Glaucom s. d. — Einfluss der — auf die Tension 427.

Irideremie s. Aniridie.

Irido-Chorioiditis bei Meningitis 283.

Iridodialyse, spontane 220. — seltene 253.

Iridotomie bei Cataract-Operation s. d.

Iris, Atrophie 372. — spontane Lückenbildung der — durch Atrophie 395. — angeborene —Missbildung 375. — angeborene Ausstülpung des Pigmentblattes der — 321.* — kollagenes und protoplasmatisches Gewebe der — 343. — Colobom 58. 87 (atypisches). 343 (und Korectopie). — Brücken-Colobom 185. — traumatische, seröse — Cyste 127. — angeborene — Cyste 386. — Cysten, traumatische 257.* 386. — familiärer Defect des vorderen — Blattes 303. — Einsenkung durch stumpfe Gewalt 183. — Epithel-Veränderung, diabetische 238. — -Fläche, vordere u. Absonderung des Humor aqueus 288. — Membranbildung auf der — 395. — Muskulatur bei traumatischer Pupillenlähmung 394. — Gefässstudien an der — 91. — Gumma 88 (Anatomie). — Fremdkörper in der — 455. — Pigmentnetz auf — s. Melanosis. Hernie bei Hornhautfistel 118. — Mangel s. Aniridie. — Melanosarcom 128. 191. — Perithelial-Sarcom der — 73. 117. — Sarcom in einem Naevus der — entstanden 300. — primäres Sarcom 371. 405. — Stahlsplitter in der Ciliarinsertion der — 433. — Verlust, partieller, traumatischer 186. — Vorfall bei Blennorrhöe s. d. — vorübergehendes Zurückweichen der — 153. — Sphincter s. d. — Tätowirung 409. — Tuberculose 128. 413. 417. 456; behandelt mit Tuberculin 83; Jodoformeinführung in die Vorderkammer 249. — mit Lufteinblasung in die Vorderkammer 111. — Ziffern auf der — 386.

Iritis, endogene 152. 154. — Glaucom nach acuter — 50. — Hämorrhagie bei — 50. — syphilitica bei Neugeborenen 343. — rheumatica 297. — serosa 183. — tuberculosa s. Iris-Tuberc.

Irrigation bei Cataract-Operation s. d.

Irrigator für Blennorrhoe 440.

Itrol 44.* 221.

Juvenile, Cataract s. d.

Kaffee-Intoxications-Amblyopie 414.

Kali chloricum, toxische Amblyopie durch — 443.

Kalk-Ablagerung 301. 375.

Kammer, Vorder— s. d. — Wasser s. Humor aqueus.

Kaninchen, Impf-Keratitis beim — 278. — experimentelle endogene Augentuberculose beim — 299. — Arteriae ophthalmicae beim — 349.

Kant s. Psychologie.

Kanthariden u. Auge 396.

Kapsel, Cataract s. d. capsularis. — Entfernung s. Cataract-Operation. — Ligatur bei Schieloperation s. d. — Zange 403. — s. a. Linsenkapsel.

Karunkel s. Caruncula.

Kastanien-Verletzung 415.

Keime s. Wundbehandlung.

Keloid der Cornea s. d.

Keratitis, Literatur 477. — über — 350. — durch Aspergillus s. d. — disciformis Fuchs 432. — Eserin bei — 182. — durch Krötengift 421. — fascicularis 88. 477. — filamentosa 466. — bei Frühjahrs-

katarrh 422. — gittrige u. knötchenförmige 92. — Hornhautkörperchen bei — 298. — Hypopyon — s. d. — Impf— mit Staphylococcus beim Kaninchen 278. — neuroparalytica 123. 124. 403. 406. — parenchymatosa 437: bei Neugeborenem 348; mit Blennorrhoea neonat. 420; Kinder der Patienten 348; subconjunctivale Tuberculin-Injectionen 410. — punctata interna 350. — rheumatica 412. — sclerosirende, parenchymatöse — 111. — Sclero — s. d. — seltene 437. — superficialis bei Masern 483. — Ichthyol bei — 433. — Pannus s. d.

Keratoconus, Compressions-Apparat gegen — 73. — Behandlung 188. 383. 413. — Trauma und — 112.

Keratomalacie, schwere, geheilt 24. — über — infantum 61.

Keratomycosis aspergillina s. Aspergillus.

Keuchhusten, Paralyse, Aphasie u. Erblindung bei — 160. — Ophthalmoplegie bei — 409. — Neuritis optica nach — 414.

Kind(er), Ciliarepithel u. Exkavation am — Auge 85. — Sarcom im Augenstumpf eines — 284. — Atrophia infantum s. d. — Gehirntumoren im — Alter 381. — Farbensinn 399. 440.

Kineskopie, Geschichte 280. 466.

Kleinhirn-Erkrankungen, oculare Symptome 90. — Retinitis hämorrhagica bei Krebs des — 310.

Klinische Mittheilungen 120. — s. a. Casuistik.

Knötchenförmige Hornhautdegeneration 92.

Knorpel-Bildung, intrachorioidale — 464.

Kochsalz s. Subconjunctival.

Körperlichsehen 220.

Kollargol 34.* 380. — intravenöse — Einspritzungen, ophthalmologische Betrachtungen 196.*

Kopf-Schmerz u. Refractionsanomalie 189. — u. Augen-Bewegungen 482. — s. a. Pseudotorticollis.

Korectopie 343.

Krause'sche Drüsen, Entzündung 448.

Krebs s. Carcinom.

Krönlein'sche Operation 124. 181. 218. 381.

Krötengift, Kerato-Conjunctivitis durch — 421.

Kryptophthalmus congenitus 225.*

Krystall-Linse s. d.

Künstliches Auge s. d.

Kugelprobe, Abney's — s. d.

Kuh, Conjunctivitis durch Scheidenkatarrh einer — 343.

Kunst, Auge u. — in der Schule 390.

Kupfer-Citrat bei Trachom 60. 123. 221. 386. 397. — Grünfärbung durch — Stift 101. — Splitter, Nachweis durch Röntgenstrahlen 122; eigenthümliches Verhalten, Spontan-Ausstossung 308; im Auge, reizlos 414.

Kurzsichtigkeit s. Myopie.

Längenwerthe, Bedeutung für das Körperlichsehen 220.

Läuse am Augenlid 25.

Lagophthalmus, der arteficielle — postoperativus in Aegypten 58. — durch secundäre Contractur 181. —

Laibach s. Berichte.

Landolt's C-Figur 85.

Laterne zur Farbensinnprüfung s. d.

Laugen-Verätzung 242.

Leber-Ophthalmien 483.

Lebensalter, und Augenerkrankungen 255. — bei Cataract 403.

Lehrbücher, Atlanten, Encyclopädien, Handbücher, Grundriss und dgl. 21. 70. 149. 234. 270. 335. — der Anatomie, Augenheilkunde, Chirurgie, Histologie, Optik s. d.

Lehrerinnen, Sehstörungen bei — 383. 391.

Lenticonus posterior beim Menschen 89. 153.

Lepra am Auge 96. — Augenerkrankungen bei — 187.

Leucosarcom, der Chorioidea 74. 83. 420. — des Ciliarkörpers 128. — der Conjunctiva 387.

Leukämie, Degeneratio circinata retinae in Folge von — 211. — Retinitis 402. — Augenveränderungen bei — 444.

Levator palpebrae, tonischer Spasmus 465. — s. a. Lid-Heber.

Licht(e), Empfindung farbiger und farbloser — 96. — farbige — Empfindungen 340. — Ultraviolettes — s. d. — Spectrum des Gas- und Sonnen — 256.

Lichtscheu, der Schmerz bei — 91. 97.*

Lid(er), Erkrankungen 482. — Blepharitis s. d. — Cancroid 27. — Carcinom 288. — Colobom, angeborenes 110 (mit Symblepharon). — Chirurgie s. Blepharoplastik. — Compressorium 428. — Conjunctiva s. d. — transparente Cysten 118. — Entropium s. d. — Gangrän: mit Diphtherie-Bacillen 127; durch Staphylokokken 399; nach Scharlach 192; symmetrische und der Thränensackgegend 192. — Hauthörner 21. — secundäre Contractur des Ober — Hebers 181. — s. a. Levator. — Läuse am — 25. — Melanosarcom 298. — Neurom, angeborenes, plexiformes 299. 408. — Oedem: vasomotorisches 46; bei tertiärer Syphilis 307. — Innervation des M. orbicularis palpebrarum 298. — Plastik s. Blepharoplastik. — spastische Retraction der Ober — 280. — Rand-Entzündung s. Blepharitis. — gutartige Neubildungen

am — Rand 114. — Sclerose 451. — Schluss-Reaction der Pupille s. P. — Vortreten des Bulbus bei willkürlicher Erweiterung der — Spalte 303. — Xanthelasma 111.
Liebreich-Jubiläum 218.
Limbus corneae s. Corneo-Scleralgrenze.
Linse(n)(Krystall-), Litteratur 478. — Brechwerth der — nach Myopieoperation 287. — Vorhandensein der — bei fehlender Augenblase 469. — congenitale Verlagerung s. Ectopie und Linsenluxation — Durchsichtigkeit der — nach Eisensplitter-Entfernung 455. — Depression s. Cataract-Operation. — Extraction bei Myopie, bei Staphylom s. d. — Fremdkörper (Rost?) in der — 386. — mit zweifachem Brennpunkt 309. — Histologie der — eines Gehängten 120. — Luxation s. Linsenluxation. — Refraction nach — Entfernung s. Aphakie. — centrale — Myopie 128. — zur Pathologie der — 153. — Trübung, gebessert ohne Operation 118; s a. Cataract. — angeborene punktförmige Trübung 119. — Verletzung s. Catar. traumat. — Verschiebung s. Linsenluxation. — s. a. Aphakie.
Linsenkapsel, Verletzungen der hinteren — 340. — s. a. Kapsel.
Linsenluxation, angeborene 153. — congenitale Linsenverlagerung, geheilt durch Discission 102. 390. — Subluxation 405. — Operation 402. — in den Glaskörper 24. 118. — pathologische Anatomie 301. — Operationsverfahren bei — 87. — Secundärglaucom bei — 440.
Lipämie, Augenspiegelbild bei — in Folge von schweren Diabetes 238.
Lipiodol 49. 63.
Lipodermoid, angeborenes, der Bindehaut 26. — mit der Thränendrüse zusammenhängend 27. — der Conjunctiva 421.
Lipom der Orbita 445.
Literatur, ältere englische und amerikanische ophthalmologische — 71. — Uebersicht über die Leistungen auf dem Gebiete der Augenheilkunde im Jahre 1903: 468 fl.
Lithium, Benzoësaures s. d.
Little, Nachruf 32.
Lobi optici der Taube 284.
Localzeichen der Netzhaut 287.
Localisation bei Schielenden s. d. — endogener Schädlichkeiten im Auge 152. — der Pupillenstarre s. d. — von Fremdkörpern s. d.; s. a. Röntgen.
Localisator 484.
London, Sehschärfe der Schulkinder in — 244.
Lues s. Syphilis.
Luft-Einblasung in die Vorderkammer bei Iris- und Hornhaut-Tuberculose 111.
Lumbalpunction, Lymphocytose der Spinalflüssigkeit und Augenleiden 283. 285.
Lungen-Krebs, Retinitis hämorrhagia bei — 310.
Luxation des Bulbus, der Linse s. d.
Lymph-Adenom der Orbita 118. — Drüsenentzündung bei Augenleiden 409.
Lymphocytose s. Lumbalpunction.
Lymphom(e) der Plica 343. — pseudoleukämische — der Lider und allgemeine — Bildung 375.

Macula corneae s. d.; s. a. Trübung.
Macula lutea, bei Geisteskranken 183. — Lochbildung in der — 106. — Ophthalmoskopie 344. — Chorioiditis der — bei Astigmatismus 376. 405. — Contusionsveränderungen 416. — Degeneration 420. — Entfernung zwischen — u. Papille 442.
Magnet(e), neue — 24. — relativer Werth der verschiedenen — 140.* 176.* 199.* 306. 313.
Magnet-Operation(en), über — 9.* 24. 188. 376. — Geschichte 138.* — Beitrag zur — 140.* 176.* 199.* 291.* 310. — — nach Hirschberg 126. 182. 447. — nach Haab 345. 350 (Bemerkung). 416. — vergebliche 344. — Casuistik 347.
Makropsie 311.
Makroskopische Anatomie s. d.
Mandelstamm, Jubiläum 378.
Manz, Festschrift 271. 299. — 'sche Drüsen 426.
Marine und Sehschärfe 408.
Mark s. Medulla.
Markhaltige Nervenfasern 340. 342.
Markschwamm s. Gliom.
Masern, Keratitis superficialis bei — 483. — Neuritis optica nach — 29.
Massage bei chronischen Bindehautentzündungen 383. 386. — bei Amblyopie 404.
Mauthner's Schema s. Augenmuskellähmungen.
Medicamente, Litteratur 473. — Anwendung einiger neuerer — in der oculistischen Praxis 159. 252. 413. — in öliger Lösung s. Oel. — Arzneimittellehre s. d. — pharmaceutische Producte der Höchster Farbwerke Meister, Lucius und Brünig 460. — s. a. Augentherapie. — s. a. Acetoson, Adrenalin, Aethylchlorid, Aktol, Alkohol, Alumnol, Anaesthetica, Argentamin, Argentum, Argonin, Argyrol, Aspirin, Atrabilin, Atropin, Benzoësaures Lithium, Carbolsäure, Chinin, Citrat, Cocaïn, Collargol, Cuprocitrol, Cuprol, Cuprum, Dionin, Epinephrin, Eserin, Eumydrin, Euphthalmin, Filix mas, Hetol, Höllenstein, Holocain, Homatropin, Hyoscin, Hyperjodöl, Ichthyol, Jequiritol, Jod, Jodipin, Jodkali Jodoform, Itrol, Kochsalz, Kupfer, Lipiodol, Methyl-

atropiniumbromid, Methylenblau, Morphium, Mydriatica, Nargol, Natrium annamylicum, Nebennierenextract, Paraffin, Phenol, Physostigmin, Pilocarpin, Protargol, Sal. physiol. Poehl, Salicylsäure, Scopolamin, Serum, Silber, Somnoform, Subconjunctival, Suprarenin, Trichloressigsäure, Tuberculin, Vasogen, Wasserstoffsuperoxyd, Yohimbin.

Medulla oblongata, Retractionsbewegungen bei Reizung der — 185. — oculare Symptome bei Erkrankungen der — 186. — Abhängigkeit der Pupille von der — 237. 368.

Meibom'sche Drüsen, Hypertrophie und Degeneration 418.

Melanosarcom der Cornea, des Ciliarkörpers, der Iris s. d. — retro- und epibulbäres, aus angeborener Melanose entstehend 125.

Melanosis corneae mit Pigmentnetz in Vorderkammer und Iris 393.

Membran(a) des Auges, bisher nicht beschriebene 417. — Descemetis s. d. — im Glaskörper s. d. — auf der Iris s. d.

Meningitis, nach Enucleation 189. — metastatische Ophthalmie bei — 415. — Irido-Chorioiditis mit Neuritis optica u. Pantophthalmie bei gonorrhoischer Cerebrospinal — 283. — Opticus-Erkrankung bei eitriger — 301.

Menstruation(s)-Störung und Opticus-Atrophie bei basalen Hirntumoren 286. 301. — vicariirende — in die Netzhaut mit Ablösung 419.

Messing im Auge, reizlos 414.

Metalle, s. Eisen, Kupfer, Messing, Stahl, Zündhütchen.

Metastase, die sympathische Ophthalmie als — 212.

Metastatische(r), Ophthalmie: nach Typhus 111; Endocarditis 300. 436; eitrige 124; bei Meningitis 415; durch Diplococcus Talamon-Fränkel 442; doppelseitige bei kleinem Kind 192. 436; durch Streptokokken u. Staphylokokken 311; nach Puerperalfieber 436. — Orbitalabscess 90. — -s Carcinom s. d. — gonorrhoisch — Augenentzündung 382.

Methylenatropinium-Bromid 110. 400. 413.

Mexiko, Ophthalmologie in — 423.

Meyer, Ed., Nachruf 112.

Migräne, Flimmerscotom und — 64. — mit Ophthalmoplegie 244. — ophthalmique 125.

Mikroorganismen und -kokken s. Bacillen.

Mikrophthalmus, congenitus 58. — Histologie und Pathogenese 115. — nach Sehnervenläsion intra partum 109. — bei einem Hühnchen 244. — mit Orbitalcyste 387.

Mikropsie 311.

Mikroskopische Schnitte, Pigmententfärbung der — 86. — binocular — Untersuchung 239.

Miliar-Tuberculose s. d.

Militär, Augengebrechen der Wehrpflichtigen 93. — Sehschärfe-Bedingungen für — Schüler 113.

Miosis, periodische einseitige 302.

Missbildungen s. Angeboren.

Mitbewegung, abnorme — des Kopfes und der Augen bei Pseudotorticollis 188. — s. a. Adduction.

Mittheilungen, aus dem Rochusspitale in Budapest 169.* 225.* — aus der Augenklinik in Dorpat 335. — s. a. Berichte, Casuistik.

Molluscum, contagiosum der Bindehaut 371.

Monochromatopsie und Farbenblindheit 223.

Morbus, Basedowii s. B.

Morgagni'sche Cataract s. d.

Morphin-Scopolamin-Narcose 94.

Motilitätsstörungen 481. — s. a. Augenbewegungen, -muskeln.

Mucocele, des Thränenkanälchens 247. — des Siebbeins 342. — des Stirnsinus 438.

Mumps, Accomodations- u. Gaumensegel-Lähmung nach — 118. — Augenaffectionen bei — 406.

Munk J., Nachruf 286.

Musculus-Papillae s. d. — Rectus s. d. — orbitalis und palpebralis 457.

Muskel, s. a. Augen-. — Sarcom 408. — Resection s. Schieloperation.

Mycosis fungoides 108.

Mydriasis, springende 222.

Mydriatica, neue 110. — s. a. Methylatropiniumbromid 110. — bestehend aus Atropin-, Scopolamin-, Duboisin-, Hyoscin-Mischung 390. — bei Presbyopen 413.

Myelitis und Neuritis optica 223.

Myopie, über — 370. 401. — Entstehung und Bedeutung 274. 315. 316. — Ursachen 46. 102. 188. — Rückblick auf die — Frage 183. — Geschichte 274. 315. 316. — centrale Linsen — 128. — bei Diabetes s. d. — Chorioiditis bei — s. d. — totale Correction der — 31. 119. 397. — Correctur der — 386. — hohe — mit Aniridie, operirt 245. — traumatische 423. — Prognose 53. — Behandlung 84. 116. 188. 425. (mit Brillen). — Netzhautablösung bei — 396. — Operation 46. 103. 214. 248. 396 (Gefahr) 425. 438. — Brechwerth der Linse nach — Operation 237. — Venen in kurzsichtigen Augen s. V. — s a. Conus.

Myositis der Augenmuskeln 411.

Myotomische Pupillenbewegung 62. 95. — Convergenzträgheit 192.

Myxo-Chondro-Endotheliom der Thränendrüse 216.

Nachbild(er), über — 431. — das reflectorische — 431.
Nachruf, auf Cofler 433. — Despagnet 50. — Herrnheiser 22. — E. Meyer 112. Little 32. — J. Munk 286. — Norris 418. — Panas 2.* 113. 115. 117. — Pflüger 314. — v. Schröder 377. — Secondi 315. 443.
Nachstar s. Cataracta secundaria.
Naevus, Wucherung des Bindehaut-Epithels u. — 78. — der Iris s. d.
Naht bei Cataractoperation s. d.
Naphthalin, Ciliarepithelien bei — Vergiftung 87.
Narben, Ectropium s. d. — Entropium s. d. — der Cornea s. d.
Narcose, geschichtliche Bemerkung 93. — Morphin-Scopolamin — 94.
Nargol 109.
Nase(n)-Erkrankungen, Lehrbuch 149. — u. Augenleiden 308. 364.
Natrium-cinnamyl. s Hetol. — Salicylicum s. d. — jodicum s. Subconjunctival Kochsalz.
Nebeneindrücke 255.
Nebenhöhle s. Sinus.
Nebennieren, Präparate in der Augentherapie 51. 399. — Adrenalin 51. 109. 110. 159. 298. (u. intraocularer Druck). 398 (und Atropin) 448. — Atrabilin 51. 399. — Epinephrin 51. — Suprarenin 51. 461.
Neger, Thränencanal beim — 407.
Nephritis s. Nieren.
Nerven, Pupillarrand bei den sog. organischen — Erkrankungen 287. — Heilung peripherer — Reizzustände 220.
Nervus, Opticus, Sympathicus, Oculomotorius, Abducens, Trochleoiris, Facialis s. d
Netzhaut s. Retina.
Neubildungen s. Geschwülste.
Neugeborenen, Augeneiterung s. Blennorrhoea neonat. — tötliche Bindehautblutung eines — 248. — Orbitalsarcom bei — 434. — Thränenwegerkrankung der — 482.
Neurasthenie, Gesichtsfeld bei — s. d. — Asthenopie 414.
Neuritis optica, 480. — Statistik der — 125. — einseitige 46. 102. — Myelitis u. — 223. — nach Masern 29. — mit Atrophie, nach Unfall 118. — retrobulbaris 402. — beiders., recidiv., retrobulbäre 125. — retrobulbaris u. Gefässsystemerkrankungen 279. — nach Keuchhusten 414. — bei Meningitis 283. — bei acuter Infection 285. — bei acuten Infections-Krankheiten 406. — traumatische mit Blindheit und Heilung 420. — als Unfallsfolge 453 (Hitze).
Neurom der Orbita 106. — angeborenes plexiformes der Schläfenregion, Orbita, des Augenlides und Augapfels 299. — plexiformes des Lides 408.
Neuroparalytische(s), Keratitis s. d. — Syndrom 406.
Neuro-Retinitis, bei Botulismus 87.
Neurose, Perimetrie bei traumatischer — 373. 484.
Neurotonische Pupillarreaction s. d. — s. a. Pupille.
Nieren, Netzhauterkrankungen bei Nephritis 417. — s. a. Retinitis albuminurica. Urämie.
Norris, Nachruf 418.
Nucleus, intrageminalis 287. — lenticularis 383.
Nystagmus, durch 5 Generationen vererbt 481. — angeborener, bei Vater und Kind 62. — bei Kleinhirnerkrankungen 91. — horizontalis, durch Bogengangserkrankung 47. — einseitiger 184. — experimenteller 216. 375. 441. — bei psychischer Ablenkung 399. — bei Unfallsnervenkranken 453.

Ober-Lid-Bindehaut s. Conjunctiva.
Objektgrösse, Bedeutung der — für das Gesichtsfeld 86.
Obliquus superior, isolirte, traumatische Lähmung 94. 153 (u. Rectus superior). — traumatische Lähmung des — bds. 116. — Lähmung, Operation am Rectus superior 188. — Trochlearis-Lähmung bei Herpes s. d. — Trochlearis-Centrum beim Hund 285.
Ocular s. Instrumente b.
Oculare Symptome s. Augensymptome.
Oculomotorius-Centrum beim Hund 285. — Ursprung u. Verlauf des — im Mesencephalon 444.
Oculomotorius-Lähmung, totale einseitige — durch basale Blutung 85. — totale einseitige 94. — isolirte traumatische 94. — recidivirende 410. — angeborene, externe — mit Lidschluss-Reaction der Pupille 110. — Stirnmuskel bei doppelseitiger totaler — 286. — nach Schädelverletzung 377. — bei Zona ophthalmica 422.
Oedem der Lider s. d.
Oel-ige Collyrien 49. 109. 221 (u. wässrige, Vergleich). — Jod- s. d.
Oelcysten des Orbitalrandes 114. — in der Peripherie der Orbita 188.
Ohr-Erkrankungen, Nystagmus bei — 49. — Lehrbuch 149. — u. Auge 364.
Operationen s. Augenoperationen.
Operative Mittheilungen 152. — Ablösung der Chorioidea s. d.
Ophthalmie, Elektrische, Metastatische, Sympathische s. d. — Eitrige — s. Conjunctivitis purulenta u. Blennorrhöe. — der Neugeborenen s. Blennorrhöe.
Ophthalmologie, retrospective 49. — Asepsis u. Prophylaxe in der — 115.

249. — Termini technici in der — 411. — in Mexico 423.
Ophthalmologische(r) Rückblick 109. 123 (Operation des Alter-Stars). — Gesellschaft s. d. — Betrachtungen bei intravenösen Kollargol-Einspritzungen 196.* — Casuistik s. d.
Ophthalmomalacie, essentielle 116.
Ophthalmometer zur Refractionsbestimmung 187.
Ophthalmometrische Untersuchungen 408.
Ophthalmoplegie, interne — durch Extractum secalis cornuti 56. — congenitale 112. — progressive 110. — doppelseitige, angeborene, externe 386. — doppelseitige, interne, bei hereditärer Syphilis 112. — totale, periphere, bei Zungenkrebs 112. — Localisation der einseitigen — exterior 211. — nach Basisfractur 117. — exterior, einseitige, vorübergehende, mit Opticus-Atrophie 320. — totale, bei Keuchhusten 409. — totalis als Unfallsfolge 452. — bei Migräne 244. — s. a. Augenmuskel-Lähmung.
Ophthalmoptosis 172.*
Ophthalmoskop, neues, zugleich Träger der Lichtquelle 53. — Theorie des — 270. — neues 340. — Ocular am — 373.
Ophthalmoskopie des Ciliarkörpers 256. — Atlas der — 335.
Ophthalmoskopische Diagnose sklerotischer Netzhautgefäss-Erkrankungen 89. — Befunde bei Anämie 190.
Optico-ciliare Venen 211.
Opticus, Atrophie des — 480. — bei Thurmschädel 386. — bei Diabetes mellitus 310. — hereditäre 402. — nach Uterinblutung 285. — u. Menstruationsstörung bei basalen Hirntumoren 286. 301. — nach Darmblutung 421. — bei Ophthalmoplegia exterior 320. — nach Anilin-Vergiftung 426. — jodsaures Natron, subcutan bei — 398. — seltenere Formen 46. — nach Opticus-Läsion intra partum 109. — bei Tabes 408.
Opticus 480. — Anatomie 335. — Ausreissung des — 339. — Degeneration u. experimentelle Läsion der Netzhaut 46. 102. — fleckförmige Fettdegeneration des — 278. — Faserverlauf im — 102. — -Glia 302. — metastatisches Carcinom im — 216. — Erkrankung bei eitriger Meningitis 301. — secundär-luetische — Erkrankungen 309. — Filix mas u. — 399. — Sarcom, auf den — u. seine Scheiden sich ausbreitend 129.* — Scheidenblutung 117. — retrobulbäre Verletzung 172.* — Zerreissung bei Zangengeburt 101. 109. — Zerreissung 418.
Optik, Abhandlungen zur physiologischen — 151.
Optische(r), akustisch — Synästhesie 241. — Centren 335.
Optometer s. Instrumente b.
Optometrische Skalen 423. 424.
Optotypen s. Instrumente b, Sehproben.
Orbicularis, M. — palpebrarum, Innervation 298
Orbita, Erkrankungen der — 483. — -Abscess s. u. Phlegmone. — Aktinomykose 388. — Anatomie 407. — Aneurysma 389. — angeborene Tumoren 122. — Bindegewebe der — 188. — Blutung bei Basedow'scher Krankheit 206.* — Chlorom 450. — Cyste mit Mikrophthalmus 387. — Dermoidcyste 122. — Ecchinococcus 401. 444. 454. 483. — Exostose 46. 101. — Fractur der — 94. 457 (Gehirnverletzung). — Fremdkörper 422. 454 (besondere). — Geschwülste, Casuistik 459. — Krönlein'sche Operation s. d. — Lipom 445. — Lymphadenom 113. — Neurom der — 106. 299 (angeborenes plexiformes). — Oelcysten s. d. — Paraffin-Prothesen in der — s. d. — Phlegmone: 343, mit Sinusempyem 421, metastatische 90. — Sarcom: angeboren 417, und des Bulbus 50. 111, bei Neugeborenem 434. — Teleangiectasie 122. — Unterbindungspincetten für die — 119. — Verletzungen 94. 96 (Tetanus). 418. — Luxation des Unterkiefers in die — 283.
Orbital(e)-Rand, Oelcysten am — 114. — Complicationen der frontalen u. ethmoidalen Sinusitis 62. — Complicationen der Entzündung der Nebenhöhlen und ihre Operation 94. — traumatische Augenmuskel-Lähmung 169.* — Kugeln zum Tragen einer Prothese 290.*
Osteom(a), subconjunctivale 74.

Palpebra s. Lid — Levator s. d.
Palpebrale, Symptome bei intracranieller Affection 31.
Panas, Nachruf 2.* 113. 115. 117. — Denkmal 92.
Pannus scrophulosus 88. — trachomatosus 300. 435.
Panophthalmitis 479. — Aetiologie 185. — bakteriologische Untersuchung 89. 185. — Adhärenzen bei — mit der Tenon-schen Kapsel 74. — tuberculosa im Puerperium 104. — Verhalten der Sclera bei — 185. — durch Mikrococcus lanceolatus 245. — Behandlung mit endoculare Galvanocausis (Millingen) 246. — fettförmige Fettdegeneration des Sehnerven bei — 278. — bei Meningitis 283. — nach Kapseldiscission 419.
Papilla nervi optici, Bindegewebsbildung auf der — 127. — Elastica in der Umgebung der — bei Glaucom 87. — Musculus papillae — 116. 417. — Colo-

bom an der — 277. — verdeckt durch angeborene Membran 121. — Sarcom, peripapilläres 129.* 407. — hyaline Körper, Drusen an der — 181. — pigmentirte — 375. — Entfernung zwischen — und Macula lutea 442.
Papillen, echte — in der normalen Conjunctiva 217.
Papillitis s. (Neuritis optica u.) Stauungspapille.
Papillom, -ata der Conjunctiva u Cornea 415. — primäres — der Cornea 298. 412. — -atöse Entartung der Conjunctiva 189. — -atöses Epitheliom s. d. — der Conjunctiva 343.
Papillo-Retinitis s. Neuro-R.
Paracelsus, Augenheilkunde des — 462.
Paraffin-Injection bei Enophthalmus 160. — Prothesen in der Orbita 210. — Kugel nach Enucleation 246. 314. 346.
Paraguay, Conjunctivitis in — 30.
Paralyse bei Keuchhusten 160. — Bulbär — s. d. — Augenhintergrund bei allgemeiner — 63. — Conjugirte — s. d. — Pupillarreaction bei — 483.
Paraphenyl-Endiamin-Vergiftung 219.
Parasiten s. Aktinomykose, Aspergillus, Blutegel, Ecchinococcus, Fliegen, Läuse, Pediculus, Pilze.
Patheticus-Lähmung 422.
Pathologie, experimentelle, Literaturübersicht 471. — doppelte, traumatische 422.
Pathologische Anatomie s. d.
Pedanios, die Arzneimittellehre des — 70.
Pediculus pubis am Lid 25.
Pemphigus 28. — der Conjunctiva 389. 397.
Perforation, doppelte durch Eisen, Fremdkörper s. d.
Peribulbäres Epitheliom 393.
Pericystitis 406.
Peridectomie 416.
Perimeter s. Instrumente b.
Perimetrie 373.
Peripapillär s. Papille.
Periphlebitis, recidivirende Glaskörperblutung durch — 311.
Perithelial-Sarcom der Iris u. des Ciliarkörpers 73. 117.
Peritomie 416.
Pflüger, Nachruf 314. 409.
Phenol bei Trachom 95.
Philosophie, Geschichte der griechischen — 235.
Phlegmone der Orbita s. d.
Photographie des Augenhintergrundes 94. 270. — photographisch verkleinerte Optotypen 103. — Stereoskopische — s. d.
Phototropismus der Thiere 149.
Phthirius inguinalis s. Pediculus.
Phthisis bulbi, Gefahr der conservativen Behandlung bei — 50. — Sarcom bei — 217. 313.
Physiologie der retinalen Bewegungsvorgänge 220. — phys. Optik s. d. — der Karunkel u. Plica seminularis 443. — des Auges, Litteratur 469.
Pigment, Entfärbung von — in mikroskopischen Schnitten 86 — angeborene u. erworbene pathologische —irung 125. —irung der Netzhaut 417. — Atrophie der Retina s. d. — -Blatt der Iris s. d. — -Netz s. Melanosis.
Pilocarpin bei Uveitis 350. — bei Glaucom 400.
Pilz(e)-Concremente in den Thränencanälchen 220. 392. — Schimmel — -Infection des Glaskörpers 153. — s. Aktinomykose, Aspergillus.
Pincetten s. Instrumente a.
Plastik des Bindehautsackes 245. — Blepharo- s. d.
Plexiformes Neurom s. d.
Plica semilunaris, Lymphom 343. — Anatomie u. Physiologie 443.
Pneumococcus s. Bacillen.
Polar-Cataract s. C. p.
Polyarthritis bei Blennorrhoea neonatorum 156. — s. a. Gelenks-Entzündung.
Polyp der Bindehaut 281.
Pons, tuberculöse — -Erkrankung 85. — oculare Symptome bei — -Erkrankungen 186.
Prälacrymaler Tumor s. Thränensack.
Präparate, Anatomische — s. d.
Presbyopie, Strabismus convergens bei — 113. — Mydriatica bei — 413.
Preussen, Trachombekämpfung in — 230.* — Blennorrhoe, Prophylaxe 398.
Primäraffect s. Syphilis.
Prismen-Bezeichnung und Anwendungsweise 118.
Projection(s)-Einrichtungen, Neuerungen 152. — stereoskopischer Photographieen 307.
Prophylaxe in der Ophthalmie 115. 249. 447. 448. — der Blennorrhoe s. d.
Protargol zur Verhütung der Neugeborenen-Augenentzündung 64. 220. 458. — in der Augentherapie 109. 120. 220. 252. — Argyrosis durch — 420.
Prothese s. a. Auge, künstliches. — Paraffin — s. d. — zum — Tragen 289.*
Pseudo-Aneurysma s. d. — Torticollis 188. — Gliom s. d. — Tuberculose s. d. — Leukämische Lymphome s. d.
Psychologie der Gesichts-Vorstellung nach Kant's Theorie der Erfahrung 151.
Psychosen, Pupillen bei — s. d.
Pterygium, malignes, Blindheit verursachend 117. — u. Alcoholismus 421. — seltenes 423.
Ptosis congenita 114. — ungewöhnliche 411. — Brille, neue 286. — traumatische, Operation 412. 421. — durch Verletzung 62. — mechanische Behandlung 380. — Operation 223. 410. 433.

Puerperium, Panophthalmitis tuberculosa im 104. — metastatische Ophthalmie bei — -Fieber 436.
Pulver-Verletzungen 460.
Pupillargebiet, Sichtbarkeit der Ciliarfortsätze u. Zonulafasern im — 90.
Pupillarreaction bei der Convergenz 96. — die Bahnen der — 220. 237 (bei mono- u. bilateraler —). — die paradoxe 128. — Abhängigkeit der — von der Medulla 237. — hemianopische 187. 287. — neurotonische — 222. — lichtstarrer Pup. — bei Accommodation u. Convergenz 222. — bei Durchleuchtung der Sclera 310. — Zeitbestimmung der — bei Psychosen 459. — bei Masern 483.
Pupillarreflex-Centrum u. -Bogen 80.
Pupille(n)-Centren u. -Bahnen 469. — -Differenz, Häufigkeit u. Bedeutung 222. — -Distanz-Ermittelung 410. — zur — -Erweiterung 390. — zur Kenntniss der — Phänomene, periodische Gestaltveränderung 302. — myotonische — Bewegung 62. 95. — traumatische — Lähmung 395. — Contractur lichtstarrer — bei Accommodation u. Convergenz 222. — Abhängigkeit der — Weite von der Medulla 237. 368. — Reaction s. Pupillarreaction. — -Starre, angeborene 287. 351. — -Starre, hemianopische 287. — reflectorische — Starre 452. — Localisation der reflectorischen — Starre 287. — Störungen bei Aorten-Aneurysma 30. — Trägheit bei Accommodation u. Convergenz 62. 95. — Lidschluss-Reaction der — 453; bei angeborener externer Oculomotoriuslähmung 110. — Geschichte der Lidschluss-Reaction der — 221. — Einwirkung der gebräuchlichen -Reagentien auf pathologische — 286. — -Grösse bei Psychosen und Nervenkranken 459. — Untersuchung der — 113. 115; bei functionellen Psychosen 286. — -Befunde bei Geisteskranken 403. — diagnostischer Wert der Unregelmässigkeiten des — -Randes bei den sog. organischen Nerven-Erkrankungen 287. — -Veränderungen nach dem Tode 454. — -Tätowirung 409. — s. a. Miosis, Mydriasis.
Pupillometer 383.

Radiographie u. **-skopie** s. Röntgenstrahlen.
Radium in der Augenheilkunde 404.
Rasse, Augenkrankheiten u. — 419. — s. a. Neger.
Reaction des Auges s. d. — Pupillar — s. d.
Reclination s. Cataract-Operation.
Rectus(i), Vorlagerung der —, Durchschneidung u. Resection s. Schiel-Operation. — superior, traumatische Lähmung 153. — Operation am — superior wegen Lähmung des Obliquus superior 188. — externus s. Abducens.
Reflex, Supraorbital — s. d.
Refraction(s), die — des Auges 271. — Anomalien des Auges 21. 189 (und Kopfschmerz). 364. 481. — Untersuchung an der Budapester Universität 401. — nach Linsen-Entfernung s. Aphakie. — Principien 345. — Veränderungen 246. — Messung mit Scheiner'schem Versuche 280. — Bestimmung: Schwierigkeiten 51, im umgekehrten Bilde 342, durch Ophthalmometer 187. — s. a. Kineskopie. — Veränderung bei Diabetes s. d. — s. a. Anisometrie, Astigmatismus, Hypermetropie, Myopie.
Regenbogenhaut s. Iris.
Reichenberg s. Berichte.
Reifung der Cataract s. Operation.
Reiseberichte 246. 247. 344.
Reizzustände der Nerven s. d.
Rekruten, Augengebrechen der — 93.
Retina, Ablösung der — über — 126. — bei Hydrophthalmus 299. — durch Entzündung der Siebbein- und Stirnhöhle 58. — bei Retinitis albuminurica gravidarum 381. — Glaucom u. — 392. — bei Menstruationsanomalie 419. — Wiederanlegung der — 220. 395. — Häufigkeit 396. — Behandlung 111. 400. — neue Behandlung durch Operation 252. 307. — Heilung durch subconjunctivale u. intracapsuläre Salzinjectionen 30. — subconjunctivale Kochsalzinjectionen bei — 413. 441. — Sal physiologicum (Poehl) bei — 433. 437.
Retina 480. — Anatomie 335. — Adaption 401. — Bau der — 101. — angeborene Membran von der — ausgehend 121. — präretinale Blutung 123. — Blutungen, recidivirende 388. — Bewegungsvorgänge in der — 220. — Central-Arterie s. d. — Bildgrössen ebener Reizflächen auf der — 325.* — Centralvene s. d. — Degeneratio circinata 211. — Embolie s. d. — sehr seltene Erkrankung 220. — experimentelle Läsion der — u. Opticus-Atrophie 46. 102. — Extract 404, Behandlung atrophischer — mit 313. — Fovea s. d. — Genese u. Wesen der Geschwülste der — 303. — Gefässe u. -Erkrankungen s. d. — Gefäss-Streifen in der — 318. — Gliom s. d. — die Localzeichen der — 287. — Lochbildung in der — 106. — vicariirende Menstruation in die — 419. — Macula lutea s. d. — Markhaltige Fasern s. d. — Mitte s. Macula lutea. — Pigmentirung der — 417. — Ringscotom bei Pigment-Atrophie der — 30. — Reizung und Gehirncentren 426. — multiple isolirte Rupturen der — 106. — Toxinwirkung auf die — 434. —

Traumatische Veränderungen der — 106. — Tumoren u. intrabulbäre Tuberculose 83. — ultraviolette Strahlen-Wirkung auf die — 219. — Venen s. Gefässe. — Veränderungen nach Contusio bulbi 126. — Wundheilung 349.

Retinitis 480. — albuminurica gravidarum 121. 381 (mit Ablösung). — bei Nephritis 417. — circinata 126. 211. 246 (Verschwinden). — exsudativa 389. — haemorrhagica bei Krebs der Lungen u. des Kleinhirns 310. — leucaemica 402. — pigmentosa: Aetiologie 28; hereditaria 101; mit Ringskotom, Anatomie 117; congenitale familiäre 281; Behandlung mit Netzhaut-Extract 313; und Glaucom 456; Präparate 349; Casuistik 421. — proliferans 349. — septica 61. striata 419. — als Unfallsfolge 453. — s. a. Chorio- —, Neuro- —.

Retraction s. Augenbewegungen. — der Lider s. d.

Retrobulbäre(r), Diagnose u. Behandlung — Erkrankungen 218. — Neuritis optica s. d. — Opticus-Verletzung s. d. — Aneurysma 433.

Rheumatische Affectionen, behandelt mit elektrischer Wärme u. Dionin 111. — Iritis s. d. — Sklero-Keratitis 312. — Keratitis 412.

Rhinorrhoea cerebrospinalis 455.

Ring-Abscess der Cornea s. C. — -Skotom s. d. — -Sarcom s. d.

Röntgenstrahlen in der Ophthalmologie 53. 122. 404. — bei Fremdkörpern 53. 122. 201.* — bei retrobulbärer Geschwulst 218. — bei Trachom, Conjunctivaltuberculose s. d. — bei doppelter Durchbohrung des Augapfels durch Eisensplitter 19.* 25. 218.

Rom, Augenspital in — 444.

Rosacea corneae 184.

Rothmund-Jubiläum 218.

Rückenmark, Gesichtsfeld-Controle bei — -Lues 96.

Ruptur des Bulbus, der Chorioidea, Retina, Sklera s. d. — subconjunctivale — 456.

Salicylsaures Natrium in grossen Dosen 119. 187 (bei Uveïtis). 245.

Sämisch-Festschrift 391.

Säure-Verätzung 242.

Sal physiologicum Poehl 433. 437.

Sarcom der Chorioidea, des Ciliarkörpers, der Cornea, Iris, Orbita, Thränendrüse s. d. — Muskel — 408. — peripapilläres, mit Ausbreitung auf den Sehnerven 129.* 407. — im atrophischen Auge 217. — im Augenstumpf eines Kindes 284. — des Bulbus u. der Orbita 50. 111. — Phthisis bulbi bei Aderhaut — 313. — Ring — des Ciliarkörpers 214. — s. a. Angio-, Leuco-, Melano-, Perithelial-.

Sattler, Festschrift 271. 299.

Scala, optometrische — s. d.

Schädel, Blindheit durch angeborene — Missbildung 122. — Sehnerven-Atrophie durch Thurm — 336. — Abducens-Lähmung nach — Trauma 344. — Oculomotorius-Lähmung nach — Verletzung 377. — Basisfractur: isolirte Augenmuskel-Lähmung 94; Ophthalmoplegie nach — 117. — isolirte beiders. Abducens-Lähmung nach — Verletzung bei Kindern 284.

Scharlach, Lidgangrän mit Conjunctivitis diphtherica nach — 192. — Augencomplicationen bei — Epidemie 282 (Wilna).

Scheinbewegungen in Stereoskopbildern 86. 307.

Scheiner's Versuch zur Refractionsmessung 280.

Schichtstar s. Cataracta zonularis.

Schielen, Gradbestimmung 119. — Ursachen, Pathologie u. Behandlung 271. — absolute Localisation bei — den 103. — über Einwärts — 219. — convergirendes — bei Presbyopie 113. — convergirendes hypertrophisches 127. — traumatisches, convergirendes 73. — hysterisches? 118. — Stereoskop bei — 52. — Vorlagerung bei — nach unten 156. — willkürliches, einseitiges, nach oben 310. — Winkel-Bestimmung mit Deriometer 413. — Schirmprobe zur — Messung 416.

Schiel-Operation bei angeborener Lähmung des Rectus externus (Eröffnung des Glaskörper-Raums) 64. — Vorlagerung: des Rectus externus 54; der geraden Augenmuskeln 55; neue Methode 412. — bei Complication der Drehung des Auges um seine Achse (paralyt. Sch.) 90. — Durchschneidung und Resection 121. — Kapsel-Ligatur bei — 117. — partielle oder graduirte 121. — graduelle plastische Tenotomie 155. — bei Strabismus inferior 156. — Tenon'sche Kapsel bei — 282. — bei Amblyopie 447. — Tenotomie bei Hyperphorie, Esophorie, Exophorie 420.

Schimmel-Pilze s. d. — s. a. Aspergillus.

Schlaf, Einfluss des — auf Augenleiden 117.

Schleier, Sehen durch — 180.

Schneebrille 379.

Schröder, v., Nachruf 377.

Schrot-Schussverletzung s. d.

Schule(n), Augenärzte 398. — Auge u. Kunst in den — 390. — Tageslicht-Messung in — nach Wingen u. Helligkeitsprüfer Weber-Wingen 48. 49. — Beleuchtungs-Anstalten in — 350. — Kinder in London, Sehschärfe 244. —

Bindehaut-Katarrh in — 380. 391. — Augenverletzung durch — Tinte 391. — Refractions-Messungen 401.
Schussverletzung beider Augen 267.* — indirecte Flinten — 46. 101. 120. — indirecte — 389. — Schrot — 50. 376.
Schutz-Brillen 392. — gegen Ultraviolett 404.
Schwachsichtigkeit s. Amblyopie.
Schwalbe'scher Raum, Cyste des — 442.
Schwangerschaft, Gesichtsfeld in der — 467.
Schweden, Trachom-Statistik in — 158.
Sclera, Literatur 477. — Ruptur der — in Staphylomate postico 308. — Pupillen-Reaction bei Durchleuchtung der — 310. — bei Glaucom 373. — bei Panophthalmie 185. — Verdünnung bei angeborenen Muskel-Anomalien 437. — Wundheilung 349.
Scleral-Excavation, glaucomatöse 308.
Scleritis posterior 220. — u. Epi — 249. — pathologische Anatomie 309. — 478.
Sclero-corneal s. Corneo-scleral.
Sclero-Keratitis 46. 102. — rheumatica 312. 400.
Sclerose s. Syphilis.
Sclerosirende Keratitis s. d.
Sclerotische Gefäss-Erkrankung s. d.
Scopolamin, Morphium-Narcose 94. 221. — therapeutische Indicationen 221. — zur Mydriasis 390. 397.
Scorbut, Augen-Erkrankungen bei — 340.
Scotom, schnelle Entdeckung centraler — 56. — Ring — bei Pigment-Atrophie der Netzhaut 80. 117. — Flimmer — s. d.
Scrophulose, Pannus bei — s. d. — Beziehungen der — zu den häufigsten Binde- u. Hornhaut-Erkrankungen des Kindesalters. 125.
Secalis, Extractum —, Ophthalmoplegie durch — 56.
Secondi, Nachruf 315. 443.
Sehapparat, Semiologie des — 150. — Entwicklung des — bei Ablepsie 430. 440.
Sehen, Theorie des binocularen — 54; des Aufrecht — 219. — Körperlich — 220. — farbiger Flecken im Gesichtsfeld 109. — das stereoskopische 31. — das — der Astigmatiker s. d. — durch Schleier 180. — Untersuchungen über das — 186.
Sehhügel s. Thalamus.
Sehkraft u. Beleuchtung 465.
Sehnen-Annäherung nach Enucleation s. d. — Pincette 247. — Durchschneidungen s. Schiel-Operation.
Sehnerv(en) s. Opticus. — Entzündung s. Neuritis optica. — Eintritt s. Papilla.
Sehproben s. a. Instrumente b. — Landolt's C-Figur 85. — Erkennen bei verschiedenen Durchmessern 310.
Sehpurpur bei Cephalopoden 255.
Sehschärfe, Messung der — 51. — mit Landolt'scher C-Figur 85. — nach Linsen-Entfernung s. Aphakie, Cataract-Operation. — und Civilisation 102. — der Eisenbahn-Angestellten 346. — Bestimmung in der Nähe mit photographisch verkleinerten Optotypen 103. — der Militär-Schüler s. d. — u. Marine 408. — Apparat zur — Bestimmung für die Ferne 223. — der Schulkinder in London 244. — Bestimmung 284.
Sehstörungen nach Blutverlust s. d. — durch verstärkte binoculare Association 282. — durch Hysterie s. d. — bei Lehrerinnen 383. 391. — bei Hirnsyphilis 454.
Sehvermögen, Verlust des — s. Amaurose. Erblindungen.
Seife, neutrale zur Lidreinigung 24.
Seitenwendung, Lähmung der associirten — bei Facialis-Lähmung 51.
Semiologie des Sehapparates 150.
Senker-Lähmung s. Augenmuskel-Lähmung.
Septische Infection, Retinitis s. d.
Serpiginöses Ulcus corneae s. d.
Serum-Therapie bei Ulcus corneae s. d. — bei inficirten Hornhautwunden 386. — bei Hypopyon-Keratitis 449.
Sexualorgane s. Geschlechtsorgane.
Siderophon 46. 102.
Siderosis s. Verrostung.
Siebbein, Höhle u. -Zellen, s. Sinus ethmoidalis. — Osteom 419.
Silber, Therapie 33.* 123. — Citrat bei Trachom 60. — Salze, neuere 344. — Salze, Wirksamkeit 404.
Simulation, Functionelle Augenstörungen u. — 101. — der Diplopie 113. — von Blindheit 445.
Sinus, Erkrankungen u. Auge 364. — Empyem mit Orbitalphlegmone 421. — ethmoidalis: Entzündung. mit Glaskörper-Trübung u. Netzhaut-Ablösung 58; u. orbitale Complicationen, Pathologie u. Therapie 62. 94. 445; Mucocele 342; Oedem 419. — frontalis: Entzündung, mit Glaskörper-Trübung u. Netzhaut-Ablösung 58; u. orbitale Complicationen, Pathologie u. Therapie 62. 94; ophthalmologische Chirurgie des — 281; Trepanation, Patheticus-Lähmung 422; Mucocele 438. — Highmorshöhle und Eiterung bei 7monatlichem Kind 446.
Sinusitis s. Sinus.
Sizilien, Trachom in — 446.
Skiaskop, Theorie 409.
Skiaskopie, subjective 363. 408. — die — 384. — künstliches Auge für — 424.
Somnoform 448. 464.

Sonnen-Finsterniss-Blendung 110. — Licht-Spectrum 256.
Spaltbildungen s. Colobome.
Spanien, Blennorrhöe-Prophylaxe 398.
Spannung s. Druck.
Spectrum des Gas- u. Sonnenlichtes 256.
Spinalflüssigkeit s. Lumbalpunction.
Sphincter iridis, Contractur des — lichtstarrer Pupillen 222.
Sphincterolysis anterior 402.
Sprachstörungen 236.
Stahl s. a. Magnet. — doppelte Splitter-Verletzung 384. 433 (Ciliar-Insertion der Iris).
Staphylococcus s. Bacillen.
Staphylom, angeborenes Hornhaut— 375. — der Hornhaut, frisches, Linsen-Extraction bei — 112. — Ruptura sclerae in hinterem — 308. — Ciliar— s. d.
Star s. Cataract u. Operation.
Statistik, Trachom — s. d. — der Cataract-Operation s. d. —
Statometrie des Auges 283.
Stauungsblutungen 454.
Stauungspapille 480. — bei Cysticercus cerebri 220. 313. — nach perforirender Verletzung des Ciliarkörpers 27. — u. Hirntumor 280. 401. — recidivirende — bei Hirntumor 286. 301. — nach erfolgreicher Gehirn-Abscess-Operation 341.
Stein in der Thränendrüse 301. — Splitter im Auge 415.
Stenopäische Brillen 438. 450.
Stereoskop für Schielende 52. — Scheinbewegungen in — Bildern 86. 307. — Hand— mit variabler Convergenz 183.
Stereoskopisch(e), die — Messung 212. — das — Sehen 31. 344 (Nachweis). — Bilder für — Uebungen 235. — medicinischer Atlas 235. — Projection —r Photographien 307.
Stirnbein-Höhle s. Sinus frontalis.
Stirnmuskel, Innervation bei Oculomotorius-Lähmung 286.
Strabismus u. Strabotomie s. Schiel(en) u. -Operation.
Streptokokken s. Bacillen.
Subconjunctivale(s), Angioma cavernosum 128. — Bulbusruptur 456. — Cataract-Operation s. d. — Entzündungen 118. — Dermoidcyste 54. — Osteom 74. — Injectionen, therapeutischer Werth 51. 413. 418. 425 (bei sympath. Ophthalmie). — Alkohol-Injection 394. — Kochsalz-Injectionen 375. 441. — Fistel s. Glaucom. — Hetol-Injectionen s. d. — Sublimat-Injectionen bei Blennorrhöe 409. — Tuberculin-Injectionen 410. — Injectionen bei Ablösung der Retina s. R.
Subconjunctivitis rheumatica 400.
Subcutane Kochsalz-Injectionen 398.
Sub-Enucleation 285.
Sublamin 380.
Sublimat s. Subconjunctival.
Subluxation s. Linsen-Luxation.
Successiv-Vergleich 255.
Südpolar-Expedition 379.
Superciliar-Gegend, Aneurysma der — 435.
Supraorbital-Reflexe 62.
Symblepharon s. a. Verwachsung. — congenitales — mit Lidcolobom 110. — totale 397. — ausgedehntes, Besserung durch Haut-Ueberpflanzung 414.
Sympathicus, Einfluss auf die Accommodation 80. — Einfluss des Hals— auf das Auge 107. — Resection bei Glaucom, Basedow s. d. — Lähmung bei Herpes zoster 91.
Sympathische Ophthalmie 438. 479. — Arbeiten aus dem Gebiete der — 212. 220. 272. 362. 389. — Pathologische Anatomie u. Bakteriologie 58. — vollständige mikroskopische Untersuchung 78. — zur Entstehung der — 152. 154. — die — als Metastase 212. — Casuistik 283. — Gefahr der — bei conservativer Behandlung der Augenstümpfe 50. — nach Enucleation 72. — Verhinderung durch Enucleation 282. — 10 Jahre nach der Verletzung 120. — nach 13 Jahren 415. — trotz Jodoform-Einführung nach aseptischer Eisen-Verletzung 155. — chronische, infectiöse 284. — mit centraler Taubheit 342. — subconjunctivale Injectionen am Enucleations-Stumpf bei — 425.
Synästhesie, acustisch-optische 241.
Synchysis scintillans 29. 74.
Syndrom der Hirngeschwülste 405. — neuroparalytisches 406.
Synechie, Zerreissung hinterer — 449.
Syphilis u. Alkohol 408. — Augenkrankheiten durch 121. — des Augenhintergrundes u. Behandlungsmethoden der — 220. — des Gehirns und Rückenmarks, der Thränendrüse, der Thränenwege s. d. — Augen — bei Neugeborenen 343. — Gelenks-Erkrankung bei hereditärer — 382. — hereditäre tardive Augen— 283. — Ophthalmoplegie bei hereditärer — 112. — hereditäre 408. — s. Entzündung der äusseren Augenmuskeln u. des Herzens 209. — Gumma: des Ciliarkörpers 31. 301. 350; der Iris 88; der Conjunctiva bei hereditärer — 377. 449. — Syphilom des Ciliarkörpers 335. 365. — secundäre — des Opticus 309. — Lid-Oedem bei tertiärer — 307. — Sclerose der Lider — 451. — üble Zufälle durch Jodkali bei Augen — 111.

Tabak(s)-Amblyopie 117. 389. 418 (Urin).
Tabes dorsalis, Augensymptome 401. 484 (Erwachsene u. juvenile Pat.). — Opticus-Atrophie 408.

Tageslicht in Schulen s. d.
Tätowirung der Cornea, patholog. Anatomie 25. - 118. — von Pupille u. Iris 409.
Täuschung, Augen- s. d.
Tarsus, Hinüberwachsen der Oberlid-Bindehaut auf den — 84. — Abtragung bei Frühjahrskatarrh 450.
Taschenbesteck s. Instrumente a.
Taschenbuch für Augenärzte 71.
Taube, Lobi optici der — 284.
Tectospinal-Bahn, die absteigende 287.
Teleangiectasie der Orbita 122. — der Corneo-Scleralgrenze 363.
Temperatur u. Glaucomanfall 42. — der Augentropfwasser 301.
Tendinitis rheumatica oculi 400.
Tenon'sche(r) Raum u. —Kapsel 70. — -Kapsel, Adhärenzen bei Panophthalmitis 74. — -Kapsel bei Schieloperation 282. — Glaskugeleinnähung in die — s. Enucleation.
Tenotomie s. Schieloperation.
Teratologie, zur — des Auges 58. — s. a. Angeboren.
Tetanus, cephalischer — nach Orbitalverletzung 96. — nach Augenverletzung 183.
Thalamus opticus, absteigende Verbindungen zwischen — u. Vierhügel 192. — Faserzüge vom — 383.
Therapie. s. Augen—.
Thiere, Phototropismus der — 149. — Glaskörper der Wirbel— s. G. — s. a. Cephalopoden, Huhn, Hund, Kaninchen, Kuh, Taube, Wirbel—.
Thränen-Carunkel s. d. — Blutige — aus dem Ductus naso-lacrymalis 308. — Physiologie und Pathologie der —Absonderung u. —Abfuhr 366.
Thränendrüse, Angiosarcom 371. — Erkrankungen 220. — acute Dacryoadenitis 418. — Dacryoadenitis nach Jodkali 110. — sclerosirende Dacryoadenitis 285. — Endotheliom 216. — Epitheliale Tumoren, Carcinom 301. — Fistel 155. — Geschwülste 216. 285 (u. Pseudo-). — Innervation 175.* 453. — Lipodermoid 27. — Sarcom 128. 285. - Steinbildung in der —301. — Syphilis der — 114. — Tuberculose 377. — Luxation der — 285. 377. — Dacryo-adenocele traumatica 422. — traumatischer Vorfall 353.* 442. — spontaner Vorfall, beiderseits 421. — Einfluss der — auf Infection u. aseptische Augenverletzungen 445.
Thränenkanal, Blutung aus dem — 308. — beim Neger 407. — Stenose u. Nasenleiden 308.
Thränenkanälchen, Pilzconcremente in den — 220. 392. 482. — Mucocele des — 247.
Thränenröhrchen, Aktinomycose der — 111.
Thränensack, Aetiologie der —Erkrankungen 220. — Argyrosis 420. — Ausdehnung 49. — Exstirpation 30. 57 (prophylactische). 112. 116. 153 (prophyl.). — richtige Anlegung des Hautschnittes über dem — 30. — Eiterung: Ursache der acuten 47; bei Trachom 47; Neugeborener 482; Cataractoperation s. d.; Argentum fluoratum bei 437. — Streptococcen-Pericystitis 406. — Syphilis des — 114. — Tumor prälacrymalis 30. 285. — symmetrische Lid-Gangrän und der —Gegend 192.
Thränenwege, Syphilis der — 114. — Pathologie 447. — chirurgische Behandlung der Affectionen der — 284. — Tuberculose 407. — neue Kanüle für die — 427.
Thrombose der Centralgefässe der Netzhaut 113. — der Centralvene der Netzhaut, Anastomosen 301.
Thurm-Schädel s. d.
Tic, verschiedene —Formen am Sehorgan 280.
Tiefen-Wahrnehmung u. Convergenz 54. 77. — binoculare 77.
Tinte s. Schul—.
Toxin(e), Rolle der — bei Augenentzündungen 347. — Wirkung auf die Retina 434.
Toxische Amblyopie s. d.
Trachom, pathologische Anatomie 124. 304 (neuere). — Bacteriologische Untersuchungen über die Aetiologie des — 30. — Studien 283. — zur —Frage 110. 124. Diagnose 30. — das — u. andere Bindehauterkrankungen 126. — differentieller Charakter des — u. Bindehautentzündungen 30. — Conjunctivalgeschwüre, Epitheleinsenkung u. Cystenbildung bei — 220. — Dacryocystitis bei — 47. — Ankyloblepharon durch acutes — 384. — jugendlicher Individuen 117. — als Volks- u. Heereskrankheit 335. — Statistik in Schweden 158. — staatliche Bekämpfung des — 47; in Preussen 230.* — u. eitrige Ophthalmie in Aegypten 114. 115. 284. — in Aegypten 113. 115. — in Sizilien 446. — Bekämpfung in Ungarn 219. — Behandlung mit Kupfer- und Silbercitrat 60. 123. 221. 395; mit Phenol 95; mit Röntgenstrahlen 244. 245; Geschichte 253. 272. — Ausquetschung 126. 458 (Knapp). — chirurgische Behandlung 273; Scarification u. Bürstung 405; Auskratzen mit Volkmann'schen Löffel 441. — s. a. Pannus.
Tractus opticus, Faserverlauf im — 103.
Transplantation der Cornea s. d. — s. a. Plastik. — von Hautlappen 409.
Trauma s. Verletzung.
Traumatische(s) Aphakie, Augenmuskellähmung, Cataract, Ciliarstaphylom, Cornea-Erkrankung, Cysten, Iriscysten,

Irisverlust, Obliquus-, Oculomotorius- u. Trochlearislähmung. Hysterie, Neurose, Retinalveränderungen, Pupillenlähmung, Myopie s. d.
Trichiasis-Operation 440; Jäsche-Arlt 347.
Trichloressigsäure bei Ulcus corneae 246.
Trochlearis s. Obliquus superior.
Tuberculin, TR bei Iristuberculose 83. — Subconjunctival s. d.
Tuberculose, Enucleation bei — 362. — Miliar — der Chorioidea als Symptom allgemeiner Miliar — 223. — Pseudo — u. gutartige — des Auges 239. — des vorderen Bulbus 74. — des Auges 420. 456. — intrabulbäre — bei Kindern u. Netzhauttumoren, Differentialdiagnose 83. — endogen erzeugte — des Auges 154. 299. — der Chorioidea, Conjunctiva, Cornea, Corneo-Scleralgrenze, Iris, des Pons, der Thränenwege s. d.
Tuberculöse Panophthalmitis s. d. — Aderhautgeschwulst s. Chorioidea.
Tübingen, Universitäts-Augenklinik in — 126. 255.
Tumor(en) s. Geschwülste.
Tusch-Injectionen im Augapfel 303.
Typhus, metastatische Ophthalmie nach — abdominalis 111.

Ueberanstrengung der Augen 348.
Ueberpflanzung s. Transplantation.
Ulcus corneae, anästhetisches 424. — neue Behandlung, Carbolsäure als Causticum 52. — Behandlung 393. — chronicum 102. 248. — bei Blennorrhoe, Behandlung 219. — Caustik bei — 413. — rodens 446 (Therapie). — serpiginosum: Bacteriologie 185; Behandlung 51. — Serumtherapie 220. — Transplantation bei — 370. — Trichloressigsäure bei infectiösen — 246. — trophisches s. Keratitis neuroparalytica.
Ultraviolette(s) Strahlen-Wirkung auf die Netzhaut des linsenlosen u. linsenhaltigen Auges 219. — Experimentelles über — Licht 220. — Schutzbrillen gegen — 404.
Unfall(s)-Erfahrungen auf dem Gebiete der — Versicherung 109. — Verletzungen im Bergwerk 461. — Abschätzung der Erwerbsbeschränkung durch — -Verletzung 121. — Augenerkrankungen u. Unfallgesetz 282. — Hysterie, traumatische s. d. — Glaucom in Folge eines — 193.* — Ophthalmoplegia interna als — Folge 452. — Sehnerven- u. Netzhautentzündung als — Folge 453. — Nystagmus bei — Nervenkranken 453. — s. a. Beruf, Eisenindustrie.
Ungarn, Trachombekämpfung in — 219. — Ursachen der Blindheit in Nieder— 271. — Beiträge zur Augenheilkunde 271. 400.
Universität s. a. Berichte. — Refractionsmessung an — 401.
Unterbindungspincetten s. Instrumente a.
Unterkiefer-Luxation in die Orbita 283.
Unterricht s. Schulen.
Untersuchungsmethoden, die — des Auges 237.
Urämische Amaurose 124.
Urin bei Tabak-Alkohol-Amblyopie 418.
Uterinblutung, Opticusatrophie nach — 285.
Uvea(e), Colobom 283. — Ectropium congenitum 322.* 407.
Uvealtractus-Erkrankungen 396. 479. — Descemetitis bei — 216.
Uveïtis, Discussion über — 71. 350. — Aetiologie u. Statistik der primären — 128. — grosse Salicyldosen bei — 187

Vaccine Ophtalmie 392.
Varicellen der Conjunctiva 52.
Vasogen, Jod— 433.
Vasomotorisch s. Gefässe und -Erkrankungen.
Venen, optico-ciliare 211. — vorticosae choriovaginales in kurzsichtigen Augen 216. — s. a. Gefässe, Centralvene.
Verätzung, die —en des Auges 242.
Vergiftung, Chinin — s. d. — Anilinöl — 426. — Wurst — s. d. — mit Paraphenyl-Endiamin 219. — s. a. Intoxication.
Verknöcherungen im Auge 375. — der Aderhaut u. des Glaskörpers 411.
Verletzung(en) des Auges 484. — seltene perforirende der Cornea 40.* — Veränderungen der Retina durch — s. d. — Prophylaxe septischer Infection bei — 57. 153. — Behandlung inficirter — mit Acetozon 187. — Prognose u. Behandlung inficirter Augen — 312. — Tetanus nach Augen — 183. — und Augenschutz in Eisen- u. Stahlindustrie 392. — doppelte — durch Eisen, Fremdkörper, Stahl s. d. — durch Schultinte 391. — Keratoconus u. — (Faustschlag) 112. — Hysterie, traumatische s. d. — Ptosis durch — s. d. — der Linse s. Cataracta traumatica. — des Ciliarkörpers, der Cornea, des Gehirns, der Linsenkapsel, Orbita, des Opticus, Schädels s. d. — Explosions — durch Dynamit u. Pulver 460. — durch Flaschenkork 466. — Geburts — s. d. — s. a. Aniridie, Blitz, Contusio, Fremdkörper, Luxation, Ruptur, Schuss —, Traumatisch, Unfall, Verätzung.
Verrostung des Auges 155.
Verwachsung, seltene — nach Gonorrhöe 67.*
Vierhügel, oculare Symptome bei Er-

krankungen der — 90. — Verbindungen zwischen Sehhügel u. — 192.
Villanova, Arnaldi di, de confortatione visus 270.
Visimeter 223.
Vorderkammer, Bildung von Glashäuten in der — 28. 374. — Glas in der — s. d. — Lufteinblasung in die — bei Tuberculose 111. — bei Glaucom s. d. — Epithelauskleidung der — als Glaucom-Ursache 154. — Pigmentnetz in — s. Melanosis. — Winkel bei Glaucom 403.
Vorlagerung s. Schieloperation.

Wärme, Elektrische — s. d.
Wasserstoffsuperoxyd in der Augentherapie 85. 86.
Wehrpflichtige(n), Augengebrechen der — 93.
Weich-Star s. Cataractoperation.
Weinen, angeborener Mangel des psychischen u. reflectorischen — 308.
Wingen, Tageslichtmessung u. Helligkeitsprüfung nach — 48. 49.
Wirbel-Thiere s. d. — -Venen s. d.
Wochenbett s. Puerperium.
Wortblindheit, angeborene 264.*
Wundbehandlung, offene, nach Augenoperationen 271. 376. — Keimzahl unter verschiedener — 381.
Wunden s. Verletzungen.
Wurstvergiftung, Papilloretinitis bei — 87.

Xanthelasma, Lid—, Elektrolyse 111. — Histologie 283. 285.
Xerose, Anatomie der Plaques bei — 388. — Bacillus s. d.
X-Strahlen s. Röntgenstrahlen.

Yohimbin (Spiegel) als locales Anästheticum 221. 397. 438.

Zangen-Geburt s. d.
Zeitungen, Druck der — 271.
Ziffern auf der Iris 386.
Zirbeldrüse, oculare Symptome bei Erkrankungen der — 90.
Zona ophthalmica 422.
Zonula-Fasern, Sichtbarkeit im Pupillar-Gebiet 90.
Zonulotomie s. Cataract-Operation.
Zündhütchen in der Iris 455.
Zungen-Krebs, Ophthalmoplegie bei — 112.

Autorenregister.

* Originalartikel.

Abadie 111. 284. 405.
Abalea 425.
Abel 403.
Abelsdorff 46. 380.
Ackermann 85.
Ahlström 118. 127. 257*. 289*.
Albada. von 77.
Albertotti 150. 437. 449. 451.
Alexander, L. 310. 386.
Allard 51.
Allemann 56. 411.
Allport 411.
Alonso 423. 424. 425.
Alt 121. 122. 248. 249.
Alter 223. 246.
Altobelli 465.
Alvarado 453.
Alvaro 446.
Ambialet 283.
Anderson 347. 389.
Angelucci 437.
Antonelli 285 406.
Apelt 453.
Apetz 382.
Arlt, F. R. v. 60. 221. 397.
Armaignac 116.
Arndt, M. 286.
Arnheim 95.
Aron 392.
Ascher 29.
Asayama 78.
Asmus 312.
Aubineau 281.
Augstein 91.
Awerbach 482.
Ayres 121.
Axenfeld 57. 62. 124. 152. 153. 219. 286. 299. 447. 448.

Baas 183. 343.
Babrilow 386.
Bach 90. 238. 368. 453.
Back 413.
Badal 114.
Bailliart 31.
Bakrylow 383.
Balduin 101.
Ball 54. 189.
Bałłaban 371.
Baquis 437.
Barabaschew 454.
Bardelli 440.
Barnes 120. 404.
Barret 52.
Bartels 399.
Basso 438. 443. 447. 450.
Bastian 236.
Baudry 113.
Baum 128.
Bayer, Fr. 160.
Becker, H. 381.
Behr 125.
Belke 255.
Bellarminoff 454.
Bellencontre 49. 63. 109.
Bellinzona 467.
Benedetti 437.
Bénoit 362.
Berardinis, de 436. 441.
Berendes 70.
Bergh, van den 363. 408.
Berger, E. 123. 124. 181. 396.
Berger, H. 390.
Bernard 101.
Bernardo 466.
Bernheimer 21. 219.
Bertram 392.
Best 307.
Bettrémieux 73. 362.
Bichelonne 280.
Bielschowsky 223. 302.
Bielsky 217.
Bietti 300. 432. 435. 436. 437.
Birch-Hirschfeld 215. 219. 302.
Bjerke 103. 209. 237. 368.
Bjerrum 97.*
Bistis 283.
Black 119.

Blaschek 83. 342.
Blaskovics, v. 271. 272. 401. 402.
Blumenthal, L. 127.
Bocci 426. 441. 447.
Bock, E. 191. 253. 395
Böger 123.
Boese 340.
Bohn 125.
Bolburn 121.
Boldt 335.
Bonfiglio 441.
Bono, de 446.
Bordley 52. 415.
Borsch 118.
Borthen 187.
Bosc 111.
Bouchart 50. 111. 282. 283.
Bourdeaux 283. 407.
Bourgeois 50. 116. 282.
Bouzitat 408.
Bradfield 413.
Brady 247.
Brandenburg 311.
Brandes 388.
Brandt, Leo 94.
Braunstein 140.* 176.* 182. 199.*
Brissaud 31.
Broca 409.
Broeckaert 58.
Bronner 46. 103. 248.
Brüning 126.
Brun 150.
Bruns, O. 82.
Bruns, H. D. 216 419.
Brunson 121.
Bublitz 455.
Buchanan 221.
Buchmann 244. 298.
Bürstenbinder 87.
Bull (Paris) 415.
Bull (New York) 418.
Bull, Ole 335.
Bullard 248.
Buller 409.
Bulson 246.
Bumke 286. 383.
Burnett 121. 247. 345.
Burnham 188.
Buscherhoff 461.
Businelli 448.
Busse 209.
Bylsma 397.

Cabant 483.
Cakenberg 74.
Calderaro 445. 449. 450.
Calkins 96.
Camp, de la 455.
Campbell 271. 412.
Cannas 433.
Cantonell 481.
Capauner 116. 184.
Capellini 464. 465.
Carra 408.
Carthy 62.
Casali 442.
Caspar 376. 391.
Cassidy 245.
Cerviček 384.
Chacon 421. 423.
Chaillons 280.
Challons 30.
Chavez 423.
Chédoudi 405.
Chevallereau 31. 280. 285.
Chiari 426. 440.
Chisolm 345.
Chorezew 221.
Cirincione 30. 161.* 242. 377. 441. 447. 449. 450.
Clark 419.
Clauder 344.
Clausen 460.
Coburn 53.
Cohn, H. 48. 49. 219. 271. 398.
Cohn, M. 128.
Colburn 346.
Collins 244. 348.
Collomb 283.
Colombo 438. 451.
Conor 113.
Constantinesco 112.
Coppez 71. 74. 94. 112. 113. 285. 386. 388. 405.
Corda 438.
Cordiale 408.
Cosmettatos 284.
Cowl 25.
Cramer 454.
Critchett 383.
Cross 223.
Cruchaudeau 112.
Crzellitzer 24. 249.
Csapodi 401.
Czapski 218.
Czermak 219. 394.

Dahlfeld 235.
Dahlström 303.
Darier 109. 110. 111. 404. 410.
Davis 348.
Dawnay 389.
Dean 414.
Deane 298.
Delamare 113.
Demaria 285.
Demicheri 114. 116. 421. 422.
Denti 448. 464.
Derby, G. S. 300. 301.
Deschamps 281.
Desgouttes 377.
Deshusses 112.
Desvaux 49.
Deutschmann 400.
Dianoux 280. 282.
Dimmer 94. 341. 342.
Dodd 298.
Dolganoff 373.

Donovan 413.
Dor 112. 377.
Doyne 313. 389. 404.
Driver 464.
Drobinsky 382.
Duane 216. 416. 419.
Duclos 408.
Dufour 80.
Dujardin 110.
Duret 405.
Dutoit 376.
Dutt 244.
Duyse, van 72. 386. 388.
Dycumeester 375.

Eaton 412.
Edelmann 306.
Edsall 418.
Ehmann 463.
Ellet 119. 247. 412.
Elmassian 30
Elsa 123.
Elschnig 60. 77. 151. 154. 190. 277.
Emmanuel 83. 303.
Emmert 214.
Ensor 410.
Ercklentz 64.
Erdridge-Green 119.
Ernst 192.
Erwin 344.
Euler 457.
Evans 120.
Eversbusch 56. 350. 564.
Ewetzky 335. 365.
Ewing 248.

Fabian 186.
Fabre 408.
Fage 29. 50. 281.
Falta 59.
Fehr 21. 24. 27. 28. 129.* 291.*
Feilchenfeld 325.* 391.
Feldhaus 138.*
Félix 111.
Fergus 389.
Fernandez 407. 421. 422.
Ferri 440.
Ferron 117.
Fisher 62. 188. 389.
Flatau, G. 185.
Fleischer 308.
Flemming 389.
Fox 416.
Franck 372.
Frank, Mortimer 417.
Franke 218.
Friedenberg 419.
Friedenwald, H. 54. 71. 188. 350.
Friedman, A. C. 119.
Fries 126.
Fritsch, G. 215.
Fröhlich, K. 156.
Fuchs, A. 191. 459.
Fuchs, E. 59. 275. 350.

Gagnière 407.
Galezowski 50. 113. 283.
Galiani 440.
Gallenga 428. 435.
Gallier 117.
Gamble 414.
Gasparrini 448.
Gau 126.
Geissler 253.
Genth 183. 484.
Gerock 124. 352.
Gibbons 51.
Gifford 119.
Gilbert, Murray 53.
Gillivray 410.
Ginestous 31.
Ginsberg 74.
Giulini 386.
Gleason 411.
Godts 455.
Goldberg 473.
Goldzieher 169.* 219. 225.*
Golowin 182.
Gomperz 235.
Gonella 464.
Gonin 30. 117. 284.
Gontermann 381.
Gonzales 422. 424.
Goux 414.
Gowring 409.
Gradenigo 282. 437. 440.
Gradle 118. 245.
Graeflin 186. 340.
Grave 425.
Greeff 76. 335.
Green 102. 245.
Grekow 457.
Griffin 51. 413.
Grimsdale 220. 409.
Grönholm 57.
Groenouw 21. 191.
Groger 457.
Gros 126.
Gròsz, v. 219. 272. 401. 403.
Grossmann 46. 101.
Gründgens 124.
Gruening 421.
Grunert 219. 279.
Guibert 29. 111.
Gunn 46. 52. 101.
Gutmann, A. 343.
Guttmann 180.

Haab 335. 422.
Haag 452. 453.
Haberkamp 399.
Haike 221.
Hála 184. 343.
Hale 55. 246. 247. 344. 413. 422.
Hallauer 372.
Hallwachs 183.
Haltenhoff 96.
Hamburger, C. 219.
Hancock 417.

Handmann 83.
Hanke 151.
Hansell 54. 71. 119. 412. 413.
Harman 298. 389.
Harms 313. 395.
Hatti 428. 434.
Hauenschild 124.
Hauer 403.
Haupt 314.
Hegg 218.
Heilborn 397.
Heimann 482.
Heine, L. 152. 212. 220. 241.
Heine, N. 86.
Helbronn 479.
Helmbrecht 463.
Henderson 122. 349. 415. 417.
Herbert 150. 298.
Herford 185.
Hermann 393.
Hertel 210. 220. 370.
Herzfeld 47.
Herzog 220.
Hess 21. 255. 364.
Hilbert 156. 340. 396.
Hillemanns 392.
Hippel, E. v. 81. 220. 240. 382.
Hirota 89.
Hirsch 186. 217.
Hirschberg, J. 9.* 24. 25. 28. 93. 206.* 219. 315. 321.* 360.* 446.
Hoche 380.
Hochheim 209. 382.
Höeg 211.
Hoeve, van der 216.
Hoffmann 125.
Holbs 344.
Holden 216.
Holth 280.
Holzhäuser 381.
Hoor 60.
Hoppe 46. 84. 230.* 276. 458.
Hormuth 301.
Horovitz 381.
Hotz 346.
Howe 118. 119. 188.
Hubbel 420.
Hummelsheim 86.
Huss 85. 86.

Jackson 119. 122. 188. 344. 347. 420.
Jacobsohn 27.
Jacoby 220. 313.
Jacovides 114. 115. 284.
Jäger, J. 59.
Janet 282.
Jankau 71.
Javal 235.
Jellinek 190.
Jennings 55.
Jessop 120. 298.
Imre 380. 401.
Inman 418.
Inouye 400.
Jocqs 49. 109. 111.
Joerss 308.
Johnson 312.
Johnston 345. 410. 415.
Jolly, Fr. 64.
Jordan 411.
Ischreyt 87. 373.
Ishikuro 461.
Issekutz, v. 401.
Junius 304.

Kako 154. 155.
Kallius 191.
Kalt 281.
Kampherstein 88. 153. 308.
Kaplan 383.
Kasas 182.
Kauffmann 455.
Kayser 88. 300.
Keiper 189.
Kempner 153.
Keown, Mc 102. 248.
Keràval 63.
Khouri 117.
Kinealy 389.
Kipp 51. 122. 187. 248. 320.
Klein, H. 457.
Klinedinst 187.
Knaebel 61.
Knape 28.
Knapp, H. 418.
Knopf 340.
Kocher 127. 270.
Kochmann 221.
Koelle 192.
Kölliker 149. 459.
König, Arthur 151.
König, E. 191.
Königsberger 149. 235.
Königshöfer 110.
Königstein 159. 253.
Koerber 91. 92. 343.
Kohnstamm, O. 287.
Kopff 112.
Koppen 109.
Kos 93. 384.
Koster 90. 185.
Kraus, J. 183.
Krauss, Fr. 55. 184. 343.
Kreutz 384.
Krotow 386.
Krückmann 220. 302.
Krüdener, v. 220.
Krüger, A. 183. 185.
Krukenberg 301.
Kubli 386.
Kuhnt 183. 184. 449.
Kutten 363.
Kuwahara 262.*

Laas 155.
Ladd-Franklin 180.
Lagrange 282.
Lakah 117.

Landolt, E. 115. 237. 284.
Landolt, H. 453.
Lang, W. 350.
Lange, O. 312. 395.
Lapersonne, de 31. 114. 115. 283. 284. 285. 407.
Laqueur 220.
Lauber 241.
Laurans 335.
Lavagna 58. 433.
Lawford 244.
Lazenius 84.
Leber 338.
Lee 46. 102.
Lehmann 24.
Leitner 272. 402.
Lenhossék 151. 182.
Leopold 63. 122.
Leplat 73.
Lepmann 110.
Levi 109. 301.
Levinsohn, G. 94. 107. 220. 286. 394.
Lewis 188. 246. 346.
Liebrecht 311. 480.
Liebreich, R. 84. 116. 188.
Lieto-Vollaro 301. 439.
Lindenmeyer 473.
Lindner 94. 124.
Lister, W. P. 313. 349. 417.
Lobanoff 383.
Lodato 426. 429. 430. 432. 440.
Lodge 103.
Löschmann 47.
Loeser 67.* 90.
Loewy, R. 123. 181.
Lohnstein 342.
Lopez 408. 423.
Lor 116.
Lotin 328.* 357.*
Lottin 182.
Ludwig 303.
Lüttge 104.

Maccallan 298.
Mack 403.
Maddox 52. 111.
Magaldi 439.
Maggi 430. 451.
Magnani 438. 450.
Maier, F. J. 126.
Majano 444.
Majewski 220.
Maklakow 50.
Malone 344.
Manché 450.
Mandonnet 118.
Manolescu 50.
Manz 123.
Marburg 483.
Marcuse, Max 60.
Margulies 223.
Mariani 466.
Marina 96.
Marple 71. 350. 412. 421.
Martin 119.
Maslennikow 386.
Maurizi 434. 453.
Maurizii 444.
Maxwell 245.
Mayeda 127. 223. 288. 390.
Maynard 245. 352.
Mayor 244. 389.
Mazet 283.
Mazza 437.
Mc Carthy 62.
Mc Keown 102. 248.
M Gillivray 410.
Meige 280.
Melzer 160.
Menacho 422.
Mend 469.
Mengelberg 398.
Menzies 46. 102. 120.
Merkel, Fr. 191.
Mettey 406.
Mets, de 455.
Meyer, H. 238. 368.
Meyer, Paul 33.* 123. 196.*
Meyerhof 221.
Micas, de 117.
Miceli 426.
Michel, Gg. 61.
Michel, J. v. 149.
Minor 51.
Mirto 465.
Mitchell 345.
Moissonier 405. 406.
Moñacho 423.
Monesi 438.
Monthus 115.
Morax 30. 117. 150. 281.
Moreni 438.
Morgano 433. 437.
Morinami 456.
Morton 181. 187.
Motais 223.
Motte, la 118.
Moulton 247.
ΜΠΙΣΤΗ 235.
Müller 377.
Müller, L. 86. 87. 154. 220. 252. 307.
Mulder 155.
Murray 346.

Nacmers 115.
Nagel, C. S. 416.
Nagel, W. A. 307.
Nakagawa 217.
Natanson 310. 386.
Nedden zur 154. 155. 220. 308. 340. 392. 393.
Neese 307.
Neisser, A. 235.
Nettleship 101. 348. 389. 417.
Neuburger, S. 155. 156.
Nicati 285.
Nicolai 31. 116.
Nieden 207.
Njemtschenkow 95.

Nonne 192.
Nuël 54. 72. 189.

Oatmann 352.
Obarrio 423. 425.
Ohlemann 396.
Oliver 56. 120. 122. 320. 350. 416. 424.
Opin 115. 125. 407.
Oppenheimer 47. 391.
Oppolzer, v. 256.
Orlandini 446.
Orth 76. 335.
Osborne 58. 374.
Ostino 441.
Ovio 431. 432. 438. 450.

Pagenstecher, A. H. 104. 106.
Paine 297.
Palleroni 451.
Panas 31. 113. 114. 115. 188. 249.
Panni 442.
Pansier 58. 270. 335.
Parsons 46. 102. 119. 181. 214. 244. 349. 350. 418.
Péchin 31. 51. 112.
Pegoraro 465. 466.
Pergens 85. 89. 186. 310.
Pes 371. 464.
Peschel 148.* 394.
Petella 426. 438. 443.
Petermann 247.
Peters 109. 110. 124. 216. 220.
Petit 31.
Pfalz 220.
Pfingst 187.
Pflüger 84. 155. 428.
Philipps 185.
Pichler 454.
Pihl 159. 475.
Piltz 128. 222. 287.
Piotrowski 64.
Piquero 408.
Placzek 454.
Poynton 297.
Pollack, B. 185.
Pollock 417.
Polte 375.
Pólya 403.
Pooley 420.
Posey 149. 246. 346.
Possek 342.
Pouchet 406.
Poulard 285. 406. 407. 409.
Pourquié 424.
Praun 324.*
Preindlsberger 454.
Prince 121.
Prinke 303.
Prioux 110.
Pröbsting 381.
Pröller 370.
Prokopenko 106.
Puccioni 444. 445.
Purtscher 353.*
Pusey 371. 415.
Pyle 421.

Quervain, de 270.
Quintella 422.

Radl 149.
Rählmann 47. 89. 220. 399.
Ramony 443.
Ramos 422. 425.
Ramsay 314.
Randolph 347.
Rauber 234.
Raudnitz 375.
Raviart 63.
Rayne 245.
Re 427. 428. 431.
Reck 245. 415. 419.
Reichardt, M. 287. 351.
Reimar 184.
Reinstein 288.
Reis, W. 84. 238. 393.
Rémy 113. 408.
Retherer 459.
Reuchlin 463.
Reuss, v. 128. 159.
Ricchi 465.
Ridley 389.
Rimowitsch 386.
Ring 419.
Risley 246. 418.
Robinson 95. 186.
Rochon-Duvigneaud 284. 335. 407.
Römer 80. 91. 212. 220.
Rogman 73. 117. 362. 387.
Rohmer 29.
Rollet 112. 113. 377. 406.
Rombolotti 215. 441.
Roselli 440. 443. 444.
Rosenstein 24. 25. 26.
Roth 400.
Rothmann 125. 222.
Roullièa 405.
Roux 284. 406.
Roy 421.
Rübencamp 271.
Ruge 80. 87.
Rumschewitsch 88. 309. 375. 395.
Runte 375.
Ruppel 109.
Russel 244.
Rutten 49. 109. 111. 363. 387.

Sachs 484.
Sachsalber 343.
Saemisch 21.
Saenger, A. 62. 95.
Sala 87.
Salffner 82.
Salomon 128.
Salomonsohn, H. 211. 286. 311. 397.
Salva 116.
Salvo 433. 440.

Salzmann 339.
Sampson 414.
Sandford 46.
Santos-Fernandez 407. 421. 422.
Santucci 437. 440. 441. 442.
Sartorius 456.
Sauer 126.
Savage 187. 412.
Scaffidi 455.
Scelling 444.
Schaaf 459.
Schaternikoff 224. 256.
Schaumann 222.
Scheer 193.*
Schenk 308.
Schicklberger 94.
Schieck 79. 220. 279.
Schiele 375. 398.
Schillinger 127.
Schirmer 366.
Schliess 123.
Schlösser 220.
Schmidt-Rimpler 376.
Schneider, P. 56.
Schneidt 462.
Schöler, F. 24. 28. 64. 85.
Schön 29. 85. 118.
Scholtz 253. 272. 402. 404.
Schoute 340.
Schuleck 271. 400. 403. 404.
Schultz 127.
Schulze, W. 301.
Schumann 255.
Schuster, P. 94.
Schwarz, E. 242. 390.
Schwarz, O. 235. 335.
Schweinitz, de 51. 71. 246. 347. 350. 418. 420.
Schwitzer 403.
Scott, A. 216.
Scott, K. 280.
Scrini 283. 407.
Seggel 309. 350.
Selenkowsky 373.
Sempé 280.
Sendral 283.
Senn 376. 405.
Seo 88.
Sergiewski 455.
Severi 434.
Sgrosso 442.
Sidler-Huguenin 311. 343.
Sievers 110.
Siklóssy, v. 88.
Silva 424.
Simeon 46.
Singer 62.
Sintenis 455.
Snell 101. 102. 299.
Snellen, H. 21. 364.
Snowball 182.
Sokoloff 373.
Sommer 308. 399.
Spalding 420.
Speciale-Cirincione 449.
Spemann 469.
Speyr, de 407. 409.
Spicer 389.
Sprenker 125.
Spühler 278.
Spuhler 313.
Ssuchow 455.
Stargardt 239.
Stasinski 399.
Stedmann 418.
Steele 412.
Steffens 309.
Stein, L. 91.
Steindorff 25. 27. 42. 267.* 408.
Steiner, L. 65.*
Stelzner 241.
Stephens 381.
Stephenson, S. 101, 120. 298.
Stilling 151. 183. 274.
Stirling 189. 344
Stock, W. 152. 154. 299. 300.
Stölting 105.
Stoewer 78. 153. 310.
Stood 49.
Story 52.
Strasburger 62. 95.
Strzeminski 50. 211. 282. 408. 458.
Süsskind 153.
Suker 53. 110. 118. 346.
Sulzer 117.
Suter 411.
Sweet 421.
Sym 410.
Syndaker 54. 414.
Szilly, v. 309.

Tarasewitsch 383.
Tarducci 413. 441.
Tartuferi 441.
Tashiro 462.
Taylor 46. 187. 415. 419.
Teillais 282.
Tempelhof 456.
Terrien 62. 114. 283.
Terson 30. 49. 109. 116. 281. 282. 285.
Tertsch 106. 369.
Theobald 52. 420.
Thomsen 244. 373.
Thorner, W. 94. 270.
Thye 303.
Todd 247.
Tooke 301.
Topolanski 252.
Tornabene 427.
Tornatola 376. 438.
Tranies 483.
Trantas 256.
Tridondani 467.
Trombetta 441. 466.
Troncoso 55. 409. 424. 425.
Trousseau 112. 117. 405.
Truc 280.
Tschermak 103.

Tscherning 450.
Tschirjew 386.
Turnowsky 160.

Uhthoff 21. 191. 220. 235.
Ulbrich 340.
Urbahn 458.

Vacher 31.
Vagliasindi 443.
Valenti 427. 432. 436. 443. 445.
Valk 53.
Valois 50. 283.
Valude 30. 281.
Vaucleroy 405.
Veasey 55. 119.
Velez 423. 425.
Velhagen 108.
Verhoeff 344. 417.
Verhoefft 54. 155.
Versari 466.
Vetter 303.
Veverka 220.
Villard 111. 280. 281. 283. 377.
Vinsonhaler 416.
Virchow, H. 70.
Vix 192.
Voïlas 126.
Volkmann 306. 313.
Vollbracht 483.
Vossius 287.
Vries, de 80.

Wähle 278.
Wagenmann 220.
Wagner 216.
Wagner, R. 309.
Wahlfors 217.
Waldmann 402.
Wecker, de 30. 282.
Weeks 245.
Weill, G. 340.
Weill, J. 249. 345.
Weinhold 310.
Weinstein 374.
Weiss, E. 90. 343. 456.
Wells 413.
Welt 58.
Wend 192.
Werncke 301.
Werner, L. 181.
Wernicke 264.* 424.
Wescott 120.
Wessely 382.
Westphal 483.
Wetz 125.
Wicherkiewicz 48.
Wichmann 383. 391.
Widmark 46. 102. 188.
Wiener 28. 248. 374.
Wiesinger 458.
Wilder 71. 344. 350. 413.
Williams 421.
Willmer 420.
Wing 414.
Wingenroth 389.
Winselmann 86. 110. 400.
Wintersteiner 220. 308.
Wirth 456.
Wittemberski 342.
Wölfflin 40.*
Woizechowsky 373.
Wokenius 91. 183.
Wolff, G. 287.
Wolffberg 373. 380. 396. 398. 484.
Wood, C. A. 71. 344. 371. 413.
Woodruff 71. 350. 414.
Woods 71.
Wooton 55.
Worrow 52.
Worth 54. 271.
Wray 102.
Wright 149.
Würdemann 55. 118. 121. 189. 414. 416.
Wygodski 311.

Yakya-Mirza 408.
Yamaguchi 88. 301.
Yarr 101. 120.
Yvert 282.

Zentmayer 246.
Zia 185. 399.
Ziegler 274.
Ziehen 274.
Ziemssen, O. 96.
Zimmermann 113. 448.
Zimmermann, W. 53.
Zirm 397.

Centralblatt

für praktische

AUGENHEILKUNDE.

Herausgegeben von

Prof. Dr. J. Hirschberg, Geh. Med.-Rath, in Berlin.

Monatlich ein Heft. Preis des Jahrganges 12 Mark. Zu beziehen durch alle Buchhandlungen des In- und Auslandes und die Postanstalten des Deutschen Reiches.

Januar. Siebenundzwanzigster Jahrgang. 1903.

Inhalt: Photinos Panas. Nekrolog.

Original-Mittheilungen. Ueber Magnet-Operation und über doppelte Durchbohrung des Augapfels seitens eingedrungener Eisensplitter. Von **J. Hirschberg.**

Neue Bücher.

Gesellschaftsberichte. Berliner ophthalmologische Gesellschaft.

Journal-Uebersicht. I. Die ophthalmologische Klinik. 1902. Nr. 14—16. — II. Annales d'oculistique. 1902. Juli—September.

Vermischtes. Nr. 1—2.

Photinos Panas,

geboren am 30. Januar 1832 auf Kephalonia,
gestorben am 6. Januar 1903 zu Roissy bei Paris.

Photinos Panas

wurde am 30. Januar 1832 auf der im blauen jonischen Meer herrlich belegenen Insel Kephalonia geboren. Aerztliche Traditionen waren in seiner Familie lebendig. Der junge Photinos wurde zum Studium der Heilkunde nach Paris gesendet, erwarb 1860 mit der Schrift „Recherches sur l'anatomie des fosses nasales et des voies lacrymales" den Doctor-grad und bald darauf das Bürgerrecht in der grossen Metropole, die schon so vielen Talenten von auswärts Gastfreundschaft gewährte. Bereits 1863 wurde er auf Grund seiner Schrift „des cicatrices vicieuses et des moyens d'y rémédier" zum ausserordentlichen Professor und zum Chirurg der Hospitäler ernannt, 1879 am Hotel Dieu, dem er über 20 Jahre, bis zu seinem vor Kurzem erfolgten Rücktritt, treu geblieben. Im Jahre 1873 wurde er von der Facultät mit den Vorlesungen über Augenheilkunde betraut, 1879 zum ordentlichen Professor dieses Fachs ernannt, und nach seinem Rücktritt zum ordentlichen Honorar-Professor an der Facultät. Auch hat er den Vorsitz in der Société de Chirurgie, sowie in der Académie de Médecine bekleidet. Die Berliner ophthalmologische Gesellschaft hat ihn zu seinem 70. Geburtstage, als ersten, zum Ehrenmitglied gewählt. Die grossen Dienste, die er während der Belagerung von Paris als einer der thätigsten Chirurgen leistete, verschafften ihm den Orden der Ehren-Legion; und die ausserordentlichen Verdienste, welche er sich um die griechische Kolonie in Paris und um die griechische Heimath erwarb, das Grosskreuz des Erlöser-Ordens. Auch seine edle Gattin, Maria geb. Balli, ist griechischen Stammes; sie ist ihm in der 35 jährigen Ehe eine verständnissvolle Mitstreberin und in seinen letzten Krankheitsjahren eine aufopfernde Pflegerin gewesen. Vor einigen Jahren beobachtete Panas nach einem heftigen Fall auf den Bahnsteig den ersten Beginn der progressiven Muskel-Atrophie. Mit philosophischer Ruhe ertrug er sein Leiden. Zuerst gab er die Operationen auf; nachdem er dann noch mit Aufbietung aller Kräfte die ophthalmologische Section des internationalen medicinischen Congresses zu Paris August 1900 so glänzend geleitet und die neue Einrichtung, namentlich den aseptischen Operations-Saal, im Hotel Dieu für seinen Nachfolger, seinen ehemaligen Schüler, Prof. de Lapersonne, eingerichtet, musste er bald (18. Juli 1901) nothgedrungen auch auf die so liebgewonnenen Universitäts-Vorlesungen verzichten und zog sich auf seinen reizenden Landsitz, Schloss Roissy bei Paris, zurück, wo er noch fast bis zu seinen letzten Lebenstagen, mit seinem Assistenten Dr. Scrini, das halb oder ganz fertige Material zu neuen wissenschaftlichen Veröffentlichungen ordnete und herausgab, — bis der Uebergang der Lähmung auf die Athem-Muskeln seinem so überaus thätigen Leben ein Ende setzte. Am 12. Januar 1903 fand die Trauerfeierlichkeit in der griechischen Kirche zu Paris statt, und die Beisetzung in der Gruft dieser

Kirche, unter Theilnahme des Rectors, der ganzen medicinischen Facultät, der Academie de Médecine, des Vorsitzenden der berliner ophthalmologischen Gesellschaft und einer imponirenden Trauer-Versammlung.

Das Lebenswerk von PANAS war gross und mannigfaltig, gelehrt und wohlthätig. Er war der erste Professor der Augenheilkunde an der berühmten Facultät zu Paris, ein geradezu hervorragender Lehrer, dem nicht bloss der Schüler, sondern auch der fremde Besucher mit Vergnügen lauschte, wie auch seine vollendete Ruhe und Technik bei der Operation jedem Kenner als mustergültig auffiel. Er begründete, nachdem er 1879 unsre Universitäts-Einrichtungen persönlich kennen gelernt, die Augenklinik in Hotel-Dieu und das damit verbundene Laboratorium, aus dem so viele ausgezeichnete Arbeiten hervorgegangen sind. Er begründete, mit hervorragenden Forschern, die Archives d'ophtalmologie françaises. Er schuf mit ausgezeichneten Fachgenossen die französische augenärztliche Gesellschaft, deren Vorsitz er lange Jahre hindurch bekleidete und die dem Studium der Augenheilkunde in Frankreich einen so bedeutenden Impuls verliehen hat. Er war der Urheber augenärztlicher Abtheilungen an den grossen Hospitälern zu Paris, der Verfasser eines klassischen Lehrbuchs der Augenheilkunde, — kurz PANAS war derjenige Mann, welchem gegen die Wende der beiden Jahrhunderte einerseits die Ophthalmologie Frankreichs den grössten Dank schuldete, andrerseits die Wissenschaft aller Kultur-Länder einen Platz unter den bedeutendsten Forschern unsres Sonderfachs zuerkannt hat.

Dabei war er seinen Kranken ein Vater, seinen Assistenten und Schülern ein guter Freund, den selbst der bittre Undank Einzelner in seinem Pfade nicht wankend machte, in seiner Familie ein Patriarch, ein biederer, selbstloser Charakter von fleckenloser Reinheit, ein liebenswürdiger, geistreicher Mensch, den man erst dann zu würdigen lernte, wenn man das Glück hatte, in seinem Studirzimmer zu Paris, unter seinen Blumenbeeten im Schlösschen zu Roissy seiner Unterhaltung sich zu erfreuen.

Von seinen Arbeiten aus seiner ersten rein chirurgischen Zeit seien hauptsächlich MALGAIGNE's „Leçons d'orthopédie" hervorgehoben, die er 1862 zusammen mit seinem geistreichen Studien-Genossen GUYON schrieb, welcher mit ihm durch die langen Jahrzehnte in treuer Freundschaft verbunden blieb und mit uns an seiner Bahre trauerte. Dass PANAS aus der Chirurgie hervorgegangen, giebt ihm eine besondere Bedeutung. Dass er die allgemeine Pathologie auch auf dem Sondergebiet als Leitstern verehrte, können nur kurzsichtige Specialisten ihm zum Vorwurf machen.

Unter seinen augenärztlichen Schriften nimmt sein Lehrbuch den ersten Platz ein. (Traité des maladies des yeux, Paris 1892, 2 Bände, 772 u. 514 Seiten.) In diesem Lehrbuch hat er uns ein Werk geschenkt, das die Frucht langer Studien am Krankenbett, im Hörsaal, im Laboratorium darstellt. Die reiche Literatur, namentlich auch die deutsche, hat er überall benutzt,

durchdrungen von der Idee, dass die Zeit vorüber sei, wo man der Wissenschaft Landesgrenzen anweisen wollte.

Klarheit, Kürze, unparteiisches Streben nach wissenschaftlicher Wahrheit, Reife des auf eigener Erfahrung beruhenden Urtheils haben sich hier vereinigt, ein Werk zu schaffen, das durch Einheitlichkeit den Sammelwerken der besten Mitarbeiter überlegen ist. In einem Punkte übertrifft PANAS uns alle, in seiner allgemein-chirurgischen Durchbildung. Eine Reihe von Operationen, namentlich gegen Trichiasis und Ptosis, werden stets mit seinem Namen verknüpft bleiben. Das Werk von PANAS ist die reifste Gabe, welche die heutige französische Schule der Augenheilkunde auf dem Altar der Wissenschaft niedergelegt hat.

Mannigfach und auch heute noch interessant sind die Vorarbeiten zu diesem Hauptwerk:

Leçons sur le strabisme et les paralysies oculaires, 1873. — Leçons sur l'anatomie, la physiologie et la pathologie des voies lacrimales, 1876. — Leçons sur les maladies inflammatoires des membranes internes de l'oeil, 1878. — Leçons sur les rétinites et les neurites optiques, 1878. — Anatomie pathologique de l'oeil, 1879. (Zusammen mit RÉMY.)

Aber auch die Zeit nach dem Erscheinen des Lehrbuches hat uns noch mit wichtigen Arbeiten beschenkt:

Leçons cliniques d'ophtalmologie, 1899. — Anatomie pathologique du glaucome et des tumeurs intraoculaires, 1898. (Zusammen mit ROCHON-DUVIGNEAU.)

Zum Schluss erwähnen wir noch seine hauptsächlichen Veröffentlichungen in Archiven und Journalen.

1. Cas d'atrophie congénitale de l'oeil gauche par suite de variole intrautérine. Gaz. des Hôp. 1871 p. 571. — 2 Sur la kératite cachectique appellée kératite hérédo-syphilitique. (Soc. de chirurgie, Lecture et discussion.) Gaz. des Hôp. 1877 p. 555 f. — 3. Strabisme paralytique. Strabotomie interne. Redressement artificiel du globe oculaire. 1872. Journ. d'Ophth. I p. 535. — 4. Leçons sur le strabisme, les paralysies oculaires, le nystagmus. le blepharospasme. Rédigés et publiés par G. Lorey, revus par le Prof. Panas. Paris 1873. — 5. Des divers procédés d'opération de la cataracte. Soc. de chir. 26 Mars 1873. Gaz. des Hôp. p. 355, 379, 618. — 6. Phlegmon orbitaire. Meningo-encéphalite consecutive. Névrite optique avec amaurose. Perforation spontanée par ostéite des os du crâne. Soc. de chirurg. 5. Nov. 1873. Gaz. des Hôp. p. 1148. Recueil d'Ophth. p. 178—182. — 7. Staphylome cicatriciel presque total de la cornée. Première operation par incision et énucleation du cristallin, insuccès. Trépanation de l'oeil suivie de guérison. Gaz. des Hôp. 1874 p. 156. — 8. Kératite ponctuée. Union méd. 1875. Dec. 28, p. 954. — 9. Ophthalmoscope. Bull. de l'Acad. 1875. Nr. 13. — 10. Perte des mouvements horizontaux des yeux. Soc. de Chirurgie 12. Mai Gaz. des Hôp. p. 454. 1875. — 11. Leçons sur les kératites, précédées d'une étude sur la circulation, l'innervation et la nutrition de l'oeil, et des divers moyens de traitement employés contre les ophthalmies en général, redigées par L. Buzot. Paris 1876. — 12. Contributions à l'étude des troubles circulatoires visibles à l'ophthalmoscope dans les lésions

traumatiques du cerveau. Bull. de l'Acad. de Méd. 1876. Nr. 12. — 13. Considérations pratiques sur les cataractes. Bull. gén. de therap. 1876 p. 207. — 14. Structur des Scheidenraumes des Nervus opticus. Bull. et mém. de la Soc. de chirurgie. 1876 p. 668. October. — 15. Ueber ophthalmoskopisch sichtbare Circulations-Störungen bei Gehirnverletzungen. Bull. de l'Acad. de Méd. p. 182. Fev. 22 u. folg. 1876. — 16. Staphylôme de la cornée ou kératocône. Soc. de chirurg. 1877. 5 Juin und Gaz. méd. Juin. — 17. Mydriatiques et miotiques. Gaz. des Hôp. 1875. p. 252. — 18. Conférences cliniques d'ophthalmologie sur l'aspect ophthalmologique de la macula, le numérotage métriques des verres etc. Réd. et publ. par Chevallereau. Paris 1877. — 19. Le Kératocône. 1877, Gaz. des Hôp. p. 1067. — 20. Leçons sur les rétinites; rédigées par Chevallereau. Paris 1877. p. 265. — 21. Leçons sur les maladies inflammatoires des membranes internes de l'oeil, contenant l'iritis, les choroïdites et le glaucome. Paris 1877. — 22. Deux cas de pannus granuleux de la cornée ayant résisté à la péritomie et à tous les toniques préconisés en pareils cas et qui ont été complétement guéris par l'inoculation blénnorrhagique. Gaz. des Hôp. 1877, p. 1070. — 23. Dangers possibles du tatouage de la cornée. Gaz. des Hôp. 1877, Nr. 85. — 24. Deux observations de kystes de la région superciliaire. Gaz. med. de Paris Nr. 2. (Société de chirurgie, Sept. 1879.) — 25. Coup d'oeil sur l'historique de l'ophthalmologie. Gaz. des Hôp. 1879, Nr. 139 u. 143. — 26. De la paralysie du nerf moteur oculaire consécutive au traumatisme du crâne. 1880. Arch. d'Ophth. I. — 27. De la mydriase. Tribune méd. XIII p. 185. — 28. Du staphylome de la cornée. 1880. Gaz. des Hôp. Nr. 53 p. 361. — 29. Le ptérygion. Ebend. p. 273 et Journ. de méd. et chir. prat. XXX p. 58. — 30. Tumeur de l'oeil. Journ. de méd. et chir. prat. Nr. 51 p. 17. — 31. Indications et contre-indications de l'emploi de l'eau dans les affections de l'oeil. Ebend. Nr. 51 p. 19. — 32. La vue inconsciente. Gaz. des Hôp. 1881. Nr. 76. — 33. Goître exophthalmique ou maladie de Basedow, nature et traitement de cette affection. Arch. d'ophth. 1881, Nr. 1 p. 97. — 34. Examen des conditions qui peuvent influencer les résultates opératoires en ophthalmologie. Progrès med. 1881, p. 1 u. 20. — 35. Sur la cataracte nucléaire de l'enfance simulant la cataracte stratifiée ou zonulaire; déductions opératoires qui en découlent. Arch. d'ophth. II. 1872, p. 481. — 36. Rétine. Journ. de méd. et chir. prat. 1882, XXXI, p. 318. — 37. D'une modification apportée au procédé dit de transplantation du sol ciliaire. Arch. d'ophth. 1882, p. 208. — 38. Blepharospasme hystérique traité par l'élongation du nerf sus-orbitaire. Sem. méd. II, p. 33. — 39. Considérations sur la nature et le traitement de la kératite interstitielle diffuse. Arch. d'ophth. I, Nr. 7, Nov.—Dec. 1881, p. 578. — 40. Tarsoraphia. 1882, Gaz. d'ophth., Nr. 6. — 41. Conjonctivites purulentes d'origine rhumatismale. Gaz. méd. de Paris. 1882, p. 210. — 42. Diagnostic des tumeurs de l'orbite. Semaine méd. Paris 1882, II, p. 213. — 43. Apropos de deux nouvelles observations d'angiomes caverneux de l'orbite. Arch. d'ophth. 1883, p. 1. — 44. Des exostoses fronto-orbitaires. Ebend., p. 289. — 45. De l'inflammation de la bourse celluleuse rétro-oculaire ou ténonite. Ebend., p. 202. — 46. Sur la cataracte nucléaire de l'enfance. Paris, 1883. — 47. Leçons sur le strabisme. Union méd. XXXV, p. 721, 759, 812, 821, 857. — 48. Influence des maladies générales sur l'appareil de la vision. — Des rétinites hémorragiques. Recueil d'ophth. p. 191 et Union méd. XXXVII, p. 501, 681. — 49. Manifestations des maladies générales

sur l'appareil de la vision. Rhumatisme oculaire (Leçon faite à l'Hôtel-Dieu et recueillie par le Dr. de Lapersonne). Union méd. Nr. 57. — 50. Le jéquirity contre les granulations. Bullet. de la Soc. franç. d'ophth. 1884, p. 34. — 51. De la méthode révulsive dans les affections inflammatoires de l'oeil. Semaine méd. IV, p. 221. — 52. De l'amblyopie toxique. Union méd. XXXVII, p. 657. — 53. L'irido-sclérotomie. Arch. d'opht. 1884, IV, p. 481. — 54. Emploi du chlorhydrate de cocaïne. Gaz. hébdom, Nr. 47. — 55. Traitement de la rétinite syphilitique. France méd. Oct. et Union méd. XL, p. 397. — 56. Du choix du meilleur procédé d'extraction de la cataracte. Arch. d'opht. 1885, V, p. 289, 299. — 57. Considérations sur le traitement du kératocone, avec une observation nouvelle à l'appui. Arch. d'opht. V, p. 348. — 58. Exotose du sinus frontal. Semaine méd. Nr. 14, 1885. — 59. Sur l'opération de la cataracte. Ebend. Nr. 15, p. 256. — 60. Des applications de l'antisepsie en chirurgie oculaire. Acad. de méd. de Paris, séance du 24 Mars, et Union méd. 26 Mars. — 61. Quelques considérations sur la pathogénie du goître ophtalmique. Union méd. Nr. 105. — 62. De l'emploi de la cocaïne en ophtalm. Bull. Acad. de méd. Paris, XIV, p. 583. — 63. Kératoglobe. Union méd. XXXIX, p. 239. — 64. Diagnostic d'une thrombose des veines ophtalmiques et des sinus caverneux. Semaine méd. V, p. 255. — 65. Dermoïdes de l'oeil. Union méd. XL, p. 13. — 66. Nouvelles leçons sur les paralysies des muscles de l'oeil. Ebend. p. 469, 565, 637, 721. — 67. Panas et Vassaux, Etude expérimentale sur la tuberculose de la cornée. Arch. d'opht. V, p. 81, 177 et Société franc. d'opht. — 68. D'un nouveau procédé operatoire au ptosis congénital et au ptosis paralytique. Arch. d'opht. V, p. 1. — 69. Du traitement de certaines formes de glaucome sans opération. (Acad. de méd., séance du 15 juin 1886). France méd. Nr. 69, p. 821. — 70. Notice historique d'actualité. Archiv d'opht. VI, p. 97. — 71. Scléro-choroidite antérieure double rhumatismale. Guérison par le salicylate de lithine. France méd. Nr. 99, p. 1145. — 72. Nouvelle seringue pour le lavage intra-oculaire. Arch. d'Opht. VI, p. 471. — 73. Amaurose double déterminée par une méningite chronique de la base du cerveau. Recueil d'opht. p. 651. — 74. Des derniers progrès réalisés dans l'operation de la cataracte par extraction. Bull. Acad. de méd. XV, p. 18 et Therap. contemp. VI, p. 29. — 75. Epithéliomes et dermoïdes du limbe scléro-cornéen. Gaz. méd. de Paris 1886, p. 301. — 76. Du passé et du présent dans l'opération par extraction. Semaine méd. VI, p. 82, 105. — 77. Nouvelles leçons sur les paralysies des muscles de l'oeil. Paris 1886. — 78. Considérations sur les kystes dits séreux de l'orbite, à propos d'une nouvelle observation. Union méd. p. 983. — 79. Etude sur la nutrition de l'oeil d'après les expériences faites avec la fluorescéine et la naphtaline. Bull. de l'Acad. de méd. de Paris, 8 fevrier 1887 et Arch. d'Opht. VII, p. 97. — 80. Contribution à l'étude des tumeurs primitives de la cornée. Paris 1887. — 81. Tuberculose de l'iris. Journ. de méd. et chirug. prat. p. 210. — 82. Hémorrhagie du corps vitré. Bull. méd. Paris, I, p. 179. — 83. Modèle définitif de sa séringue à injections intra-oculaires. Soc. franc. d'opht. Paris 1886. — 84. Les mouches volantes. Progrès méd. 1887, 21. Mai. — 85. Discussion sur la cataracte. Annales d'ocul. Tome 97, p. 244. (Congrès d'opht. de Paris.) — 86. Salicylate de lithine dans les affections oculaires rhumatismales. Journ. de méd. et chirurg. prat., Mai, p. 213. — 87. Considérations sur la pathogénie des kystes dits séreux de l'orbite à propos d'une nouvelle observation. Arch. d'opht. 1887, VII, p. 1.

— 88. Des manifestations oculaires de la lèpre et du traitement qui leur convient. Ebend. p. 481. — 89. Quelques courtes remarques au sujet du travail du Dr. C. Hess de Prague, sur la cataracte naphtalinique. Ebend. p. 552. — 90. Des opérations de cataracte par extraction, pratiquées à la clinique de l'Hotel-Dieu dans les trois dernières années, avec lavage de la chambre antérieure. Arch. d'Opht. 1888, VIII, p. 64. — 91. Cécité subite consécutive à une plaie encéphalique par arme de feu. Union méd. Nr. 89, p. 85. — 92. Valeur de l'erythrophléine en ophtalmologie. Progrès méd. 1888, p. 104; Arch. d'Opht. VIII, p. 161. — 93. De l'enucléation dans la panophtalmie. Arch. d'Opht. VIII, p. 238. — 94. Hématomes spontanés de l'orbite avec un nouveau fait clinique à l'appui. Arch. d'Opht. VIII, p. 158. — 95. Ulcerations de la cornée dans l'ophtalmie purulente. Tumeur de la caroncule (Leçon recuillie par Championnière). Recueil d'opht. 1888, p. 713. — 96. Haematom der Orbita. (Französischer Chirurgen-Congress). Münch. med. Wochenschr. 1888, S. 225. — 97. Pathogénie des lésions cornéennes chez les granuleux. Union méd. 1887, Nr. 148, p. 793. — 98. De la forme tuberculeuse des manifestations oculaires de la lèpre. France méd. Nr. 66, p. 7975. — 99. Périostite suppurée des parois de l'orbite consécutive à une suppuration du sinus frontal. Progrès méd. 1887, VI, p. 549. — 100. Traitement opératoire de l'entropion granuleux. Bull. méd. Paris II, p. 827. — 101. Action thérapeutique de l'antipyrine dans la glycosurie, cataracte diabetique. Acad. de méd.. Séance du 9 April 1889. Arch. d'Opht. 1889, p. 265. — 102. Exploration de l'oeil. Progrès méd. 1888, Nr. 46, p. 405. — 103. Anomalies de développement des yeux, chez un monstre épiencéphale, d'accompagnant d'un double bec-de-lièvre orbito-buccal. Arch. d'Opht. 1889, p. 385. — 104. Actions des inhalations du chlorure d'éthylène pur sur l'oeil. Ebend. p. 77. — 105. La kératite phlycténulaire. Gaz. méd. de Paris 1889. — 106. Maurice Perrin. Arch. d'Opht. 1889, IX, p. 481. — 107. Sur l'action anesthésique locale de la strophantine et de l'ouabaine. Arch. d'Opht. 1890, p. 165. — 108. Episclerite syphilitique. Union méd. XIX, p. 865. — 109. Rapport de l'ophtalmologie avec la médecine générale. (Leçon clinique recueillie par Guillemain.) Rec. d'opht. 1890, p. 633. — 110. Considérations cliniques sur les abcès des sinus frontaux pouvant simuler des lésions indépendantes de la cavité orbitaire. Arch. d'Opht. 1890, p. 231. — 111. Angiome suppuré de l'orbite. Recueil d'opht. 1891, p. 499. — 112. Sur la conjonctivite granuleuse dans les écoles d'Algérie. Bull. Acad. de méd. XXVI, p. 243 et Gaz. des Hôp. p. 952. — 113. Sur le travail de Mr. le Dr. Valude, au sujet de la prophylaxie de l'ophtalmie des nouveau-nés. Ebend. 1891, p. 247. — 114. Double symblepharon cicatriciel, suite de brûlure. Ebend. 1891, p. 99. — 115. Ectropion des deux paupières, suite de lupus, traité et guéri à Saint-Louis. Bull. Acad. de méd. XXVI, p. 95. — 116. Traitement de l'ectropion par la transplantation d'un lambeau cutané. Semaine méd. Nr. 36, p. 291. (Séance de l'Acad. de méd. de 21 Juillet.) — 117. Melanosarcome de la choroide. Bull. méd. 1890, IV, p. 1165. — 118. Nevrite optique d'origine blénorrh. Sem. méd. 1890, p. 477. — 119. Hétéroplastie dermique des paupières. Arch. d'Opht. 1891 XI, p. 483, — 120. Du rôle de l'infection par voie interne ou endosepsie en ophtal. v. Helmholtz'sche Festschrift S. 59. — 121. Anévrisme artério-veineux de la carrotide interne gauche dans le sinus caverneux. Gaz. des Hôp. Nr. 102, p. 952. — 122. Traitement de la conjonctive granul. Ebend. — 123. Angiomes encapsulés et suppurés de l'orbite dans le cours de la fièvre typhoïde. Progrès méd. Nr. 14,

p. 279, 1891. — 124. Traitement des granulations, précédé d'un aperçu historique. Arch. d'Opht. XX, p. 358. — 125. La maturité de la cataracte et les cataractes supramûres. Union méd. 1891, p. 745. — 126. Rapport à l'Acad. de méd. sur la communication du Dr. E. Landolt, intitulée: „De l'abus du mercure dans le traitement des maladies des yeux". Arch. d'Opht. XII, p. 257. — 127. De l'amblyopie quinique. Revue générale de méd. 1899, Nr. 10. — 128. Troubles oculaires d'origine hystéro-traumatique. Méd. moderne 10 Mars 1892. — 129. Prophylaxie des accidents infectieux consécutifs à l'opération de la cataracte. Arch. d'opht. 1893, XIII, p. 593. — 130. L'opération des cataractes congénitales. Progrès méd. 1893, Nr. 7. — 131. Kératite neuro-paralytique. Recueil d'opht. 1893, p. 47. — 132. Kératites phlyctenulaires. Médecine moderne. 1893. — 133. Leçon d'ouverture du cours de clinique ophtalm. de la Faculté. Recueil d'opht. 1894, p. 637. — 134. Paralysies oculaires motrices par pression latérale du crâne. Transact. of the VII. Intern. Ophth.-Congress Edinburgh, S. 48 und Arch. d'Opht. XIV, p. 465. — 135. Dacryoadenite, iritis et conjonctive sero-vasculaire d'origine blénorrhag. Revue générale de clin. et de therap. VIII, 1894, p. 169. — 136. Hémeralopie chez un albuminurique. Ebend. 1893, VII, p. 769. — 137. Névrite optique d'origine blénorrhag. Presse méd. 23 Fevr. 1895. — 138. A discussion on the diagnosis of orbital tumors. British. Med. Assoc. 63. Anual Meet., Sect. of Ophthalm. — Americ. Journ. of Ophth. p. 332. — 139. Sur l'élongation des muscles oculaires dans le traitement du strabisme non paralytique. Acad. des Sciences. Séance du 24. Dec. Annales d'ocul. CXV, p. 60. — 140. Cancroïdes de l'oeil. Gaz. méd. de Paris 1895, Nr. 47, p. 555. — 141. Empyème du sinus maxillaire compliqué d'osteoperiostite orbitaire avec perforation de la voûte; abscès du lobe frontal et atrophie du nerf optique; mort. Bullet. de l'Acad. de Méd. Nr. 10 et Arch. d'Opht. 1895, XV, p. 129. — 142. Autophacoscopie (Acad. de Méd.). Rec. d'opht. 1895, p. 612. — 143. Des pseudoplasmes malins de l'orbite. Revue géner. d'opht. p. 433 et Arch. d'Opht. XV, p. 529. — 144. Dacryoadénite double d'origine amygdalienne. Sem. méd. 1895, Nr. 5. — 145. Double ophtalmoplegie extérieure et héréditaire chez six malades dans la même famille. Annal. d'ocul. CXVI, p. 447 et Arch. d'opht. 1896, XVI, p. 721. — 146. Sarcome choroïdien de la région de la macula avec propagation orbitaire. Ebend. 1896, p. 465. — 147. De l'élongation des muscles oculaires dans le traitement du strabisme non paralytique. Ebend. 1896, p. 1. — 148. Du traitement chirurgical de la myopie. Arch. d'opht. 1897, XVII, p. 65. — 149. Le rôle de l'auto-infection dans les maladies oculaires. Arch. d'opht. XVII, p, 273. — 150. Ténonite et orchite double. Semaine méd. 1897, 13 Janvier. — 151. Kératectomie totale combinée, suivie de suture. Application de cette méthode. Arch. d'opht. 1898, XVIII, p. 545 et Revue géner. d'opht. 1898, p. 27. — 152. Sur les collyres huileux. Arch. d'Opht. XVIII, p. 337. — 153. Pathogénie et traitement du strabisme fonctionel, dit concomitant. Ebend. 401. — 154. Rapport sur un mémoire de Mr. le Dr. Jonnesco intitulé: Resection du sympathique cervical dans le traitement du glaucome. Ebend. p. 448. — 155. Traitement du strabisme. Ann. d'ocul. CXX, 1898, p. 57. — 156. De l'iritis. Méd. moderne, Mars 1898. — 157. Pronostic et traitement du gliome de la rétine. Clinique opht. 1898, Nr. 13. — 158. Traitement du glaucome. Acad. de méd., Juni 1898. — 159. Leçons de Clinique ophtalmologique professées à l'Hotel-Dieu. Rec. et publ. par le Dr. A. Castan. Paris, 1899. — 160. Ueber Augenmuskel-

lähmung auf traumatischer Grundlage. Bericht ü. d. Verhandl. des IX. intern. Ophthalm.-Congr. in Utrecht S. 87. Zeitschr. f. Augenheilk. II. — 161. Klinische Vorlesungen über Ophthalmologie, übersetzt v. Lissizyn u. Malyschew, unter der Redact. von Prof. Krückow (russisch), Moskau. — 162. Paralysies oculaires motrices d'origine traumatique. Arch. d'Opht. 1899, XIX, p. 625. — 163. Ueber traumatischen Exophthalmos. Abschiedsrede im Hotel Dieu, Juni 1901. — 164. Nouvelle statistique de l'opération de strabisme concomitant. Arch. d'Opht. 1901. — 165. Tumeurs epibulbaires du limbe sclero-cornéen. Arch. d'Opht. Jan. 1902. — 166. Pathogénie et traitement du glaucome. Ebend., Fev. 1902. — 167. Blessures du globe et de l'orbite par armes à feu. Ebend., Mars 1902. — 168. Impotence des muscles oculaires extrinsèques par traumatisme. Ebend., Avril 1902. — 169. De certaines dystrophies de la cornée et du limbe conjunctival. Ebd., Mai 1902. — 170. Keratites suppuratives d'origine infectieuse. Ebd., Juin 1902. — 171. Ruptures sclérales traumatiques. Ebd., Juillet 1902. — 172. Des gommes du corps ciliaire, particulierement de celles précoces. Ebd., Août 1902. — 173. Intervention opératoire dans les cataractes secondaires. Ebd., Sept. 1902. — 174. Embolie et thrombose des vaisseaux centraux de la rétine. Ebd., Oct. 1902. - 175. Amblyopie et amaurose par décharge électrique. Eb. Oct. 1902. — 176. Ptosis dit congenital. Ebd., Nov. 1902. — 177. De certaines néoplasies bénignes ayant pour siège le bord libre des paupières. Ebd. Nov. 1902. — 178. Kystes huileux du pourtour de l'orbite. Ebd., Dec. 1902. — 179. Syphilis de voies lacrymales. Ebd., Dec. 1902. — 180. Asepsie et prophylaxie en ophtalmologie. Ebd., XXIII, Nr. 1, Jan. 1903.

Wer diese Zahl der Arbeiten von Photinos Panas an seinem Blick vorübergehen lässt, sagt mit dem Psalmisten: sein Leben währte über siebzig Jahre und, da es Mühe und Arbeit war, so ist es köstlich gewesen.

J. Hirschberg.

Ueber Magnet-Operation und über doppelte Durchbohrung des Augapfels seitens eingedrungener Eisensplitter.[1]

Von J. Hirschberg.

M. H.! Als ich vor einem Menschenalter die eigne Thätigkeit begann, bildeten die Augenverletzungen der Arbeiter zwar auch schon ein sehr wichtiges Gebiet für den Augenarzt; sie hatten aber noch keineswegs diejenige Bedeutung erlangt, welche wegen des gewaltigen Fortschrittes der Industrie, wegen der sozialen Gesetzgebung des Deutschen Reiches und wegen der Erfindung und Vervollkommnung praktisch brauchbarer Augenmagnete heutzutage ihnen zukommt.

Da die von mir für heute beabsichtigte Krankenvorstellung einerseits auch auf Magnet-Operation, andrerseits auf Fremdkörper, welche den Augapfel zweimal durchschlagen haben, sich bezieht, so möchte ich sie

[1] Nach einem Vortrag mit Kranken-Vorstellung in der Berliner Ophth. Gesellsch.



gleich an die interessanten Mittheilungen anschliessen, die wir von Herrn Kollegen LEHMANN[1] gehört haben.

Zunächst zeige ich Ihnen einen *alten* Fall, den ich vor mehr als *fünfzehn* Jahren operirt habe. Am 22. April 1887 war dem 31jährigen das linke Auge beim Eisenhauen erblindet. Am 25. April Iris grün, Eiterabsetzung am Boden der Vorderkammer, Glaskörper voll Blut, 3 mm lange senkrechte verharschte Wunde der Lederhaut am medialen Hornhautrande. In tiefer Narkose wird aussen-unten, 8 mm vom Hornhautrande beginnend, ein 5 bis 6 mm langer meridionaler Schnitt durch die Augenhäute bis in den Glaskörper hinein angelegt, das 2 mm dicke Ende meines Handmagneten eingeführt: *sofort* hört man den Klang und fördert das Eisenstück heraus, das 30 mgr wiegt. Reizlose Heilung. Nach 3 Jahren Finger auf 6 Fuss, oben mässige Beschränkung des Gesichtsfeldes, in der Mitte desselben ein deutlicher Ausfall. Dieser entspricht der *Prallstelle* des Fremdkörpers, die als helle Figur genau in der Mitte des Augengrundes zu sehen ist. Man sieht auch das Ende der Schnittnarbe. Keine Netzhautablösung. Die Sehkraft hat im Laufe der Jahre noch weiter sich *gebessert*. Das Auge zählt Finger auf 8 Fuss und hat in dem Gesichtsfeld, dessen Grenzen ungefähr den eines höchstgradig kurzsichtigen, sonst gesunden Auges entsprechen, einen grossen *Dunkelfleck*, genau in der Mitte (a 10°, o, wie u 12°, i 15°). Das Bild des Augengrundes ist gut sichtbar. Sehnerv normal. Die grosse helle Prall-Stelle in der Mitte des Augengrundes enthält ein wenig Pigment. Daran haftet eine Pyramide zarten Gewebes, die dreieckig sich verbreiternd nach aussen-unten zieht. Keine Spur von Netzhaut-Ablösung. Dicht neben dem hinteren schnabelförmigen Ende des Merdionalschnitts sieht man einen pigmentirten Herd, die ehemalige Einpflanzungs-Stelle des Splitters. Spannung normal. Das Auge sieht wie ein gesundes aus. Der Ausgang kann wohl als befriedigend angesehen werden, da das Auge erst im Zustand der beginnenden Sepsis (mit Hypopyon) zur Operation gelangt war. Die Herabsetzung der Sehschärfe hängt von der ursprünglichen Verletzung ab, nicht von der Art der Operation.

M. H.! Ich kann es nur als Verdunklung der Thatsachen erklären, wenn man die Einsenkung des aseptischen Magnet-Endes in den Glaskörper als gleichbedeutend mit späterer Netzhautablösung ansieht. Wer danach Netzhautablösung eintreten sieht, prüfe kritisch die Ursache der letzteren, und vergesse nicht, dass auch nach typischer Operation mit dem Riesen-Magneten dieser Ausgang das anfangs glänzende Ergebniss wieder vernichten kann, worauf ich gelegentlich noch zurückkommen werde. Ich habe von den nach meinem Verfahren operirten Fällen doch schon eine genügende Anzahl 6, 12, 15 und mehr Jahre beobachtet und dauernde Heilung festgestellt. Bedingung

[1] Vgl. Oct.-Heft 1901 des Centralbl. f. Augenheilk.

ist aseptisches und richtiges Operiren. Nun und nimmer habe ich fortgesetztes Wühlen im Glaskörper geübt oder empfohlen. Leider wird dies auch heute noch nicht immer beachtet. Wir haben öfters die ganz undankbare Aufgabe zu erfüllen, Verletzte, an denen lange (selbst 1 bis 2 Stunden hindurch!) fortgesetzte, vergebliche Magnet-Versuche gemacht sind, von ihrem Splitter zu befreien: wenn uns dies nun auch ganz rasch und zufallsfrei gelingt, so ist dann doch leider das Auge in der Mehrzahl der Fälle nicht vor Erblindung bewahrt. Lieber sind uns natürlich die noch unberührten Fälle. Kommen diese rechtzeitig, so sichert unsre Einrichtung und die im Laufe der Jahre angewachsene Erfahrung recht erfreuliche Erfolge.

Ein 25jähriger Schlosser verletzte am 15. Juli 1902 früh $7^1/_2$ Uhr sein rechtes Auge, ist schon nach $^3/_4$ Stunde in meiner Anstalt und wird sofort vorgenommen. Das Auge ist reizlos und sehkräftig, zeigt eine kleine verharschte Wunde der Lederhaut, welche radiär zum Hornhautrand aussen-unten 2 mm weit sich erstreckt. Das Augen-Innere ist klar. Der kleine schwarze Fremdkörper sitzt aussen-unten vom Sehnerven-Eintritt in der Peripherie des Augengrundes fest, ragt deutlich nach vorn und zeigt in seiner Mitte einen silberglänzenden Reflex, der bei Drehung des Spiegels ein wenig wandert. Dicht daneben, nach unten, eine Netzhautblutung. Sideroskopie deutlich, durchschnittlich 14°; grösster Ausschlag am Aequator unten oder ein wenig nach aussen-unten. Die Eingangswunde mochte ich bei der noch ungetrübten Linse nicht wieder spalten. Die Spitze des Riesenmagnets, erst bei halber dann bei voller Kraft, wurde auf die Stelle *a* des grössten Ausschlags gesetzt, dann das Auge soweit nach unten gedreht, dass die Verbindungslinie zwischen *a* und dem unteren Ende der Kammerbucht in die Hauptzuglinie des Magneten fiel. Sofort durchbohrte der Splitter die Iris und drang bis in die Hinterfläche der Hornhaut.[1] Nach dem Platzwechsel war er in die Kammerbucht gesunken und wurde aus einem Lanzen-Schnitt im Hornhautrande mit dem kleinen Handmagnet entbunden.

Reizlose Heilung mit runder Pupille. Heute, nach 3 Monaten, sieht das Auge wie ein gesundes aus. Nur bei sorgsamem Zusehen endeckt man die zarte Eingangsnarbe. Das Auge ist vollkommen durchsichtig, Sehkraft $^5/_4$, Gesichtsfeld normal. In der äussersten Peripherie entdeckt man noch die Stelle, wo der Fremdkörper gesessen. Es ist ein kleiner, schwarzer Herd auf hellröthlichem Grunde, umgeben von 3 fast punktförmigen ähnlichen Herden, dicht daneben (nach unten zu) 5 kleine rundliche oder strichförmige Netzhautblutungen, die spurweise in dem Glaskörper hervorragen und zum Theil eine zarte bläuliche Auflagerung tragen. Ich möchte

[1] Ich hatte bei den zahlreichen Operationen mit meinem Riesen-Magneten noch nie die Iris zu durchschneiden. Entweder durchbohrte der Fremdkörper die Iris, oder er wurde um den Pupillen-Rand herum nach oben geleitet.



darauf aufmerksam machen, dass ich diese von dem anprallenden Fremdkörper hervorgerufenen Netzhautblutungen, die auch weiter in den Glaskörper hineinragen können, selbst in den bestgeheilten Fällen noch Monate lang nach der Verletzung habe beobachten können. Wegen dieser Thatsache pflege ich den Verletzten eine längere Schonung und Enthaltung von der Arbeit aufzuerlegen.

Was nun den zweiten Theil meiner Krankenvorstellung betrifft, über Fremdkörper, welche den Augapfel zweimal durchbohrt haben; so möchte ich zuvörderst bemerken, dass einige neuere Mitteilungen, von Wagenmann[1], Natanson[2], Braunstein u. A. recht interessante Bereicherungen unsrer Kenntnisse geliefert haben; dass aber leider auch einige Unklarheit eingeführt ist, indem man die Hauptgruppe der Fälle, um die es sich wesentlich handelt, nicht scharf genug umgrenzte; und ferner in dem Bestreben, recht viele Fälle aufzufinden, auch solche aufnahm, die nicht hierher gehören, die nicht genügend beschrieben sind, die nicht beweiskräftig sind, deren Original man nicht besass, die weder Röntgen- noch Sideroskopie-Befunde enthalten.

Für mich liegt die Sache so. Wenn wir, mit Ausschluss aller explosiven Wirkungen, die Arbeits-Verletzungen betrachten, beim Hämmern, Meisseln, Nieten, Bohren u. dgl.; so erhebt sich bei jeder dadurch entstandenen Verletzung, welche eine Durchbohrung der Augapfelhäute bewirkt hat, vor allem die wichtige Frage: Ist es eine einfache Durchbohrung? Oder ist ein Fremdkörper — wohl meistens Eisen oder Stahl — ins Augen-Innre eingedrungen?

Eine einfache Durchbohrung kann einfach heilen. Ist aber ein Fremdkörper, ein Eisensplitter, eingedrungen, bis in den Glaskörper oder bis in die Netzhaut; so geht früher oder später die Sehkraft des Auges zu Grunde. Der Erfahrene, welcher ein grösseres Beobachtungs-Material längere Zeit hindurch zu verfolgen Gelegenheit hatte, weiss dies genau. Der weniger Erfahrene lasse sich durch die einzelnen glänzenden Ausnahme-Fälle nicht blenden.[3] Wir sind verpflichtet, den Eisensplitter herauszuholen, wenn wir es ohne wesentliche Nebenverletzung zu thun vermögen. Besonders müssen wir die ganz frischen Fälle operiren, einerseits weil wir niemals sicher sein können, ob der Splitter nicht doch septisch ist; und zweitens weil die Ausziehung leichter, so lange noch nicht dichte Umwachsung erfolgte. Aber in vielen Fällen ist die Diagnose schwierig,

---

[1] Ber. d. Heidelberger Ophth. Gesellsch. 1900.

[2] Klin. Monatsbl. f. A. 1902, S. 519.

[3] Im Jahre 1875 (Berl. klin. W. Nr. 22) habe ich die fünf bis dahin bekannten Fälle gesammelt und einen eignen Glanz-Fall von Eisen-Splitter in der Netzhaut bei fast normaler Sehkraft hinzugefügt. Am 22. Januar 1901, nach 26½ Jahren, kam der Verletzte wieder zu mir. Das Auge war stockblind, mit Star und Cyclitis — und zwar schon in dem ersten Jahre nach der Verletzung erblindet.



ja unsicher. Und sichere Diagnose ist zur Magnet-Operation erforderlich. Heutzutage haben wir noch ausser den bekannten optischen Verfahren und den allgemeinen Erfahrungen die Sideroskopie und das Röntgen-Bild. Beide zusammen müssen in jedem irgendwie zweifelhaften Falle geübt werden. Leider ist diese Regel nicht immer befolgt worden, sogar nicht einmal in solchen Anstalten, die vorbildlich wirken sollten.

Nun war es mir schon 1890, also vor der Einführung dieser beiden werthvollen Hilfsmittel, vorgekommen, dass ich in einem Fall sehr schwerer durchbohrender Verletzung Eisen im Auge angenommen, eine vorsichtigste Magnet-Sondirung der Wunde geübt, ohne einen Splitter zu bekommen, und später, als die Enucleation nothwendig geworden, den Splitter, welcher hinten das Auge noch einmal durchbohrt hatte an der Aussenfläche des Augapfel nicht weit vom Sehnerven-Eintritt vorfand.[1]

Aus dieser Beobachtung zog ich den Schluss, dass ausnahmsweise bei besonders heftiger Gewalt, auch der bei gewöhnlicher Eisenarbeit eindringende Splitter hinten noch einmal die Augenhäute durchbohren und austreten könne, und dass es dann mechanisch unmöglich sei, von der vorderen Eingangs-Oeffnung her, überhaupt vom Augen-Innern her, mit dem Magnet den Splitter heraus zu befördern; dass dies auch im Allgemeinen ganz unnöthig, und jeder intraoculare Magnetversuch vollkommen zu unterlassen sei.

Der Splitter im Augen-Innern, d. h. in der Netzhaut, im Glaskörper, zerstört die Sehkraft. Der Spitter auf der Aussenfläche der Lederhaut ist ganz unschädlich. Hieraus folgt, dass diejenigen Splitter, welche hinten zwar wieder durchgeschlagen, aber doch mit einem Ende noch im Innern des Augapfels verblieben sind, sodass sie Ader- und Netzhaut berühren, praktisch zu der ersten, der schädlichen Gruppe gehören,[2] ja zu den allerschädlichsten, da sie ja wohl nicht klein sein können. Diese müssen also ganz von der unschädlichen Gruppe abgetrennt werden, was leider in den neuen Veröffentlichungen nicht immer geschehen ist.

Im vorigen Jahre hatte ich Gelegenheit diese Grundsätze zu erproben. Es ist mir gelungen am zweiten Tage die richtige Diagnose zu stellen.[3]

---

[1] Dies ist der erste Fall von wirklich vollständiger doppelter Durchbohrung, nicht der von Berlin, welcher 1866 bei einem Enucleations-Versuch einen Splitter fand, der vom Augen-Innern durch die 2. Lederhaut-Wunde nach aussen vorragte. (Klin. Monatsbl. 1866 S. 81—88. B. giebt übrigens selber an, dass solche Beobachtungen bei der Enucleation schon vor ihm gemacht seien.)

[2] Einen Fall, wo der Eisensplitter sowohl innen wie aussen hervorragte und bereits Netzhaut-Ablösung bewirkt hatte, habe ich von aussen her operirt. Vgl. Magnet-Operation, S. 64, 1899.

[3] Dies ist der erste Fall von richtiger Diagnose der zweifachen Durchbohrung, nicht der von Allport, welcher 1900 einen Fall nicht frisch behandelt, sondern erst Monate lang nach der Verletzung gesehen und auf Grund eines Röntgen-Bildes, das

Das Auge ist erhalten geblieben. Diesen wichtigen Fall möchte ich noch einmal vorstellen[1] und bis heute verfolgen.

Am 20. Mai 1901 kam der 35jährige Schlosser G. D. zur Aufnahme, — eine Stunde nach Verletzung seines linken Auges. Beim Gewinde-Bohren war der stählerne Gewinde-Bohrer geplatzt; G. D. hatte ihn durch Meissel und Hammer zu lösen gesucht: hierbei war ihm ein Splitter in's linke Auge geflogen. Sofort sah er alles röthlich und machte sich auf den Weg.

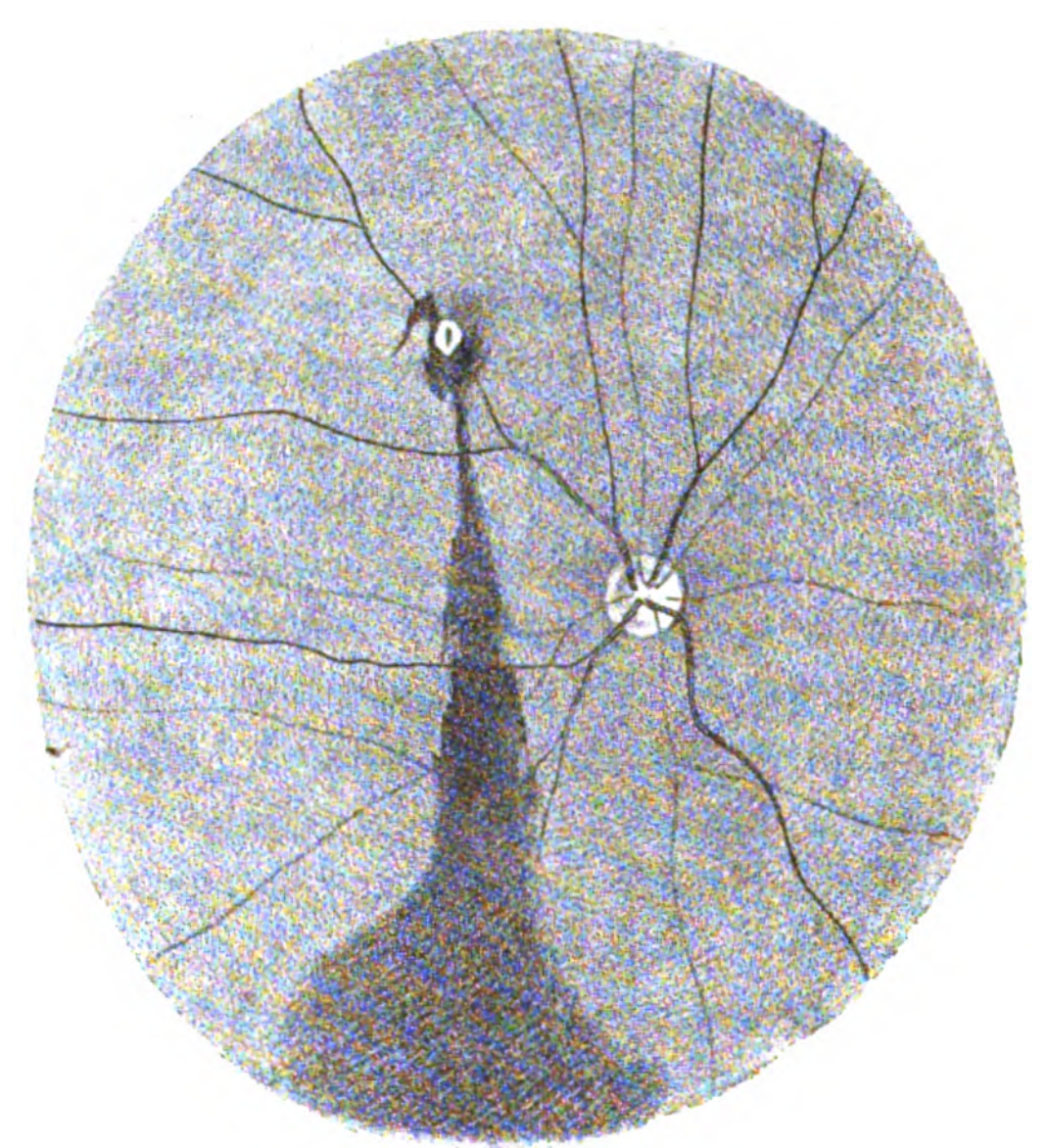


Fig. 1.

S rechts = $^5/_7$, links $^5/_{15}$. Das linke verletzte Auge ist nur wenig geröthet und zeigt in der Hornhaut, nahe dem nasenwärts gelegenen Saum, eine kleine verharschte Wunde, dahinter ein kleines Loch im Umfang der Regenbogenhaut, sternförmige Unterlaufung im mittleren Bereich der hinteren Rinde. Nach künstlicher Erweiterung der engen Pupille erkennt man den Sehnerven deutlich (Fig. 1) und etwa 3 mm nasenwärts und 8 mm nach oben von dem letzteren eine kleine, helle Stelle im Augengrund, wo offenbar ein Eisen-Splitter eingeschlagen war; von hier aus zog

für mich nicht sehr überzeugend ist, zweifache Durchbohrung annahm. Der Fall ist überhaupt zweifelhaft. Die Narbe der Eingangs-Oeffnung reicht vom Hornhaut-Rande schläfenwärts bis zum Canthus externus, bis über den Aequator hinaus. Die Stelle, welche für die Ausgangswunde angesehen wird, ist dagegen nur etwa $1^1/_2$ mm lang und $^1/_2$ mm breit, und stellt nach meiner Ansicht eine Aderhaut-Ruptur durch Contre-coup dar, zumal ein Netzhautgefäss ununterbrochen über den weissen Fleck fortzieht. Wer den Fall nach Referaten citirt hat, möge einmal erst das Original (Ophthalm. Record IX, S. 282) einsehen!

[1] Vgl. Centralbl. f. Augenheilk. 1901, S. 209.

eine mächtige Blutung, dreieckig sich verbreiternd, dicht vor der Netzhaut nach unten. Sichtbar war der Splitter keineswegs. Dazu die Sideroskopie völlig negativ. Unter diesen Umständen beschränkte ich mich selbstverständlich darauf, den grossen Hand-Magneten und danach den Riesen-Magneten an das Auge zu bringen. Der Verletzte hatte keine Empfindung. Am folgenden Morgen wurden Sideroskopie und Anlegen des Magneten wiederholt, völlig negativ. Nunmehr gewann ich die Ueberzeugung, der riesenstarke Mann hat so stark zugeschlagen, dass der kleine Splitter hinten zum zweiten Mal den Augapfel durchbohrt hat und in der Orbita liegt. Hier dürfte er wenig schaden. Diese Ueberzeugung ist durch das Röntgen-Bild bestätigt, welches Herr Dr. Cowl die Güte hatte, am 22. Mai 1901 anzufertigen. Man erkennt deutlich (Fig. 2), dass der Fremdkörper hinter dem Augapfel in der Orbita liegt.

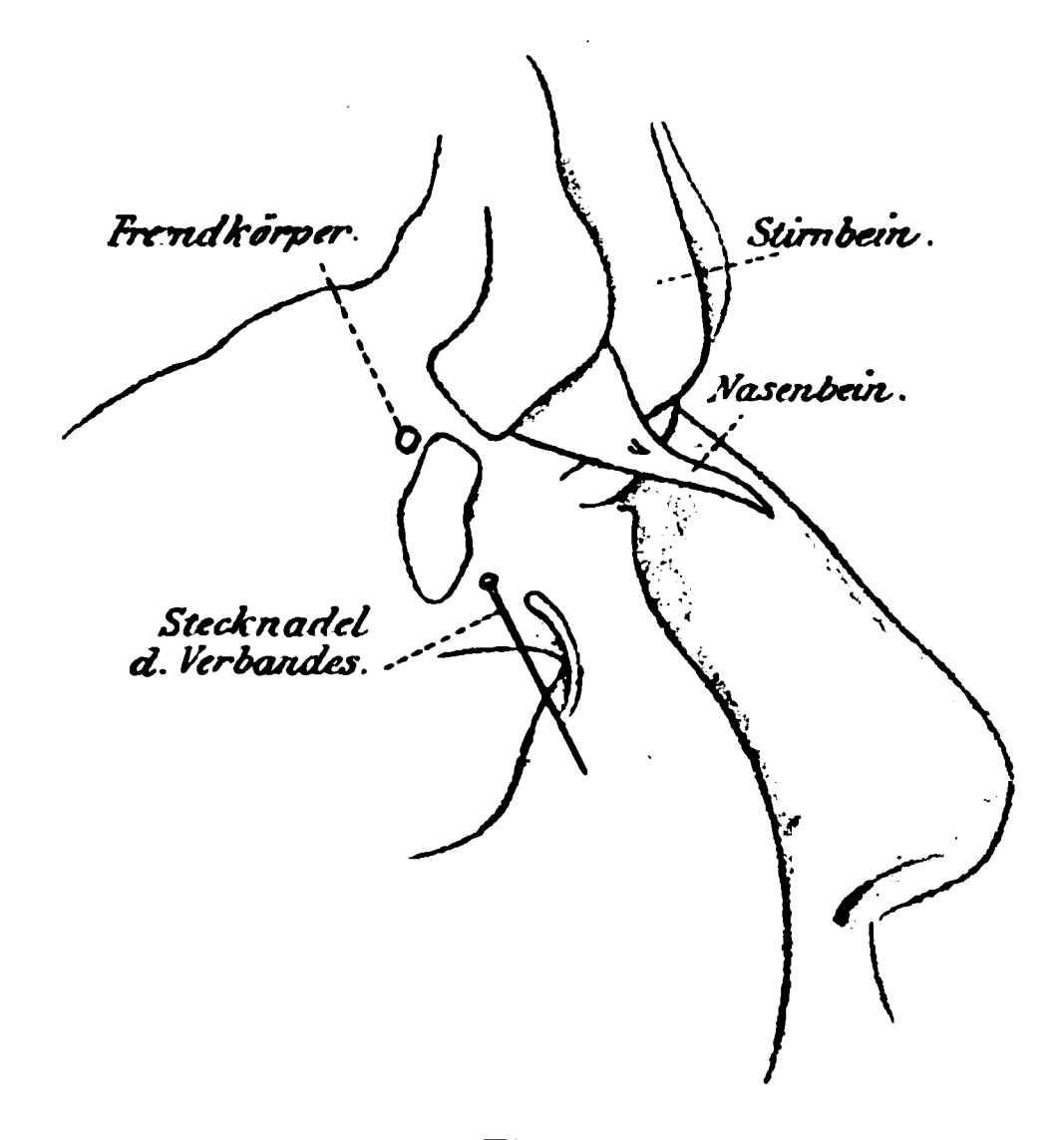


Fig. 2.

(Am 6. Juli 1901 wurde der Verletzte mit ziemlich reizlosem Auge entlassen. Dasselbe hat S = $^5/_{15}$, ein normales Gesichtsfeld, umschriebene Linsen-Trübung, eine gelbliche Stelle im Augengrunde und von da ausgehend, Reste von Blutungen.)

Am 19. Oktober 1902, also 17 Monate nach der Verletzung, ist das verletzte Auge vollkommen reizlos. Er erkennt Finger auf 4 m bei freiem Gesichtsfeld. Nach künstlicher Erweiterung ist die Sehkraft etwas besser. Die Linsentrübung ist etwas fortgeschritten. Zu dem keilförmigen Trübungs-Schlauch, den der durchfliegende Fremdkörper verursacht, hat sich zarte Trübung der hinteren und auch der vorderen Rinde hinzugesellt. Doch kann man noch den Sehnerven-Eintritt leidlich erkennen; ebenso die Durch-

bohrung-Stelle, welche einen länglichen hellen Herd mit einer mittleren, senkrechten, dunkleren Linie darstellt. Sideroskopie auch heute negativ.

Ich kann Ihnen noch einen zweiten Fall von doppelter Durchbohrung vorstellen, der schon länger in Beobachtung ist, bei dem die Diagnose nicht so rasch gestellt worden, aber doch der praktische Takt alle unzweckmässigen Eingriffe in den Augapfel vermieden hat, so dass das Ergebniss für den Verletzten sich so günstig gestaltet, wie es die Verhältnisse überhaupt gestatten.

B. Z., ein 16jähr. Schlosserlehrling, kam am 12. August 1897. Tags zuvor, um 7 Uhr früh, war ihm beim „Messer-Einpassen in die Bohr-Stanzen" ein etwa 3 mm grosser, scharfer Stahlspitter gegen das linke Auge geflogen.

Das rechte Auge ist normal. Das linke erkennt die Finger nur auf 4 m, und zeigt Ausfall des ganzen innen-oberen Quadranten vom Gesichtsfelde. Am nasenwärts gerichteten Hornhaut-Rande, etwas unterhalb des wagerechten Durchmessers, sitzt eine schräge, 3 mm lange, linienförmige Durchbohrungsnarbe. Vorderkammer flach. Pupille leicht mandelförmig, reagirt gut; Linse unverletzt, Glaskörper voll Blut. Nach künstlicher Pupillen-Erweiterung sieht man aussen-unten eine grosse Blutlache der Netzhaut. Fremdkörper nicht sichtbar. Sideroskopie negativ.

Diese Thatsache bewies — da unser Apparat vollkommen in Ordnung ist, und Anlegen eines (gefassten) Eisensplitters von 1 mg Gewicht grössten Ausschlag bewirkt —, dass der Fall ein abweichender war, dessen Diagnose noch nicht festgestellt werden konnte. Verband, Bettruhe.

Am 20. August 1897 wurde das Auge an den grossen Magneten gehalten, um den etwa vorhandenen Splitter zu magnetisiren. In der That zeigt danach das Sideroskop, wenn der äussere-untere Quadrant der Lederhaut angelegt wird, eine kleine, aber deutliche Ablenkung. Unter diesen Umständen hielt ich einen Versuch mit Anlegen des Auges an den Riesen-Magneten für gerechtfertigt. Der Versuch war völlig schmerzlos und förderte nichts.

Am 9. October 1897 wurde der Verletzte entlassen. Das Auge war reizlos, hatte S = $^5/_{30}$ und den Ausfall des inneren-oberen Quadranten vom Gesichtsfeld.

Am 7. Januar 1898 kehrte der Verletzte wieder und klagte über Flimmern. Das rechte Auge ist gesund. (S = $^5/_4$, Gesichtfeld normal.) Das linke Auge ist reizlos, hat S = $^5/_{20}$; der Ausfall des inneren-oberen Quadranten vom Gesichtsfeld besteht fort, ist aber nur für die Peripherie absolut. Spannung normal. Hornhaut-Narbe. Keine Linsentrübung. Im Glaskörper besteht staubförmige Trübung; ferner ziemlich weit nach vorn ein bläulich glitzernder Körper, der in eine schlauchförmige Trübung eingeschlossen und wohl kein Eisen ist; endlich noch, dicht dahinter, ganz kleine, glitzernde Körper, wie wir sie oft bei Anwesenheit von Splittern im Augengrund

wahrnahmen. Sehnerven-Eintritt sichtbar. Dicht neben demselben, nach aussen-unten, sitzt eine bläulich weisse, etwas strahlige Narbe, ungefähr 2 mm breit. Von dieser aus geht eine dunkle, schlauchförmige Trübung nach innen-oben und erweitert sich zu einer theils bläulichen, theils grünlich-grauen, aus dreieckigen Streifen zusammengesetzten Pyramide, zwischen deren Streifen blutrothe Massen sichtbar werden. Fremdkörper nicht sichtbar. In der Peripherie, nach aussen-unten, giebt die Magnet-Nadel einen deutlichen Ausschlag.

Der Verletzte verliess Berlin und kehrte erst am 11. September 1902, also 5 Jahre nach der Verletzung, wieder. Er hatte von Seiten des verletzten Auges keine Beschwerden verspürt.

Das rechte Auge ist gesund. Das verletzte linke Auge hat jetzt $S = {}^{5}/_{35}$ und den scharf und gradlinig begrenzten Ausfall des innen-oberen Quadranten vom Gesichtsfeld. Der Fixirpunkt ist jetzt mehr betheiligt, als vorher: um Buchstaben oder Zahlen zu erkennen, muss er mit dem linken Auge ein wenig nach rechts vorbeischielen. Also benutzt er einen nasenwärts vom Grübchen belegenen Theil der Netzhaut zum schärfsten Sehen. Das Auge ist völlig reizlos, völlig frei von Verrostung. Auch fehlt Nachtblindheit desselben, das sicherste Zeichen einer Verrostung der Netzhaut. Man sieht an der Hornhaut die kleine, linienförmige, kreideweisse Narbe, mit welcher die Regenbogenhaut eine zarte Verwachsung eingeht; dahinter eine ganz zarte, umschriebene Trübung in der äussersten Peripherie der Linse und einen bräulichen Fleck an der Hinterfläche der Linse. An dieser Wundgegend haftet ein peitschenartiger Strang, der weit in den Glaskörper hineinragt, bei Drehungen des Auges starke Schleuderbewegungen ausführt und als Endstück eine silberglänzende Verbreiterung trägt. Man könnte denken, dass dies der Splitter sei. (Vgl. Fig. 3.) Dagegen spricht aber 1. die Kleinheit des Gebildes, namentlich im Vergleich zur Eingangsnarbe, und sein geringes specifisches Gewicht; 2. die Sideroskopie, von der ich gleich sprechen werde, welche nur in der äussersten Peripherie nach aussen-unten grössten Ausschlag zeigt; 3. das Röntgen-Verfahren, welches einen im vorderen Theil des Augapfels vorhandenen Eisensplitter ausschliesst; 4. der Magnet-Versuch, da der 15 kg tragende Hand-Magnet, auf die Eintritts-Narbe aufgesetzt, den mittels des elektrischen Lämpchens von vorn bequem sichtbaren, glänzenden Körper nicht anzieht.

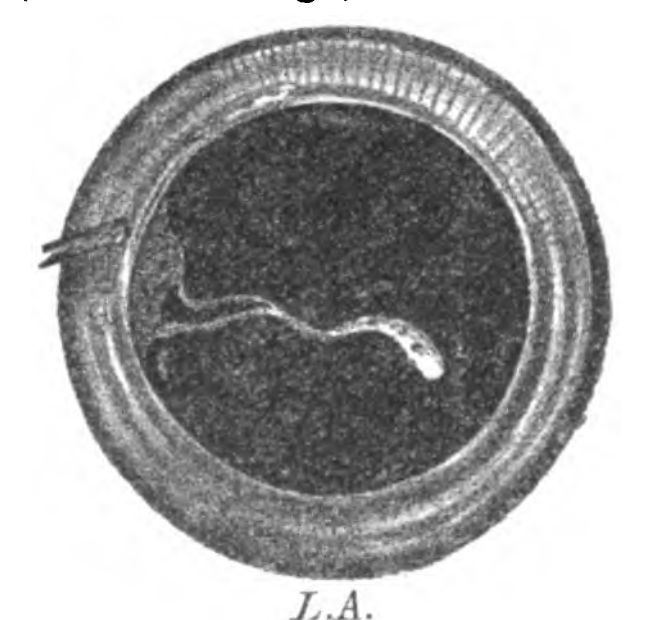


Fig. 3.

Die Haupt-Veränderung gegen früher besteht darin, dass die vor 4 Jahren sichtbare Pyramide, welche von der Narbe des Augengrundes nahe dem Sehnerven-Eintritt nach vorn durch den Glaskörper bis zur Eintrittspforte hinzog, vollkommen verschwunden ist. Die Narbe ist jetzt

deutlicher als je zuvor. (Vgl. Fig. 4.) Sie beginnt etwa 3 mm nach innen-unten vom Sehnerven-Eintritt, ist etwas schräg gerichtet, über 3 mm lang, 1,5 mm breit, und besteht aus einer hellen Rand-Zone und einer tiefen Delle, die vom Pigment umsäumt ist.

Nach oben zu ist dieser Herd von zarter Pigment-Entfärbung umgeben,

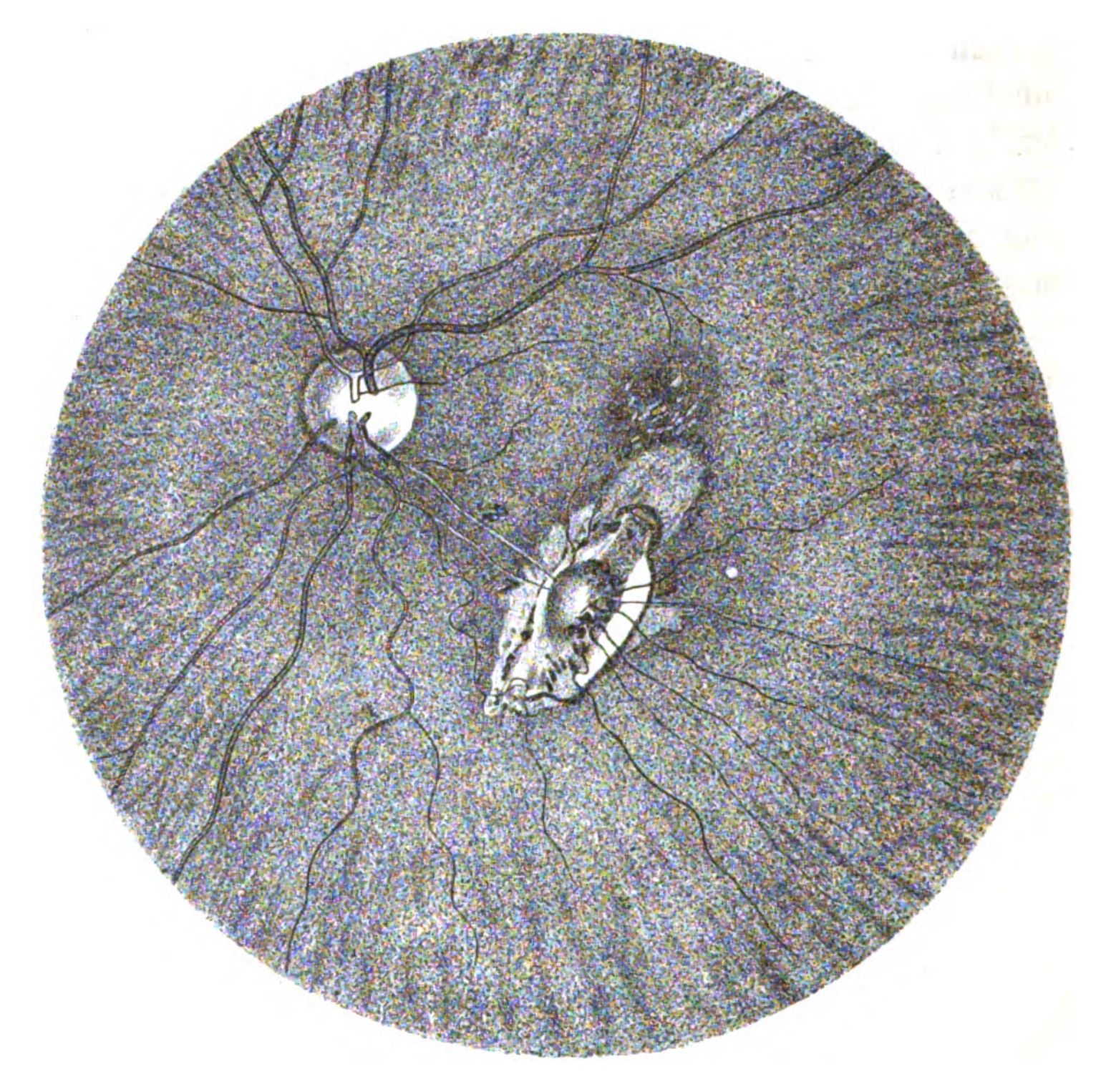


Fig. 4

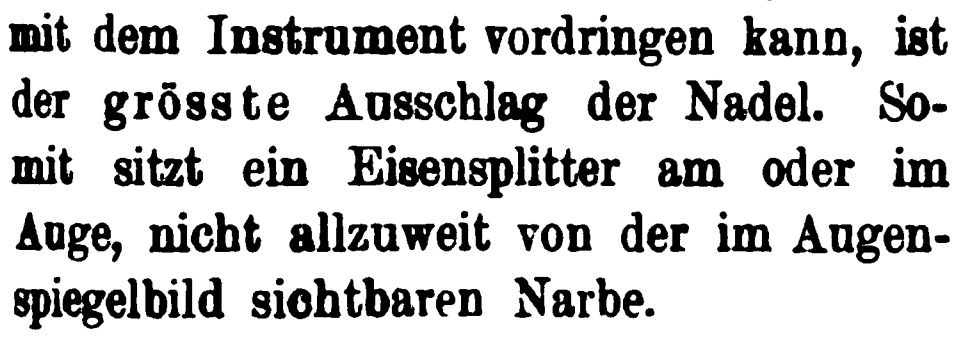
während die Netzhautmitte, die Gegend des gelben Fleckes, dunkel getönt ist, aber einige ganz feine, fast punktförmige helle Fleckchen enthält. Ein solcher sitzt auch seitlich (lateral) von der Narbe.

Diese Punktgruppe in der Netzhaut-Mitte ist der Ausdruck derjenigen Veränderung, welche den Fixirpunkt beeinträchtigt. Aber für den Gesichtsfeld-Ausfall (innen-oben) ist nicht die Narbe allein verantwortlich, sondern weit eher Verschluss der nach aussen-unten ziehenden Netzhaut-Schlagader (Art. t. i., 1 in der Fig. 4). Diese ist in einen weissen Streif umgewandelt, der wohl jetzt wieder einen Blutfaden enthalten mag, und hört auf am Rande der Delle. Jenseits der letzteren taucht ein abnorm gekrümmtes, auch mit weisser Einscheidung ausgestattetes Gefäss wieder auf, das wahrscheinlich erst einige Zeit nach der durch die Verletzung bedingten Durchtrennung neue Verbindungen eingegangen ist.

Oberhalb 1 ist noch ein zweites, nahezu oder ganz verödetes Netzhaut-Gefäss sichtbar (2, in der Fig. 4), wohl eine Blut-Ader.

Da nun der Augenspiegel nichts von dem Fremdkörper nachwies, so kam weiterhin die Sideroskopie und das Röntgen-Verfahren in Betracht.

Die Sideroskopie wurde wiederholentlich sehr genau ausgeführt mit meinem vereinfachten Sideroskop, das, ganz im Gegensatz zu dem von Asmus, auch heute noch in den von elektrischen Kabeln durchzogenen Grossstadt-Strassen vollkommen brauchbar geblieben. Ihr Ergebniss ist auf Fig. 5 verzeichnet. (*Ä* = Aequator des Augapfels, *HR* = Hornhaut-Rand, *PR* = Pupillen-Rand). Die Zahlen bedeuten die Grade des Ausschlags an der betreffenden Stelle, *0* = null. Aussen-unten, soweit man


mit dem Instrument vordringen kann, ist der grösste Ausschlag der Nadel. Somit sitzt ein Eisensplitter am oder im Auge, nicht allzuweit von der im Augenspiegelbild sichtbaren Narbe.

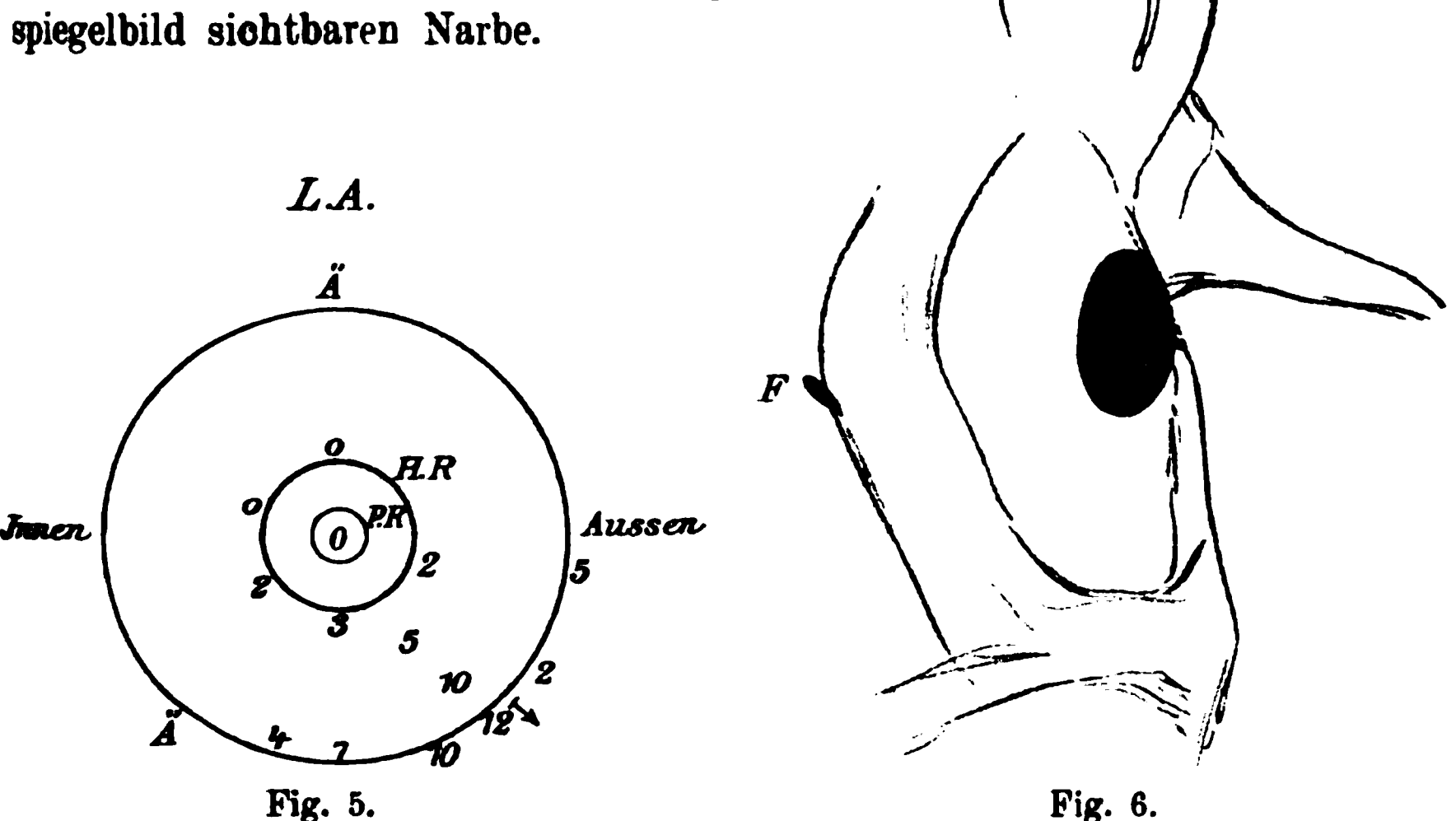


Fig. 5. Fig. 6.

Die Röntgen-Bilder, welche wir zuerst erhielten, — nach Prof. Grunmach's Verfahren, die empfindliche Platte in den innern Augenwinkel möglichst tief einzudrängen, zeigten mit Sicherheit, dass in den vorderen Theilen des Augapfels kein Metallsplitter vorhanden sei; aber den hintersten Theil des Augapfels zeigten sie überhaupt nicht!

Sodann erhielt ich von Herrn Dr. Cowl 2 Röntgen-Bilder, erstlich eine quere, zweitens eine lothrechte Durchstrahlung, aus denen mit Sicherhervorgeht, dass der Splitter dicht hinter dem Augapfel belegen ist. (Vgl. Fig. 6 und 7. In Fig. 6 entspricht die dunkle Ellipse, in Fig. 7 das dunkle Segment der der Hornhaut aufgesetzten Goldkappe, *F* dem Splitter.)

Es wird ein letzter Versuch gemacht, mit Hilfe des Riesen-Magneten den Splitter an der Aussenfläche der Lederhaut nach vorn ziehen. Der

Verletzte blickt möglichst stark nach innen-oben, die Lider werden abgezogen, die kegelförmige Spitze des Magneten gelangt nach aussen-unten so weit über den Aequator zurück, dass der Kranke einen bläulichen Schein vor dem Auge bemerkt, — indem offenbar der elektrische Strom in genügender Stärke durch den Sehnerven geht: aber der Splitter wird nicht sichtbar. Danach beschliesse ich, weiter nichts zu unternehmen, da ein weiterer Schaden von dem Verbleiben des Eisensplitters in der Orbita nicht zu befürchten steht.

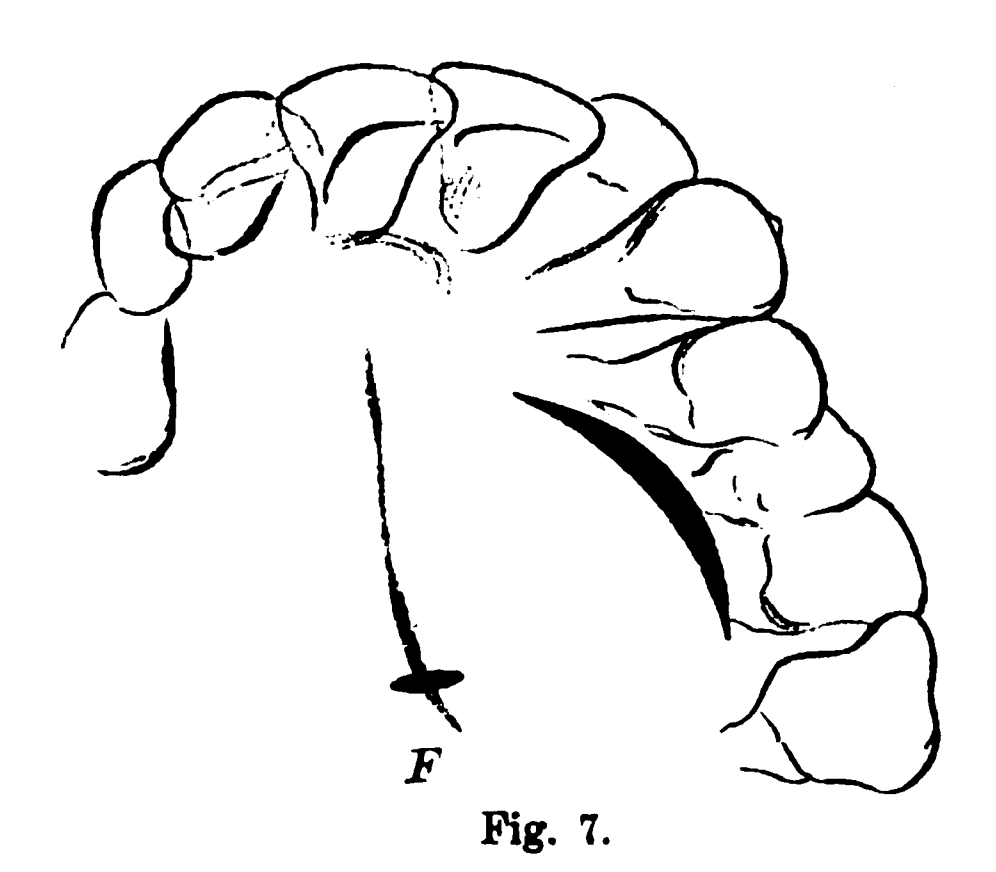


Fig. 7.

M. H.! Statt sich den Kopf darüber zu zerbrechen, ob der von mir zuerst betonte Fall der doppelten Durchbohrung wirklich ausserordentlich selten oder nur selten ist, sollte man lieber darauf ausgehen, aus den wirklich brauchbaren, d. h. genau beschriebenen Fällen diejenigen Zeichen zu sammeln, welche in einem neuen Fall zu der richtigen Diagnose führen, d. h. den Arzt von unzweckmässigen Eingriffen abhalten.

Da möchte ich denn hervorheben, dass ein pathognomonisches Zeichen der doppelten Durchbohrung nicht existirt. Es sind hauptsächlich negative Zeichen, die uns leiten. In frischen Fällen fehlt der Fremdkörper im Augenspiegelbild, während dies doch im übrigen ganz klar ist; es fehlt unter Umständen der Ausschlag der Magnet-Nadel. In alten Fällen fehlt die Verrostung, was besonders auffällig wird bei beträchtlicher Ablenkung der Magnet-Nadel. Doch ist in frischen Fällen die eigenthümliche spaltförmige Linie in der hellen Prall-Stelle, in alten Fällen die Delle in dem hellen, teilweise pigmentirten Herd von grosser Wichtigkeit. Am allersichersten leitet uns eine gute Röntgen-Aufnahme, namentlich, wenn wir die Projection nach der Schläfenseite mit der auf die Kieferfläche vergleichen können. Nur die Zusammenfassung aller Zeichen sichert die Diagnose so weit, dass wir weder einen wirklich vorhandenen Fremdkörper übersehen und im Auge lassen zum Schaden des Kranken, noch gar nach einem nicht vorhandenen im Augen-Innern suchen, was erst recht schädlich ist. Richtige, vollständige Diagnose und ein darauf begründeter Heilplan ist und bleibt die Grundlage jeder Magnet-Operation.

Unser Büchertisch.

Neue Bücher.

Graefe-Saemisch, Handbuch der gesammten Augenheilkunde. Herausg. von Prof. Dr. Th. Saemisch in Bonn. Zweite Auflage.

*1. 48. bis 49. Lief. Operationslehre von H. Snellen, Prof. in Utrecht.

*2. 40. Lief. Beziehungen der Allgemein-Leiden u. Organ-Erkr. zu Veränderungen und Krankeiten des Seh-Organs von A. Groenouw u. W. Uhthoff, Prof. in Breslau.

*3. 41. u. 47. Lief. Aetiologie u. patholog. Anatomie der Augenmuskelmuskel-Lähmungen von St. Bernheimer, Prof. in Innsbruck.

*4. Die Anomalien der Refraction und Accommodation des Auges mit einleitender Darstellung der Dioptrik des Auges von Carl Hess, Prof. in Würzburg.

Gesellschaftsberichte.

Berliner Ophthalmologische Gesellschaft.

Vorsitzender: J. Hirschberg.. Schriftführer: Wertheim.

Sitzung vom 24. Juli 1902.

1. Herr Fehr: Hauthörner der Lider.

M. H.! Die Anschauungen über die Entstehung der Haut-Hörner sind noch geteilt; 2 Ansichten stehen sich gegenüber: 1. die eines rein epidermoidalen, 2. die eines papillären Ursprungs. Nach ersterer, die besonders durch Bätge, Auspitz, Unna und Mitvalsky vertreten wird, kommt die Hauthorn-Bildung durch Wucherung und Vermehrung der Stachelzellen zu Stande, die in Form von Zapfen und Kolben gegen das darunterliegende Gewebe vordringt und die dazwischen liegenden Bindegewebspartien in Stränge und Septen transformirt und einschliesst; es folgt dann eine Keratinisation der Epidernisszellen von der Oberfläche aus. Die Vertreter des papillären Ursprungs (Rindfleisch, Spietschka, Ballaban, Natanson) gelangten nach Untersuchung ganz junger Haut-Hörner zu der Ansicht, dass neben der gesteigerten Epithelbildung eine Papillarhypertrophie bei der Entstehung des Haut-Horns die Hauptrolle spielt.

Ich hatte Gelegenheit 2 junge Haut-Hörner zu untersuchen, die sich am rechten Unterlid einer 78jährigen Dame aus Herrn Geheimrath Hirschbergs Privatpraxis entwickelt hatte.

Die Neubildung hatte sich zum ersten Mal im September 1901 bemerkbar gemacht, sie war ziemlich schnell gewachsen und hatte sich, nachdem sie vom Arzt mit der Schere entfernt worden war, innerhalb 6 Wochen an alter Stelle von neuem gebildet.

Bei ihrer ersten Vorstellung im Februar 1902 fand sich an der Grenze des nasalen und mittleren Drittels des unteren Lidrandes eine etwa 12 mm lange und 3 mm breite cylindrische Geschwulst, die aus 2 eng aneinander liegenden leicht gekrümmten Hörnchen bestand. 2 Abschnitte sind zu unterscheiden 1. ein proximaler, der noch mehr die Hautbeschaffenheit bewahrt hat, röthlich gefärbt und weich ist, 2. ein distaler längerer Theil, der eine graue

Farbe hat, eine Querfurchung trägt und harte bröcklige Konsistenz besitzt. Das Horn wird hart an der Basis excidirt.

Am 1. Mai kehrt die Dame zurück mit einem abermaligen Recidiv, das nunmehr ein Bild darbietet, wie es Ihnen diese Zeichnung (Fig. 1) veranschaulicht.



Fig. 1.

An der alten Stelle haben sich 2 neue Haut-Hörner entwickelt, die länger als die zuletzt excidirten sind, nämlich 2 und 1,5 cm messen. Sie erheben sich im spitzen Winkel zur Oberfläche der in der Umgebung ganz gesunden Haut unmittelbar am freien Lidrand. Sie divergiren geweih-artig, zeigen eine 4kantige Form und, gleich einem echten Widderhorn, spiralige Drehung um die Längsachse. Die Wurzel scheint bis zur inneren Lidkante zu reichen. Noch mehr als beim ersten Recidiv sind die beiden Abschnitte geschieden: der proximale, weichere, hautähnliche und der distale ganz verhornte. Der hornige Theil ist empfindungslos, Berührung des Wurzeltheiles werden empfunden



Fig. 2.

und Zerrungen machen sogar erhebliche Schmerzen. Dieser Umstand wie die Entstellung erforderten radikale Entfernung.

Die Wurzel wird von Herrn Geheimrath Hirschberg bis zur innern

Kante des Lidrandes gründlich excidirt, sodann die benachbarte Haut unterminirt und durch 2 Nähte geschlossen.[1]

Die beiden Haut-Hörner werden in Formol gehärtet, in Alkohol entwässert, in Paraffin eingebettet und das längere in Längs- und das andre in Querschnitte zerlegt.

Die Basis des Tumor wird von der Cutis gebildet, in dessen Bindegewebe sich Muskelfasern, gröbere und feinere Blutgefässe finden. Die Epidermis in der Umgebung der Hauthorn-Wurzel ist verbreitert und sendet Zapfen und Kolben in die Tiefe, in denen das Epithel sich vielfach concentrisch abplattet und Hornperlen bildet. An der Basis des Hauthorns selbst sehen Sie im aufgestellten mikroskopischen Präparat (Fig. 2) eine mächtige hypertrophische Papille aufwärtsstreben; sie ist stark in die Länge gezogen und giebt seitliche Abzweigungen ab, die das Mark des Horns bilden. Eine solche schmale Papille, deren Verbindung mit der basalen freilich in dem abgebildeten Schnitt nicht getroffen ist, erreicht fast die Spitze des Horns. Die Papillen führen reichlich Blutgefässe mit sich. Sie sind umlagert von mächtigen Epithelschichten, die die einzelnen Schichten der Epidermis noch genügend erkennen lassen. Die Papillen sind zunächst von einer Schicht cylindrischer Zellen bekleidet, dann folgt eine mehr oder weniger mächtige Schicht von Stachelzellen, die gegen die Peripherie zu allmählich spindelförmig werden, dann das Protoplasma und die Kerne verlieren und schliesslich als verhornte Epidermoidal-Lamellen die Rinde und Hauptmasse des Hornes bilden. Ausser in Form dieser concentrischen Lamellen, die die Papillargruppen umkleiden, finden wir die Hornsubstanz noch als schmale in der Fortsetzung der Papillen laufende Säulen, ferner als lockeren Knäuel fasriger Anhäufung.

Die Bilder des quergeschnittenen Hornes entsprechen ganz denen des längsgeschnittenen.

Inwiefern, m. H., kann nun dieser Befund zu der strittigen Frage der Genese der Haut-Hörner Stellung nehmen? Haben wir es mit echten hypertrophischen Papillen zu thun oder ist das Mark der Epidermiszapfen nichts anderes als Bindegewebssepten im Sinne Mitvalsky's?

Ein Beweis lässt sich natürlich nicht geben. Ein Blick durchs Mikroskop aber oder auf Fig. 2 muss Sie doch für die papilläre Theorie gewinnen. Die Geschwulst hat einen papillomartigen Aufbau. Wir haben Ausläufer der Cutis, die fast die Spitze der Neubildung erreichen; ihr kontinuirlicher Zusammenhang ist in fast allen Präparaten mehr oder weniger nachweisbar. Sie wiederholen die Structur der Papillen, führen reichliche Blutgefässe und lassen beinahe überall einen Beleg mit Cylinder-Epithel erkennen. Es gehört, m. H., viel künstliche Kombination dazu, um den Befund im Sinne Mitvalky's zu erklären.

Ohne es für alle Fälle gelten lassen zu wollen, möchte ich für vorliegendes, wie es Spietschka, Ballaban und Nantanson in den ihrigen gethan haben, das Grundprinzip der Struktur in Papillarhypertrophie, übermässiger Epithelbildung und Hyperkeratose sehen.

Ob die Fälle, in denen solche Papillarhypertrophie fehlt, prinzipiell von dem unsrigen verschieden sind, und Berechtigung besteht, sie als falsche Haut-Hörner von den echten zu trennen, möchte ich hier nicht entscheiden.

[1] Während der Korrektur. Es ist bis heute (15. Januar 1903) kein Recidiv wieder aufgetreten.



2. Herr Rosenstein: a) Krankenvorstellung.

b) Mikroskopische Präparate.

3. Herr J. Hirschberg: Ueber neue Augenmagnete. (Vorläufige Mittheilung und Demonstration eines Patienten, dem ein Eisenplitter aus der Netzhaut mit vollem Erfolge entfernt wurde.)

4. Herr Fehr demonstrirt eine zur Reinigung des Lidrandes vor Operationen dienende neutrale Seife.

5. Herr Crzellitzer: Krankenvorstellung (Verschiebung der Krystall-Linse in den Glaskörper).

Sitzung vom 23. October 1902.

1. Herr Fehr stellt einen Fall von Heilung schwerer Keratomalacie vor. Das Kind kam 7 Wochen zuvor in marastischem Zustande in Prof. Hirschberg's Poliklinik. Sehr seltener Lidschluss, Bindehaut trocken und mit weisslichem Schaum bedeckt, die Hornhaut trägt beiderseits in der Lidspaltenzone einen oberflächlichen grauen Schorf.

Die Behandlung ist die seit Jahren in Prof. Hirschberg'scher Anstalt übliche, die sich auf Erfüllung der Causal-Indication beschränkt: 1. Kräftigung des Allgemein-Zustandes durch Regelung der Ernährung und damit Besserung der Widerstandsfähigkeit des Hornhaut-Gewebes; 2. Vermeidung der Austrocknung und der Einwanderung von Bakterien in den Bindehaut-Sack und in die oberflächlich nekrotische Hornhaut durch feuchten Dauerverband. Letzterer wird täglich erneuert und mit Collodium auf der Haut befestigt. — Nach 8 Tagen schon ist die linke Hornhaut klar und spiegelnd, nach 14 Tagen auch die rechte, nach 3 Wochen können die Augen frei gelassen werden. Heute ist das Kind blühend und zeigt zwei Augen, denen man nicht mehr ansieht, dass sie vor so kurzer Zeit in so grosser Gefahr geschwebt haben.

a) Herr Fehr demonstrirt mehrere Sorten einer neutralen Seife, die, von Dr. Stiepel hergestellt, seit $^3/_4$ Jahren mit Erfolg in Prof. Hirschberg's Klinik zum Waschen der Lidränder der zu operirenden Augen angewendet worden ist.

Dr. Stiepel gelang die Herstellung durch Wahl einer besonderen organischen Säure, deren Na- und K-Verbindungen gute Waschkraft besitzen, ohne in wässrigen Lösungen freies Alkali abzuspalten.[1]

2. Herr Schöler: Kranken-Vorstellung. (Verletzung des Auges durch einen Glassplitter, der 6 Monate später spontan ausgestossen wurde.)

3. Herr Lehmann: Totale Durchbohrung des Augapfels durch einen Eisensplitter. (Veröffentlicht im October-Heft des Centralbl. f. Augenheilk. 1902, S. 290.)

4. Herr J. Hirschberg: Magnet-Operation und doppelte Durchbohrung des Augapfels durch Eisensplitter. (S. oben S. 9.)

[1] In letzter Zeit sahen wir doch nach Waschen mit dieser Seife eine Bindehautreizung, die einenen Aufschub der Star-Operation erforderte. Allerdings war beim Waschen eine geringe Menge in den Bindehautsack hineingelangt.



5. Herr Cowl (a. G.): Beitrag zur Röntgen-Diagnostik. (Veröffentlicht im October-Heft des Centralbl. f. Augenheilk. 1902, S. 290.)

6. Herr Steindorff: Fall von präsenilem Star mit Symptomen von angeborener Bulbär-Paralyse. (Veröffentlicht im November-Heft des Centralbl. f. Augenheilk. 1902, S. 329.)

7. Herr J. Hirschberg zeigt Läuse vom Augenlid.

Der Fall betraf ein 8 jähriges Mädchen aus Russland, das in einer russisch-polnischen Pension zu Berlin sich befand. Die Mutter, die zu einer Frauen-Operation nach Berlin gekommen, hatte seit wenigen Tagen eine kleine bräunliche Hervorragung am linken Oberlid des Kindes beobachtet. Das letztere klagte nicht. Die Lupe zeigte einen festhaftenden, aber doch weiter, als gewöhnlich, hervorragenden Phthirius inguinalis; am Oberlid des rechten Auges einen zweiten. Nach Einreiben mit grauer Salbe gelang die Entfernung leicht. Eier an den Wimpern und weitere Thiere waren nicht vorhanden, auch nicht an den anderen Theilen des Körpers. Das eine von den beiden Thieren war ein Männchen, das andere ein Weibchen, so dass doch die Gefahr einer weiteren Verbreiterung des Uebels vorgelegen hatte. Denn trotz der weiten Entfernung zwischen den beiden Thieren zeigte das Weibchen den Uterus vollgestopft mit Eiern, die schon befruchtet sein konnten. Seit vielen Jahren ist dies der erste Fall wieder in der Privat-Praxis. Auch saubere Menschen, namentlich Kinder, können der Ansteckung unterliegen, worauf ich schon in meiner Veröffentlichung (Berl. klin. W., 1881, Nr. 1) hingewiesen habe. In einem anderen Falle war mir ein kleines Mädchen, Kind sehr sauberer Eltern, aus Brasilien zur Schiel-Operation gebracht worden. Im Kanal wurde es plötzlich kalt und stürmisch. Man legte das Kind zu Bett und deckte es mit mehreren Decken zu. Nach der Landung klagte es über Jucken. Ich fand die Läuschen und beseitigte dieselben vor der Schiel-Operation.

8. Herr Rosenstein: Ueber Hornhaut-Färbung.

Die Hornhaut-Färbung wurde sachgemäss zuerst von de Wecker 1869 in der jetzt üblichen Stichelungs-Methode ausgeführt. Sie wird nach diesem Princip mit kleinen Modificationen noch heute geübt. Die Litteratur (in der Deutsch. medic. Wochenschrift 1891 von Prof. Hirschberg gesammelt) ist ziemlich umfangreich; sie bestätigt die ersten Erfahrungen und setzt die Indicationen fest.

Die histologischen Untersuchungen über das Schicksal der eingestichelten Tuche sind nicht so reichlich, wie die klinischen Beobachtungen. Sie sind theils experimenteller Natur (Kotelmann, Tätowirungen bei einem Lämmergeier), theils wurden sie an Augen angestellt, die lange Zeit nach der Stichelung zur Section gekommen waren.

Diese Untersuchungen ergaben, dass das Deck-Epithel der Hornhaut frei von der Farbe ist; darauf beruht der schöne Glanz des Fleckes. Das Pigment sitzt in den vorderen Schichten der narbigen Hornhaut bis zu $^1/_4$ ihrer Dicke, zum Theil in Zellen, meist ausserhalb derselben, auch in den Wandungen neugebildeter Blut-Gefässe. (Hirschberg, A. f. O., 1882, XXVIII.)

Browicz (A. f. O., XXVIII) fand die Farbstoff-Körner in platten Zellen eingeschlossen, theils in den Spalträumen als grössere Schollen, theils körnig in den Wänden der Blut-Gefässe. Holm sah den Farbstoff in den Endothelien der Gefässe.

Untersuchungen von frischen Tätowirungen am Menschen-Auge sind

naturgemäss seltener, deshalb scheint mir die Demonstration von mikroskopischen Präparaten einer 10 Tage alten Färbung von einigem Interesse zu sein.

Der Fall betrifft einen jungen Mann aus Amerika, dessen rechtes Auge vor 18 Jahren durch einen Armbrustbolzen-Schuss verletzt worden war. Es wurde damals von Prof. Hirschberg 6 Wochen lang conservativ behandelt und — wenn auch ohne Sehkraft — erhalten. Jetzt kommt der Patient aus kosmetischen Gründen in Geh.-Rath Hirschberg's Klinik.

Der rechte Bulbus ist geschrumpft, nicht weich, etwas viereckig; Hornhaut in toto getrübt; über die Mitte zieht ein breites Band intensiverer Trübung. S natürlich = 0. Enucleation wird angerathen; sie wird verweigert. Ein Glasauge auf den phthisischen Bulbus zu setzen schien unzweckmässig; daher wird Tätowirung beschlossen: Bildung einer grossen Pupille, mit Stichelung in der Peripherie der narbigen Hornhaut. Der Erfolg ist der gewünschte.

Am nächsten Tage Auge etwas geröthet, völlig schmerzfrei; Fleck tiefschwarz. Am 9. Tage traten Blendungs-Erscheinungen im gesunden Auge auf, die die Entfernung des gestichelten Bulbus indicirten. Enucleation zufallsfrei. Das gesunde Auge ist gesund geblieben.

Section: Der Bulbus ist entartet. Der Glaskörper-Raum obliterirt, von Bindegewebs-Strängen durchzogen, in welche von der entarteten Chorioidea ausgehende Knochen-Spangen hineinragen.

Die Hornhaut ist gut geschwärzt. Sie wird excidirt und in Paraffin eingebettet.

Die mit Hämatoxylin und van Gieson gefärbten Präparate zeigen folgendes Bild: Die Cornea ist getrübt, hat ihren lamellösen Bau eingebüsst, ist von massenhaften neugebildeten Gefässen durchzogen. Das Deck-Epithel ist geschrumpft, über der Invasions-Stelle der Tusche ganz geschwunden. Die obersten Schichten sind aufgefasert; in ihnen liegt das Gros des Farbstoffes zusammengeballt. Ein Theil der Farbe liegt in den tieferen Hornhaut-Schichten, durch die Stichelung selbst dorthin gebracht. Nun gehen von diesen tieferen Schichten einzelne spärliche Lymphspalten aus, und in diesen liegt der Farbstoff in kleinen Körnchen reihenweise angeordnet. Die ersten Partikelchen sind schon relativ weit von der Hauptmassen fortgewandert.

In den Gefässen, besonders aber in den Endothelien der Intima konnte ich noch keinen Farbstoff entdecken. — Da sich in dieser reichlich vascularisirten Hornhaut sicher recht vitale Processe abgespielt haben, so ist vielleicht der Schluss erlaubt, dass die erste Reaction des Hornhaut-Gewebes auf die Tusche-Einführung in einer Aufsaugung der Farbe durch die Lymphspalten besteht.

Sitzung vom 27. November 1902.

1. Herr Rosenstein: Kranken-Vorstellung (angeborene Geschwulst der Augapfel-Bindehaut).

Bei einem 2 Jahre alten Kinde in Prof. Hirschberg's Poliklinik zeigte sich 6 Wochen nach der Geburt ein gelber, auf der Unterlage unverschieblich aufsitzender, flacher Tumor, der scharf mit dem Limbus abschneidet, nach dem Aequator zu aber unscharf begrenzt ist. Er nimmt allmählich an Grösse zu. Probe-Excision eines Stückchens soll die anatomische Diagnose ganz sicherstellen; wahrscheinlich handelt es sich um ein epibulbäres Lipodermoid.

2. Herr Jacobsohn: Kranken-Vorstellung (Lipodermoid, mit der Thränen-Drüse zusammenhängend).

3. Herr Steindorff: Kranken-Vorstellung (Exstirpation eines Cancroid des Unterlides und Lid-Plastik).

Vor 6 Jahren entfernte Geh.-Rath Hirschberg dem damals 55 Jahre alten Manne wegen Krebs das ganze r. Unterlid sammt einem Theile des Bindehaut-Sackes; der Defect wurde durch einen gestielten Lappen gedeckt, der von der Schläfe genommen wurde. Es ist kein Recidiv aufgetreten, und der Mann hat jetzt einen fast normalen Bindehaut-Sack. Das Auge ist gesund und beweglich. Natürlich fehlen die Wimpern des Unterlids. Es kommt darauf an, weit im gesunden Gewebe zu operiren, freilich braucht man von der Bindehaut nicht so viel mit fort zu nehmen, da es sich um einen Haut-Krebs handelt. Den Lappen von der Nasen- oder Schläfenseite herzunehmen lag keine Veranlassung vor, weil das Lid, dessen Knorpel entfernt war, sonst leicht herabsinken würde.

4. Herr Fehr: Kranken-Vorstellung (Stauungs-Papille nach perforirender Verletzung in der Ciliarkörper-Gegend).

Fehr stellt einen 24 jährigen Schlosser vor, der am 4. Oktober 1902 einer schweren Verletzung wegen Prof. Hirschberg's Klinik aufsuchte. $1^1/_2$ Stunden zuvor hatte ein Arbeits-Genosse mit einem 3 kantigen spitzen Instrument ihm in's linke Auge gestossen.

Das Auge ist geröthet, weich und zeigte nahe dem inneren Hornhaut-Rande eine klaffende, dreieckige Lappenwunde in der Sklera, deren horizontaler Schenkel noch 4 mm weit in die Hornhaut reicht. In der Hornhautwunde liegt Iris vor; die Wund-Ränder wie die Umgebung des Auges sind mit Metall-Staub verunreinigt. Sehschärfe links: Finger in nächster Nähe.

Die klaffende Skleralwunde wurde durch 2 Bindehaut-Nähte gedeckt und der Iris-Vorfall ausgeschnitten. Die Heilung nahm einen überraschend günstigen Verlauf. Das Auge blieb reiz- und schmerzlos; wohl sah man im vorderen Glaskörper gefiederte Trübungen, von denen es nicht klar war, ob sie von Blutungen stammten oder Exsudaten; die S aber wurde von Tag zu Tag besser, das Gesichtsfeld zeigte normale Grenzen und die Wunde glättete sich und verheilte gut. Am 17. November war $S = {}^5/_{15}$, in der Nähe wurde feinste Schrift erkannt, Gesichtsfeld normal, und Patient sollte entlassen werden. Da fand sich beim Aufnehmen des Entlassungs-Status im Augengrund eine typische Stauungs-Papille, die heute noch unverändert besteht. Sehnerv geröthet, geschwollen und schlecht abgegrenzt. Venen stark verbreitert und geschlängelt. Keine Herd-Erkrankung. Glaskörper ziemlich frei. Bald war Rückbildung zu beobachten. Eine genügende Erklärung für diese von Herrn Geh.-Rath Hirschberg schon vor vielen Jahren[1] als traumatische oder perforative Stauungs-Papille bezeichnete Erscheinung kann nicht gegeben werden.

Es bleibt zweifelhaft, ob sie rein mechanischen oder entzündlichen Einflüssen ihre Entstehung verdankt; immerhin mag das Letztere die grössere Wahrscheinlichkeit für sich haben. Meist findet man sie in solchen durchbohrten Augäpfeln, die wegen der Schwere der Verletzung hatten entfernt werden müssen. Die klinische Beobachtung, noch dazu bis zur Heilung, ist selten.

---

[1] Hirschberg, Ophthalmoskopie, in Eulenburg's Real-Encycl., 1888, 2. Aufl., XIV, S. 685.

5. Herr J. Hirschberg: Ein wichtiger Punkt bei der Operation der Weich-Stare. (Veröffentlicht im Dezember-Heft des Centralbl. f. Augenheilk. 1902. S. 353.)

6. Herr Fehr: Zum klinischen Bilde der Augengeschwülste.

Vortragender demonstirt die farbigen ophtalmoscopischen Bilder 3. Fälle von Aderhaut-Sarcom und eines Falles von Pseudo-Gliom mit den dazugehörigen anatomischen Präparaten. Es werden die charakteristischen klinischen Symptome hervorgehoben und für sie durch den Vergleich der Bilder mit dem makroskopischen Präparat Deutung und Erklärung zu geben versucht. (Ausführliche Veröffentlichung vorbehalten.)

7. Herr Dr. E. V. Knape aus Finnland (a. G.): Ueber Aetiologie der Retinitis pigmentosa.

Vortr. sucht ein Kausal-Verhältniss zwischen Renititis pigmentosa, die Entwickelungsanomalien, die mit Renititis pigmentosa behaftete Personen oft haben und die Komplicationen, Augenleiden, fieberhafte Krankheiten, Syphilis u. s. w., welche solche Personen am öftersten zeigen oder durchgemacht. Vortr. stützt sich auf Literaturangaben und eigene pathalogisch-anatomische Untersuchungen und nimmt an, dass die Chorioidalgefässe bei an Retinitis pigmentosa leidenden Personen einen Locus minoris resistentiae darbieten, was von einer Entwickelungsanomalie dieser Gefässe abhängt. Um die angeborene Disposition in Retinitis pigmontosa überzuführen ist ein auslösendes Moment von Nöten. Dieses auslösende Moment sucht der Vortr. in den obengenannten Komplicationen. Vortr. nimmt an, dass die angeborene Disposition nicht immer zur Entwickelung kommt, kann aber weiter vererbt werden und in folgender Generation möglicherweise sich entwickeln, wenn ein auslösendes Moment auftritt. (Der Vortrag und die pathalogisch-anatomischen Untersuchungen des Vortr. werden bald in Arch. f. Augenheilkunde veröffentlicht werden.)

8. Herr Wiener (a. G.): Ueber die Bildung von Glashäuten in der Vorderkammer.

Nachtrag. Herr F. Schöler: Krankenvorstellung.

I. Pemphigus. Bei der 14jährigen Patientin Bertha B. war im April 1902 eine Entzündung beider Augen aufgetreten, welche dem Bilde eines Randphlyktäne zu entsprechen schien. Am rechten Auge sass sie an der nasalen Hornhautseite im Lidspaltenbezirk, links genau entsprechend an der temporalen Partie des Limbus. Die Erkrankung trotzte jeder therapeutischen Maassnahme. Die Hornhaut trübte sich bald am Rande in geringer Ausdehnung neben den anfänglichen erkrankten Limbuspartien. Die Entzündung und Infiltration setzte sich auf der Bindehaut des Augapfels immer dem Lidspaltenbezirk folgend weiter fort und bildete in beiden Augen einen leichten Buckel, ähnlich einem episcleritischen Herde, etwa $^1/_2$ cm weit von der Hornhaut. Auf der Höhe dieses Buckels bildete sich ein flaches, linsengrosses Geschwürchen. Im Mai traten am linken Vorderarm grosse Pemphigusblasen auf und zwar die ersten am 12. Mai, die zweite Eruption erfolgte am 25. Mai und schliesslich erschienen am 6. Juni auf der ersterkrankten Hautstelle neue Blasen. Alle diese Blasen verheilten schnell. Trotz aller Bemühungen blieb der Zustand der Augen mit starker Lichtscheu und Thränen bestehen. Nachträglich mag bemerkt sein, dass es sich bis zum Januar 1903 nicht wesentlich verändert hat. Noch am 6. Januar traten neue Pemphigusblasen an den Beinen auf. Der Zustand der Augen war derselbe geblieben.

Ein im Jahre 1900 beobachteter Fall von ähnlicher Bindehaut-Hornhaut-Erkrankung bei dem 15jährigen Mädchen Martha U., der ebenfalls mit dem Auftreten von Pemphigusblasen an den Extremitäten verlaufen war, war schliesslich zur Heilung gekommen.

II. Synchysis scintillans. Der Fall betraf einen 69jährigen Staroperirten, August O., bei welchem 14 Tage nach der Extraction eine Nachstaroperation ausgeführt war. Die genügend weite Lücke erwies sich bei dem ersten Verbandwechsel völlig verlegt und zwar lagen kleine grauweise, glänzende Körperchen in ihr und der vorderen Kammer bis zur Hornhaut hin, die sich bei Augenbewegungen hin und her bewegten. Es handelt sich um eine Synchysis scintillans, wie sie auch am anderen Auge bestand, bei welcher die Cholestearin — und Kalkkrystalle des Glaskörpers den Erfolg zur Zeit in Frage gestellt hatten.

Journal-Uebersicht.

I. Die ophthalmologische Klinik. 1902. Nr. 14—16.

1) **Ein Universal-Elektroskop für Augenärzte,** von Ascher.

Der Apparat, durch eine Trockenbatterie armirt und nach Art der sog. jetzt viel in Gebrauch stehenden Lichtstäbe gebaut, ist zu verschiedenen Zwecken brauchbar: Als Lichtquelle und Beleuchtungslinse, als Operationslampe, zur Prüfung der Pupillenreaction, zur Projectionsprüfung bei Starkranken, zur Untersuchung von Farbenblinden (nach Vorsetzen von farbigen Gläsern) u. s. w.

---

2) **Convergenz für die Ferne, Divergenz für die Nähe,** von Schoen.

---

3) **Einseitiger Exophthalmus bei Basedow'scher Krankheit,** von Guibert.

Der Fall unterscheidet sich von den bisher publicirten durch das Fehlen der Tachycardie und durch den Umstand, dass die Heilung in einem Zeitraume von 4 Monaten lediglich durch den Gebrauch von Bromnatrium erzielt wurde.

Moll.

II. Annales d'oculistique. 1902. Juli—September.

1) **Exstirpation des ganglion ciliare,** von Rohmer.

Der eigentlichen Exstirpation, deren Technik Verf. an der Leiche studiert hat, geht die temporäre Resection nach Krönlein und die Durchschneidung des äusseren geraden Augenmuskels voran. Die klinischen Resultate der Operation bei absolutem Glaucom sind bemerkenswerth durch ihre Constanz, ihre Dauer und die Besserung, welche sie brachte. Gegenüber der bisher geübten Neurotomia optica-ciliaris hat die in Rede stehende Operation den Vorzug, den Sehnerv sowie die Ciliararterien zu schonen, wodurch einer Atrophie des Bulbus vorgebeugt sein dürfte. — Bisher ist die Operation nur an blinden Augen ausgeführt worden.

2) **Neuritis optica nach Masern,** von Fage.

Die Sehstörung wurde im Eruptions-Stadium bei einem 3jährigen Mädchen entdeckt, als deren Grund eine doppelseitige Neuritis optica festgestellt wurde. Allmählich blassten die Papillen ab, der Sehnerv wurde atrophisch und es

sank das Sehvermögen bis zur Amaurose. — Da Entzündungen der Nebenhöhlen u. s. w. auszuschliessen waren, kann man nur an Toxin-Wirkung denken.

3) **Exstirpation des Thränensackes,** von Valude.

4) **Eine Methode zur richtigen Anlegung des Hautschnittes über dem Thränensack,** von Terson.

So einfach es ist, bei ausgedehntem Thränensack durch den Hautschnitt diesen mit zu eröffnen, so schwierig kann letzteres sein, wenn der Sack sich äässerlich nicht markirt. Zu diesem Zweck spaltet Verf. den oberen Thränencanal, führt einen Schielhaken bis in den Sack ein, dreht die stumpfe Olive desselben nach aussen unten und schneidet auf diese ein.

5) **Pupillen-Störungen bei Aorten-Aneurysma,** von Challons.

Während man im Allgemeinen geneigt ist, Pupillen-Störungen bei Aorten-Aneurysma auf den Druck des letzteren auf den Sympathicus zurückzuführen, glaubt Verf. gefunden zu haben, dass sowohl Pupillen-Störungen wie Aneurysma auf dieselbe Ursache zurückzuführen sind, auf Syphilis.

6) **Bakteriologische Untersuchungen über die Aetiologie des Trachoms,** von Morax.

Verf. hat möglichst reine und frische Fälle von Trachom bakteriologisch untersucht. Das einzige positive Resultat, das er mittheilen kann ist, dass die von Sattler, v. Michel und Müller beschriebenen Bakterien nichts mit der Aetiologie des Trachoms zu thun haben.

7) **Der differentielle Charakter des Trachoms und der Bindehaut-Entzündungen,** von de Wecker.

8) **Die Diagnose des Trachoms,** von Morax.

9) **Die acute und subacute Conjunctivitis in Paraguay,** von Elmassian.

Verf. hat festgestellt, dass die alljährlich zu Beginn und Ende der grossen Hitze endemisch auftretende Conjunctivitis hervorgerufen wird durch die Weeks und Morax'schen Bacillen.

10) **Heilung der Netzhaut-Ablösung durch subconjunctivale und intracapsuläre Salzinjectionen,** von de Wecker.

11) **Neue Beobachtungen von Ringscotom bei der Pigmentatrophie der Netzhaut,** von Gonin.

Bei der Pigmentatrophie des Netzhaut findet die Einschränkung des Gesichtsfeldes in Wirklichkeit nicht concentrisch statt. Vielmehr fällt zunächst die mittlere Zone aus, die sich langsam centripetal und centrifugal vergrössert, wobei in der Mehrzahl der Fälle das centrale Gesichtsfeld länger bestehen bleibt als das peripherste.

12) **Ueber den praelacrymalen Tumor,** von Cirincione.

Es handelt sich meist um kalte Abscesse der Haut, welche eine Dacryocystitis vortäuschen können.

13) Ueber einen Fall von postdiphtherischer Accommmodations- und Convergenz-Lähmung, von Ginestous.

Die Lähmungen bestanden noch 2 Jahre nach Ablauf der Diphtherie. Andere Muskeln waren nicht afficirt. Heilung trat nach Injection von Diphtherie-Serum ein.

---

14) Das stereoskopische Sehen, von Nicolai.

---

15) Die totale Correction der Myopie, von Chevallereau.

Bei jugendlichen Individuen rät Verf. zu totaler und dauernder Correction, um Fortschreiten und Complicationen der Myopie besser zu vermeiden.

---

16) Einfluss der totalen Correction der Myopie auf ihr Fortschreiten, von Vacher und Bailliart.

Inhalt im Wesentlichen derselbe.

---

17) Palpeprale und conjunctivale Symptome im Verlauf einer intracraniellen Affection, von Petit. Moll.

IV. Archives d'Ophtalmologie. 1902. August—September.

1) Gumma des Corpus ciliare, von Panas.

Gewöhnlich beginnt das Leiden mit einer plastischen Iritis, ausgenommen in den Fällen, in denen das Gumma, als sog. G. exophytum, nach der Sclera zu wächst. In allen andren Fällen folgt auf die Iritis ein Seichterwerden der Vorderkammer in der Gegend der Iriswurzel, wo dann allmählich der Durchbruch der Geschwulst erfolgt.

---

2) Hirnsyphilis unter dem Bilde einer Paralyse, Jackson'sche Epilepsie, Dysarthrie, Augenmuskel-Lähmungen, von Brissaud und Péchin.

---

3) Ueber Operation der Nachstare, von Panas.

Verf. führt seit 30 Jahren die Extraction der Nachstare mit gutem Erfolge aus. Vorbedingungen des Gelingens sind folgende:

1. Verschwinden jeder Reizung nach Extraction des Kernstars.
2. Abwarten, bis der Nachstar eine gewisse Rigidität erlangt hat, damit er beim Fassen nicht reisst. Im Allgemeinen sind dazu 3—6 Monate nöthig.
3. Genaue Feststellung etwaiger hinterer Synechien.

Das Verfahren selbst besteht darin, dass, nach breiter Punction der Hornhaut in ihrem Rande, eine gegliederte Pincette eingeführt wird, deren eine spitze Branche den Nachstar durchbohrt. Sodann wird letzterer gefasst und durch verticale und horizontale Tractionen gelockert, um endlich extrahirt zu werden. Leichte Synechien geben dabei nach, dickere können durch Irido-Capsulotomie beseitigt werden.

Ueble Folgen durch Zerrung der Ciliarfortsätze kennt Verf. nicht.

---

4) Hydrophthalmus und cardio-vasculäre Störungen, von de Lapersonne. Moll.

Vermischtes.

1) Wie in einer grossen und weit verbreiteten Sippe, so ist es auch in der kollegialen Gemeinschaft der Augenärzte: Kein Jahr ohne Todesfall und Trauer. Panas in Paris, Little in Manchester, Herrnheiser in Prag, das sind die Verluste der letzten 2 Monate. David Little war 1840 zu Lockerbie in Dumfriesshire geborer, studirte zu Edinburgh in jener Glanzzeit eines Syme und Simpson, wurde 1863 Hausarzt in der Augenheilanstalt zu Manchester, 1878 Lehrer der Augenheilkunde in Owens College, eine Stellung, die er bis 1899 inne hatte, und 1901 Vorsitzender der englischen augenärztlichen Gesellschaft. Am 17. November 1901 hielt er seinen Präsidenten-Vortrag über chronisches Primär-Glaucom. Am 27. November 1902 ist er zu Congleton verschieden. Little war ein ausgezeichneter Praktiker und Operateur; er hat nicht viel publicirt: aber seine Arbeiten, hauptsächlich über Star, sind geschätzt bei den Fachgenossen. Wer die Kongresse, namentlich in England, besucht und den liebenswürdigen und geistreichen Kollegen kennen gelernt hat, wird ihm ein freundliches Andenken bewahren und der trauernden Witwe wie den 3 Kindern sein Beileid ausdrücken.

Am 23. December 1902 verschied zu Prag in dem jugendlichen Alter von kaum 41 Jahren der Privatdocent der Augenheilkunde Dr. Isidor Herrnheiser, ein ausgezeichneter Operateur. Seine Arbeiten über Retinitis septica, über metastatische Augenentzündung, über die Ursachen der Kurzsichtigkeit, über den Verlauf der Opticus-Fasern sichern ihm ein ehrendes Andenken. Herrnheiser war recht vielseitig, er widmete seine Kraft der Vertretung der deutschen Aerzte in Böhmen und war Herausgeber eines allgemein-medizinischen Organs, der Prager med. Wochenschr. Auch hatte er grosse Verdienste, die Ergebnisse der Augenheilkunde den praktischen Aerzten zugänglich zu machen. So verfasste er die Schrift: „Wann soll man gewisse Augen-Operationen ausführen?“ Fast gleichzeitig mit der Nachricht seines plötzlichen Todes empfing ich seine letzte Schrift: „Ueber den Einfluss zu starker und zu lange andauernder Beleuchtung auf das Auge.“

H.

2) Aber auch freudige Ereignisse bringt uns das neue Jahr, zunächst das fünfzigjährige Doctor-Jubiläum von Prof. Francesco Businelli zu Rom. Wir möchten ihn den Senior der italienischen Augenärzte nennen, wenn er nicht auch — uns angehörte. Von 1857—1859 war er Assistent in der Augenklinik von Arlt und hat so manche Arbeit in deutscher Sprache veröffentlicht. Dann nach Sassari, von da nach Modena berufen, ist er von 1873 bis heute Professor der Augenheilkunde und Direktor der Augenklinik zu Rom. Das Jahr 1894 gab auch den nichtitalienischen Fachgenossen Gelegenheit, seine Jugendfrische zu bewundern und seine Freundlichkeit zu erproben. Wir wünschen und hoffen, dass er noch lange seinen Kranken, seinen Schülern, der Wissenschaft erhalten bleibe und seine wichtigen Arbeiten, deren Verzeichniss bis zum Jahre 1898 schon die Zahl 50 erreicht hat, noch weiter vermehren möge!

Um Einsendung von Separatabdrücken wird gebeten (Berlin NW. 26 Schiffbauerdamm).

Verlag von Veit & Comp. in Leipzig. — Druck von Metzger & Wittig in Leipzig.

Centralblatt
für praktische
AUGENHEILKUNDE.

Herausgegeben von

Prof. Dr. J. Hirschberg, Geh. Med.-Rath, in Berlin.

Unter ständiger Mitwirkung der Herren Dr. Ancke in München, Dr. Berger in Paris, Prof. Dr. Birnbacher in Graz, Dr. Brailey in London, Prof. Dr. H. Cohn in Breslau, Doc. Dr. Cl. du Bois-Reymond in Berlin, Doc. Dr. E. Emmert in Bern, Prof. Dr. C. Gallenga in Parma, Dr. Ginsberg in Berlin, Prof. Dr. Goldzieher in Budapest, Dr. Gordon Norrie in Kopenhagen, Prof. Dr. Horstmann in Berlin, Dr. Issigonis in Smyrna, Prof. H. Knapp in New York, Prof. Dr. Krückow in Moskau, Dr. Kuthe in Berlin, Dr. Landau in Coblenz, Prof. Dr. Magnus in Breslau, Major F. P. Maynard, I. M. S., Civil Surgeon of Patna and Superintendent of the Medical School, Dr. Michaelsen in Görlitz, Dr. Moll in Berlin, Prof. Dr. J. Munk in Berlin, Dr. Neuburger in Nürnberg, Dr. Peltesohn in Hamburg, Dr. Pergens in Brüssel, Prof. Dr. Peschel in Frankfurt a. M., Dr. Purtscher in Klagenfurt, Dr. M. Reich in Petersburg, Med.-Rath Dr. Scheer in Oldenburg, Prof. Dr. Schenkl in Prag, Prof. Dr. Schwarz in Leipzig, Dr. Spiro in Berlin, Dr. Stiel in Köln.

Monatlich ein Heft. Preis des Jahrganges 12 Mark. Zu beziehen durch alle Buchhandlungen des In- und Auslandes und die Postanstalten des Deutschen Reiches.

Februar. Siebenundzwanzigster Jahrgang. 1903.

Inhalt: **Original-Mittheilungen.** Ueber den Werth der Credé'schen Silbertherapie für die Behandlung von Augenkrankheiten. Von **Paul Meyer** in Wilhelmshaben.

Klinische Beobachtungen. Eine seltene Art von perforirender Hornhaut-Verletzung. Von Dr. med. E. Wölfflin, I. Assistent an der Universitäts-Augenklinik Erlangen.

Referate, Uebersetzungen, Auszüge u. s. w. Ueber den Einfluss von Temperatur und Jahreszeit auf den Ausbruch des akuten primären Glaucom-Anfalles, von Dr. Kurt Steindorff, Assistenzarzt.

Gesellschaftsberichte. British medical Association. Section of Ophthalmology.

Journal-Uebersicht. I. Deutsche medicinische Wochenschrift. 1901. Nr. 30—51 und 1902. Nr. 5—25. — II. La clinique ophtalmologique. 1902. Nr. 14—18. — III. Recueil d'ophtalmologie. 1902 Juli—September. — IV. Journal of eye, ear and throat diseases. 1902. Mai—Juni. — V. Therapeutic Gazette. 1902. Nr. 7. — VI. The American Journal of Ophthalmology. 1902. Juli. — VII. The Journal of the American medical Association. 1902. August. — VIII. The American journ. of the med. sciences. 1902. Juni. — IX. The Ophthalmic Review. 1902. August—October. — X. The ophthalmic record. 1902. Juli—August. — XI. Annals of ophthalmology. 1902. April—Juli.

Bibliographie. Nr. 1—32.

Ueber den Werth der Credé'schen Silbertherapie für die Behandlung von Augenkrankheiten.

Vom Marine-Oberstabsarzt Dr. **Paul Meyer** in Wilhelmshaven.

Seitdem Credé im Jahre 1895 seine beiden neuen Silbersalze, das Itrol und Aktol, und bald darauf das lösliche kolloidale Silber in die



Therapie eingeführt hat, haben sich diese Arzneimittel auf allen Gebieten der Medizin einen bleibenden Platz errungen.

Das Itrol oder citronensaure Silber (Arg. citricum) eignet sich als schwer lösliches Salz (1 : 3800) zum Bestreuen von Wunden jeder Art und ist durch eine energische, dem Organismus unschädliche, bakterientödtende Wirkung ausgezeichnet. Das Aktol oder milchsaure Silber (Arg. lacticum) ist wegen seiner leichten Löslichkeit (1 : 15) zum Bereiten von Wundwässern (1 : 500—2000) geeignet, wobei es den sonst gebräuchlichen antiseptischen Lösungen durch seine vollständige Ungiftigkeit bei gleicher Zuverlässigkeit überlegen ist. Diese beiden Salze bilden die ursprünglichen und wesentlichen Hilfsmittel der Credé'schen Silberwundbehandlung.

Ihnen reiht sich als nicht minder wichtig das leicht lösliche (1 : 25), ungiftige, dabei in hohem Grade bakterientödtende kolloidale Silber, das Kollargol (Arg. colloidale Credé) an, welches unter Zusatz von Eiweiss oder Gummi einerseits im Magen durch Salz- oder Milchsäure nicht ausgefällt wird und innerlich genommen als Antisepticum in den Kreislauf aufgesogen wird, andrerseits und zwar hauptsächlich bisher in einer 0,5—1,0 % Lösung zu 5—20 g, nach neuerlicher Vervollkommnung des Präparates in einer 2 % Lösung zu 2—10 g, bezw. 5 % Lösung zu 1 g, intravenös einverleibt wird, wobei das Silber im Blut und später in der Gewebsflüssigkeit gelöst bleibt und überallhin geschwemmt wird, sodass es in den verschiedensten Organen chemisch nachgewiesen werden kann. Es dient zur Desinficirung des Organismus von innen heraus.

Annähernd dasselbe, aber auf mildere Weise erreicht eine Schmierkur mit der sehr wichtigen, aus Kollargol hergestellten Silbersalbe (Unguentum Credé).

Als minder wichtige, aber glücklich zusammengesetzte und verschiedenen Zwecken dienende Präparate sind noch zu erwähnen: Pil. arg. Credé maj., 0,1 Kollargol enthaltend, Pil. arg. Credé min., 0,05 Kollargol enthaltend, Bac. arg. colloid. 2,0 % Kollargol enthaltend, ferner Kollargol-Suppositorien und Vaginalkugeln.

Auf dem löslichen Silber und dessen Salzen hat sich nun unter Credé's Führung die Silbertherapie aufgebaut, und eine ansehnliche Literatur, auf welche hiermit des näheren verwiesen wird, beweist unwiderleglich, dass sie als Silberwundbehandlung sowohl die aseptische Wundbehandlung bequem und ungiftig zu fördern vermag, als auch eine ausserordentlich wirksame und zuverlässige Methode der antiseptischen Wundbehandlung bei vielen chirurgischen und andren Entzündungskrankheiten, localen wie allgemeinen, im äussersten Falle bei allgemeiner Wundinfection, bei Pyämie und Sepsis, bildet. Und hier kommt sie auch der Geburtshilfe und den Frauenkrankheiten zu Gute, vor allem der puerperalen Sepsis und den eitrigen Erkrankungen des Gebärapparates, ferner als innere Heilmethode vielen inneren Krankheiten, die mit eitriger Entzündung und Geschwürsbildung besonders

an den serösen Häuten und an den Därmen, einhergehen, auch den akuten Infectionskrankheiten, bei denen Sepsis eine vernichtende Rolle spielt, z. B. der Diphtherie und dem Scharlach.

Was die Credé'sche Silbertherapie besonders auszeichnet, ist die Einfachheit und Gefahrlosigkeit ihrer Anwendung und die Zuverlässigkeit ihrer Wirkung in den Grenzen des Erreichbaren. Nachdem diese Eigenschaften in der chirurgischen Praxis, auch an verwundeten Chinakämpfern, von mir erprobt waren, war die Grundlage für das berechtigte Bestreben für mich vorhanden, die Silbertherapie auch für die praktische Augenheilkunde erspriesslich zu verwerthen, zumal in der Literatur nach dieser Richtung hin schon manche guten Erfolge verzeichnet waren.

Das Itrol habe ich nun bei den verschiedensten Erkrankungsformen angewendet. Bei Verletznngen der Lider, der Bindehäute und der Orbita wurde es im Sinne der Silberwundbehandlung gebraucht, d. h. es wurde durch Ballondruck in die verletzten Gewebe hineingepresst, und hier wurde in der Regel eine vorzügliche Heilung, bei offenbar inficirten Wunden unter schneller Entlastung des umliegenden Gewebes, ohne nachherige Complicationen erreicht. Die feuchte Wundbehandlung, die sich bei inficirten Wunden als die beste ergeben hat, wurde in den ersten Tagen bei allen Verletzungen durchgeführt, da eine Infection von vornherein naturgemäss nie auszuschliessen war. Nun habe ich das Wasser des hydropathischen Itrolverbandes durch eine eiweisshaltige Kollargollösung (1 : 1000) ersetzt, dem Itrol also eine antiseptische Silberlösung hinzugefügt. Dabei sind die ausgezeichneten Eigenschaften dieser Kollargollösung als Augenwasser hervorgetreten. Die lästige Ansammlung getrockneter Secrete an den Wimpern, an den Lidrändern und in den Augenwinkeln und die Verklebung der Lidränder mit ihren unangenehmen Empfindungen beim Verbandwechsel fielen fort und die Geschmeidigkeit der Lider blieb erhalten. Diese Wirkungen schiebe ich auf die weiche, schlüpfrige Beschaffenheit der eiweisshaltigen Kollargollösung, welche also im feuchten Itrolverband mehr einen mechanischen als antiseptischen Zweck zu erfüllen hatte.

Es wurden ferner durch Kollargollösung selbst bei Tage langer Berührung mit der Hornhaut niemals Trübungen derselben verursacht.

Auch bei Verletzungen des Augapfels wurde Itrol kräftig in die Wunden geblasen. Es handelte sich meistens um Fremdkörperverletzungen der Hornhaut und Sklera mit mehr oder weniger vorgeschrittenen secundären Reizerscheinungen, auch um penetrirende Verletzungen, bei denen Fremdkörper im Augeninnern nicht zu finden und nach Lage der Verhältnisse auch nicht anzunehmen waren. In allen Fällen trat unter gleichzeitigem Kollargolverband reizlose, dauernde Heilung ein. Hier wurde vor allem der Beweis erbracht, dass auch Itrol in Substanz nie Trübungen der Hornhaut verursacht. Nach einer Zertrümmerung des Auges durch Schuss im Felde, die eine bedeutende Infection der Orbita und deren Umgebung zur Folge

hatte, gingen die Allgemeinerscheinungen und die locale Entzündung nach Einstäubung der ausgeräumten Augenhöhle mit Itrol auffallend schnell zurück.

Ebenso wie bei Verletzungen wurde Itrol in Verbindung mit Kollargollösung bei Operationen an den Lidern, den Thränenorganen, bei Schieloperationen benutzt.

Operationen mit Eröffnung des Bulbus wurden nicht ausgeführt, doch steht nichts der Annahme entgegen, dass der Erfolg wie bei penetrirender Verletzung des Bulbus nicht ausbleibt. Bei der steten energischen und reizlosen Desinfection des Bindehautsackes durch das eingeblasene Itrol lässt sich mit Recht annehmen, dass die Gefahr der Infection durch den Thränensack so gut wie beseitigt ist, zumal wenn man auch hier nur nach negativ ausgefallenen, trotzdem nicht sicher beweisenden Probeverbänden operirt und wenn man bereits 24 Stunden vor der Operation den Bindehautsack mit Itrol leicht beschickt. Es muss sich nach der bisherigen Erfahrung über Itrolbehandlung auf diese Weise eine nahezu sichere Desinficirung des Bindehautsackes erreichen lassen.

Bei einzelnen hauptsächlichen Entzündungszuständen des Auges leistete Itrol geradezu Hervorragendes. Bei blennorrhoischen Zuständen Erwachsener und Kinder wurden Eiterung und Schwellung erfolgreich beeinflusst, der Verlauf wurde abgekürzt, ohne dass dieselbe scharfe Beobachtung und Bewachung wie bei der Behandlung mit Sublimat und Höllenstein nöthig gewesen wäre. Diesem entspricht auch Mittheilungen gemäss die zuverlässige Wirkung des Itrols als Prophylacticum bei Neugeborenen.

Bei der Trachombehandlung hat sich Itrol ganz besonders leistungsfähig gezeigt. Es wurde nach Ausrollung der Trachomkörner in die blutenden Bindehäute eingerieben und wirkte der Bildung neuer Kügelchen entgegen, indem es die Bindehäute in ihren tieferen Schichten und zwischen den papillären Wucherungen energisch desinficirte. Die Wirkung des Itrols bei Trachom ist geradzu specifisch und für gleichwerthig zu erachten derjenigen von citronensaurer Kupfersalbe, die von v. Arlt erfolgreich gegen die unschuldigeren nicht trachomatösen folliculären Bindehautkatarrhe eingeführt ist. Durch beide Präparate ist die Augenheilkunde gleichmässig bereichert worden.

Bei trachomatösem Pannus habe ich von Itrol sehr gute Erfolge gesehen und es hängt dieser Erfolg wohl mit dem schnellen Schwinden des Trachoms überhanpt zusammen; denselben Erfolg sah ich bei phlyctänulärem Pannus, auch hier spielt wohl die desinficirende Wirkung die Hauptrolle, während andere Fälle unter Massage mit citronensaurer Kupfersalbe entschieden schneller heilten, was wohl auf die grösseren adstringirenden Eigenschaften des Kupfers zurückzuführen ist. Wollfberg hatte wiederum guten Erfolg bei Massage mit Silbersalbe.

Hornhautgeschwüre reinigten sich sehr schnell unter Itrol, wenn auch mehrmals ihrem Fortschreiten durch den Glühdraht schneller Einhalt gethan werden konnte. Dieses Rüstzeug des Augenarztes wird sich durch Medikamente niemals ganz ersetzen lassen. Durchbruch von Geschwüren mit seinen Folgeerscheinungen wurde nicht beobachtet. Dagegen ist beobachtet worden, dass bei Descemetischen Beschlägen und bei Hypopyonbildung mit und ohne Entfernung des Gerinsels die Reizerscheinungen, die sich auf Iris und Ciliarkörper erstreckten, unter Itroleinstäubung und gleichzeitiger allgemeiner Silbereinverleibung sehr schnell abnahmen, der Lauf der Entzündung sehr schnell gehemmt wurde. Es muss mit Recht angenommen werden, dass das Itrol, wie es von anderen Stoffen nachgewiesen ist, vom Bindehautsack aus in das Kammerwasser und in die betheiligten Häute resorbirt wird, dass andrerseits dieselben Häute und das Kammerwasser gleich andren Organen und Körperflüssigkeiten durch das in die allgemeine Blut- und Lymphbahn per cutem und intravenös aufgenommene Silber mit Silber gleichsam imprägnirt werden; ich sage auch für den letzten Fall und ohne chemische Nachprüfung mit Recht, weil sich das Kammerwasser aus dem Ciliarkörper und der schwammigen Iris ergänzt und diese vorherrschend aus Blutgefässen bestehenden Gewebe das eingeschwemmte Silber mit dem Kammerwasser ausscheiden werden. Aus dieser localen und allgemeinen Desinfection ist der schnelle Rückgang der Entzündungserscheinungen sehr erklärlich.

Bei allen ernsteren Hornhautgeschwüren leite ich neben der localen Itrolbehandlung eine energische Silberschmierkur ein und bin so sehr gut der Geschwüre Herr geworden. Natürlich liessen sich Hornhautnarben nicht vermeiden. Dieselben waren aber entsprechend der baldigen Einschränkung des Processes auch weniger umfangreich.

Einen ebenso günstigen Ablauf nahmen unter derselben Behandlung einige parenchymatöse Hornhautentzündungen, ferner einige primäre Iritiden und Cyclitiden auf nicht syphilitischer Basis.

Die Silbertherapie würde auch bei allgemeiner Ophthalmie, worüber leider Erfahrungen nicht vorliegen, als rathsamstes Verfahren einzugreifen haben. Das Itrol müsste in Form von Stäbchen in das Augeninnere eingeführt werden. Von dieser Behandlung ist, wenn das Auge überhaupt noch zu retten ist, verbunden mit einer Einsilberung des Organismus durch intravenöse Kollargoleinspritzung, die der schnelleren Wirkung wegen der Silberschmierkur vorzuziehen wäre, mehr als von der Einführung von Jodoform in den Bulbus zu erwarten.

Ausgenommen wären tuberculöse Entzündungen des Auges von der Silbertherapie. Bei diesen wird sich voraussichtlich das Jodoform entsprechend seinen Vorzügen bei tuberculöser Lymphdrüsen- und Gelenkentzündung besser als das Silber bewähren.

Manche Augen empfanden bei der Berührung mit Itrol heftige Schmerzen. Der Grund hierfür lag in dem mechanischen Reiz, der durch das kräftige Einblasen verursacht wurde, denn einfaches Einstreuen von Itrol war schmerzlos. Da aber kräftiges Einblasen für den Erfolg der Itrolbehandlung sehr wichtig ist, so empfiehlt es sich, die Augen vorher zu cocaïnisiren. Es ist ferner rathsam, möglichst frisches, dunkel und luftdicht aufbewahrtes Itrol zu gebrauchen, da mancher Misserfolg auf durch Luft und Licht geschwächtes Itrol zurückgeführt werden muss. Es ist auch das von v. Arlt empfohlene feinste Itrol, Itrolum pro oculis, vorzuziehen, denn je kleiner die Itrolstäubchen, desto allgemeiner ihre Vertheilung, desto grösser ihre Tiefenwirkung, desto geringer ihre mechanische Reizwirkung. Auch genügen nur ganz geringe Mengen von Itrol, es darf nur hauchartig aufgeblasen werden.

Als Silberwundwasser benutzte ich in der Chirurgie bisher Aktol- und Itrolwasser. Ersteres hat dort, wo es sich um Ausspülung von Körperhöhlen handelte, zuverlässige und gefahrlose Dienste geleistet, weil Rückstände desselben dem Organismus nichts schadeten, im Gegentheil durch Dauerwirkung nützten. Demselben Zweck diente auch das Itrol, welches dem Wasser im Ueberschuss beigegeben in dem ihm zukommenden natürlichen Lösungsverhältniss und gleichzeitig als Schüttelmixtur sowohl eine vollwerthige antiseptische Flüssigkeit lieferte, als auch hier und da ein Körnchen liegen liess, welches dann für sich in antiseptischem Sinne wirkte, ohne jemals Vergiftungserscheinungen hervorgerufen zu haben.

Da das Auge mit seinen Bindehautsäcken und seiner Höhle viel leichter mit Desinfectionsflüssigkeiten zu bespülen ist als wie z. B. die Bauchhöhle mit ihren Schlupfwinkeln, so brauchte auf eine Dauerwirkung durch Spülflüssigkeit nicht so viel Gewicht gelegt werden. Es ist daher Aktol- und Itrollösung von mir in der Augenpraxis nicht mehr verwendet worden, sondern eiweisshaltige Kollargollösung, und bin ich damit sehr gut ausgekommen. Die Vorzüge dieser Lösung sind bereits oben erwähnt worden.

Bei Operationen am Augapfel lasse ich gewöhnlich schon nach 24 bis 48 Stunden jeden Verband fort, auch bei Verletzungen desselben und träufle, sobald mir das Einblasen von Itrol überflüssig zu sein scheint, mehrmals am Tage Kollargollösung in den Bindehautsack oder lasse mehrmals am Tage $^1/_2$ Stunde lang lauwarme Kollargolumschläge machen. Dabei werden Blutextravasate gewöhnlich schnell aufgesogen, auch wird auf die Bindehäute adstringirend eingewirkt. Es ist also neben der antiseptischen auch die adstringirende Eigenschaft der Kollargollösung nicht zu unterschätzen, wenn sie auch, wenigstens in der gewöhnlichen Concentration, in dieser Beziehung den sonst gebräuchlichen Adstringentien nachsteht.

Der Hauptwerth der Credé'schen Silbertherapie liegt also für die Augenpraxis in der local und allgemein gefahrlosen Wirkung, welche unter

Beobachtung der bisher üblichen Vorsichtsmaassregeln sicherer als zuvor die Herstellung eines aseptischen Operationsfeldes am Auge gestattet und unter dauernder Entfaltung ihrer antiseptischen Kraft ungemein entzündungswidrig ist. Unter diesen Umständen habe ich durch Itrol, Kollargol und Silbersalbe die üblichen Antiseptika, besonders Sublimat, Chlorwasser, Jodoform vollständig ersetzen können und bin auf Grund der bisherigen Beobachtungen und gestützt auf Erfahrungen in der Silberwundbehandlung überzeugt und halte mich zu der Annahme berechtigt, dass die Credé'sche Silbertherapie auch bei Staroperationen, Iridectomien und andren den Bulbus eröffnenden Operationen sehr günstige Resultate erzielen wird.

Es verlohnt sich der Mühe, mit der Credé'schen Silbertherapie in der Augenpraxis weiter zu arbeiten und besonders nach drei Richtungen (auch durch Thierversuche) weitere Erfahrungen zu sammeln, nämlich in der Desinfection des Bindehautsackes durch Itrol als Vorbereitung für eröffnende Operationen am Bulbus, in dem Verlauf eröffnender Operationen unter Itrol- bezw. Kollargolbehandlung und in der antiseptischen Wirkung der Silberwundbehandlung bei vorgeschrittenen eitrigen Entzündungen im Bulbus.

Meinen Ausführungen möchte ich schliesslich die Bitte an die verehrten Leser hinzufügen, mir etwaiges Material über Erfahrungen, die im Sinne des Vorstehenden gemacht worden, gütigst übermitteln zu wollen, um es mit dem eigenen Material zu einer späteren Zusammenstellung verwerthen zu können.

Literatur-Verzeichniss.

B. Credé und Beyer, Silber und Silbersalze als Antiseptika. Leipzig 1896.

Credé, Silber als äusseres und inneres Antisepticum. Berlin 1897.

— Anleitung zur Silber-Wundbehandlung. Dresden 1897.

— Anleitung zur Behandlung septischer Infections-Krankheiten mit metallischem Silber. Dresden 1897.

— Die Wundbehandlung im Kriege. Vortrag, gehalten in der Berliner militärärztlichen Gesellschaft am 21. April 1897.

— Lösliches metallisches Silber als Heilmittel. Klinisch-therapeutische Wochenschrift 1898. Nr. 14 und 15.

Chemische Fabrik von Heyden, Radebeul-Dresden, Die neue Silbertherapie. Zusammenstellung der Literatur bis November 1900.

Viett, Ist Argentum colloidale ein Specificum gegen Sepsis? Allgem. Med. Central-Zeitung. 70. Jahrgang. Nr. 6, 7. Januar 1901.

Credé, Silber als äusseres und inneres Antisepticum in der Gynäkologie. Med. Woch. Mai—Juni 1901. Nr. 21, 22.

Wolffberg, Augenärztliche Erfahrungen mit Kollargol. Wochenschr. f. Therapie und Hygiene d. Auges. V. Jahrgang Nr. 50.

v. Arlt, Bisherige Erfahrung über Trachombehandlung nebst einigen Bemerkungen über Itrol Credé. Wiener klin. Wochenschr. 1902. Nr. 18.

v. Arlt, Trachombehandlung mit Kupfer- und Silbercitraten. Wiener med. Wochenschrift 1902. Nr. 35.

Cervicek, Ueber die Anwendung des Itrol und Cuprocitrol. Militärarzt. Nr. 19 und 20. 1902.

Credé, Die Behandlung septischer Erkrankungen mit intravenösen Kollargol- (arg. coll.) Injectionen. Archiv f. klinische Chirurgie. Bd. 69.

Klinische Beobachtungen.

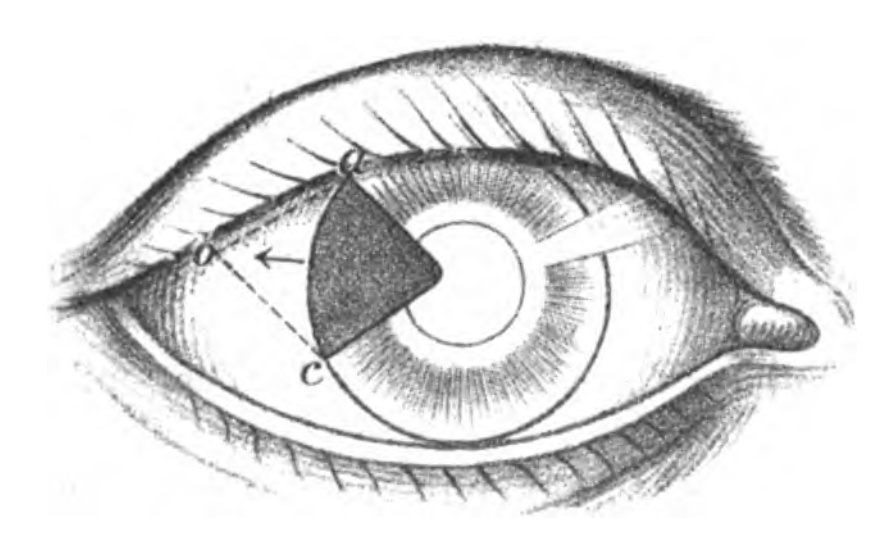
Eine seltene Art von perforirender Hornhaut-Verletzung.

Von Dr. med. E. Wölfflin, I. Assistent an der Universitäts-Augenklinik Erlangen.

In folgender Mittheilung möchte ich einen eigenartigen Fall von Augen-Verletzung kurz besprechen, der, soweit ich in der Literatur sehen konnte, bisher noch keine eingehendere Beachtung fand, da sein Vorkommen wohl ein sehr seltenes sein dürfte. Eine kurze Andeutung von einem ähnlichen Fall fand ich nur in Praun, Verletzungen des Auges, S. 175.

In unsrem Fall handelte es sich um einen 56jährigen Taglöhner, der am 30. April vorigen Jahres in die hiesige Klinik mit der Angabe eintrat, es sei ihm zwei Tage vorher gegen Abend beim „Holzmachen" im Walde das schräg abgeschlagene Ende eines etwa 9 cm dicken Astes, welchen er von dem Stamm des Baumes loslösen wollte, in das rechte Auge geschnellt.

Der Befund beim Eintritt war folgender: Beide Lider des rechten Auges sind stark geschwollen. Hoher Grad von Blepharospasmus. Beim künstlichen Oeffnen der Lidspalte bemerkt man am temporalen Limbus das Fehlen eines 3eckigen Hornhautstückes, dessen Basis der Corneoskleralgrenze zugekehrt war. An Stelle desselben befindet sich eine leicht schwappende Masse, die an ihrem Grunde eine dunkelrothe Färbung erkennen lässt. Hornhaut im Ganzen leicht getrübt, Vorderkammer aufgehoben, Pupille nicht mehr erkennbar. Druck auf Ciliargegend sehr schmerzhaft. Tension — 2. Lichtperception vorhanden, Projection unsicher. Beim forcirten Oeffnen der Lidspalte sieht man die Conj. bulbi temporal stark chemotisch vorgewölbt, während sie in ihrem oberen und unteren Theil hauptsächlich suggillirt rscheint.



Beim Verbandwechsel am Tage darauf (1. Mai 1902) lässt sich in der vorgetriebenen Conj. bulbi das umgeschlagene Stück der abgerissenen Hornhaut (Vgl. Abbildung *abc*) erkennen. Reposition des Corneallappens gelingt leicht; doch hat derselbe in Folge des längeren Umklapptseins die Neigung etwas in die Höhe zu gehen und sich nicht genau den entsprechenden Wundrändern zu adaptiren. Zur besseren Anschauung füge ich hier die Maasse des Lappens bei: Horizontaldurchmesser 4—5 mm, Vertikaldurchmesser am Limbus 3,5 mm. Der Lappen hatte also annähernd die Grösse eines Hornhautquadranten.

4. Mai. Die gleichmässige Trübung des Lappens hat sich etwas aufgehellt, namentlich in den dem Limbus anliegenden Partien. Unter dem periphersten Theil desselben schimmert bereits das Irisgewebe durch, während unter den mehr central gelegenen Partien noch eine dunkelrothe Färbung (wohl von Irishämorrhagien herrührend) sichtbar ist. Die beiden Wundränder des Corneallappens zeigen die Tendenz, mit dem anliegenden Hornhautsaum zu verkleben.

5. Mai. Hornhautlappen aufgequollen, wulstet sich in vertikaler Richtung faltenförmig vor. Zwischen die beiden Wundränder schiebt sich ein eigenartiges hellbraun-rothes Gewebe ein.

6. Mai. Fortschreitende Aufhellung des peripher gelegenen Theiles des Hornhautlappens.

13. Mai. Der Hornhautlappen hat sich seit gestern abgeflacht und den entsprechenden Wundrändern wieder mehr adaptirt. Transparenz gleich geblieben. Der übrige Theil der Hornhaut zeigt im centralen und oberen Abschnitt parallel zu einander verlaufende Trübungen in den hintersten Schichten. Vorderkammer im nasalen Theil vorhanden. Keine Schmerzhaftigkeit bei Berührung des Bulbus.

16. Mai. Tension immer noch — 2, Handbewegungen werden nicht mehr wahrgenommen. Der Hornhautdeckel zeigt Neigung zu atrophiren und sich mehr nach der Corneoskleralgrenze zurückzuziehen, Trübung desselben stärker geworden.

Patient wird einige Tage später auf eigenen Wunsch entlassen. Wundränder gut adaptirt. Auge noch leicht gereizt.

Der Status vom 20. December lautet: Rechtes Auge deutlich verkleinert zeigt ausgesprochenen atrophischen Habitus. Hornhautlappen gut angeheilt. Oberer Rand des Lappens springt etwas gegenüber der übrigen Hornhaut vor. Iris zeigt beginnende Atrophie. Linse total getrübt.

Das besonders Eigenthümliche in diesem Fall ist die durch die einwirkende Gewalt bedingte Art der Verletzung, die zweifellos als Rissverletzung angesprochen werden muss. Einfach perforirende Hornhautwunden in geringerer oder grösserer Ausdehnung sind ja etwas Alltägliches. Dagegen müssen jedenfalls ganz besondere Momente gegeben sein, um eine klappdeckel-artige Abreissung der Hornhaut herbeizuführen. In unserem Fall handelte es sich um einen tangential die Cornea verletzenden Fremdkörper, der wahrscheinlich gleichzeitig eine starke Hebelwirkung ausübte, nach Angabe des Patienten war der abgeschlagene Ast an seinem einen Ende fixirt — sodass dadurch die Umkrempelung des Hornhautlappens begünstigt wurde.

Auffallend ist ferner, wie lange Zeit hindurch (etwa 60 Stunden) der Hornhautlappen seine Transparenz bewahrte. Es mag dies vielleicht damit zusammenhängen, dass in Folge des starken Blepharospasmus der Corneallappen einer Vertrocknung weniger ausgesetzt war als bei normalem Lidschlag. Die Aufhellung des peripheren Stückes desselben, welche in den ersten Tagen nach der Verletzung erfolgte, bildet wohl einen weiteren Beweis für die Annahme der Ernährung der peripheren Hornhautpartien vom Randschlingennetze aus.

Referate, Uebersetzungen, Auszüge.

Ueber den Einfluss von Temperatur und Jahreszeit auf den Ausbruch des akuten primären Glaukom-Anfalles[1], von Dr. Kurt Steindorff, Assistenzarzt. (Aus der Augen-Heilanstalt von Geh. Med.-Rath Prof. Dr. Hirschberg in Berlin.)

Schon Hippokrates, der Vater der Heilkunde, hat sich redlich bemüht, nach Maassgabe seiner Kenntnisse den Einfluss von Witterung und Jahreszeit auf Zahl und Art der Augen-Krankheiten festzustellen; diese Sätze wurden in alter Zeit für so wichtig gehalten, dass z. B. die Araber sie ihrem System der Heilkunde einverleibten, worüber ausführliche Mittheilungen vorliegen.[2] Während nun in neuerer Zeit das schnelle und verheissungsvolle Emporblühen der jüngsten Zweige am Stamme unserer Wissenschaft, der Bakteriologie und Hygiene, uns gelehrt haben, Witterung und Klima als bedeutungsvolle Ursachen vieler Krankheiten zu beachten, so ist doch der Augenheilkunde aus diesen Forschungen wenig Vortheil erwachsen. Wohl findet man verstreute Andeutungen darüber, dass im Frühjahr und Herbst mit epidemischem Schnupfen auch Bindehaut-Entzündungen sich epidemisch verbreiten, dass der sog. Frühjahrscatarrh nur in den warmen Monaten auftritt, wofür neuerdings die relative Luftfeuchtigkeit verantwortlich gemacht wird. Man weiss, dass nicht nur in Aegypten, sondern auch bei uns das chronische Trachom in der heissen Jahreszeit seine Trockenheit verliert und zu fliessen beginnt, und dass bei ungünstigem, feucht-kaltem Wetter die chronische Regenbogenhaut-Entzündung sich verschlimmert. Aber in keinem der mir zugänglichen Hand- und Lehrbücher unsrer Tage (1—13) habe ich die in unsrer Anstalt seit langen Jahren festgestellte, ausserordentlich bemerkenswerthe Thatsache verzeichnet gefunden, dass der akute primäre Glaukom-Anfall vorwiegend in der kalten Jahreszeit auftritt.

Ich habe nun die Tagebücher unsrer Anstalt daraufhin durchgesehen, den Zeitraum vom 1. Mai 1885 bis 30. April 1902 umspannend. Auf 7181 innerhalb dieser 17 Jahre klinisch behandelte Kranke kommen 83 mit akutem, primärem Glaukom, bei denen insgesammt 102 Anfälle zur Beobachtung gelangten.

Nebenbei sei hier bemerkt, dass ich die von vielen Autoren betonte Thatsache bestätigt fand, nämlich dass die entzündliche Drucksteigerung mit Vorliebe Frauen befällt, die nichtentzündliche dagegen Männer bevorzugt. Denn von unsren 83 Patienten waren 64 gleich 77,1 % Frauen.

Es scheint wir also Laqueur den Einfluss des Geschlechtes auf die Entstehung des Glaukoms vielleicht mit Unrecht zu leugnen.

Dass entzündliches Glaukom eine Erkrankung des höheren Alters ist, beweisen folgende Zahlen:

Im	1. und 2.	Lebensjahrzehnt	standen	0	Kranke
„	3.	„	„	2	„
„	4.	„	„	5	„
„	5.	„	„	10	„

[1] Nach einem am 29. Mai 1902 in der Berliner ophthalmologischen Gesellschaft gehaltenen Vortrage. (Deutsche med. Wochenschrift 1902, Nr. 5.

[2] Vgl. Hirschberg, Geschichte der Augenheilkunde im Alterthum, 1899, S. 71 f.; Aegypten, 1890, S. 95. — J. Hirschberg und J. Lippert, Die Augenheilkunde des Ibn Sina, 1902, S. 80.

im	6.	Lebensjahre	standen	22	Kranke
„	7.	„	„	27	„
„	8.	„	„	14	„
„	9.	„	„	3	„[1]

Es war nicht immer ganz leicht, den echten Anfall von den Erscheinungen des Prodromalstadium zu trennen, da doch zwischen beiden nur graduelle Unterschiede bestehen. Und so habe ich nur den plötzlich einsetzenden Anfall herbeigezogen, bei dem die bekannten subjectiven und objectiven Symptome wie ein Blitz aus klarem Himmel und in schnell sich steigernder Heftigkeit auftraten; weniger intensive Prodrome, die man ja als abortive Anfälle auffasst, blieben unberücksichtigt. Nur die in der Anstalt beobachteten Anfälle habe ich verwerthet, während bezügliche anamnestische Daten, auch wenn sie klinisch und zeitlich ganz einwandsfrei und sicher erschienen, ausscheiden mussten. Akute Anfälle bei secundärem und hämorrhagischem Glaukom wurden ebenfalls bei Seite gelassen, weil hier die anatomischen Verhältnisse das auslösende Moment zu vielgestaltig beeinflussen und so einer klaren Beantwortung der gestellten Frage, ob Witterung und Jahreszeit den Ausbruch des akuten primären Glaukom-Anfalls beeinflussen, hinderlich sind. Schliesslich mussten noch einige Anfälle ausgeschlossen werden, in denen die zu therapeutischen oder diagnostischen Zwecken vorgenommene Einträufelung eines Mydriaticums die schlummernde und nicht zu ahnende Disposition zu akutem Ausbruch erweckte. Mithin verblieben 102 Anfälle. Wenn, wie ich zu beweisen hoffe, Wetter und Jahreszeit einigen Werth für die Erzeugung des akuten primären Glaukom-Anfalls besitzen, so muss doch auf das nachdrücklichste betont werden, dass diese beiden den schon lange bekannten Factoren, wie Hunger, Erregung, Mydriatisirung, Operation des einen schon kranken Auges u. s. w., nur beizuordnen sind, sie sollen nur in die Kette der den Anfall hervorrufenden Einflüsse ein neues Glied bringen, das meines Erachtens bisher zu wenig besprochen worden ist. Es ist daher verständlich, wenn ich für eine eingehendere meteorologische Erörterung und Beweisführung aus jenen 102 noch 10 Fälle aussondere, in denen andre, als Glaukom auslösend lange bekannte Momente den Ausbruch des Anfalles hinreichend erklärten, sodass die Heranziehung von Witterungseinflüssen unthunlich und überflüssig erschien; in die allgemeine Statistik dagegen konnten jene 10 Fälle um so eher mit übernommen werden, als sie deren Ergebniss gar nicht beeinflussen. Von den für die genauere meteorologische Besprechung in Frage kommenden 92 Fälle sind 68 brauchbar, für die sich der Tag des Anfalles genau festsetzen liess, auf sie also stützt sich die spätere meteorologische Begründung, während für 24 Fälle sich zwar der Monat, nicht aber der Tag des Glaukom-Ausbruches ermitteln liess. Es braucht wohl nicht ausdrücklich betont zu werden, dass die bearbeiteten 68 Fälle aus Berlin stammten, während die aus der Provinz zugereisten ausschieden, da für sie genauere meteorologische Daten nicht zu erlangen waren.

---

[1] Es entfallen auf die Gesammtbevölkerungen in den einzelnen aufeinanderfolgenden Lebensjahrzehnten: 1. 24,9 %, 2. 19,9 %, 3. 16,4 %, 4. 13,0 %, 5. 11,1 %, 6. 7,5 %, 7. 4,7 %, 8. 2,8 %, 9. 0,3 %, 10. 0,02 %. Hieraus ersieht man erst recht das Ueberwiegen der Krankheit im höheren Lebensalter. Vgl. Hirschberg, Medicinische Statistik 1874, S. 8.

Die Vertheilung der 102 Fälle auf die einzelnen Monate gestaltet sich nun folgendermaassen:

Es wurden beobachtet vom 1. Mai 1885 bis 30. April 1902:

Monat	Zahl der überhaupt klinisch behandelten Kranken	Hierunter waren akute prim. Glaukome	Glaukom procentualiter auf die überhaupt klinisch behandelten Patienten %
Januar . .	612	18	2,9
Februar . .	551	10	1,8
März . . .	516	7	1,3
April . . .	566	8	1,4
Mai . . .	768	11	1,4
Juni . . .	650	0	0
Juli . . .	744	5	0,7
August . .	428	5	1,1
September .	520	8	1,5
October . .	698	10	1,4
November .	585	11	1,9
December .	443	9	2,0
Sa. . .	7081	102	1,5

In ein Coordinatensystem eingezeichnet wird das Verhältniss noch klarer.

Das Ergebniss ist klar: Das Maximum der Anfälle, nämlich 65, trifft in die kalte Jahreszeit (October bis März), während die warmen Monate (April bis September) der Anstalt nur 37 Kranke zuführten. Vom Januar-Gipfel sinkt die Kurve in den beiden folgenden Monaten, hebt sich dann wieder und erreicht im Mai ein zweites Maximum, worauf im Juni der tiefste Stand mit 0 Fällen erreicht wird. Langsam steigt die Kurve nun bis zum November, um im December wieder einen kleinen Rückgang zu erfahren. Jedenfalls sind das wichtigste und auffallendste das Maximum im Januar und das Juni-Minimum.

Um dem Einwande zu begegnen, es seien vielleicht in den Sommermonaten äusserer Gründe halber weniger Patienten überhaupt aufgenommen worden und es sei darum die Zahl der akuten Glaukome geringer, habe ich (cf. Tabelle I, 4. Spalte) die Anzahl der in den einzelnen Monaten während der 17 Jahre aufgenommenen Kranken zusammengerechnet und die Glaukomanfälle auf diese Summen procentualiter bezogen, wobei sich die sehr wichtige Abweichung ergab, dass das secundäre Maximum in Wirklichkeit nicht in den Mai, sondern kurz vor das Hauptmaximum in den Januar fällt. . . .

Von allen Seiten wird auf die hohe Wichtigkeit der Pupillenweite für glaukomatöse Augen hingewiesen, und unsere ganze Eserin-Therapie bezweckt ja nur, durch Entfaltung der Iris den Kammerwinkel zu lüften. Der Winter mit seinen kurzen und trüben Tagen und seinen langen Nächten kann wohl im Stande sein, durch das Mittelglied lang anhaltender Pupillenerweiterung dem Glaukom-Ausbruch Vorschub zu leisten. Unter unsren Privat-Patienten im Prodromalstadium des Glaukoms sind mehrere, die den nördlichen Winter verabscheuen (oder auch meiden) und den Sommer loben. Aber die schlechten Beleuchtungs-Verhältnisse können auch dadurch einwirken, dass sie die Accommodation stärker anstrengen, indem hierbei das Aufhängeband der Linse nachgiebt, die Linse selber vorrückt und so die Iriswurzel gegen die Hornhaut presst, wodurch der Fontana'sche Raum plötzlich abgesperrt wird

(Schön). Hierbei sei erwähnt, dass die überwiegende Mehrzahl unsrer 83 Glaukom-Kranken Hypermetropen war, wie denn schon A. v. Graefe und Laqueur und nach ihnen zahllose andre Forscher auf die Bedeutung des hypermetropischen Refractions-Zustandes für das Glaukom hingewiesen haben.

Das Ueberwiegen des akuten primären Glaukoms in der kalten Jahreszeit hat nicht nur theoretisches, sondern auch praktisches Interesse, indem der Arzt und der Kranke durch vernünftiges Verhalten wohl im Stande sein können, dem drohenden Anfall vorzubeugen. So gut man Lungenkranke oder Rheumatiker vor kaltem Wetter schützt, so gut man die Glaukomprodrome durch Fernhalten erfahrungsgemäss den Anfall hervorrufender Schädlichkeiten kupirt, ebenso gut muss man bei Leuten, die Prodrome hatten, im Winter auf der Hut sein und der plötzlichen Einwirkung excessiv kalter Luft vorbeugen, im Sommer dagegen durch peinlich rationelle Lebensweise und hygienisches Verhalten dem ohnehin schwächenden Einfluss grosser Hitze begegnen.

Meinem hochverehrten Chef, Herrn Geh.-Rath Hirschberg, bin ich für die liebenswürdige Ueberlassung des Materials und vielfache werthvolle Anregungen zu herzlichstem Danke verpflichtet. Herrn Prof. Dr. Kremser vom Königlich Preussischen meteorologischen Institut bin ich für seine Berathung in den mir ferner gelegenen bezüglichen Fragen und die Erlaubniss, im Institute arbeiten zu dürfen, sehr verbunden.

Literatur: 1. Arlt, Die Krankheiten des Auges, Prag 1851—1856. — 2. Fuchs, Lehrbuch der Augenheilkunde, 1900. — 3. v. Michel, Lehrbuch der Augenheilkunde, 1890. — 4. Schmidt-Rimpler, Augenheilkunde und Ophthalmoskopie, 1901. — 5. Schweigger, Handbuch der Augenheilkunde, 1893. — 6. Vossius, Lehrbuch der Augenheilkunde, 1898. — 7. Berry, Diseases of the eye, 1889. — 8. Mackenzie, Traité des maladies des yeux, 1856—57. — 9. Swanzy, Handbuch of the diseases of the eye, 1900. — 10. Panas, Traité des maladies des yeux etc., 1894. — 11. Graefe-Saemisch, (I. Aufl.) Bd. V. (Glaukom von Schmidt-Rimpler bearbeitet.) — 12. de Wecker-Landolt, Traité complet d'ophtalmologie (II. Band). 1878—89. — 13. Hosch, Grundriss der Augenheilkunde, 1897. — 14. Lange, Ueber Glaukom in seinen Beziehungen zu den Allgemein-Erkrankungen (Vossius'sche Sammlung I, 6). — 15. Nicati, L'hydrostatique oculaire (Archives d'ophtalmologie XX). — 16. Uribe-Troncoso, Investigations expérimentales sur la tension intraoculaire à Mexico (La clinique opht. 1901). — 17. Clailan, Relation de la pression intraoculaire et de la pression sanguine etc. (Arch. d'opht. XX, 4, 1902). — 18. Tschlenoff, Beeinflussung des Blutdrucks durch hydriatische Prozeduren u. s. w. (Zeitschrift für diätetische und physikalische Therapie I, 3 und 4, 1898). — 19. Verhagen, Beeinflussungen des Kreislaufs durch verschiedene hydriatische Prozeduren (Ibid. III, 4). — 20. Arrhenius, Einwirkung kosmischer Einflüsse auf physiologische Verhältnisse (Skandinavisches Archiv f. Physiologie VIII). — 21. Flügge, Grundriss der Hygiene (1897). — 22. Rubner, Lehrbuch der Hygiene. — 23. Renk, Die Luft (Pettenkofer-Ziemssen's Handbuch). — 24. Magelssen, Ueber die Abhängigkeit der Krankheiten von der Witterung, 1850. — 25. Ergebnisse der Beobachtungen an den Stationen II. und III. Ordnung (herausgegeben vom Königlich preussischen meteorologischen Institut) 17 Bände (1885—1901). — 26. Monatliche Witterungsberichte (Statistische Correspondenz (1885—1901). — 27. Kremser, Veränderlichkeit der Temperatur in Norddeutschland (Veröffentlichungen des Königlich preussischen meteorologischen Instituts) Abhandlungen I. — 28. Kremser, Tabellen zu den klimatischen Verhältnissen des Elbstromgebietes (aus dem „Elbe-Werk"). — 29. Hirsch, historisch-geographische Pathologie, 3 Bände, 1881—87. — 30. Danvers, the Spring Catarrh of the Eye; London 1902. — 31. Haab, Das Glaukom und seine Behandlung; Halle 1902. (Vossius'sche Sammlung.) — 32. Ziehen-Axenfeld, Sympathikus-Resection bei Glaukom (Halle 1901 Vossius'sche Sammlung).

Gesellschaftsberichte.

British medical Association. Section of Ophthalmology. (British med. Journ. Nr. 2170 u. 2171.)

Sitzung vom 29. Juli 1902.

Gunn eröffnete eine Discussion über die functionellen Störungen des Auges.

Grossmann demonstrirte einen Patienten, bei dem er vor 18 Jahren eine elfenbeinharte Exostose der Orbita entfernt hatte, ferner 2 Fälle von indirecten Flintenschuss-Einwirkungen, die in dem ersten in Retinitis proliferans-ähnlichen, im zweiten in Pigment-Veränderungen der Macula bestanden.

Menzies beschrieb einige Fälle von Ablösung des Corneal-Epithels, Lee solche von einseitiger Neuritis.

Simeon berichtete über eine neue Methode der Sehnen-Annähung nach der Enucleation, die einen besseren Stumpf gewährleisten sollte.

Sitzung vom 31. Juli 1902.

Sandford begann eine Discussion über die Behandlung der Sclerokeratitis.

Widmark demonstrirte Janson's „Siderophon“ zur Entdeckung intraoculärer Eisensplitter; dann hielt er einen Vortrag über die Ursachen der Myopie.

Sitzung vom 1. August 1902.

Taylor sprach über die selteneren Formen der Opticus-Atrophie; Sodge über eine neue vasomotorische Störung des Auges, wie er sie bei nervösen Individuen mehrfach beobachtete: vorübergehendes Lidödem, Erweiterung der episcleralen Gefässe, Vergrösserung der Schilddrüse.

Parsons demonstrirte vom Affen stammende Präparate von Opticus-Degeneration im Anschluss an experimentelle Läsion bestimmter Netzhautbezirke.

Bronner berichtet über 40 Fälle von Myopie-Operation. Loeser.

Journal-Uebersicht.

I. Deutsche medicinische Wochenschrift. 1901. Nr. 30.

Ueber multiple Gesichts- und Bindehaut-Blutungen, von Prof. Hoppe in Cöln.

Die Ursache der Blutungen war ein forcirter Brech-Act (35jähr. Mann). Verf. erörtert auch die Frage, warum die intraocularen Gefässe vor den Folgen der Blutdruck-Steigerung geschützt sind. Den mehrfach beobachteten Exophthalmus bezieht er auf die übermässige Dehnung der intraorbitalen Venen-Netze.

Nr. 34.

Ueber einige Fortschritte unserer Kenntnisse von den Thatsachen des Gesichts-Empfindung, von Dr. Abelsdorff.

Verf. betont, dass die Gesichts-Empfindungen nicht nur von der Stärke des Reizes (Beleuchtungs-Intensität), sondern auch von dem Zustande des Seh-Organes abhängen. Die drei hier wichtigsten Factoren sind: 1. „die

Stimmung des Seh-Organes" (Adaptations-Zustand); 2. die Lage der vom Licht getroffenen Netzhaut-Partie (directes und indirectes Sehen); 3. individuelle Unterschiede, Anomalien und angeborene Defecte des Farbensinnes.

Nr. 35.

Ein Fall von horizontalem Nystagmus, hervorgerufen durch Bogengangs-Erkrankung, von Dr. J. Herzfeld.

Ein 25jähriger Mann, der seit 21 Jahren an Ausfluss aus dem rechten Ohr gelitten, klagt seit Aufhören dieses Ausflusses über Schwindel-Gefühl, Erbrechen und vorübergehenden Bewusstseins-Verlust. Beim Verschluss des rechten Ohres: horizontaler Nystagmus mit starkem Ausschlag von links nach rechts, ebenso beim Zuhalten beider Ohren und „vor Allem durch Hineinblasen von Luft in das rechte Ohr mittels des Otoskops". Wird jedoch die Luft durch Ansaugen verdünnt, so entsteht Nystagmus in entgegengesetzter Richtung. Vom linken Ohr allein lassen sich diese Erscheinungen nicht hervorrufen. — Nach Ausführung der Radical-Operation nach Stacke, wobei sich ein kleiner Defect im horizontalen Bogengang gezeigt hatte, trat völlige Heilung ein, Schwindel-Gefühl und Nystagmus verschwanden.

Verf. bezeichnet diesen Fall als den ersten, bei dem es am Menschen gelungen sei, die Richtung des Nystagmus durch positiven und negativen Druck zu verändern, wie dies im Thier-Experiment (1874) von Breuer festgestellt worden sei.

Nr. 48.

Ueber Dacryocystitis trachomatosa und über die Ursache der akuten Dacryocystitis, von Prof. Raehlmann.

Während bei Thränensack-Leiden die akute Abscedirung immerhin selten vorkommt, findet man gerade bei Trachom diesen Ausgang sehr häufig. Auf Grund der von Wernke, einem Assistenten des Verf.'s, ausgeführten anatomischen Untersuchung von 10 Thränen-Säcken, die von trachomatösen Augen stammten, sieht Verf. die Ursache der Vereiterung darin, dass durch die Trachom-Erkrankung des Thränen-Sackes das submucöse Gewebe den Eiter-Erregern zugänglich gemacht wird.

Nr. 47.

Zur Behandlung des Entropium senile, von Dr. Eugen Oppenheimer.

Verf. konnte bei einer 74jährigen Frau die Beschwerden dadurch beseitigen, dass er an der Lesebrille jederseits eine Spange anbringen liess, welche durch leichten Druck auf die Haut die Lidränder richtig einstellte.

Nr. 50 und 51.

Zur staatlichen Bekämpfung der Granulose, von Dr. Löschmann in Allenstein.

Verf. übt scharfe und anscheinend nicht unberechtigte Kritik an den aus den Statistiken gezogenen Schlüssen, besonders weil nur die Schulkinder untersucht wurden, während der grösste Theil der Bevölkerung ganz unberücksichtigt blieb; mithin sei überhaupt keine Unterlage für die Behauptung vorhanden, dass die Krankheit zurückgehe. Die Mitwirkung der Lehrer bei der Behandlung verwirft er, weil die Lehrer durch Uebersehen oder Nicht-Erkennen eines Hornhaut-Geschwüres durch die in ihren Händen befindlichen Mittel Schaden anrichten könnten, desgleichen ganz direct durch



Weiterverbreitung und Uebertragung ansteckenden Secretes von einem Auge aufs andre. Die vierteljährlich einmal vorzunehmende Revision der Schulen durch den Bezirksarzt sei durchaus ungenügend, auch halten manche Eltern ihre Kinder gerade an diesen Tagen vom Schulbesuch zurück, ohne dafür gestraft zu werden. Der Versuch, auch die Angehörigen zur Untersuchung und Behandlung heranzuziehen, sei nach kurzer Zeit aufgegeben worden; mithin sei keine Garantie gegeben gegen eine Neu-Ansteckung, wenn die Schulkinder aus den Krankenhäusern entlassen sind. Verf. hebt dann besonders folgendes Missverhältniss hervor: die Eltern können staatlich gezwungen werden, ihre Kinder wegen Granulose ins Krankenhaus aufnehmen zu lassen, Verf. erhielt sogar einmal auf amtlichem Wege Mittheilung, dass der Vater in die Operation eingewilligt habe. Als er aber „zur Operation schreiten wollte, erschien der Vater, widerrief seine gegebene Einwilligung und nahm den Knaben aus der Anstalt fort". Verf. sieht keine Möglichkeit, die Granulosa durch Erlasse und Regierungs-Verordnungen erfolgreich zu bekämpfen, sondern hält dies, wenigstens in den östlichen Provinzen, zunächst nur auf indirectem Wege für möglich, nämlich durch „Verbesserung der hygienischen Verhältnisse der Schulen und der Wohnungen der armen Bevölkerung".

1902. Nr. 5 und 6.

Ueber die neue Wingen'sche Methode, das Tageslicht in den Schulen zu prüfen, von Prof. H. Cohn.

Der Versuch, auf chemischem Wege (durch Zersetzung des Chlorsilbers) die Helligkeit zu messen, ist bisher nicht gelungen, da das Maximum der chemisch wirksamen Strahlen an ganz andrer Stelle des Spectrums liegt als das der optischen, mithin aus der Bräunung oder selbst Schwärzung lichtempfindlichen Papiers noch kein Schluss zu ziehen ist auf die Intensität der Beleuchtung. Da es aber bei der Lichtmessung der Schulen weniger darauf ankommt, die absoluten Beleuchtungswerthe festzustellen, sondern vielmehr darauf, zu ermitteln, welche Klassen bezw. Plätze nicht den als Minimum verlangten Werth von 50 Meterkerzen (im Rot) aufweisen, so legt Wingen — gleichsam als Testobject — Aristo-Papier aus an einem Platze, bei dem mit dem Photometer gerade 50 Meterkerzen bestimmt worden sind, und vergleicht mit der Bräunung dieses Papiers die andren Papiere, „die auf jedem Schülerplatz zu gleicher Zeit ausgelegt sind. Alle Papiere, die im Laufe einer Stunde dunkler geworden sind als die Probe, zeigen gute Plätze, alle, welche blasser geblieben sind, zeigen schlechte Plätze." Man kann dann gleich am Ende der Stunde mit blossem Auge die Plätze mit blass gebliebenem Licht-Papier bestimmen, noch besser aber ist es, diese Bilder durch Fixiren in unterschwefligsaurem Natron festzuhalten und sie in einen Plan der Klasse einzukleben. Das Verfahren ist einfach, rasch und billig und bringt die Verhältnisse sämmtlicher Plätze in ein und derselben Zeit und unter den gleichen metereologischen Bedingungen zum Ausdruck.

Nr. 7.

Ein augenärztliches, chirurgisch-arzneiliches Taschenbesteck „Vademecum", von Prof. Dr. B. Wicherkiewicz.

Das Besteck enthält die wichtigsten Medicamente und Instrumente, der Behälter dient als Sterilisir-Apparat, die obere Kastenhälfte dient zur Aufnahme der gebrauchsfertigen Instrumente. Soda und Spiritusflamme befinden

sich im Kästchen. Preis 150 Mk. (Medicinisches Warenhaus). Verf. weist auf die Wichtigkeit desselben namentlich für den Militärarzt hin.

Nr. 19.

Ueber den praktischen kleinen Weber-Wingen'schen Helligkeitsprüfer, von Prof. H. Cohn.

Verf. hat seine (Nr. 5 und 6 dieser Wochenschrift) Methode, das Tageslicht in Schulen zu prüfen, weiter vereinfacht. Sein Apparat ist ein verkleinertes Weber'sches Photometer und vergleicht die Helligkeit des Arbeitsplatzes mit der 50 Meterkerzen betragenden Helligkeit einer mit bestimmter Flammenhöhe brennenden Benzinlampe; dieselbe ist in ein leicht transportables Kästchen eingeschlossen, der Apparat ist sehr einfach und handlich, und die Bestimmung der Beleuchtungs-Intensität gelingt auf den ersten Blick. Preis des Apparates 20 Mk., Preis des Weber'schen Photometers 400 Mk.

Nr. 25.

Künstliche Reifung des grauen Stars in geschlossener Kapsel nach Förster, von Dr. W. Stood.

Verf. hat in der Zeit von 1885—1900 unter 430 star-operirten Augen 130 Mal den Star nach der Förster'schen Methode künstlich zur Reife gebracht. In 2 Fällen trat Iritis serosa ein mit nachfolgender sympathischer Erkrankung des andren Auges, doch blieben die operirten Augen erhalten ($S = {}^5/_{12}$ bezw. $= {}^5/_{30}$). Im Allgemeinen hat Verf. nach Extraction bei künstlich gereiften Staren die Sehschärfe besser gefunden als bei spontan gereiften, findet aber Nachstar „bei den maturirten gerade doppelt so oft, wie bei den spontan gereiften"; trotzdem ist er lieber für Reifung als für Extraction unreifer Staren, — warum, ist nicht recht einleuchtend. C. Hamburger.

II. La clinique ophtalmologique. 1902. Nr. 14—18.

1) **Jodipin und Lipiodol in der Ophthalmologie,** von Bellencontre.

Der grosse Vorzug der neuen Präparate besteht darin, dass sie subcutan in grossen Dosen angewendet werden können, ohne Nebenwirkungen zu zeigen. Einzelheiten sind im Original nachzulesen.

---

2) **Retrospective Ophthalmologie,** von Jocqs.

---

3) **Star-Operation bei Dacryocystitis,** von Terson.

Verf. rühmt sein conservatives Verfahren, welches darin besteht, dass die Thränenwege wochenlang vor der Operation mit antiseptischen und adstringirenden Flüssigkeiten durchgespült werden. Die Behandlung wird eventuell während der Wundheilung fortgesetzt.

---

4) a. **Aussergewöhnliche Ausdehnung des Thränensackes des linken Auges,** b. **Einseitiger vorübergehender Exophthalmus,** von Rutten.

---

5) **Oelige Collyria,** von Terson.

---

6) **Diphtherische Conjunctivitis mit Bronchopneumonie,** von Desvaux.



7) **Ueber den Gebrauch von Jequiritol,** von Maklakow.

Das Mittel kann gelegentlich als Irritativum nützlich sein; vor häufigem Gebrauch ist jedoch zu warnen.

8) **Extraction mit Iridotomie,** von Manolescu.

Verf. macht statt der Iridectomie eine Iridotomie derart, dass er durch einen senkrechten Schnitt den hervorgezogenen Pupillenrand der Iris spaltet. Sonst verläuft die Operation wie eine Extraction mit Iridectomie; nur ist der optische Effect besser. (Ein altes Verfahren von Hasner.)

9) **Hämorrhagie bei Iritis,** von Fage.

10) **Sarcom des Bulbus und der Orbita; Operation, Heilung,** von Rutten.

Es sind 10 Monate seit der Operation verstrichen. Moll.

III. Recueil d'ophtalmologie 1902. Juli—September.

1) **Schrotschuss-Verletzungen des Auges,** von Valois.

2) **Die Gefahr bei der conservativen Behandlung der Augenstümpfe,** von Galezowski.

Verf. warnt vor der ebenfalls von französischer Seite empfohlenen Tätowirung phthisischer Bulbi, wie sie nach Verletzung des Auges entstehen. Die einzig rationelle Behandlung sei die Enucleation wegen sehr lange bestehender Gefahr der sympathischen Entzündung.

3) **Ein seltener Fall von hysterischer Affection der Augen bei einem Manne,** von Strzeminski.

Es handelt sich in einem Fall von hysterischer Amaurose, zuerst beider Augen, sodann nur des einen und zwar während eines Zeitraumes von einem Jahr. Ausserdem bestanden charakteristische hysterische Stigmata. Während der Amaurose reagirten die Pupillen nur auf Convergenz. Spiegelbefund dauernd negativ.

4) **Nachruf auf Despagnet,** von Galezowski.

5) **Glaucom nach akuter Iritis,** von Strzeminski.

6) **Electrische Ophthalmie** von Galezowski.

Der schädliche Einfluss der Elektricität auf das Auge ist entweder ein direct traumatischer oder besteht in einer Reizung der Netzhaut durch Licht. Bei letzterer fehlen Veränderungen des Augengrundes. Dagegen besteht Lichtscheu und centrales Skotom. Davon zu trennen sind die Leiden des Sehnerven bei Elektrikern, die viel mit Blei, wie in Accumulatoren-Fabriken, zu thun haben.

7) **Die Operation der Morgagni'schen Cataract,** von Bourgeois.

8) **Versenkung der Cataract,** von Bourgeois.

Verf. empfiehlt die alte Methode bei folgenden Indicationen: drohende

expulsive Hämorrhagie, Ungelehrigkeit des Kranken (Demenz u. s. w.), chronische Bronchitis, drohender Glaskörpervorfall.

9) Facialislähmung und Lähmung der associirten Seitenwendung der Augen nach derselben Seite, von Péchin und Allard.

10) Messung der Sehschärfe, von Bouchart. Moll.

IV. Journal of eye, ear and throat diseases. 1902. Mai—Juni.

Enthält keine die Ophthalmologie betreffenden Original-Arbeiten.

Juli—August.

Subconjunctivale Injectionen bei Erkrankungen des Auges, von Gibbons.

Verf. empfiehlt subconjunctivale Injectionen besonders bei interstitieller und eitriger Keratitis und Uveïtis, während Entzündungen des Sehnervs und der Netzhaut weniger günstig beeinflusst werden; auch bei Netzhaut-Ablösung sah er keine guten Erfolge. Verf. hebt noch besonders hervor, dass syphilitische Processe durch diese locale Therapie schneller und sicherer, als durch eine Allgemeinkur, gebessert würden (?) Loeser.

V. Therapeutic Gazette. 1902. Nr. 7.

Die Nebenniere und ihre Präparate in der augenärztlichen Praxis, von E. de Schweinitz.

Die in Betracht kommenden Präparate sind: Suprarenin, Epinephrin, Atrabilin und Adrenalin. Ihre Wirkung bei localer Instillation ist 1) eine anämisirende, 2) eine die Absorption andrer Medicamente (Coc., Es., Atr.) unterstützende; bei intravenöser und subconjunctivaler Injection beobachtet man eine Contraction aller vom Sympathicus innervirten Muskeln (Protrusion des Bulbus, Mydriasis, Erweiterung der Lidspalte) und eine Herabsetzung des intraoculären Druckes. Loeser.

VI. The American Journal of Ophthalmology. 1902. Juli.

1) Ueber die Schwierigkeiten bei der Refractions-Bestimmung, von C. L. Minor.

Die Arbeit bringt — nach dem eigenen Ausspruch des Verf.'s — nichts Neues.

2) Temporärer Astigmatismus, von O. A. Griffin.

Nach einleitenden Bemerkungen über die Häufigkeit des Astigmatismus überhaupt, die Verf. auf über 80 % angiebt, kommt er auf den temporären Astigmatismus zu sprechen, wie er nach der Meinung einiger Autoren durch den Druck der äusseren Augenmuskeln zu Stande kommen soll. Verf. glaubt, dass diese durch die Ophthalmometrie gewonnenen Beobachtungen falsch gedeutet wurden, und in der grossen Mehrzahl der Fehler auf Accommodations-Schwankungen des Untersuchers zu beziehen sind.

VII. The Journal of the American medical Association. 1902. August.

Die Behandlung des serpiginösen Hornhautgeschwürs, von Charles Kipp.



VIII. The American journal of the med. sciences. 1902. Juni.

Ueber neue Behandlungs-Methoden der Hornhaut-Geschwüre, mit besonderer Berücksichtigung der Carbolsäure als eines Ersatzmittels der Cauterisation, von Sam. Theobald.

Nichts Neues.

IX. The Ophthalmic Review. 1902. August.

Combined bar-reader and squint-stereoscope, by E. E. Maddox.

Beschreibung eines neuen Apparates an der Hand zweier Abbildungen.

September.

Ueber Schichtstar, von Story.

Verf. verbindet mit der Mittheilung über die operative Entfernung einer Zonular-Cataract bei einem 40jähr. Manne die ausführliche Darlegung altbekannter Thatsachen über die Pathogenese des Schichtstars, ohne selbst nur ein Wort neu hinzuzufügen.

October.

1) **Functionelle oder hysterische Amblyopie,** von Marcus Gunn.

Nach einleitenden Bemerkungen und Mittheilung von 4 eigenen Beobachtungen schlägt Verf. vor, die functionellen Amblyopien einzutheilen in

1. idiopathische, die hauptsächlich Frauen, bisweilen auch Kinder betreffen;

2. traumatische, bei beiden Geschlechtern, aber ausschliesslich bei Erwachsenen vorkommend.

---

2) **Plötzlicher vorübergehender Verlust des Sehvermögens, wahrscheinlich in Folge einer Circulationsstörung,** von Barret.

Bericht über einen 60jähr. Patienten, bei dem nach einem Mittagsschlaf plötzlich Blindheit des rechten Auges eingetreten war, die 2 Stunden lang andauerte, um dann im Verlauf der nächsten Stunde allmählich wieder abzuklingen.

Loeser.

X. The ophthalmic record. 1902. Juli.

1) **Ein bemerkenswerther Fall von Infection der Conjunctiva,** von Eduard P. Worrow.

Bei einem 26jähr. Manne hatte sich unter den Erscheinungen einer besonders die untere Hälfte des Bulbus einnehmenden Conjunctivitis in der Mitte zwischen Carunkel und innerem Cornealrand ein kreisrunder weisser Fleck von 3 mm Durchmesser gebildet, der in seiner Mitte einen deutlichen schwarzen Punkt zeigte. Am folgenden Tage gesellte sich starke Röthung und Schwellung des Unterlides und chemosis-ähnliche der Conjunctiva in der Umgebung der unteren Hornhauthälfte hinzu. Oberhalb war die Conj. bulb., und ebenso die Conjunctiva des Oberlides ganz normal. Wie der weitere Krankheitsverlauf zeigte, handelte es sich um einen Fall von Blattern (small-pox) mit der bisher nie beobachteten Eigenthümlichkeit, dass die Eingangspforte für das Virus von der Conjunctiva bulbi gebildet wurde.

---

2) **Tuberculose der Conjunctiva,** von James Bordley.

Mittheilung zweier Fälle. In dem einen, wo es sich um einen gestielten, papillomatösen Tumor der Conjunctiva tarsi des Oberlides handelte, konnte

neben Riesenzellen u. s. w. ein Tuberkelbacillus im Schnitt nachgewiesen werden. (?)

---

3) **Zwei Fälle von hysterischer monoculärer Diplopie,** von W. Zimmermann.

---

4) **Die Röntgenstrahlen in der Ophthalmologie.**

An der Hand von 9 Abbildungen wird über 8 Fälle von perforirenden Eisensplitter-Verletzungen berichtet, in denen die Anwesenheit des Eisens im Auge durch Röntgen-Photographie erwiesen wurde.

August.

1) **Die Prognose der Myopie,** von Francis Valk.

Der Entscheidung der Frage, ob wir in einem Falle von Myopie zugleich ihren Charakter, ob progressiv oder stationär, und damit ihre Prognose feststellen können, glaubt Verf. durch Berücksichtigung des Krümmungsradius der Hornhaut in seinen Beziehungen zum Refractions-Zustand des Auges näher zu kommen. Und zwar kommt er auf Grund zahlreicher, in 3 Tabellen zusammengestellten Untersuchungen zu dem Schluss: Beträgt der Krümmungsradius weniger als 7,65 mm, so handelt es sich in der Regel um prognostisch günstige Fälle von Myopie, ohne Neigung zur Progression, während die Fälle mit einem Krümmungsradius von 7,65 mm und mehr meist einen progressiven Verlauf zeigen.

---

2) **Ein Fall von Hydrophthalmus,** von Gilbert-Murray.

Betrifft ein 3jähr. Kind, das, abgesehen von den Augen, gesund zur Welt kam. Bald nach der Geburt Marasmus, zahlreiche Krampfanfälle. Durchmesser der Corneae 13 mm; T +; Pupillen weit und lichtstarr; tiefe Excavation der Sehnerven.

---

3) **Ein neues Ophthalmoskop** (zugleich der Träger der Lichtquelle), von G. F. Suker.

XI. Annals of Ophthalmology. 1902. April.

1) **Das Glaucom. Eine experimentelle Studie,** von E. B. Coburn.

Verf. hat 4 Reihen von Experimenten angestellt:

1. Studien über den Verlauf des Lymphstromes im vorderen Augen-Abschnitt.

2. Studien über die Wirkung der Drucksteigerung in der vorderen und hinteren Augenkammer.

3. Beobachtungen über die Wirkung der Einführung fremder Stoffe in das Auge.

4. Ueber die indirecte Einführung von Substanzen durch die Circulation und den Verschluss der Abführwege durch Veränderungen in der Ciliarkörper-Gegend und des Humor aqueus.

ad 1. Verf. konnte die bekannten Thatsachen bestätigen.

ad 2. Bei Flüssigkeits-Injectionen in die vordere Kammer, durch die der Druck bis zu 30 und 40 mm Hg gesteigert würde, wurde nach einer halben Stunde die Hornhaut trübe, die Pupille weit; nach einer weiteren halben Stunde war das Epithel gestippt und zum Theil blasenförmig abgehoben. Die Tiefe der vorderen Kammer blieb annähernd normal, erst bei höherem Druck, etwa 45 mm Hg nahm sie zu. Bei Einführung von Flüssig-



keit in den Glaskörper trat erst bei erheblicher Drucksteigerung eine Vortreibung der Iris ein. In der vorderen Kammer fanden sich Fibrin-Massen, die auf der Iris und in den Maschen des Lig. pectin. lagen. Die Cornea war ödematös und leicht gestreift.

ad 3. Die Versuche wurden als ungeeignet aufgegeben.

ad 4. Verschiedenartige Chemikalien (a. Essigsäure, Phosphorsäure, Adrenin, Calciumchlorid u. s. w.; b. Atropin, Eserin, Pilocarpin) wurden bei den sub 1 genannten in täglichen subconjunctivalen Injectionen etwa 3 Monate lang eingeführt. (Die Häufigkeit und Dosirung der Injectionen war bei den verschiedenen Stoffen verschieden.) Danach Tödtung der Katzen und Kaninchen und Untersuchung der Augen, die folgende Ergebnisse hat:

1. Durch Einführung giftiger Stoffe in die Circulation werden intraoculare Veränderungen herbeigeführt.

2. Es tritt zunächst Hyperämie des Ciliarkörpers und der Iris ein, dann Bläschenbildung und Fibrinausscheidung in die vordere und hintere Kammer.

3. Diese Exsudate haben eine Vorliebe für die vordere Kammer, wo sie sich besonders auf der Iris-Oberfläche und in dem Fontana'schen Raume absetzen.

4. Dadurch werden die Abfuhrwege im Kammerwinkel verlegt und Drucksteigerung hervorgerufen.

5. Die Ursache des Glaucoms liegt in der Vortreibung von Iris und Linse, Verengerung der Vorderkammer, Verlegung der Abführwege im Kammerwinkel. Die Vortreibung wird bedingt durch den Ciliarkörper und die Ciliarfortsätze.

---

2) **Klinische und anatomische Mittheilungen über 2 Glaucom-Fälle,** von F. Hansell.

---

3) **Ueber das Verhalten des Gesichtsfeldes beim Glaucom,** von H. Friedenwald.

Mittheilung eines Falles, bei dem das Gesichtsfeld eigenartige Defecte beider unterer Quadranten zeigte; im nasalen reichte der Defect bis in den blinden Fleck hinein.

---

4) **Mauthner's Schema zur Diagnose der Bulbus-Heber- und Senker-Lähmungen,** von Syndacker.

Nur mit den entsprechenden Zeichnungen verständlich.

---

5) **Die toxischen Amblyopien,** von J. P. Nuel.

Englische Uebersetzung des im Jahre 1900 in Paris auf dem internationalen Congress gehaltenen Vortrags.

---

6) **Eine Theorie des Binocularsehens und einige Bemerkungen über die Drehung der Augen. Die Theorie der vicariirenden Fovea und die Beziehung zwischen Convergenz zur Wahrnehmung der Tiefe und Entfernung,** von F. H. Verhoefft.

Juli.

1) **Die Vorlagerung des M. rect. externus,** von Claud Worth.

Ausführliche Beschreibung einer neuen Modification der Vorlagerung, an der Hand einer Abbildung.

2) **Ein Fall einer subconjunctivalen Dermoidcyste,** von J. M. Ball.



Betrifft einen 40jähr. Farmer, bei dem sich seit 8 Jahren am inneren Corneoscleralrand des rechten Auges ein 13 mm langer, 10 mm breiter, 3,3 mm hoher, sich 5 mm über die Cornea erstreckender Tumor ohne Schmerzen entwickelt hatte, der hart und unelastisch, nur wenig beweglich, und von strohgelblicher Farbe war. Die nach der Exstirpation vorgenommene pathologisch-anatomische Untersuchung ergab: Dermoidcyste.

3) **Ueber das Adenom der Caruncula lacrymalis**; **Bericht eines Falles,** von A. Veasey.

Es handelte sich um einen zufälligen Befund bei einer 27jähr. Dame: ein kleiner, blaurother, etwa stecknadelkopfgrosser Fleck in der rechten Carunkel. Die mikroskopische Untersuchung ergab ein gutartiges Cystadenom.

4) **Eine klinische und histologische Studie eines Falles von Aderhautsarcom,** von Fr. Krauss.

5) **Die Pathogenese des Glaucoms,** von M. H. Troncoso, übersetzt von A. B. Hale.

Die qualitative Zusammensetzung des Kammerwassers bei Glaucom ist bisher vollkommen vernachlässigt worden.[1] Auf Grund seiner Untersuchungen an 19 an primärem Glaucom erkrankten Augen behauptet Verf., dass der Eiweissgehalt gegenüber normalen Augen erheblich gesteigert sei. Dadurch werde die Ausscheidung erschwert und die Drucksteigerung bedingt. Der vermehrte Eiweissgehalt habe seine Ursache entweder in entzündlichen Processen des vorderen Augenabschnitts oder in Gefässveränderungen, ähnlich wie bei der interstitiellen Nephritis. Diese letzteren, die durch die anatomische Untersuchung glaucomatöser Augen vielfach festgestellt wurden, bilden den Hauptfactor bei der Entstehung des Glaucoms. Dieselben Gefässveränderungen finden sich noch in der Retina und haben eine Eiweissausscheidung in den Glaskörper mit consecutiver Drucksteigerung zur Folge. Im Lichte dieser neuen Theorie wird die Symptomatologie des Glaucoms ausführlich besprochen, ferner die Wirkung der Iridectomie und die Entstehung des Secundär-Glaucoms im Verlauf der verschiedenartigen Augenaffectionen. Schliesslich berichtet Verf. noch über eine Reihe von Experimenten, die seine Theorie stützen.

6) **Zur Vorlagerung der geraden Augenmuskeln mit 2 Modificationen und Bemerkungen über die Theorie ihrer Wirkung,** von H. W. Wooton.

7) **Klinischer und pathologisch-anatomischer Bericht über 2 Fälle von Aderhautsarcom, die im ersten Stadium diagnosticirt und enukleirt wurden,** von H. V. Würdemann.

Im ersten Falle war die Sehschärfe bereits auf $^1/_{10}$, im zweiten auf Fingerzählen in 1 m herabgesetzt; die Tumoren schon bei seitlicher Beleuchtung erkennbar. Histologisch handelte es sich um ein unpigmentirtes und ein pigmentirtes Rundzellensarcom.

8) **Ein eigenthümliches Gefäss-Gebilde im Glaskörper,** von J. E. Jennings.

[1] Vgl. aber Ed. Jäger, Einst. d. dioptr. App. 1861. S. 138. H.

Bei einer 72jähr. Dame fand sich im linken Auge, das früher an Retinitis haemorrhagica erkrankt gewesen war, ein mit einem macularen Arterien-Zweige und 2 aus dem Nerven hervorkommenden Gefässen in Zusammenhang stehendes Gefäss-Gebilde, das durch die Auflösung der genannten Gefässe in etwa 12 vielfach gewundene Aeste und zahlreiche Anastomosen-Bildung unter diesen selbst zu Stande kam.[1]

---

9) **Amyloide Degeneration der Conjunctiva,** von A. W. Allemann.

---

16) **Eine Modification von Abney's Kugelprobe** (pellet-test) **zur schnellen Entdeckung centraler Scotome** (mit Abbildung), von Charles A. Oliver. Loeser.

Bibliographie.

1) Beiderseitige Ophthalmoplegia interna, hervorgerufen durch Extract. secalis cornuti, von P. Schneider. (Münchener med. Wochenschr. Nr. 39.) Ein 30jähr. Mann nahm zweimal täglich je 0,2 Ergotin, vor dem Schlafengehen und früh morgens nüchtern. Nach den ersten zehn Pulvern nur etwas Zittern in den Gliedern, dann allmählich immer deutlicher typische Lähmung der Iris und der Accommodation, die früh am stärksten war, dann sich besserte, sodass gegen 4 Uhr alle Beschwerden (zu denen übrigens auch Rothsehen gehörte) schwanden. Nach Fortlassen des Ergotins baldige völlige Heilung. Bemerkenswerth, weil die Pharmakopöe 0,1—0,5 „mehrfach täglich" gestattet und hier die Dosis von 0,2 zweimal p. d. schon toxisch wirkte. Czellitzer.

2) Praktische Prüfung des Farbensinns mit den beim Eisenbahnbetriebe gebräuchlichen Signal-Lichtern, von Eversbusch. (Vortr. auf der V. Versamml. des Verb. deutscher Eisenbahnärzte zu München gehalten. Münch. med. Wochenschr. Nr. 39.) Da die praktische Prüfung auf dem Bahnhof oder auf der Strecke schwer durchführbar und unbequem, hat Verf. einen Prüfungs-Apparat construirt, der übrigens seit Juni 1901 für Bayerische Bahnen officiell eingeführt ist. Er gestattet in Farbe und Form genaue Wiedergabe der Tages- wie der Nachtsignale. Erstere werden besonders von Erfahrenen leichter erkannt, besonders wegen des besseren Erkennens von Zeichen als blosser Farben. Für die Dunkelprüfung hat Verf. ausser den im Bahndienst benutzten Farben grün und roth noch blau, gelb u. s. w. in seine Laterne eingefügt, um so die Orientirung mit Hilfe des Helligkeitsunterschiedes, den Grün und Roth für den Farbenblinden haben, zu erschweren. Ref. erblickt hierin einen gewissen Gegensatz zu der im Titel gewählten Bezeichnung und eine Concession an die bisher üblichen Methoden, die ebenfalls darauf beruhen, den Farbenschwachen oder Farbenblinden durch reiche Darbietung möglichst vieler und möglichst gleich heller Farben zu verwirren und die Orientirung durch Helligkeitsdifferenz zu erschweren. Von den beiden durch Nagel mehrfach aufgestellten Forderungen, Rücksichtnahme auf den Adaptationszustand und Wahl eines kleinen Farben-

---

[1] Zur Literatur erwähnt Verf. nur Marple, Transact. of the Americ. Society, 1902. Der betr. Abschnitt der Einführung in die Augenheilkunde II, 1, S. 197—202, 1901, scheint dem Verf. unbekannt geblieben zu sein. H.



feldes, damit die Fovea allein zur Geltung kommt, ist nirgends ausdrücklich die Rede. Welchen Vorteil die Eversbusch'sche Laterne vor dem so ausserordentlich einfachen Nagel'schen Apparat haben soll, ist fraglich, nachdem Verf. seine ursprüngliche Idee verlassen hat, den zu prüfenden Bahnbeamten nur die im Bahndienst vorkommenden Signale vorzuführen.

Crzellitzer.

3) Die Prophylaxe der septischen Infection des Auges, besonders seiner Berufsverletzungen, von Axenfeld. (Nach einem Vortrage im Freiburger ärztlichen Verein. Münch. med. Wochenschr. 1902. Nr. 31. S. 1289.) Die Arbeit enthält mehr, als nach dem obigen Titel mancher wohl erwartet, denn sie bringt in einem einleitenden Abschnitt sehr interessante Auseinandersetzungen über die gewöhnlich, d. h. bei nicht als septisch verdächtigen Augen gebrauchte Wundbehandlung. Verf. hat den Druckverband ganz verworfen (ausgenommen Blutungen, Netzhautablösung), er wendet nach Operationen für die ersten 8—12 Stunden einen losen Schlussverband oder mullgepolstertes Schutzgitter. Am folgenden Tage stets Gitter oder Schutzkapsel; möglichst rasche Befreiung des andren Auges und Aufstehen lassen! Unmittelbar vor der Operation Auswaschen der Bindehaut mit einer $^{1}/_{3}\,^{0}/_{00}$ Hydrarg. oxycyanat.-Lösung. Bei bestehender Conjunctivitis räth Verf. zur bakteriologischen Secret-Untersuchung. Diplobacillen verschwinden durch Zink-Instillation bald; bei Pneumokokken zeigt sich wenigstens, ob die Maassnahmen eine Verminderung herbeiführen. Hier mahnt er zur Vorsicht. Besonderen Werth misst Verf. den Erkrankungen des Thränenapparates bei. Zur Eruirung einer etwaigen Stenose verwendet er, da die Compression nicht absolut sicheren Aufschluss giebt, in allen zu operirenden Fällen Durchspülung mit physiologischer Kochsalzlösung vom unteren Thränenpunkte aus. Ist die Verengerung noch durchlässig, so genügt wiederholte Durchspülung; ist sie undurchlässig, so führt Verf. die Exstirpation des Thränensackes aus. Noch radicaler wird Vielen Verf.'s These erscheinen, dass mit seltenen Ausnahmen für den arbeitenden Stand die Exstirpation des Thränensackes die geeignete Behandlung jedes chronischen Thränenleidens sei! Verf. stützt seine Ansicht einmal auf den Zusammenhang zwischen Hornhautgeschwür und Thränenleiden; letztere sind bei mehr als 60 $^{0}/_{0}$ der betreffenden Kranken nachzuweisen. Sodann weist er in eindringlichen Worten auf die Häufigkeit gewerblicher Verletzungen und die Unmöglichkeit hin, den Arbeiter durch Schutzbrillen oder dergleichen immer wirksam zu schützen. Schliesslich betont er die — jedem Praktiker nur zu geläufige — Unzulänglichkeit der conservativen Behandlungsmethoden eines chronischen Thränenleidens; dem steht gegenüber der rasche und relativ sichere Erfolg der Exstirpation, bez. Beseitigung der Infectionsgefahr. Verf. giebt am Schlusse seiner Arbeit in höchst dankenswerther Ausführlichkeit die Technik der Operation an, die er selbst — im Wesentlichen durch Verwendung zweier vertikal und horizontal einzusetzenden Wundspecula erleichtert und ausgebildet hat. Ref. hat die Vorschriften des Verf.'s selbst befolgt und kann deren genaues Studium gar nicht genug empfehlen. Crzellitzer.

4) Die Ursache der Kammer-Abflachung bei primärem Glaucom, von Grönholm. (Finska Läkaresällskapets Handlingar. April 1901.) Im Allgemeineu wird die Abflachung der Vorderkammer als Folge des gesteigerten intraocularen Druckes angesehen. Um dieser Frage näher zu treten, hat Verf. an todten und lebenden Kaninchen den Augendruck bis zu 100 mm Hg anwachsen lassen und bis zu 5 Tagen so unterhalten.



Beim todten Thier hat ein Druck von 25—100 mm Hg nach einigen Minuten eine Vordrängung des Ciliar-Theiles des Iris zu Folge. Beim lebenden Auge wird eine Vordrängung erst bei 75 mm Hg beobachtet. Der Pupillar-Theil, die Linse, die Ciliar-Fortsätze und die Zonula werden auch bei sehr starkem Druck (100 mm Hg während 5 Tagen) weder beim lebenden noch todten Thier vorgedrängt. Verf. neigt der Ansicht zu, dass die Vordrängung der Linse beim entzündlichen Glaucom auf folgende Weise zu Stande kommen: Der Ciliar-Körper und namentlich die Fortsätze sind geschwollen und nach vorn verlagert. Hierdurch wird auch der Ciliar-Ansatz der Zonula nach vorn geschoben und so die Linse dislocirt, was eine Abflachung der Vorderkammer im Gefolge habe. Moll.

5) Anatomisch-pathologische und bakteriologische Untersuchungen über sympathische Ophthalmie, von Frl. Dr. Welt. (Revue médicale de la Suisse Romande. Mai 1902.) Das Gemeinsame der Fälle — es handelt sich um das sympathisirte Auge — besteht in einer primären Infiltration des Uveal-Tractus in seiner ganzen Ausdehnung und einer fibrinösen Exsudation in seinem vorderen Theil. Die Rundzellen sind fast immer einkernig und neigen zur Bildung von Bindegewebe. Im Allgemeinen sammeln sich die Rundzellen um die Gefässe und bilden hier einen förmlichen Mantel. Im Sehnerven und seinen Scheiden wird dasselbe Bild, nur weniger ausgesprochen, beobachtet. In einigen Fällen erstreckte sich der Entzündungs-Process bis zum Chiasma. Ist man in der Lage, ein frisch sympathisirtes Auge zu untersuchen, so fällt die Gleichartigkeit des Processes in beiden Augen auf. Stets ist der Verlauf an den Bulbus und den Sehnerv gebunden. Das retrobulbäre Gewebe, seine Nerven und Gefässe sind immer normal. Die bakteriologische Untersuchung hat bisher kein sicheres Resultat ergeben. Moll.

6) Der artificielle Lagophthalmus postoperativus in Aegypten, von Osborne. (L'Egypte médicale. Januar 1902.) Verf. beklagt das häufige Vorkommen von postoperativem Lagophthalmus, wie er in Aegypten beobachtet wird nach der häufig von Barbieren und anderen Kurpfuschern ausgeführten Trichiasis-Operation durch Abklemmen einer Hautfalte, wie sie, übrigens nach Paulos, fast alle arabischen Augen-Aerzte beschrieben haben.[1] Um diesem Volksübel zu steuern, schlägt Verf. vor, freiwillige ärztliche Expeditionen zu veranstalten, welche das Innere des Landes durchziehen und das Volk den Händen der Pfuscher entreissen, wie es z. B. mit gutem Erfolge in Russland geschieht. Moll.

7) Neue Mittheilung über subconjunctivale Star-Ausziehung, von Pansier. (Bulletin de la Société de Médecine de Gand. Dezember 1901.) Die Vorzüge der Methode sind: Schnelle Vernarbung, geringe Infections-Gefahr, Abnahme des Verbandes nach spätestens 3 Tagen, keine Gefahr des Irisvorfalls. Moll.

8) Beitrag zur Teratologie und Embryologie des Auges, von Lavagna. (Société médicale de Monaco. 1901.) Mikrophthalmus mit Iris- und Aderhaut-Colobom. Moll.

9) Glaskörper-Trübungen und Netzhaut-Ablösung in Folge von Entzündung der Siebbein- und Stirn-Höhle, von Broeckaert.

[1] Die zweite Abbildung, die Osborne giebt, stimmt genau überein mit der in den Handschriften von Abulkasim und Salaheddin, was dem in „arabischem" Lande lebenden Verfasser entgangen zu sein scheint. — Vgl. die demnächst erscheinende Schrift von J. Hirschberg und J. Lippert, Augenheilk. b. d. Arabern.

[Revue de laryngologie, Dezember 1900, nach dem Referat im Bulletin de la Société de Médicine de Gand, März 1901.] Die ophthalmoskopische Untersuchung führte zur Entdeckung der Sinusitis. Nach der Radical-Operation heilte letztere in 6 Tagen und die Glaskörper-Trübungen verschwanden. Die Sehschärfe im nicht abgelösten Netzhautbezirke stieg wieder. Als Ursache der Augen-Affectionen wurde eine localisirte infectiöse Aderhaut-Erkrankung angenommen, die wahrscheinlich auf venösem Wege zu Stande gekommen war.

Moll.

10) Ueber Cocaïn, von Prof. Dr. Ernst Fuchs in Wien. (Wiener klin. Wochenschrift. 1902. Nr. 38.) Das Cocaïn wird von Verf. bei Operationen, selbst bei den kleinsten, und zwar in 5%. Lösungen angewendet; nach jeder Einträuflung hat der Patient das Auge zu schliessen. Bei stark injicirten Augen, bei welchen das Cocaïn für sich unwirksam ist, sucht er die Wirkung desselben zu unterstützen durch Injection von Cocaïn-Lösungen unter die Bindehaut, durch Einträuflungen von Adrenalinum hydrochlor. 1:1000, welches die Bindehaut blutleer macht und dadurch die Einwirkung des Cocaïns erleichtert, und endlich durch subcutane Morphium-Injectionen vor der Operation. Bei Operationen an den Lidern wird Cocaïn unter die Lidhaut, bei Operationen an den Augenmuskeln unter die Bindehaut, und bei Operationen an den Thränen-Wegen in den Thränen-Sack injicirt. Bei der Chalazion-Operation verwendet Verf. ausser Einträuflungen in den Bindehaut-Sack auch Injectionen in das Chalazion selbst. Mit Vortheil bediente er sich auch des Cocaïns bei scrophulösen Augen-Entzündungen, um es zu ermöglichen, dass die lichtscheuen Kinder wenigstens einmal des Tages die Augen für einige Zeit offen halten, wodurch die Licht-Scheu rascher abnimmt. Ebenso kann Cocaïn zu Zwecken genauer Untersuchung bei hochgradiger Licht-Scheu verwendet werden. Da das Cocaïn die Contractions-Fähigkeit der Pupille auf Licht nicht aufhebt, so ist es bei ophthalmoskopischen Untersuchungen weniger verwendbar, als Homatropin. Um ausgiebige Pupillen-Erweiterung zu erzielen, lässt Verf. vorerst cocaïnisiren und legt dann, unter den bekannten Vorsichts-Maassregeln, ein Körnchen Atropin-Salz in den Bindehaut-Sack; niemals verschreibt er Cocaïn als schmerzstillendes Mittel gegen Augen-Schmerz. Von schmerzstillenden, innerlich zu verabreichenden Mitteln empfiehlt er besonders das Aspirin bei Schmerzen in Folge von Iridokyklitis. Von localen Mitteln feuchtwarme Umschläge, Umschläge von heissem Wasser, Leiter'sche Röhren, kleine Termophore, oder die unter dem Namen der japanischen Handwärmer in den Handel gebrachten Glühkörper. Bei schwerer Iridokyklitis bringen oft ausgiebige Blut-Entziehungen grosse Erleichterung. Auch das Dionin (5%) mildert, trotzdem es die äusseren Entzündungs-Erscheinungen anscheinend steigert, erheblich die Schmerzen bei Iridokyklitis. Schenkl.

11) Dionin in der Opthalmotherapie, von Dr. J. Jäger, poliklinischer Assistent in Wien. (Allgemeine Wiener med. Zeitung. 1902. Nr. 35.) In Dionin haben wir ein lymphtreibendes, die Hornhaut-Empfindlichkeit herabsetzendes, schmerzstillendes, also Anästhesie und Analgesie erzeugendes Mittel, welches durch seine lymphtreibende Wirkung pathogene Producte rasch zur Resorption bringt und dessen Anwendung speciell bei Keratitiden und Iritiden von ausgezeichnetem Erfolge begleitet ist. Schenkl.

12) Die Therapie des Regenbogenhaut-Vorfalles bei Augen-Blenorrhöe, von Dr. M. Falta, Augen- und Ohrenarzt in Szegedin. (Wiener med. Wochenschrift. 1902. Nr. 34 u. 35.) In der Behandlung der die Augen-Blenorrhöe complicirenden Regenbogenhaut-Vorfälle ist jedwede Operation zu

vermeiden. Eine solche ist erst nach Ablauf von 2—3 Monaten zulässig, ausgenommen, wenn Secundär-Glaucom vorhanden wäre. — Souveraine Mittel sind Eserin und Pilocarpin. — Atropin ist zu vermeiden. Schenkl.

13) Trachom-Behandlung mit Kupfer- und Silber-Citraten, von Dr. v. Arlt in Graz. (Wiener med. Wochenschrift. 1902. Nr. 35.) Verf. lässt bei allen Fällen von Trachom, bei welchen bisher der Blaustein angewendet wurde, eine 5—10 $^0/_0$ Salbe von Kupfer-Citrol 3 Mal täglich in das Auge bringen. Die Anwendung ist schmerzlos, reizt das Auge nicht, kann von dem Patienten oder dessen Angehörigen besorgt werden, setzt keine Narben und kann in geeigneten Fällen mit der Itrol-Behandlung verbunden werden. Wird das Kupfer-Citrol nicht vertragen, so kann es einige Zeit hindurch durch Itrol, 1 Mal täglich eingestreut und nach einigen Minuten aus dem Bindehautsacke entfernt, ersetzt werden. Schenkl.

14) Beiträge zum Werthe der Sympathicus-Resection gegen Glaucom, von Prof. Dr. Hoor in Klausenburg, (Wiener klin. Wochenschrift. 1902. Nr. 36.) Bei einem Falle von Glaucoma simplex o. u. bei dem bereits die Sklerotomie gemacht worden war, wurde durch Resection des Ganglion cervicale supremum am linken Auge eine Besserung des Sehvermögens erzielt. Die Besserung hielt 3 Monate an, das Gesichtsfeld erfuhr aber eine weitere Einschränkung. Nach der Resection des ganzen Halstheils des rechten Sympathicus blieb das Sehvermögen (Handbewegungen) des rechten Auges andauernd unverändert. Die Operation hatte eine Verengerung der Pupille und eine Herabsetzung des Tonus zur Folge, welche Erscheinungen noch 3 Monate später nachweisbar waren. Eine am linken Auge vorgenommene Sklerotomie erzielte eine ganz ähnliche Besserung, die durch 20 Monate hindurch anhielt. Am rechten Auge verfiel nach der seinerzeitigen Sklerotomie das geringe Sehvermögen nicht weiter. Schenkl.

15) Diagramm der Wirkungsweise der Bewegungsmuskeln des Augapfels, von Prof. Elschnig in Wien. (Wiener klin. Wochenschrift. 1902. Nr. 35.) Ein Diagramm, welches Schnabel zur Orientirung über die Wirkungsweise der Augenbewegungs-Muskeln bei seinen Vorlesungen benützt, hat Verf. insofern modificirt, als an demselben auch sofort die Abhängigkeit der Wirkung der Heber und Senker von der Stellung des Auges ersichtlich ist. Schenkl.

16) Zur Kenntniss der Haut-Hörner, von Max Marcuse. (Inaug.-Diss. Berlin 1901.) Der Arbeit liegt die histologische Untersuchung mehrerer Haut-Hörner zu Grunde, über deren Histologie und Histogenese die Anschauungen noch auseinandergehen. Für den Ophthalmologen haben sie Interesse, da sie nicht selten an den Augenlidern zur Entwicklung kommen. Die Präparate stammen von zwei Kranken. Der erste Fall zeichnete sich durch das Vorkommen im jugendlichen Alter aus, sowie durch die Localisation und symmetrischen Sitz auf dem Rücken der vierten Zehe und auf der Sohle beider Füsse. Die Excrescenzen waren im 10. Jahre zuerst aufgefallen. Im zweiten Falle, bei einer 51 jährigen Frau, bestand ein „sehr ähnliches Bild" an den Füssen. Rechts fiel das Haut-Horn, das seit 3 Jahren bestand, spontan ab, links wurde es abgetragen. In vorliegenden Fällen stellen histologisch die Haut-Hörner „Tumoren dar, welche aus einer — nach verschiedenen Richtungen hin — atypischen Hornmasse mit Hypertrophie des Epithels bestehen, ohne dass von einer eigentlichen Papillar-Hypertrophie oder gar von Einwachsen der Papillen in die Hornmasse und von Markbildung die Rede wäre". Verf. bezeichnet sie daher als Epithel-Hyperplasie mit Hyperkeratose und

rechnet sie zu den „falschen Haut-Hörnern" im Sinne Unna's und Dubreuilh's. Ihrer Aetiologie nach sucht Verf. die Haut-Hörner in verschiedene Gruppen zu theilen: 1. Haut-Hörner, die in Beziehung zu eigentlichen Neoplasmen stehen, 2. die multiplen juvenilen Haut-Hörner, 3. Haut-Hörner auf infectiöser Basis, und 4. Haut-Hörner auf Grund äusserer Einwirkung. Verf. giebt zu, dass ihm eine genügende Grundlage fehlt zur Prüfung, ob diesen ätiologischen Gruppen auch histologisch bestimmte Formen entsprechen. Für seine Fälle lässt Verf. zwei Möglichkeiten der Entstehung gelten: 1. sie können als abnorm entwickelte Schwielen, 2. als multiple Cornua cutanea aufgefasst werden. Für den ersten Fall ist das letztere, für den zweiten das erstere wahrscheinlich.

Fehr.

17) Ueber Keratomalacia infantum, von Adolf Knaebel. (Inaug.-Diss. Tübingen 1901.) Bericht über 18 Fälle von Keratomalacie, die seit 1896 in der Tübinger Universitäts-Augenklinik zur Beobachtung gelangt sind. Die erkrankten Kinder standen im Alter von 3 Wochen bis zu 6 Monaten. Nur drei wurden von der Mutter gestillt, die andren mit znm Theil sehr ungenügenden Ersatzmitteln künstlich ernährt. 15 waren als reife Kinder, 3 als Frühgeburten, 5 als Zwillingskinder zur Welt gekommen. Alle fanden sich in sehr schlechtem Ernährungszustande, der bei der überwiegenden Mehrzahl der Kinder durch Darm-Katarrh bedingt war. Dementsprechend hält Verf. die Verdauungsstörungen bei unzweckmässiger Ernährung für das häufigste ätiologische Moment der Erkrankung, daneben spielen noch Bronchitis und Lues congenita eine Rolle. Von den 18 erkrankten Kindern haben nur 9 das erste Lebensjahr erreicht. Bei diesen 9 Ueberlebenden waren 13 Augen erkrankt, 11 von diesen sind vollständig erblindet. Die Behandlung bestand in erster Reihe in Besserung der Ernährungs-Verhältnisse (Soxhlet) und Behandlung der Allgemein-Erkrankung. Local wurde feucht-warmer Verband und, wo Perforation mit Irisvorfall bestand, Physostigmin angewendet. In der Mehrzahl der Fälle fand sich neben der Hornhaut-Erkrankung Xerosis conjunctivae. Die bakteriologische Untersuchung ergab in den meisten Fällen Fällen die Anwesenheit von Xerose-Bacillen, daneben aber auch Staphylokokken und Pneumokokken. Verf. sieht darin eine Bestätigung der Anschauung, dass es keinen specifischen Erreger dieser Erkrankung giebt. Mühsam.

18) Beitrag zur Kenntniss der Retinitis septica, von Georg Michel. (Inaug.-Diss. Tübingen 1902.) Verf. berichtet über ein 8jähriges Mädchen mit allgemeiner Sepsis, das bei der Aufnahme in die Tübinger Universitäts-Augenklinik rechts das typische Bild der Uveïtis metastatica suppurativa, links normalen Befund mit normaler Sehschärfe zeigte. Am 4. Tage nach der Aufnahme wurden links die Papillengrenzen verwaschen gefunden, Venen stark gefüllt und geschlängelt. An die Papille angrenzend zwei weisse Herde, etwas weiter nach der Peripherie zu einzelne Blutungen: septische Retinitis; Tags darauf erfolgte Exitus letalis. Die anatomische Untersuchung ergab für beide Augen die Bestätigung der klinischen Diagnose. Doch weicht der anatomische Befund des linken Auges erheblich ab von den Beobachtungen von Roth, der den Begriff der Retinitis septica aufgestellt hat, von Litten, Herrnheiser u. A. Verf. fand nämlich, dass die Netzhautherde in ihrer Hauptmasse aus dicht angeordneten Leukocyten bestehen und von einem Kranz von Blutungen umgeben sind. Sie tragen also den Charakter der Entzündung, deren Fehlen die früheren Beobachter betonten. Für embolische Erkrankung konnten keine beweisenden Befunde erhoben werden, ebenso blieb die bakteriologische Untersuchung resultatlos. Mühsam.

19) Ueber myotonische Pupillenbewegung, von Dr. Alfred Saenger. (Neurolog. Centralblatt. 1902. Nr. 18. S. 837.) Verf. beobachtete die myotonische Pupillenbewegung bei einer 34jährigen Dame. Bei Accommodation, Convergenz und Lidschluss zogen sich die lichtstarren Pupillen ganz langsam zusammen, blieben längere Zeit eng, um sich dann ganz allmählich wieder zu erweitern. Nach dem Verf. ist der Sitz der Störung nicht central, sondern peripher in der Iris gelegen. Fritz Mendel.

20) Weiteres zur Kenntniss des Supraorbital-Reflexes, von Dr. D. J. McCarthy. (Neurol. Centralblatt. 1902. Nr. 18. S. 844.) Verf. hält den Namen seines neu beschriebenen Supraorbital-Reflexes gegenüber den Erklärungen von v. Bechterew und Hudovernig für gerechtfertigt. Fritz Mendel.

21) Angeborenes Augenzittern bei Vater und Kind, von T. Fisher. (Brit. med. Journ. 1902. 6. Sept., nach einem Referat im Neurolog. Centralblatt.) Bei einem 5 Monate alten, völlig gesunden Kinde besteht seit Geburt Augenzittern. Der Vater des Kindes, sowie ein naher Verwandter litten gleichfalls an angeborenem Augenzittern. Fritz Mendel.

22) Ein Beitrag zur Pathologie und Therapie der frontalen und der ethmoidalen Sinusitis und ihrer orbitalen Complicationen, von Prof. Dr. Th. Axenfeld. (Deutsche med. Wochenschrift. 1902. Nr. 40. S. 713.) Aus dem ersten Falle geht hervor, dass auch eine schwer complicirte acute Sinusitis frontalis häufig spontan ausheilt unter Entleerung des Eiters nach der Nase. Die beiden andren Beobachtungen lehren, dass die nicht eröffnete Schleimhaut des Sinus einen erheblichen Schutz gegen eine Infection, die ihre Aussenfläche direct berührt, darbieten kann. Fritz Mendel.

23) Pupillenträgheit bei Accommodation und Convergenz, von Dr. Julius Strasburger. (Neurolog. Centralblatt. 1902. Nr. 16. S. 738.) Bei einem 17jährigen Patienten, bei dem es sich um eine beginnende multiple Sklerose handelte, bestand Starre einer Pupille auf Licht-Einfall und Trägheit der Verengerung und Erweiterung bei und nach Convergenz-Accommodation. Die andre Pupille zeigte normale Verhältnisse. Fritz Mendel.

24) Ueber Sehstörungen nach Blutverlust, von Dr. Kurt Singer, Arzt in Bad Salzbrunn. (Beiträge zur Augenheilkunde, 1902. Heft 53. S. 1.) Verf. hat 198 Fälle von Sehstörungen nach Blutverlust tabellarisch aus der Literatur, sowie zwei neue Fälle, zusammengestellt, von denen die ersten 106 einer im Jahre 1876 erschienenen Arbeit von Fries entlehnt sind. Die Hauptresultate, die Verf. aus der Tabelle zieht, sind folgende: Die Frauen, bei denen schon physiologisch häufiger Blutungen auftreten, sind zahlreicher vertreten. Vom 2.—77. Lebensjahre wurden Sehstörungen beobachtet, und zwar am häufigsten im 5. Jahrzehnt. Die Sehstörung wurde bedingt durch Magen- und Darmblutungen, Uterus-Blutungen, künstliche Blut-Entziehung, Nasenbluten, Blutungen aus Wunden, Bluthusten und Urethral-Blutungen. Meistens handelte es sich um 2—3 Mal auftretende Blutungen. In 170 Fällen war die Sehstörung doppelseitig, in 24 betraf sie nur ein Auge. Bezüglich des Augenspiegel-Befundes waren die brechenden Medien zumeist klar, pathologisch verändert waren Retina, Sehnerven-Papille und Gefässe. In welchem Zusammenhange diese Veränderungen mit dem Blutverluste stehen, ist bis jetzt eine ungelöste Frage. Fritz Mendel.

25) Ptosis durch Verletzung, ihre Bedeutung und prognostische Wichtigkeit, von Dr. F. Terrien. (Le progrès médical. 1902. Nr. 29.) Verletzungen der Orbita und Verletzungen des Schädels können eine Ptosis



hervorrufen. Die Ptosis tritt entweder allein auf, oder es gesellen sich andre Lähmungen noch hinzu. Ausnahmsweise wird das Auftreten der Lähmung mehrere Tage oder selbst mehrere Wochen nach dem Unfalle beobachtet.

Fritz Mendel.

26) Der Augengrund bei allgemeiner Paralyse, von Kéraval und E. Raviart. (12. Congress der Irren- u. Nerven-Aerzte aus Frankreich u. den französisch redenden Ländern, zu Grenoble, vom 1. bis 7. Aug. 1902.) Unter 51 an progressiver Paralyse erkrankten Patienten wurden 42 Mal krankhafte Veränderungen im Augenhintergrunde gefunden. Zwei zur Autopsie gelangte Fälle zeigten interessante Veränderungen in der Netzhaut, der Papille und im Sehnerven.

Fritz Mendel.

27) Jod-Oel in der Augenheilkunde, Jodipin, Lipiodol, von Dr. E. Bellencontre, Paris. (Le progrès médical. 1902. 16. August. Nr. 33. S. 97.) Verf. veröffentlicht seine Erfahrungen über Jodipin und Lipidiol, die ihm bei vielen Augen-Erkrankungen, vor Allem bei der Keratitis diffusa e lue congenita und bei der tuberculösen Iritis gute Dienste geleistet haben. Die Anwendung geschieht in subcutanen oder subconjunctivalen Einspritzungen.

Fritz Mendel.

28) Zur Verhütung der Augen-Entzündung der Neugeborenen durch Credéïsirung, von Leopold. (Berliner klin. Wochenschrift. 1902. Nr. 33.) Die betrübende Thatsache, dass in den deutschen Blinden-Anstalten die Zahl der durch Eiterung der Neugeborenen erblindeten in den letzten 25 Jahren von 28 % nur auf 20 % gesunken ist, dass noch 31 % aller in den Anstalten befindlichen Kinder durch diese grausige und doch so leicht vermeidbare Erkrankung das Augenlicht verloren haben, veranlasst den bekannten Dresdener Gynäkologen zu seiner überzeugten und überzeugenden Empfehlung des alten Credé'schen Verfahrens. Die Einwände, die gegen dasselbe erhoben werden, sind die, dass es unsicher, nicht ungefährlich und zu complicirt sei. Es wird Verf. nicht schwer, diese Einwände zu widerlegen. Vorbedingung für den wirksamen Erfolg der Credéïsirung ist nur die peinliche genaue Einhaltung der von Credé selbst angegebenen Methode des Einträufelns. Wie prompt die Wirkung ist, geht daraus hervor, dass z. B. in Göttingen auf der Universitäts-Frauenklinik von 191 Neugeborenen keine Früh-Infection und nur drei Spät-Infectionen berichtet werden, was einer Morbidität von 0,156 entspricht: dabei waren zeitweise 20 % der Schwangeren tripperkrank! Allerdings verwendet Bunge, ebenso wie Gusserow und Verf., selbst nur 1 % Silber-Lösung, da sie ebenso gut wirkt, aber weniger oft und weniger intensiv reizt, als die von Credé angegebene Lösung von 2 %. Genau so günstige Erfolge sah Verf. auf seiner Klinik. Den Vorwurf der Gefährlichkeit machte zumal Cramer in einer Arbeit aus der Bonner Gebär-Anstalt der Credéïsirung, da er sehr schwere Silber-Reizung beobachtete. Verf. weist aber nach, dass Cramer weit von der Art des Einträufelns abweicht, wie sie Credé vorschreibt, dass also so schwere und so häufige Reizung mit Leichtigkeit zu vermeiden gewesen wäre. Verf. hat bei 30000 Kindern nicht eine einzige, so schwere Reaction gesehen, wie Cramer beschreibt. Hirsch hat in letzter Zeit (Klin. Jahrb. VIII, 4) dem Credé'schen Verfahren jede absolute Sicherheit abgesprochen; auch ihn widerlegt Verf. mit triftigen Gründen. Ueber die Leichtigkeit der Ausführung braucht man nicht viel Worte zu verlieren; wenn man den Hebammen Katheterismus, Tamponade, Sprengen der Fruchtblase u. s. f., in Preussen sogar die Wendung überlässt, so darf man ihnen wohl ruhig einen so einfachen und so segensreichen Handgriff wie die

Credéïsirung überlassen. Verf. tritt in dem überaus lesenswerthen Artikel warm für allgemeine, obligatorische Einführung des Credé'schen Verfahrens ein.[1] Steindorff.

29) Die Verwendung des Protargols zur Verhütung der Augen-Eiterung Neugeborener, von Piotrowski (Centralblatt f. Gynäkologie, 1901. Nr. 31; ref. nach den Fortschritten der Medicin. 1902. Nr. 25.) Protargol in 10 % Lösung vermag, auch als Prophylacticum, das salpetersaure Silber zu ersetzen, ja es hat vor diesem den Vorzug völliger Reizlosigkeit. Bei 1030 Fällen traten nur in 10 % Reiz-Erscheinungen, bei 1,2 % Secundärcatarrhe und in 0 % Blennorrhöe auf. Steindorff.

30) Zur pathologischen Anatomie des pulsirenden Exophthalmus, von Ercklentz. (Allgem. med. Central-Zeitung, 1901. Nr. 62; ref. nach den Fortschritten der Medicin. XX. 22.) Bei einer 28jährigen Kranken wurde folgender Sectionsbefund erhoben: Die hintere, knöcherne Orbitalwand fehlte, statt ihrer fand sich eine aus Dura mater und Periost gebildete Membran, mit der der vordere Pol des Schläfenlappens, der etwa 3 cm weiter nach vorn reichte als der linke, durch feste Adhäsionen verlöthet war. So war der gesammte Inhalt der Augenhöhle nach vorn gedrängt, und die Pulsationen des Gehirns theilten sich dem Augapfel mit. Verf. nimmt als Ursache dieser Erscheinung angeborene und intra vitam gesteigerte Veränderungen von Gehirn (Encephalocele) und Schädel an. Steindorff.

31) Ueber die Schiel-Operation bei angeborener Lähmung des M. rect. ext., von Fr. Schoeler. (Berliner klin. Wochenschrift. 1902. Nr. 33.) In der Schoeler'schen Anstalt wurden von 1878 bis Ende Juli 1902 2330 Schiel-Operationen gemacht, und zwar 2300 bei concomitirendem, 30 bei paralytischem Schielen, das 11 Mal angeboren war. Nur 5 Mal wich der Operationsverlauf von der Norm ab, davon nur 2 Mal beim Strabismus concomitans. Der regelwidrige Verlauf in den 3 Fällen von paralytischem Schielen betrifft alle 3 Mal Fälle von angeborene Abducensparese. Dieselben werden genauer mitgetheilt; Eröffnung des Glaskörperraumes und drohender oder erfolgter Glaskörpervorfall stellt das Abnorme des Operationsverlaufs dar und wird auf abnorme anatomische Verhältnisse zwischen Muskel-Ansatz und Bulbushülle zurückgeführt. Steindorff.

32) Ueber Flimmer-Skotom und Migräne, von F. Jolly. (Berl. klin. Wochenschrift, 1902, Nr. 42 u. 43.) Verf. beobachtet seit Jahren an sich selbst das Flimmer-Skotom und giebt im ersten Theile seiner Arbeit eine interessante Beschreibung dieser Selbstbeobachtung. Nach Besprechung der verschiedenen Flimmer-Skotom-Theorien fasst Verf. die Ergebnisse seiner Auseinandersetzungen dahin zusammen: 1. das Flimmer-Skotom kommt in seiner häufigsten hemiopischen Form aller Wahrscheinlichkeit nach im Tractus opticus oder in der Gegend der Corpus geniculum externum zu Stande; 2. die binocularen, centralen und die die Mittellinie überschreitenden halbseitigen Skotome haben in der Gegend des Chiasma ihren Entstehungsort, 3. die rein einäugigen Skotome kommen im Nervus opticus oder in der Retina des betreffenden Auges zu Stande. Fritz Mendel.

[1] Den Zwang in der Privat-Praxis verwerfe ich. H.

Um Einsendung von Separatabdrücken wird gebeten (Berlin NW. 26 Schiffbauerdamm).

Verlag von Veit & Comp. in Leipzig. — Druck von Metzger & Wittig in Leipzig.

Centralblatt
für praktische
AUGENHEILKUNDE.

Herausgegeben von

Prof. Dr. J. Hirschberg, Geh. Med.-Rath, in Berlin.

Monatlich ein Heft. Preis des Jahrganges 12 Mark. Zu beziehen durch alle Buchhandlungen des In- und Auslandes und die Postanstalten des Deutschen Reiches.

März. Siebenundzwanzigster Jahrgang. 1903.

Inhalt: **Original-Mittheilungen.** Zur operativen Behandlung des Ectropium des Unterlides. Von Dr. **L. Steiner** in Surabaya (Java).

Klinische Beobachtungen. Ueber eine seltene Verwachsung zwischen Cornea und Conjunctiva der oberen Uebergangsfalte im Verlaufe einer schweren Conjunctivitis gonorrhoica. Erhaltung des Bulbus und der Sehkraft. Von Dr. Loeser.

Neue Bücher.

Gesellschaftsberichte. Société belge d'ophtalmologie à Bruxelles.

Referate, Uebersetzungen, Auszüge u. s. w. 1) Grundriss der pathologischen Histologie des Auges, von Dr. Siegmund Ginsberg, Augenarzt in Berlin. — 2) Lehrbuch der spec. patholog. Anatomie, von Dr. J. Orth, 9. Lief., Auge, bearb. v. Prof. Greeff.

Journal-Uebersicht. I. A. v. Graefe's Archiv f. Ophthalmologie. LIV. 3. — II. Zehender's Klinische Monatsblätter für Augenheilkunde. 1902. October—December u. 1903, Januar. — III. Zeitschrift für Augenheilkunde. 1902. VII. 6 u. VIII. 1—3.

Vermischtes. Nr. 1—2.

Bibliographie. Nr. 1—19.

Zur operativen Behandlung des Ectropium des Unterlides.

Von Dr. **L. Steiner** in Surabaya (Java).

Die bekannten Snellen'schen Nähte, die in die umgestülpte Bindehaut ein- und auf der Wange ausgestochen werden, sind wegen ihrer leichten Ausführbarkeit und wegen des schönen unmittelbaren Erfolges sehr bestechend. Leider ist dieser Erfolg in älteren und schwereren Fällen nicht

immer ein bleibender. Nicht selten tritt nach Entfernung der Nähte das Leiden von Neuem auf. Ein besserer Dauer-Erfolg wäre zu erwarten, wenn man in dem Zellgewebe des Unterlides eine dem normalen Bindehautsacke entsprechende Furche schnitte und die ectropionirte Schleimhaut in der Tiefe dieser Furche festnähte. In einem ersten Falle habe ich diesen Gedanken in folgender Weise verwirklicht:

Am Uebergange der ectropionirten Schleimhaut in die Bindehaut des Augapfels durchschnitt ich die Schleimhaut von rechts nach links, präparirte die Lidbindehaut von hinten nach vorne von ihrer Unterlage ab und schnitt nachher eine dem normalen unteren Bindehautsacke ungefähr entsprechende Furche in das verdickte Zellgewebe des Unterlides. Nun wurde die abpräparirte und nur noch am Lidrande festsitzende Bindehaut in die Tiefe der Furche eingepflanzt, was durch drei SNELLEN'sche Nähte geschah, und zum Schluss die Augapfel-Bindehaut durch einige Knopfnähte wiederum vereinigt. In den ersten Tagen nach der Operation machte dieses Auge keinen guten Eindruck. Es trat eine starke Schwellung und Blutdurchtränkung des Unterlides und der Bindehaut auf, die jedoch bald schwand. Am fünften Tage wurden alle Nähte entfernt. Das Resultat war schliesslich ein gutes. Die Bindehaut blieb fest in der Tiefe der Furche und nach drei Wochen hatte es allen Anschein, dass der Erfolg ein dauernder sei. Leider ist der Patient zu dieser Zeit an Cholera gestorben.

So weit die Beobachtung reichte, war also dieser Erfolg ermuthigend. Allein die Operation war etwas umständlich und blutig gewesen. Bei drei folgenden Fällen erreichte ich dasselbe Ziel mit einem einfacheren und kürzeren Verfahren. Ich ersparte mir nämlich das lästige Abpräpariren der Bindehaut dadurch, dass ich die Furche, in welche die Bindehaut eingepflanzt werden sollte, subcutan anlegte. Ich verfuhr so:

Mit einem langen und starken Starmesser[1] stach ich unmittelbar unter dem äusseren Lidwinkel durch die Haut und schob es nun mit der Schneide nach unten, unter der vorgestülpten Bindehaut bis gegen den inneren Augenwinkel vor. Hier angekommen, hob ich den Stiel und, indem ich die Spitze kräftig nach unten drückte, setzte ich beim Zurückgehen des Messers nach dem unteren Augenhöhlenrande zu einen ergiebigen Schnitt. Nun hatte ich also in der Dicke des Lides einen grossen frontalen Spalt. Stülpte ich nun mit einem Spatel die ectropionirte Schleimhaut hinter dem Lidrand in ihre normale Lage zurück, so mussten die vordere und die hintere Wand des Spaltes auseinander weichen, das obere und das untere Ende desselben sich aber nähern und berühren und der Spalt sich also aus einem frontalen in einen horizontalen, oder besser in einen mulden-

[1] Ich hatte gerade nichts Besseres zur Hand. Ein etwas breiteres und leicht bauchiges Messer wäre allerdings passender.



förmigen mit oberer Concavität umwandeln, wobei derjenige Theil der Bindehaut, der früher ectropionirt war, in die tiefste Stelle des Spaltes zu liegen kam. Es erübrigte nun bloss noch diese veränderte Lage der Theile durch Nähte zu fixiren, was durch das Anlegen von drei SNELLEN'schen Nähten geschah.

In den zwei letzten Fällen führte ich, nachdem ich das Messer zurückgezogen hatte, eine feine Hohlsonde in die Wunde, sowohl um nachzusehen, ob der Spalt gross genug sei, als auch um mich beim Anlegen der Nähte davon zu überzeugen, dass dieselben nicht etwa neben dem Spalte zu liegen kamen. Da dieses letztere nicht leicht geschehen kann, ist das Einführen der Sonde vielleicht überflüssig.

Die Nähte wurden in einem Falle nach vier, in zwei Fällen nach fünf Tagen entfernt.

Wie gesagt, habe ich in dieser Weise drei Fälle operirt. Es handelte sich um veraltete schwere Fälle. In allen ist der Erfolg ein sehr guter. Von einem Ectropium ist nichts mehr zu sehen; der Bindehautsack ist 1 bis $1^1/_2$ cm tief und endet in einer scharfen Furche, in welcher die früher vorgestülpte Schleimhaut fest haftet. Die Beobachtungsdauer beträgt nun 7, $3^1/_2$ und 3 Monate und in keinem Falle ist ein Recidiv auch nur angedeutet.

Der Gedanke, die ectropionirte Schleimhaut in einen in dem Gewebe des Unterlides gesetzten Schnitt einzupflanzen und festzunähen, ist zu naheliegend, um neu zu sein. In GRAEFE-SÄMISCH, 3. Bd., 1. Theil, S. 467 lese ich: „Während DIEFFENBACH 6—7 mm oberhalb des unteren Orbitalrandes mittels querstreichenden halbmondförmigen Schnittes von der Haut bis in den Bindehautsack nahe hinter dem Tarsus vordrang, die Conjunctiva daselbst fasste, durch die Hautwunde hervorzog und mittels einiger Hefte an die periphere Hautwundlefze annähte . . . .“ Allein DIEFFENBACH's Verfahren war umständlicher, als das soeben beschriebene und hinterliess ausserdem eine Narbe auf der Lidhaut.

Klinische Beobachtungen.

Ueber eine seltene Verwachsung zwischen Cornea und Conjunctiva der oberen Uebergangsfalte im Verlaufe einer schweren Conjunctivitis gonorrhoica. Erhaltung des Bulbus und der Sehkraft.

Kranken-Vorstellung in der Berliner ophthalmologischen Gesellschaft am 29. Jan. 1903 von Dr. Loeser.

M. H.! Ehe ich Ihnen den Patienten selbst demonstrire, möchte ich über die Krankengeschichte und die Entstehung der vorliegenden Affection ein paar Worte vorausschicken.

Am 9. November 1902 wurde ich zu dem 36jährigen Gastwirth G.

gerufen, den ich in fieberhaftem Zustand zu Bett liegend fand. Er gab damals an, dass vor 2 Tagen sein linkes Auge unter Röthung und Schmerzen erkrankt, dass seit gestern unter lebhafter Steigerung der Schmerzhaftigkeit eine starke Schwellung der Lider hinzugetreten sei und das Auge gar nicht mehr geöffnet werden könne.

Ich fand die ganze linke Gesichtshälfte etwas gedunsen, die Augengegend heiss, geröthet und geschwollen, die Präauricolardrüse deutlich vergrössert; die Augenlider, besonders das obere, derb infiltrirt, faltenlos, so dass sie activ gar nicht bewegt werden konnten. Zwischen den Lidern sickerte missfarbener, gelber Eiter hervor. Nachdem es gelungen war, mit dem Desmarres'schen Lidheber das obere Lid etwas zu heben, zeigte sich nach Ausspülung ziemlich reichlicher Eitermengen die Conjunctiva im Zustande hochgradigster Chemosis: die Cornea schien wie in einem tiefen Loch zu liegen, rings wallartig von den gelblich durchscheinenden Conjunctivalwülsten umgeben und in ihren Randbezirken von ihnen überlagert. Die Hornhaut selbst war, soweit sie besichtigt werden konnte, klar, die Pupille von normaler Weite und Reaction. Der ganze Bulbus war ein wenig vorgetrieben, seine Excursionen nur noch in seitlicher Richtung in geringem Maasse möglich.

Auf Grund der Anamnese und des klinischen Bildes wurde die Diagnose: Conjunctivitis gonorrhoica gestellt, die durch den mikroskopischen Nachweis von (sehr zahlreichen) Gonokokken im eitrigen Secret als sicher erwiesen wurde.

Ueber den weiteren Krankheitsverlauf will ich mich kurz fassen und nur bemerken, dass am 3. Tage eine ganz leichte Hornhauttrübung aussenunten, und ein etwas dichteres Infiltrat im inneren oberen Quadranten auftrat. Im Uebrigen gingen die stürmischen Entzündungserscheinungen unter entsprechender Behandlung [1] allmählich zurück; am 3. December hatte die Eitersecretion nahezu aufgehört, und es blieb nicht nur die Form des Bulbus, sondern auch eine sehtüchtige Cornea erhalten.

Wenn auch der glückliche Ausgang dieser meistentheils deletären Augenaffection ein gewisses Interesse verdient, zumal in unserem Falle, wo die grosse Intensität der Entzündungserscheinungen, besonders die hochgradig ausgebildete Chemose; den schlimmsten Ausgang befürchten lassen mussten, so hätte ich doch nicht gewagt, in dieser Gesellschaft über den Fall zu berichten, wenn er nicht eine Besonderheit darbieten würde, für die ich Ihre Aufmerksamkeit in Anspruch nehmen zu dürfen glaube.

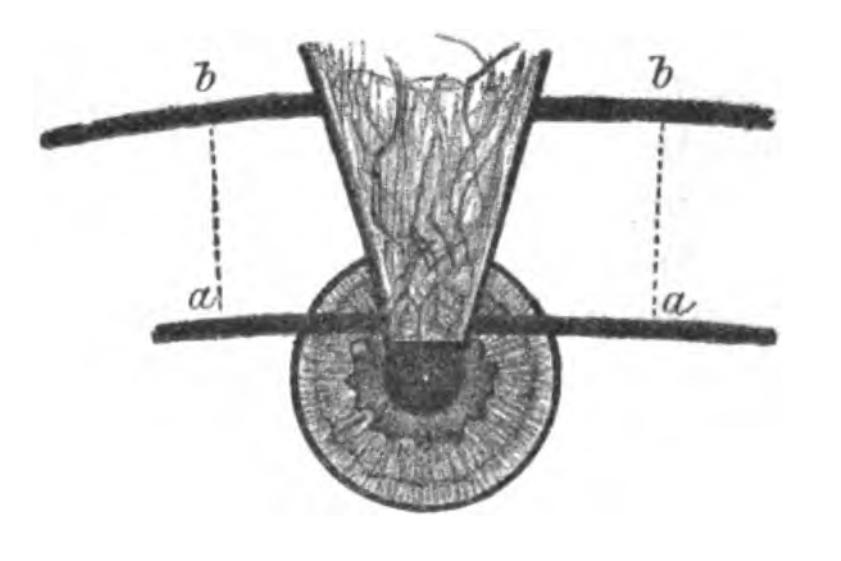
Am 26. November vorigen Jahres, d. h. am 17. Krankheitstage, als die Schwellung der oberen Uebergangsfalte und die Chemosis schon bedeutend zurückgegangen, der Bulbus im Ganzen schon freier beweglich war, wurde zum 1. Male constatirt, dass an der Stelle des Hornhautinfiltrates im oberen inneren Quadranten eine ziemlich breite und dicke Conjunctivalfalte fest fixirt war. Ihr Ursprung konnte damals noch nicht mit Sicherheit festgestellt werden, sondern blieb so lange zweifelhaft, bis mit dem weiteren Abklingen der Entzündungserscheinungen ein freierer Ueberblick möglich war. Es bot sich im Wesentlichen das auch heute noch vorliegende Bild, auf dessen Demonstration ich mich deshalb beschränken kann:

Das linke Auge ist noch etwas lichtscheu und kann noch nicht frei

[1] Die Behandlung bestand in den ersten Tagen, so lange die Hornhaut intact war, in Eisumschlägen und $^1/_4$ stündlichen, Tag und Nacht fortgesetzten Ausspülungen des Eiters mit physiologischer Kochsalzlösung, der Sublimat im Verhältniss von 1:10000 zugesetzt war. Später kamen noch Pinselungen mit 2 % Arg. nitr.-Lösung hinzu, die täglich oder alle 2 Tage wiederholt wurden.



geöffnet werden, so dass die Lidspalte wesentlich enger erscheint als rechts. Wenn ich jetzt die Lider etwas vom Auge abziehe, fällt Ihnen sofort die eigenartige Veränderung auf, am deutlichsten, wenn ich den Patienten nach unten sehen lasse. Sie erkennen, wie von innen-oben eine an ihrer Basis etwa $^5/_4$ cm breite Bindehautfalte nach unten zieht, die sich, allmählich an Breite und Dicke abnehmend, im inneren oberen Hornhautviertel inserirt, wo sie in einer schräg von innen unten, nach aussen oben verlaufenden Linie von etwa $^3/_4$ cm Länge fest mit der Cornea verwachsen ist. Die Pupille ist zum grössten Theile frei und wird nur innen oben eine Spur überlagert. (Siehe Figur.) Dass die Verwachsung in der That nur den centralsten Theil der Conjunctivalfalte betrifft, erkennen Sie schon bei der Beobachtung der Augenbewegungen: Sie sehen wie sie sich bei der Blickrichtung nach innen und innen-oben, wobei Ursprung und Insertion am meisten einander genähert werden, in Falten legt und frei über die entsprechenden Randbezirke der Hornhaut hinweggleitet. Noch deutlicher werden Sie sich davon überzeugen können, wenn ich mit einer Sonde unter die Falte eingehe und Ihnen demonstrire, wie die Sonde ohne den geringsten Widerstand bis dicht an die centrale Verwachsungsstelle heran und von da ziemlich weit hinauf nach dem Ursprungsort der Bindehautfalte zu bewegt werden kann (von *a* nach *b*). Diesen selbst können Sie ohne Weiteres nicht erkennen; erst nach Ectropionirung des oberen Lides und bei gesenktem Blick lässt sich feststellen, dass die Bindehautfalte aus der Conjunctiva der oberen Uebergangsfalte hervorgeht, dicht an der Stelle, wo die Conjunctiva tarsi in jene übergeht.



Ferner können Sie sich noch mit einem Blick überzeugen, dass der Bulbus im Wesentlichen reizlos ist: die übrige Conjunctiva zeigt normale Beschaffenheit, die Cornea keine dichteren Trübungen. Nur bei focaler und Lupen-Untersuchung ist eine ziemlich ausgedehnte, diffuse aus zahlreichen kleinen Fleckchen zusammengesetzte Trübung sichtbar, die das Sehvermögen vorläufig noch auf $^5/_{25-20}$ herabsetzt.

Es handelt sich also im vorliegenden Fall um eine Verwachsung der Bindehaut mit der Hornhaut, d. h. einen Zustand, den man als Pseudopterygium zu bezeichnen pflegt. Dieses wurde gerade im Anschluss an gonorrhoische Conjunctivitis mehrfach, wenn auch sehr selten beobachtet, während wir es häufiger im Verlaufe anderer Hornhaut-Erkrankungen und -Verletzungen vorkommen sehen, die zur Bildung randständiger Geschwüre bezw. Epitheldefecte führen; bei ihrer Heilung wird die Conjunctiva bulbi durch narbige Schrumpfung in der bekannten Weise in Mitleidenschaft gezogen. Unser Fall gehört zu der ersten, selteneren Kategorie, weicht aber in mehrfacher Beziehung von der Form des Pseudopterygium ab, die wir im Anschluss an akute Bindehautblennorrhöe gelegentlich beobachten. Dieses stellt sich nämlich in der Regel in der Weise dar, dass eine mehr oder weniger ausgedehnte Conjunctivalfalte, aus der dem Limbus benachbarten Bulbus-Bindehaut entspringend, an einer meist randständigen Partie der Hornhaut fixirt und hier an der Spitze fest verwachsen ist, während man am Limbus noch mit einer feinen Sonde unter der Bindehautfalte hindurchgehen kann.

Von diesem gewöhnlichen Befunde weicht der unsere, wie sie gesehen haben, in zwei Punkten ab, 1. in dem Ursprungsort der Conjunctivalfalte und 2. ihrem Fixationspunkte auf der Cornea.

Sie haben sich überzeugt, dass die Bindehautfalte weit vom Hornhautrande entfernt mit der Hornhaut verwachsen ist, und das centrale Ende die Pupillargegend erreicht, dass ferner die Conjunctival-Duplicatur nicht aus der dem Limbus benachbarten Conjunctiva bulbi hervorgeht, sondern von oben her entspringt, wo die Conjunctiva des Tarsus und der oberen Uebergangsfalte in einander übergehen. Diese Abweichung von dem gewöhnlichen Bilde des „Pseudopterygium" weist naturgemäss auf eine differente Entstehungsart hin. Während sonst der aus der Conjunctiva bulbi bestehende chemotische Bindehautwulst sich über die Geschwürsfläche legt und mit dieser verwächst, sodass nach Ablauf der Entzündung das oben geschilderte Bild des Pseudopterygium zurückbleibt, blieb in unserem Falle das Ulcus wegen seiner centraleren Lage von der chemotischen Conjunctiva bulbi unerreicht. Dagegen ist der seltene Fall eingetreten, dass ein stark geschwollener und weit herabhängender Wulst der oberen Uebergangsfalte mit diesem Ulcus verwachsen ist.

Diese Verwachsung bedingt, da sie noch ausserhalb des centralen Pupillargebietes liegt, weder jetzt, noch durch die nach der Operation zurückbleibende Trübung eine nennenswerthe Sehstörung. Ich kann also, wie ich glaube, der Natur dankbar sein, dass sie meine Therapie in so sachgemässer Weise unterstützt und das gefahrdrohende Ulcus durch eine von Art Bindehaut-Transplantation zur Heilung gebracht hat.

Der Patient wurde am 2. Februar 1903 in meine Klinik aufgenommen und am gleichen Tage operirt: die mit der Pincette gefasste Bindehautfalte wurde mittels eines Graefe'schen Starmessers von ihrer Fixationsstelle abpräparirt; im Moment der vollendeten Lostrennung schnurrt sie unter das Oberlid zurück, so dass sie bei frei geöffnetem Auge nicht mehr sichtbar ist und sich selbst überlassen werden kann. Am nächsten Tage wird der Patient mit reizlosem Auge entlassen. Von dem immer weiter schrumpfenden Rest der Bindehautfalte ist nach 14 Tagen nichts mehr zu finden.

Unser Büchertisch.

Neue Bücher.

*1. Ueber Tenon'schen Raum und Tenon'sche Kapsel, von Dr. H. Virchow. (Aus dem Anhang zu den Abhandlungen der Königlich preussischen Akademie der Wissenschaften im Jahre 1902. Mit 2 Tafeln. Berlin, 1902. Verlag der Königl. Akad. der Wissensch. in Commission bei Georg Reimer.)

2. Des Pedanios Dioscurides Arzneimittel-Lehre in fünf Büchern. Uebersetzt und mit Erklärungen versehen von Prof. Dr. J. Berendes. (Stuttgart, Verlag von Ferdinand Enke, 1902.)

Jeder Arzt, der nicht ein gewöhnlicher Handwerker ist, muss sich für die Ursprünge seiner Wissenschaft interessiren. Die Arzneimittel-Lehre des Dioscurides ist die älteste, welche bis auf unsre Tage gekommen, und auch heute, nach mehr als 1800 Jahren, insofern nicht veraltet, als eine Reihe von wichtigen Mitteln von uns nach denselben Grundsätzen angewendet wird,

nach denen sie von Dioscurides empfohlen worden. Aber leider wird die griechische Sprache den heutigen Aerzten immer weniger geläufig. Die Zeit ist nicht mehr fern, wo sie den meisten unbekannt sein wird. Da greift man dann zu Uebersetzungen. Verf. hat sich grosse Mühe gegeben, ein verständliches Buch zu schreiben. So hat er auch bei jedem Heilmittel in kleinem Druck die nothwendigen naturgeschichtlichen Erklärungen hinzugefügt, während man diese in der bisher meist benutzten Ausgabe des Dioscurides von Kurt Sprengel erst in dem zweiten Bande nachzuschlagen hatte. Dazu kommt, dass auf diesem Gebiete seit Kurt Sprengel vieles Neue zu Tage gefördert worden ist. Allerdings werden wir eine bessere Einsicht erst dann gewinnen, wenn die kritische Text-Ausgabe des Dioscurides von Prof. Wellmann erschienen sein wird.

Der Augenarzt wolle beachten, dass Dioscurides bei nicht weniger als 180 verschiedenen Mitteln Anwendungen bei Augenkrankheiten überliefert. Dies ist aus der unter meiner Leitung verfassten Dissertation von Arthur Stern über die Augenheilkunde des Dioscurides (Berlin 1890, 71 S.) und aus meiner Geschichte der Augenheilkunde im Alterthum (S. 208—232) zu ersehen, welche allerdings von Prof. Berendes nicht benutzt worden sind.

3. Early (prior to 1869) British and American ophthalmic literature, by Casey A. Wood, M. D., Chicago. (Read at the 53. annual Meeting of the American med. Assoc. 28 S.)

Die Geschichte unserer Wissenschaft wird auch in dem neuen Continent gepflegt. Allerdings, Amerika „hat keine Burgen und Schlösser"; die Geschichte reicht nicht so weit zurück, als in unsrem Continent, dem alten. Das älteste amerikanische Buch über Augenheilkunde ist G. Frick, A treatise on the diseases of the eye, including the doctrines and practice of modern surgeons, particularly of Prof. Beer. Baltimore, 1823.

4. Jankau's Taschenbuch für Augenärzte auf das Jahr 1903. (München, 1903, Seitz & Schauer.)

Enthält eine Reihe von ärztlichen kleinen Artikeln. Das Verzeichniss der Augenärzte und der augenärztlichen Zeitschriften sollte in den künftigen Jahrgängen systematischer, vollständiger, correcter sein.

*5. Uveïtis symposium of papers read before the ophth. Section of the American med. Assoc., Saratoga, June, 1902, by de Schweinitz, Woods, Friedenwald, Hansell, Wilder, Woodruff, Marple. (Chicago, 1902. 91 S.)

Auf den Inhalt dieser Schrift werden wir noch zurückkommen. Der Titel gefällt mir nicht. *Συμπόσιον* heisst das Gastmahl, die Theilnehmer am Trinkgelage, die Trinkstube, und bildet den Titel von Schriften des Platon, Xenophon, Aristoteles, Epikuros und Lukianos, — mit grösserem Recht. Auch in Webster's Dictionary heisst es: Symposium. A drinking together; a merry feast. H.

Gesellschaftsberichte.

Société belge d'ophtalmologie à Bruxelles.

Dreizehnte Sitzung am 30. November 1902.

1. H. Coppez (Brüssel) stellt zwei Kranke vor mit Aneurysma der Carotis interna. a) Ein Kohlengruben-Arbeiter, 18 Jahre alt, welchem am 9. Februar 1901 der Kopf zwischen der Grubenwand und einem Wägel-



chen gequetscht worden: Bewusstlosigkeit von drei Tagen; Blutung aus Nase und Ohren; Genesung nach 4 Monaten. War dann schwach auf den Beinen und hatte Anfälle von Schwindel und Ohnmacht; fühlte fortwährendes Schlagen im Kopf, mit starken Schmerzen. Rechts Exophthalmus, 5 mm nach vorn; unter dem oberen Lide eine kleine pulsirende Masse, welche sich in die Orbita ausdehnt, die aneurysmatische A. supraorbitalis. Augapfel ohne Pulsation, lässt sich zurückdrängen. Rechte Pupille weiter als die linke; reagiren beide normal. Im December 1901 war Sehschärfe rechts $^1/_2$, links 1. Jetzt rechts nur Finger 1,50 m. Hyperämie der rechten Papille und Retina. Homonyme Diplopie durch Parese des rechten Rectus externus. Man hört ein diastolisches Blasen an der rechten Schläfe; beim Comprimiren der rechten Carotis hört das Blasen auf und die anderen Erscheinungen lassen nach; Patient hat dann Neigung zur Ohnmacht. Auch hört man ein Blasen an der rechten Carotis; der linke Puls tritt später auf als der rechte. Es besteht ein Aneurysma der Carotis interna an der Eintrittsstelle in den Schädel, welches sich dann weiter ausdehnt; auch an der Carotis communis und an der A. anonyma, wodurch der verlangsamte Radialpuls bedingt wird. — b) Einem 8jährigen Jungen drang eine Scheere in die linke Orbita; er zog sie heraus, ohne dass eine Blutung eintrat; 3 Tage später Symptome wie bei Meningitis; damals schon Amaurose des linken Auges. Patient genas. Jetzt ist der linke Augapfel nach vorn gedrängt, dabei Abducens-Lähmung. Bindehaut geröthet; Pupille ohne Reaction; weisser Sehnerv, Netzhaut-Arterien normal, Venen etwas geschlängelt. Augapfel zurückführbar. Systolisches Blasen an der Schläfe, Maximalstelle am Auge. Hier wird ein arterio-venöses Aneurysma vorhanden sein; die Scheerenspitze wird den Sehnerv, die A. ophthalmica und den Sinus cavernosus verletzt haben.

2. van Duyse (Gent) sprach über pulsirenden Exophthalmus mit Complicationen.

Ein 26jähriger Stallknecht führt den Anfang seines Leidens auf einen im Jahre 1895 erhaltenen Schlag gegen das linke Auge zurück. Im Jahre 1898 zeigte er Exophthalmus links nach aussen-unten mit hörbarem Blasen und systolischer Pulsation; innere und äussere Augenmuskel normal; links atrophische Verfärbung der Papille; $S = {}^1/_{25}$; rechts leichte Netzhaut-Hyperämie. 1899 glaubte de Stella in der Nase ein Aneurysma der A. ethmoidalis posterior zu constatiren. Im Februar 1900 sah van Duyse ihn; er fand denselben Zustand, nur vollständige Amaurose links. Am 23. Februar 1900 Unterbindung der Carotis communis rechts, wonach die Erscheinungen zuerst nachliessen. Der Tumor vergrössserte sich, drängte die Nasenknochen auseinander und drang bis in den inneren Winkel der linken Orbita. S rechts $^2/_3$, Stauung in der Retina (1902); hierauf Unterbindung der linken Carotis communis, worauf das Blasen und die Pulsation aufhörten. Eine schon vorhandene centrale Gehörsstörung verschlimmerte sich; der Gang ist unsicher, mit einer Neigung, nach rechts zu fallen. Nach eingehenden Erwägungen stellt Vortr. die Wahrscheinlichkeits-Diagnose Haemangio-endothelioma vom rechten Stirnknochen ausgehend durch das rechte Siebbein in die Orbita vordringend, die Stirn- und Nasenhöhlen, den Pharynx und das vordere Gehirn ergreifend.

3. Nuel (Lüttich) sprach über sympathische Ophthalmie nach Enucleation.

Ein 29jähriger Förster wurde angeschossen, wobei ein Schrotkorn Nr. 7 (kleines Kaliber) das linke Auge durchbohrte. 2 Wochen später fand Vortr.

Blut in der vorderen Kammer, eine mässige Entzündung des Bulbus, unsicheren Lichtsinn; das Schrotkorn war 3 mm hinter dem Limbus eingedrungen. Enucleation 16 Tage nach dem Unfall; das Schrotkorn war am hinteren Pol wieder ausgetreten. Normaler Verlauf. Einen Monat nach der Enucleation wurde Patient vom Regen lange begossen; heftige Iridocyclitis rechts, mit Neuro-retinitis haemorrhagica (nur später zu sehen); S = Finger in 2 m. Atropin, Bettruhe, Halbdunkel, Quecksilber-Einreibungen, Blutegel an der Schläfe. Die hinteren Synechien lösten sich. Besserung innerhalb 6 Wochen, die bis dato, 7 Monate nach Anfang der Iridocyclitis, sich erhielt, trotzdem dass noch eine Schlängelung der Retinalgefässe und ein fasriges Aussehen der peripapillären Region bestehen. Vortr. nimmt an, dass die Erkrankung prädisponirt wurde durch die Reizung, welche das linke Auge früher erlitten hatte, obschon beim Eintritt der Erkrankung des rechten Auges die linke Orbita reizlos war. So rief nun die Durchnässung die Iridocyclitis hervor, welche nach der Ansicht des Vortr. nicht entstanden wäre, wenn nicht die Prädisposition durch das linksseitige Trauma bedingt gewesen wäre. — Tacke (Brüssel) sah nie eine sympathische Ophthalmie entstehen durch Schrotkorn-Verletzung als solche; wohl aber, wenn eine Infection stattgefunden hatte. Er hat mehrere Augen nicht enucleïrt, welche ein Schrotkorn enthielten ohne das später etwas auftrat. Er würde den Fall einfach für rheumatisch halten.

4. Leplat (Lüttich) sprach über Strabismus convergens traumaticus bei einem jungen Mädchen, welches einen Schneeball gegen das Auge bekommen hatte und darnach den Strabismus von 15°, eine Miosis, einen Accommodationskrampf nebst Myopie von 3 D vorwies; nach Atropinisation Myopie von 2 D. Unter Prismen-Uebungen kam das Auge zur normalen Stellung, die Myopie schwand und nun war das Auge Hypermetrop um 0,75 D. Die Contusion scheint das Obige veranlasst zu haben.

5. Bettrémieux (Roubaix) stellt einen Compressions-Apparat gegen Keratoconus vor. Eine Stirnbinde hat zwei Halbkugeln aus Kautschuk, mittels Stangen befestigt; jene sind einzeln stellbar und haben an der Mitte eine Vorbuchtung nach unten, gegen die Spitze des Keratoconus gerichtet. Vortr. hofft auch bei jungen Leuten Astigmatismus damit zu heilen. Gouverneur & Cie, 37 Rue de Collège zu Roubaix verfertig den Apparat. — Tacke erinnert an Purkinje's Eisenfeilsäckchen, welche dessen Myopie von 7 D nur auf kurze Stunden verminderten; Purkinje blieb Myope von 7 D. Auch die histologische Beschaffenheit des Keratoconus steht der Heilung durch comprimirende Apparate entgegen.

6. Rogman (Gent) sprach über Perithelial-Sarcom der Iris und des Ciliarkörpers bei einer 38jährigen Frau, seit 9 Monaten auf dem linken Auge, innen-unten, beobachtet. Der Tumor sah aus wie ein Sago-Korn und ragte über die Iris heraus; keine Vascularisation, keine Entzündung. Fundus normal; Myopie über 20 D. S = $^1/_8$; T normal. Eine Excision misslang; das Herausbeförderte war sarcomatös. Einige Tage später Enucleation. Normaler Verlauf; keine Metastase oder Recidiv; Exitus 4 Jahre später durch Herzleiden. Der Iristumor ging auf das Corpus ciliare über; der Iristumor war wohl der primäre, denn die hinteren Irisportionen sind nach hinten gedrängt, die Elemente des Ciliartumors sehen jünger aus. Der Ciliartumor vorwiegend und der centrale und hintere Theil des Iristumors haben die Structur des Perithelial-Sarcoms; nur etwas mitgeschlepptes Pigment; keine schleimige, hyaline oder sonstige Entartung.

7. Cakenberg (Jemappes) zeigt anatomisch-pathologische Präparate vor. a) Tuberculose des vorderen Bulbus von einem 8jähr Jungen; Enucleation; normaler Verlauf. Exitus durch Meningitis 6 Wochen nach der Enucleation. Ein anderes von 6 Jahren wurde enucleïrt; Tod 1 Jahr später durch Miliartuberculose. Vortr. fragt, ob es bei solchen Resultaten wohl angezeigt sei bei primärer Augen-Tuberculose zu enucleïren. — Vennemann (Löwen) findet doch die Enucleation immer angezeigt. — b) Adhärenzen zwischen einem panophthalmischen Augapfel und dem Parietaltheil der Capsula Tenoni, welche die allmäbliche Retraction des atrophischen Bulbus in die Augenhöhle erklären können. — c) Synchysis scintillans von einem 20jährigen, welcher vor 10 Jahren einen Pfeilschuss gegen das Auge bekommen hatte; Crystalle bis $^1/_3$ der vorderen Kammer anfüllend. — d) Leucosarcoma chorioideae bei einem chlorotischen Mädchen; einen kleinbohnengrossen Tumor nahe der Papille; mehrere kleine Tumoren ringsum; Rundzellen-Sarcom. — e) Osteoma subconjunctivale von einem 10jähr. Jungen stammend. Grösse wie ein gewöhnliches Chalazion; Lage auf dem Bulbus aussen-oben, nahe an der Uebergangsfalte. Exstirpation. Die Lage solcher Bildungen immer nach aussen, nahe der Sutura fronta-zygomatica lassen den Vortr. diese als eine Art von Os Wormianum auffassen, durch embryonale Adhärenzen verschleppt.

8. H. Coppez (Brüssel) sprach über Jequiritol. Zuerst Uebersicht des Bekannten, dann persönliche Beobachtungen. Bei Trachom sehr zu empfehlen; speciell die akuten Erscheinungen gehen in zehn, zwölf Tagen zurück und dann kann man elektrolytisch oder mechanisch behandeln. Bei ambulanten Kranken schwand die perikeratische Injection, sowie der Pannus, ohne dass man bis zur reactionellen Wirkung zu steigen brauchte. Jequiritol Nr. 1 gab schöne Resultate bei Keratoconjunctivitis phlyct., bei chronischer Conjunctivitis, bei Reizbarkeit nach akuten Bindehaut-Entzündungen, gegen Röthung nach Verbrennung der Bindehaut, gegen Pseudopterygium, gegen Osteitis tuberculosa. — de Waele (Gent) hat mit Ricinin experimentirt. Wenn makroskopisch keine reactionelle Wirkung gesehen wird, so besteht doch immer eine neutrophile Leucocyten-Infiltration, welche die Heilwirkung erklärt. Man muss zur reactionellen Dosis steigen, da sonst nur die Bindehaut immunisirt wird und später grössere Dosen verlangt werden. — Gauthier (Brüssel) bemerkt, dass bei Jequiritol Schmerz beobachtet wird und ein centrales Leucom schon beobachtet wurde. Im Anfang geben die neuen Mittel immer die schönsten Erfolge; später schrumpfen die Indicationen mehr und mehr zusammen, so beim Trachom das Jequirity, das Sublimat, die Elektrolyse.

Pergens.

Referate, Uebersetzungen, Auszüge.

1) **Grundriss der pathologischen Histologie des Auges,** von Dr. Siegmund Ginsberg, Augenarzt in Berlin. (Berlin, 1903. Verlag von S. Karger. 487 Seiten, 107 Abbildungen.)

Eine nicht nur dem Anfänger fühlbare Lücke in der ophthalmologischen Literatur ist im letzten Halbjahr mit dem Erscheinen zweier Lehrbücher der pathologischen Histologie des Auges ausgefüllt; im October v. J. erschien im ersten Theil das von Greeff, im Januar d. J. das dem Ref. vorliegende Buch

von Ginsberg. Seit dem Compendium von Alt im Jahre 1880 und dem Werk von Wedl-Bock 1886 ist nur noch das von E. Berger 1893 erschienen.

Ginsberg nennt sein schön ausgestattetes, fast 500 Seiten starkes Buch einen Grundriss der pathologischen Histologie, indem es ihm auf eine „möglichst kurze Darstellung der mikroskopischen Veränderungen der einzelnen Augentheile unter besonderer Berücksichtigung der bei der Beurtheilung dieser Veränderungen für den weniger Geübten wichtigen Kriterien ankam".

Demgemäss setzt sich das Buch aus 11 Kapiteln zusammen, die die einzelnen Augentheile als Ueberschrift haben: Lidhaut und Lidrand, Bindehaut, Sclera, Cornea, Iris, Ciliarkörper, Linse, Glaskörper, Aderhaut, Retina und Sehnerv. Jedes Kapitel beginnt mit einer kurzen präcisen Darstellung der normalen histologischen Verhältnisse.

Auf eine „einheitliche Beschreibung der durch eine bestimmte Erkrankung (wie z. B. neuroparalytische Keratitis, sympathische Ophthalmie, Glaucom u. a.) hervorgerufenen Processe, wie sie sich im gesammten Auge abspielen", wird verzichtet. Durch Verweisungen im Text und ein Sachregister sind aber die Darstellungen der bei diesen Krankheiten auftretenden Veränderungen unschwer aufzufinden.

Jedem Kapitel folgt ein Literatur-Verzeichniss, das die Arbeiten anführt, die dem Verf. für den Leser zum weiteren Studium geeignet erscheinen.

Das Buch zeugt von einer umfassenden Kenntniss der ophthalmologischen und pathologisch-anatomischen Literatur, sowie von der grossen, in Jahre langer Arbeit erworbenen Erfahrung seines Autors. Soweit es ihm möglich war, liegen eigene Untersuchungen seinen Darstellungen zu Grunde. Mit der aus seinen früheren Arbeiten bekannten strengen Objectivität, ja Skepsis, deutet er seine Befunde und beurtheilt in derselben Weise die fremden Autoren. — Als einen besonderen Vorzug müssen wir praktischen Augenärzte es empfinden, dass er mit den klinischen Verhältnissen die engste Fühlung behält; für uns ist die Histologie in erster Linie eine Hilfswissenschaft, die uns über das im Leben gesehene Aufklärung schafft und uns Anhaltspunkte für therapeutische Maassnahmen liefert. Aus der Fülle der Beispiele, die hier anzuführen wären, sei auf das Kapitel über die Störungen der Wundheilungen bei Hornhautwunden durch Einlagerung von Fremdkörpern hingewiesen, wie es so häufig nach Star-Operationen beobachtet werden muss. Linsenfasern und Glaskörpermassen werden theils abgestossen, theils resorbirt, anders abgeschnittene Cilien, Linsenkapsel und vorgefallene Iris; sie können erhebliche Störung der Wundheilung bedingen; besonders ist es die in der Wunde liegende Linsenkapsel, die es nicht zu einer continuirlichen Narbenbildung kommen lässt. Bald entsteht in der Umgebung eine Rundzellen-Infiltration, die sich in chronischem Verlauf unter Entwicklung von Granulationsgewebe auf die tieferen Teilen des Auges fortpflanzt und schliesslich zu Cyclitis und Verlust des Augapfels führt, ohne dass bakterielle Infection stattzufinden braucht. Selten ist dieses bei eingelagerten Iris-Stücken der Fall, die im Gegensatz zur Linsenkapsel oft reactionslos einheilen, selbst wenn die Einlagerung bis dicht unter das Epithel reicht. Dass freilich die dünne Bedeckung einen Locus minoris resistentiae gegen Traumen und infectiöse Schädlichkeiten darstellt und das Auge mit Iris-Einheilung noch nach Jahren an Panophthalmie zu Grunde gehen kann, ist jedem Kliniker bekannt.

Es würde natürlich zu weit führen, wollte ich die einzelnen Kapitel inhaltlich referiren. Hervorgehoben seien von eigenen Arbeiten die Beiträge

zur Lehre von der Entstehung der Bindehaut- und Iris-Cysten. Verf. wies nach, dass Bindehaut-Cysten durch Epithel-Einsenkungen und Abschnürung ohne Betheiligung an Drüsen entstehen können; ferner die ausgezeichnete Beschreibung des Trachom in seinen verschiedenen Stadien, die entzündlichen Prozesse in der Hornhaut, die Darstellung der verschiedenen Star-Formen, des Aderhaut-Sarkom und metastatischen Carcinom, der Netzhaut-Ablösung und des Glioma retinae. Von letzterem sagt zusammenfassend der Verf., dass es aus unverbrauchten, zum Theil wohl gleichzeitig verlagerten Keimen hervorgehe. Dass diese Neuro-Epithel-Anlagen sind, ist nicht wahrscheinlich. Nach Greeff sind es vorzugsweise gliöse Elemente. Verf. bezeichnet die cylindrischen Zellen „als solche Elemente, welche die Differenzierung in Neuroblasten und Spongioblasten noch nicht durchgemacht und die epitheliale Lagerung der embryonalen Netzhautzellen entweder angenommen oder beibehalten haben, einen Habitus, welcher auch die ebenso aufzufassenden Elemente der Pars ciliaris retinae, und zwar diese zeitlebens, behalten“. Im Tumor können sie sich dann differenzieren zu gliösen und nervösen Elementen, ja zum Theil sogar gliabildende Fähigkeit erlangen. Nach Verf.'s Meinung haben die epithelialen Einschlüsse gar nichts mit den echten Neuroepithel-Nestern und den Faltenbildungen der Pars ciliaris zu thun, die er mehrfach in abgelösten Netzhäuten namentlich fötaler missbildeter Augen antraf.

In ausführlicher Weise werden ferner die entzündlichen Prozesse im Sehnervenstamme besprochen, die Stauungspapille mit ihren pathogenetischen Theorien, die atrophischen Zustände, die Veränderungen bei Glaucom und die Geschwülste des Sehnerven.

107 Abbildungen von eigener Hand des Verf.'s erläutern die Beschreibungen. Bis auf wenige Ausnahmen sind sie recht gut und, ohne zu schematisiren, sind sie übersichtlich und heben das Wesentliche hervor.

Ich glaube, Verf. ist seinem Ziele näher gerückt, als er bescheidenen Sinnes im Vorwort sich und uns zugesteht. Fehr.

---

2) **Lehrbuch der speciellen pathologischen Anatomie**, von Dr. J. Orth. (9. Lieferung, I. Hälfte: Auge, bearbeitet von Prof. Dr. Rich. Greeff. Berlin, Hirschwald, 1902.)

Verf. ist von dem Grundsatze ausgegangen, nicht zu subjectiv zu sein, und bei den vielen, noch strittigen Fragen alle in Betracht kommenden Autoren zu Worte kommen zu lassen. Dieser Plan ist zur Ausführung gelangt, so dass das Buch eine erschöpfende Literatur-Angabe über den bisher behandelten Stoff (Conjunctiva, Cornea, Sklera, Iris, Corpus ciliare) enthält. Klinische Beobachtungen sind auf das kleinste Maass beschränkt, dagegen finden die modernen bakteriologischen Forschungen bei Besprechung der bakteriellen Erkrankungen der Conjunctiva volle Würdigung mit Angabe der wichtigsten Kultur- und Thierversuche und technischen Methoden.

Die Disposition lehnt sich an die bewährte Methodik der allgemeinen pathologisch-anatomischen Lehrbücher an. An der Spitze jedes Kapitels wird die specielle Anatomie behandelt, dann folgen Entzündung, Altersveränderung, Degeneration, Regeneration, Geschwülste und entzündliche Granulome. Aus der Fülle des Gebotenen sei besonders auf die sehr eingehende Besprechung der Conjunctivitis trachomatosa hingewiesen: eingehende historische Uebersicht und scharfe Präcisierung der histologischen Elemente in allen Stadien des Trachoms, anlehnend an die Studien von Villard und Kick. Besonders

werthvoll ist der Beitrag Orth's: Allgemeines und Experimentelles über Hornhaut-Entzündungen mit seiner genauen Schilderung der verschiedenen Spiessformen bei Entzündung und Regeneration.

Die Beschreibung der polymorphen Hornhaut-Entzündungen geschieht nach äusseren Gesichtspunkten.

Bei den Iris-Erkrankuugen geht Verf. speciell auf die Tuberculose-Frage ein und constatirt die jetzt allgemein anerkannte Eintheilung in: 1. relativ gutartige Knötchen-Iritis; 2. tuberculöse Granulations-Geschwulst; 3. einfache entzündliche, tuberculöse Iritis (v. Michel), und 4. abgeschwächte Tuberculose (Leber).

Bei Besprechung des Ciliarkörpers betont Verf. die Function der Proc. ciliar. als alleinigen Regeneratoren des Kammerwassers.

Das Buch ist mit zahlreichen guten Abbildungen ausgestattet und bietet im Verein mit der „Anleitung zur mikroskopischen Untersuchung des Auges" von demselben Verf. einen zuverlässigen Führer. Rosenstein.

Journal-Uebersicht.

I. A. v. Graefe's Archiv f. Ophthalmologie. LIV. 3.

1) **Weiterer Beitrag zur Kenntniss der binocularen Tiefenwahrnehmung,** von Dr. A. Elschnig in Wien.

Verf. beanstandet folgenden von Heine aufgestellten Satz: „Da wir im Stereoskop die Halbbilder mit relativ zu geringer Convergenz betrachten, so überschätzen wir die Entfernung und sehen wir das richtig photographirte Object überplastisch." Schon Helmholtz, Wundt und Hering haben übereinstimmend gefunden, dass das Gefühl für die Convergenz unsicher ist und zu Täuschungen führt. Verf. fand bei Untersuchungen am Haploskop, dass von 9 Personen 7 eine richtig aufgenommene Kugel zunächst überplastisch (eiförmig) und bei zunehmender Convergenz, ganz unabhängig von der geschätzten Entfernung, kugelförmig und selbst mit abgeflachtem vorderen Pol sahen. Er bleibt daher bei seiner früher gegebenen Erklärung, dass die Ueberplasticität durch die perspectivische Verzeichnung (relative Vergrösserung) der näheren Theile des Objects bedingt ist, welche unser Urtheil täusche.

---

2) **Der Einfluss der Accommodation auf die Wahrnehmung von Tiefenunterschieden,** von L. E. W. von Albada, Lieutenant der Infanterie in Kampen (Holland).

Verf. entfernte aus einem sogen. Opernglase die beiden negativen Oculare und verlängerte die Tuben durch Pappröhren so weit, dass die Augen des Beobachters sich beim Vorsetzen des Instruments genau in den Brennpunkten der Objective befanden. Bei dieser Anordnung erscheint ein durch die Objective beobachteter Gegenstand, mag derselbe näher gelegen oder weiter entfernt sein, unter demselben Gesichtswinkel. Da das Netzhautbild sich nicht ändert, so bleibt auch die Convergenz für jeden Punkt des Stereoskopbildes gleich. Dass die Bildgrösse sich nicht verändert, erkennt man leicht daran, dass stets ein gleich grosser Theil des Bildes innerhalb des Linsenrandes sichtbar ist. Trotzdem sieht man bei Bewegungen eines Gegenstandes vor dem Objective deutlich die Entfernung und Annäherung, und zwar bei der Entfernung zugleich eine scheinbare Vergrösserung, bei der Annäherung eine



scheinbare Verkleinerung, also ein der gewöhnlichen Erfahrung entgegengesetztes Verhalten, da ja sonst die scheinbare Vergrösserung die Empfindung der Annäherung, und umgekehrt die scheinbare Verkleinerung die Empfindung der Entfernung hervorruft. Daraus darf man schliessen, dass bei der Versuchsanordnung nicht zunächst der scheinbare Wechsel der Objectgrösse, sondern die wechselnde Entfernung zur Vorstellung gelangt. Diese kann nur durch die Unterschiede der Accommodation oder ihrer Innervation hervorgerufen werden.

Weitere Versuche und Ausführungen sind im Original nachzulesen.

---

3) **Ueber Wucherung des Bindehaut-Epithels mit cystischer Entartung und ihre Beziehung zum Naevus,** von Dr. Stoewer in Witten.

Verf. entfernte bei einem 45jährigen Manne eine kleine Bindhautgeschwulst, welche seit der Kindheit bestand, sich im Laufe der Zeit vergrössert hatte, aber nie Beschwerden verursachte. Die Geschwulst befand sich am rechten Auge, nasal, oberhalb eines Pterygiums und nahm etwa den oberen-inneren Quadranten der Conjunctiva bulbi ein. Sie war bis 2,5 mm dick, auf der Sklera verschiebbar und erschien theils gallertig durchscheinend, theils gelblich-röthlich. Etwa in der Mitte befand sich umgeben von mehreren kleineren eine grössere Cyste von etwa 2 mm Durchmesser.

Anatomische Untersuchung: Die Epithellage bestand aus geschichtetem Pflasterepithel, welches an der Peripherie bis 6 Lagen zählte, sich auf dem eigentlichen Tumor aber auf 2 Lagen verdünnte. Ueberall waren zahlreiche Becherzellen mit häufig nachweisbarem Stoma vorhanden. Vom Epithel aus erstreckten sich in die Tiefe Wucherungen, welche zunächst die Form solider Epithelzapfen mit kolbigen und beerenartigen Anschwellungen hatten, später aber, durch Zwischengewebe vom Oberflächenepithel abgedrängt, rundliche Nester bildeten, die meistens noch Verflüssigung des Centrums als Cysten mit dünner Epithellage erschienen. Durch Schwund der Scheidewände verschmolzen nicht selten mehrere kleinere Cysten zu grösseren von unregelmässiger Form. Das Gewebe zwischen dem Epithel und den Nestern und Cysten wurde durch gewucherte epitheloide Zellen mit grossen stark gefärbten Kernen gebildet.

Obwohl diese Zellen statt in Nestern mehr diffus auftraten, so ist Verf. doch geneigt, sie in die Kategorie der von anderen Autoren beschriebenen Naevus-Zellen zu stellen und den ganzen Tumor den unpigmentirten Nävis zuzurechnen. Den Ursprung der Naevuszellen aus dem Epithel konnte Verf. nicht nachweisen. Die Entstehung der Cysten aus Epithel-Einsenkungen ist höchst wahrscheinlich. Trotz des drüsenartigen Ansehens waren die Epithelzapfen meist solide und ohne Membrana propria. Vermuthlich fand von den Epithelien und speciell von den Schleimbechern aus eine Secretion in das Lumen der Cysten statt.

---

4) **Vollständige mikroskopische Untersuchung eines Falles von sympathischer Opthalmie,** von Dr. J. Asayama aus Kioto (Japan). (Aus dem Laboratorium des Hofraths Prof. Schnabel in Wien.)

Es handelte sich um einen Fall von typischer sympathischer Ophthalmie des linken Auges, welche etwa 3 Monate nach der Enucleation des ersterkrankten rechten Auges zur Erblindung geführt hatte. Patient starb reichlich 1 Jahr später an Tuberculosis pulmon. und Nephritis. Die anatomische Untersuchung ergab beiderseits Uveïtis chronica mit theils herd-

förmiger Anhäufung von Exsudatzellen mit Neigung zur Bindegewebs-Neubildung besonders in der Pupille, im perilenticularen Raume und in der Suprachorioidea Nirgends eine Andeutung von Tuberkelknötchen.

Dass der bakteriologische Befund negativ war, darf nicht gegen die Deutschmann'sche Hypothese verwerthet werden, denn die Mikroorganismen konnten während der langen Zeit verschwunden sein, dagegen spricht entschieden gegen die Migrationstheorie, dass sich beiderseits in den Zwischenscheidenräumen der Optici und am Chiasma keine Entzündungsproducte von irgend welchem Belang vorfanden. Wie es bei schwerer Irido-Cyclitis der Fall zu sein pflegt, liessen die entzündlichen Erscheinungen trotz erheblicher Veränderungen an der Papille nach hinten zu rasch nach.

Bekanntlich hat Peters die Frage aufgeworfen, ob es sich bei der sympathischen Ophthalmie nicht unter Umständen um eine locale Tuberculose handle, welche dadurch zur Entwicklung gelange, dass die sympathische Ciliarreizung einen günstigen Nährboden für die ubiquitären Tuberkelbacillen schaffe. Im vorliegenden Falle war Patient schwer tuberculös, trotzdem aber auch bei besonderer Aufmerksamkeit keine Andeutung von tuberculösen Veränderungen zu finden.

---

5) **Klinische und pathologisch-anatomische Untersuchungen über die Intoxications-Amblyopie,** von Dr. Franz Schieck, Privatdocent und I. Assistent der Univers.-Augenkl. zu Göttingen. (Aus dem Laboratorium der genannten Klinik.)

Bekanntlich ist die namentlich neuerdings von Uhthoff eingehender begründete Lehre, dass die Intoxications-Amblyopie auf primärer interstitieller Bindegewebswucherung im Opticus und secundärer Atrophie der Nervenfasern beruht, von Birch-Hirschfeld beanstandet worden, welcher abgesehen von Veränderungen in den Netzhaut-Ganglienzellen eine primäre Affection der Nervenfasern und eine secundäre Betheiligung des interstitiellen Gewebes anzunehmen geneigt ist. Birch-Hirschfeld hat selbst nicht verkannt, dass seine Beobachtungen an Thieren, welche er mit Methylalkohol vergiftete, nicht ohne Weiteres auf die chronische Aethylalkohol-Vergiftung des Menschen übertragen werden darf. Eine functionelle Prüfung ist bei Thieren ganz ausgeschlossen.

Verf. hatte Gelegenheit einen ziemlich frischen Fall zu beobachten und zu untersuchen.

35jähr. Mann. 1893. Verbrennung des linken Auges, Symblepharon und starke Trübung der Cornea. R. A.: E, S = 1.

1900. Rechts Abnahme von Sehschärfe seit 7 Wochen. Abusus Spirit. und Nicotin. zugestanden. S = 0,3, Gesichtsfeld frei; centrales, relatives Skotom für weiss und alle Farben. Augenspiegelbefund normal. 3 Tage nach der Aufnahme im Delirium Sturz aus dem Fenster, nach 7 Tagen exitus. Die Section fand etwa 16 Stunden p. m. statt, daher konnten Nissl-Präparate der Netzhaut nicht mehr gemacht werden.

Dass die temporale Abblassung der Papille fehlte, liegt vermutlich daran, dass die Erkrankung erst kurze Zeit bestanden hatte. Jedenfalls deutet dieses Verhalten darauf hin, dass die primären Veränderungen sich retrobulbär im Opticus und nicht in der Retina abspielen.

Im Opticus fand sich eine interstitielle Entzündung, oder, da Wanderzellen fehlten, eine Proliferation des interstitiellen Bindegewebes mit Bildung zahlreicher junger Zellen und deutlicher Sprossung von Fasern in die Nerven-

bündel hinein, wobei es den Anschein hat, dass die Bindegewebsfibrillen sich nicht zwischen die Nervenfasern hineindrängen, sondern in vorher präformirte Lücken hineinwuchern. Dadurch kommt eine Verkleinerung der Maschenräume zu Stande. Die Septen sind sehr gefässreich, die Gefässe zeigen vielfach Sklerose und Endothelwucherung bis zur vollständigen Verstopfung des Lumens. Von solchen erkrankten Gefässen gehen zahlreiche neugebildete Aeste ab, und durch die grosse Anzahl der letzteren wird es überhaupt nur verständlich, dass der Nerv noch ernährt werden konnte und nicht völliger Degeneration anheimfiel.

Nach Markscheidenfärbungen erkennt man degenerirte Nervenfasern, doch ist nie der ganze Inhalt eines Maschenraums zu Grunde gegangen, sondern stets eine beträchtliche Anzahl normaler Nervenfibrillen neben Lücken sichtbar. Mehrfach zerfällt der Inhalt eines Maschenraums in Bündel, so dass Spalten entstehen, in welche die bindegewebige Zwischensubstanz hineinwuchert.

Verf. neigt zu der Annahme, dass Sklerose (Endarteriitis) der Gefässe den Process einleitet und zunächst zu Ernährungsstörungen in dem grösstentheils im Centrum des Nerven, also für die Ernährung ungünstig verlaufenden papillomaculären Bündels führt. Die Bindegewebswucherungen sind die Träger eines Collateralkreislaufs, durch dessen Vermittlung unter Umständen die Wiederherstellung einer ausreichenden Ernährung der Nervenfasern mit Wiederkehr der Function zu Stande kommt.

---

6) **Ueber Pupillarreflexcentrum und Pupillarreflexbogen,** von Dr. med. Sophus Ruge, Assistenzarzt in Greifswald. (Aus der Univers.-Augenkl. in Greifswald.)

Im Gegensatze zu Bach konnte Verf. sicher nachweisen, dass selbst nach völliger Durchtrennung der Medulla oblongata etwa in der Mitte der Rautengrube noch deutliche Pupillarreaction vorhanden war. Das Pupillarreflexcentrum muss demnach cerebral liegen.

Vielleicht wird die Pupillenstarre bei Tabes und Paralyse dadurch bewirkt, dass eine Erkrankung der Sympathicuswurzeln das Ganglion ciliare in Mitleidenschaft zieht, wobei die Ciliarnerven, welche den Reiz des Oculomotorius weiterleiten sollen, functionsunfähig werden.

---

7) **Experimentelle und kritische Untersuchungen zur Frage nach dem Einfluss des Nervus sympathicus auf den Accommodationsvorgang,** von Dr. Paul Römer, Privatdocent und Othmar Dufour, Volontärassistent. (Aus der Universitäts-Augenklinik zu Würzburg.)

Sorgsam vorbereitete und ausgeführte Versuche ergaben, dass der Sympathicus den Accommodationsvorgang nicht beeinflusst.

---

8) **Ueber Cataracta pyramidalis mit Hornhautadhärenz, nebst Bemerkungen über das Dickenwachsthum der Membrana Descemeti.** Ein Beitrag zur Kenntniss der Glashautbildung und -Neubildung, von W. M. de Vries, Assistent der ophthalmol. Klinik an der Universität zu Amsterdam.

Einer 33jähr. Frau wurde das rechte seit 17 Jahren erblindete Auge wegen Glaucom. secund. enucleïrt. Abgesehen von anderen Veränderungen fand sich ein centrales Leucom, mit dessen Hinterfläche eine Cataracta pyramidalis verwachsen war. Die an der Verwachsung-Stelle unterbrochene

Membrana Descemeti bekleidete das zwischen Hornhaut und Linse befindliche Zwischengewebe und erstreckte sich, überall mit Endothelzellen bedeckt, bis auf die vordere Linsenkapsel, wo demnach eine neue Glashaut gebildet war. Die vordere Corticalis zeigte sich in grösserer Ausdehnung cataractös, die vordere Kapsel im Bereiche der Adhärenz verdünnt und mit spärlichen Epithelzellen versehen. Das von der Linse zur Cornea ziehende Gewebe bestand in seinem hinteren Abschnitte aus kernarmem, straffem Bindegewebe, vielleicht Kapselstar, während der vordere Theil einen Resorptionsherd darstellte, in dem sich nekrotisches Gewebe, Pigmentklümpchen, Riesenzellen, Leukocyten u. s. w. fanden. Vielleicht haben die Resorptionsvorgänge zur Schrumpfung und zum Vorrücken der Linse geführt, wobei die vordere Kammer seichter wurde und Veranlassung zum Secundärglaucom gegeben werden konnte. Die Membr. Descemeti war relativ dick und erreichte auf der Adhärenz eine Dicke von über 50 Mikren.

---

9) **Die Ergebnisse meiner Fluoresceïn-Methode zum Nachweis von Erkrankungen des Hornhaut-Endothels.** Nach experimentellen, klinischen und anatomischen Untersuchungen, von Prof. Eugen v. Hippel in Heidelberg. (Aus der Univers.-Augenklinik zu Heidelberg.)

Bei experimentell erzeugten parenchymatösen Hornhauttrübungen, sei es durch Injection von Kochsalzlösung oder durch Unterbindung von Venae verticosae oder Durchschneidung der Arter. ciliar. long., konnte das Bestehen der durch Fluoresceïn nachgewiesenen Endotheldefecte durch directes Aufträufeln von Methylenblau-Lösung auf die Hinterfläche der ausgeschnittenen Hornhaut bestätigt werden. (Methode Bullot-Lor.) Die Versuche gestatteten den Schluss, dass da, wo Grünfärbung auftritt, eine Endothel-Erkrankung sicher vorhanden ist. Der Erkrankungsherd wird nicht immer in seiner ganzen Ausdehnung gefärbt, und unter Umständen bleibt aus unbekannten Gründen die Färbung ganz aus. Trotzdem ist der positive Ausfall der Reaction absolut beweisend, und ihr Auftreten, bezw. Fehlen bei den verschiedenen parenchymatösen Hornhaut-Erkrankungen von Wichtigkeit.

Aus den klinischen Beobachtungen mag folgendes hervorgehoben werden.

Bei der Keratitis parenchymatosa, welche vom Rande beginnt und meistens mit Vascularisation einhergeht, ist im Frühstadium keine Endothelerkrankung vorhanden; dagegen darf man annehmen, dass dann, wenn die Trübung central beginnt, eine Endothel-Erkrankung an der Entstehung derselben betheiligt ist.

Bei der sog. Keratitis disciformis[1] (Fuchs) trat in allen früh beobachteten Fällen die Fluoresceïn-Reaction ein, die aber oft nur einige Tage anhielt. Vermuthlich beginnt diese Form der Trübung mit einer Erkrankung des Endothels. Dasselbe gilt von andren Formen der Keratitis profunda.

Wahrscheinlich ist die Endothel-Erkrankung durch anomale Zusammensetzung des Kammerwassers bedingt. Hierbei können verschiedene Stoffe betheiligt sein, welche in die Hornhaut gelangt in derselben verschiedene Reactionen, d. h. Keratitisformen, auslösen.

Wo bei Irido-Cyclitis die bekannten Beschläge der M. Descemeti einer ganz klaren Hornhaut anlagen, blieb die Fluoresceïn-Reaction stets aus. Bestand indessen daneben tiefe diffuse Hornhauttrübung, so war der Ausfall der Reaction ausnahmslos positiv. Die Trübungen sind Folgen der Endothel-Erkrankung.

---

[1] Wenn nicht scheibenförmig, dann schon lieber discoïdes nach Dioscur u. A. H.

Auch in den beobachteten Fällen von akut-entzündlichem Glaucom mit zarter diffuser Hornhauttrübung trat die Fluoresceïn-Reaction regelmässig auf, verschwand aber ebenso wie die Trübung oft rasch. Auch hier ist Verf. anzunehmen geneigt, dass die Schädigungen des Endothels die Trübung verursachen.

Endlich giebt Verf. noch den anatomischen Befund bei 4 Fällen von Iridocyclitis chronic. mit secundärer Keratitis parenchymatosa und bullosa. Sehr heftige Schmerzen hatten zur Enucleation geführt. Auch in diesen Fällen bestanden zum Theil ausgedehnte Defecte des Endothels. Der in vivo wechselnde Ausfall der Fluoresceïn-Reaction deutete darauf hin, dass zeitweise das Endothel regenerirt war, wie denn auch die Hornhauttrübungen kamen und verschwanden.

Jedenfalls muss man annehmen, dass chemisch differente Stoffe im Kammerwasser vorhanden sind, welche das Endothel schädigen.

Auf mancherlei andre vorläufig nicht genügend aufgeklärte Verhältnisse kann hier nicht eingegangen werden.

---

10) **Bulbus septatus,** von Dr. Ottomar Salffner, II. Assist. der Univers.-Augenklinik zu Würzburg. (Aus der genannten Klinik.)

Bei einem 3 Wochen alten Kinde was das linke Auge etwas grösser als das normale rechte. Der untere Abschnitt der Iris fehlte, und dementsprechend war die Hornhaut getrübt. Hinter der getrübten Linse schien eine Cyste zu liegen.

Nach 9 Monaten war der Bulbus noch mehr vergrössert und die Hornhaut trüber. Wegen der Entstellung und Verdacht auf Gliom, Enucleation.

Verf. fasst den anatomischen Befund so zusammen: Ein Gewebstrang, der die Hyaloidea und Reste derselben in sich einschliesst und mit einer von unten kommenden Netzhautfalte verbunden ist, durchzieht von der Papille aus den Glaskörperraum in sagittaler Richtung und löst sich vorn theils in der Umhüllung der Linse, theils in der Wandung eines cystösen Hohlraums auf. Der letztere breitet sich am Boden des Bulbus zwischen den Rändern eines Iris- und Ciliarkörper-Coloboms und in der vorderen Kammer aus und drängt die Linse nach oben-innen. Die Hyaloidea endet in der gefässhaltigen Linsenkapsel, zwei Reste derselben ziehen jedoch in der oberen und dann vorderen Hohlraumswand weiter zur Sklera bezw. Chorioidea.

Aus dem Ergebniss der mikroskopischen Untersuchung ist besonders hervorzuheben, dass der Gewebsstrang nicht aus Bindegewebe, sondern aus Gliagewebe bestand, dem nur stellenweise eine zarte bindegewebige Hülle angelagert war. Da das Gliagewebe vom Ektoderm stammt, so kann hier der Strang nicht entsprechend der Hess'schen Erklärung ähnlicher Befunde mesodermalen Ursprungs sein.

Vielleicht ist zu der Zeit, als die von der Hyaloidea bewirkte Einstülpung des Opticus sich zu schliessen begann, das später Opticusscheiden und Neuroglia bildende Ektoderm nach vorn gewachsen, um sich an Stelle des schwindenden Mesoderms längs der Hyaloidea auszudehnen.

Wegen vielfacher, meist hypothetischer Einzelheiten ist auf das Original zu verweisen.

---

11) **Beiträge zur Lehre von den Aderhaut-Sarcomen,** von Dr. Otto Bruns, Assist. an der Universitäts-Augenklinik zu Heidelberg.

Zwei sehr frühzeitig enucleïrte Fälle: 1. Fasciculäres Spindelzellen-Sarcom,

nicht eigentlich melanotisch; 2. wahres Leukosarcom von angiosarcomatösem Charakter mit vielfachen Spalträumen, welche wahrscheinlich durch Proliferation der die Blutgefässe umgebenden Lymphräume entstanden waren.

Eigenartig war in beiden Fällen die Spaltung der inneren (Fall 1) bezw. äusseren (Fall 2) Körnerschicht in zwei Blätter, von denen jedesmal das äussere Blatt an der Perforationsstelle der Lamina elastica mit dieser verwachsen war, während das innere Blatt den extra-chorioidealen Geschwulstknoten kapselartig umhüllte. Vermuthlich war auf chemotactischem Wege früh eine Verwachsung der äusseren Netzhautschichten mit der Lamina elastica erfolgt. Als der wachsende Tumor diese durchbrach, wurden die festhaftenden äusseren Netzhautschichten mit zerrissen und in der Folge durch die in die Retina hineinwuchernde Geschwulst von den inneren Netzhautschichten getrennt, welche sich der Oberfläche des wachsenden Tumors anschmiegten.

In Fall 1 fanden sich umschriebene tumorartige Anhäufungen nicht pigmentirter Zellen zwischen der Glaslamelle und dem unveränderten Pigmentepithel, wie sie auch schon von Knapp beschrieben wurden. Ohne Zweifel handelte es sich um Sarcomzellen. Da das Sarcom an einzelnen Stellen in Contact mit subretinaler Flüssigkeit stand und in dieser offenbar abgelöste Geschwulstzellen nachgewiesen werden konnten, so ergiebt sich zwanglos die Annahme, dass Geschwulstkeime versprengt wurden und sich ansiedelten. Wie das Eindringen in das Pigmentepithel erfolgte, konnte nicht nachgewiesen werden. Scheer.

II. Zehender's Klinische Monatsblätter für Augenheilkunde. 1902. October.

1) **Ueber intrabulbäre Tuberculose bei Kindern und Bemerkungen über die Differentialdiagnose zwischen Tuberculose und Netzhauttumoren,** von Carl Emmanuel.

Verf. beschreibt 3 Fälle, bei welchen die Diagnose Glioma retinae gestellt und das Auge enucleïrt wurde. Bei der mikroskopischen Untersuchung stellte es sich aber heraus, dass es sich nicht um Gliom, sondern um Tuberculose handelte. Der Process spielte sich rein intrabulbär ab, die Sklera war nirgends perforirt und fanden sich keinerlei Zeichen einer gleichzeitig bestehenden Conjunctivaltuberculose. Der erste Fall zeigte das Bild eines isolirten Chorioideal-Tuberkels, der tumorartig in den Bulbus hineinragte; im zweiten Falle handelte es sich um eine isolirte Skleraltuberculose am hinteren Pol mit secundärem Uebergreifen auf die Chorioidea und im dritten um ein den Ciliarfortsätzen auflagerndes tuberculöses Gewebe, tumorartige Verdickung der Netzhaut in der Gegend der Papille und geringe Verdickung der Chorioidea.

---

2) **Zur Behandlung der Iristuberculose mit Tuberculin-TR,** von M. Handmann.

Verf. berichtet über 2 Individuen, bei denen 3 Augen von tuberculöser Iritis ergriffen waren. Dieselben heilten unter einer Injectionsbehandlung von Tuberculin TR, ohne dass während und nach der Kur schädliche Nebenwirkungen beobachtet wurden.

---

3) **Zwei Fälle von ringförmiger Trübung der Cornea,** von Albert Blascheck.

Verf. beschreibt zwei Fälle von Arcus senilis ähnlicher ringförmiger Trübung der Cornea, von denen der eine bestimmt seine Entstehung dem

6*

Frühjahrskatarrh und zwar der Limbusform verdankt, während der andre die Annahme eines abgelaufenen Frühjahrskatarrh mit Wahrscheinlichkeit vermuthen lässt.

4) **Hinüberwachsen der freien Oberlid-Bindehaut auf den Tarsus,** von Dr. Hoppe.

Verf. beobachtete einen Fall, bei dem die freie Bindehaut eines Oberlides in der ganzen Breite über den convexen Knorpelrand sich hinwegschob. Das eigenartige Krankheitsbild bezeichnet er als eine diffus fortschreitende Sklerose der Bindehaut mit Concrementbildung, welche an einem Oberlide zur Herüberziehung der freien Lidbindehaut auf den Tarsus führte.

5) **Ectropium non cicatriciale.**[1] Der heutige Stand seiner operativen Behandlung, von Dr. Pflüger.

Verf. incidirt bei der Operation des narben-freien Ectropium des unteren Lides die Conjunctiva 2 mm unterhalb des freien Lidrandes und parallel mit demselben, präparirt alsdann die Conjunctiva nach unten und oben los, durchschneidet den Tarsus 1 mm unterhalb des Lidrandes, schält ihn vom Orbicularis los, fasst seinen oberen Rand mit einer starken Pincette und umschneidet ihn mit der Scheere.

6) **Ueber subconjunctivale Injectionen von Natr. cinnamyl. (Hetol),** von A. Lazenius.

Verf. benutzte eine $^{1}/_{2}$ bis 1 $^{0}/_{0}$ Lösung von Hetol (zimmetsaures Natron) als subconjunctivale Injection bei Herpes corneae, Ulcus corneae und Hornhautwunden und hatte eine günstige Wirkung. Die Dauer der Keratitis parenchymatosa wurde hierdurch abgekürzt. Bei Krankheiten der Iris und Chorioidea hatten sie eine schmerzstillende Wirkung. Die Krankheitsdauer der Skleritis und Episkleritis wurde durch Hetol-Injectionen in keiner Weise abgekürzt.

November.

1) **Zur Behandlung der Kurzsichtigkeit,** von R. Liebreich.

Nach der Ansicht des Verf.'s kommt der nasale Theil der Orbita allein für die Beurtheilung des Einflusses auf Refractions-Anomalien und Strabismus in Betracht. Als Hauptmaass tritt die Pupillendistanz in den Vordergrund, mit der die Nasenbreite gleichen Schritt hält. Da nun die Distanz der beiden Foramina optica an den verschiedenen Schädeln nur minimale Variationen zeigt, so sind wir im Stande den Winkel, welchen die beiden Axen der Muskelkegel mit einander machen, für die verschiedenen Pupillardistanzen festzustellen. Die Abweichungen dieses Winkels von der Norm üben einen Einfluss auf Refraction und Strabismus aus. Je grösser derselbe ist, um so mehr müssen sich die Recti interni bei der Fixirung anstrengen. Hierdurch kann sich Myopie entwickeln bezw. der Myopiegrad vermehren. Um dies zu verhüten, hält Verf. die Anwendung von Prismen für das einzige positive Mittel gegen die Fortschritte der Myopie.

2) **Ueber Cystenbildung an der Hornhaut-Oberfläche,** von Wilh. Reis.

Verf. untersuchte ein Auge, das vor 14 Jahren in Folge von Blennorrhoea neonatorum erblindet war. An der Bulbus-Oberfläche fand sich nicht die in Narbengewebe umgewandelte Hornhaut, sondern hochgradig verdicktes lockeres

[1] Narben-frei, oder non cicatricatum, nach Cael. Aurel. H.

Bindegewebe, das sich als die Fortsetzung der Conjunctiva bulbi erwies, welche auf die unter ihr gelegene Hornhaut in ihrer ganzen Ausdehnung hinaufgewachsen war. In diesem präcornealen Bindehautgewebe fanden sich umfangreiche cystische Hohlräume.

---

3) **Totale einseitige Oculomotorius-Lähmung durch basale Blutung,** von B. Ackermann.

Bei einem 15jährigen Arbeiter war 14 Tage vor seinem Eintritt in die Klinik eine linksseitige totale Oculomotorius-Lähmung eingetreten. Der Patient starb nach wenigen Tagen. Oberhalb des Pons in der Gegend des linken Oculomotorius-Stammes fand sich zwischen Arachnoidea und Pia eine reichliche, etwa handtellergrosse Menge theils frischen, theils älteren geronnenen Blutes. Der Oculomotorius war etwa 1 cm vor seinem Durchtritt durch die Dura umfasst von einer ziemlich derben Arachnoidealfalte, die ihn ringförmig umschnürte und durch ein unter der Arachnoidea liegendes älteres und zum Theil schon bindegewebig organisches Blutgerinsel von Erbsengrösse ungemein scharf angezogen wurde. Im Oculomotorius selbst fand sich an dieser Stelle eine tiefe Schnürfurche, so dass der Nerv hier bis zur Dicke eines starken Zwirnfadens reducirt war. Derselbe war auch in seinem weiteren Verlauf schmächtiger, als der der rechten Seite.

---

4) **Analyse der Landolt'schen C-Figur zur Messung der Sehschärfe,** von Ed. Pergens.

Verf. verwirft die Landolt'sche Prüfung vermittelst der C-Figur, da bei derselben 57,7 $^0/_0$ auf die Unterscheidung der Oeffnung von 1 Minute fallen, und 42,3 $^0/_0$ auf Rechnung andrer Factoren.

---

5) **Beiträge zu den tuberculösen Erkrankungen des Pons,** von Fr. Schöler.

Im Anschluss an die Beschreibung von 2 Fällen von Pons-Affection giebt Verf. ein Bild dieser Erkrankung. Das charakteristische Symptom derselben ist die associirte Lähmung der Seitwärtsdreher des Augapfels. Zu den selteneren Vorkommnissen gehört die Beschränkung der Beweglichkeit auch nach oben und unten. Das zweite Charakteristicum der Pons-Affectionen ist die Gubler-Millard'sche Hemiplegie alterne, die alternirende Lähmung eines Hirnnerven zugleich mit der Lähmung der Extremitäten- und Rumpfmusculatur der andren Seite. Bei Erkrankung der Pedunculi cerebri ist der betreffende Nerv der Oculomotorius, beim Pons sind das sowohl der Abducens wie der Facialis, Trigeminus und Hypoglossus. Die Betheiligung des Trigeminus ist nicht so häufig, wie des Facialis. Oft beobachtet man motorische und sensible Lähmungen bezw. Reizerscheinungen an den Extremitätennerven. Neuritis bis zur ausgesprochenen Stauungspapille wird nur selten gefunden, ebenso Nystagmus.

---

6) **Ueber den Einfluss des Wasserstoffsuperoxyd (Merck) auf das Auge und dessen Verwendbarkeit in der Augentherapie,** von Hans Huss. (Schluss folgt.)

---

7) **Ciliarepitel und Exkavation am Kinderauge,** von W. Schön. Entgegnung auf die Einwendungen von Lange.

December.

1) **Scheinbewegungen in Stereoskopbildern,** von N. Heine.

2) **Die Bedeutung der Objectgrösse für die Ausdehnung der Gesichtsfeldgrenzen,** von Dr. Hummelsheim.

Nach den Untersuchungen des Verf.'s ist die absolute Grenze des Gesichtsfeldes nasalwärts mit einer Objectgrösse von 15 mm erreicht, während in der temporalen Hälfte die Aussengrenze mit der Objectgrösse continuirlich wächst. Bei den in der Perimetrie üblichen Objectgrössen ist die Ausdehnung des peripheren Objectes für die Weite der temporalen Gesichtsfeldgrenzen einschliesslich der unteren Hälfte des senkrechten Meridians wohl von Bedeutung, für die medialen und den oberen Antheil des senkrechten Meridians hingegen kann sie vernachlässigt werden.

3) **Ueber Entfärbung von Pigment in mikroskopischen Schnitten,** von Leopold Müller.

Um pigmentirte mikroskopische Schnitte zu bleichen, benutzt Verf. folgende Methode: An den negativen Pol eines zur Elektrolyse geeigneten Stromes kommt der gewöhnlich dazu benutzte Strom aus Platinblech, an den positiven Pol wird ein flaches Säckchen aus Platindrahtgeflecht angeschlossen. Benutzt wird ein Accumulatorenstrom von 6 Volt Spannung. Das Säckchen wird in eine Porzellanschale mit Wasser eingetaucht. In das Säckchen kommen sodann die Schnitte, die vorher aus dem Alkohol, in dem sie aufbewahrt sind, in Wasser übertragen wurden, und sodann wird der andre Pol in das Wasser eingetaucht. Um und im Platinsäckchen entwickelt sich reichlich O und die Bleichung ist bald vollendet.

4) **Ueber den Einfluss des Wasserstoffsuperoxyds (Merck) auf das Auge und dessen Verwendbarkeit in der Augentherapie,** von Hans Huss. (Schluss.)

Die Anwendungs des Wasserstoffsuperoxyds empfieht sich bei gewissen Hornhaut-Verwundungen, bei Dakryocystitis, zur Blutstillung bei Operationen und zur Reinigung infectionsverdächtiger Wunden; gutwirkend, jedoch von Protargol übertroffen, ist dasselbe bei Blepharitis; nicht am Platze bei parenchymatösen Corneal-Erkrankungen und bei den meisten Formen von Conjunctival-Erkrankungen.

5) **Ist die durch Geschwürsbildung am Lidrand charakterisirte Form der Blepharitis als Ekzem aufzufassen?** von Dr. Winselmann.

Die Blepharitis ulcerosa ist eine primäre Erkrankung der Ciliarwurzeln, die bei vorhandener Hyperämie des Lidrandes durch die normaler Weise im Haarbalg vorkommenden Mikroorganismen hervorgerufen wird. Sie entspricht der von den Dermatologen Sycosis genannten Krankheit und hat, ausser wenn eine directe Fortleitung eines Ekzems aus der Nachbarschaft nachgewiesen wird, mit letzterer Erkrankung nichts zu thun. Die Cilien mit stark pigmentirtem und geschwollenem Bulbus sind nicht an sich pathologisch, sondern werden es erst, wenn ihre Wurzelscheiden eitrig infiltrirt werden, und so ihr Uebergang in die Form mit kolbenförmigem, unpigmentirtem Bulbus gehindert wird. Die einzige rationelle Behandlung ist die totale Epilation des Lidrandes.

6) **Ein Fall von Papilloretinitis bei Botulismus,** von Sophus Ruge.

Verf. beschreibt 3 Fälle von Wurstvergiftung. Bei allen war das Sehvermögen herabgesetzt; während in 2 Fällen dieser Zustand lediglich durch eine Accommodations-Lähmung hervorgerufen war, liess sich bei einem Falle ausserdem eine ausgesprochene Papilloretinitis nachweisen, in Folge deren das Sehvermögen auf $^1/_7$ herabgesetzt war. Unter geeigneter Behandlung schwand dieselbe, und das Sehvermögen wurde wieder normal.

---

7) **Beitrag zur Kenntniss der Missbildungen des Auges (atypische Iriscolobome),** von O. Bürstenbinder.

Es handelt sich um ein $^1/_4$ Jahr altes Kind mit einem atypischen Iriscolobom nach innen unten des rechten Auges, während linkerseits zwei Colobome, eins nach oben und eins nach unten bestanden.

---

8) **Ueber das Verhalten der Elastica in der Umgebung des Sehnerveneintritts glaucomatöser Augen,** von G. Ischreyt.

Verf. untersuchte 14 Glaucom-Augen. Der Elasticarand war häufig nach hinten geschlagen und dann ausnahmslos mit einer ausgebildeten Excavation vergesellschaftet. Ein Uebertritt elastischer Fasern aus dem Elasticarand in die Lamina cribrosa liess sich nicht feststellen. Der Elasticarand endet überhaupt in der Mehrzahl der Fälle frei, nur selten sieht man ihn aufgefasert in die Lamina cribrosa eintreten.

Januar 1903.

1) **Ueber Veränderungen an den Ciliarepithelien bei Naphthalin-Vergiftungen,** von P. Sala.

Verf. führte einer Reihe von Kaninchen 2—5 g Naphthalinum purum in Emulsion in den Magen. Die Thiere wurden theils nach Auftreten der ersten ophthalmoskopisch sichtbaren Veränderungen, theils auch bevor solche sichtbar waren, getödtet, und die Augen zur Untersuchung herausgenommen und gehärtet. Bei allen Versuchsthieren fand sich eine mehr oder weniger starke Hyperämie des Ciliarkörpers, das Pigmentepithel war grösstentheils stark in seiner Structur verändert; die Zellen waren stark gequollen, die Pigmentkörner an die Peripherie gewandert, einzelne in ihrer Form vollständig verändert, andre wieder geplatzt. Die Linsenveränderungen waren geringfügig. In der vorderen und hinteren Kammer und in der Gegend des Ciliarkörpers fand sich eine aus runden homogenen Kugeln und geronnenen Klumpen und Detritus zusammengesetzte Masse. Die Netzhaut war stärker verändert. Neben Exsudation zwischen ihr, Glaskörper und Pigmentschicht liessen sich die von Helbron beschriebenen Netzhautveränderungen feststellen. Nach der Ansicht des Verf.'s sind die Veränderungen an den Ciliarepithelien für die Genese der Naphthalincataract von wesentlicher Bedeutung, da jene die Zusammensetzung des Kammerwassers wesentlich beeinflussen.

---

2) **Ein Operationsverfahren für complicirte Stare und luxirte Linsen,** von Leopold Müller.

Verf. benutzt ein sehr schmales Graefe'sches Messer, das oben im Limbus mit der Schneide nach unten in das Hornhautparenchym eingestochen wird, ohne in die Vorderkammer einzudringen. Er bildet damit einen Hornhautlappen mit der Basis oben am Limbus, dessen Länge 5 mm, dessen Höhe 2 mm beträgt. Das Messer wird in einem Zuge 2 mm nach abwärts geführt,

dann rechtwinkelig nach vorn gedreht und die gebildete Cornealbrücke durch Ausschneiden des gedrehten Messers zu einem Lappen geformt. Durch diese rechtwinkelige Drehung wird bewirkt, dass auch das Ende des Lappenschnittes nicht dünn ist, sondern dieser ausser seiner hinteren Fläche eine schmale untere Randfläche erhält. Darauf wird ein zweiter Schnitt wie bei der gewöhnlichen Lappenextraction ausgeführt, der genau an der Basis des zuerst gebildeten Lappens enden muss, doch muss darauf geachtet werden, dass der erste Lappen nicht von seiner Basis abgetrennt wird.

---

3) **Beiträge zur Chirurgie der Lider**, von J. v. Siklóssy.

Verf. berichtet über eine plastische Operation am oberen Lid durch eine Modification des Richet'schen Verfahrens, über innere Bekleidung des Dieffenbach'schen Lappens bei totaler Blepharoplastik und über Blepharoplastik nach Fricke am unteren Lide.

---

4) **Ein Fall von glaucomatöser Excavation mit retinaler Ausfüllung**, von Dr. Kampherstein.

In vorliegendem Falle handelt es sich um eine schon lange bestehende Excavation, deren Füllung fast ausschliesslich durch die Retina geliefert wurde. In dem atrophischen, excavirten Papillengewebe war es offenbar zu ausgiebigen Blutungen gekommen, wodurch die benachbarte, wohl von der Blutung mitbetroffene Retina in die Excavation hineingezogen wurde.

---

5) **Anatomische Untersuchung eines Falles von selbständigem Gumma der Regenbogenhaut**, von K. Rumschewitsch.

Verf. giebt die anatomische Untersuchung eines Falles von Irisgumma.

---

6) **Pathologisch-anatomische Untersuchung von Keratitis fascicularis und Pannus scrophulosus**, von J. Seo und H. Yamaguchi.

Verff. untersuchten das Auge eines Kindes, welches während einer scrophulösen Keratitis (K. fasciculosa et pannosa) an Erysipel und Bronchitis zu Grunde gegangen. Sie fanden in dem Gebiete der Cornea, die von Keratitis fasciculosa befallen war, die Bowman'sche Membran und die vordersten Parenchymschichten zerstört und durch vascularisirtes Granulationsgewebe ersetzt, auf welchem neugebildetes Epithel lag. Die Veränderungen in den oberen Epithelschichten waren ausgedehnter, als in der Bowman'schen Membran. Der ganze Process schob sich unter dieser Haut vor und kroch weiter. Wenn auch hauptsächlich die oberflächlichen Schichten der Hornhaut betroffen waren, so waren ebenfalls die tieferen in Mitleidenschaft gezogen. Es fanden sich eine Anzahl feiner parenchymatöser, zum Theil ganz tief gelegener und etwas infiltrirter Gefässe, sowie hinter der Spitze des Gefässbändchens unmittelbar vor der Membrana Descemeti eine dichtere Rundzellenanhäufung. Die pannöse Trübung war in Rückbildung, die Rundzelleninfiltration nicht mehr erheblich. Auch hier liess sich erkennen, dass die Veränderungen sich unter die Bowman'sche Membran vorschoben; dieselbe überdeckte den Rand der Veränderung und erschien von hinten her vielfach arrodirt. Auch in diesem Gebiete waren einzelne tiefe Gefässe erkennbar.

---

7) **Ein Beitrag zur Kenntniss der Keratomykosis aspergillina**, von B. Kayser.

Verf. beobachtete bei einem 36jährigen Landmann, dem beim Holzsägen

vor 14 Tagen etwas in das linke Auge geflogen war, auf der Cornea ein $1^1/_2$ bis 2 mm grosses, rundes, weisses Infiltrat, das deutlich über das Niveau der eitrigen Hornhaut hervorragte und zu dem hin sich vom Hornhautrand ein dichtes Bündel von Gefässen zog. Der Infiltratknopf war nicht glatt, sondern eigenartig schollig und trocken und von einer gräulichen Rinne umgeben. Am oberen Rand ragte ein schwarzbrauner Punkt, ein Fremdkörper, hervor. Es gelang leicht den Pfropf herabzuheben und es blieb ein kleines Geschwür zurück, welches in wenigen Tagen abheilte. Der abgehobene Pfropf war eine feste, zusammenhängende Masse und liess sich schwer zerzupfen. Durch Culturen liess es sich feststellen, dass es sich um Aspergillus fumigatus handelte. Horstmann.

III. Zeitschrift für Augenheilkunde. 1902. VII. Heft 6.

1) **Ueber die ophthalmoskopische Diagnose sklerotischer Erkrankungen der Netzhautgefässe,** von Prof. Raehlmann in München.

Die sklerotischen Erkrankungen der Netzhautgefässe sind seit der ersten Veröffentlichung von Hirschberg 1882 wiederholt beschrieben worden. Dadurch ist festgestellt, dass in einem Theile der Fälle einzelne Strecken der Netzhautgefässe oder ein Gefäss im ganzen Verlaufe weiss berandet, bezw. in einen weissen Strang verwandelt erscheinen können und zwar oft ohne eigentliche Erkrankung der Netzhaut, als locale Erscheinung bei allgemeiner Arteriosklerose und bei Sklerose der Hirngefässe. Nicht minder zahlreich sind die Fälle, die keine ophthalmoskopisch sichtbare Trübung der Gefässwand zeigen und sich nur durch Verschmälerung bezw. Verbreiterung der Blutsäule kundgeben. Während die erst besprochenen Veränderungen mehr in der Adventitia vor sich gehen und den Charakter der Perivasculitis tragen, sind die Veränderungen der zweiten Gruppe Wucherungen der Intima, die das Gefässrohr in seinem Lumen verengern, also endarteriitischer Natur. Die Erkrankung beschränkt sich in letzterem Falle sehr häufig nur auf ein Stück von wenigen Millimeter. Verf. fand diese Herdsklerose in 23 % der untersuchten Fälle von allgemeiner Arteriosklerose. Er geht auf einzelne Befunde unter Mittheilung von Fällen näher ein, bespricht auch die Beziehungen zur Thrombose der Netzhautvenen, bei denen es sich auch um primäre Veränderungen der Gefässwand handeln dürfte.

---

2) **Lenticonus posterior beim Menschen,** von Dr. E. Pergens.

Beschreibung eines Falles, bei dem im Verlaufe von Glaucoma secund. haemorrh. nach Iritis Wucherungen der Linsenmasse mit Ruptur der hinteren Kapsel erfolgten. Verf. stellte alle Fälle von Lenti-conus und globus als Wucherungen der Linsensubstanz (Phakom) hin, bei der die Kapsel secundär einreisse. Reste von Arteria hyaloidea, die in $^1/_3$ aller histologisch untersuchten Fälle gefunden sind, können durch Zugwirkung die Entstehung begünstigen.

---

3) **Bakteriologische Untersuchung über die Panophthalmie,** von Dr. K. Hirota. (Aus der Augenklinik zu Halle.)

Verf. fand in 3 Fällen von Panophthalmie Reinculturen von Pneumokokken.

VIII. Heft 1.

1) **Die operative Behandlung des mit Drehung des Auges um seine Axe complicirten Schielens,** von Prof. W. Koster, Gzn. in Leiden.

Nach einleitenden, sehr optimistischen Worten über die Erfolge der Schiel-Operationen, bespricht Verf. die Operation des paralytischen Schielens, das nach seiner Ansicht mit Erfolg operirt werden kann, sobald die eigentliche Lähmung fast gänzlich ausgeheilt ist. Das rotirte Schielen muss der Hauptsache nach auf dem Auge verbessert werden, auf dem es entstanden ist. Um Drehungen des Auges um die Axe zu erhalten, kann man von Verkürzung des Muscul. rectus inf. oder Tenotomie des M. rectus sup. Gebrauch machen, bezw. umgekehrt. Oder es wird die Tenotomie eines geraden Augenmuskels mit Durchtrennung der Tenon'schen Kapsel an einer Seite der Sehne parallel dem Limbus corneae, an der Seite, wohin das Auge rotirt werden soll, verbunden.

Endlich kann seitliche Verlegung der Insertion in der Richtung entgegengesetzt der gewünschten Drehung benutzt werden.

---

2) **Beitrag zur Lehre von den metastatischen Orbitalabscessen (Bacterium coli),** von Dr. Loeser, Augenarzt in Berlin.

Bei einer 65jährigen Dame entwickelte sich wenige Tage nach einer Gallensteinkolik eine Iridocyclitis, die ohne erhebliche Reiz-Erscheinungen zu Se- und Occlusio pupillae innerhalb von 5—6 Tagen führte. Nach 14 Tagen trat ein Infiltrat der Cornea auf, das nach 3 Wochen zur Schmelzung der Hornhaut führte. 14 Tage vorher war ein Orbitalabscess nach aussen durchgebrochen, dessen Eiter nach Berstung der Cornea zur eitrigen Zerstörung des Bulbus führte.

Es war zunächst Iridocyclitis diagnosticirt worden. Die Auffassung des Processes blieb schwankend, bis mit dem Durchbruch des Eiters die Natur des Leidens und mit dem Nachweise des Bact. coli im Eiter seine Genese klar wurde. Das gleichzeitige Auftreten der Iridocyclitis neben dem Orbitalabscesse führt Verf. darauf zurück, dass ein in die Art. ophthalmica gelangter Embolus sowohl in den Bulbus versorgende, wie auch in orbitale Aeste sich vertheilte.

---

3) **Zur Sichtbarkeit der Ciliarfortsätze und Zonulafasern im Pupillargebiet nebst Bemerkungen über schichtstar-ähnliche Trübungen der Linse nach Verletzungen,** von Dr. E. Weiss. (Univ.-Augenklinik zu Giessen.)

In den drei Fällen von Sichtbarwerden der Zonulafasern handelte es sich um Verletzungen, zweimal mit völligem Fehlen der Iris, einmal um allmähliche Atrophie der letzteren. Im zweiten Falle war die Linse nach der Verletzung schichtstar-ähnlich getrübt worden. Es fand sich Kapselverletzung und Dislocation der Linse. Eine zuverlässige Erklärung der Schichttrübung ist nicht möglich.

Heft 2.

1) **Die ocularen Symptome bei Erkrankungen des Kleinhirns, der Vierhügel und der Zirbeldrüse,** von Prof. Dr. Bach in Marburg.

Bei Kleinhirn-Erkrankungen kommt, bei raumbeschränkenden Affectionen, wie Tumoren, Stauungspapille in 70 % der Fälle zur Beobachtung. Conjugirte Deviation fand sich unter 60 Fällen von einseitiger Kleinhirnhemisphären-

Erkrankung 6 Mal, unter 10 Fällen von Erkrankung einer Kleinhirnhemisphäre und des Kleinhirnwurmes 2 Mal; bei 11 Fällen beiderseitiger Erkrankung der Hemisphären und des Wurmes 1 Mal dissociirte Deviation. Charakteristisch ist die Deviation für Kleinhirn-Erkrankungen nicht, da sie bei Leiden der verschiedensten Hirntheile beobachtet wird. Der bei Kleinhirn-Erkrankung beobachtete Nystagmus horiz. (22 unter 160 Fällen) ist wohl nur als Folge von Reizwirkung auf die Brücke und die Vierhügel aufzufassen. Die ziemlich häufigen Augenmuskel-Lähmungen sind indirecte, durch Druck hervorgerufen. Anderweitige oculare Symptome sind selten beobachtet, z. B. Sensibilitätstörungen, 1 Mal Hemianopsie, 1 Mal Protrusio bulbi. Die beobachteten Pupillenstörungen haben nichts mit der Kleinhirn-Erkrankung zu thun, sie erklären sich durch die Opticus-Veränderungen.

Verf. geht auf anderweitige Symptome ein und bringt vergleichende Betrachtungen.

---

2) **Zur Frage des Blendungsschmerzes,** von Dr. Roemer, I. Assistent der Univ.-Augenklinik in Würzburg.

Entgegen den Annahmen Nagel's beweist Verf., dass ein Blendungsschmerz durch rasches Zusammenziehen des Sphinkter pupillae bei Belichtung nicht entsteht. Er stellt das Vorkommen eines Blendungsschmerzes nach seinen Beobachtungen in Abrede.

---

3) **Ueber Einführung von Jodoform in den Glaskörper des menschlichen Auges,** von Dr. H. Wokenius. (Universitäts-Augenklinik zu Königsberg.)

In den drei mitgetheilten Fällen handelte es sich um complicirte Verletzungen, die zu Eröffnung des Glaskörperraumes geführt hatten. Abgesehen von der chirurgischen Behandlung wurde von den Wunden aus reines comprimirtes Jodoform mittels eines gläsernen Troikars in den Glaskörper eingeführt.

Im ersten Falle verursachte das herabsinkende Jodoform, dessen grösserer Theil bis zur Resorption an der Einführungsstelle liegen blieb, Glaskörper-Trübungen. Aehnliche Trübungen zeigten sich nach Aufhellung der Blutung im zweiten Falle, im dritten blieb der Glaskörper klar.

Da Anzeichen einer Infection in den Fällen nicht vorlagen, kann die Heilwirkung darnach nicht beurtheilt werden.

---

4) **Ueber Glioma und Pseudoglioma retinae,** von Dr. Koerber. (Univ.-Augenklinik zu Marburg.)

Ueberwiegend kasuistische Mittheilung dreier Fälle von Gliom und eines Falles von Pseudogliom, das sich als Cyclitis mit Netzhautablösung erwies.

Heft 3.

1) **Gefässstudien an der Hornhaut und Iris,** von San.-Rath Dr. Augstein in Bromberg.

Noch nicht beendet.

---

2) **Ueber einen Fall von Sympathicus-Lähmung bei Herpes zoster,** von Dr. L. Stein. (Univ.-Augenklinik Würzburg.)

Bei einem Falle von Herpes zoster an der linken Brust, Rücken, Arm schloss sich Sympaticusreizung, die später in Lähmung überging, an. Als

wahrscheinlichste Erklärung des Uebergreifens des Processes von den Spinalganglien auf den Sympathicus nimmt Verf. an, dass Degenerationen im Rückenmark, wie sie bei Herpes zoster auftreten, hier jene Gebiete getroffen haben, aus denen die Sympathicus-Elemente kommen. Dass der Process weiter peripher fortschreitend die Rami communicantes ergriffen habe, ist wenig wahrscheinlich, da motorische Störungen fehlen. Drittens könnte die Infection nicht allein die Spinalganglien, sondern auch die Cervicalganglien des Sympathicus ergriffen haben.

---

3) **Bemerkungen über sogenannte knötchenförmige und gittrige Hornhautdegeneration,** von Dr. Koerber. (Univ.-Augenklinik Marburg.)

Dem beobachteten Falle fehlte von der knötchenförmigen Hornhautdegeneration das Symptom der grossen Unebenheit der Hornhautoberfläche, während alle anderen Zeichen vorhanden sind. Von der gittrigen Hornhauttrübung unterscheidet sich der Fall nur durch das Fehlen der gitterförmigen Zeichnung. Verf. zieht die Möglichkeit in Betracht, dass beide Erkrankungen nur verschiedene Abarten desselben Krankheitsbildes darstellen und seine Beobachtung das verbindende Glied darstellen könnte. Spiro.

Vermischtes.

1) Monsieur,

Les Collègues, les amis et les élèves du Professeur Panas ont décidé d'ouvrir une Souscription en vue de perpétuer par un souvenir durable la mémoire de ce Maître regretté. Le Comité se propose de faire graver une Médaille et de placer un Monument dans la grande salle de la Clinique Ophtalmologique de l'Hôtel-Dieu où, pendant vingt-deux ans, Panas a professé avec tant d'éclat et s'est dévoué aux soins des malades. Tous les souscripteurs d'une somme au moins égale à 25 fr. recevront un exemplaire de la médaille. Les souscriptions devront être adressées avant le 15 Avril prochain, à l'un des Secrétaires: M. Monthus, 41, rue Godot-de-Mauroi, et M. Scrini, 51, Avenue Bugeaud, ou à MM. Rodocanachi & Cie., Banquiers, 42, Avenue Gabriel, qui sont chargés de réunir les fonds. Nous espérons que vous voudrez bien vous joindre à nous pour rendre cet hommage à la mémoire de l'homme de bien que la Science Française vient de perdre, et nous vous prions, Monsieur, d'agréer l'expression de nos sentiments les plus distingués. Le Comité.

Présidents d'Honneur: MM. le Prof. Brouardel, Doyen honoraire de la Faculté de Médecine, le Prof. Debove, Doyen de la Faculté de Médecine, Delyanei, Ministre de Grèce à Paris, le Prof. Jaccoud, Secrétaire perpétuel de l'Académie de Médecine, Lancereaux, Président de l'Académie de Médecine. — Président: M. le Prof. Guyon, Membre de l'Institut. — Vice-Présidents: MM. le Prof. Gayet, Professeur de Clinique Ophtalmologique, à Lyon, Rodocanachi, Banquier, Félix Voisin, Vice-Président du Conseil de Surveillance de l'Assistance Publique. — Secrétaires: MM. Monthus, Chef de Laboratoire à l'Hôtel-Dieu, Scrini, Chef de Clinique Ophtalmologique à l'Hôtel-Dieu. — Membres: MM. Dr. Albarran. Dr. Barette (de Caen). Dr. Chevallereau. M. Corgialegno (de Londres). M. Daviel (de Rouen). Dr. Druault. Dr. Delbet. Prof. Fuchs (de Vienne). Prof. Hirschberg (de Berlin). Prof. de Lapersonne. Dr. Laugier.

Prof. Marey. Dr. Marie. Dr. Menacho (de Barcelone). Dr. Nelaton. Prof. Pfluger (de Berne). Dr. Phronimos (du Caire). M. Th. Petrocochino. Dr. Rochon-Duvigneaud. Dr. Sourdille (de Nantes). Prof. Tartuferi (de Bologne). Dr. Terrien. Prof. van Duyse (de Gand).

2) Drei geschichtliche Bemerkungen. I. Es wird vielleicht einige Fachgenossen interessiren, dass die älteste, uns erhaltene Schrift, in welcher die wundärztliche Betäubung nach bestimmter Anzeige, d. h. für länger dauernde, schmerzhafte Operationen, vorgeschrieben wird, ein Lehrbuch der — Augenheilkunde ist, welches Isa ben Ali zu Bagdad um das Jahr 1000 n. Chr. verfasst hat, und das, mit Hilfe von Prof. Lippert aus arabischen Handschriften übersetzt, mir vorliegt.

II. Cl. Galeni de oculis (liber) a Demetrio translatus. In meiner G. d. Aug. i. Alt., S. 355, habe ich nachgewiesen, dass diese Schrift das Werk eines Arabers ist. Eine Bestätigung liegt darin, dass derselbe Text von Constantinus Afer († 1087), der mit Vorliebe arabische Schriften übersetzte und auch als seine eigenen ausgab, in's lateinische übertragen ist. Vgl. Constantini liber de oculis in Opera Ysaac, Lugduni 1515. Der Unterschied zwischen den beiden Uebersetzungen ist unbedeutend. H.

III. Die Gesetze Hammurabi's, Königs von Babylon, um 2250 v. Chr. Das älteste Gesetzbuch der Welt. Uebersetzt von Dr. Hugo Winckler (Berlin). Leipzig, 1903, J. C. Hinrichs'sche Buchhandlung. „§ 218. Wenn ein Arzt jemand eine schwere Wunde mit dem Operationsmesser macht und ihn tödtet, oder jemand eine nagabti* mit dem Operationsmesser (?) öffnet, und das Auge wird zerstört, so soll man ihm die Hände abhauen."

*„Das Wort nagabti könnte Höhlung oder Spalte bedeuten. Es handelt sich dabei stets um das Auge (§ 220); der Gedanke an die Star-Operation liegt also nahe."

Ich glaube, dass die Thränensack-Fistel, bezw. Geschwulst gemeint ist, αἰγίλωψ und ἀγχίλωψ der Griechen (σύριγξ = fistula), ġarb der Araber (nāṣūr = Fistel), und zwar die hervorragenden und hartnäckigen Fälle, über deren für sie schwierige Behandlung die Alten so viel geschrieben haben. Durch diese Annahme wird das Gesetz vernünftiger. Bei diesem Leiden sieht das Auge; wird letzteres durch die Operation zerstört, so soll der Arzt streng bestraft werden. Bei dem Star ist das Auge blind; würde bei der Star-Operation das Auge zerstört, so könnte der Arzt, nach dem genauen Wiedervergeltungs-Grundsatz Hammurabi's, nicht so streng betraft werden. — Herr Winckler findet meine Deutung nagabti = fistula sehr plausibel. Vor allem würde die etymologische Bedeutung des Wortes sehr gut passen; denn dieses ist eine Feminin-Bildung von nagb = Erdspalte, Erdröhre, aus welcher Wasser kommt, Quelle. H.

Bibliographie.

1) Augengebrechen der Wehrpflichtigen, von Regimentsarzt Dr. M. Kos in Przemysl. (Militärarzt Nr. 21—25. Wiener med. Wochenschrift. 1902. Nr. 52.) Zahl der untersuchten Wehrpflichtigen: 655; darunter 247 Emmetropen, 313 Myopen, 95 Hyperopen. Kriegsdienstauglich waren 185; des Augengebrechens wegen minder tauglich 54, zum Waffendienste untauglich 385, zu jedem Dienste untauglich 31. Erkankungen der äusseren Gebilde waren, der Hornhaut 115, der Linse 35, des Strahlenkörpers, der

Netzhaut und des Sehnerven 97, Refractionsanomalien 369, Stellungsanomalien 32, Verlust des Auges 1. Schenkl.

2) Beiträge zur Morphin-Skopolamin-Narkose, von Dr. K. Schicklberger. (Wiener klin. Wochenschr. 1902. Nr. 51.) Die Morphin-Skopolamin-Narkose empfiehlt sich nur für solche Fälle, für welche eine allgemeine Anästhesie unbedingt erforderlich erscheint, Chloroform und Aether zugleich aber contraindicirt sind. Skopolamin ist zwar ein verlässliches Anästheticum, aber kein gleiches Narkoticum im Sinne einer genügenden Muskel-Entspannung. Für die Einleitung der Inhalationsnarkose bei sehr unruhigen Patienten bewährt sich eine einmalige Dosis $^1/_2$ bis 1 Stunde vorher. Schenkl.

3) Totale einseitige Oculomotorius-Lähmung, von Dr. E. Lindner. (Sophienspital, Abtheilung des Prof. Chvosteck.) (Wiener klin. Wochenschrift. 1902. Nr. 45.) Bei einer 42jährigen Patientin hatte ein kleines Aneurysma der Carotis interna den linken Oculomotorius isolirt in Mitleidenschaft gezogen. Die Affection trat plötzlich unter heftigem Kopfschmerz und Erbrechen ein. Auffallend war das Auftreten einer rechtsseitigen Neuritis optica mit Netzhautblutungen. Die Dauer der Erkrankung betrug $3^1/_2$ Jahre. Schenkl.

4) Ein Fall von Conjunctivitis filamentosa, von Dr. H. Coppez in Brüssel. (Allgemeine Wiener med. Zeitung. 1902. Nr. 45.) Bei einem $8^1/_2$jährigen Knaben wurde eine Conjunctivitis beobachtet, die bei Ruhe gar keine Symptome hervorrief, bei der geringsten Reizung aber Hyperämie und Fadenbildung erzeugte. Die Fäden bestanden aus kelchförmigen Zellen. Die Bildung dieser Fäden erfolgte beinahe alle 10 Minuten, bald in einem, bald in dem andren Auge. Convexbrillen beruhigten den Zustand des Kindes; jede reizende Behandlung vermehrte die Fadenbildung. Schenkl.

5) Zur Photographie des Augenhintergrundes, von Prof. Dr. Friedrich Dimmer in Graz. (Berliner klin. Wochenschr. 1902. Nr. 49.) Beschreibung des Apparates zur Momentaufnahme des menschlichen Augenhintergrundes und Reproduction von Photogrammen normaler und pathologisch veränderter Augen, die einen bewunderungswürdigen Fortschritt auf diesem Gebiete darstellen. Fritz Mendel.

6) Zur Photographie des Augenhintergrundes, von W. Thorner. (Ebenda. 1902. Nr. 43.) Betrifft die Katze. Fritz Mendel.

7) Beiträge zu den orbitalen Complicationen der Entzündung der Nebenhöhlen und ihrer Operation, von Leo Brandt. (Inaug.-Dissert. Freiburg i. B. 1902.) Verf. giebt einen kurzen Ueberblick über die oculoorbitalen Complicationen bei Sinus-Erkrankungen und bespricht im Anschluss daran neun von Prof. Axenfeld beobachtete und behandelte Fälle von Orbital-Erkrankung. Fritz Mendel.

8) Zur pathologischen Anatomie der Orbitalfractur (Hernia orbitocerebralis), sowie über isolirte Augenmuskel-Lähmungen bei Basisfractur, von Paul Schuster. (Inaug.-Dissert. Freiburg i. B. 1902.) I. Isolirte Fractur der oberen Orbitalwand. II. Traumatische, isolirte, vollständige Lähmung des Oculomotorius. III. Traumatische, isolirte Lähmung des Trochlearis. Fritz Mendel.

9) Ueber die Ursachen des primären Glaucom, von Dr. Georg Levinsohn. (Berliner klin. Wochenschrift. 1902. Nr. 41 und 42.) Auf Grund eines klinisch und anatomisch beobachteten Falles von akutem Glaucom

glaubt Verf. für eine Reihe von primären Glaucomen den Ausgangspunkt in einer soliden Vergrösserung des Ciliarkörpers bezw. seiner Fortsätze suchen zu dürfen. Fritz Mendel.

10) Ueber concentrische Einschränkung und Ermüdungs-Einschränkung des Gesichtsfeldes bei Hysterie und Neurasthenie, von Dr. H. Arnheim. (Fortschritte der Medicin. 1903. Nr. 1.) Sammelreferat, muss im Original nachgelesen werden. Fritz Mendel.

11) Bottle-finisher's Cataract, by William Robinson, M. D., M. S., F. R. C. S., Sunderland. (British med. Journal, 24. Jan. 1903.) „So far as J know, there is no literature at all on the subject, except a short paragraph in Berry's diseases of the eye.“ Wir empfehlen dem Verf. unser Centralblatt 1898, S. 118—117, woselbst neben neuen Beobachtungen auch die alten Sätze von Beer (1817), Arlt, Panas, Wecker und auch die englischen Angaben von Mackenzie (1830) und aus demselben British med. Journal (15. September 1894) die von Landolt citirt werden; ferner the Ophthalmic Review 1898, S. 152, woselbst ein Referat über Glasblower Cataract aus dem deutschen; endlich die gründliche Arbeit von Meyhöfer in Görlitz, Klinische Monatsblätter, Februar 1886, referirt im Centralbl. f. Augenheilk. 1886, S. 55. H.

12) Neue Methode der Trachom-Behandlung mittels concentrirter Phenol-Lösung, von Dr. Njemtschenkow. (Nach einem Referat in der Deutschen Medicinal-Zeitung. 1902. Nr. 102.) Die Subconjunctival-Injectionen von 5 $^0/_0$ Phenol-Lösung bei Trachom werden unmittelbar unter die Bindehaut ausgeführt. Nach 24 Stunden trat die grösste entzündliche Reaction der submucösen Räume ein, die am 2. Tage wieder zurückging. Ein Verband wurde nicht angelegt. In einem Zwischenraum von 14 Tagen wurde die Injection, wenn nöthig, noch einmal wiederholt, mehr als drei waren in keinem der 43 behandelten Fälle erforderlich. Die Resultate der Behandlung zeigten sich im absoluten Verschwinden der katarrhalischen Erscheinungen, sowie in der Resorption der Follikel, gewöhnlich bereits nach der ersten Injection. Die 5 $^0/_0$ Phenol-Lösung tödtet die Mikroben durch ihre stark desinficirende Wirkung ab, ohne die Gewebe zu vernichten, in denen sie nur eine bedeutende Hyperämie hervorruft. Die Injectionen sind vollständig ungefährlich, wenig schmerzhaft und können ambulatorisch durchgeführt werden. Fritz Mendel.

13) Pupillenträgheit bei Accommodation und Convergenz oder myotonische Pupillen-Bewegung? von Privatdocent Dr. Julius Strasburger. (Neurolog. Centralblatt. 1902. Nr. 22. S. 1052.) Da der Name „myotonische Pupillen-Bewegung“ im klinischen Sinne nur zum Theil berechtigt ist und anatomisch zur Zeit noch nicht gestützt werden kann, schlägt Verf. vor bis auf Weiteres die Bezeichnung „Pupillenträgheit bei Accommodation und Convergenz“ zu acceptiren. Fritz Mendel.

14) Ueber die Bezeichnung „myotonische Pupillen-Bewegung“, von Dr. Alfred Saenger in Hamburg. (Neurolog. Centralblatt. 1902. Nr. 24.) Verf. versteht unter der von Strasburger gewählten Bezeichnung „Pupillenträgheit bei Accommodation und Convergenz“ nur eine träge Zusammenziehung der Irismusculatur. Unter „myotonischer Pupillen-Bewegung“ will Verf. auf das Verharren in der Zusammenziehung und auf die ungemein langsame Erweiterung der Pupille besonderes Gewicht legen. Fritz Mendel.

15) Ueber die Pupillenreaction bei der Convergenz, von Marina (Triest). (Versammlung deutscher Naturforscher 1902 in Carlsbad. Nach einem Referat im Neurolog. Centralbl. 1902. Nr. 20.) Verf. kommt nach Experimenten an Affen zu dem Schluss, dass die Annahme eines Convergenzcentrums gar nicht nöthig ist, dass das Gehirn überhaupt keine einzelnen Muskeln und Nerven, sondern nur Richtungen und Bewegungsformen kennt, so wie Hitzig schon von Anfang an seine „Centren" verstanden wissen wollte. Fritz Mendel.

16) Gesichtsfeld-Aufnahme als Controle in der Behandlung der Hirn- und Rückenmarks-Lues, von O. Ziemssen (Wiesbaden). (Versammlung deutscher Naturforscher 1902 in Karlsbad. Nach einem Referat im Neurolog. Centralbl. 1902. Nr. 20.) Verf. kommt zu folgenden Haupt-Schlusssätzen: 1. Hirn- und Rückenmarks-Lues ist selbst bei ungestörtem allgemeinem Gesichtsfelde oft vereinigt mit einer Erkrankung des N. opticus, die Gesichtsfeld-Einengung für roth und grün bewirkt. 2. In den Veränderungen der Grenzen für die Farbenwahrnehmung hat man eine Controle für die Besserung oder Verschlimmerung des Hauptleidens. 3. Scharfe Inunctionskuren von 15—20 g täglich bewirkten nie eine Verschlimmerung (auch nicht bei Fällen von Tabes). 4. Je höher die Tagesdosis genommen, je länger die Kur fortgesetzt wurde, um so besser war das Endresultat.
Fritz Mendel.

17) Lepra am Auge, von Dr. Haltenhoff. (Revue médicale de la Suisse romande. 1902. Nr. 4. Avril.) Der typische Fall von Lepra, die Patient in seiner Heimat Argentinien erworben, zeigt beiderseits in der Sklera temporalwärts kleine, runde, mit Bindehaut überdeckte Tumoren — gefässarm und schon ein wenig auf den Hornhautrand übergreifend. Die Hornhaut ist sonst normal. Verf. stellt bezüglich des weiteren Fortschreitens der Affection eine günstige (?) Prognose. Die Ansteckungsgefahr ist gering.
Fritz Mendel.

18) Cephalischer Tetanus, Heilung, von G. Haltenhoff. (Revue médicale de la Suisse romande. 1902. 20. Septembre.) Ein 3jähriges Kind stösst sich ein Stückchen eines hölzernen Stockes, mit dem es in der Garten-Erde gegraben hat, in die rechte Orbita. Starke Schwellung des Auges, sofort Einspritzung von 10 ccm des Tetanus-Serum. Einige Tage später rechtsseitige Facialis- und linksseitige Abducens-Lähmung. Starkes entzündliches Oedem des rechten Auges. Am 16. Krankheitstage gelingt es, das 19 mm lange und 8 mm breite Holzstückchen zu entfernen, worauf die krankhaften Erscheinungen langsam zurückgehen. Fritz Mendel.

19) Theorien über die Empfindung farbiger und farbloser Lichte, von Mary Whiton Calkins. (Arch. f. Anat. u. Physiol. 1902. Physiol. Abthlg. Supplementband. S. 244.) Kritik der bisher aufgestellten Farbentheorien mit dem Ergebniss, dass nur eine Theorie, welche vier Grundfarben, diese aber nicht als Gegen-, bezw. Mischfarben annimmt, den Thatsachen gerecht werden könne. Eine solche sei die Theorie der molecularen Dissociation von C. L. Franklin, auf die näher eingegangen wird; vgl. Original. J. Munk.

Um Einsendung von Separatabdrücken wird gebeten (Berlin NW. 26 Schiffbauerdamm).

Verlag von Veit & Comp. in Leipzig. — Druck von Metzger & Wittig in Leipzig.

Centralblatt

für praktische

AUGENHEILKUNDE.

Herausgegeben von

Prof. Dr. J. Hirschberg, Geh. Med.-Rath, in Berlin.

Monatlich ein Heft. Preis des Jahrganges 12 Mark. Zu beziehen durch alle Buchhandlungen des In- und Auslandes und die Postanstalten des Deutschen Reiches.

April. Siebenundzwanzigster Jahrgang. 1903.

Inhalt: **Original-Mittheilungen.** Wie entsteht der Schmerz bei Lichtscheu? Von **J. Bjerrum** in Kopenhagen.

Gesellschaftsberichte. 1) Ophthalmological society of the United Kingdom. — 2) 70. Jahres-Versammlung der British medical Association in Manchester 29. Juli bis 1. August 1902.

Journal-Uebersicht. I. A. v. Graefe's Archiv f. Ophthalmologie. LV. 1. — II. Die ophthalmologische Klinik. 1902. Nr. 17—24 und 1903 Nr. 1—4. — III. La clinique ophtalmologique. 1902. Nr. 19—24 und 1903 Nr. 1—4. — IV. Revue générale d'ophtalmologie. 1992. Nr. 9—12 und 1903 Nr. 1—2. — V. Recueil d'ophtalmologie. 1902. October—December und 1903, Januar. — VI. Archives d'ophtalmologie. 1902. October—December und 1903. Januar—Februar. — VII. Annales d'oculistique. 1902. October—December und 1903. Januar—Februar. — VIII. The ophthalmic record. 1902. September—December. — IX. The Ophthalmic Review. 1902. November—December und 1903. Januar. — X. Journal of eye, ear and throat diseases. 1902. September —October. — XI. The American Journal of Ophthalmology. 1902. August—December. — XII. Proceedings American Philosophical society. XLI. Nr. 169.

Vermischtes. Nr. 1—3.

Bibliographie. Nr. 1—37.

Wie entsteht der Schmerz bei Lichtscheu?

Von **J. Bjerrum** in Kopenhagen.

Nagel[1] meint, dass es die Zusammenziehung der Pupille bei Lichteinfall ist, welche den physiologischen Blendungsschmerz bedingt Er hat „die Probe auf die Richtigkeit“ dieser Annahme dadurch gemacht, dass er

[1] Klin. Monatsbl. f. Augenheilk., 1901, November.

durch Einträufelung von Homatropin die reflectorische Iriscontraction bei Lichteinfall unterdrückt hat, und er hat dadurch gefunden, dass „der Blendungsschmerz im homatropinisirten Auge völlig fehlt". Die Blendung ist vermehrt wegen der weiten Pupille, aber den charakteristischen Schmerz hat er in keinem einzigen Falle empfunden.

Prof. Axenfeld fügt dazu folgende Anmerkung: „Die vorstehende Ausführung des Hrn. Prof. Nagel erklärt auf's Beste die scheinbar paradoxe, in Wahrheit aber sehr wirksame und wohlbekannte Therapie, dass wir beim Blepharospasmus der lichtscheuen phlyctänulären Kinder oft, und zwar nicht nur bei iritischer Reizung, auffallend schnell eine Oeffnung der lange geschlossenen Augen beginnen sehen, sobald wir eine Mydriasis herbeiführen. Die Beseitigung des Blendungsschmerzes, welcher der krampfhaften Pupillencontraction bei diesen lange nicht belichteten Augen entspricht, nützt alsdann mehr, als der vermehrte Lichteinfall bei weiter Pupille schadet".

In Nordisk ophthalmologisk Tidsskrift, 1890, Bd. II, S. 15 habe ich die Frage von der Pathogenese der schmerzhaften Lichtscheu behandelt und habe auch da die naheliegende Vermuthung, dass vielleicht die starke Zusammenziehung der Pupille die Ursache der Schmerzen sein könne, besprochen. Ich meinte aber da und meine noch, dass die Contraction der Pupille keine wesentliche Rolle in der Pathogenese des Blendungsschmerzes spielt, ja ich halte es für sehr zweifelhaft, ob sie überhaupt irgend welche Bedeutung in dieser Beziehung hat.

Die Ueberlegungen rein klinischer Art, welche in dieser Beziehung für mich entscheidend gewesen sind, sind folgende:

Erstens passt die Annahme von der Sphinctercontraction als Ursache des Schmerzes nicht gut mit dem Verhältnisse, dass eben ganz oberflächliche Cornea-Affectionen die Ursache zu den höchsten Graden von schmerzhafter Lichtscheu sind, während tiefere, mit mehr weniger Iritis verlaufende Keratitiden weit seltener die Ursache solcher intensiver Lichtscheu sind; man sollte doch erwarten, dass die Sphinctercontraction eben bei einer entzündlich veränderten Iris besonders schmerzhaft sein sollte.

Zweitens: Die Schmerzen sind bei der schmerzhaften Lichtscheu oft sehr stark, viel stärker z. B. als nach Eserineinträufelung in normalen Augen, wo die Pupille doch wenigstens eben so klein wird. Beiläufig gesagt, ist es ja übrigens keineswegs sicher, dass die Schmerzen bei Eserineinträufelung von der Contraction des Sphincter iridis herrührt; vielleicht ist es die Contraction des M. ciliaris, welche die Ursache der Schmerzen ist.

Drittens: Man kann oft sehr schmerzhafte Lichtscheu sehen bei Patienten, welche eine grosse unbewegliche Pupille haben, z. B. ein grosses artificielles Coloboma iridis und Unbeweglichkeit des Restes der Pupille.

Viertens und namentlich: Der Schmerz und die Lichtscheu sind im Wesentlichen einseitige Phänomene, jedenfalls in der grossen Mehrzahl der

Fälle; sie zeigen sich nur beim Lichteinfall in das leidende Auge, und sie werden nur in diesem Auge oder um dasselbe gefühlt. Dieser Umstand passt sehr schlecht mit dem bekannten Verhältnisse, dass beide Pupillen sich gewöhnlich gleich viel zusammenziehen beim Lichteinfall in ein Auge, wenn es wirklich die Zusammenziehung der Pupille wäre, welche die Schmerzen bedingen sollte. Ich habe einige Fälle von Cp. alienum corneae mit schmerzhafter Lichtscheu in dieser Beziehung untersucht und habe dadurch gefunden, dass die Schmerzen beim Lichteinfall in das leidende Auge gar nicht abnahmen, wenn die Pupille durch Homatropin oder Atropin erweitert wurde; dagegen fühlten diese Patienten gar keine Schmerzen und keine Lichtscheu beim Lichteinfall in das gesunde Auge allein. Diese zwei Momente scheinen mir entscheidende Beweise dafür zu sein, dass es — wenigstens in diesen Fällen — nicht die Contraction des Sphincter iridis gewesen ist, welche die Schmerzen bedingt hat. Und es hilft in dieser Beziehung gar nicht, wenn man räsonniren wollte, wie folgt: Excessive Contraction des Sphincter iridis ist unter physiologischen Verhältnissen wenig, vielleicht gar nicht, schmerzhaft; wenn aber die sensitiven Nervenbahnen des Auges hyperästhetisch oder vielleicht schon schmerzend sind, z. B. wegen oberflächlicher Hornhaut-Entzündung, ruft die Contraction des Sphincter pupillae einen mehr weniger starken Schmerz in diesen Nervenbahnen hervor. Auch diese Annahme musste man den oben genannten, bei Patienten mit Cp. alienum corneae constatirten Verhältnissen gegenüber fallen lassen. Dass Lichteinfall in das gesunde Auge keinen Schmerz im kranken Auge hervorruft, obgleich die Pupille dieses kranken Auges sich dadurch sehr stark — oft ebenso viel als beim Lichteinfall in das kranke Auge — contrahirt, während der Schmerz beim Lichteinfall in das kranke Auge gar nicht vermindert wird dadurch, dass die Pupille dieses Auges durch Homatropin und Atropin erweitert wird, — diese Umstände scheinen mir auch eine solche Annahme gar nicht zu erlauben.

Wenn Licht in das gesunde Auge fiel, war in einigen der Fälle von Cp. alienum corneae die Pupille des kranken Auges so klein, dass sie nicht merklich kleiner wurde, wenn auch dieses Auge belichtet wurde; der Kranke stand am Fenster mit den Augen gegen den Himmel. Andere Male wurde die Pupille des kranken Auges dadurch doch etwas kleiner.

Beiläufig bemerke ich noch, dass in einigen dieser Fälle von Cp. alien. corneae mit schmerzhafter Lichtscheu die Pupille des kranken Auges ein wenig kleiner war als die Pupille des anderen Auges (Tageslicht am Fenster); in anderen Fällen waren dagegen beide Pupillen gleich gross.

Aus den oben genannten Gründen glaube ich, dass die Theorie von der Pupillencontraction als Ursache der Schmerzen bei Lichtscheu nicht aufrecht erhalten werden kann. Ich vermuthe, wie ich früher (a. a. O.) dargelegt habe, dass dieser Schmerz durch einen Reflex von den Sehnervenbahnen zu den sensitiven Bahnen des Auges und seiner Umgebung ent-

steht. Diese sensitiven Bahnen sind wegen des krankhaften Processes im Auge in einem hyperästhetischen oder schmerzenden Zustande; eine Erregung des N. opticus durch Licht, welche unter normalen Verhältnissen gar-keinen Schmerz hervorrufen würde, ruft dann einen solchen hervor oder steigert einen schon bestehenden Schmerz. Ich nehme also an, dass es eine Verbindung giebt zwischen den Sehnervenbahnen und den sensitiven Bahnen des Auges, durch welche auch der physiologische Blendungsschmerz erklärt werden muss.

Diese Auffassung passt sehr gut mit dem Umstande, dass Cocaïn bei schmerzhafter Lichtscheu viel mehr lindert als Atropin. Durch Cocaïn wird der von der Krankheit in der Cornea herrührende Irritationszustand in den sensitiven Bahnen vorrübergehend vermindert oder aufgehoben, während die Pupille viel weniger — wenn überhaupt — erweitert wird, als bei Atropin. Sind die Sehnervenbahnen nicht durch lange Dunkeladaptation (Blepharospasmus!) sehr lichtempfindlich geworden, gelingt es gewöhnlich durch Cocaïn eine bedeutende, wenn auch vorübergehende, Linderung zu schaffen.

Die Frage von der Pathogenese der Schmerzen bei Lichtscheu hat ja keine grosse praktische Bedeutung, aber doch vielleicht die, dass die Annahme einer besonderen Bedeutung der Pupillencontraction in dieser Beziehung leicht eine grössere Anwendung des Atropins in solchen Fällen herbeiführen könnte, als zweckmässig angesehen werden kann.

Man könnte schliesslich fragen, ob nicht die Annahme einer Ueberführung eines Reflexes von den Sehnervenbahnen auf die sensitiven Bahnen an und für sich unwahrscheinlich, ohne Analogien, sei. Ich glaube nicht, dass dieses der Fall ist; es scheint mir, dass wir bei einem anderen specifischen Sinnesnerven Verhältnisse sehen, welche mit einer solchen Annahme analog sind. Wenn ein schnarrendes Geräusch Schmerzen und Dysästhesien weit umher im Körper hervorruft, muss das doch wohl als Reflexwirkung nach sensitiven Bahnen aufgefasst werden und nicht als Wirkung von reflectorischer Contraction peripherer Muskeln; man kann, scheint es mir, diese Reflexwirkung als analog mit den Schmerzen bei Lichtscheu und mit dem physiologischen Blendungsschmerz[1] auffassen.

---

[1] Nachdem dieses geschrieben war, sind Römer's Bemerkungen in der Zeitschr. für Augenheilkunde, 1902, August: „Zur Frage des Blendungsschmerzes“ mir bekannt geworden. Er argumentirt gegen die Vorstellung, dass die physiologische Pupillencontraction Schmerzen verursache und stützt sich dabei auf Versuche mit Eserineinträufelung und Einfall hellen Lichtes. Seine Ausführungen sind in guter Uebereinstimmung mit meinen hier dargelegten Anschauungen. Es scheint mir aber, dass er zu sehr geneigt ist, das Vorkommen eines physiologischen Blendungsschmerzes zu verneinen.



Gesellschaftsberichte.

1) **Ophthalmological society of the United Kingdom.** (British medical journal. 1902.)

Sitzung vom 25. October 1902.

Balduin berichtet über eine Frau, bei der durch einen Stoss gegen einen vorspringenden Gasarm eine Dislocation des Augapfels durch die Lidspalte nach vorn eingetreten war. Die innerhalb der ersten Viertelstunde vorgenommene Reposition gelang leicht; das Sehvermögen blieb gut.

Nettleship berichtet über einen Fall von Geburtslähmung des N. abducens und facialis im Anschluss an eine schwere Zangengeburt. Die gleichzeitige Lähmung dieser beiden Nerven, die bisher nicht beschrieben sei, erklärt er durch eine basale Blutung.

Sitzung vom 22. November.

Snell berichtet über eine Durchreissung des N. opticus und Vorlagerung des Bulbus ausserhalb der Augenhöhle in Folge von Zangengeburt; ferner über einen Fall von Lähmung des Aufwärtshebers des Augapfels, die schnell vorüber ging und wohl durch vasomotorische Einflüsse bedingt war; schliesslich über einen 46jährigen Mann mit Retinitis pigmentosa, in dessen Familie dieses Leiden schon durch 5 Generationen vererbt wurde.

Die Structur der Retina. Referat einer Arbeit von Bernard, die im Quarterly journal of Microscopical science erschienen ist.

Sitzung vom 11. December.

Von den vielfachen Demonstrationen und Krankenvorstellungen in dieser Sitzung sei nur erwähnt, dass Stephenson einige Patienten zeigte, bei denen die Hornhaut in Folge lange Zeit fortgesetzter Behandlung mit dem Kupferstift in ihrer Mitte eine grünliche Färbung annahm; ferner ein Fall von Akromegalie mit bitemporaler Hemianopsie. Loeser.

---

2) **70. Jahres-Versammlung der British medical Association in Manchester 29. Juli bis 1. August 1902.** (British medical journal, 1902, 1. November.)

Gunn: Functionelle Augenstörungen.

Vortr. weist auf die Schwierigkeiten hin, functionelle von simulirten Augen-Affectionen zu unterscheiden.

Grossmann: Elfenbein-Exostose der Orbita, 18 Jahre lang nach der Operation beobachtet.

Bereits 1887 in der December-Nummer der Ophthalmic Review veröffentlicht.

Yarr: 2 Fälle von indirecter Schuss-Verletzung des Auges.

In beiden Fällen konnte die Augen-Affection (Veränderungen der Macula lutea) nur durch Fernwirkung (Concussion or vibration) der Geschosse erklärt werden.



A. Menzies: Ablösung des Corneal-Epithels.

Vortr. unterscheidet 2 Haupt-Typen: Bei dem ersten beginnen die Anfälle meist am frühen Morgen oder in der Nacht in Folge von Reibungen des Auges, wobei es sich gewöhnlich nur um kurzdauernde und geringfügige Epithelverluste handelt. Beim zweiten finden sich grössere, fleckförmige, einer collabirten Blase ähnliche Epithel-Abhebungen.

Lee: Vier Fälle von einseitiger Neuritis.

Eine Aetiologie war nicht nachweisbar; Vortr. hält eine einseitige Neuritis optica im Gegensatz zu der doppelseitigen niemals für das Zeichen einer Allgemein-Erkrankung, sondern für ein locales Leiden.

Snell: Ueber eine Methode der Sehnennaht zur Erzielung eines besseres Stumpfes nach der Ausschälung des Augapfels.

Wird an der Hand von 4 Abbildungen erläutert.

Die Holmgren'sche Methode zur Prüfung der Farbenblindheit.

Green schlug der Gesellschaft eine Resolution vor, in der sie die Unzuverlässigkeit der Holmgren'schen Prüfung aussprechen sollte; sie wurde abgelehnt.

Discussion über die Behandlung der Sklerokeratitis.

J. Widmark: Das Siderophon, ein neues Instrument zur Entdeckung von Eisen-Splittern im Augapfel (von Jansson construirt).

Beschreibung nur an der Hand der Abbildung verständlich.

Charles Wray: Civilisation und Sehschärfe.

Widmark: Beitrag zur Aetiologie der Myopie.

Für den wichtigsten Factor bei der Entstehung der Myopie hält Vortr. neben der Convergenzanstrengung die Herabsetzung der Sehschärfe (Hornhautflecke, Astigmatismus), bezw. die dadurch bedingte stärkere Inanspruchnahme des gelben Fleckes und die im Verein damit am hinteren Augenpol sich abspielenden Processe (stärkere Hyperämie, Anhäufung von Ermüdungsproducten, durch die möglicherweise die Augenhäute weniger widerstandsfähig werden).

David McKeown: Ein chronisches Hornhautgeschwür.

Betrifft eine 60jähr. Dame und ist interessant, 1. durch die lange Dauer (23 Monate, ohne dass die Vernarbung vollendet ist); 2. durch die Ausdehnung der Ulceration über fast die ganze Hornhaut-Oberfläche; 3. durch die verschiedenartige Tiefen-Ausdehnung in den verschiedenen Regionen; 4. durch den Grad der Durchsichtigkeit, den die Hornhaut jetzt wieder darbietet.

D. Mc Keown: Doppelseitige congenitale Vorlagerung der durchsichtigen Linse, durch Discission geheilt.

Discussion über die selteneren Formen der Opticus-Atrophie.

Herbert Parsons: Experimentelle Verletzungen der Retina.

An 6 Affen wurden mittels eines Graefe'schen Starmessers in den verschiedenen Netzhaut-Quadranten 1—3 mm lange Verletzungen gesetzt. Was den Verlauf der entsprechenden Fasern im Sehnerven betrifft, so hat die anatomische Untersuchung folgendes ergeben: 1. die dem nasalen Netzhautbezirk entsprechenden Fasern nehmen die nasale, die dem temporalen ent-



sprechenden die äussere Seite im Sehnerven ein; 2. in allen Fällen fanden sich einzelne degenerirte Fasern im Opticus der andren Seite, die als Collateralen des Nervus opticus der verletzten Seite aufzufassen und vielleicht den physiologisch entsprechenden Theilen der andren Netzhaut zugetheilt sind; 3. die der Macula entsprechenden Fasern gehen von der temporalen Seite im Verlaufe nach hinten in eine centrale Lage über; 4. in allen Fällen findet sich die Degeneration in beiden Tractus, wo die degenerirten Fasern im hintersten Abschnitt sich über den ganzen Querschnitt vertheilt finden, von da hauptsächlich in das Corpus gen. ext., zum Theil zu dem Thalamus opt., einige zu dem Corpus quadrig. sup. ziehend.

Bronner: Ueber 40 Fälle von Linsen-Extraction bei hoher Myopie.

Sam. Lodge: Vasomotorische Störungen des Auges.

An ungefähr 30 Personen, die deutliche vasomotorische Störungen an andren Körpertheilen zeigten, konnte Vortr. feststellen: 1. spasmotische Contraction der Centralarterie der Netzhaut und ihrer Grenze; 2. deutliche Venen-Erweiterung mit Pulsation; 3. Gesichtsfeld-Beschränkung aussen und aussen-unten. Loeser.

Journal-Uebersicht.

I. A. v. Graefe's Archiv f. Ophthalmologie. LV. 1.

1) **Ueber die absolute Localisation bei Schielenden,** von Dr. med. Armin Tschermak, Privatdocent und Assistent am physiologischen Institut in Halle a. S. (Aus dem genannten Institute.)

Im Anschlusse an eine Reihe früherer Arbeiten auf demselben Gebiete (vgl. Centralbl. f. A. 1902, Nov. u. Dec.), giebt Verf. vor allem das Resultat umfangreicher Untersuchungen, welche er an sich selbst und einem ebenfalls sachverständigen Schielenden anstellte. Die Wesenverschiedenheit vom Subjectiv-Räumlichen und Objectiv-Räumlichen ist beim Normalen kaum je so handgreiflich wie beim Schielenden. Verf. fasst seine Ergebnisse etwa so zusammen: Die untersuchten Schielenden besitzen zweierlei subjective Medianebene; je nachdem sie mit dem rechten oder linken Auge fixiren, erscheint ein andres Aussending gerade vorn. Die Median-Localisation ist unabhängig von der Schielstellung an sich, also von motorischen Verhältnissen, und auch von der anomalen Beziehungsweise beider Netzhäute. Entscheidend für die Median-Localisation ist das sensorische Verhalten des Schielauges (seine Abbildungs-Verhältnisse), was für die Lehre von einer anomalen Beziehung der Sehrichtungs-Gemeinschaft der Netzhäute bei Schielenden spricht. Von Bedeutung für die Median-Localisation ist auch die Vertheilung der Aufmerksamkeit auf die Schielaugen-Eindrücke. Bei Normalen ist die Accommodation ohne Einfluss, bei Schielenden verändert sie die Median-Localisation. Das Geradevorn-Erscheinen eines optischen Eindrucks ist bei Normalen von einer bestimmten binocularen Contractionsvertheilung, bei Schielenden von einem unocularen Spannungsbilde am fixirenden Auge abhängig.

---

2) **Ueber die Verwendung photographisch verkleinerter Optotypen zur Bestimmung der Sehschärfe in der Nähe,** von Dr. med. K. Bjerke in Linköping.

Geht bei diesen schon länger bekannten Optotypen die erforderliche

Verkleinerung über einen gewissen Grad hinaus, so sind selbst mit der Lupe die Buchstaben auf der Visirscheibe nicht zu erkennen und daher nicht scharf einzustellen. Man bedarf eines Apparats, welcher den durch Rechnung gefundenen Abstand der lichtempfindlichen Platte vom Objecte genau einzustellen gestattet. Verf. hat auf diese Weise brauchbare Probetafeln gewonnen, mit welchen auch bei den höchsten Graden von Myopie die Sehschärfe ohne Concavgläser bestimmt werden konnte. Bei den geringen Entfernungen, welche in Frage kommen, ist es nicht gleichgültig, von welchem optischen Cardinalpunkte aus die Entfernung berechnet wird. Wie sich die Verhältnisse unter verschiedenen Bedingungen gestalten, wird mathematisch nachgewiesen.

---

3) **Panophthalmitis tuberculosa in puerperio,** von Werner Lüttge, approb. Arzt aus Braunschweig.

Bei einer 31jährigen, seit 10 Jahren verheiratheten Frau, welche vor 7 Jahren an Eiterungen der Halsdrüsen und des Brustbeins gelitten und zwei tote Kinder (6 und 7 Monate) geboren hatte, waren die 4. Geburt und die ersten Tage des Wochenbetts angeblich normal verlaufen. Pat. stand am 6. Tage auf, erkrankte jedoch an demselben Abend unter Schüttelfrost und kurz dauerndem Fieber. Zwei Tage später trat Röthung des rechten Auges auf, welches im Laufe einiger Wochen erblindete. Etwa 6 Wochen nach dem Beginn der Erkrankung bot das Auge das typische Bild der eitrigen Panophthalmitis (puerperalis). Vier Tage nach der ersten Untersuchung erfolgte Perforation. Enucleation. Darnach längere Zeit bei ganz reizlosem Conjunctivaltrichter Kopfschmerzen, Schwindelgefühl, einzeln Erbrechen, trockner Husten, Nachtschweisse. $1^1/_2$ Jahr nach Beginn des Augenleidens Exitus in Folge von Meningitis.

Der wenig stürmische Verlauf der Erkrankung liess schon vermuthen, dass es sich nicht um eine gewöhnliche Streptokokken-Metastase handelte. Die Untersuchung des Bulbus ergab eitrige Irido-Chorioiditis, ausgedehnte Netzhaut-Ablösung, eitriges subretinales Exsudat, in dessen Bereich die Retina nekrotisch war, während sie im Uebrigen Zeichen hochgradiger Degeneration darbot. In dem hinteren Abschnitte der Chorioidea fand sich ein typischer Tuberkel und zerstreute Riesenzellen.

In dem an der Perforationsstelle entnommenen Eiter konnten zunächst ein Deckglaspräparat und durch Culturverfahren keine Mikroorganismen nachgewiesen werden, dagegen führten Impfungen mit demselben Eiter in die vordere Kammer von Kaninchen zu typischer Impftuberculose. Im Bulbus selbst gelang der Nachweis spärlicher Tuberkelbacillen erst nach Umbettung der Präparate aus Celloidin in Paraffin, nach dessen Entfernung günstigere Bedingungen für eine gute Färbung vorhanden sind. Eiterkokken wurden nicht gefunden. (Löffler, Gram.)

---

4) **Beitrag zur pathologischen Anatomie der congenitalen Aniridie,** von Dr. med. Adolf H. Pagenstecher, Volontär-Assistent an der Univ.-Augenklinik in Heidelberg.

Die 45jährige Patientin war von Jugend auf schwachsichtig, hatte jedoch Lesen und Schreiben gelernt; r. A. vor 15 Jahren erblindet, l. seit mehreren Jahren schlechter. Beiderseits Aniridia congenita. Rechts: Injection, Keratitis bullosa, Linsentrübungen und Linsenschlottern, tiefe glaucomatöse Ex-

cavation, S = 0. Links: S = Fingerzählen in 1,5 m. Hochgradige concentrische Einengung des Gesichtsfeldes.

Miotica waren ohne Erfolg, daher wurde d. r. A. enucleïrt. Nach der Operation sank links der intraoculare Druck und hob sich Sehschärfe auf Fingerzählen: 3—4 m, Sn. 6.

Die anatomische Untersuchung des enucleïrten Bulbus ergab zum Theil Veränderungen, welche durch das Glaucom verursacht waren, Ektasie und Verdünnung der Wandung, Excavation der Papille, Degeneration der Retina. Der Ciliarkörper war auf etwa ein Drittel der normalen Grösse reducirt und als kleine Erhebung sichtbar. Vor demselben sah man die rudimentäre Iris als kleinen an der Hinterfläche pigmentirten Fortsatz von 0,4 bis 0,7 mm Länge. Der Irisstumpf war an verschiedenen Stellen mehr oder minder nach rückwärts gezogen, so dass an der temporalen Seite die Verlängerung der Vorderfläche etwa die Papille getroffen hätte.

Der rudimentären Iris lag vorne Epithel auf, welche die directe Fortsetzung des Hornhaut-Endothels war und sich auch auf die Hinterfläche bis zum Beginn des Corp. cil. erstreckte. Das Irisstroma zeigte dichte Lagerung der Zellen ohne Andeutung von Sphincter und Dilatator.

An der Peripherie der Hornhaut, nahe dem Kammerwinkel, fiel eine beträchtliche Verdünnung auf.

---

5) **Folgen einer Chinin-Vergiftung am Auge,** von Dr. Stölting, Augenarzt in Hannover.

Mittheilung eines Falles, der 12 Jahre beobachtet werden konnte und durch hochgradige Atrophie der Iris bemerkenswerth ist. Die Augen erkrankten, nachdem der damals 17jährige, durch Influenza und Pneumonie geschwächte Patient eine Zeit lang täglich 3,0 Chinin genommen hatte. Anfangs S = quantitative Lichtempfindung, Pupillen mittelweit, starr; Papillen atrophisch, scharf begrenzt, Gefässe des Grundes fadenförmig dünn. Nach Aussetzen des Medicaments hob sich in 5 Tagen Sehschärfe auf Fingerzählen in 4 m, und in reichlich 2 Monaten auf S = 1. Das anfangs auf einen minimalen centralen Bezirk eingeengte Gesichtsfeld erweiterte sich beträchtlich und blieb nur für Farben sehr eng. Später bemerkte Verf. ungleiche Pupillen und dann besonders rechts eine unregelmässige Gestalt der Pupille, die sich zudem sectorenweise auf Licht contrahirte. Nach 2 Jahren war die Iris beiderseits atrophisch, so dass man durch das Balkenwerk der Membran hindurch rothen Reflex erhielt. Sehschärfe war auf $^4/_{10}$ bezw. $^4/_{15}$ gesunken, Gesichtsfeld mehr oval, jedenfalls nicht grösser als früher. In der Folge hob sich Sehschärfe etwas, um später wieder zu sinken; zuletzt betrug sie etwa $^6/_{12}$. Iris hochgradig atrophisch, Opticus blass, Gefässe fadenförmig.

Höchst wahrscheinlich ist die Iris-Atrophie Folge von Circulationsstörungen, die sich bei den mit mächtiger Adventitia versehenen Irisgefässen besonders geltend machen. Dass Chinin Circulationsstörungen verursachen kann, ist experimentell nachgewiesen; dagegen harrt die Frage, ob es direct schädigend auf nervöse Elemente einwirkt, noch der Entscheidung. Im vorliegenden Falle spricht der Verlauf der Sehstörungen, der Befund am Augengrund und die Iris-Atrophie für Circulationsstörungen, die vermuthlich durch nervöse Einflüsse herbeigeführt werden. Die Ischämie kann durch Sinken des Blutdrucks oder durch Contraction der Gefässmusculatur in Folge von Reizung durch abnormen Inhalt bedingt sein.

---

6) **Ueber die Vertheilung der elastischen Fasern im menschlichen Auge,** von Dr. F. Prokopenko, Privatdocent der Augenheilkunde an der kaiserl. Universität zu Charkow.

Verf. benutzte hauptsächlich die Färbung mit Orceïn (Unna) und mit Resorcin-Fuchsin (Weigert). Obgleich die Präparate in Müller'scher Flüssigkeit gehärtet waren, gelangen die Färbungen gut.

Die zahlreichen Einzelheiten lassen sich nicht kurz wiedergeben. Hervorgehoben sei, dass auch Verf. im eigentlichen Irisstroma keine elastischen Fasern nachweisen konnte, und dass er die Grenzmembran zum Muskelgewebe rechnet. (Dilatator pupillae.)

In der Chorioidea ist das elastische Gewebe so stark vertreten, dass es „eine Art festen Grundstockes für dieselbe ist." Die Befunde in den übrigen Theilen der Augen stimmten im Ganzen mit denen früherer Untersucher überein.

---

7) **Ein Neurom der Orbita,** von Dr. Rudolf Tertsch, Operateur an der II. Augenklinik in Wien.

Eine 43jähr. Frau zeigte seit etwa 3 Jahren die charakteristischen Erscheinungen eines zwischen dem linken Augapfel und der oberen Orbitalwand gelegenen grösseren Tumors. Die ohne besondere Schwierigkeit ausgeführte Operation ergab eine eiförmige Geschwulst (3,5 : 2,75 : 2,5 cm), welche zunächst für ein Lipom gehalten wurde. Bei weiterer Betrachtung zeigte sich, dass ein Nerv unter pinselförmiger Ausstrahlung in den Tumor eindrang. Der Ausbreitung des Nerven folgend, befand sich im Centrum ein lockeres, weitmaschiges, kernarmes Gewebe, während die Peripherie aus einem mehr engmaschigen, kernreichen Gewebe von stellenweise fast sarcomatösem Charakter bestand. Eine eigentliche Kapsel fehlte. An den Nervenfibrillen waren im Tumor Scheiden nicht nachweisbar, die Fibrillen selbst zeigten sich vielfach entartet. Zahlreiche, zum Theil erweiterte Bluträume durchzogen die Geschwulst. Diagnose: sogen. Pseudoneurom o. Neurofibrom o. solitäres Stammneurom, vermuthlich eines Trigeminusastes. Die Neubildung ist ohne active Betheiligung der Nervenfasern von den Nervenhüllen, besonders den Fibrillenscheiden ausgegangen.

---

8) **Zwei Fälle von traumatischer Retina-Veränderung. (Multiple isolirte Netzhautrupturen; Lochbildung in der Gegend der Macula lutea),** von Dr. med. Adolf H. Pagenstecher, Volontär-Assistent an der Univ.-Augenklinik in Heidelberg.

Im ersten Falle handelte es sich um ein 10jähr. Kind mit einer Schussverletzung in der linken Schläfe. Die Kugel lag in der medialen hinteren unteren Ecke der Orbita. (Röntgen.) S. war sofort erloschen, später kehrte Lichtschein zurück, doch trat Atrophia n. o. ein.

Bei der ersten Untersuchung, 2 Tage nach der Verletzung, fand sich starke Netzhauttrübung und ein grosser Bluterguss aussen. Reichlich 14 Tage später sah man noch unten-aussen von der Macula einen dunkelrothen Fleck (1,5 P. D. : 1 P. D.), den ein dunkler und, wie die Refractionsbestimmung und die parallaktische Verschiebung zeigten, das Niveau der Umgebung überragender Rand einschloss. Temporalwärts von diesem Fleck befanden sich mehrere radiär verlaufende kleine dunkle Streifen, welche etwas prominirten, und weiter nach aussen noch 2 grössere rothe Flecke mit dunklen Rändern. Beim Blick nach oben-aussen wurde eine weisse mit Blut und Pigment bedeckte Stelle sichtbar, die vom Verf. als Chorioidealruptur angesprochen wird.

Die rothen Flecken entsprechen Rupturen der Retina, welche sich an den Rändern aufgerollt hat. Die rothe Farbe ist durch die freiliegende Chorioidea bedingt.

Der zweite Fall betraf einen 17jähr. Patienten, welcher einen heftigen Schlag gegen den linken oberen Orbitalrand erhalten hatte. An der Macula befand sich eine etwa $^3/_4$ P. D. lange querovale rothe Stelle, welche von einem schmalen trüben Streifen umsäumt wurde. Ausserdem geringe Trübung und einzelne gelbliche Striche in der Netzhaut. S = Finger zählen in 1 m. Relatives Ringskotom, relatives Skotom aussen und je ein absolutes Skotom oberhalb des blinden Flecks und des Fixirpunktes. 14 Tage später erschienen in der Nähe des rothen Flecks und auf demselben gelbliche, glänzende Pünktchen, welche aber wenig constant waren. Nach 6 Wochen betrug S = $^5/_{25}$. Von den Skotomen bestand nur noch ein kleines absolutes oberhalb des Fixirpunktes. Die ophthalmoskopische Beobachtung, dass der rothe Fleck etwas unterhalb der Mitte des Fundusbildes lag, konnte noch auf andre Weise functionell bestätigt werden. Wenn Patient in bekannter Weise das Bild des Gefässnetzes der Macula auf eine matte Scheibe projicirte, so sah er das feine Netzwerk nur unterhalb des Fixirpunktes, während oberhalb desselben eine wolkenartige Färbung auftrat.

---

9) **Ueber den Einfluss des Hals-Sympathicus auf das Auge,** von Dr. Georg Levinsohn in Berlin. (Aus dem physiologischen Institut der der Universität Berlin.)

Umfangreiche Untersuchungen, vorzugsweise an Affen, daneben an Kaninchen, Hunden und Katzen.

Der bekannte Symptomencomplex: Verkleinerung der Lidspalte, Verengerung der Pupille und Röthung der entsprechenden Gesichtshälfte, tritt nach Entfernung des obersten Halsganglion stärker hervor, als nach Durchschneidung des Sympathicus-Stammes. Bei einem Affen erhöhte die 4 Wochen nach der Resection des Sympathicus ausgeführte Exstirpation des Ganglions den Effect der ersten Operation. Dasselbe Resultat ergab sich bei einer Katze und einem Hunde. Das Ganglion beeinflusst daher das Auge unabhängig vom Halssympathicus.

Der Rückgang der Erscheinungen ist nach Exstirpation des Ganglion erheblicher, als nach Resection des Sympathicus.

Ist der Sympathicus resecirt, so ruft nur Elektrisirung des obereren Theils des Ganglion Pupillen-Erweiterung hervor, dagegen sind das periphere Ende des Nerven und der untere Abschnitt des Ganglions nicht erregbar. 5 Monate nach Sympathicus-Resection waren in dem Ganglion eines Affen die Zellen des unteren Zweidrittels verkleinert, die des oberen Drittels vergrössert. Dieser Teil bleibt in Folge der Verbindungen mit dem Cerebro-Spinalnerven functionsfähig.

Cocaïn ist ohne Wirkung, Eserin und Homatropin ist an der der Operation entsprechenden Seite weniger wirksam als an der gesunden. Homatropin lähmt den Sphincter; wenn dasselbe nach Ausschaltung des Sympathicus die Pupille nicht unerheblich erweitert, wie beobachtet wurde, so beweist das, dass der Dilatator pupillae trotz mangelnder Innervation die Functionsfähigkeit nicht ganz verliert. Die herabgesetzte Wirkung des Eserins kann nur auf Schwächung des Sphincters beruhen, der mit dem Hals-Sympathicus in keiner directen Beziehung steht. Eine Erklärung kann vorläufig nicht gegeben werden, die Thatsache, dass der Muskeltonus des Sphincter unter den gegebenen Verhältnissen herabgesetzt ist, steht aber fest.

Tiefe Narkose und deren Nachwirkung ruft bekanntlich paradoxe Pupillenerweiterung hervor.

Besonders bei Katzen erzeugt Curare auf der operirten Seite Pupillenerweiterung und Verschwinden der Nictitans. Bei der Asphyxie ist das Verhalten der Pupillen zugleich von dem Grade der allgemeinen Erschöpfung abhängig und daher wechselnd.

In Uebereinstimmung mit anderen Forschern fand Verf., dass der nach Ausrottung des obersten sympathischen Ganglion herabgesetzte intraoculare Druck sehr bald zur Norm zrückkehrt. Auch nach alleiniger Durchschneidung der „capitalen Ausläufer" des Ganglions unter Schonung der seitlichen Carotitisfäden zeigt sich die Einwirkung auf den intraocularen Druck.

Trophische Einflüsse traten nur bei einem Affen deutlich zu Tage. Nach Rasiren des Kopfes war das Haarwachsthum auf der operirten Seite viel energischer als auf der gesunden.

Sonstige Folgezustände der Ausschaltung des Sympathicus, wie Verkleinerung des vorderen Bulbusabschnitts, Verlängerung des Sphincters scheinen noch einer Nachprüfung zu bedürfen. Die Verlängerung des Sphincters würde der oben erwähnten Erschlaffung des Sphinctertonus entsprechen.

---

10) **Beitrag zur Kenntniss der Mycosis fungoides,** von Dr. Velhagen in Chemnitz.

Eine 72jähr. früher gesunde Frau erkrankte an lästigem Hautjucken, welches nach 5 Monaten nachliess. Um diese Zeit bildete sich eine Geschwulst am rechten äusseren Augenwinkel, die Thränen, Lichtscheu und Schmerzen verursachte und zur Diagnose „Dacryoadenitis" hätte führen können, wenn nicht in der Haut des Gesichts und des Stammes zahlreiche grössere und kleinere bewegliche Tumoren nebst Schwellungen der Lymphdrüsen vorhanden gewesen wären. Allgemeine Mattigkeit. Die Tumoren wachsen zum Theil bis zu Wallnussgrösse. Die Uebergangsfalten waren vorgewölbt, sulzig, glanzlos und leicht höckerig — ein eigenartiges Bild, wie man es sonst nicht beobachtet. Die Untersuchung excidirter Stücke führte zu keinem bestimmten Resultate, doch sprach sie mehr für Mycosis fungoides als für multiple Sarcome.

Unter Arsen-Gebrauch nahm zunächst die Zahl der Geschwülste nicht wesentlich zu, und wuchsen nur die kleineren etwas; später trat deutliche Abschwellung der Geschwülste und der Lymphdrüsen ein. Dagegen verschlechterte sich das Allgemeinbefinden sichtlich; Temperatur-Steigerung, Ohnmachten, dabei weiterer Schwund der Tumoren, so dass das Augenlid ganz abschwoll. 10 Wochen nach der ersten Vorstellung trat unter zunehmender Kachexie der Tod ein.

Die Section der inneren Organe ergab nichts, was besonders hervorgehoben zu werden verdiente. Die Hauttumoren lagen, wie auch Neisser beschreibt, unter der Cutis ohne scharfe Begrenzung gegen die Umgebung. Aus dem mikroskopischen Befunde ist besonders die ausserordentliche Polymorphie der Zellen bemerkenswerth. Spindelzellen fehlten. Bakterien waren nicht nachweisbar. Auch im subconjunctivalen Gewebe fiel die Polymorphie der Zellen auf. Die krankhaften Veränderungen standen in keinem Zusammenhange mit der äusseren Lidhaut.

Die eingehenden differentialdiagnostischen Erörterungen lassen sich nicht kurz zusammenfassen. Es handelt sich um ein noch wenig aufgeklärtes Gebiet der Pathologie, doch dürfte der seltene Fall als Mycosis fungoides aufzufassen sein.

Scheer.

II. Die ophthalmologische Klinik. 1902. Nr. 17—24.

1) **Ueber Protargol,** von Ruppel.

Die Vorzüge des Protargols dem Argent. nitr. gegenüber bestehen in seiner relativen Reizlosigkeit, seiner grösseren Tiefenwirkung bei gleichen antiseptischen Eigenschaften. Es wirkt niemals kaustisch oder verschorfend.

---

2) **Mittheilungen über Versuche mit neuen Heilmitteln (Nargol, Cuprol, Jequiritol, Adrenalin),** von Darier.

Die Versuche scheinen nur bei Jequiritol (Pannus) und Adrenalin einigermaassen ermuthigend ausgefallen zu sein.

---

3) **Ueber das Sehen farbiger Flecken im Gesichtsfeld,** von Levi.

Die betr., sonst im wesentlichen gesunde Patientin sieht plötzlich vor ihrem rechten Auge einen rothen Fleck, links ist die Erscheinung viel weniger ausgeprägt. Mit den sonst bestehenden hysterischen Beschwerden hängt der Zustand nicht zusammen und besteht fort nach völliger Heilung der letzteren. Alles spricht daher für eine anatomische Grundlage der Affection. Am wahrscheinlichsten ist ihr Sitz in der Retina zu suchen. Diese Annahme wird beinahe zur Gewissheit, wenn man die Beobachtung der Patientin berücksichtigt, dass die Grösse des farbigen Flecks von der Entfernung des Fixationsobjects in der Weise abhängt, dass, je weiter das Object entfernt ist, desto grösser der Fleck erscheint und umgekehrt.

Mit dem Augenspiegel war nichts nachzuweisen.

---

4) **Erfahrungen auf dem Gebiete der Unfall- und Invalidenversicherung,** von Peters.

---

5) **Ueber einen Fall von Atrophia nervi optici und Mikrophthalmus im Anschluss an eine Läsion des Sehnerven intra partum,** von Koppen.

Zweck des Aufsatzes ist auf die seltene Erscheinung hingewiesen, dass sich nach Zerreissung und Atrophie des Sehnerven (Zangengeburt) ein Mikrophthalmus entwickeln kann. Das Auge ist also zwar weiter gewachsen, aber im Wachsthum zurückgeblieben.

---

6) **Ein ophthalmologischer Rückblick,** von Jocqs.

Es handelt sich um ein Referat von interessanten Collegienheften aus dem Anfang des 19. Jahrhunderts. Die betreffenden Lehrer waren Boyer und Roux.

---

7) **Das Hyperjodöl in der ophthalmologischen Therapie,** von Bellancontre.

---

8) **Ein Fall von einseitigem und vorübergehendem Exophthalmus des linken Auges,** von Rutten.

Es handelt sich um einen Fall von Basedow'scher Krankheit.

---

9) **Collyrien in Oel-Lösung,** von Terson.

Gelobt wird namentlich die ölige Eserin-Lösung, da sie keine Veränderungen und Reizerscheinungen zeigt, wie die wässrige. Genaue Sterilisation ist unerlässlich. Die Asepsie hält sehr lange vor.

---

10) **Das neue Mydriaticum, Methylatropiniumbromid, ein Ersatzmittel für Homatropin und Euphthalmin,** von Darier.

In hoher Dosis (1—2 %) wirkt das Mittel auf Pupille und Accommodation wie Atropin. Mit schwachen Dosen (1 Tropfen einer $^1/_2$ % Lösung combinirt mit 1 % Cocaïnlösung) kann man fast maximale Mydriasis erzielen ohne wesentliche Beeinträchtigung der Accommodation.

1903. Nr. 1—4.

1) **Ein Fall von Angiosarcom der Karunkel,** von Königshöfer und Lepmann.

---

2) **Ist die Operation des Stares durch Depression eine zu rechtfertigende Operation?** von Sucker.

In Fällen, wo die Depression indicirt ist, ist die Zahl der Misserfolge nicht höher, ja sogar geringer als bei Extraction. Jedoch ist die Depression nur anzuwenden, wenn die Extraction absolut contraïndicirt ist.

---

3) **Casuistische Mittheilungen,** von Winselmann.

a) Zwei Fälle von subjectiven Farbenerscheinungen.
b) Ein Fall von progressiver Ophthalmoplegie.
c) Sonnenfinsterniss-Blendung.

Zum letzten Fall sei bemerkt, dass Pat. vor 3 Jahren ohne schützendes Glas eine Sonnenfinsterniss beobachtete. Sofort darauf stechender Schmerz in dem betr. Auge und starke Herabsetzung der S = Finger excentrisch. Absolutes centrales Skotom bei eingeschränktem Gesichtsfeld. In der Maculagegend ein erbsengrosser, dunkelbrauner Fleck.

---

4) **Akute Dacryoadenitis nach kleinen Jodkali-Gaben,** von Prioux.

---

5) **Ueber einen Fall von einseitiger, direct und indirect auslösbarer Lidschluss-Reaction der Pupille bei einseitiger angeborener Lähmung der äusseren, vom Oculomotorius versorgten Augenmuskeln,** von Sievers.

---

6) **Ueber die Verwendung des Adrenalins in der Augenheilkunde,** von Coppez.

Allein für sich verwandt, besitzt das Mittel wohl keinen besonderen Heilwerth. Seine therapeutisch nützliche Wirksamkeit entfaltet es indessen, wenn es im Verein mit andren Mitteln zur Anwendung gelangt. Er erhöht, allgemein gesagt, die Wirkung der verschiedenen Alkaloide.

---

7) **Bemerkungen zur Trachomfrage,** von Peters. (Vgl. S. 124.) Moll.

III. La clinique ophtalmologique. 1902. Nr. 19—24.

(Die aus der deutschen Ausgabe referirten Arbeiten blieben unerwähnt.)

1) **Congenitales Symblepharon mit Lidcolobom,** von Dujardin.

Verf. glaubt, dass eine intrauterine Erkrankung die Ursache der Missbildung ist. Welcher Art erstere gewesen, vermag man nicht festzustellen.

---

2) **Sarcom des linken Bulbus und der Orbita. Operation. Heilung,** von Rutten.

Die „Heilung" besteht 10 Monate.

---

3) **Metastatische Ophthalmie nach Typhus,** von Rutten.

Das Auge musste 2 Monate nach Ablauf des Typhus wegen plastischer Iridocyclitis enucleïrt werden. Eine bakteriologische Untersuchung hat nicht stattgefunden.

---

4) **Ueble Zufälle nach Jodkali-Gebrauch bei Augensyphilis,** von Abadie.

In zwei Fällen von Augensyphilis (Iridocyclitis) kam es unter Calomel-Injectionen und Jodkali zu einem glaucomatösen Zustand, der sich erst zurückbildete, als Jodkali fortgelassen wurde und intravenöse Einspritzungen von Cyanquecksilber an seine Stelle traten.

---

5) **Ueber Behandlung der Netzhaut-Ablösung,** von Jocqs.

---

6) **Ein Fall von sklerosirender, parenchymatöser Keratitis,** von Darier.

Wahrscheinlich war das Leiden tuberculöser Natur. Bemerkenswerthe Wirkung von Jequiritol auf die leucomatöse Hornhaut. Das zweite, frisch befallene Auge reagirte gut auf subconjunctivale Injectionen von Hetol (0,002 – 0,007).

---

7) **Ein Fall von Aktinomykose des rechten unteren Thränenröhrchens,** von Guibert.

---

8) **Bemerkung über den Gebrauch der elektrischen Wärme und des Dionin bei rheumatischen Affectionen,** von Maddox.

---

9) **Lufteinblasung in die Vorderkammer bei Iris- und Hornhaut-Tuberculose,** von Félix.

Punction der Vorderkammer mit einer Discissionsnadel, ohne Abfluss des Kammerwassers. Eingehen durch die gemachte Oeffnung mit einer Pravazspritze, welche zur Hälfte mit steriler Luft gefüllt ist. Aufsaugen des Kammerwassers und Einblasen der Luft, ohne den Druck des Auges zu erhöhen. Neben der Entleerung des Kammerwassers wirkt die Luft in erster Linie und zwar physikalisch und chemisch: durch Isolation der Tuberkel von ihrem umgebenden Nährmaterial und durch ihren Gehalt an Kohlensäure, welche baktericide Eigenschaften entwickelt.

1903. Nr. 1—4.

1) **Behandlung des Lid-Xanthelasma durch Elektrolyse,** von Villard und Bosc.

Benutzt wird die Kathode in Form einer Platin-Nadel. Der Strom hat 2—4 MA. Die Nadel wird sehr schräg in mehreren Sitzungen mehrmals eingestochen, bis sie von Schaum umgeben ist. Nöthigenfalls kann man vorher cocaïnisiren. Die Resultate sind dauernd und kosmetisch sehr gut. Substanzverlust ist ausgeschlossen.

---

2) **Neue Tendenzen der Therapie; Wichtigkeit der localen Behandlung,** von Bouchard.



Auszug aus einem Vortrage, der, auf dem Congress in Cairo gehalten, von allgemeinem medicinischen Interesse ist, ohne speciell ophthalmologischen Inhalt.

3) **Das Jequiritol,** von Coppez.

4) **Glaucom nach Aufregung** von Trousseau.

Vert. theilt mehrere Fälle mit, in denen nach starker Nervenerregung akutes Glaucom auftrat oder bei bestehender Disposition hierzu ein Anfall ausgelöst wurde.

5) **Behandlung der frischen Totalstaphylome der Hornhaut durch Linsen-Extraction,** von Constantinesco.

Die druckvermindernde Wirkung der Linsen-Extraction hat in mehreren Fällen von frischem Staphylom nach Hornhautperforation den Process zum Stillstand kommen lassen und die Form des Auges fast normal erhalten.

6) **Basedow'sche Krankheit; Resection des Halssympathicus; Tod,** von Deshusses.

7) **Doppelseitige Ophthalmoplegia interna bei hereditärer Syphilis,** von Cruchaudeau.

Der Fall gleicht im Wesentlichen den Lähmungen, welche durch acquirirte Lues bedingt werden. Nach 24 Sublimat-Injectionen konnte deutliche Besserung constatirt werden, nur blieb die eine Pupille grösser, als die andre. Der Patient war ein 10jähriger Knabe. Jedenfalls handelt es sich um ein sehr seltenes Vorkommniss, wie aus der Literatur hervorgeht.

8) **Totale periphere Ophthalmoplegie bei Zungen-Krebs.**

Die Lähmung kam durch Compression der Nerven an der Basis in Folge von Metastasen zu Stande. Moll.

IV. Revue générale d'ophtalmologie. 1902. Nr. 9—12. 1903. Nr. 1—2.

1) **Nachruf auf E. Meyer,** von Dor.

2) **Trauma und Keratokonus,** von Kopff.

Der Fall ist dadurch interessant, weil Verf. die Entwicklung des Keratokonus an einem früher ganz gesunden Auge im Laufe der Jahre beobachtet hat. Das Trauma bestand in einem Faustschlag. Das andre Auge änderte sich weder in seiner Refraction, noch in seiner Form.

3) **Ein Fall von congenitaler Ophthalmoplegie,** von Péchin.

Es handelte sich um eine Ophthalmoplegia externa, bilateralis, totalis, incompleta. Letzteres deshalb, weil die Ptosis nicht vollständig ist. Anamnese negativ. Die Lähmung wurde erst im 15. Lebensjahre entdeckt, trotzdem hält sie Verf. für congenital.

4) **Radicalkur der Dacryocystitis durch Exstirpation des Thränensackes,** von Rollet.

5) **Bemerkungen über die Granulose in Aegypten**, von Baudry.

Eine specifisch „ägyptische" Augenkrankheit existirt nicht. Man hat diesen Namen fälschlich den mit Katarrh oder Eiterfluss der Conjunctiva complicirten Trachom beigelegt. Denn histologisch und klinisch ist das ägyptische Trachom mit dem europäischen identisch. Die starke Ausbreitung in Aegypten wird durch klimatische und hygienische Verhältnisse erklärt. Die Besserung der letzteren hat der Krankheit bereits Abbruch gethan. Verf. spricht sich für Isolations-Krankenhäuser für Trachomatöse aus.

6) **Untersuchung der Pupille**, von Coppez.

Vgl. das Referat aus Archives d'Ophtalmologie S. 115 dieses Heftes.

7) **Lymphadenom der Orbita**, von Rollet. Moll.

V. Recueil d'ophtalmologie. 1902. October—December.

1) **Embolie der Netzhaut-Arterie durch Arteriosklerose**, von Galezowski.

Nicht beendet.

2) **Strabismus convergens der Presbyopen oder functionelle Diplopie**, von Remy.

Die Erklärung der Erscheinung ist unter sonst gleichen Umständen dieselbe wie beim Strabismus hypermetropicus jugendlicher Individuen.

3) **Klinische Vorlesung über Glaucom**, von Zimmermann.

Verf. sieht den Grund des Glaucoms in einer Gleichgewichtsstörung zwischen Augen- und Blutdruck. Sinkt letzterer, so kommt es durch verschiedene zum Theil mechanische Ursachen zur Steigerung des ersteren. Verf. schlägt infolgedessen vor statt der Mittel zur Herabsetzung des Augendrucks solche zur Hebung des Blutdrucks anzuwenden. Seine praktischen Erfahrungen mit Strophantus und Adonis vernalis lauten günstig.

4) **Simulation der Diplopie**, von Remy.

5) **Die Bedingungen, welche die Schüler der Militärschulen bezüglich der Sehschärfe zu erfüllen haben**, von Martin.

1903. Januar.

1) **Nachruf auf Panas**, von Galezowski.

2) **Permanenter Blepharospasmus hystero-traumatischen Ursprungs**, von Delamare und Conor.

Der Patient hatte früher schon einmal nach einem leichten Trauma einen linksseitigen Blepharospasmus, der bald verschwand. Jetzt besteht der gleiche Zustand auf demselben Auge nach leichter Fremdkörperreizung. Gesichtsfeld beiderseits eingeengt. Keine Druckpunkte. Pharynx-Reflex nicht auszulösen, zahlreiche anästhetische Zonen mit Hauptbetheiligung der linken Seite. Ueber den weiteren Verlauf ist nichts mitgetheilt. Moll.

VI. Archives d'ophtalmologie. 1902. October—December.

1) **Embolie und Thrombose der Centralgefässe der Netzhaut**, von Panas.

Bemerkenswerth ist das Referat über einen Fall von doppelseitiger

Embolie bei einem alten arteriosklerotischen Mann, der innerhalb von drei Minuten beide Augen verlor.

In dem therapeutischen Theil wird der Massage keine Erwähnung gethan.

2) **Amaurose und Amblyopie durch elektrische Entladung**, von Panas.

Die Wirkung des elektrischen Stromes, namentlich des Blitzes, auf das Auge ist sehr verschieden. Vorherrschend sind zunächst die Reizerscheinungen: Röthe der Lider, Hyperämie der Bindehaut, seltener Hornhautinfiltrate, Erweiterung der Pupille, Blutüberfüllung der Netzhaut, Photophobie und Photopsie, Orbitalschmerz. Das Gesichtsfeld ist concentrisch eingeengt. Letzteres stellt sich in günstig verlaufenden Fällen wieder in normaler Weise her, in ungünstigen kommt es zur definitiven Amaurose und Abblassung der Papillen. Therapeutisch kommen absolute Ruhe im Dunkelzimmer sowie Strychnin-Injectionen in Betracht.

3) **Lidplastik durch Brückenlappen**, von Badal.

4) **Frühjahrskatarrh**, von Demicheri.

Verf. beobachtet die Affection in Montevideo in 0,34 % der Fälle. Er hat in allen Fällen durch Calomel und weisse Präcipitalsalbe Besserung erreicht.

5) **Congenitale Ptosis**, von Panas.

6) **Gutartige Neubildungen am Lidrande**, von Panas.

7) **Prognose der Augen-Affectionen nach elektrischen Entladungen**, von Terrien.

Nicht die Stärke der functionellen Störungen bei Beginn des Leidens, sondern ihre Persistenz ist ausschlaggebend für die Prognose. So giebt eine auch nur wenig geringere als normale Sehschärfe und ein mehr oder weniger eingeschränktes Gesichtsfeld, wenn beide Aufnahmen stationär bleiben, eine viel schlechtere Prognose, als eine noch so stark herabgesetzte Sehschärfe bei Beginn der Affection. Von übler Vorbedeutung sind im Allgemeinen Schmerzen bei Druck auf das Auge. — Endlich darf man nicht vergessen, dass in einigen Fällen sich der Zustand der traumatischen Neurose entwickelt, der seinerseits wieder zu den mannigfachsten Störungen Anlass geben kann.

8) **Oelcysten des Orbitalrandes**, von Panas.

Die nach ihrem Inhalt so genannten Cysten gehören zur Classe der Dermoide.

9) **Syphilis der Thränenwege**, von Panas.

10) **Syphilis der Thränendrüse**, von de Lapersonne.

In beiden Arbeiten wird im Anschluss an eigene Fälle aus der Literatur nachgewiesen, dass die tertiäre Syphilis der Thränendrüse durchaus nicht so selten ist, wie allgemein angenommen wird.

11) **Trachom und eitrige Ophthalmie**, von Jacovidès.

Nicht beendet.



1903. Januar—Februar.

1) **Asepsis und Prophylaxe in der Ophthalmologie,** von Panas.

Der Schwanen-Gesang dieses hervorragenden Ophthalmo-Chirurgen.

2) **Die Chirurgie der Augenmuskel-Lähmungen,** von Landolt.

Das Princip der Behandlung muss sein: die Wirkungsweise des geschwächten Muskels zu heben und nicht seinen Antagonisten zu schwächen. In diesem Sinne haben die Beobachtungen des Verf.'s und seine Messungen vor und nach der Operation (Grad der Abweichung und der Diplopie, monoculare und binoculare Projection, Excursionsfeld, Breite der Convergenz) ergeben, dass die Vorlagerung die angezeigte Operation bei Lähmung eines Augenmuskels ist. Bei leichter und mittlerer Parese genügt sie allein, um normale Function wieder herzustellen. In schweren Fällen kann eine grössere oder kleinere Resection des Muskels damit combinirt werden.

Genügt auch dieses Verfahren noch nicht, so kann der homonyme Muskel des andren Auges vorgelagert werden.

3) **Histologie und Pathogenese eines Falles von Mikrophthalmus,** von Monthus und Opin.

4) **Trachom und Ophthalmia purulenta in Aegypten,** von Jacovidès.

Nicht beendet.

5) **Nachruf auf Panas,** von de Lapersonne.

6) **Untersuchung der Pupille,** von Coppez.

Es handle sich um einen Fall von ungleichen Pupillen. Man träufele einen Tropfen einer 2 % Cocaïnlösung in das Auge mit weiterer Pupille, warte einige Zeit und messe den Grad der künstlichen Erweiterung. Ist diese gleich Null, so handelt es sich um eine Mydriasis durch Reizung des Dilatators. Denn es ist in der That einleuchtend, dass, wenn bereits eine Dilatator-Reizung bestand, das Cocaïn, welches in dem gleichen Sinne wirkt, keinen erhöhenden Effect haben kann.

Ist jedoch die Cocaïnwirkung eine beträchtliche, so dass z. B. die Iris fast unsichtbar wird, so hat die zu Grunde liegende Mydriasis ihre Ursache in einer Oculomotorius-Lähmung. In diesem Falle bewahrt nämlich das Cocaïn seine mydriatische Kraft, und der Spasmus des Dilatators, den es hervorruft, führt bei der bestehenden Lähmung des Sphincter eine maximale Mydriasis herbei.

Für das Auge mit engerer Pupille giebt das Cocaïn kein sicheres Resultat. Hier kommt Atropin in $^1/_2$ % Lösung zur Anwendung.

Träufelt man Atropin in das Auge mit engerer Pupille und erhält man nur eine geringe Erweiterung, so hängt die Miosis von Sympathicus-Lähmung ab. Die Atropin-Lähmung des Sphincters hält sich mit der bestehenden Dilatator-Lähmung in diesem Falle das ungefähre Gleichgewicht, und es tritt nur eine geringe Erweiterung ein. Dies gilt z. B. für tabische Miosis.

Beobachtet man dagegen eine starke Erweiterung, so hing die Miosis von einem Spasmus ab, wie leicht verständlich.

7) **Regeneration des Glaskörpers,** von Nacmers. Moll.

VII. Annales d'oculistique. 1902. October—December.

1) **Ein Fall von congenitaler eitriger Augen-Entzündung**, von Armaignac.

Das Kind wurde mit geschwollenen und gerötheten Lidern geboren. Eine Stunde später deutliche Blennorrhöe, Hornhäute weisslich verfärbt. Dauer der Geburt etwa 2 Stunden. Es besteht eitriger Scheidenausfluss. Verf. neigt der Ansicht zu, dass der Fötus auf dem Blutwege inficirt worden war.

2) **Reclination der Cataract; Methode und Beobachtungen**, von Bourgeois.

In den sehr seltenen Fällen, in denen statt der Extraction die Nieder drückung der getrübten Linse angezeigt ist, macht Verf. eine präparatorische Iridectomie[1] und erreicht damit bessere Dauererfolge als bisher.

3) **Ein Fall von essentieller Ophthalmomalacie**, von Lor.

4) **Traumatische Lähmung beider Obliqui superiores**, von Demicheri.

Der Fall bildet ein Unicum. Veranlassung der Lähmung war ein Sturz aus dem Fenster.

5) **Behandlung des Flimmerskotoms**, von Capauner.

Verf. empfiehlt die Augenmassage. Zur Erklärung seiner therapeutischen Effecte verlegt er den Sitz des Leidens nicht, wie die meisten Autoren, in das Occipitalhirn, sondern in Theile des Sehorgans, die ihr Blut aus der Carotis interna beziehen.

6) **Zur Exstirpation des Thränensacks**, von Salva.

7) **Behandlung der Myopie**, von Liebreich.

8) **Bemerkungen über die Bindehaut-Wucherungen bei Frühjahrskatarrh**, von Terson.

Selten sind die pericornealen und tarsalen Wucherungen von gleichem Volumen. Meist sind die einen stärker entwickelt als die andren.

In dem untersuchten Falle zeigten die pericornealen Knötchen ein vielfach geschichtetes Epithel ohne tiefere Invaginationen und ohne eigentliche Basalmembran. Das darunter liegende Gewebe zeigte einige vermehrte Blut- und Lymphgefässe und bestand zum grössten Theile aus ziemlich straffem Bindegewebe, das an Zellen sehr arm war.

Die tarsale Vegetation bestand gleichfalls aus Bindegewebe, das aber bei Weitem stärker mit Rundzellen infiltrirt war. Das Epithel war weniger dick.

9) **Ein neuer Augenmuskel**, von Nicolai.

Im Anschluss an eine auf dem internationalen Congress in Utrecht 1899 gemachte Mittheilung giebt Verf. hier eine genauere Beschreibung des von ihm sog. Musculus papillae optici. Derselbe besteht angeblich aus glatten Muskelzellen und umschliesst den Sehnervenkopf. Er besteht aus einer circulären, einer radiären und einer longitudinalen Faserung. Ausser bei zahlreichen Thieren findet er sich auch beim Menschen. Die musculöse Structur des in Rede stehenden Gewebes folgert Verf. hauptsächlich aus der Farb-Reaction bei der Färbung nach van Gieson.

Genauere Angaben finden sich in der Erklärung der beigegebenen Zeichnungen.

[1] Wenn Pupillenbildung möglich, ist Niederdrückung unnöthig. H.

10) **Einseitige äussere oder innere Ophthalmoplegie nach Basis-Verletzung,** von Ferron.

11) **Tabaks-Amblyopie,** von Gallier.
Nächst der Abstinenz leistet als wichtigster Heilfactor Pilocarpin das beste in der Therapie der Tabaks-Amblyopie.

12) **Malignes Pterygium, durch Recidive Blindheit herbeiführend,** von Gonin.

13) **Anatomische Untersuchung eines Falles von Retinitis pigmentosa mit Ringskotom,** von Gonin.
Die Netzhaut-Veränderungen bestehen in folgenden 3 Processen:
1. Progressive Atrophie der sensorischen Elemente, beginnend in den äusseren Schichten. Erst spät wird die Schicht der Ganglienzellen und Nervenfasern afficirt.
2. Sklerose der Netzhautgefässe, welche in den degenerirten Theilen der Netzhaut zur Obliteration der secundären Aeste führt.
3. Pigment-Infiltration namentlich in den atrophischen äusseren Lagen.

14) **Ueber die relative Häufigkeit der verschiedenen akuten Bindehaut-Infectionen in Alexandria,** von Lakah und Khouri.
Die Untersuchungen erstreckten sich im Wesentlichen auf die durch den Weeks'schen Bacillus bedingte Conjunctivitis und die Blennorrhöe. Beide Leiden steigen während der heissen Monate (Mai bis October) stark an. Die landläufige Meinung, dass das Steigen des Nils von Einfluss sei, scheint nicht unbedingt richtig zu sein, da die Fälle sich schon lange vor diesem Zeitpunkt zu mehren anfangen.

15) **Einfluss des Schlafes auf Augenleiden,** von de Micas.

16) **Bemerkung über das Trachom jugendlicher Individuen,** von Morax und Lakah.
Weicht in nichts von dem bekannten Bilde der granulösen Conjunctivitis ab.

1903. Januar—Februar.

1) **Perithelialsarcom der Iris mit Einbeziehung des Ciliarkörpers,** von Rogman. Genau beschriebener Fall von einer 38jähr. Frau, die durch Enucleation dauernd geheilt wurde.

2) **Ligatur der Kapsel bei der Schiel-Operation,** von Trousseau.

3) **Nachruf auf Panas.**

4) **Experimentelle Studie über das Sehen der Astigmatiker,** von Sulzer.

5) **Die Diagnose der intravaginalen Opticushämorrhagien,** von Gonin.
Findet sich in einem blinden Auge eine milchige Trübung der papillo-macularen Gegend mit Ischämie der Netzhautarterien, so darf man nicht ohne Weiteres auf einen Bluterguss in den Sehnerven oder seine Scheiden schliessen. Ebenso wenig sind Hämorrhagien am Rande der Papille oder im Glaskörper pathognomonisch für einen Bluterguss in den retrobulbären Theil des Opticus;



andrerseits kann die Opticusblutung bestehen, ohne das geringste ophthalmoskopische Symptom zu machen.

6) **Transparente Cysten der Lider,** von Ahlstrom.

Es handelt sich um grosse Retentionscysten am äusseren Lidwinkel, welche zu den modificirten Schweissdrüsen in Beziehung stehen.

7) **Accommodations- und Gaumensegel-Lähmung nach Mumps,** von Mandonnet.

Der Fall gleicht einer diphtherischen Lähmung. Moll.

VIII. The ophthalmic record. 1902. September.

1) **Subconjunctivale Entzündungen,** von H. Gradle.

Als „subconjunctivale Entzündung" bezeichnet Verf. eine nicht sehr seltene, fleckförmige, das subconjunctivale Gewebe betreffende Entzündung, die der Episkleritis nicht ganz identisch ist. Die entzündlichen Herde sind meist nach innen oder aussen von der Hornhaut gelegen und durch eine entzündungsfreie Zone von ihr getrennt; meistens besteht nur ein einziger solcher Fleck. Dieser ist zum Unterschied von der Episkleritis oberflächlicher gelegen, nicht knötchenförmig und hinterlässt keine Verfärbung. Uebergangsformen kommen allerdings vor. Verf. beobachtete die subconjunctivalen Entzündungen bei Kindern im Verlaufe phlyctenulärer Ophthalmien, bei Erwachsnen als Residuen acuter Bindehaut-Entzündungen.

2) **Bericht über einige interessante Fälle,** von F. Suker.

1. Hornhautfistel mit Hernie der Iris und Conjunctivalcyste, die mit der vorderen Kammer in Verbindung steht.

2. 30 Jahre lang bestehende Luxation der Linse in den Glaskörper auf dem einen Auge; auf dem andren Neuritis optica mit folgender Atrophie: beide Affectionen sind die Folge leichter Unfälle.

3. Parese des linken Abducens und Strabismus convergens des rechten Auges als hysterische (?) Symptome bei einem 70jährigen Manne.

3) **Linsentrübungen und Cataract, die durch nicht operative Behandlung geheilt, bezw. gebessert wurden,** von Würdemann.

Bericht über 3 Fälle, wo bei relativ jungen Individuen Linsentrübungen durch medicamentöse Behandlung wesentlich gebessert wurden; in allen drei Fällen bestand daneben Chorioiditis.

4) **Ueber die Confusion in den verschiedenartigen Methoden der Bezeichnung und Anwendungsweise der Prismen,** von L. Howe.

5) **Tätowirung der Hornhaut,** von L. Borsch.

October.

1) **Aetiologie und Behandlung des Glaucoms,** von Prof. Schoen.

2) **Die neue chirurgische Behandlung des Glaucoms,** von Henry la Motte.

Bericht über 2 Fälle von Glaucom, die durch Resection des oberen Cervical-Ganglion geheilt wurden; in einem Falle einseitig, im zweiten doppel-

seitig. Verf. glaubt, der genannten Operation die erste (?) Stelle in der operativen Behandlung des Glaucom zusprechen zu müssen.

November.

1) **Bericht über einen Fall von Spontan-Perforation der Hornhaut im Centrum einer länger als 6 Jahre bestehenden Macula. Vernarbung der Perforation erst nach 20 Tagen,** von C. A. Veasey.

Die Perforation erfolgte ohne jede nachweisbare Ursache und wird vom Verf. auf eine allmählich zunehmende, durch einen degenerativen Process bedingte Verdünnung des Hornhaut- bezw. Narbengewebes zurückgeführt.

---

2) **Eine einfache Methode zur Bestimmung des Grades der Schielablenkung,** von Black.

Beschreibung eines Apparates.

---

3) **Die Correction der Myopie,** von A. C. Friedmann.

Verf. glaubt, dass die wenigen und nicht sehr umfangreichen Statistiken, aus denen die Vorzüge der Vollcorrection abgeleitet wurden, noch nicht genügen, die bisher gültigen Regeln der Myopie-Behandlung ohne Weiteres zu beseitigen. Es seien noch weitere Erfahrungen nöthig.

---

4) **Die Vollcorrection der Myopie,** von Jackson.

Verf. spricht sich auf Grund einer Statistik von 35 Augen für die Vollcorrection der Myopie aus.

---

5) **Keratitis aspergillina,** von Ellet.

December.

1) **Unterbindungspincetten (hemostatic forceps) für den Gebrauch in der Orbita,** von Howe.

---

2) **Bericht über 3 Fälle von angeborenen, punktförmigen Linsentrübungen,** von Parsons.

---

3) **Heterophorie,** von M. Black.

Bericht über 7 Fälle von Störung des Muskelgleichgewichts. In 6 Fällen war eine Tenotomie nöthig, während in dem 7. allein durch die corrigirenden Gläser, Uebungen und Behandlung mit dem faradischen Strom alle Beschwerden beseitigt wurden.

---

4) **Ein Fall von Aderhautruptur mit glaucomatösen Symptomen,** von F. Hansell.

---

5) **Ueber den Gebrauch grosser Dosen von Natr. Salicyl. und einen Versuch zur Erklärung seiner Wirkungsweise,** von Gifford.

---

6) **Ueber die Nothwendigkeit des Gebrauchs bestimmter Farbenbezeichnungen bei der Prüfung der Farbenblindheit,** von Edridge-Green.

Loeser.

IX. The Ophthalmic Review. 1902. November.

1) **Zwei Fälle von indirecter Schussverletzung des Auges,** von Thomas Yarr.

Vgl. oben S. 101 (70. Jahresversammlung der Brit. med. assoc.).

2) **Eine histologische Studie über die Linsen eines gehängten Verbrechers,** von Charles A. Oliver.

December.

1) **Ablösung des Corneal-Epithels,** von Menzies.

Vgl. oben S. 102 (70. Jahresversammlung der Brit. med. assoc.).

2) **Eine wenig bekannte Methode zur Prüfung der Oberfläche und Krümmung der Hornhaut,** von Sydney Stephenson.

Bei der Untersuchung mit dem kleinen Concav-Spiegel und einer 20 D-Linse wird ein deutliches helles Bild mit kreisförmiger Begrenzung beobachtet, das dem von der Hornhaut reflectirten Bilde des Spiegelrandes entspricht. Das Verhalten dieses Lichtreflexes ist für den Verf. seit langen Jahren ein einfaches und zuverlässiges Kriterium für die Beurtheilung der Oberfläche und Krümmung der Hornhaut.

Januar 1903.

1) **Angeborener Defect der Abduction, verbunden mit Retraction des Augapfels bei der Adduction,** von Jameson Evans.

Mittheilung zweier Fälle, die die genannte Anomalie darbieten. Es handelte sich beide Male um das linke Auge: beim Blick nach rechts Zurücksinken des Bulbus in die Orbita mit Verengerung der Lidspalte, bei Linkswendung Stehenbleiben des linken Bulbus etwa in der Mittellinie mit deutlichem Hervortreten und Erweiterung der Lidspalte.

2) **Ein Fall von Gliom der Netzhaut, ein Hypopyon vortäuschend,** von A. Jessop.

Das hauptsächlichste Interesse des sehr ausführlich mitgetheilten Falles besteht darin, dass die ein Hypopyon vortäuschende Masse in der vorderen Kammer aus Tumor-Zellen zusammengesetzt war, wie sie auch den Uvealtractus von hinten her infiltrirt hatten. Loeser.

X. Journal of eye, ear and throat diseases. 1902. September—October.

Die Anwendungsweise des Protargols, von A. C. Barnes.

Verf. wendet das Protargol bei eitriger Conjunctivitis und Blennorrhöe neonatorum in 25 $^0/_0$, bei gonorrhoischer Conjunctivitis der Erwachsenen in 25—50 $^0/_0$, bei einfacher catarrhalischer Conjunctivitis in 5—10—25 $^0/_0$ Lösung an. Der grösste Theil der Arbeit betrifft die Anwendung des Protargols in der nicht augenärztlichen Praxis. Loeser.

XI. The American Journal of Ophthalmology. 1902. August.

1) **Klinische Mittheilungen,** von C. D. Wescott.

Bericht über einen 40jährigen Mann, bei dem ein vor 11 Jahren durch Trauma erblindetes Auge nach 10 Jahren zu einer sympathischen Entzündung des zweiten Auges führte mit Ausgang in Erblindung; das verletzte Auge befand sich in ganz reizlosem Zustand. Verf. meint, dass alle durch Trauma

erblindeten Augen entfernt werden müssten, auch wenn sie einen dauernd reizlosen Zustand zeigen.

Dasselbe gilt für solche Augen, bei denen der Verdacht eines intrabulbären Tumors besteht. 2 Krankengeschichten dieser Art werden angefügt.

---

2) **Syphilitische Augenkrankheiten,** von Randolph Brunson.

---

3) **Kritische Bemerkungen über die Methoden der Abschätzung der Erwerbs-Beeinträchtigung durch Augen-Verletzungen,** von H. V. Würdemann.

September.

1) **Der gegenwärtige Stand unsrer Kenntnisse über die sog. partiellen oder graduirten Tenotomien und die Störungen des Muskel-Gleichgewichts,** von E. Bolburn.

Kurzes Referat eines im April 1902 in der Versammlung der Western Ophthalmic and Oto-Laryngologic Association gehaltenen Vortrags.

---

2) **Durchschneidung und Resection der Mm. recti zur Erzielung eines cosmetischen Effectes in Fällen, wo Tenotomie und Vorlagerung die Schielstellung nicht beseitigten,** von A. E. Prince.

Bericht über 7 Fälle hochgradigsten Strabismus (zum Theil paralytischen, zum Theil durch Uebercorrection entstandenen), die auf die genannte Weise beseitigt wurden.

October.

1) **Einige Bemerkungen über Argyrol** (silver vitelline), von Ad. Alt.

Verf. empfiehlt das Argyrol in 5 % Lösung, nachdem er in einer Anzahl von Fällen subacuter Conjunctivitis und Trachom gute Erfolge damit erzielt hat.

---

2) **Retinitis albuminurica gravidarum,** von Dr. S. A. Ayres.

Mittheilung dreier Fälle. Verf. empfiehlt eine regelmässige Urin-Untersuchung bei schwangeren Frauen, besonders auch eine Berücksichtigung der Urin-Menge.

Bei einer wohlausgebildeten Neuroretinitis in den ersten Monaten der Schwangerschaft, bis zum Ende des 6. Monats, sei die Prognose für das Sehvermögen ungünstig. Wenn die Netzhaut-Erkrankung erst in den letzten 3 Monaten eintritt, müsse unter entsprechender innerer und hygienischer Behandlung der Eintritt der Reife der Frucht abgewartet werden.

Das Auftreten von Krämpfen mit Netzhaut-Erkrankung ist eine Indication zur Unterbrechung der Schwangerschaft.

November.

1) **Eine dünne, fixirte, wahrscheinlich angeborene Membran, die von der Netzhaut in den Glaskörper vordringt und die Sehnervenpapille überdeckt,** von Swan M. Burnett.

Im Uebrigen war das Auge normal. Das Gesichtsfeld war temporal etwas eingeschränkt, der blinde Fleck etwas vergrössert (10^0 im Durchmesser).



2) **Die latenten Störungen des Muskel-Gleichgewichts und die durch sie indicirte Behandlung,** von Ed. Jackson.

Unter 1000 Fällen seiner Privat-Praxis fand Verf. in 714 Fällen Störungen des Muskel-Gleichgewichts; in 287 von ihnen war keinerlei Behandlung nöthig. In mehr als 50 % bestand ein Uebergewicht des Rectus internus, meistens bei Hypermetropie, während der externus bei Myopie überwog; nur in seltenen Fällen war dieses Verhältniss vertauscht.

In der Mehrzahl der Fälle führt die Correction der vorliegenden Refractions-Anomalie zum Ziele, zuweilen in Combination mit Prismen, nur in wenigen waren Operationen nöthig.

---

3) **Ein Fall, der den Werth der Radioskopie in der Augenheilkunde zeigt,** von Frank L. Henderson.

Nachweis eines Kupfersplitters, der erfolgreich entfernt wurde.

---

4) **Die Verhütung der Blennorrhöe der Neugeborenen durch das Credé'sche Verfahren,** von Prof. G. Leopold.

Uebersetzung der in der Berliner klin. Wochenschrift, 1902, Nr. 33 erschienenen Arbeit. (Vgl. dieses Centralblatt, Februar 1903, S. 63.)

December.

1) **Ein Fall von Epitheliom der Conjunctiva. Excision. Viele Recidive, aber schliesslich Heilung,** von Charles Kipp.

Betrifft eine 26jährige Frau, bei der ein seit dem 8. Lebensjahre bestehendes Epitheliom der Conjunctiva vor 6 Jahren zum ersten Male entfernt worden war. Mehrfache Recidive, das letzte nach 3jähriger Pause, das durch Cauterisation dauernd beseitigt wurde. Eine von Alt ausgeführte, durch 4 Abbildungen erläuterte mikroskopische Untersuchung bestätigt die Diagnose „Epitheliom der Conjunctiva".

---

2) **Zwei Fälle von angeborenen Orbitaltumoren,** von Adolf Alt.

In dem einen handelte es sich — bei einem 6 Monate alten Kinde — um eine Dermoidcyste, im zweiten — bei einem 4 Monate alten — um eine Teleangiectasie der Orbita.

XII. Proceedings American Philosophical society. XLI. Nr. 169.

Blindheit in Folge congenitaler Schädel-Missbildung, von Charles Oliver.

Verf. theilt 2 Fälle mit. Der erste betrifft einen 60jährigen Ungar, der zweite einen 35jährigen Deutschen. Die eigenartigen Schädel-Missbildungen werden durch Photographien veranschaulicht. Loeser.

Vermischtes.

1) Ophthalmologische Gesellschaft Heidelberg 1903. Da die Feier des 100jährigen Jubiläums der Erneuerung der Universität Heidelberg auf die erste Augustwoche verlegt ist, so findet nach Beschluss des Ausschusses die diesjährige Zusammenkunft in Heidelberg am 14., 15. und 16. September statt.

Vorträge und Demonstrationen bittet man bis spätestens den 30. Juni bei dem Unterzeichneten anzumelden.

Jena, April 1903. Prof. A. Wagenmann,
ständiger Schriftführer der Ophthalm. Gesellschaft.

2) Dr. S. Klein ist zum Professor der Augenheilkunde an der k. k. Universität zu Wien ernannt worden.

3) Nachtrag zur Original-Mittheilung: Ueber den Werth der Credéschen Silbertherapie für die Behandlung von Augenkrankheiten. (Februarheft.)

Bezüglich meiner Bemerkung über die Kupfercitrolsalbe bei nicht trachomatösen, folliculären Bindehauterkrankungen ist darauf hinzuweisen, dass nach den in der Literaturangabe angeführten Mittheilungen von F. R. v. Arlt das Trachom das eigentliche Feld für die Kupfercitrolbehandlung bildet, wie es auch des Weiteren hervorgeht aus seiner Mittheilung: Ueber die Anwendung von Cupr. citricum bei Trachom (Märzheft 1902 des Centralblattes), ferner aus Emil Bock's Veröffentlichung: Trachom und Cuprocitrol (v. Arlt) in der Wochenschrift für Therapie und Hygiene VI. Jahrg. Nr. 20 und 21, worin Bock specialisirend Trachom in vorgeschrittenen Fällen mit beginnender Narbenbildung in der Bindehaut als besonders geeignet für die Kupfercitrolbehandlung bezeichnet. Marine-Oberstabsarzt Dr. Paul Meyer.

Bibliographie.

1) Von der Operation des Altersstars. Ein Rückblick, von Prof. W. Manz. (Münchner med. Wochenschr. 1903. Nr. 2. S 49. Nr. 3. S. 112.) In interessanter und fesselnder Abhandlung beschreibt Verf. die verschiedenen Phasen, die die Operation des Altersstars von der Reclination bis zur Extraction mit runder Pupille durchgemacht hat, die wichtigsten Veränderungen werden kritisch beleuchtet, und aus dem reichen Absatz seiner 40jährigen Praxis giebt Verf. lehrreiche Beispiele. Die guten Erfolge in der Gegenwart im Vergleich zu denen in der Anfangsperiode der Star-Operation verdanken wir einerseits der Technik der Operation, in erster Linie dem Graefe'schen Starmesser, zum grössten Theil aber der Vorbereitung und Nachbehandlung, überhaupt der Anwendung der Asepsie.

2) Ueber Cataracta zonularis nach dem Material der Klinik, von Leopold Schliess. (Inaug.-Dissert. Tübingen 1902.) Unter den 178 Fällen von Cataracta zonularis, die in der Tübinger Augenklinik beobachtet wurden, fanden sich in 59 % sichere Zeichen von Rhachitis. Hereditäre Momente spielen beim Schichtstar, nach des Verf.'s Ansicht, zweifellos eine Rolle, insofern bei Verwandten angeborene Starformen vorkamen. Consanguinität der Eltern und angeborene Lues liess sich in keinem Fall nachweisen. Myopie wurde in 23,6 %, Hyperopie in 11,2 % gefunden.

3) Beitrag zur Casuistik der Ectopia lentis congenita, von Leo Elsa. (Inaug.-Dissert. Tübingen 1902). Zusammenstellung von 22 Fällen mit Ectopia lentis congenita, die in der Tübinger Augenklinik beobachtet wurden.

4) Drei Fälle von präretinaler Blutung, von Gustav Böger. (Inaug.-Dissert. Tübingen 1903.) Die drei typischen Fälle von prärentinaler Blutung wurden in der Tübinger Augenklinik bei einem 27 und 12 Jahre alten Mädchen und bei einem 30jährigen Arbeiter beobachtet.

5) Ulcère trophique de la cornée (kératite neuro-paralytique), par E. Berger et Robert Loewy. (Gazette des hôpitaux. 1903. Nr. 4.) Die Arbeit ist eine ausführliche Abhandlung über Keratitis neuro-paralytica mit genauer Literaturangabe. Sie zerfällt in 9 Abschnitte, die zum Gegenstande haben: I. Die Theorien der Keratitis neuro-paralytica, II. Aetiologie, III. Symptomatologie, IV. Begleiterscheinungen, V. Klinischer Verlauf, VI. Physiologische Pathologie, VII. Diagnose, VIII. Prognose, IX. Therapie.

6) Sur un cas d'ulcère trophique de la cornée (kératite neuroparalytique), par E. Berger. (Gazette des hôpitaux. 1902. Nr. 144.) Die Keratitis neuroparalytica war in diesem Falle die Folge eines Sturzes vom Wagen, durch den eine Blutung auf der linken Seite der Schädelbasis hervorgerufen wurde. Der 5., 6., 7. und 8. Gehirnnerv wurden in Mitleidenschaft gezogen. Der Kranke wurde nach einigen Monaten als geheilt aus dem Krankenhause entlassen.

7) Zur Casuistik der temporären Resection der äusseren Orbitalwand nach Krönlein, von Herrmann Lindner. (Inaug.-Dissert. Giessen 1902.) Die Erfolge der Krönlein'schen Operation sind in allen bis jetzt veröffentlichten Fällen gute. Die Heilung der Wunde erfolgte per primam, in keinem Falle war der Verlust des Lebens oder des Auges des Patienten zu beklagen.

8) Ueber eitrige metastatische Ophthalmie, von Dr. M. Gerock. (Württ. Medic. Correspondenzblatt. 1902.) Verf. veröffentlicht 2 Fälle von eitriger metastatischer Ophthalmie mit Erhaltung des Lebens, die in der Universitäts-Augenklinik zu Tübingen beobachtet wurden.

9) Die Augenentzündung der Neugeborenen und der Gonococcus, von Prof. Th. Axenfeld (Münchner med. Wochenschr. 1903. Nr. 2. S. 66.) Es handelt sich um eine Berichtigung zu dem Aufsatz von Schanz in der Münchner med. Wochenschr. Nr. 49.

10) Bemerkungen zur Trachomfrage, von Prof. A. Peters in Rostock. (Münchner med. Wochenschr. 1903. Nr. 3. S. 97.) Nach eingehender Beschäftigung mit der pathologischen Anatomie des Trachoms kommt Verf. zu der Ansicht, dass nicht die Follikel und Narben das Wesentliche für die Diagnose Trachom darstellen, sondern, dass es lediglich abhängt von dem reichlichen Vorhandensein von adenoidem Gewebe. Die Entwicklung dieses Gewebes ist an eine besondere Disposition geknüpft, deren Entstehung Rauch, Staub, schlechte Luft und Unreinlichkeit Vorschub leisten können, während in andren Gegenden genau dieselben Schädlichkeiten kein Trachom hervorrufen. Familiäre Einflüsse sind bei dieser Disposition anscheinend in erster Linie maassgebend. Was die Prophylaxe des Trachoms anbetrifft, so müssen die Bestrebungen von Eltern, Erziehern und Aerzten darauf gerichtet sein, die Contact-Infectionen durch die Belehrung des Publikums einzuschränken. Durch ausgiebige Untersuchungen in trachomverdächtigen Gegenden können die schweren Folgen des Trachoms einigermaassen verhütet werden. Nach der Ansicht des Verf.'s ist es der Koch-Week'sche Bacillus, der in vielen Fällen von akutem und subakutem Trachom die Dauer der Erkrankung durch hartnäckige Schwellungszustände ungünstig beeinflusst.

11) Ein Fall von urämischer Amaurose, von Stabsarzt W. Hauenschild in Nürnberg. (Münchner med. Wochenschr. 1903. Nr. 4. S. 163.) Einen Tag nach einem urämischen Anfall setzte in dem veröffentlichten Falle die Amaurose ein, die etwa 18 Stunden anhielt. Während der Amaurose fühlte sich Pat. vollkommen wohl. Der Augen-Hintergrund war während der ganzen Erkrankung normal. Die Section ergab parenchymatöse Entzündung des Nierengewebes.

12) Ueber Cataract nach Contusion ohne Bulbusruptur, von Carl Gründgens. (Inaug.-Dissert. Jena 1902.) Verf. veröffentlicht die Krankengeschichten von 16 Fällen von Cataract nach Contusion ohne Bulbusruptur, die in den letzten 9 Jahren in der Universitäts-Augenklinik in Jena

beobachtet wurden. Der Erfolg für das Sehvermögen war bei den Patienten, die bis zu Ende behandelt wurden, ein durchweg guter.

13) Ueber einen bemerkenswerthen Fall von Eisensplitter-Verletzung des hinteren Bulbus-Abschnittes, von Ernst Hoffmann. (Inaug.-Dissertat. Jena 1902.) Nach Art der Verletzung musste ein Eisensplitter im hinteren Bulbus-Abschnitte angenommen werden. Sideroskop[1], grosser Magnet und Hirschberg'scher Handmagnet gaben negative Resultate. Erst bei der Untersuchung des enucleïrten Bulbus fand sich der 1,74 mm lange und 3,3 mg schwere Eisensplitter in eitrige Infiltration eingekapselt.

14) Migraine ophtalmoplégique; leçon clinique recueillie, par M. le Dr. Opin. (Progrès médical. 1903. Nr. 10.) Es wird über einen Fall berichtet, in dem es sich um Migräne mit zugleich auftretender Oculomotorius-Lähmung handelt. Im Anschluss daran wird der Symptomencomplex von Migräne und Ophthalmoplegie einer genaueren Besprechung unterzogen.

15) Ueber angeborene und erworbene pathologische Pigmentirung am Bulbus, von Philipp Bohn. (Inaug.-Dissert. Giessen 1902.) Verf. veröffentlicht eine Reihe von Fällen, in denen es sich um erworbene Verfärbungen am Bulbus nach Verletzungen handelt; die melanotischen waren durch eine Verschleppung von Irispigment, die gelblichen durch Blutfarbstoff erzeugt.

16) Zur Statistik der Neuritis optica der in der Giessener Universitäts-Augenklinik in den letzten 11 Jahren beobachteten Fälle, mit besonderer Berücksichtigung eines Falles von beiderseitiger recidivirender retrobulbärer Neuritis, von Wilhelm Wetz. (Inaug.-Dissert. Giessen 1902.)

17) Ueber die Beziehungen der Skrophulose zu den häufigsten Binde- und Hornhaut-Erkrankungen des Kindesalters, von Theodor Sprenker. (Inaug.-Dissertat. Giessen 1902.) Nach dem Material der Giessener Augenklinik aus dem Zeitraum vom 1. April 1890 bis 1. April 1901 kommt Verf. zu dem Schluss, dass in einer grossen Anzahl von Fällen mit phlyktänulären Hornhaut- und Bindehaut-Erkrankungen das Leiden thatsächlich auf skrophulöser Basis sich entwickelt, dass man aber deshalb nicht berechtigt ist, diese Krankheitsprozesse unbedingt als Symptome der Skrophulose zu deuten.

18) Beitrag zur Casuistik der aus angeborenen Melanosen des Auges hervorgehenden Tumoren, von Sally Behr. (Inaug.-Dissertat. Heidelberg 1903.) Veröffentlichung eines von Geburt an beobachteten Falles von Melanosarcoma retro- et epibulbare des linken Auges.

19) Ueber Convergenzkrampf der Augen, von Dr. M. Rothmann. (Berliner Gesellschaft für Psychiatrie und Nervenkrankheiten. Berl. klin. Wochenschr. 1903. Nr. 9. S. 198.) Vortragender stellt einen 31jährigen Patienten vor, der neben einer rechtsseitigen Hemiparese und Hyperalgesie nebst Fallen nach vorn und rechts noch einen bemerkenswerthen Convergenzkrampf zeigt, welcher aber nur bei intendirten extremen Augenbewegungen

---

[1] Eisenspäher-Probe. Unmittelbar vor jeder Anwendung des Eisenspähers wird das an dem unmagnetischen Ende befindliche Eisenstück von 1 Milligramm an die Glaskapsel gelegt: maximaler Ausschlag erfolgt, wenn das Geräth in Ordnung ist. Ebenso verfährt man nach jedem „negativen" Erfolg. Der ordentliche Eisenspäher versagt nie. Aber er muss immer in Ordnung gehalten werden. H.

ausgelöst werden kann. Vortragender hält bei diesem Convergenzkrampf Hysterie für ausgeschlossen, sondern stellt die Diagnose (bei Lues der Anamnese und Erfolg von Quecksilberkuren) auf Hirnsyphilis.

20) Wissenschaftlicher Verein der Aerzte zu Stettin. Sitzung 2. December 1902. (Berl. klin. Wochenschr. 1903. Nr. 9. S. 203.) Herr Sauer stellt zuerst eine 69jährige Dame mit dem typischen Bilde der Retinitis circinata vor. Darauf demonstrirt er ein 15jähriges Mädchen, bei dem er mittelst des Hirschberg'schen Magneten einen Eisensplitter von 4,6 mg Gewicht und $2^1/_4$ mm Länge aus der Netzhaut des linken Auges extrahirte. Der Magnet wurde in den Glaskörper eingeführt und der Splitter folgte sofort. Das verletzte Auge hat nach der Operation volle Sehschärfe.

21) Bericht über die Wirksamkeit der Universitäts-Augenklinik in Tübingen in der Zeit vom 22. October 1875 bis 31. December 1901, von Dr. Max Brüning. (Tübingen 1902.) Es wurden im Ganzen 17518 Patienten in die stationäre Klinik aufgenommen. Die Einzelheiten sind nicht zum Referat geeignet.

22) Le vrai trachome et ses rapports avec les autres affections de la conjonctive, par le Dr. Naoum Voïlas du Caire. Verf. theilt das wahre Trachom in 3 Perioden: 1. das Trachom im Beginn; 2. das harte Trachom, in welchem Stadium sich die typischen trachomatösen Knötchen entwickeln; 3. das diffuse Trachom, wo die Knötchen zerfallen. Das Schluss-Stadium ist das Narbentrachom. Zur Behandlung empfiehlt er neben der medicamentösen mit adstringirenden Mitteln die Skarifikationen und vor Allem die Ausquetschungen mit Knapp'scher Rollpincette. Die Arbeit bietet keine neuen Gesichtspunkte.

23) Bericht über 170 Fälle von Netzhaut-Ablösung, von Otto Gros. (Inaug.-Dissertat. Giessen 1903.) Es werden 170 Krankengeschichten veröffentlicht und kritisch beleuchtet. Es handelt sich um Patienten, die vom 1. April 1890 bis zum 10. Juli 1902 in der Giessener Augenklinik zur Behandlung kamen.

24) Zur Aetiologie der Chorioiditis disseminata, von Friedrich Jakob Maier. (Inaug.-Dissertat. Tübingen 1902.) Verf. kommt nach einer Zusammenstellung von 238 Fällen zu keiner absolut sicheren Entscheidung, inwieweit die Chorioiditis disseminata in Beziehung zu den verschiedenen akuten und chronischen Infections-Krankheiten steht. Lues, Tuberculose und vor Allem die akuten Infections-Krankheiten sind wohl die hauptsächlichsten ätiologischen Momente.

25) Ueber die Behandlung der Conjunctivitis blennorrhoica neonatorum et adultorum nach der Methode von Kalt, von Felix Fries. (Inaug.-Dissert. Tübingen 1902.) Verf. empfiehlt nach den günstigen Erfolgen in der Tübinger Augenklinik die Kalt'sche Methode der Behandlung der Conjunctivitis blennorrhoica. Mit einer lauwarmen Lösung von übermangansaurem Kali von 1—3000 bezw. 1—5000 wird in der Menge von 2 Litern 2—3 Mal täglich der Bindehautsack ausgespült. Die Secretion nimmt zusehends ab, und die Ausspülungen haben einen unzweifelhaft günstigen Einfluss auf etwa aufgetretene Corneal-Affectionen. Die Durchführung der Behandlung bereitet keinerlei Schwierigkeiten.

26) Ueber ausgedehnte Aderhaut-Netzhaut-Veränderungen nach Contusio bulbi ohne Skleralruptur, von Lothar Gau. (Inaug.-

Dissert. Jena 1902.) Verf. veröffentlicht aus der Augenklinik von Jena 6 Fälle von Contusionsverletzungen, bei denen die Hauptveränderungen in ausgedehnten Entfärbungen und Pigmentirungen bestanden; in 2 Fällen waren sie mit Aderhautrissen combinirt.

27) Ueber Strabismus convergens hyperopicus, von Otto Kocher. (Inaug.-Dissert. Tübingen 1902.) Das Material, das Verf. der Bearbeitung unterzogen, betrifft im Ganzen 668 Fälle von Strabismus convergens, die in der Tübinger Klinik untersucht worden sind. Das Vorkommen beim männlichen und weiblichen Geschlecht ist nicht wesentlich verschieden. In 90 % der Fälle von Strabismus convergens ist der Refractionszustand der Augen beiderseits hyperopisch, in 3,2 % beiderseits myopisch, in 1,8 % beiderseits emmetropisch, in dem Rest der Fälle findet sich auf beiden Augen verschiedene Refraction. Die Zeit der Entstehung des Strabismus convergens ist die der frühen Kinderjahre.

28) Zur Prophylaxis und Therapie des Nachstares, von Dr. L. Blumenthal (Riga). (Nach einem Referat in der russischen medicinischen Rundschau Nr. II. Jahrgang 1902/1903.) Bei traumatischer Cataract junger Individuen empfiehlt Verf. wiederholte Punction der Kammer mit Herauslassen der gequollenen Linsenmassen. Mit der operativen Behandlung bei Star-Resten nach der Operation des Altersstars soll man nie eilen, da kleine Trübungen sich verhältnissmässig oft resorbiren. Der Einstichpunkt muss vor der Operation bestimmt werden. Verf. empfiehlt eine nach seinen Angaben construirte gezahnte Pincette.

29) Ein Beitrag zur Kenntniss der traumatischen, serösen Iriscysten, von Alfred Schultz. (Inaug.-Dissert. Jena 1902.) Veröffentlichung der Krankengeschichten von 2 Patienten mit Iriscysten, die in der Augenklinik zu Jena beobachtet und behandelt wurden.

30) Ein weiterer Fall von Lidgangrän mit Diptherie-Bacillenbefund, von Wilhelm Schillinger. (Inaug.-Dissert. Tübingen 1903.) Es handelt sich bei einem 14tägigen Kinde um beiderseitige Gangrän der Lider mit Conjuntival-Erkrankung und Diphtheria faucium mit Diphtheriebacillenbefund.

31) Ueber Bindegewebsbildung auf der Sehnervenpapille, Bindegewebs-Meniskus (Kuhnt), von Dr. Uzuhiko Mayeda aus Nagoya (Japan). Mit 9 Figuren im Text. (Beiträge zur Augenheilkunde 1902. 54. Heft). Nach Besprechung der in der Literatur beschriebenen Fälle veröffentlicht Verf. die Krankengeschichten von 19 Patienten, die er selbst in der Giessener Augenklinik beobachtet hat und erläutert dieselben durch neun dem Text beigegebene Figuren: Bezüglich der Lage der Bindegewebs-Bildungen werden 4 Formen unterschieden: I. Solche Formen, die nur im Centrum der Papille sitzen. II. Auflagerungen, die nur in der Peripherie der Papille vorkommen. III. Membranen, die in ihrer Ausdehnung sowohl auf das Centrum, als auch auf den Rand der Papille sich erstrecken. IV. Formen, die fast die ganze Papille und die angrenzende Retina zum Theil bedecken (sehr selten). Die Farbe ist sehr schneeig weiss mit glänzendem Reflex. Verf. hält diese Auflagerungen für angeborene Bindegewebszüge, vielleicht als Reste des die Arteria hyaloidea begleitenden Bindegewebes. Differentialdiagnostisch kommt die Retinitis proliferans in Betracht.

32) Zur Casuistik der ocularen Tumoren, von Dr. med. Gustaf Ahlström, Gothenburg. Mit 8 Figuren im Text. (Beiträge zur Augenheilkunde. 1902. 54. Heft.) Beschreibung je eines Falles von: I. Angioma

cavernosum subconjunctivale. II. Sarcoma glandulae lacrymalis. III. Tuberculosis iridis. IV. Melanosarcoma iridis. V. Leucosarcoma corporis ciliaris.

33) Die Anwendung der Elektricität bei Augen-Entzündungen, von Prof. Dr. A. Ritter v. Reuss, Wien. (Die Krankenpflege I. Jahrgang. 1901/2. Heft 12. S. 1057.) Verf. beschäftigt sich seit langer Zeit mit der elektrischen Behandlung entzündlicher Augenkrankheiten, mit der er „oft an's Wunderbare grenzende Erfolge" erzielt hat. (Referent, der die Behandlungsweise in der Reuss'schen Poliklinik im vorigen Jahre längere Zeit hindurch gesehen, kann die guten Resultate aus eigner Anschauung voll und ganz bestätigen.) In den meisten Fällen handelt es sich um den inducirten Strom entweder als faradische Hand, oder indem man eine Elektrode auf das Auge des Patienten bindet, die zweite dem Kranken in die Hand giebt. Die hauptsächliche Wirkung des faradischen Stromes bei Augen-Entzündungen ist die schmerzstillende, wie es bei Iritis, Iridocyclitis, Skleritis, entzündlichen Affectionen der Hornhaut und erblindeten schmerzhaften Bulbis deutlich zu Tage tritt. Fast ebenso wirksam wie gegen die Schmerzen war die Elektricität gegen die Lichtscheu, namentlich bei Conjunctivitis eczematosa. Nach der Ansicht des Verf.'s wird in den meisten Fällen von Iritis und recidivirender Iritis der Verlauf der Krankheit durch die Faradisation in günstiger Weise beeinflusst. Die Wirkung des constanten Stromes beschränkte cich auf die Fälle von Skleritis.

34) Ein Beitrag zur solitären Tuberculose der Chorioidea, von Willy Salomon. (Inaug.-Dissert. Freiburg i. B. 1902.) Verf. giebt eine Uebersicht der bis jetzt veröffentlichten Fälle, berichtet genauer über einen in der Freiburger Universitäts-Augenklinik beobachteten Fall und erörtert schliesslich die heutigen Ansichten über den solitären Tuberkel der Aderhaut.

35) I. Ueber centrale Linsenmyopie in Folge Sklerose des Linsenkerns. — II. Ueber Rückbildung von Cataracta traumatica, von Max Cohn. (Inaug.-Dissert. Freiburg i. B. 1902.) Zu I. Veröffentlichung eines Falles, zu II. Veröffentlichung zweier Fälle aus der Augenklinik zu Rostock.

36) Ein Beitrag zur Aetiologie und Satistik der primären Uveïtis, von Richard Baum. (Inaug.-Dissert. Freiburg i. Br. 1902.) Verf. stellt die in den Jahren 1892—1901 in der Freiburger Universitäts-Augenklinik beobachteten klinischen und poliklinischen Fälle von Iritis, Iridocyclitis und Iridochorioiditis hinsichtlich ihrer Aetiologie tabellarisch zusammen.

37) Die paradoxe Pupillenreaction und eigene Beobachtung von Verengerung der Pupillen bei Beschattung der Augen, von Dr. J. Piltz. (Neurol. Centralbl. 1902. Nr. 20, 21, 22.) Im ersten Theil seiner Arbeit bespricht Verf. die Ansichten der verschiedenen Autoren über die paradoxe Pupillenreaction, beschreibt dann einen Fall aus seiner eigenen Beobachtung und fasst zum Schluss die Ergebnisse der Untersuchungen kurz zusammen. Fritz Mendel.

Um Einsendung von Separatabdrücken wird gebeten (Berlin NW. 26 Schiffbauerdamm).

Verlag von Veit & Comp. in Leipzig. — Druck von Metzger & Wittig in Leipzig.

Centralblatt

für praktische

AUGENHEILKUNDE.

Herausgegeben von

Prof. Dr. J. Hirschberg, Geh. Med.-Rath, in Berlin.

Monatlich ein Heft. Preis des Jahrganges 12 Mark. Zu beziehen durch alle Buchhandlungen des In- und Auslandes und die Postanstalten des Deutschen Reiches.

Mai. Siebenundzwanzigster Jahrgang. 1903.

Inhalt: Original-Mittheilungen. I. Ein Fall von peripapillärem Sarcom mit Ausbreitung auf den Sehnerven und seine Scheiden. Von Dr. Fehr. — II. Die Geschichte der Magnet-Operation im Auge. Von F. M. Feldhaus in Rohrbach-Heidelberg. — III. Beitrag zur Magnet-Operation. Klinische Erfahrungen und Bemerkungen über den relativen Werth der verschiedenen Elektromagnete und über die doppelte Durchbohrung des Augapfels durch Eisensplitter. Von Dr. E. P. Braunstein, Privatdocent in Charkow.

Klinische Beobachtungen. Congenitaler Epidermis-Ueberzug der Thränenkarunkel. Von Prof. Dr. M. Peschel.

Neue Bücher.

Referate, Uebersetzungen, Auszüge u. s. w. Psychologie der Gesichts-Vorstellung nach Kant's Theorie, von Prof. J. Stilling.

Journal-Uebersicht. Zehender's Klinische Monatsblätter für Augenheilkunde. 1903. Februar.

Vermischtes. Nr. 1—4.

Bibliographie. Nr. 1—5.

[Aus Geh.-Rath Hirschberg's Augenheilanstalt.]

I. Ein Fall von peripapillärem Sarcom mit Ausbreitung auf den Sehnerven und seine Scheiden.

Von Dr. Fehr, I. Assistenzarzt.

Die Lederhaut setzt glücklicher Weise der Ausbreitung des intraocularen Sarcoms grossen Widerstand entgegen; ihre Durchwachsung gehört gewöhnlich dem späteren Stadium der Krankheit an, wenn allmählich die

Sarcomzellen in den natürlichen Durchlässen, in den Durchtrittstellen der Gefässe und Nerven sowie des Sehnerven, einen gangbaren Weg gefunden haben. Relativ früh kommt es dagegen zu einer extrabulbären Verbreitung einmal beim diffusen Sarcom, wo die Neubildung in breitem Contact mit der Sclera steht, und zweitens in den Fällen von circumscripten Sarcom, die sich in unmittelbarer Nachbarschaft des Sehnerven-Eintrittes entwickelt haben. Hier ist die Stelle des geringsten Widerstandes, hier mündet ein reich verzweigtes Saftkanalsystem, dass die Abfuhr der Lymphe aus dem hinteren Teil des Augapfels in den Sehnerv und besonders seine Scheiden vermittelt. Das Sarcom kann unter Umständen, diesen Bahnen folgend, Räume füllen und Communicationen aufdecken, die ganz den Injectionsversuchen Schwalbe's[1] und v. Michel's[2] entsprechen, welchen wir in erster Linie die Erforschung der Lymphbahnen im Augapfel zu verdanken haben. Besonders günstig sind natürlich die Bedingungen für eine Ausbreitung auf diesen Bahnen, wenn das parapapilläre Sarcom zu einem peripapillären geworden ist, d. h. wenn es den Sehnerven ringförmig umwachsen hat. Ein solcher Fall kam im Frühjahr 1901 in Herrn Geheimrath Hirschberg's Augenheilanstalt zur Beobachtung und liegt dieser Veröffentlichung zu Grunde. Diese Art des Wachsthums des Sarcoms gehört zu grossen Seltenheiten; Möhlmann[3], der einen ähnlichen Fall in seiner Dissertation beschreibt, konnte nur noch drei analoge Fälle aus der grossen Sarcom-Literatur zusammenstellen (Fuchs Fall IV, Kerschbaumer Fall XL und Schieck, v. Graefe's Arch. f. O. 1898, Fall IV).

Unser Patient ist ein 52jähriger Herr. Im Januar 1901 suchte er zum ersten Male Hrn. Geheimrath Hirschberg's Privatsprechstunde auf, da er seit 1 Jahr eine zunehmende Sehstörung auf dem linken Auge beobachtete. Die Sehkraft dieses Auges war erloschen bis auf Erkennen von Handbewegungen bei unsicherer Projection. Als Ursache dafür findet sich im Augengrund an der Stelle des Sehnerven-Eintrittes eine dunkelgraue, mässig erhabene Geschwulst von ca. 8 Papillenbreiten im Durchmesser. Die zungenförmigen Ausläufer verlieren sich nach allen Seiten seicht im Niveau der Netzhaut. Der Tumor ist überall von Netzhaut bedeckt, deren Gefässe aus einer spaltförmigen Grube nasenwärts von der grössten Erhebung entspringen und die Stelle des Sehnerven-Eintrittes markiren.

Zur Enucleation, die sofort und sicher vorgeschlagen wurde, da die Diagnose Sarcom zweifellos war, konnte der Kranke sich erst nach zwei

---

[1] Schwalbe, Untersuchungen über die Lymphbahnen des Auges und ihre Begrenzungen. Arch. f. mikrosk. Anat. Bd. VI. 1869. 1870.

[2] v. Michel, Beitr. zur näheren Kenntniss der hinteren Lymphbahnen des Auges. Arch. f. Ophth. 1872. Bd. XVIII, 1.

[3] K. Möhlmann, Beitrag zur Kenntniss des peripapillären Chorioidealsarcoms sowie des Melanosarcoma iridis. Freiburg i. B. 1901.

Monaten entschliessen, nachdem auch die Radiographie ein positives Resultat gegeben hatte.[1] Am 2. März 1901 wurde der Augapfel von Hrn. Geheimrath Hirschberg unter Cocaïn-Anästhesie entfernt. Wie immer in Fällen von Sarcom wurde ein grösseres Stück des Sehnerven mit dem Bulbus excidirt; dennoch zeigte sich schon makroskopisch auf der Schnittfläche, dass der Scheidenraum mit schwarzer Masse gefüllt war. In der Orbita waren keinerlei Knoten zu fühlen; es wurde daher von einer Exenteratio orbitae Abstand genommen.

Nach Härten in Formol wird der Augapfel durch einen Horizontalschnitt, der den anhaftenden 6 mm langen Sehnerven fast halbirt, in eine obere und untere Hälfte zerlegt (Fig. 1). Der Augapfel hat normale Grösse und Form. Seinem hinteren Pol sitzt innen eine hügelige Geschwulst von etwa 15 mm im Durchmesser auf. Sie wird vom Sehnerven bezw. der in die Länge gezogenen Papille durchbohrt. $^2/_3$ der Geschwulst liegen in der unteren, $^1/_3$ in der oberen Bulbus-Hälfte. Die Netzhaut liegt ihr fest an; auch sonst besteht keine Ablösung, nur an den abhängigen Partien der Geschwulst scheint erstere stellenweise etwas abgehoben zu sein. Die Begrenzung des Tumors ist unregelmässig entsprechend den ophthalmoskopisch sichtbaren radiären Ausläufern des Hauptknotens, der an der äusseren Seite des Sehnerven sich bis zu einer Höhe von etwa 6 mm entwickelt hat; hier ist die Neubildung im Begriff, sich über die Papille zu lagern. Auf den Durchschnitt ist der Tumor fleckweise pigmentirt.

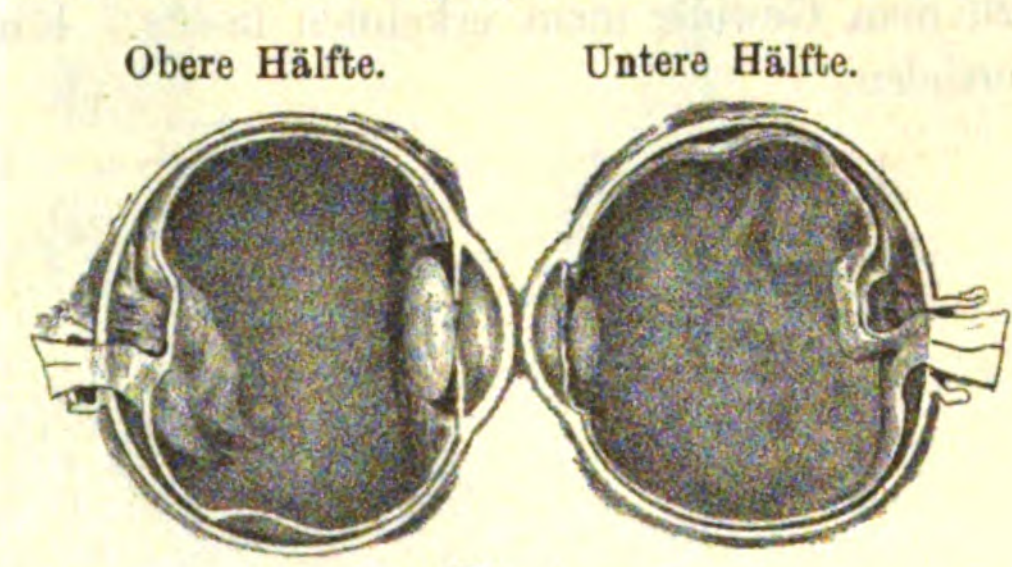


Fig. 1.

Die Scheide des Sehnerven ist im Scleral-Loch sowohl als auch auf einer Strecke von 1,5 mm hinter ihm mit schwarzer Geschwulstmasse ausgefüllt; die Schnittfläche aber im Gesunden. Der vordere Augapfel-Abschnitt zeigt keine Anomalie.

Beide Augapfelhälften wurden in mikroskopische Serienschnitte zerlegt und auf verschiedene Weisen gefärbt. Der histologische Charakter der Geschwulst ist der eines mischzelligen Sarcoms, so zwar, dass der dem Sehnerven an- bezw. aufliegende Knoten sich hauptsächlich aus kleinen Rundzellen aufbaut, in den Ausläufern aber Spindelzellen überwiegen. Von diesen spitzwinklig zwischen zwei Blättern der Aderhaut auslaufenden Geschwulstpartien ist der Hauptknoten durch eine bindegewebige Kapsel ab-

[1] Vgl. Ueber Röntgenbilder von Geschwülsten des Augeninnern v. J. Hirschberg und E. Grunmach. Centralbl. f. pr. Augenheilk. 1900. November.

gegrenzt (Fig. 2). Letztere, in der auf WEIGERT's Methode nur spärliche elastische Fasern nachzuweisen sind, ist wohl aufzufassen als Produkt einer reactiven Entzündung der zur Zeit ihrer Bildung noch gesunden Nachbarschaft.

Die Grösse der einzelnen Zellen bewegt sich zwischen 7 und 14 μ. Stellenweise ist eine aussergewöhnliche fibrilläre Zwischensubstanz entwickelt.

Der Pigmentgehalt ist reichlich; regellos ist es in der Geschwulst verstreut. An dünnen Schnitten sieht man, dass es zum grössten Theil in Form von braunen Körnern in den Zellen gelegen ist und zwar sowohl in runden Zellen, die zum Theil vollgestopft sind, so dass kein Kern zu sehen ist, als auch vielfach in verästelten Zellen, den echten sog. Chromatophoren. An manchen Stellen freilich ist es zu Klumpen gehäuft, die das Verhalten zu dem Gewebe nicht erkennen lassen. Eine Eisenreaction liess sich nicht erzielen.

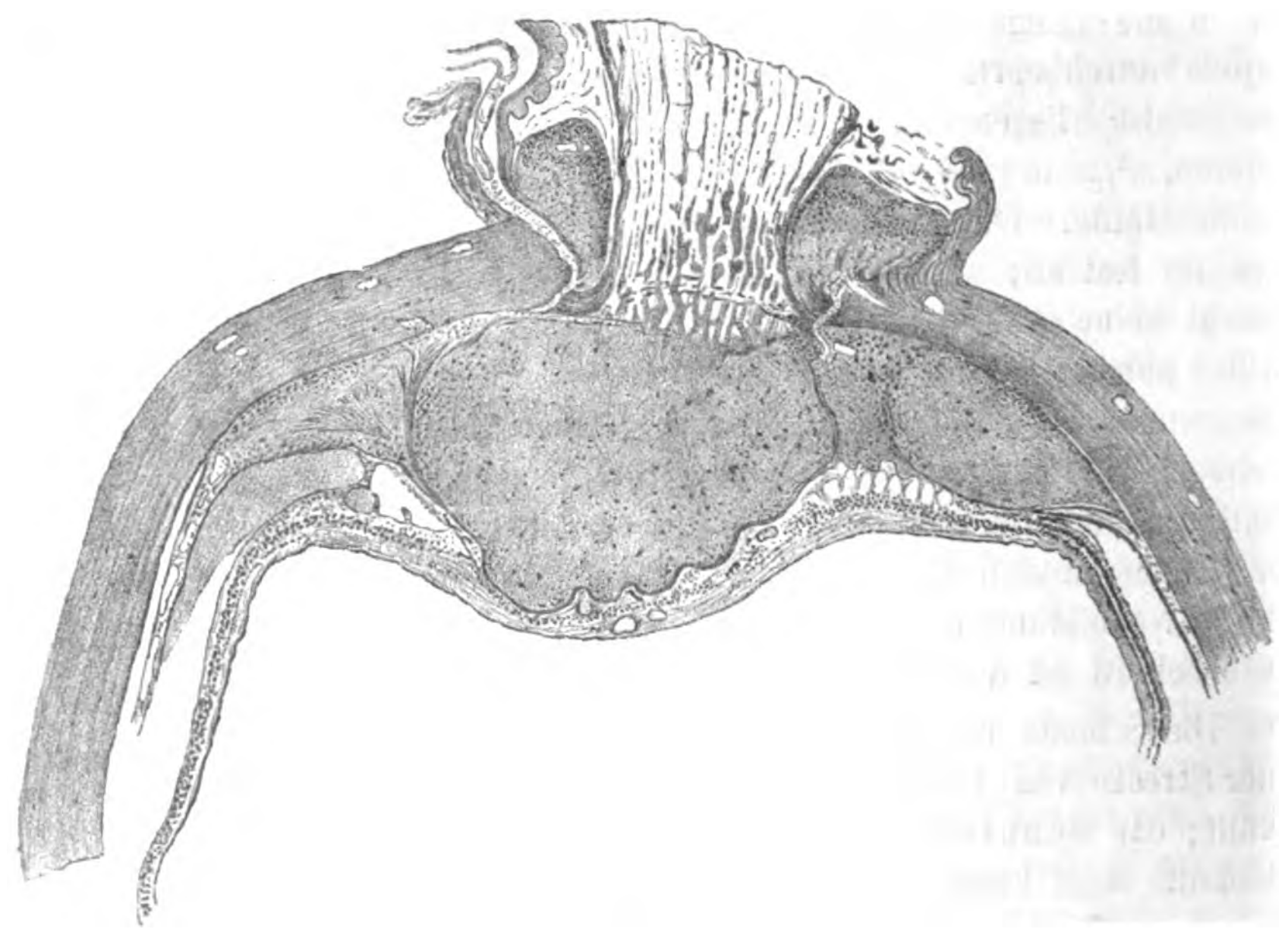


Fig. 2. Schnitt aus dem hinteren Abschnitt der unteren Bulbushälfte durch die Geschwulstmitte.

Die wenigen Gefässe im Tumor sind fast wandungslos in dem Geschwulstgewebe eingebettet; nur an der Grenze gegen die normale Aderhaut sind wie gewöhnlich gut ausgebildete und gestaute Blutgefässe zu sehen.

Die Oberfläche der abhängigen Geschwulstpartieen deckt eine dünne Schicht der Choriocapillaris der Aderhaut, die Glasmembran scheint ununterbrochen den ganzen Tumor zu überziehen, zusammen mit einer feinen bindegewebigen Membran. Die Netzhaut, die die gewöhnlichen Veränderungen beim Sarcom speciell die cystische Entartung der äusseren

Schichten zeigt, ist fast überall mit der Geschwulstoberfläche verwachsen; nur an einzelnen Stellen ist sie durch eine dünne Exsudatschicht an der Grenze des Tumors von ihm abgedrängt.

Das Verhältniss der Geschwulst zum Sehnerven, sowie die Wege, auf denen sie sich nach rückwärts ausbreitet, mögen die bei Lupenvergrösserung gezeichneten Präparate aus den verschiedenen Theilen der Schnittserie illustriren. (Fig. 3.)

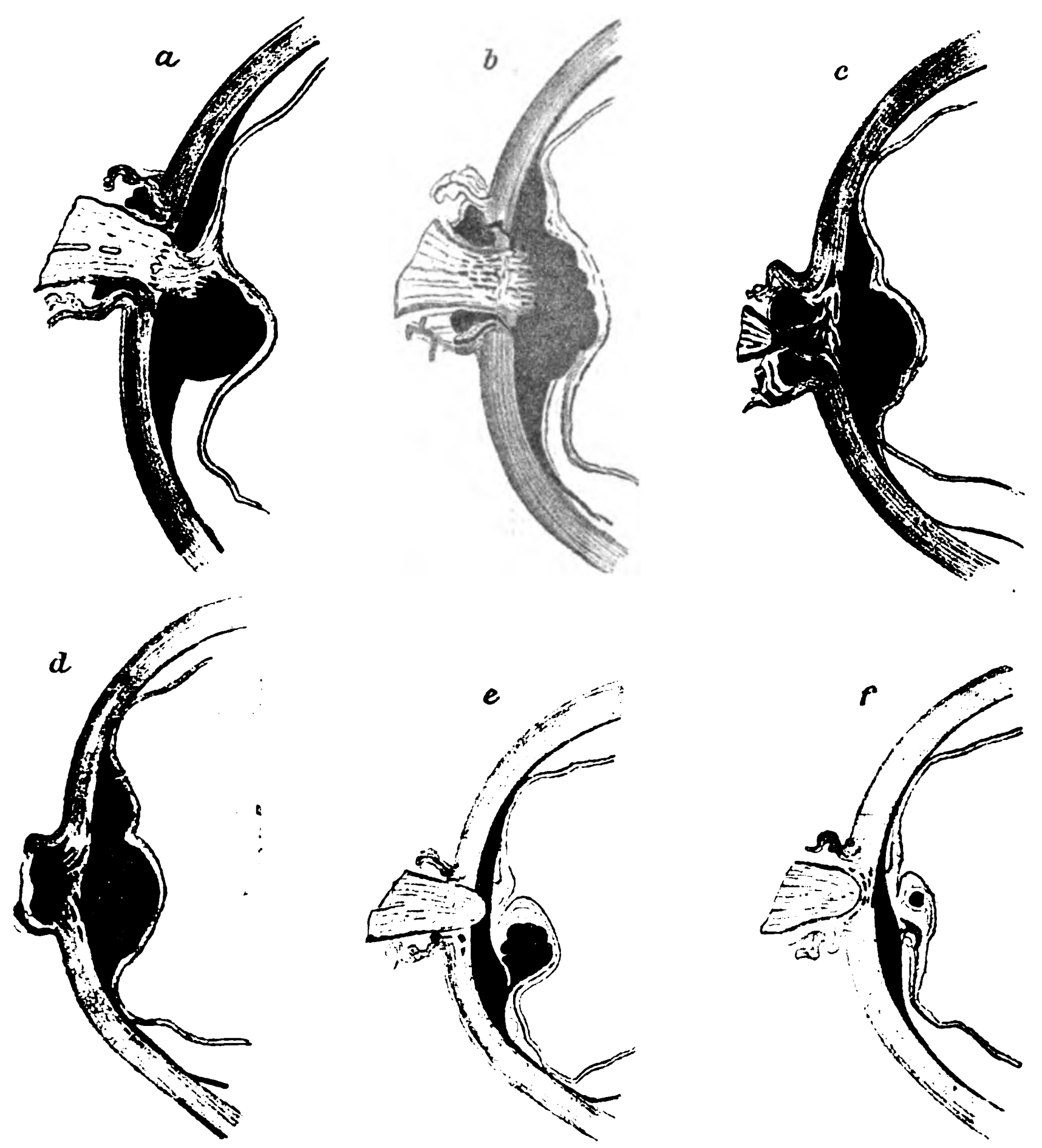


Fig. 3. Präparate aus der Schnittserie bei Lupenvergrösserung. *a—d* aus der unteren, *e* und *f* aus der oberen Bulbushälfte.

a entspricht dem Schnitt durch die Sehnerven- und Papillen-Mitte. Die Centralgefässe sind im Längsschnitt getroffen. Der intraoculare Sehnerven-Abschnitt bezw. die Papille ist verlängert, dadurch, dass der Tumor, der sich von beiden Seiten dem Sehnerven andrängt, mit der Netzhaut die Papille vortreibt. Die Hauptmasse der Geschwulst lagert der Schläfenseite

des Sehnerven an. Nasenwärts ist sie nur flach und vermag dem Druck, den der Hauptknoten ausübt, nicht das Gleichgewicht zu halten; die Folge ist eine knieförmige Knickung der Sehnerven. Mit keilförmigen Ausläufern verliert sich die Geschwulst in der Aderhaut. Das blinde Ende des Zwischenscheidenraumes des Sehnerven füllen schwarze Geschwulstmassen; in der Ausdehnnung einer Scleralbreite begleiten sie den orbitalen Sehnerven, um dann mit bindegewebiger Grenze abzuschliessen. Der Sehnerven-Endschnitt liegt im gesunden. Die Verbindung, der den Scheidenraum füllenden Geschwulst mit der intraocularen bilden feine schwarze Linien, die den hinteren Ciliargefässes entsprechen.

Ein zweiter Modus der Ausbreitung der Geschwulst ist ersichtlich da, wo der Geschwulstknoten sich über den knieförmig geborgenen Sehnerven legt. Hier findet ein directer Einbruch des Sarcom, in Form von Zellsträngen in die Sehnerven-Substanz statt.

In Fig. 3*b* geht der Schnitt etwa durch die Grenze des mittleren und oberen Drittels des Sehnerven-Querschnittes. Der Zusammenhang von Sehnerv mit Netzhaut ist nicht mehr getroffen. Die Geschwulst überlagert den Sehnerv-Eintritt und dringt in zahlreichen Strängen in ihn ein. Die Ausbreitung in den Schnervenscheiden ist mächtiger als in den mittleren Schnitten und der Weg, auf dem sie vor sich gegangen, als schwarze Linie zu beiden Seiten deutlich gekennzeichnet.

Fig. 3*c* und *d* sind die Abbildungen der Schnitte durch den Sehnervenrand bezw. seine Scheiden. Die Neubildung mit ihrem mittleren Knoten und zwei seitlichen Ausläufern hat noch eine ähnliche Gestalt und Lage wie in *a* und *b*. Der extrabulbäre Knoten besteht in *c* aus drei Abschnitten, die durch Reste des Sehnerven noch geschieden werden. In *d* sind diese drei Abschnitte in einheitlichen Knoten zusammengeflossen. Dünne aufgefaserte Sclerallamellen bilden noch eine unvollständige Trennung von intra- und extraoculärer Geschwulstbildung.

Fig. 3*e* giebt das Bild des Durchschnittes durch den Papillenrand der oberen Bulbushälfte wieder. Die Geschwulstbildung ist weniger mächtig als in der anderen Hälfte. Sie stellt eine wenig erhabene, mehr diffuse Verbreiterung der Aderhaut dar, der im temporalen Abschnitt ein Geschwulstknoten aufsitzt. Letzterer wird fast allseitig von Papillengewebe bezw. Netzhaut umgrenzt. Seine Basis und sein Zusammenhang mit der übrigen Geschwulst wird in den mehr der Mitte entnommenen Schnitten getroffen. Der Sehnerv ist eine kleine Strecke in die Geschwulst hineinzuverfolgen, dann trennt ihn eine dünne Geschwulstlage von der Papille, die dieselbe Verzerrung zeigt, wie in Fig. 2*a*. In den Sehnervenscheiden sind, wie in den Schnitten der unteren Hälfte Sarcomwucherungen zu constatiren, jedoch in geringerem Maassstabe. In den folgenden Schnitten, nach dem Sehnervenrand zu, entfernt sich der beschriebene Geschwulstknoten immer mehr von seiner Unterlage, sodass er schliesslich als isolirte knötchen-

förmige Anhäufung von Sarcomzellen im nervösen Gewebe an der Grenze von Netzhaut und Papille anzutreffen ist. Die basale Geschwulst wird repräsentirt durch eine spindelförmige Verbreiterung der Aderhaut. Die sie von Sehnerven trennenden Sclerallamellen sind durchsetzt mit Sarcomzellen, die auch den intrascleralen Theil des Scheidenraumes ausfüllen.

Die feineren histologischen Verhältnisse der Bahnen, auf denen das Sarcom sich ausbreitet, soll Fig. 4 zu demonstriren versuchen. Das bei einer Vergrösserung 1 : 110 gezeichnete Präparat entstammt derselben Gegend wie Fig. 2*b*. Wir sehen die äussere Hälfte des Sehnerven mit angrenzenden Scheiden und den Fuss den intraocularen Tumors.

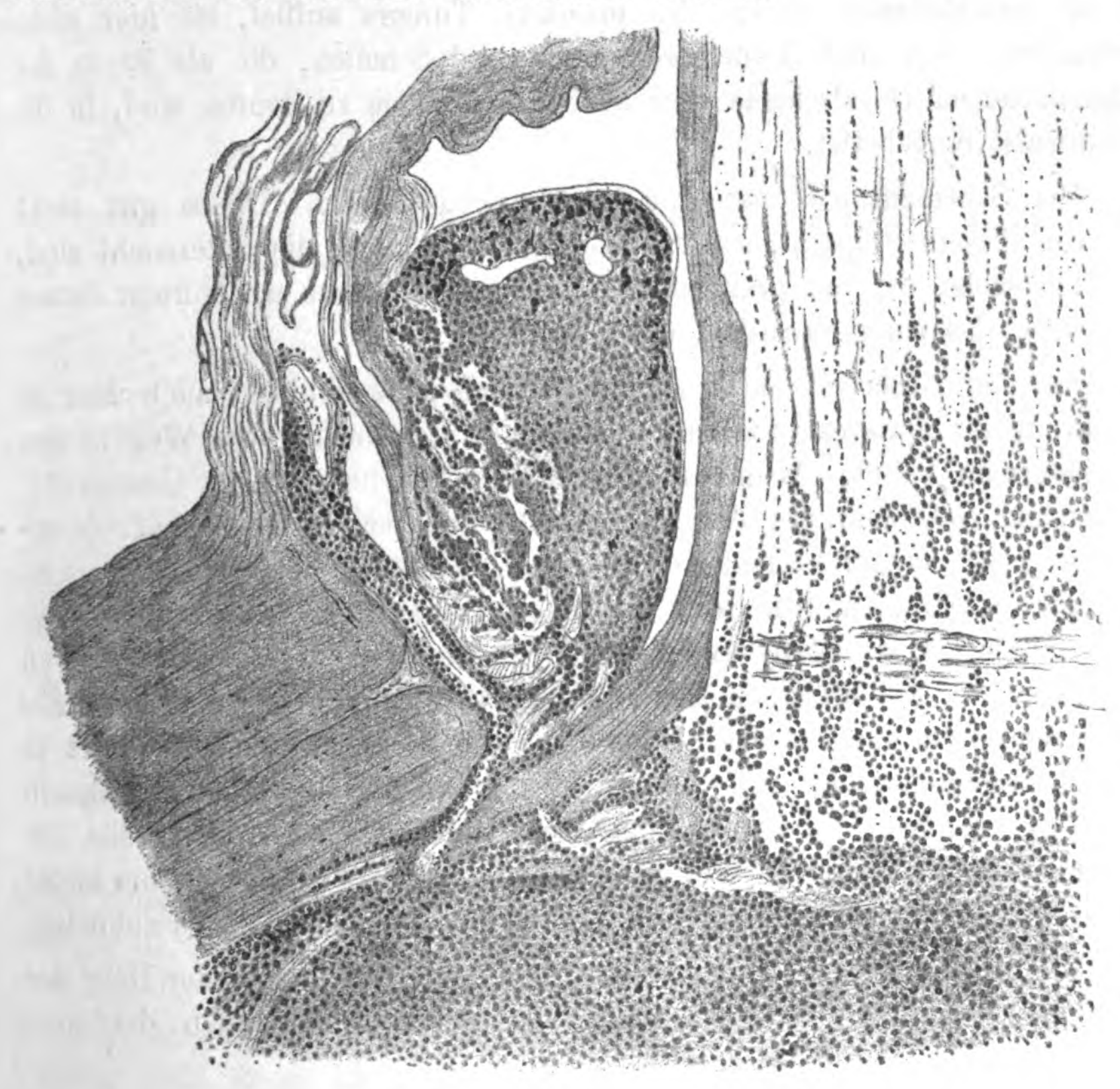


Fig. 4. Schnitt durch die äussere Sehnervenhälfte und angrenzende Scheiden-Vergössernng. LEITZ 1 : 110.

Der stark verbreitete Zwischenscheidenraum des Sehnerven ist prall gefüllt mit dem secundären Geschwulstknoten. Eine deutliche Communication mit der Muttergeschwulst liefert ein kurzes hinteres Ciliargefäss, das fast in seiner ganzen Länge getroffen ist. Mit **S**-förmiger Biegung senkt es sich an der Stelle, wo die Pialscheide des Sehnerven in die Lederhaut übergeht in letztere ein, um dann in geradem Verlaufe zwischen zwei Blättern

der Duralscheide zu verlaufen. Auf dem ganzen Wege ist es begleitet von einem Mantel von Sarcomzellen, die ausserhalb des Scleralloches, wo der beengende Druck geringer ist, zu einer kolbigen Verdickung sich häufen. Auf diesem Wege durch die Sclera wuchern die Geschwulstzellen üppig zwischen die Sclerallamellen, die sie auffasern, und ebenso durchbrechen sie den Theil der Duralscheide, der sie vom Intervaginalraum trennt. Hier hineingelangt, wachsen sie, befreit von jeder Hemmung zu dem schon makroskopisch sichtbaren Scheidentumor an. Seine Elemente sind nur kleine Rundzellen. Die periphere Begrenzung, sowie die dem Sehnerven anliegende, ist tief schwarz pigmentirt. Die fibrilläre Zwischensubstanz, wie sie an verschiedenen Stellen des primären Tumors auffiel, ist hier nicht vorhanden, doch sind Bindegewebsfasern und Schollen, die als Reste der aufgeblätterten Duralscheide oder auch Arachnoïdea zu deuten sind, in die Geschwulst eingebettet.

Der Scheidentumor hat eine bindegewebige Hülle. Dieses gilt nicht nur von diesem Präparat, sondern vielmehr von allen, die untersucht sind; eine Thatsache, die von praktischer Bedeutung ist; denn wir können daraus schliessen, das im Gesunden exstirpirt ist.

Auf der Nasenseite sind die Verhältnisse ganz ähnlich, auch hier ist es ein kurzes hinteres Ciliargefäss, dass der Geschwulst den Weg in den Scheidenraum bahnt. Während aber auf der Schläfenseite der Geschwulstknoten im Scheidenraum die begrenzende Pialscheide der Sehnerven unberührt lässt, so durchbricht er sie an der gegenüber liegenden Stelle und dringt seitlich in den Sehnervenstamm selbst ein, wo sie sich in verästelnden Zellsträngen- und -Zügen in den interstitiellen Wegen weiterschiebt. Sie begegnen sich mit den Sarcomsträngen, die an der Stelle der Grenze von intraocularer Geschwulst und Sehnerv-Substanz direct in letztere hineingewuchert sind. Auch hier bewegen sich die Sarcomzellen in ebensolchen Zügen zwischen den Sehnervenfasern. An der Stelle der Lamina cribrosa finden sie Widerstand; hier werden sie spärlich, um hinter ihr in um so üppigerer Weise sich interstiell nach rückwärts auszubreiten.

Die Wucherung im Sehnervenstamm endet ungefähr in der Höhe der peripheren Grenze des Scheidentumors. Es ist also anzunehmen, dass auch der Sehnerv im Gesunden durchtrennt ist.

Von besonderem Interesse erscheint in den Präparaten, die aus dem oberen Papillenrande stammen, der Befund eines isolirten Sarcomknötchen im Netzhautgewebe. Fig. 5 ist die stärker vergrösserte Fig. 2*f*. Dieses Knötchen, oder vielmehr diese Anhäufung von Sarcomzellen, denn es entbehrt jeder schärferen Begrenzung, lagert in der Nervenfaserschicht gerade an der Grenze von Papille und Netzhaut, deren Anfang die Körnerschichten präcise bestimmen. Die Zellen sind kleine Rundzellen, unter die zahlreiche Pigmentzellen gemischt sind. Die kleine Geschwulst sitzt mit breiter

Basis der Wand eines grösseren Retinalgefässes auf, im Uebrigen wird sie allseitig von nervösem Gewebe umgeben.

Es ist sehr verführerisch, bei Betrachtung dieses einen Präparates, eine echte Geschwulstmetastase anzunehmen; das Verhalten zu der Wand eines Gefässes könnte in dieser Annahme noch bestärken. Dass ein freies Wachsthum metastatischer Geschwulstelemente bei Augengeschwulsten vorkommen kann, ist nach v. MICHELS Untersuchungen[1] feststehende Thatsache. Wie schon dargelegt, zeigt aber der Verfolg der Serienschnitte, dass das Knötchen mit dem Haupttumor in Zusammenhang steht; es handelt sich also um eine continuirliche Infection der Netzhaut, die auch zu den Selten-

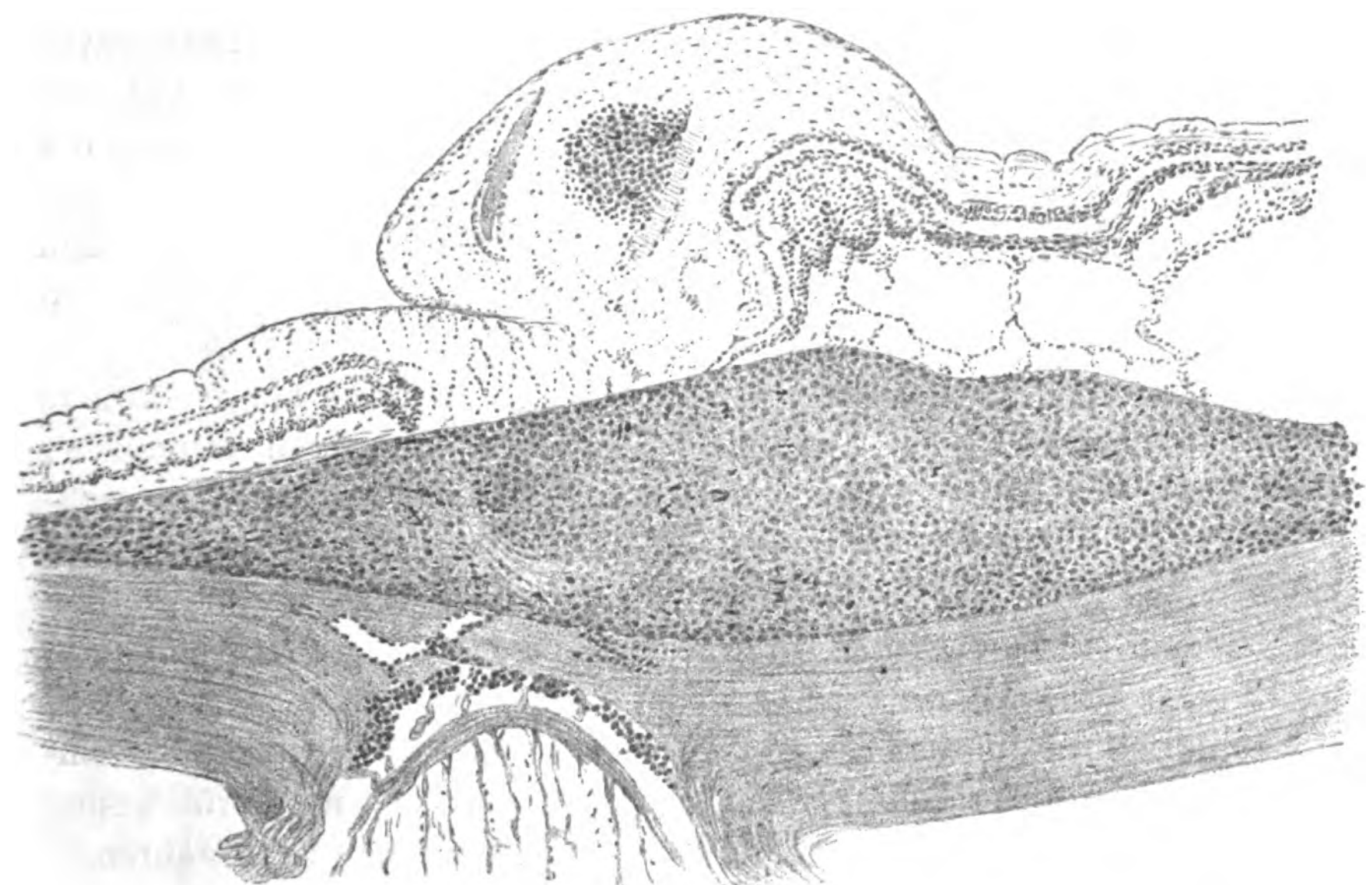


Fig. 5. Schnitt durch den Papillenrand der oberen Bulbushälfte mit isolirtem Sarcomknoten in der Netzhaut.

heiten beim Aderhautsarcom gehört und womit ein neuer Modus der Ausbreitung der Geschwulst auf den Sehnerven angebahnt ist. FUCHS[2] führt diese Art der Infection des Sehnerven, die von der sarcomatös erkrankten Netzhaut ausgeht, als dritte seltene Modalität an. Als den gewöhnlichen Vorgang stellt er es hin, dass, gerade wie in unserem Fall erstens die intraoculare Geschwulst sich über den Sehnerven lagert und von hier aus ihre Zellen durch die Lamina cribrosa nach rückwärts in den Sehnervenstamm schickt. Als Bahnen scheint sie das System spaltförmiger Räume zu benutzen, das den Sehnerven durchsetzt und sowohl mit dem suprachorioidealen als auch dem intervaginalen Lymphraum in Verbindung steht.

[1] v. MICHEL, Beiträge zur Onkologie des Auges. Festschrift der physikal.-med. Gesellschaft zu Würzburg. 1899.

[2] FUCHS, Sarcom des Uvealtractus. Wien. 1883.

Zweitens, dass die Geschwulstzellen vom Rande der Chorioidea neben der Papille direct nach rückwärts in den Zwischenscheidenraum dringen entsprechend der von v. MICHEL aufgedeckten directen Communication von Suprachorioideal- und Intervaginalraum. In unserem Fall kommt noch hinzu, dass der Scheidentumor an einer Stelle die Pialscheide des Sehnerven durchbrochen hat und auch extrabulbär in den Sehnervenstamm eingedrungen ist. Auch dafür können wir präformirte Bahnen in Anspruch nehmen, da wie schon gesagt, die Lymphspalten des Sehnerven mit dem Scheidenraum communiciren.

Alle diese verschiedenen Arten der Ausbreitung der Geschwulst auf den Sehnerven und seine Scheiden vermag dieser eine Fall in instructiver Weise vor Augen zu führen; dieser Umstand ist es zusammen mit der seltenen Art des Wachsthums der Neubildung, die, neben dem Sehnerven entstanden, sich nicht, wie es die Regel ist, nach dem Aequator zu ausgebreitet, sondern den Sehnerven-Eintritt ringförmig umwachsen hat, welcher dem vorliegenden Fall das interessante Verhalten giebt, das zu seiner Veröffentlichung bestimmt hat.

Am 18. April d. J. stellte sich auf unsre Aufforderung hin der frühere Träger des beschriebenen Augapfel wieder vor. Es waren erfreulicher Weise weder ein Localrecidiv, noch Metastasen in inneren Organen nachzuweisen. Ein Leberleiden, das ihm schon vor Jahren, lange vor Erkrankung des Auges, zu schaffen gemacht hat, und über dessen Natur wir den Hausarzt um Auskunft baten, wurde von diesem als Lebercirrhose hingestellt. Da also jetzt mehr als 2 Jahre nach der Enucleation verflossen sind, so dürfen wir annehmen, dass die Operation, obwohl bereits die Sarcommassen ausserhalb der Bulbushüllen anzutreffen waren, noch früh genug geschehen ist, um den Körper vor der Allgemein-Infection zu bewahren.

II. Die Geschichte der Magnet-Operation im Auge.

Von **F. M. Feldhaus** in Rohrbach-Heidelberg.

Wer mag sie erfunden haben? — Vor langen Zeiten taucht sie mehrere Male unvermuthet in der Geschichte auf. Nicht dort, wo wir die ersten sicheren Angaben vom Magneten finden, in Griechenland, sondern in den heiligen Büchern der Bramanen begegnen wir ihr zuerst. Die Griechen kannten den Magnetstein und seine Kraft Eisen anzuziehen und festzuhalten (Aristoteles, de anima I, 2), das ist jedoch auch für viele Jahrhunderte ein sich immer gleichbleibender Wissensballast. Alexander von Aphrodisias (Quaest. nat. II, 23; Spengel 142, p. 136) giebt zwar die Erklärung für diesen Vorgang, wie Empedokles, Diogenes von Apollonia und Demokritos sich ihn dachten, wieder, doch sind diese Theorien ebenso gewagt, wie die Anwendung gepulverten Magnetes bei Hippokrates (V. d.

Unfruchtbarkeit, § 243). Platon kennt die Verbreitung der magnetischen Kraft durch mehrere eiserne Ringe, die sich gleich einer Kette an den Stein anhängen (Jon, V. 316, Metzler). Lucretius weiss, dass diese Kraft auch eherne Schalen durchdringt (de rer. nat. VI, v. 907—1088), auch kommt er dem Gedanken der Polarität sehr nahe (ibd., v. 1063).

Um den Anfang der christlichen Aëra findet sich in der Ayur-Veda des Suçruta zuerst die Magnet-Operation und zwar in der Chirurgie. Es heisst dort nach Hirschberg:[1] „Eine eiserne Pfeilspitze, welche in der Richtung der Fasern der Gewebe liegt, nicht fest eingebettet ist, keine Ohren (= Widerhaken) hat, und mit einer weiten Oeffnung in der Haut, kann ausgezogen werden mit dem Magnetstein.“

In Europa weiss man bis zur Einführung der Magnetnadel in die Schifffahrt, deren älteste Nachricht um 1180 Hugue de Bercy in seinem Gedicht „la bible“ giebt, nichts Vernünftiges mit dem Magneten anzufangen. Ueberall Märchen und Aberglaube, ohne den geringsten Versuch, ohne das einfachste Experiment. Medicinisch wollen ihn Pedanius Dioscorides, Plinius (hist. nat. 36, 16 gegen Augenflüsse), Galenos, Oribasius und die orphische Dichtung „lithicon“ angewandt haben.

Theodorus Priscianus begründete die lange in hohem Ansehen gewesenen Magnetkuren (medici antiqu., Venedig 1547, fol. 316, b.). Die Schriftsteller über dieses Fach sind in der Folge: Marcellus, Aetius, Alexander von Tralles und Paul von Aegina, ferner von den Muhamedanern: Geber, Alfarabi, Hali Abbas, Avicenna, Serapion d. Jüng. und Abulcasis.

Bisher mehrte sich das positive Wissen nur durch die Beobachtungen Augustinus, des Heiligen, dass der Magnet durch Silber hindurch wirke (de civ. Dei, 21, 4.) und durch die Erkenntniss der Nordweisung der Magnetnadel, zugleich also auch der Magnetisirung des Stahles (Hugue, la bible). Nicolaus Cusanus giebt in einem 1439 verfassten „De docta ignorantia“ schon einen Versuch an, die Stärke der magnetischen Kraft durch Wägung zu bestimmen.

In einem der ersten deutsch geschriebenen medicinischen Werke fand ich die Magnet-Operation am Auge, die Hirschberg[2] auf Fabricius von Hilden (1550—1634) zurückführte.

Sie wird erwähnt in dem 1462 oder bald hernach (gemäss einer Notiz Bl. 39a der Ausgabe von 1498) verfassten Werke: „Dis ist das buch der Cirurgia, Hantwirkung der Wundartzney“ des Strassburger Arztes Hieronymus Brunschwyck (al. Braunschweig). Das Werk erschien 1497 zuerst zu Augsburg und Strassburg, und in ersterer Stadt nochmal 1498 und 1534. Sein Verfasser aus dem Geschlechte der Sau-

[1] Geschichte der Augenheilkunde im Alterthum, Bd. 13 von Gräfe-Sämisch's Handbuch, § 23.

[2] l. c.

lern, war zu Strassburg geboren, doch kennt man seine näheren Lebensumstände nicht.[1] Das Werk ist nach arabischen und arabistischen Quellen gesammelt. Die hier in Betracht kommende Stelle steht in der Ausgabe von 1534, Bl. LVIIa:

„Das sibet Capitel: Dess dritten tractats | würt sagen | von den wunden der augen wie die geschehen seindt" und lautet: (Bl. 58a, Sp. 2) bei Behandlung von Dingen, die in's Auge gesprungen: „ob es aber wer von eysen figelot | (Feilicht) so sper das aug etwas auff | unnd heb dar für ain magneten stain der zëuhet das ansich."

Weder nennt er sich als den Urheber, noch sagt er, von wem er die Methode überkommen habe. Sicherlich dachte er auch nicht an eine Entfernung aus dem Augeninnern auf diese Weise. Gilbert aus Colchester, ein Freund Galilei's und Leibarzt Elisabeth's von England, reformirte durch sein 1600 zu London erschienenes Werk „De magnete" die Lehre vom Magnetismus, und trennte die magnetische von der elektrischen Anziehung („vim illam electricam nobis placet appellare", l. c. p. 52). Seine Vorgänger, unter denen eine lange Reihe Mediciner, tadelt er, dass einer den andren nur abgeschrieben und die Bücherläden gefüllt, ohne irgend einen Grund oder einen von ihnen gemachten Versuch anzuführen (ibd., p. 47).

Wie Galen (de simpl. XI, 11) schon den Magneten mit einem Pflaster vergleicht, so hat ihn der Hofokulist Bartisch um 1583 so sehr damit verwechselt, dass er ein Pflaster aus Hasenschmalz, Vorwachs, Agtstein und Magnetstein empfiehlt, um Eisen, Stahl und sogar Stein aus dem Auge zu ziehen!

Wie Hirschberg zeigte, findet sich die Magnet-Operation in den oberflächlichen Hornhautschichten bei Fabricius Hildanus (opera, 1656, cent. V, obs. 21), durch eine Wunde der Lederhaut bei Meyer aus Minden 1842, durch Schnitt der Augenhäute bei Mac Keown.[3]

Hirschberg selbst erfand 1875 den Augen-Elektromagneten.[4]

III. Beitrag zur Magnet-Operation.

Klinische Erfahrungen und Bemerkungen über den relativen Werth der verschiedenen Elektromagnete und über die doppelte Durchbohrung des Augapfels durch Eisensplitter.

Von Dr. **E. P. Braunstein**, Privatdoc. der Ophthalmologie an d. Universität Charkow.

Mit dem gewaltigen Emporblühen der modernen Industrie nimmt heutzutage die Zahl der Unfälle bei den verschiedenen Fabrik- und Anstalts-

---

[1] Allg. deutsche Biographie III, S. 453.
[2] Med. Z. v. V. f. Heilk. i. Pr., 1842, S. 11.
[3] British med. J. 1874, S. 800 und 1878, S. 644.
[4] Hirschberg, Magnet-Operation in der Augenheilkunde, 1899, S. 2.

betrieben mit jedem Tage zu, und Hand in Hand mit der Zunahme der Unfälle überhaupt geht, wie es jeder Arzt, der ophthalmologische Praxis treibt, aus eigener Erfahrung weiss, die Zunahme der Augenverletzungen. In Deutschland hat es nach der statistischen Zusammenstellung für das Jahr 1887 (1) auf 15970 Unfälle überhaupt 914 Fälle, d. h. 5,73 $^0/_0$, von Augenverletzungen gegeben; nach der statistischen Zusammenstellung von Dr. Praun (2), welche eine bei 45 Augenärzten geführte Umfrage umfasst, entfallen auf 444800 Augen-Erkrankungen 4,89 $^0/_0$ Augenverletzungen, während in Fabrikgegenden dieser Procentsatz bis zu 12 anwächst. Bei Männern kommen Augenverletzungen 6 Mal, nach Blessig (3) sogar 10 Mal so häufig, als bei Frauen vor; der grösste Procentsatz entfällt auf das Alter zwischen 10 und 30 Jahren. Nach Magnus (4) haben von der gewaltigen Anzahl der im jugendlichen Alter erblindeten Personen 8,05 $^0/_0$ ihre Blindheit einem erlittenen Trauma zu verdanken. Von besonderer Bedeutung sind die Augenverletzungen durch Fremdkörper, weil diese Verletzungen am häufigsten zu Verlust des Sehvermögens oder des Augapfels führen. Nach der Statistik von Blessig (5) machen die durch Fremdkörper herbeigeführten Augenverletzungen 54,1 $^0/_0$ sämmtlicher Augenverletzungen aus. Die in den Augapfel eindringenden Fremdkörper sind, der modernen gewaltigen Entwicklung der Eisen- und Stahlindustrie entsprechend, meistentheils Eisen- bezw. Stahlsplitter; gerade diese Fremdkörper nehmen für sich ganz besondere Beachtung in Anspruch, weil man bei den durch dieselben herbeigeführten Verletzungen durch die sogen. Magnet-Operation glänzende Erfolge erzielen kann, — dermaassen, dass man dieser Operation in der Ophthalmolgie einen ebensolchen Ehrenplatz einräumen muss, wie der lineären Extraction von Graefe.

Die Magnetoperation ist schon seit langem bekannt. Im Jahre 1656 hat Fabricius (6) aus Hilden bei Köln auf Anrathen seiner Frau, einer geborenen Colinet, einer sehr tüchtigen Hebamme, mittelst Magneten einen kleinen Augensplitter aus der Cornea entfernt. Desselben Verfahrens bediente sich im vorigen Jahrhundert bei der Extraction von Eisensplittern aus der Cornea Morgagni (7). Nach Wolzeendorff (8) soll Paracelsus zum ersten Mal den Magneten bei der Extraction von Fremdkörpern aus Metall, namentlich von Pfeilen und Gewehrkugeln, angewendet haben. Prof. Pagel (9) widerspricht dieser Ansicht, indem er darauf hinweist, dass es sich bei Paracelsus nicht um den Magneten, sondern um mystische Salben und Pflaster aus Magnetstein gehandelt hat, denen man zur damaligen Zeit eine wunderthätige Wirkung beimass. Pagel fand bei keinem der ältesten Autoren, selbst nicht bei Avicenna und Galen, irgend einen Hinweis auf die Anwendung des Magneten in der ärztlichen Praxis, wenn auch Galen die Wirkung des Magneten auf Eisen augenscheinlich gekannt hat. Nach den Untersuchungen von Pagel soll der französische Chirurg, der Ausgangs des 13. und zu Beginn des 14. Jahrhunderts gelebt hatte,

MONDEVILLE(10), zum ersten Mal sich des Magneten bei der Extraction von Metallpfeilen bedient haben, wobei PAGEL als Beweis dafür folgendes Citat anführt: „quia complexio non est perfectio magnetis sed tota species quae dicitur ab aliquibus perfecta species, mediante qua magnes applicatus corpori extrahit ferrum infixum". Im Jahre 1879 hat Prof. HIRSCHBERG den ersten Fall von gelungener Entfernung eines Eisensplitters aus dem Glaskörper durch einen in der Sklera angelegten meridionalen Schnitt veröffentlicht, und dieser Fall hat es nicht verfehlt, den Anstoss zu einer ganzen Reihe ähnlicher Publicationen zu geben, wie beispielsweise diejenigen von FRAENKEL, SAMELSOHN, MAGAWLI, KNAPP, PAGENSTECHER. Im Jahre 1885 hat HIRSCHBERG seine Monographie „Der Elektromagnet in der Augenheilkunde" veröffentlicht, in der er eingehend die Literatur der Frage erörtert, einen von ihm construirten Apparat beschreibt und über eine ganze Reihe von gelungenen Operationen, die von ihm selbst sowohl, wie auch von andren Aerzten ausgeführt worden sind, berichtet. In dieser Monographie stellt HIRSCHBERG(11) auf Grund einer gewaltigen Anzahl von Extractionen folgende Normen auf: Ist der Weg zum Fremdkörper noch offen, so ist sofort eine Sondirung durch die offene Wunde vorzunehmen; sitzt aber der Fremdkörper tief in der Netzhaut oder im Glaskörper, und ist der Weg zum Fremdkörper verschlossen, so ist es am besten, einen meridionalen Schnitt der Augenhüllen in der Gegend des Aequators des Augapfels anzulegen. Im Jahre 1892 hat Prof. HAAB(12) die Entdeckung gemacht, dass man, indem man das Auge einem grossen Magneten nähert, einen im Glaskörper befindlichen Fremdkörper in die vordere Augenkammer hineinziehen kann, und diese Wahrnehmung dem von ihm construirten grossen Apparat zu Grunde gelegt.

Was nun die Resultate betrifft, die mittels der erwähnten Apparate haben erzielt werden können, so soll es nach dem Ausspruch HIRSCHBERG's bis zur Einführung des von ihm construirten Apparates keinem jemals gelungen sein, einen Fremkörper aus dem Glaskörper unter Erhaltung des Sehvermögens zu extrahiren, wohl aber soll es nach der Einführung seines Elektromagneten in vielen Fällen gelungen sein, gutes Sehvermögen und in sehr vielen Fällen den Augapfel intact zu erhalten. Nach der Statistik von HÜRZELER(13), welche 313 Fälle umfasst, beträgt die Zahl der gelungenen Extractionen 64 %, die der misslungenen 36 %. HAAB(13a) hat mit Hülfe seines Magneten unter 165 Fällen den Fremdkörper in 141 Fällen extrahiren können, und auch andere Autoren, welche sich des HAAB'schen Apparates bedient haben, waren mit den erzielten Resultaten zufrieden. PRAUN(14) empfiehlt, bei kleinen Fremdkörpern im Glaskörper, wo eine Gefahr, die Krystalllinse, die Iris oder die Hornhaut zu verletzen, nicht vorliegt, den grossen Magneten von HAAB, bei grossen Fremdkörpern denjenigen von HIRSCHBERG anzuwenden; jedoch liegt hier, wie wir später sehen werden, ein offenkundiges Missverständniss vor.

Bevor ich den relativen Werth der verschiedenen Elektromagnete besprechen, erachte ich es für nothwendig, über 6 Fälle von Fremdkörperextraction aus dem Auge, die ich mittels des Elektromagneten mit befriedigendem Resultat ausgeführt habe, zu berichten.

1. Fall. T. D., Kleinbürger, Arbeiter am Petrowski'schen Eisenwerk, 21 Jahre alt, wurde in meine Privatklinik am 15. Juli vorigen Jahres wegen Verletzung des Auges durch einen Eisensplitter, die am 12. Juli, also vor 3 Tagen stattgefunden hatte, aufgenommen. Die von mir vorgenommene Besichtigung ergab Folgendes: Auf dem rechten Auge befindet sich auf der äusseren Seite des Augapfels in der Gegend der Sklera eine penetrirende Wunde, durch welche der Glaskörper hervorsickert. Tonus stark herabgesetzt. Visus $^1/_8$. Bei der ophthalmoskopischen Untersuchung sieht man einen glänzenden Reflex, der von einem länglichen Metallkörper ausgeht. Am linken Auge sieht man an der Hornhaut eine liniäre Narbe, die mit der Iris verwachsen ist. Visus oculi sinistri = $^{20}/_{50}$. Die Narbe an der Cornea des linken Auges rührt von einer Verletzung her, welche sich der Patient bei der Arbeit am 10. März vorigen Jahres zugezogen hatte. Nach entsprechender Vorbereitung des Kranken, des Augapfels und der umgebenden Theile wurde zur Sondirung des Glaskörpers mittels des Hirschberg'schen Apparates geschritten, wobei mehrere Versuche ergeben haben, dass es absolut unmöglich ist, den länglichen Fremdkörper in die kleine Skleralwunde hineinzuziehen. Unter diesen Umständen wurde der Patient nach dem dunklen ophthalmoskopischen Zimmer gebracht, wo man mittels Augenspiegels sehen konnte, dass die Extraction des Fremdkörpers dadurch behindert wird, dass derselbe sich mit seinem Längsdurchmesser perpendiculär zur Richtung der Wunde einstellt. In Folge dessen hat der Operateur den Magneten dem Assistenten übergeben und selbst, in der linken Hand die Pincette mit den Haken und in der rechten Hand den Augenspiegel haltend, das durch den Magneten herangezogene dünne Ende des Fremdkörpers gefasst und letzteren durch die Wunde herausgezogen, wobei allerdings die Wundränder mittels Scheere erweitert werden mussten, da sie sich bei den Extractionsversuchen stark spannten und die Passage des Fremdkörpers behinderten. Die Heilung ging glatt von Statten, wenn auch längere Zeit grosse Ecchymosen in der Netzhaut bestanden haben, deren unterer und äusserer Theil abgelöst war. Gegenwärtig sind die Ecchymosen der Netzhaut fast resorbirt, nur ist an der äusseren Seite der Papilla des N. opticus oberhalb des horizontalen Meridians ein länglicher pigmentirter Fleck zu sehen; an dieser Stelle dürfte wohl die Netzhaut durch das dünne spitze Ende des Fremdkörpers verletzt worden sein; an einigen Stellen war die Netzhaut noch leicht ödematös, der abgelöste untere Theil der Netzhaut war bereits wieder adhärent, so dass abgelöst nur noch ein sehr kleiner, und zwar der untere äussere Theil war, der der Narbe in der Sklera entsprach. Die Sehkraft beträgt bei Hypermetropie-Correction

von 8,0 D $^{10}/_{50}$. Der Patient liest bei entsprechender Correction Nr. 4 Krjukow. Das Gesichtsfeld ist an der inneren oberen Seite beschränkt. Der aus dem Auge extrahirte Fremdkörper wog 0,12 g.

2. Fall. P. B., Bürger, Arbeiter am Jusoff'schen Eisenwerk, 25 Jahr alt, wurde in meine Privatklinik am 11. Juli vorigen Jahres wegen Verletzung des linken Auges aufgenommen. Der Unfall war 8 Tage vor der Aufnahme des Kranken geschehen. Die Untersuchung ergab Folgendes: Geringe pericorneale Injection; in der Cornea eine kleine lineäre Narbe. Vom Rande der Iris zieht sich im oberen inneren Segment derselben ein bindegewebiges Häutchen zur Linsenkapsel in Form einer hinteren Synechie, in der ein glänzender Fremdkörper aus Metall steckt. Visus oculi sinistri = $^{20}/_{200}$.

Am Kranken wurde die Iridectomie ausgeführt, wobei die Incision der Cornea an der Stelle der liniären Narbe geführt wurde; hierauf wurde durch die Wunde der Hirschberg'sche Magnet eingeführt und ein kleiner Eisensplitter extrahirt. Heilung ohne Complication: Sehkraft des verletzten Auges bei der Entlassung $^{20}/_{70}$.

3. Fall. F. W., Bauernhofsbesitzer, Fabrikarbeiter, 23 Jahre alt, wurde in meine Klinik am 22. Juli vorigen Jahres wegen einer am Tage zuvor erlittenen Verletzung am rechten Auge aufgenommen. Hochgradige pericorneale und sklerale Injection. An der Hornhaut sieht man eine grosse, unregelmässig dreieckige, gelappte, penetrirende Risswunde, die am oberen Rande in eine gleichartige Wunde der Sklera übergeht; Iris und Linse gespalten; erstere steckt fetzenförmig in der Hornhautwunde; Linse getrübt. Lichtempfiudung äusserst zweifelhaft. Nach Reinigung und Desinficirung des Auges wurde die Wunde mittels Scheere von den Gewebsresten und den vorgefallenen Theilen der Iris gesäubert, worauf zur Sondirung des Glaskörpers durch die Hornhautwunde mittels des Hirschberg'schen Magneten geschritten wurde. Nach grossen Anstrengungen ist es schliesslich gelungen, unter Zuhülfenahme der Pincette bei gleichzeitigem Zug durch den Magneten einen grossen Eisensplitter zu extrahiren, der 0,4 g wog. Da ein grosser Theil der Hornhaut zerstört war und die Gewebe des ganzen vorderen Abschnittes des Augapfels eine starke Quetschung erlitten haben, blieben die durch den Eingriff herbeigeführten Reiz- und Entzündungs-Erscheinungen lange bestehen. Allmählich bildeten sich dieselben jedoch zurück, der Augapfel blieb erhalten; das Sehvermögen ist aber in diesem Falle erloschen.

4. Fall. E. L., Bauer, Schlosser, 24 Jahre alt, wurde in meine Privatklinik am 30. Juni 1899 wegen einer an demselben Tage bei der Bearbeitung eines Kessels erlittenen schweren Verletzung des linken Auges aufgenommen. Bei der am Abend desselben Tages von mir ausgeführten Untersuchung fand ich Folgendes: Augenlider ödematös; aus der Lidspalte treten Thränen und sickert Glaskörpersubstanz hervor. An der



Hornhaut und Sklera befindet sich im äusseren Theile des Augapfels eine Risswunde, in der die Iris, Linsensubstanz und der Glaskörper stecken; vordere Augenkammer mit Blutgerinsel gefüllt. Tonus des Auges stark herabgesetzt, Lichtempfindung schwach. Unmittelbar, d. h. noch an demselben Abend, wurde zur Operation geschritten und mittels des Hirschberg'schen Apparates ein gewaltiger Eisensplitter extrahirt, der 2,4 g wog. Heilung ohne Complicationen. Es kam aber zur Verwachsung der Pupille. Visus oculi sinistri $^1/_8$. Dem Kranken wurde die Iridectomie vorgeschlagen; er willigte aber in dieselbe nicht ein, weil er gegen seinen Arbeitsherrn eine Klage auf Schadenersatz wegen der eingebüssten Arbeitsfähigkeit angestrengt hat.

5. Fall. Sch. R., Belgier, 38 Jahre alt, Fabrikarbeiter, wurde in die ophthalmologische Klinik der Charkower Universität am 7. Juli 1894 wegen Verletzung des linken Auges durch einen Eisensplitter aufgenommen. Der Unfall geschah am 4. Juli, d. h. vor 3 Tagen. Zum ersten Mal sah ich den Patienten am 10. Juli, an welchem Tage ich von Dr. M. J. Sitnikow als Consulent hinzugezogen wurde. Ich fand Folgendes: kleine, kurze, lineäre, kaum wahrnehmbare Narbe auf der Hornhaut. Bei der opthalmoskopischen Untersuchung fand ich eine kleine Trübung im Centrum der Linse und einen glänzenden, länglichen, beweglichen Metallkörper im Corpus vitreum. Visus oculi sinistri = $^{17}/_{200}$.

Da die Reizerscheinungen im linken Auge sehr schwach ausgesprochen waren, die Hornhautwunde geschlossen war und auskömmliches Sehvermögen bestand, wurde beschlossen, vorläufig nur eine Discision der Linse vorzunehmen, um ein schnelleres Reifwerden der Cataract herbeizuführen, damit der Fremdkörper nicht zu lange innerhalb des Auges verbleibe: Eine spontane Reifung der Cataract hätte nämlich Monate dauern können, während die Vornahme einer Sondirung bei geschlossener Hornhautwunde und noch durchsichtiger Linse mit einem Risiko verknüpft war. Am 10. Juni wurde die Discision der Linse vorgenommen. Da die Aufquellung langsam vor sich ging, wurde die Discision am 16. und 22. Juli wiederholt, und am 25. Juli war die Cataract so weit gereift, dass ich die Extraction derselben mittels Schnittes nebst niedrigem Lappen ohne Iridectomie ausführen konnte; nachdem die Linsenmassen entfernt waren, führte ich durch die Hornhautwunde den Hirschberg'schen Elektromagneten ein und extrahirte einen Stahlsplitter in Form einer dünnen, 5 mm langen und 2 mm breiten Scheibe. Die Heilung ging glatt von Statten. Bei der Entlassung aus der Klinik betrug die Sehkraft an diesem Auge nebst + 8,0 = $^6/_{25}$, trotzdem in der vorderen Augenkammer noch gequollene Krystalllinsenmassen vorhanden waren.

6. Fall. M. K., Kleinbürger aus Charkow, Fabrikschlosser, wurde in die ophthalmologische Klinik der Charkower Universität am 28. Januar 1893 wegen Verletzung des linken Auges durch einen beim Eisenhauen

abgesprungenen Splitter aufgenommen. — Status: Am inneren oberen Rande der Hornhaut befindet sich eine Wunde, welche sich auf Cornea, Iris und Theile der Sklera erstreckt. In der Wunde steckt die vorgefallene Iris; Linse im äusseren Theile gespalten und etwas trübe; in der vorderen Augenkammer ist ein grosser Bluterguss zu sehen; das Auge lässt sich nicht ophthalmoskopisch untersuchen; mittelst Scheere wird die vorgefallene Iris resecirt; mehrfache Sondirung mittelst HIRSCHBERG'schen Magneten bleibt resultatlos. Unter diesen Umständen wurde die Skleralwunde mittelst Scheere erweitert und mittelst eines grossen Elektromagneten, der von einer starken Dynamomaschine von 40 Ampère und 100 Volt gespeist war, ein Eisensplitter an die Oberfläche der Wunde herangezogen und mittelst Pincette extrahirt. Der Fremdkörper wog 1,5 g. — Glatte Heilung. — Bei der Entlassung aus der Klinik betrug das Sehvermögen an dem verletzt gewesenen Auge $^{10}/_{200}$, und zwar in Folge traumatischer Cataract, Visus am gesunden Auge in Folge von Macula corneae: Fingerzählen in einer Entfernung von 1—2 Fuss.

Am 5. August 1894 wurde der Patient wieder wegen inzwischen bereits gereifter Cataract des rechten Auges in die Klinik aufgenommen und von mir operirt. Extraction der Cataract. Als sich das Auge vollständig erholt hatte, betrug die Sehkraft an diesem Auge bei Correction mit $+ 8{,}0 \circlearrowleft$ cyl. $+ 2{,}0 = {}^{20}/_{40}$.

Von den im Vorstehenden beschriebenen 6 Fällen ist es somit gelungen, in 4 Fällen ziemlich gutes Sehvermögen und in 2 Fällen den Augapfel intact zu erhalten, wobei in dem einen dieser letzteren Fälle eine Restitution des Sehvermögens durch die Verweigerung der vorgeschlagenen Operation von Seiten des Patienten vereitelt wurde.

Wenn wir uns nun an der Hand der im Vorstehenden geschilderten Operation die Frage vorlegen, welchem Apparat der Vorzug zu geben ist, so sehen wir, dass zwar in der Mehrzahl der Fälle mit dem HIRSCHBERG'schen Apparat allein ein befriedigendes Resultat erzielt werden kann, dass es aber andrerseits zweifellos Fälle giebt, in denen dieser Magnet sich als machtlos erweist, und zwar sind es diejenigen Fälle, in denen der Fremdkörper zu umfangreich ist, vor allem aber tief liegt und von Weichtheilen umgeben ist. Allerdings kommt man in diesen Fällen auch dann nicht aus, wenn man einen Magneten von grösserer Kraft dem Auge nähert oder in dasselbe einführt; vielmehr muss man hier dem Magneten, mag seine Zugkraft noch so stark sein, während der Extraction des Fremdkörpers mittelst Pincette bezw. Zange zu Hilfe kommen, da selbst ein starker Magnet, wie bereits MC KEOWN hervorgehoben hat, nicht im Stande ist, einen Fremdkörper durch unverletzte Hüllen durchzubringen, mögen diese noch so dünn sein. Aus diesem Grunde ist der Vorschlag PRAUN's bei grossen Fremdkörpern den HIRSCHBERG'schen, bei kleineren den HAAB'schen Apparat anzuwenden, vollständig ungeeignet, ganz abgesehen davon, dass

wir bei Trübung der Augenmedien im Voraus nicht wissen können, ob wir es mit einem grossen oder kleinen Fremdkörper zu thun haben. Was mich betrifft, so bin ich auf Grund meiner Beobachtungen zu dem Schlusse gelangt, dass man die Operation stets mit Hilfe des HIRSCHBERG'schen Magneten anfangen muss und nur im Falle eines Misserfolgs zu einem stärkeren Magneten greifen soll. Ferner ist in Bezug auf die von Dr. PRAUN in Vorschlag gebrachte allgemeine Narkose zu bemerken, dass letztere mit gewissen Uebelständen verknüpft ist, da man den Kranken bisweilen nach einem dunklen Zimmer bringen und ophthalmoskopisch untersuchen muss.

In letzterer Zeit hat das Gebiet der operativen Ophthalmologie eine Bereicherung durch neue interessante Untersuchungen erfahren, deren Wesen an dieser Stelle zu erörtern ich für zweckmässig erachte.

TÜRK (15) hat behufs Ausarbeitung der Indicationen zur Anwendung des grossen HAAB'schen und des kleinen HIRSCHBENG'schen Magneten eine Reihe von experimentellen Untersuchungen vorgenommen, welche bezweckten, die Grösse derjenigen Zugkraft festzustellen, mit der man bei der Magnet-Operation eigentlich zu thun hat. Zu diesem Zwecke verfertigte er künstliche Eisensplitter von länglicher Form und von 1—500 mg Gewicht und bestimmte für jeden Splitter die Zugkraft, mit der derselbe einerseits bei unmittelbarer Berührung, andrerseits in einer Entfernung von 2—50 mm vom HAAB'schen bezw. vom HIRSCHBERG'schen Apparat angezogen wird. Aus der Zusammenstellung der von TÜRK gewonnenen Zahlen ergiebt sich, dass die Zugkraft sich insofern verringert, als die Grösse des fortzubewegenden Eisensplitters abnimmt, dabei aber nicht immer dem Gewicht des Eisensplitters entsprechend. Im Allgemeinen ist bei kleinen Entfernungen die vom Magneten auf kleine Eisensplitter ausgeübte Zugkraft grösser, als deren Gewicht entsprechend, und umgekehrt. Bei unmittelbarer Berührung mit einem Eisensplitter von 1—250 mg Gewicht steht die Zugkraft des HIRSCHBERG'schen Magneten relativ wenig nach und erreicht fast die Hälfte der Kraft des HAAB'schen, dafür ist die Differenz beider Instrumente bei unmittelbarer Berührung mit grossen Eisenstücken gross: der grosse Magnet hebt eine Last von 70 kg. Ein besonders bedeutender Unterschied tritt in der Wirkung der beiden Magnete par distance hervor: in einer Entfernung von 1 cm ist die Zugkraft des HAAB'schen Magneten 300—1000 Mal so gross, als diejenige des HIRSCHBERG'schen. Die wichtigsten Resultate, zu denen TÜRK gelangt ist, sind folgende: 1. Wenn wir mit kleinen Eisensplittern zu thun haben, wie dies bei in das Innere des Auges eingedrungenen Fremdkörpern gewöhnlich der Fall ist, so hängt die jeweilige Zugkraft des Magneten von der Grösse seiner Zugwirkung par distance ab. In Folge dessen übertrifft der grosse HAAB'sche Magnet, der bei unmittelbarer Berührung eine relativ wenig grössere Zugkraft als der kleine HIRSCHBERG'sche Magnet entwickelt, diesen letzteren an Zugwirkung par

distance in bedeutendem Maasse. 2. Um bei der Anwendung des Haab'schen Apparates eine zu starke Zugkraft zu vermeiden und sich auf den minimalen Kraftbedarf, der zur Ausführung der Extraction erforderlich ist, zu beschränken, empfiehlt es sich, die Operation in möglichst grösserer Entfernung vom Magneten vorzunehmen. 3. Je grösser der Magnet, desto mehr kann das Operationsfeld abgerückt werden, und desto deutlicher tritt die gleichmässige Entfaltung der Zugkraft hervor. (Fortsetzung folgt.)

Klinische Beobachtungen.

Congenitaler Epidermis-Ueberzug der Thränenkarunkel.

Von Prof. Dr. M. Peschel.

Ein sehr seltener Fall von congenitaler Anomalie der Thränenkarunkel, wie er in ähnlicher Art nirgends beschrieben ist, wurde von mir bei einem 6jährigen Knaben beobachtet. Derselbe litt in beiden übrigens normalen Augen gleichmässig an chronischem Thränenträufeln, welches die Eltern von jeher an ihm bemerkt hatten. Genauere Untersuchung der Augen zeigte, dass die Thränenkarunkel beiderseits von der Cutis des innern Augenwinkels nicht wie im normalen Zustande durch einen Sulcus abgesetzt war, in welchem die Epidermis in Schleimhaut-Oberfläche übergeht, sondern die Epidermis des innern Winkels sich als schmale, glatte Fläche direct auf die Karunkel fortsetzte, welche von normaler Grösse war. Diese schmale, zwischen den zwei Lidern in die Tiefe ziehende glatte Epidermis-Strasse machte den Eindruck eines schmalen Hohlweges im Gebirge. Der epidermoidale trockene Theil der Oberfläche der Karunkel stellte sich als ein Dreieck dar, dessen Spitze im innern Winkel, dessen Basis nach der Plica semilunaris hin lag. Dies Dreieck war im rechten Auge etwas grösser als im linken, wo namentlich der obere Rand der Karunkel von einem schmalen Schleimhautsaume überzogen war. In dem Epidermisdreiecke konnte man bei genauer Besichtigung deutlich eine Anzahl kleiner Poren, ganz wie in normaler Haut, unterscheiden. Da es sich leider nicht um ein anatomisches Präparat handelte, konnte nicht untersucht werden, in welcher Weise etwa die Drüsen der Karunkel in diesem Falle eine Abweichung von den gewöhnlichen Verhältnissen zeigten. Es handelte sich offenbar um congenitale Anomalie in der Bildung der Karunkel. Man kann daher nicht von Xerose derselben sprechen und ich habe deshalb in der Ueberschrift nicht diesen Ausdruck gewählt.

Die Seiten der Karunkel gingen in normaler Weise in die Conjunctiva über und besassen Schleimhaut-Ueberzug. Gegen das Unterlid hin war jedoch die Karunkel beiderseits durch einen nur sehr flachen Sulcus wenig abgesetzt, was einer Verkürzung des untern Conjunctivalsackes an dieser Stelle äquivalent ist. Die Plica semilunaris war beiderseits normal. Die oberen Thränenpunkte verhielten sich gleichfalls normal, die unteren hingegen waren in beiden Augen rings von Epidermis umgeben und tauchten nicht in den Thränensee ein, waren ectropionirt. Dieser Umstand veranlasste die Eltern, den Augenarzt aufzusuchen. Es wurde Schlitzung der unteren Thränenkanälchen vorgenommen und so in Kurzem das Thränen beseitigt. Erwähnenswerth ist, dass anderweitige congenitale Augen- oder Körper-Anomalien bei dem Patienten nicht bestanden.

Unser Büchertisch.

Neue Bücher.

1. Klinischer Leitfaden der Augenheilkunde. Von Dr. Julius von Michel, Prof. der Augenheilkunde zu Berlin. Dritte umgearbeitete Auflage. Wiesbaden, J. F. Bergmann, 1903. Unter den kürzeren Werken über Augenheilkunde hat das von Prof. v. Michel, seit seiner ersten Auflage vom Jahre 1894, stets eine hervorragende Stelle eingenommen. Das ist in diesem Centralblatt 1894, S. 43 bereits für die erste Auflage hervorgehoben worden. Das wiederholen wir für die soeben erschienene, nach dem neuesten Standpunkt der Wissenschaft umgearbeitete dritte Auflage.

2. A Treatise on diseases of the eye, nose, throat and ear. For Students and Practitioners. By Various Authors. Edited by William Campbell Posey, Prof. of ophth. in the Philadelphia policlinic, and Jonathan Wright, Laryngolist to Kings county Hosp. Philadelphia and New York, Leo Brothers & Co., 1903. (1234 S., 650 Figuren und 35 Tafeln.) Obwohl bei uns nur ausnahmsweise, eher noch in kleineren Städten, die Augenheilkunde mit der Ohren- und Nasenheilkunde von demselben Arzt betrieben wird, so sind doch genaue Kenntnisse in der letzteren für die erstere unerlässlich. Somit dürfte auch für europäische Leser, die des Englischen mächtig sind, das vorliegende Werk bemerkenswerth und lehrreich sein, zumal es eine neue Darstellung der amerikanischen Art, die Refractionsfehler und die Muskelstörungen zu behandeln, uns an die Hand giebt. Dass es für die Vereinigten Staaten einem praktischen Bedürfniss entspricht, bedarf keiner Auseinandersetzung.

3. A. Kölliker's Handbuch der Gewebelehre des Menschen. 6. umgearb. Aufl. Dritter (Schluss-) Band von V. von Ebner, Prof. der Histol. in Wien. Leipzig, 1902. Das Sehorgan ist auf S. 771 bis 889 nach dem neuesten Standpunkt der Forschung eingehend und klar abgehandelt und durch zahlreiche Abbildungen erläutert.

4. Untersuchungen über den Phototropismus der Thiere, von Dr. Em. Rádl. Leipzig, Verlag von Wilhelm Engelmann, 1903. (188 S.) Zweck dieser Abhandlung ist, auf Grund neuer Untersuchungen und der Kritik der bisherigen Anschauungen eine allgemeinere Vorstellung von den optischen Orientirungserscheinungen der Thiere zu bieten. Für die zu beschreibenden Erscheinungen hat Verf. den Namen Phototropismus gewählt, obwohl es nach ihm vielleicht passender wäre, einfach vom Sehen zu sprechen. Interessante Gegenstände werden in dem Buch abgehandelt: Ueber die Reactionen der Thiere auf der Drehscheibe, über compensirende Kopfbewegungen der Insekten, über den Nystagmus der Insekten, über den Flug der Thiere in die Flamme u. a.; und schliesslich eine eigene Theorie des Phototropismus gegeben.

5. Hermann von Helmholtz, von Leo Königsberger. Zweiter Band. Mit zwei Bildnissen in Heliogravure. (gr. 8^0, XVI und 383 S.) Braunschweig, Verlag von Friedrich Vieweg u. Sohn, 1903.

Im December-Heft des Jahres 1902 haben wir über den ersten Band dieses so äusserst fesselnden Werkes berichtet und Beiträge zur Geschichte des Augenspiegels hervorgehoben. In diesem zweiten Band ist Helmholtz als Professor der Physiologie in Heidelberg von 1858—1871 und als Prof.

der Physik in Berlin von 1871—1888 geschildert. In die Heidelberger Zeit fallen die für uns besonders wichtigen Untersuchungen über den Horopter, über die Bewegungen des menschlichen Auges, über den Einfluss der Raddrehung des menschlichen Auges auf die Aussen-Projection der Netzhautbilder, über das stereoskopische Sehen, und die Vollendung der physiologischen Optik, dieser Bibel des wissenschaftlichen Augenarztes. Als Professor der Physik in Berlin hat H. nicht bloss seine bahnbrechenden Forschungen auf diesem Gebiete fortgeführt, sondern noch gelegentlich uns mit so schönen Abhandlungen beschenkt, wie das Denken in der Medicin und über die Bedeutung der Convergenz-Stellung der Augen für die Beurtheilung des Abstandes binocular gesehener Objecte; endlich im Jahre 1885 die zweite Auflage der physiologischen Optik begonnen, deren Beendigung im Jahre 1895 er nicht mehr erleben sollte. Jedem Leser dieses Centralblattes ist bekannt, dass die Heidelberger Ophthalmologen-Gesellschaft im Jahre 1886 H. v. Helmholtz die Graefe-Medaille verliehen. Aber die schöne und so bescheidene Antwort von Helmholtz sollte jeder, der sie nicht mit angehört, in dem vorliegenden Werke nachlesen.

6. Guiseppe Albertotti. I codici di Napoli e del Vaticano e il codice Boncompagni ora Albertotti riguardanti la opera oftalmojatrica di Benvenuto con alcune considerazioni e proposte intorno all' ambassamento della cataratta. In Modena. Coi tipi della società tipografica, 1903. (Fol., 166^{18} p.)

Dieses Prachtwerk enthält den Text der vier hauptsächlichsten Handschriften der im Mittelalter so hochberühmten Augenheilkunde des Benvenutus. Dank der sorgfältigen Arbeit von Prof. Albertotti sind wir jetzt in der Lage, über den Inhalt dieser Augenheilkunde uns ein klares Urtheil zu bilden. Hierauf folgen noch mehrere Abhandlungen: I. La operazione della cataratta, descritta da Celso, da Benvenuto e da Bartisch. II. Considerazioni intorno al metodo dell' abbassamento. III. Processo di abbassamento proposito. Für die seltenen Fälle, wo auch noch heute die Niederlegung des Stars der Ausziehung vorzuziehen ist, beschreibt Prof. Albertotti das folgende Verfahren: Ein kleiner Stich wird in der Hornhaut, zwischen ihrem Rande und dem der mittelweiten Pupille, angelegt, nach unten oder nach aussen; und durch diesen ein Haken — ähnlich der Star-Schlinge, jedoch mit einer Unterbrechung seitlich am unteren Ende — eingeführt und damit die Linse niedergelegt.

7. The practical details of Cataract Extraction, by H. Herbert, F. A. C. S. Engl., Major J. M. S., Prof. of ophth. Bombay, London (Bailliere, Tindall and Cox), 1903. (109 S.) Wer Indien nicht besucht, oder the Indian med. Gazette (und die daraus gemachten Auszüge im Centralblatt für Augenheilk.) nicht gelesen hat, kann sich kaum eine Vorstellung machen, wieviel Stare die Collegen in Bombay, Calcutta, Madras zu operiren haben. Im Jahre 1892 besuchte ich den Vorgänger des Verf.'s. Professor Herbert hat von 1895—1902 zwischen zwei und drei Tausend Star-Operationen verrichtet und berichtet im vorliegendem Werk über seine Beobachtungen.

8. F. Brun und V. Morax, Sémiologie de l'appareil visual. Extrait du traité de pathologie générale, par Ch. Bouchard, T. VI. Eine kurze und präcise Darstellung dieses Gegenstands, wie wir sie in deutscher Sprache nicht besitzen.

*9. Die Entwicklung des Glaskörpers, von Dr. M. v. Lenhossék, o. Prof. d. Anat. an der Universität Budapest. Vorgelegt der ungar. Akad. der Wissensch. am 20. October 1902. Mit 2 Tafeln und 19 Abbildungen im Text. Leipzig, F. C. W. Vogel, 1903.

10. Gesammelte Abhandl. zur physiol. Optik, von Arthur König, weil. Professor an der Universität Berlin. Mit einem Vorwort von Th. W. Engelmann. Mit dem Bildniss des Verf.'s., 40 Abbildungen im Text nebst 2 Tafeln. Leipzig, Joh. Ambr. Barth, 1903.

Eine höchst dankenswerthe Gabe! Etliche der so überaus wichtigen Arbeiten des leider so früh verstorbenen Verf.'s waren in den Annalen der Physik, in den Verhandl. der physikal. Gesellsch. zu Berlin, in den Verhandl. der Berliner Akademie der Wissenschaften veröffentlicht und somit den Fachgenossen weniger leicht zugänglich. Jetzt ist alles vereinigt und geordnet und bequem benutzbar.

11. Therapie der Augenkrankheiten, von Dr. Victor Hanke, I. Assistent an der Univ.-Augenklinik des Hofrath Prof. Dr. E. Fuchs in Wien. Wien u. Leipzig, A. Hölder, 1903. (234 S.) Innerhalb eines jeden Abschnitts, z. B. Augenlider, ist die Anordnung eine alphabetische, also Ablepharie (ein wenig glücklicher Anfang für eine Therapie), Abscess des Lids u. s. w. Die Aufzählung ist vollständig; die Recepte reichlich; auch die sogenannten neueren Heilmittel sind voll berücksichtigt. Solche Namen, wie Amyloidosis conjunctivae, hätten durch bessere ersetzt werden können. — Wir haben jetzt also drei neuere Werke über Therapie der Augenkrankheiten, das grössere von W. Goldzieher und die beiden kleineren von Ohlemann und Hanke, sowie das therapeutische Taschenbuch von Landolt-Gygax. Dazu kommen in franz. Sprache Thérapeutique oculaire von L. de Wecker und Traitement des malad. des yeux par A. Trousseau, endlich Baudry, Lefert, Darier.

*12. Ueber Gesichtstäuschungen, von Prof. Dr. Anton Elschnig. Wien 1903. (26 S.) H.

Referate, Uebersetzungen, Auszüge.

Psychologie der Gesichts-Vorstellung nach Kant's Theorie der Erfahrung, von Prof. J. Stilling. (Urban und Schwarzenberg, Berlin-Wien. 1901.)

Das Buch ist aus dem Bedürfniss heraus entstanden, Klarheit über die philosophischen Probleme zu gewinnen, auf welche das Studium der Ophthalmologie ganz besonders hinweist. Als Literatur sind ausser dem Werk von Albrecht Krause die Arbeiten von A. Classen angeführt, des „einzigen Ophthalmologen“, der auf diesem Gebiet zusammenhängende Untersuchungen geliefert habe (Physiologie des Gesichtsinnes zum ersten Male begründet auf Kant's Theorie der Erfahrung, 1876, und Ueber den Einfluss Kant's auf die Theorie der Sinneswahrnehmung und die Sicherheit ihrer Ergebnisse, 1886.) Stilling's Buch ist in 11 Kapitel eingetheilt: Subject und Object, die Untersuchung des menschlichen Erkenntnissvermögens, die Aufstellung der Kategorien, die Untersuchung der Receptivität, Psychische Genese der Vorstellungen, Aufstellung der reinen abgeleiteten Begriffe a priori, der Raum der Gesichtsvorstellungen, die kategorialen Functionen in der Gesichtsvorstellung, die kategorialen Functionen in den Einzelvorstellungen, Psychologie der Farbenempfindung und zuletzt: Optische Täuschungen.

Das Buch setzt die Philosophie Kant's und Schopenhauer's als bekannt voraus, ist aber trotzdem auch dem auf diesem Gebiet nicht völlig Einheimischen eine Quelle reicher Belehrung durch seine klare, kritische Darstellung. So bekämpft Stilling in dem 8. Kapitel (die kategorischen Functionen in der Gesichtsvorstellung) die Ansicht (S. 97 ff.), zu der sich bekanntlich auch Helmholtz bekennt: Glanz sei die Folge der Verschmelzung zweier ungleich heller Bilder, also eine Wirkung des binocularen Sehens; denn man brauche beim Anblick eines glänzenden Objectes nur ein Auge zu schliessen, um sich sofort zu überzeugen, dass die Wirkung unverändert andauert; auch nehmen Einäugige den Glanz ebenso gut wahr wie Zweiäugige. Die Erklärung für das Zustandekommen dieser irrigen Ansicht sieht Stilling wohl mit Recht in der Erscheinung des stereoskopischen Glanzes, welcher allerdings der Verschmelzung zweier ganz verschieden heller Bilder seine Entstehung verdankt. C. Hamburger.

Journal-Uebersicht.

Zehender's Klinische Monatsblätter für Augenheilkunde. 1903. Februar.

1) **Experimentelle Untersuchungen über Localisation endogener Schädlichkeiten, besonders infectiöser Natur im Auge, zugleich ein Beitrag zur Entstehung endogener Iritis und Chorioiditis, sowie der sympathischen Ophthalmie,** von Wolfgang Stock.

Verf. injicirtè Diphtherietoxin, Toxin von Bacillus pyogenes aureus und von Bacterium coli tief in den Glaskörper des Kaninchen-Auges; es bildete sich eine schwere Iridocyclitis mit Infiltration auch der Sehnervenscheiden auf dieser Seite, auf dem andren Auge war es nicht möglich eine entzündliche Reaction hervorzurufen. Ausserdem spritzte er eine Bouillon-Kultur vom Bacillus pyocyaneus β in die Ohrvene des Kaninchens, alsdann reizte er ausserdem durch Injection von Crotonöl in den Glaskörper oder durch Implantation eines Stückchen Kupfer oder Silber in die vordere Kammer ein Auge; auch führte er die Einspritzung von Bacillus pyocyaneus β in die Ohrvene des Kaninchens aus, ohne dass gleichzeitig das Auge gereizt wurde. In einem sehr grossen Procentsatze der Fälle traten Metastasen in den Augen auf, auch da, wo in die Augen kein Reiz gesetzt wurde. Bei mittelschweren Infectionen und starkem Reiz war der Procentsatz der erkrankten zweiten Augen ein sehr hoher. Diese metastatische Entzündung verlief unter dem Bild einer knötchenförmigen Iritis und in seltenen Fällen dem einer Chorioditis disseminata. Wenn ein Auge aseptisch schwer gereizt wurde, so liess sich im pathologisch-anatomischen Präparate des andren Auges eine pathologische Eiweiss- oder Rundzellen-Ausscheidung in der Vorderkammer Flüssigkeit nicht nachweisen. (Schluss folgt.)

---

2) **Neuerungen an den Projections-Einrichtungen der Breslauer Universitäts-Augenklinik,** von Dr. Heine.

I. Ein einfacher Epidiaskop.

---

3) **Operative Mittheilungen.** II. Zur operativen Ablösung der Aderhaut, nebst einer Bemerkung zur Wirkung der Glaucom-Operationen, von Th. Axenfeld.

Nach den Erfahrungen des Verf.'s geht die postoperative Aderhaut-

Ablösung oft in weitgehendem Maasse und meist auffallend schnell unter einem gut sitzenden Druckverband zurück, auch wird die dauernde Wideranlegung derselben durch die Fortsetzung eines solchen erheblich beschleunigt. Die freie, nicht compressive offene Wundbehandlung hat die höheren Grade der postoperativen Aderhaut-Ablösung häufiger werden lassen. Der intraoculare Druck pflegt hierbei zu sinken. Verf. sah nach einer GlaucomIridectomie eine Aderhaut-Abhebung mit ausgesprochener Hypotonie auftreten. Die vorher bestandene glaucomatöse Excavation war verschwunden, entwickelte sich aber wieder, sobald sich der intraoculare Druck mit Zurückgehen der Aderhaut-Ablösung wieder hob.

III. Die Exstirpation des Thränensackes zur Prophylaxe der septischen Infection der Berufs-Verletzungen des Auges, von Th. Axenfeld.

Bei allen Patienten, welche einer Bulbus-Operation unterworfen werden, selbst wenn keine Reiz-Erscheinungen von Seiten der Bindehaut sich bieten, ist eine diagnostische Durchspülung der Thränenwege mit neutraler Kochsalzlösung am Platze. Findet sich alsdann eine noch durchgängige Stenose, aber kein pathologisches Sekret, so lässt sich durch wiederholte Spülung eine noch ausreichende Reinigung erzielen. Besteht aber Totalstenose oder eitrige Dacryocystitis, so ist die Exstirpation die beste Prophylaxe gegen die drohende Operations-Infection. Aus diesem Grunde hält es Verf. für indicirt, wo bei der arbeitenden Bevölkerung eine Dakryocystitis besteht, den Thränensack zu exstirpiren, weil bei irgend welchen kleineren und grösseren Verletzungen des Auges, denen derartige Leute mehr oder minder ausgesetzt sind, sonst eine Infection der Wunde eintreten würde.

---

4) Beitrag zur Pathologie der Linse, von Dr. Stoewer.

Verf. berichtet über zwei Fälle von angeborener Linsen-Dislocation, einen Fall von Lenticonus posterior und einen Fall von vorübergehendem Zurückweichen der Linse und der Iris nach hinten.

---

5) Ueber eine Schimmelpilz-Infection des Glaskörpers, von Dr. Kampherstein.

Im vorliegenden Falle handelte es sich wahrscheinlich um eine Stichverletzung nasal neben der Mitte des Cornealrandes durch Conjunctiva und Sklera. Im Centrum des Glaskörpers kam es zur Entwicklung der Schimmelpilze und zur Abscessbildung, welche die Enucleation des Auges nothwendig machte.

---

6) Beitrag zur Differentialdiagnose des Cysticercus intraocularis, von Dr. Süsskind.

Bei einer 9jährigen Patientin führte Verf. wegen starker Glaskörpertrübungen subconjunctivale Kochsalz-Injectionen aus und gab Jod innerlich. Danach hellte sich die etwas getrübte Cornea und der Glaskörper auf. Jetzt liess sich ein subretinaler Cysticercus constatiren, der mit Erfolg extrahirt wurde.

---

7) Beitrag zur traumatischen Augenmuskel-Lähmung, von Dr. Kempner.

Verf. berichtet über einen Fall von traumatischer Lähmung der Rectus superior und Trochlearis des linken Auges bei einem 52jährigen Landmann.

März.

1) **Die Influenzabacillen-Conjunctivitis,** von M. zur Nedden.

In 10 Fällen von Bindehaut-Entzündung konnte Verf. im Conjunctivalsecret den Influenzabacillus feststellen. Wesentlich war hierbei die Conjunctiva der Uebergangsfalte und der Lider ergriffen und die Cornea nie in Mitleidenschaft gezogen. Der Verlauf war ein günstiger. Für die meisten Fälle leistete Argent. nitr. in 2 $^0/_0$ Lösung gute Dienste. Die Influenzabacillen-Conjunctivitis verdient deshalb besondere Beachtung, weil bei ihr in höherem Maasse, als bei einer anderen Art von Bindehautentzündung nicht unbedenkliche Complicationen benachbarter Organe zu beobachten sind, welche theils der Influenza-Erkrankung des Auges vorausgehen, theils aber auch als eine Folgekrankheit derselben anzusehen sind.

---

2) **Experimentelle Untersuchungen über Localisation endogener Schädlichkeiten, besonders infectiöser Natur im Auge, zugleich ein Beitrag zur Frage der Entstehung endogener Iritis und Chorioiditis, sowie der sympathischen Ophthalmie,** von Wolfgang Stock. (Schluss.)

III. Versuche mit Tuberculose. Verf. injicirte 12 Kaninchen Tuberculose-Kulturen in die Ohrvene. Bei allen ohne Ausnahme traten in beiden Augen die Erscheinungen einer tuberculösen Iritis und Chorioiditis auf, und zwar ebenso bei den Controllthieren, wie bei solchen, deren eines Auge durch einen Kupfersplitter oder Injection von Crotonöl in schweren Reizzustand versetzt war.

---

3) **Ueber Veränderungen im Augenhintergrunde bei miliarer Aktinomykose,** von Leopold Müller.

Verf. fand in den Augen eines 22jährigen Patienten eine Reihe gelblich weisser Knötchen, die er für Chorioideal-Tuberkeln hielt. Durch die Section wurde indessen festgestellt, dass es sich nicht um Tuberculose, sondern Aktinomykose handelte. Die Knötchen fanden sich nicht in der Chorioidea, sondern in der Retina und bestanden aus einer Anhäufung von auffallend grossen, epitheloiden, einkernigen Zellen.

---

4) **Epithel-Auskleidung der Vorder- und Hinterkammer als Ursache von Glaucom nach Star-Operation,** von Elschnig.

Bei einem Patienten, bei dem vor einem Jahre eine Cataract-Extraction ausgeführt war, trat ein Glaucom-Anfall auf, der wegen der Schmerzen die Enucleation erforderlich machte. Es fand sich eine Epithel-Auskleidung der Vorder- und Hinterkammer, wodurch ein Abschluss derselben gegen den Ciliarkörper erzeugt wurde. In der directen Verlegung des Weges der vom Ciliarkörper abgesonderten Flüssigkeit, sowie der Verlegung aller Abflusswege ist die Ursache des Glaucoms zu suchen.

---

5) **Beiträge zur Kenntniss der Augen-Affectionen bei Diabetes mellitus,** von Momoji Kako.

Verf. berichtet über 280 Diabetiker mit Augen-Affectionen, hierunter fanden sich 57 Retinitiden, 4 Glaskörpertrübungen, 1 Glaucoma haemorrhagicum, 5 Retinal-Venentrombosen, 16 Neuritis optica mit centralen Skotomen, 1 Atrophia nervi optici, 3 Iritiden, 5 Accommodations-Störungen, 5 Refractions-Störungen, 11 Augenmuskel-Störungen und 84 Cataract. (Schluss folgt.)

---

6) **Ein neuer Astigmometer,** von M. E. Mulder.

Der Astigmometer des Verf.'s besteht aus einem metallenen Streifen mit 11 cylindrischen Gläsern, von 55 cm Länge und 70 mm Breite. Die Gläser sind in einen gezahnten Ring gefasst und können durch Drehung einer Scheibe, welche auf eine gezahnte Stange wirkt, alle gleichzeitig gedreht werden, während die Richtung der Axe auf einem Gradbogen angegeben wird.

April.

1) **Klinische Beiträge zur Kenntniss der Ciliarmuskel-Contractionen,** von Dr. Pflüger.

In dem einen Falle handelte es sich um einen latenten hypermetropischen Astigmatismus, der während der Zeit einer postdiphtherischen Accommodationsparese manifest geworden war. Derselbe konnte nur auf eine partielle Ciliarmuskel-Contraction zurückgeführt werden. Im andren Falle von Spasmus des Ciliarmuskels, bestand eine Myopie von 2,25 D. neben inversem myopischen Astigmatismus von 2,25 D. Derselbe heilte bald total und das Auge wurde wieder emmetropisch.

2) **Beiträge zur Kenntniss der Augen-Affectionen bei Diabetes mellitus,** von Momoji Kako. (Schluss.)

3) **Ueber Dakryops und Fistula glandulae lacrymalis,** von Dr. zur Nedden.

Verf. berichtet über 2 Fälle von Dakryops, von denen der eine durch eine Ligatur beseitigt wurde, und 2 Fälle von Fisteln der Thränendrüse, welch' letztere nach einer Lidspalten-Erweiterung eingetreten waren.

4) **Eine graduelle plastische Tenotomie,** von Frederik H. Verhoeff.

In Fällen, wo ein mässiger Grad von Schielablenkung corrigirt werden soll, macht Verf. eine vertikale Incision durch Conjunctiva und Tenon'sche Kapsel über der Insertion der zu tenotomirenden Sehne, nimmt letztere auf den Schielhaken und löst ihre seitlichen Verbindungen mit der Kapsel. In einer Entfernung von etwa 5 mm von der Insertion wird die Sehne mit der Scheere durch zwei vertikale Incisionen, eine obere und eine untere seitlich eingeschnitten, wobei eine kleine mittlere Brücke stehen gelassen wird. Das Stück der Sehne zwischen der Stelle der Incisionen und dem Sehnenansatz wird darauf in der Mitte vertikal eingeschnitten durch einen Schnitt, der oben und unten nahe an den Rand der Sehne reicht. Darauf schneidet man die Sehne an ihrem Ansatz oben und unten ein, sodass sie noch mit einer schmalen Zunge an der Sklera angeheftet bleibt.

5) **Kasuistischer Beitrag zur Siderosis bulbi,** von Sigmund Neuburger.

Verf. beobachtete einen Fall von Siderosis bulbi bei völlig negativer Anamnese und negativem Ausfall der Röntgen-Durchleuchtung. Doch fand sich an dem vollständig amaurotischen Auge ein Loch in der Iris, auch erfolgte, wenn auch nur geringer Ausschlag des Sideroskops.

6) **Sympathische Ophthalmie trotz Einführung von Jodoform nach aseptischer Eisensplitter-Verletzung,** von Dr. Laas.

Einem Schlosserlehrling hatte ein Eisensplitter das linke Auge verletzt.

Die obere Hälfte der Cornea zeigte eine 3 mm grosse Verletzung mit frisch infiltrirten Rändern, direct nach unten wird die Iris von ihrer Verbindung mit dem Ciliarkörper losgerissen, hier liess sich der Rand des metallischen Fremdkörpers feststellen. Letzterer wurde mit dem Hirschberg'schen Elektromagneten entfernt. Da sich jetzt die Zeichen einer Panophthalmie zeigten, wurde in die Vorderkammer ein Jodoformstäbchen eingeführt. Allmählich ging zwar die Panophthalmie zurück, doch trat nach einigen Wochen auf dem rechten Auge eine sympathische Ophthalmie auf.

7) **Polyarthritis bei Blennorrhoea neonatorum,** von Sigmund Neuburger.

Bei einem Falle von Blennorrhoea neonatorum, die vollständig geheilt wurde, trat am 7. Krankheitstage Entzündung des rechten und linken Schultergelenkes, des linken Handgelenkes, später auch des linken Knies und der rechten Mittel- und linken Grosszehe ein. Nach 14 Tagen waren die Gelenk-Affectionen verschwunden.

8) **Eine Vorlagerung bei Strabismus inferior,** von Konrad Fröhlich.

Bei einem Falle einer vor einem Jahre stattgehabten Lähmung des Musculus rectus superior näht Verf. diesen Muskel vor. Drei Monate nach der Vorlagerung war der Erfolg ein fast vollkommener. Horstmann.

Vermischtes.

1) Zur Geschichte der vergleichenden Anatomie des Auges nebst einer historischen Bemerkung bezüglich des Augenleuchtens, von Dr. R. Hilbert, Sensburg.

Vor mir liegt ein kleines, vergilbtes Buch mit alterthümlichem Druck in dem merkwürdigen Format von 14,5 : 18,5 cm:[1] eine Dissertation der Königsberger medicinischen Facultät vom Jahre 1683.

Der vollständige Titel des Büchleins lautet:

J. N. J. — Disquisitio — de — Phoca — sive Vitulo Marino — Quam — Amplissimae Facultatis — Medicae Consensu — Präside — Philippo Jakobo — Hartmann — Phil. et Med. D. P. P. — Examini Eruditorum — submittit — Michael Fridericus — Thormann — Anno 1683 11. Aug. — Regimonti — Typis Friderici Reusneri Ser. Elect. Brand. et Acad. Typogr. Häredum.

In dieser Arbeit wird auf 28 Seiten die vollständige makroskopische Anatomie des Seehundes, Phoca vitulina L., abgehandelt in Körperform, Muskeln, Knochen, Eingeweiden, Nervensystem und Sinnesorganen, beruhend auf genauer Autopsie von zwei Exemplaren dieses an der samländischen Küste nicht seltenen Thieres, und zwar eines männlichen und eines weiblichen.

Die anatomische Beschreibung der Augen dieses Thieres findet sich theils im Anschluss an die äussere Besichtigung im Kapitel I, § 3, theils, und zwar hauptsächlich, im speciellen Theil, im III. Kapitel, § 5.

Die Stellen lauten folgendermaassen:

1. Kapitel I, § 3. Oculis utrinque aderant palpebrae, ciliis vero hae geminae destituebentur, ut adeo instantiam suggerant phocae contra vocem

[1] Ich bin im Besitz mehrerer Dissertationen aus jener Zeit, die alle das genannte Format besitzen.

Aristotelis. [An beiden Augen waren Lider vorhanden, der Wimpern entbehrten beide (Lider), so dass die Seehunde sogar ein Argument gegen einen Ausspruch des Aristoteles[1] liefern.)

2. Kapitel III, § 5. Oculos quod attinet, illis a cantho majori subpetebat panniculus, quem obducere poterant instar Bubonis ant noctuae. Musculi recti et obliqui observati, ex quibus unus major latus in duos solvi aptus, ut sex essent. Ab exteriori parte corneam in multas tunicas solubilem dissecui et aqua prorupit viscosa, non admodum limpida. Ubi vero a posteriori sollicite prius separavi scleroticam, quam subnigra in longas strias efficta excipibat, ab hoc proxima erat albissima niveo colore scleroticam superans, post quam demum prodiit sub coeruleo albicans mucosa, qua dimota vitreus humor tunica propria consistens et per hunc crystallinus in situ et alia omnia uveae visui occurrebant. Vitrei major solita erat portio, neque ita facile diffluebat, viscosior quippe. Crystallinus cerasum adaequabat, sectus linea cruciformi ab hac parte conspicua. Literae majores comparuere per junctum vitreum et crystallinum, quam per solum crystallinum. Nervus opticus insensibiliter disperibat, quando ad retinam pervenerat. [Was die Augen betrifft, so stand ihnen ein Häutchen am grösseren (äusseren) Lidwinkel zur Verfügung, welches sie hinüberziehen konnten, gleichwie ein Uhu oder eine Eule (die membrana nictitans). Grade und schiefe Augenmuskeln, von welchen ein grösserer breiter in zwei aufgelöst zu werden geeignet war, so dass sechs vorhanden waren, wurden beobachtet. Vom äusseren Abschnitt trennte ich die in viele Hüllen (Lamellen) auflösbare Hornhaut und es stürzte nun eine klebrige, nicht völlig klare Flüssigkeit hervor. Sobald ich aber zuerst von hinten die Lederhaut sorgfältig abtrennte, welche, schwärzlich mit langen Streifen bestrichen, folgte, so war nach dieser die nächste (Hülle) sehr weiss, und in ihrer schneeigen Farbe die Lederhaut übertreffend; nach dieser erst erschien die blauweissliche Schleimhaut, und nach Entfernung derselben traten, der Glaskörper in seiner eigenen Hülle erscheinend und nach ihm die Linse in ihrer Lage und alle andren Theil der Uvea zu Gesicht. Von Glaskörper war eine grössere als die gewöhnliche Menge vorhanden, auch zerfloss er nicht so leicht, er war wohl etwas zäher. Die Linse glich einer Kirsche; durch einen kreuzförmigen Schnitt durchtrennt, war sie von dieser Seite her sichtbar. (?) Buchstaben erschienen grösser durch Glaskörper und Linse in Verbindung, als durch die Linse allein (gesehen). Der Sehnerv verschwand unmerklich, sobald er zur Netzhaut gelangt war.] Schliesslich ist noch im höchsten Grade bemerkenswerth, dass Thormann das Leuchten der Augen, was noch länger als 150 Jahre nach Abfassung seiner Dissertation strittig war, völlig richtig erklärte. Er sagt Kapitel IV, § 6: Oculorum fulgorem acceptum ferimus tunicae post choroidem candidae, quam in phocis peculiariter observavimus. [Das Augenleuchten schreiben wir auf Rechnung der glänzenden Haut (also das tapetum lucidum) hinter der Choroidea, welches wir ganz besonders bei den Seehunden beobachtet haben.] Hierzu citirt er die mir unzugängliche Arbeit Mariotte's: Ad Pecquetum responsum in Actis Phil. Soc. Reg. Ang. ann. LXX. (wohl 1670) m. Maj.; deren Standpunkt in dieser Frage mir daher unbekannt ist.

2) Dr. Haltenhoff in Genf ist zum ordentl. Professor der Augenheilkunde ernannt worden.

---

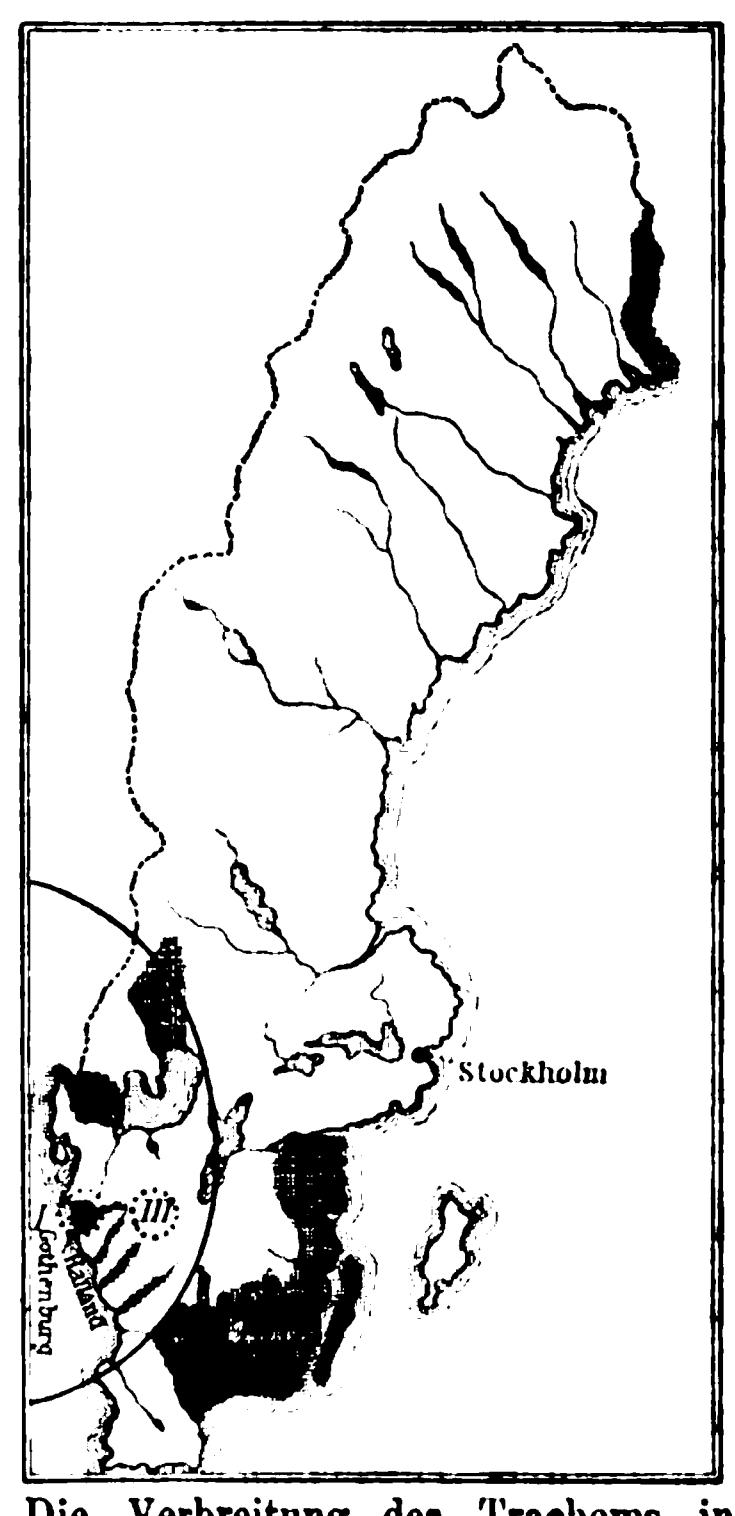
[1] Verf. irrt! Arist. spricht nur „den Wasserthieren, nie den Fischen, Weichthieren und Weichschaligen" die Lider ab. (Thierkunde IV, c. 10.)



3) 75. Versammlung Deutscher Naturforscher und Aerzte in Cassel 20. bis 26. September 1903. Cassel, den 1. März 1903.

Hochgeehrter Herr!

Der unterzeichnete Vorstand der Abtheilung für Augenheilkunde giebt sich die Ehre, die Herren Fachgenossen zu den Verhandlungen der Abtheilung während der 75. Versammlung Deutscher Naturforscher und Aerzte in Cassel, die vom 20. bis 26. September 1903 stattfinden soll, ergebenst einzuladen. Wir bitten Vorträge und Demonstrationen bei dem mitunterzeichneten Einführenden Dr. W. Schlaefke, Augenarzt, Cassel, Wilhelmstrasse 19, anmelden zu wollen. Die Einführenden: Dr. W. Schlaefke. Dr. Freudenstein. Die Schriftführer: Dr. Hübner. Dr. Stern.



Die Verbreitung des Trachoms in Schweden (schraffirt) nach Widmark[1] abgezeichnet und mit einigen Zusätzen versehen von Albin Pihl.

4) Zur Trachom-Statistik.

Von 1897 (Herbst) bis 1902 (31. December) kamen auf 11 451 Patienten nur 51 Trachomfälle, was einer Procentzahl von 0,45 entspricht. Da unter den 51 Fällen ein Händler aus Koblenz und ein Galizischer Korbhändler mich besuchten, welche eigentlich hierher nicht gehören, sinkt die Zahl bis 0,42 %. Die Klientel stammt mit unbedeutender Ausnahme aus dem Theile, welcher auf der kleinen Karte mit einer dunklen Linie umschrieben ist. In diesem Gebiete sieht man noch drei kleine Kreise, die nicht nur mir, sondern auch andren Collegen in diesem Kreise als kleine Trachomherde bekannt sind.

I. Um Gothenburg: in den drei Kirchspielen Bjoerlanda, Askim und Froelunda.

II. In der Landschaft Dalsland längs den kleinen Flüssen.

III Um der Fabrik-Stadt Borås, in dem Kreise Mark, um und längs den Quellströmen der kleinen Flüsse, die nach dem Meere ziehen.

Aus I.	stammen	27	Fälle		
„ II.	„	10	„		
„ III.	„	10	„		
„ Landschaft Halland	„	2	„		
		49	Fälle	=	0,42 %.
	Ein Deutscher	1			
	„ Galizier	1			
		51	Fälle	=	0,03 %
					0,45 %.

[1] Mittheilungen aus der Augenklinik u. s. w. von J. Widmark II. Heft, S. 73.

Die beigefügte kleine Karte completirt jene Karte, welche Widmark auf S. 73 in seinen Mittheilungen, Heft 2 (Jena 1899) gezeichnet hat, und kann mit Vortheil, neben dieselbe gelegt, gelesen werden.

Januar 1903. Albin Pihl, Gothenburg.

Bibliographie.

1) **Erfahrungen** über die Anwendung einiger neuer Heilkörper in der oculistischen Praxis, von Prof. Dr. L. Königstein. (Wiener med. Presse. 1903. Nr. 7—12.) Das Cocaïn empfiehlt Verf. für die meisten Bulbus-Operationen, für Operationen an den Muskeln, an den Lidern, und an dem Thränensacke; er empfiehlt es aber auch als Analgeticum in allen Fällen, wo die gebräuchlichen schmerzstillenden Mittel uns im Stiche lassen. Das Cocaïn muss in solchen Fällen öfter im Tage verwendet werden. Auch bei krampfhaftem Lidverschluss bei Conjunctivitis eczematosa leistet es gute Dienste. Als Mydriaticum zum Zwecke der Augenspiegel-Untersuchung zieht er es dem Homatropin und dem Euphthalmin vor. Das Adrenalin hat Verf. versucht, bei Conjunctivitis eczematosa, bei Gefässbändchen, Kerat. vasc. superficialis, Keratitis interstit., Iritis, Glaucom, Episcleritis, Frühjahrskatarrh, bei functionellen Hyperämien, und bei Blepharitis vasomotoria. Bei Bindehaut-Hyperämie mit Secretion verbindet er es mit einem Adstringens — ebenso verbindet er es in geeigneten Fällen mit Calomel und gelber Salbe — Hornhaut-Ulcerationen contraindiciren das Adrenalin; eine Ausnahme machen nur jene Fälle, bei denen trotz mehrfacher Durchtrennung der Gefässe eine Rückbildung derselben nicht zu erzielen ist; in solchen Fällen leistet das Adrenalin gute Dienste. Es erleichtert die Ausführung der Glaucom-Operation, fördert in Verbindung mit Cocaïn die Anästhesie, und vermindert bei blutigen Operationen die Blutung. Auch bei gewissen Formen von Thränenträufeln zeigt es gute Wirkung. Als für das Dionin verwerthbare Indicationen stellt Verf. auf: rasche Resorption von Entzündungsproducten und serösen Exsudaten und lang andauernde Anästhesie. Contraindicirt ist dasselbe bei Arteriosklerose. Es wurde versucht bei Corneal-Affectionen älteren Datums, Bindehautkatarrhen, Conj. phlyctaenulosa, chronischer Blepharitis, Episcleritis, Iritis, Chorioretinitis spec., Netzhaut-Blutungen, Netzhaut-Abhebung, hämorrhagischem Glaucom, bei Star-Operationen und zur Beschleunigung der Resorption von Star-Elementen. Nicht anzuwenden ist dasselbe bei frischen Hornhaut-Verletzungen, bei frischem Ulcus corneae und bei allen penetrirenden Bulbus-Operationen. Verf. hat günstige Erfolge bei Hornhaut-Affectionen, namentlich bei der Keratitis parenchymatosa, bei Hornhaut-Trübungen in Verbindung mit Massage, und bei Iritis zu verzeichnen. Schenkl.

2) **Die Anwendung** der Elektricität bei Augen-Entzündungen, von Prof. A. v. Reuss. (Allgemeine Wiener med. Zeitung. 1903. Nr. 7 u. 8.) Der faradische Strom, theils als faradische Hand, theils in der Weise angewendet, dass eine Elektrode direct auf das geschlossene Auge gebunden wird, wirkt schmerzstillend und kann mit Vortheil bei Iritis, Iridocyclitis, Scleritis, Episcleritis, Episcleritis periodica fugax, bei den meisten Keratitisformen und bei erblindeten schmerzhaften Bulbis in Verwendung kommen. Ebenso erweist er sich gegen Lichtscheu bei Conjunctivitis eczematosa wirksam und beeinflusst den Verlauf der Erkrankung namentlich bei Iritis und da vorzugsweise bei den recidivirenden Formen günstig. Der constante Strom kommt

nur bei einem entzündlichen Augenleiden und zwar bei der Episcleritis in Frage; er ist aber hier allen bisher gebräuchlichen Mitteln überlegen.
Schenkl.

3) Ueber einen Heilungs-Versuch in einem Falle von Enophthalmus congenitus, von Dr. Josef Melzer, Assistent an der Augenabtheilung der Wiener Poliklinik (Prof. Dr. Klein). (Wiener med. Wochenschrift. 1903. Nr. 12.) Bei einem 19jährigen Mädchen, das an angeborenem Enophthalmus und Mikrophthalmus litt, wurde versuchsweise eine Paraffin-Injection gemacht, um den Bulbus in normale Lage zu bringen. Die Injection wurde mit einer Pravaz'schen Spritze, deren Silberkanüle und Nadel der Krümmung des Bulbus entsprechend gebogen waren, vorgenommen. Der Versuch misslang. Das Haupthinderniss lag in festen, narbigen, nach operativen Versuchen zurückgebliebenen Adhäsionen, die den Bulbus fixirten. Die Injectionsmasse war im lockeren orbitalen Zellgewebe ausgewichen und hatte sich den Bulbus umgehend und nach vorne wandernd, im Oberlide ausgebreitet. (Prof. Klein — Bemerkungen zu vorstehendem Aufsatze — empfiehlt weitere Versuche bei geeigneteren Fällen.) Schenkl.

4) Paralyse, Aphasie und Erblindung im Verlaufe des Keuchhustens, von Dr. M. Turnowsky, Bezirksarzt in Marosvasarhely. (Wiener med. Wochenschrift. 1903. Nr. 7.) Bei einem $2^1/_2$ Jahre alten Mädchen, das an Keuchhusten litt, traten, und zwar nicht während eines Hustenanfalls und auch nicht unmittelbar nach einem solchen, Convulsionen auf, welchen halbseitige Lähmung der Extremitäten, Oculomotorius und Facialis-Lähmung und Aphasie folgten. Später kam es zur Trübung beider Hornhäute und zu centraler Perforation der rechten Cornea mit Entleerung des Bulbusinhaltes. Unter allgemeinen Convulsionen trat der Tod ein. Schenkl.

5) Kurzer Bericht über die Wirksamkeit der Augenabtheilung des Stefans-Hospitales in Reichenberg im Jahre 1902, vom ärztlichen Leiter Dr. Franz Bayer. Es wurden im Jahre 1902 in dieser Anstalt 479 Männer und 395 Frauen verpflegt, 562 Augenkranke ambulatorisch behandelt und 266 Augen-Operationen darunter 83 Star-Operationen (an 43 Männern und 40 Frauen) ausgeführt. Der Lappenschnitt nach oben wurde in 68 Fällen gemacht und zwar bei uncomplicirtem Stare mit 63 vollen Erfolgen, einem theilweisen Erfolge und einem Verluste; bei complicirtem Stare mit einem vollen und einem theilweisen Erfolge. Mit Linearschnitt ohne Iridectomie wurde 4 Mal operirt und zwar bei Wundstar einmal mit vollem Erfolge, bei Nachstar 3 Mal ebenfalls mit vollem Erfolge. Die Discission des Stares wurde bei Altersstar zur Reifung 2 Mal ohne Erfolg, dagegen bei Schichtstar 5 Mal und bei Schichtstar 4 Mal mit Erfolg vorgenommen. Das Ergebniss aller Star-Operationen zusammen war: 94 % vollkommene, 3 % theilweise Erfolge und 3 % Misserfolge.
Schenkl.

Um Einsendung von Separatabdrücken wird gebeten (Berlin NW. 26 Schiffbauerdamm).

Verlag von Veit & Comp. in Leipzig. — Druck von Metzger & Wittig in Leipzig.

Centralblatt

für praktische

AUGENHEILKUNDE.

Herausgegeben von

Prof. Dr. J. Hirschberg, Geh. Med.-Rath, in Berlin.

Monatlich ein Heft. Preis des Jahrganges 12 Mark. Zu beziehen durch alle Buchhandlungen des In- und Auslandes und die Postanstalten des Deutschen Reiches.

Juni. Siebenundzwanzigster Jahrgang. 1903.

Inhalt: Original-Mittheilungen. I. Ueber die Genese des Glaskörpers bei Wirbelthieren. Von Prof. **Cirincione**, Director der Augenklinik an der Kgl. Universität zu Siena. II. Mittheilungen aus der Augen-Abtheilung des St. Rochus-Spitals. Von Prof. Dr. **W. Goldzieher** in Budapest. — III. Beitrag zur Magnet-Operation. Klinische Erfahrungen und Bemerkungen über den relativen Werth der verschiedenen Elektromagnete und über die doppelte Durchbohrung des Augapfels durch Eisensplitter. Von Dr. **E. P. Braunstein**, Privatdocent in Charkow. (Fortsetzung.)

Gesellschaftsberichte. 1) Verhandlungen der physiologischen Gesellschaft zu Berlin. 25. Juli 1902. — 2) Pariser Gesellschaft für Biologie. 30. Mai 1903. — 3) Ophthalmological society of the United Kingdom. 4) Westnik oftalmologii. Juli—December 1902.

Referate, Uebersetzungen, Auszüge u. s. w. Die Entwicklung des Glaskörpers, von **Lenhossék**.

Journal-Uebersicht. I. Zeitschrift für Augenheilkunde. 1903. IX. Heft 1—4. — II. British Medical Journal. 1903. Nr. 2195. — III. Journal of eye, ear and throat diseases. 1902. November—December. — IV. The Ophthalmic Record. 1903. Januar. — V. The Ophthalmic Review. 1903. Februar. — VI. The American journal of ophthalmology. 1903 Januar. — VII. Annales of ophthalmology. 1902. October.

Bibliographie. Nr. 1—12.

I. Ueber die Genese des Glaskörpers bei Wirbelthieren.[1]

Von Prof. **Cirincione**, Director der Augenklinik an der Kgl. Universität zu Siena.

Ich übergehe die Aufzählung und Kritik der diesbezüglich bereits veröffentlichten Arbeiten, die ich mir in einem späteren Aufsatze zu beleuchten vorbehalte und wende mich sofort zur Sache selbst.

[1] Vortrag, nebst Demonstration der mikroskopischen Präparate, gehalten auf dem anatomischen Congress zu Heidelberg den 1. Juni 1903.

Bei den wirbellosen Thieren mündet die embryonale Augenhöhle frei nach aussen, denn sie stellt bloss eine seichte Einstülpung der Hautoberfläche dar, deren Inhalt bei einigen Thieren das Sekretionsproduct der Netzhautzellen ist, dem die Embryologen häufig den Namen „Glaskörper-Gallerte“ statt Glaskörper beilegen. Diese Auffassung fand in letzter Zeit ihre Anwendung auch in Hinsicht auf die Wirbelthiere; doch wiewohl der Gedanke, den Glaskörper als Sekretionsproduct der Retina zu betrachten, mit vielen anatomischen, physiologischen und pathologischen Erscheinungen des entwickelten Glaskörpers scheinbar in Einklang gebracht werden kann (Abwesenheit der Gefässe, der zelligen Elemente, pathologischen Producte, Tumoren u. s. w.), müssen wir ihn dennoch, auf Grund eingehender Untersuchungen des embryonalen Glaskörpers bei den höheren Classen der Wirbelthiere, gänzlich verwerfen.

Bei den Wirbelthieren entwickelt sich das Augenbläschen aus einer Ausstülpung des Nervenrohrs, die in einer Mesenchym-Masse eingebettet ist, so dass das eigentliche Ektoderma selbst in keiner Weise an der Bildung des Augenblattes betheiligt ist.

Herr Prof. Rabl stellte in einer vor 2 Monaten veröffentlichten Schrift eine den embryologischen Kenntnissen entsprechende Hypothese auf, nach welcher der Glaskörper kein Sekretionsproduct, sondern ein echtes Gewebe wäre, dessen Genese in besonderen Fibrillen oder Fortsätzen des Retina-Epithels zu suchen sei. Vor einigen Monaten erkannte auch Prof. v. Lenhossék an, dass der Glaskörper ein echtes Gewebe sei, verneinte aber apodictisch die Theilnahme der Netzhaut an seiner Bildung und wies hingegen auf die Linse als Mutterboden des Glaskörpers hin.

Die überaus rasche Aufeinanderfolge von Veröffentlichungen über die Genese des Glaskörpers hat die Frage nur verwickelt und lässt die im vergangenen Jahrhundert angegebenen Forschungsergebnisse der berühmten Embryologen Lieberkühn, Kölliker und Anderer heute wie Neuheiten erscheinen.

Wer sich in das Studium der Augenembryologie vertieft, findet Schritt um Schritt Thatsachen, die an das Vorhandensein grundsätzlicher Verschiedenheiten in Bezug auf die Entwicklung des Glaskörpers bei den verschiedenen Wirbelthieren glauben lassen: Differenzen, die in Wahrheit nicht bestehen. Um voreiligen Schlüssen zu entgehen, ist es daher nothwendig, der Eigenart der einzelnen Classen der Wirbelthiere Rechnung zu tragen, da sonst, meiner Meinung nach, ein rationelles Studium der Genese des Glaskörpers unmöglich ist. Für die erwachsenen Wirbelthiere hat in diesem Sinne Prof. H. Virchow seine Untersuchungen angestellt (Schwalbe, Ergebnisse 1900).

Thatsächlich ist bei einigen Fischen der embryonale Glaskörper so arm an fibrillären Bestandtheilen, dass er sich auf wenige, hyaline Fibrillen beschränkt, während bei einzelnen an der hinteren Fläche des Glaskörpers

ein Gefässnetz, bei vielen anderen (im vorgeschrittenen Entwickelungs-Stadium) ein besonderes, mehr oder weniger complicirtes Organ wahrzunehmen ist (Processus falciformis), dessen physiologische Bedeutung bislang bestritten wird.

Bei den Amphibien sind die fibrillären Bestandtheile des Glaskörpers weit entwickelter und die zelligen Elemente nehmen zu; schon in den ersten Stadien werden in der secundären Augenhöhle mesenchymatische Elemente beobachtet. Hier sind einige Thiere auch mit einem subhyaloiden Netze versehen, andere hingegen mit einer Art sichelförmigen Fortsatzes.

Bei den Reptilien sind die fibrillären Bestandtheile des embryonalen Glaskörpers hoch entwickelt, die mesenchymatischen Elemente zahlreicher. Auch bei den Reptilien findet man mitunter ein subhyaloides Netz, des öfteren einen kräftigen Zapfen, der in den Glaskörper eingeschaltet ist, oder einen rudimentären Kamm.

Bei den Vögeln ist der embryonale Glaskörper reich an Fibrillen, arm an mesenchymatischen Elementen, doch bei allen beobachtet man in seinem unteren Theile einen bald mehr, bald weniger entwickelten Kamm.

Bei den Säugethieren ist der Glaskörper ausserordentlich reich an Fibrillen, Gefässen und mesenchymatischen Zellen. Ausserdem ist bei diesen Thieren ein neuer Befund zu constatiren, nämlich eine mesodermale Membran um die embryonale Linse, die anfangs einen grossen Theil der kaum angelegten Glaskörper-Höhle ausfüllt. Allgemein wurde behauptet und auch heute stehen noch einige auf dem Standpunkte, dass dieses Gewebe ursprünglich nichts anderes sei als das Mesoderma, welches zwischen der Kuppel der primären Augenblase und dem Ektoderma eingeschaltet und durch die Einstülpung der Linse an deren Hinterfläche gelangt ist. Das eingestülpte Mesoderma betrachteten hervorragende Embryologen als genetischen Boden des Glaskörpers und, da es das unmittelbar unter dem Ektoderma gelagerte Gewebe darstellte, schlossen sie daraus, der Glaskörper sei nichts anderes, als das modificirte subcutane Bindegewebe (Lieberkühn). Da aber dieses eingestülpte Gewebe bei anderen Thieren (unter welchen das häufigste Untersuchungsobject das Huhn war) fehlte, behaupteten dieselben Autoren, der Glaskörper der Säugethiere habe seinen Ursprung im mesodermatischen Gewebe, während derjenige der Vögel, bei denen diese Schicht nicht vorzufinden ist, wahrscheinlich durch ein Transudat der Gefässe, zur Entwickelung gelange (Hypothese von Kessler).

Diesen grellen Widerspruch hob ich in meiner Schrift vom Jahre 1894 hervor; ich konnte, an der Hand der einschlägigen, reichen embryologischen Sammlung meines hochverehrten Lehrers Geh. Rath His darthun:

1. Dass bei den Säugethieren und beim Menschen sich constant eine Schicht Mesenchyms (die ich Zwischenschicht nannte) zwischen primärer Augenblase und Ektoderma eingeschaltet findet zur Zeit, wo jene die Form

eines Infundibulum hat, dieses aber noch nicht verdickt ist, um die Bildung der Linse anzuregen.

2. Dass dieses Mesoderma in gleichem Maasse verschwinde, als die beiden Blättchen (das cerebrale und ektodermale) in Berührung kommen; derart, dass wenn die primäre Augenblase selbst gebildet ist, keine Mesenchymschicht mehr an ihrem distalen Pole sei, die sie vom Ektoderma trennen würde.

So war der Einklang zwischen den Glaskörpern der Säugethiere und demjenigen der andren Wirbelthiere in Bezug auf diesen Theil seiner Entwicklung hergestellt.

Ist es nun wahr, dass keine Mesoderma-Schicht hinter der Linse sich einstülpt, so bleibt die Beobachtung Schöler's, Kölliker's und Lieberkühn's, dass nämlich in der secundären Augenblase ein Mesoderm vorhanden sei, dennoch zu Recht bestehen, und ich konnte dessen Entwicklung bis zu dem Stadium verfolgen, an der sein, so zu sagen, distaler Theil die Linse vollständig umgiebt und die Tunica vasculosa lentis zu bilden beginnt.[1] Ich benannte dieses den Säugethieren eigenthümliche Stadium der Entwicklung „Capsula aut involucrum perilenticulare" und wies auf dessen Nothwendigkeit für die beträchtliche Entwicklung, die die fötale Linse erreicht, mit Rücksicht auf andre Wirbelthiere hin. Diese circumlenticuläre Mesoderm-Schicht stellt sonach bloss ein transitorisches Organ der Ernährung dar, und hat nichts mit der Entwicklung des Glaskörpers gemein. Ebenso transitorisch ist auch der von Cloquet beschriebene Kanal, der nach Atrophie der ihn durchziehenden Gefässe um die Mitte des 7. Monats des fötalen Lebens verschwindet, somit im vollständig entwickelten Glaskörper nicht vorkommt.

Nachdem wir mit fleissigem Studium die Eigenthümlichkeiten einzelner Classen embryonaler Individuen ausgeschlossen, können wir mit geringeren Schwierigkeiten auf die Erörterung der Art und Weise eingehen, wie der Glaskörper sich entwickelt. Nun aber möchte ich zu diesem Behufe einen anderen Weg als den von Lenhossék und von Anderen eingeschlagenen wählen; ich möchte nämlich, dass die diesbezüglichen Forschungen anstatt von den ersten bis zu den höchsten Entwicklungs-Phasen in entgegengesetzter Richtung unternommen werden, sonach in einem Stadium beginnen, wo der Glaskörper eine deutlich ausgesprochene Structur zeigt, um allmählich bis zu deren initialen Entwicklungs-Phasen zurück zu gelangen. Zum Behufe dieser Untersuchungen müssen wir ausser den gewöhnlichen Färbungsmitteln auch diejenigen benutzen, welche das Glaskörpernetz deutlich hervorheben und evidente Contrastfärbungen zwischen Glaskörper und Netzhaut, zwischen Zonula- und Glaskörperfasern bieten. Zur ersteren Färbung bewährten sich am besten das Hämatoxylin und die Pikrinsäure bei Fischen

[1] Zur Entwickelung des Wirbelthierauges. Ueber die Entwickelung der Capsula perilenticularis. Leipzig, Veit & Comp. 1898.

und Amphibien; das Hämotoxylin, Fuchsin und die Pikrinsäure bei Reptilien, Vögeln und besonders bei Säugethieren.

Während mit den gewöhnlichen Färbungen bloss Fibrillen und spärliche Kerne zu Gesicht gebracht werden, gelingt es mit den obenbezeichneten ausserordentlich deutlich die Fasern des Glaskörpers, die cellulären Elemente, deren Fortsätze und die Transformations-Phasen der zelligen Elemente zu sehen. Ich färbte Schnitte, die seit 15 Jahren in Canadabalsam eingebettet waren, nochmals mit Pikrinsäure, Fuchsin, und das zarte Gewebsnetz des Glaskörpers, sowie dessen Verbindungen mit den umgebenden Theilen erschienen ausserordentlich deutlich, während an demselben Präparate, die vorher nur mit Carmin gefärbt waren, ein hyalines Netz kaum angedeutet, und ohne ausgesprochene Begrenzung zu sehen war.

Zum Studium des embryonalen Glaskörpers eignen sich vorzüglich die Embryonen der Saurier (besonders von Congylus ocellatus), einmal weil bei denselben der Glaskörper einen hohen Grad der Entwicklung erreicht, sodann wegen des Mangels eines transitorischen Gewebes (hyaloides Netz, circumlenticuläre Hülle u. s. w.), welches die Untersuchung complicirt und erschwert, und schliesslich, weil sie die weiteren Forsehungen an Säuge- und Wirbelthieren erleichtern.

Aus meinen langjährigen Untersuchungen ergeben sich folgende Schlüsse:

Die Entwickelung des Glaskörpers erfolgt bei allen Wirbelthieren in derselben Weise. Sie wird eingeleitet durch eine Ausfüllungs-Substanz, welche den Raum einnimmt, der die distale Oberfläche der Retina von der Linse trennt. Diese Substanz, granulirt und fibrillär, ist ein Product der Retina und der Linse. Der fibrilläre Theil ist gebildet aus den conischen Fortsätzen des Protoplasma der oberflächlicheren Elemente, sowohl des distalen Retina-Blattes als der Linse. Diese Substanz umgiebt die seitlichen Theile der Linse vor ihrer Abschnürung und deren vordere Oberfläche, nachdem sie sich vom Ectoderma losgelöst hat; die lenticulären Fibrillen anastomosiren für kurze Zeit mit den analogen Fasern, welche von den tiefen Elementen des Ectoderma herrühren. Die epithelialen Fortsätze sind mächtiger und zahlreicher in den ersten Stadien des Säugethier-Auges (besonders beim Schwein), aber mehr oder weniger sind sie auch in allen Thierclassen sichtbar, wie auch an der Oberfläche der Retina von vielen wirbellosen Thieren, bei welchen man die epithelialen Fortsätze auch in entwickeltem Zustande finden kann. Am deutlichsten traten mir dieselbe an der Cephalopoden-Retina entgegen. Diese Ausfüllungs-Substanz wurde von den neusten Embryologen irrthümlich als Keim zur Entwicklung des Glaskörpers betrachtet, indem sie den hyalinen Fibrillen eine Eigenschaft zuschrieben, die ausschliesslich den zelligen Elementen zukommt, nämlich die der Vervielfältigung (Lenhossék). Hingegen verschwindet diese Substanz in demselben Maasse, als die mesenchymatischen Elemente und Fibrillen in die Höhle der secundären Augenblase vordringen, um den Glaskörper zu bilden.

Die mesenchymatischen Zellen nehmen an Zahl von den Fischen hin zu den Säugethieren stetig zu, ihre Zahl beim Embryon entspricht demnach dem Reichthum an Fibrillen des entwickelten Glaskörpers in der Thierreihe. Die ersten mesoblastischen zelligen Elemente, die in der secundären Augenhöhle erscheinen, haben ein üppiges Protoplasma ohne Fortsätze, weswegen sie Wanderzellen ähnlich sind. Sobald sie sich an einer Stelle des Glaskörpers festgesetzt haben, senden sie lange radiäre Fortsätze aus, die untereinander anastomosiren, und während dies geschieht, verschwinden die epithelialen Fortsätze der Linsen- und Retinazellen, sowie gleichzeitig jene elegante Textur, welche der Ausfüllungssubstanz eigen ist.

Die ersten, in der secundären Augenhöhle erscheinenden mesodermatischen Zellen schieben sich von unten nach oben zwischen der distalen Oberfläche des Retinal-Blattes und der Linse vor; doch ist zu dieser Zeit ihr Verhalten gegenüber der Ausbildung der secundären Augenblase vollständig passiv. Um diese Entwicklungsphase des Glaskörpers genau zu verstehen, muss man sich vorstellen, dass die secundäre Augenblase nicht das Ergebniss der Einstülpung des distalen Theils der primären Blase in das proximale Blatt ist. Die Höhle der primären Augenblase ist thatsächlich zu klein, um die distale Portion aufnehmen und obendrein einen Raum (die secundäre Augenblase) frei lassen zu können, in welchen sich der Glaskörper und die Linse einzulagern hätten. Aus den plastischen Modellen, die ich Ihnen vorlege, resultirt vielmehr, dass die primäre Augenblase **nicht** die Form einer Birne hat, deren Kuppe dem Ectoderm und deren Stiel der Gehirnblase zugewendet ist, welche die Einstülpung der distalen in die proximale Hälfte leicht fasslich erscheinen liesse, gleichsam wie diejenige der Wandung eines Gummiballs, aus dem die Luft entleert wurde. Vielmehr stellt die primäre Augenblase ein ovales Divertikel der vorderen Gehirnblase dar, das seicht und mit breiter Oeffnung der neuralen Höhle zugekehrt ist, in dessen oberen Theile sich eine leichte Abflachung bildet, der Stelle entsprechend, wo sich das Ectoderm zur Formation der Linse verdickt. Es findet sodann eine Proliferation des freien Randes dieses Bläschens statt, welche zunehmend die Linse gewissermaassen einhaubt, und nothwendiger Weise das unter dieser befindliche Mesoderma in sich einschliesst. Das erste Vorhandensein des Mesoderma in der secundären Augenblase ist somit rein passiver Natur. Und eben in dieser Phase tritt am deutlichsten die Ausfüllungssubstanz zu Tage, die bestimmt ist, jenen Raum, die obere Portion der optischen Kuppel, einzunehmen, in welcher in Folge des Bildungsmechanismus der secundären Augenblase kein Mesoderma vorhanden ist.

Bei den Wirbelthieren niederer Ordnung sendet das sublenticuläre Mesoderma in die secundäre Höhle spärliche Elemente (da die Zellen in dem umgebenden Mesoderma sehr spärlich sind,) und zahlreiche, lange Fibrillen. Dieser Zustand dauert lange Zeit, weil bei den niederen Wirbel-

thieren die Augenspalte noch weit geöffnet bleibt, auch wenn die Linsenfasern die Linsenhöhle erfüllt haben, d. h. die Augenspalte findet sich in einem spätern Stadium noch geöffnet. Bei den Säugethieren drängen sich wie gesagt, die mesodermatischen Elemente von unten nach oben sehr bald in die secundäre Augenhöhle: Diese Thatsache scheint mir in Verbindung mit der frühzeitigen Schliessung der Augenspalte zu stehen. Die mesodermatischen Elemente dringen in die Ausfüllungssubstanz ein; sie strecken erst zwei, dann zahlreiche, feine Fortsätze aus, um später um die Linse einen fibrillären, unregelmässig concentrischen Filz zu bilden.

Bei den Thieren, die ein subhyaloides Netz besitzen (z. B. bei Bombinator igneus), beobachtet man eine zarte, hyaloide Membran, an welche sich die Fasern des Glaskörpers anschliessen, während die Retinafibrillen bis an die Gefässe herangelangen und zwischen diesen und der Retina ausbiegend eine kurze Schlinge an deren distalen Oberfläche bilden.

Einige Autoren jüngster Zeit, welche den Glaskörper von der Netzhaut ableiten wollten, verneinten die Anwesenheit einer Membran, welche Retina und Glaskörper trennt. Der Irrthum dieser Behauptung ist aber sowohl in Hinsicht auf embryonale Stadien als auch in Bezug auf entwickelte Individuen leicht nachzuweisen, denn es existirt nicht nur eine hyaloide, sondern auch eine Retina-Grenzhaut.

Diese Thatsachen beobachtet man am deutlichsten bei den Säugethieren, weil, wie schon erwähnt, bei diesen der fibrilläre Theil des Glaskörpers reichhaltiger ist, und weil bei diesen Thieren das Mesoderma auch eine circumlenticuläre (später vasculöse) Hülle bildet. Zuerst verschwinden die vor der Linse belegenen Fortsätze, dann die retrolenticulären und zuletzt die von den Retinazellen abstammenden Fortsätze. Mit dem Verschwinden der Ausfüllungssubstanz erscheinen zwei zarte Membranen, von denen eine die Linse, die andere die distale Oberfläche der Retina bekleidet. Beide sind das Resultat der Verschmelzung der Epithelfortsätze. (Cuticuläre Producte Kölliker's.)

In dem sublenticulären, passiv in der secundären Augenblase eingeschlossenen Mesoderma fand ich (constant bei allen von mir untersuchten Wirbelthieren) eine Gefässschlinge, die für die weitere Entwicklung des Glaskörpers von grosser Bedeutung ist. Bei den Wirbelthieren niederer Ordnung, bei denen die Neubildung von Fibrillen gering ist, stehen die spärlichen, mesoblastischen Elemente zur Zeit, da die Augenspalte dem Verschlusse nahe ist, mit dieser Schlinge in Verbindung, wodurch ihre Ernährung am besten gesichert ist, und, sobald die zelligen Elemente verschwinden, bleiben die von ihnen stammenden Fibrillen mehr oder weniger direct mit den Wandungen jener Gefässschlinge in Zusammenhang. Bei den Säugethieren verliert diese Gefässschlinge an Bedeutung, weil in den ersten Stadien des embryonalen Glaskörpers zahlreiche kleine Gefässzweige, sei es von ihr entspringen, oder sich vielleicht frei in der Höhle der secun-

dären Augenblase mitten unter den stern- und spindelförmigen mesenchymatösen Zellen entwickeln. Die Autoren neuester Zeit negiren das Vorkommen dieser sternförmigen Elemente im embryonalen Glaskörper; es ist dies aber ein Irrthum, wohl durch das geringe oder ungeeignete Material bedingt, an dem sie Untersuchungen anstellten. Ich werde Ihnen zahlreiche Präparate von Embrya des Menschen, des Schweines, des Kaninchens und anderer vorlegen, in denen die Mesenchym-Elemente glücklicherweise so reichhaltig sind, dass man glauben könnte, im Gesichtsfelde des Mikroskopes gewöhnliches Mesoderma zu sehen. Ich muss aber gestehen, dass ähnliche Präparate nur äusserst selten zu erlangen sind, weil diese Reichhaltigkeit des Glaskörpers an mesodermalen Elementen nur sehr kurze Zeit dauert, und weil eben deswegen zu ihrer Auffindung langwierige und systematische Untersuchungen erforderlich sind.

In der ersten Zeit geht die Transformation der Elemente zu Fibrillen sehr rege vor sich (beim Menschen fällt sie mit der 6. Woche zusammen, beim Schwein mit dem Stadium von 16 mm, beim Ochsen mit dem von 18 mm, beim Kaninchen mit dem vom 16. Tage, bei dem Schafe mit dem von 13 mm u. s. w.) und zur Unterstützung der durch die Augenspalte eingedrungenen Elemente gesellen sich sehr bald die praeoculären Zellen, die sich mit den in der secundären Augenblase schon vorhandenen durch die feinen Spalten zwischen Linse und dem Rande der Augenblase in Verbindung setzen. Dieser Umstand ist belanglos bei den Wirbelthieren niederer Ordnung, hingegen bedeutungsvoll bei den Säugethieren.

Die Höhle hinter der Linse nimmt inzwischen, in Folge von Annäherung der unteren Ränder der secundären Sehblase, die eigentliche Form der künftigen Glaskörperhöhle an. Von diesem Augenblicke an, der auch mit der beginnenden Differenzirung des Retina-Epithels in Schichten und mit der vollständigen Formation der lenticulären Fasern zusammenfällt, ist die Zunahme des fibrillären Stroma im Glaskörper den wenigen noch in verschiedenen Gegenden des Glaskörpers zerstreuten zelligen Elementen, und zum grösseren Theile der Thätigkeit oberwähnter Zellen zuzuschreiben, die zwischen der lateralen Fläche der Linse und dem Rande der Blase situirt sind. Während diese letzteren sich allmählich zu Fibrillen umgestalten, erneuern sie sich auf Kosten des präoculären Mesoderma. Sobald der Glaskörper keine Verbindung mit dem Mesoderma mehr hat, endet die erste Phase seiner Entwickelung, die man embryonale Bildung des Glaskörpers nennen kann. Nun kommt die zweite Phase, die fötale Entwickelung, wo die Bildung der Glaskörperfibrillen nicht nur von den spärlichen Mesodermzellen aus geschieht, die im Glaskörperraum sich befinden, sondern auch von den Retinazellen, die gerade vor der Ora serrata sich finden, in jener Gegend, die Addario als einzige Entwicklungsstätte des Glaskörpers bezeichnete. Bis jetzt gelang es mir nicht festzustellen, in welchem Maasse diese Fibrillen an der Glaskörperstroma-Bildung sich betheiligen, da ich sie bei

vielen Wirbelthieren nicht erkennen konnte (z. B. Torpedo ocellata, Rana temporaria, Tropidonotus natrix u. s. w.); in anderen waren sie in sehr geringer Zahl, am zahlreichsten dagegen bei den höheren Säugethieren (Mensch). Jedenfalls können sie die Bedeutung des Glaskörpers als mesodermales Gebilde nicht beeinträchtigen.

Das Stroma des Glaskörpers ist bei allen Wirbelthieren vor ihrer Geburt vollständig entwickelt. Es bildet einen feinen dichtmaschigen Filz, der eine eigenartige Flüssigkeit, den Humor vitreus, enthält, dem die Forscher bis jetzt die gebührende Aufmerksamkeit nicht geschenkt haben. Bei den verschiedenen Wirbelthier-Klassen scheint er mehr oder weniger dickflüssig, was schon Virchow zuerst bemerkt, sodass er z. B. bei verschiedenen Fischen fast eine dicke Gallertmasse bildet (Tinnus vulgaris). Nach der Geburt hängt überhaupt von ihr die Zunahme des Volums des Augapfels ab. In der ersten Zeit wird der Humor vitreus von den zelligen Elementen der Retina auf ihrer ganzen Oberfläche, sowie auch von den inneren oder präoculären Gefässen gebildet; sobald aber später die Hyaloides- und Retina-Grenzhaut gebildet und die Gefässe verschwunden sind, fällt die Production der Flüssigkeit dem Ciliarkörper und der Pars coeca retinae, die ich schon (1892) Matrix des Humor vitreus genannt habe, zu. Unter normalen Bedingungen stellen diese vorderen Theile der Retina das regulatorische Organ der intraoculären Spannung dar. Wenn in Folge pathologischer Vorgänge (Chorioiditis, Hämorrhagie u. s. w.) der fibrilläre Theil des Glaskörpers zu Grunde geht, oder wenn durch Verwundung des Augapfels ein Theil des Glaskörpers ausfliesst, regeneriren sich die verlorengegangenen Fibrillen nicht mehr und werden durch den von der Pars coeca und dem Ciliarkörper secernirten Humor vitreus ersetzt.

Diese hochwichtige Function des Ciliarkörpers und der nicht empfindenden Partien der Retina erklärt die ganz besondere Schwere, die jede kleine Wunde, jede Entzündung dieser Gegend des Augapfels in Bezug auf Erhaltung der Spannung und des Volums desselben annimmt (die Eine und die Andere abhängig vom Inhalt des Auges an Humor vitreus) sowie jene angeborene Alteration, die klinisch Hydrophthalmus benannt und durch excessive Function des Ciliarkörpers und der blinden Partien der Netzhaut verursacht wird.

II. Mittheilungen aus der Augenabtheilung des St. Rochus-Spitals.

Von Prof. Dr. **W. Goldzieher** in Budapest.

I. Zur Lehre von den traumatischen orbitalen Augenmuskel-Lähmungen.

Obwohl in der augenärztlichen Literatur Fälle von Verletzung der Orbita mit consecutiver Erblindung und Augenmuskellähmung in grosser

Zahl beschrieben sind, so glaube ich doch, dass die nachstehenden zwei Fälle einer Erwähnung werth sind, da so manches an ihnen beobachtet werden konnte, was vom Standpunkte der allgemeinen Pathologie von Wichtigkeit ist. Repräsentirt doch jede Verletzung ein Experiment, dass der Zufall nicht in corpore vili, sondern häufig genug an functionstüchtigen Organen angestellt hat, so dass, wenn uns alle Nebenumstände genau bekannt sind, ein solcher Fall für den Pathologen mehr bedeuten kann, als das gelungenste Thierexperiment. In diesem Sinne, nicht um die Casuistik zu vermehren, erlaube ich mir, zwei Fälle von Stichverletzung der Orbita in Folgendem zu beschreiben:

1. Ein 17jähr. Bursche wird am 4. Februar 1902 ins Spital gebracht. Er hatte sich an diesem Tage auf der Strasse mit einigen Schuljungen in eine Rauferei eingelassen und bei dieser Gelegenheit einen Stich mit einem spitzigen Gegenstand (Stahlfeder oder Zirkel?) in die rechte Augengegend erhalten. Er sei augenblicklich an dem Auge erblindet, und wurde darum von seinen Angehörigen in's Krankenhaus geschickt.

Als ich den Pat. am nächsten Morgen untersuchte, fand ich unterhalb des rechten Margo supraorbitalis, und zwar gegen den äusseren Winkel zu, eine ungefähr 3 mm lange, feine Stichwunde, aus deren Mündung einige Gewebsfetzen ragten. An der Haut der Lider sind einige unbedeutende Suggillationen. Das obere Augenlid ist in vollkommener Ptosis; der Augapfel selbst ist entzündungsfrei, ein wenig protrundirt (der Exophthalmus beträgt nach meiner Schätzung etwa 4 mm), und steht unbeweglich in der Mitte der Lidspalte. Die Pupille ist ad maximum erweitert, und reagirt weder auf directen Lichteinfall noch consensuell. Die brechenden Medien sind vollkommen klar, der nasale Rand der Papille ist scharf, die temporale und untere Begrenzung jedoch ein wenig verwaschen. Die Gefässverzweigung sowie das Caliber der Gefässe sind normal, dagegen ist das starke Pulsiren der Vena centralis retinae sehr auffallend. Das rechte Auge ist vollkommen erblindet; der linke normal, emmetr., $S = {}^5/_5$.

Es sind demnach an dem verletzten rechten Auge sämmtliche Augenmuskeln, sammt dem Levator palpebr. superioris total gelähmt. Da eine Sonde, welche vorsichtig durch die Wundöffnung eingeführt wurde, ziemlich weit gegen den inneren Winkel der Orbita vorgeschoben werden konnte, so ist nur diese Annahme über die Entstehungsweise der mit vollständiger Blindheit gepaarten Unbeweglichkeit des Augapfels möglich, dass der eingestochene spitze Körper bis zur Fissura orbitalis superior gedrungen sei, und daselbst nicht allein die hier in die Orbita tretenden Augenmuskelnerven, sondern auch den benachbarten Sehnerven verletzt habe. Bekanntlich sind die anatomischen Verhältnisse in dieser Gegend solche, dass schon eine Verletzung von räumlich sehr geringer Ausdehnung eine so grosse Anzahl wichtiger Gebilde treffen kann. Die Fissura orbitalis superior ist

durch eine sehr straffe, aus der Verschmelzung der Periorbita und der Dura mater entstandenen Membran verschlossen, an deren medialem Ende sich eine Oeffnung findet, durch welche die Stämme des Oculomot. und Abduc. treten. Lateralwärts von dieser Oeffnung ist eine zweite, durch welche der Trochlearis austritt. Ein spitzer Gegenstand, der widerstandslos und sogar ohne eine Blutung zu veranlassen durch das Fettgewebe der Orbita bis an den inneren Winkel dringt, kann sehr wohl an dieser Stelle die so nahe neben einander liegenden Nervenstämme und gleichzeitig den Sehnerven treffen. Eine irgendwie beträchliche Blutung hat in diesem Falle nicht stattgefunden, da Orbitalblutungen in kürzester Zeit das gesammte Fettgewebe durchtränken, und bis unter die Conjunctiva dringen, worauf sie sichtbar werden, was hier durchaus nicht der Fall war. Die Protrusion des Bulbus konnte daher nur so erklärt werden, dass der gesammte Muskeltrichter gelähmt, der für die Stellung des Bulbus in der Orbita so wichtige Muskeltonus demnach vollständig geschwunden war.

Was den weiteren Verlauf betrifft, so traten schon am Tage nach der Verletzung Schmerzen im Kopfe und häufige Neigung zum Erbrechen ein, die nach Anwendung eines Eisbeutels bald verschwinden. Wir erklärten diese Erscheinungen als meningeale Reizerscheinungen, die zweifelsohne in Folge der Verletzung der die Fissura orbitalis superior überspannenden Membran zu Stande gekommen waren. Das Auge selbst war und blieb schmerzlos, die Cornea blieb trotz der absoluten Empfindungslosigkeit vollkommen klar. Dagegen bot die Spiegeluntersuchung manche interessante Momente. Die bei der allerersten Untersuchung schon wahrnehmbare leichte Verwaschenheit der temporalen Papillengrenze breitete sich aus, so dass allmählich der gesammte Umkreis der Sehnervenscheibe streifig getrübt und verwaschen wurde, ohne dass jedoch eine bemerkbare Schwellung vorhanden gewesen wäre, dabei nahm vorerst die capillare Hyperämie der Papille zu, so dass sie eine Zeit lang durch ihre trübe Röthe auffiel, was ungefähr zwei Wochen dauerte. Dann wurde die Papille immer blässer, die Arterien dünner, bis vollkommene Atrophie da war. Sowohl die Lähmungen der Augenmuskeln, als auch die Blindheit blieben unverändert bestehen, nur die Ptosis schien ein wenig geringer geworden zu sein. Auffallend war ferner das allmählich zunehmende Hervortreten des Bulbus, das mitunter die Befürchtung erweckte, es könnte vielleicht im Grunde der Orbita irgend ein fremder Körper eingekapselt, oder irgend eine durch das Trauma bedingte entzündliche Geschwulst vorhanden sein. Der Umstand jedoch, dass man bei sorgfältigster Palpation (Eindringen mit dem kleinen Finger) nichts Verdächtiges vorfand, und dass der Bulbus vollkommen durch flachen Druck zu reponiren war, machte diese Befürchtung gegenstandslos. Wir mussten also dabei bleiben, dass der geschilderte Exophthalmus keine Protrusio, sondern ein Prolapsus bulbi sei, in Folge des mangelnden Muskeltonus, eine Zustand, für den die älteren Lehrbücher einen Terminus

haben, der interessanter Weise in den neueren nicht mehr vorkommt Ophthalmoptosis[1].

In diesem Zustande verliess unser Kranker die Klinik, um nach einigen Monaten mit vergrösserter „Ophthalmoptosis" und einer weisslich getrübten von Gefässen durchzogenen Hornhaut zurückzukommen. Es hatte sich demnach, da wegen des Augapfelvorfalles die unempfindliche Hornhaut trotz der Ptosis nicht genügend geschützt war, eine Keratitis neuroparalytica ausgebildet. Da der Kranke wegen seines auffallenden Zustandes zu keinem Erwerb gelangen konnte, so bat er flehentlichst um die Enucleation des nutzlosen Auges, die ihm übrigens schon an einer anderen Klinik, wo er Rath gesucht hatte, vorgeschlagen war. Die Enucleation wurde auch von mir gemacht, und bei dieser Gelegenheit die Orbita gründlich mit dem Finger untersucht, ob nicht doch ausser der Lähmung des Muskeltrichters irgend ein in der Orbita verborgener Gegenstand den Exophthalmus verstärkt habe. Es wurde nichts dergleichen gefunden, denn eine mit der Fingerspitze deutlich zu fühlende höckerige Unebenheit an der Spitze der Orbitalpyramide war viel zu unbedeutend und auch zu weit nach hinten gelegen, um auf den Bulbus irgend einen mechanischen Einfluss nehmen zu können. Es handelt sich wahrscheinlich um eine, auf die Verletzung zurückzuführende geringfügige Exostose periostischer Herkunft.

Bei der nachträglichen Würdigung dieses Falles muss neuerdings die für den Gesichtsarzt wichtige Thatsache festgestellt werden, dass eine Stichverletzung der Orbita, die äusserlich so unbedeutend ist, dass die Einstichöffnung in kürzerster Zeit spurlos verschwindet, die ausserdem nicht zu den geringsten Entzündungserscheinungen Veranlassung giebt, so schwer wiegende Folgen hat, indem sie die Function und Beweglichkeit des Auges, ohne es auch nur unmittelbar tangirt zu haben, in einem Augenblicke für immer vernichtet. Weiterhin muss auf das Factum aufmerksam gemacht werden, dass ein von den Autoren wiederholt betontes, differentialdiagnostisches Moment durchaus keine Allgemeingültigkeit besitzt. Man will nämlich feststellen, dass Verletzungen des Sehnerven, die oberhalb (hirnwärts) von der Eintrittsstelle der Centralarterie sind, und vollständige Blindheit bewirken, im Beginne gänzlich frei von ophthalmoskopischen Veränderungen sind, und dass sich eine einfache Atrophie erst nach einiger Zeit ausbildet[2].

[1] „Ophthalmoptois paralytica, quae a paralysi musc. rectorum et hinc majori nato robure musculorum obliquorum bulbi oritur." (J. J. Plenck, Doctrina de morb. oc. Viennae 1777, S. 110.) — Ophthalmoptosis bedeutet ein wirkliches Herausfallen des Augapfels aus der Augenhöhle, welches entweder von einer Lähmung oder Zerreissung der Augenmuskeln bedingt ist. Beer, Lehre von den Augenkrankh. II. S. 223. u. s. w. Der Terminus ist übrigens schon in Ruete's bekanntem Lehrbuche 1855 verschwunden. Unter „Ophthalmoptoma", „Exophthalmia", ja „Exophthalmus" verstanden die älteren Autoren das, was wir als Ektasia bulbi totalis, Buphthalmus, Staphyloma bezeichnen, also ein Hervortreten des Augapfels in Folge von allgemeiner Vergrösserung.

[2] Graefe-Saemisch, I. Aufl. Bd. V. § 316. S. 919.

In unserem Falle, wo es nach der sondirbaren Richtung und den Folgeerscheinungen der Verletzung keinem Zweifel unterliegen konnte, dass der Sehnerv am oder in unmittelbarer Nähe des Foramen opticum durchstochen wurde, traten sofort ophthalmoskopisch wahrnehmbare Veränderungen auf, die anfänglich in beträchtlicher capillarer Hyperämie, verbunden mit auffälliger Venenpulsation, später in einer eigenthümlichen, schmutzig röthlichen Verfärbung der Sehnervenscheibe und Trübung des angrenzenden Gewebes bestanden. Es kann ferner keinem Zweifel unterliegen, dass es sich hier um den ophthalmoskopisch sichtbaren Ausdruck einer raschen absteigenden Degeneration der Sehnervenfasern handelt, die wichtig und interessant genug wäre, um neuerdings zum Object experimenteller Nachprüfung gemacht zu werden.

2. Ein 25jähr. Arbeiter spazierte am 25. October vorigen Jahres in Begleitung von zwei Freunden friedlich um 11 Uhr Nachts in einer etwas abgelegenen Strasse, als plötzlich ein ihm gänzlich unbekanntes Individuum an ihm vorbeirannte, sich dann umdrehte und mit grosser Wucht ihm ein Messer in die rechte Augenbrauengegend stach. Blutend stürzte er zusammen, und wurde in halb bewusstlosem Zustande in das benachbarte Rochus-Filialspital transportirt, wo ihm ein provisorischer Verband angelegt wurde. Am nächsten Morgen wurde er auf meine Abtheilung geschickt, wo ich folgenden Befund aufnahm:

Am rechten oberen Orbitalrande, unter der Augenbraue, ungefähr in der Gegend der Incisura supraorbitalis findet sich eine senkrecht nach abwärts verlaufende, etwa 0,5 cm lange, klaffende Hautwunde, aus der einige Gewebsfetzen ragen. Das obere Augenlid ist herabgesunken, kann nicht gehoben werden, zeigt mehrere Blutunterlaufungen. Mässiger Exophthalmus. Augapfelbindehaut injicirt, ihre untere Hälfte chemotisch. Hornhaut, Iris normal, Pupille weit und starr. Das Auge befindet sich in Mittelstellung; die Beweglichkeit nach aussen ist absolut aufgehoben, nach innen, unten und oben wesentlich beschränkt. Vollkommene Blindheit. Im Augenhintergrund ein mächtiges über den mittleren Theil ausgebreitetes Oedem, Venen prall gefüllt und geschlängelt. Arterien anscheinend von normalem Caliber. Die gesammte Oberfläche des Augapfels, sowie die Haut und Conjunctiva der Lider vollkommen unempfindlich. Der Kranke klagt über Uebelbefinden, Brechneigungen und heftige Kopfschmerzen.

In den folgenden Tagen nahm das Uebelbefinden noch zu, der Schmerz im Kopf steigert sich und strahlt gegen den Nacken aus; dabei ist noch Brechneigung und Temperatursteigerung von 38—39° vorhanden. Gegen diesen, offenbar meningitischen Zustand wird der Eisbeutel beständig angewendet, unter welcher Behandlung der Zustand sich allmählich bessert, so dass am 3. November wieder eine Augenspiegeluntersuchung möglich war. Bei dieser Gelegenheit wurde festgestellt, dass die äussere Wunde vollkommen geheilt ist, die Ptosis etwas zurückgegangen ist, der Augapfel stark nach innen schielt (secundäre Contractur), der Rectus externus absolut

gelähmt ist. Die Chemosis ist geschwunden, Augapfel-Oberfläche gänzlich unempfindlich, die Tension bedeutend niedriger (T. etwa — 3). Bei der Augenspiegeluntersuchung zeigte sich, dass die Hornhaut an ihrer Oberfläche wohl etwas gestichelt, aber sonst vollkommen durchsichtig ist; die Medien sind rein, die Papille diffus getrübt und hyperämisch, die Arterien sehr enge, ohne Reflexstreifen, die Venen erweitert, schwärzlich, starke Pulsation auf der Papille. Das Netzhautödem ist grösstentheils zurückgegangen; in der Gegend der Macula lutea ist eine schiefergraue, fast metallisch glänzende Scheibe, in deren Centrum ein kirschrother Fleck ist (ähnlich dem Spiegelbefunde bei familialer amaurotischer Idiotie). Die genauere Untersuchung der Gefühlssphäre ergab, dass die ganze rechte Kopfhälfte gefühllos ist, sowie die Mundschleimhaut rechterseits derart unempfindlich ist, dass der Kranke beim Essen auf dieser Seite den Bissen nicht spürt. Es kann demnach keinen Zweifel unterliegen, dass in Folge der Stichverletzung eine Lähmung in folgenden Nervenstämmen eingetreten war: 1. Opticus, 2. Erster und zweiter Ast des Trigeminus, 3. Abducens. Der Oculomotorius ist hochgradig paretisch, über den Trochlearis liess sich nichts gewisses feststellen, doch ist es wahrscheinlich, dass er auch gelähmt war. Ausserdem sind auch die sensibeln Zweige des III. Trigeminusastes gelähmt. Was die unmittelbare Entstehungsursache der Lähmungen betrifft, so lässt sich mit Sicherheit sagen, dass die Lähmung des Opticus, Trigeminus I und der Augenmuskelnerven eine directe Folge der Stichverletzung ist, diese Nerven wurden eben (so wie im vorigen Falle) vom Instrumente an der Spitze der Orbitalpyramide getroffen. Nicht so leicht ist es, die totale Lähmung des Trigeminus II und die partiale Lähmung des Trigeminus III zu erklären. Drang das Messer in die Schädelhöhle bis zum Ganglion Gasseri, um dort direct entweder das Ganglion selbst oder die Nervenstämme zu schädigen; oder wurde, was noch viel unwahrscheinlicher ist, der II. Ast beim Foramen rotundum, der III. Ast beim Foramen ovale getroffen? Eher könnte man mit einiger Wahrscheinlichkeit annehmen, dass die Verletzung des Trigeminus nicht direct durch das schneidende Instrument erfolgt war, sondern indirect durch die in Folge des Stiches zu Stande gekommene Fissur des Orbitaldaches, die sich bis auf die Schädelbasis fortsetzte. Auf diese Weise kann vielleicht, sei es durch einen Knochensplitter, sei es durch die Blutung, eine Läsion des Ganglion Gasseri erfolgt sein. Für die Annahme einer Schädelbasisfissur spricht auch der weitere Verlauf des Falles: während nähmlich die Hautwunde kaum eine Narbe hinterliess, entstanden am oberen Augenhöhlenrande Exostosen, die ziemlich weit hinein am Orbitaldache noch zu fühlen sind. Es ist also gewiss, dass am Orbitaldache eine Continuitätstrennung vorhanden war, die sich sehr wohl weiter schädelwärts fortsetzen konnte.

Der Fall schien weiterhin sehr geeignet über zwei theilweise noch strittige physiologische Fragen Gewissheit zu erlangen, und zwar, welcher

von den Nerven der Innervator des Geschmackes und der Thränendrüse ist? Was den Geschmack betrifft, so ist die Rolle des Facialis (Chorda tympani), des Trigeminus und des Glossopharyngeus noch nicht hinreichend aufgeklärt. In den Lehrbüchern der Physiologie wird vorgetragen, dass der Geschmack an der Spitze und den Rändern der Zunge durch den Lingualis geleitet werde, der wieder seine Geschmacksfasern von der Chorda tympani erhalte, während der Geschmacksnerv für den hinteren Theil der Zunge der Glossopharyngeus sei. Wir haben also in unserem Falle höchst sorgfältige Untersuchungen mit den vier Geschmacksarten (süss, sauer, bitter, salzig) vorgenommen und festgestellt, dass der Geschmack thatsächlich auf der gesammten rechten anästhetischen Zungenhälfte fehlt. Es kann darum keinem Zweifel unterliegen, dass wenigstens bei unserem Versuchs-Individuum sämmtliche Geschmacksfasern durch den Trigeminus in die Zunge gehen. Der Facialis hat demnach mit dem Geschmack gar nichts zu thun, und wenn der Glossopharyngeus, der ein rein motorischer Nerv ist, Geschmacksfasern führt, so können sie ihm nur durch den Trigeminus zukommen.[1] Dafür spricht ein Fall J. Donath's, den dieser Kliniker um dieselbe Zeit beobachtete. Einem Ackerknechte war durch das Horne eines Stieres eine Verletzung am linken Processus mastoideus beigebracht worden. Totale Facialislähmung, Miosis (Sympathicusläsion) bei guter Reaction der Pupille und Schlingbeschwerden in Folge Lähmung des Glossopharyngeus. Trotzdem ist der Geschmack vollkommen unversehrt. Es kann demnach auch für dieses Individuum als bewiesen gelten, dass der Geschmacksnerv ausschliesslich im Trigeminus zu suchen ist.

Obwohl es für mich seit langer Zeit nicht mehr zweifelhaft ist, dass der Trigeminus mit der Innervation der Thränendrüse nichts zu thun hat, sondern ich es nachgewiesen zu haben glaube, dass nur der Facialis der Innervator des Weinens sein kann, so wollte ich doch zur Zerstreuung von Zweifeln, die sich neuestens diesen Gegenstand betreffend wieder erhoben haben, den gegenwärtigen Fall für die Lehre von der Thränendrüsen-Innervation nutzbar machen. Da bei unserem Kranken der Ramus ophthalmicus trigemini vollkommen gelähmt ist, so müsste bei ihm, im Falle der Trigeminus der Innervator der Thränendrüse ist, das Weinen und Reflexthränen vollkommen aufgehört haben. Da der Kranke nicht zum Gemüthsweinen gebracht werden konnte, so musste das Reflexweinen herhalten. Wir können durch Reizung jeder der beiden Nasenhöhlen jeder Zeit beiderseits Reflexthränen hervorrufen. Es wurde also dem Kranken Oleum sinapis in das linke Nasenloch gebracht, worauf prompt heftiges Thränen auch aus dem anästhetischen rechten Auge erfolgte. Es ist also gewiss, dass der Trigeminus mit der Innervation der Thränendrüse nichts zu thun hat.

---

[1] Bei diesen Untersuchungen wurde ich von meinem Freunde, dem Herrn Docenten und Primararzt Dr. Julius Donath, unterstützt und controllirt, dem ich hier meinen wärmsten Dank ausspreche.

Auf ein weiteres den Augenarzt höchstlichst interessirendes Symptom will ich hier aufmerksam machen, und zwar die Spannungsherabsetzung des übrigens vollkommen entzündungsfreien Auges, die durch Wochen und Monate fortbestand und den Beweis liefert, dass die Tension des Auges vorwiegend vom Trigeminus beeinflusst wird.

Was übrigens den weiteren Verlauf des Falles betrifft, so will ich in Kürze nur mittheilen, dass an dem Zustande des Kranken sich bis heute nichts Wesentliches geändert hat. Was den Spiegelbefund anbelangt, so ist jetzt einfache weisse Sehnervenatrophie vorhanden; die Veränderungen an der Macula haben sich bis auf einzelne weisse Stippchen und Flecke vollkommen zurückgebildet.

Beitrag zur Magnet-Operation.

Klinische Erfahrungen und Bemerkungen über den relativen Werth der verschiedenen Elektromagnete und über die doppelte Durchbohrung des Augapfels durch Eisensplitter.

Von Dr. E. P. **Braunstein**, Privatdoc. der Ophthalmologie an d. Universität Charkow.

(Fortsetzung.)

Bezüglich der Wahl der Operationsmethode ist Türk auf Grund seiner Untersuchungen zu folgenden Schlüssen gelangt: Ein kleiner Magnet kann zweckmässig dann angewendet werden, wenn er ohne Verletzung des Glaskörpers dem zu extrahirenden Splitter bis auf einige Millimeter genähert werden kann; dies ist bei Fremdkörpern, die in der vorderen oder hinteren Augenkammer, in der Regenbogenhaut, bezw. in der Linse sitzen, durch eine in der Hornhaut angelegte Incision leicht ausführbar; bei Fremdkörpern, welche tiefer eingedrungen sind, muss man in der Mehrzahl der Fälle zu einem grossen Magneten greifen; nur in denjenigen Fällen, in denen die Zugwirkung des Magneten par distance sich als unzureichend erweist, (was bei sehr kleinen oder festsitzenden Splittern der Fall sein kann), sowie dort, wo man beim Hineinziehen von grossen Splittern in die vordere Augenkammer eine Zertrümmerung der durchsichtigen Linse zu befürchten hätte, ist die Extraction des Splitters durch den Glaskörper mittelst des Hirschberg'schen Magneten auszuführen.

Volkmann (16) hat in seiner vorläufigen Mittheilung über die Theorie der Magnet-Operation auf die wichtige Bedeutung der Form der Metallsplitter für die Zugkraft des Magneten hingewiesen. Nach Volkmann soll Türk den Einfluss der Form der Eisensplitter zwar nebenbei erwähnt, diesem Factor aber wenig Bedeutung beigemessen haben. Aus diesem Grunde hält Volkmann die Türk'schen Angaben für nicht ganz einwandsfrei, da man mit Körpern von gleichen Dimensionen experimentiren müsse, wenn man vergleichbare Grössen erhalten will. Volkmann bezeichnet die

Experimente TÜRK's, welche bezweckten, die dem Auge von Seiten der übermässigen Zugkraft des grossen Magneten drohende Gefahr zu verringern, als sehr lehrreich. Diese Zugkraft kann bei der Fortbewegung des Fremdkörpers durch den Augapfel gegen Ende des Eingriffs um das 50fache anwachsen. Aus diesem Grunde hat TÜRK den Polstücken des grossen Magneten verschiedene Form gegeben; so hatten die Polstücke bei einer Reihe von Experimenten eine cylindrische, bei einer anderen eine spitze Form. Die TÜRK'schen Experimente haben gezeigt, dass die Zahlendifferenz bei einer Entfernung von 1 cm sehr gering ist, während bei geringer Entfernung die Zugkraft beim spitzen Polstück viel rascher zunimmt, als beim cylindrischen. Der Gebrauch des spitzen Polstückes ist also in Folge der ungleichmässigen Wirkung der Zugkraft mit grösserer Gefahr für das Auge verknüpft, als der Gebrauch des cylindrischen Polstückes. VOLKMANN, der theoretisch und experimentell die Frage der Magnet-Operation studirt, verspricht, anzugeben, wie man durch zweckmässige Aenderung der Form des grossen Magneten die unregelmässige Richtung der Kraftlinien beseitigen könnte, und versichert, dass es gelingen wird, den HAAB'schen Magneten sowohl in Bezug auf dessen Zugwirkung par distance, wie auch in Bezug auf gleichmässigere Vertheilung der Zugkraft zu vervollkommnen.

Aus den vorstehenden Ausführungen geht hervor, dass nicht nur experimentelle Untersuchungen, sondern auch streng wissenschaftliche, theoretische Erwägungen die Ungleichmässigkeit der Zugwirkung des grossen Magneten, folglich auch dessen Gefährlichkeit, wenigstens in seiner gegenwärtigen Gestalt, bei unvorsichtigem Gebrauch am Krankenbette begünstigen. HAAB(17), SCHMID-RIMPLER(18), KNAPP(19), SACHS(20), BARKAN(21) u. A. sind allerdings mit den Resultaten, die sie bei der Anwendung des grossen Magneten erzielt haben, zufrieden. Ein besonders begeisterter Anhänger des grossen Magneten ist KNAPP. Letzterer betrachtet auf Grund von 13 eigenen Beobachtungen und von 32 Fällen, die SACHS aus der FUCHS'schen Klinik mitgetheilt hat, die Extraction eines Fremdkörpers mit Hülfe des HAAB'schen Magneten als eine wohlthuende Operation. Nach KNAPP vermeiden wir bei der Anwendung des grossen Magneten: 1. Eröffnung des Gebietes des Glaskörpers, 2. Einführung des Instruments in den Glaskörper, 3. den damit verbundenen Verlust des Glaskörpers und 4. die Gefahren einer Infection. HIRSCHBERG und seine Schüler zollen zwar einigen Vorzügen des grossen Magneten volle Anerkennung, weisen aber andererseits auf seine Nachtheile und seine schädlichen Seiten hin. So führt LINDE(22) auf den grossen Magneten viele unglückliche und missglückte Fälle zurück, nämlich auf die Gefahren, welche durch seine grosse Zugkraft und ungleichmässige Zugwirkung bedingt sind. Er meint, dass viele der von SACHS beschriebenen Fälle bei Anwendung des HIRSCHBERG'schen Apparates viel besser verlaufen wären. LINDE meint, dass es schwer sei, ein Instrument zu nennen, welches so unbestimmt functionirt und den Arzt so der Willkür

des Zufalls überantwortet hätte, wie der grosse Haab'sche Magnet. In der im Jahre 1899 erschienenen zweiten Auflage seines Werkes „Die Magnet-Operation in der Augenheilkunde“ stellt Hirschberg, ohne sich in irgend welche Polemik einzulassen, mit vollständiger Unparteilichkeit die Indicationen zur Anwendung des einen und des anderen Apparates auf. Bei frischen Verletzungen empfiehlt Hirschberg, das Auge vorsichtig dem stumpfen Ende des grossen Magneten zu nähern; dabei sollen grosse Splitter sofort herausspringen, kleine dagegen selten, da sie mit der breiten Seite an die Augenwände gedrückt werden und nicht herauskommen können. Hier soll die Anwendung des kleinen Magneten rascher zum Ziele führen. Bei frischer Wunde in der Sklera soll die Einführung des kleinen Magneten ein viel sicheres Resultat geben, als die des grossen. Ist die Wunde geschlossen, so wende man den grossen Magneten an, um den Fremdkörper nach der vorderen Augenkammer zu schaffen und ihn dann mittelst des kleinen Magneten zu entfernen. Führt der grosse Magnet nicht zum Ziele, so mache man einen meridionalen Schnitt in der Sklera und führe den kleinen Magneten ein. Sehr interessant sind die von Hirschberg angeführten Fälle, in denen der grosse Magnet sich als vollständig nutzlos erwiesen, während der kleine die Erzielung guter Resultate ermöglicht hat. Nach den Erfahrungen von Mayweg (23) hat bei 174 aus dem Glaskörper extrahirten Eisensplittern der Meridionalschnitt ihm bessere Erfolge geliefert, als die Extraction durch die vordere Kammer nach Haab, bei der eine Verletzung des Ciliarkörpers fast nicht zu vermeiden ist.

Wir sehen also, dass das von den Anhängern des grossen Magneten demselben gespendete Lob ausserordentlich übertrieben ist. Abgesehen davon, dass der grosse Magnet nicht immer zum Ziele führt, ist der Gebrauch desselben mit einer gewissen Gefahr verbunden: Bei rascher Rückwärtsbewegung in der Richtung zum Magneten können die in das Innere des Auges eingedrungenen Splitter, die grösstentheils spitze, unregelmässige Ränder haben, noch grössere Verletzungen der Iris, des Ciliarkörpers und der Linse herbeiführen. In dieser Richtung hat Vüllers (24) vollständig recht, wenn er sagt, dass wir beim Gebrauch des Hirschberg'schen Apparates im Voraus genau den Weg kennen, auf dem wir den Splitter extrahiren wollen, während man bei Gebrauch des grossen Magneten niemals weiss, welchen Weg der zu extrahirende Fremdkörper einschlagen wird. Man kann vom grossen Magneten gute Resultate erwarten, wenn der Fremdkörper eingeklemmt und im Winkel der vorderen Augenkammer versteckt ist. Liegt aber der Fremdkörper hinter der Linse, so muss man behufs Extraction des Fremdkörpers statt des grossen Magneten, dessen Anwendung hier mit der Gefahr einer Irisruptur und Verletzung der Linse verbunden ist, die meridionale Incision der Sklera und die Einführung des Hirschberg'schen Magneten vorziehen, welcher letztere sich in den meisten Fällen als durchaus brauchbarer Apparat erweist. Nur dort, wo sich der

Hirschberg'sche Apparat als machtlos erweist, beispielsweise bei Einklemmung der Eisensplitter innerhalb der Gewebe oder bei sehr umfangreichen Fremdkörpern, muss man zum grossen Magneten greifen. Welche schöne Resultate man mit Hülfe des Hirschberg'schen Apparates selbst in denjenigen Fällen erzielen kann, in denen die Anhänger des grossen Magneten lieber zu diesem gegriffen hätten, zeigt folgender Fall:

Der 25 Jahre alte Patient, Schlosser an den Eisenbahnwerkstätten, hatte sich am 8. August 1901 während der Arbeit mit einem Stahlsplitter das rechte Auge verletzt und kam am 12. August nach der ophthalmologischen Klinik der Charkower Universität. Der ordinirende Arzt der Klinik, S. E. Lewitzki, war so liebenswürdig, mir den Fall zu überlassen. Ich sah den Patienten am 12. August zum ersten Mal und fand bei der Untersuchung Folgendes: Am rechten Auge ist eine kleine pericorneale Injection zu sehen. Die Pupille ist etwas erweitert. Am Rande der Hornhaut ist an der unteren inneren Seite eine bereits verheilte lineäre, $2^1/_2$ mm lange Wunde der Sklera zu sehen. Augenspannung normal. Die Gegend des Corpus ciliare ist bei Berührung etwas empfindlich. Bei der ophthalmoskopischen Untersuchung sieht man einen glänzenden länglichen Fremdkörper, der im Corpus vitreum frei herumpendelt; im Glaskörper sind auch einzelne schwimmende Trübungen zu sehen. Wenn der Fremdkörper, dessen Form der Patient im Gesichtsfeld sehr gut zu unterscheiden vermag, auf den Boden des Auges sinkt, vermag der Patient, Finger in einer Entfernung von einigen Fuss zu zählen. Linkes Auge gesund. Visus oc. s. $= {}^{20}/_{\text{xx}}$. Am 13. August wurde unter liebenswürdiger Assistenz von Dr. S. E. Lewitzki unter Cocaïn am rechten Auge die Operation vorgenommen: es wurde eine Incision der Sklera parallel und etwas unterhalb des M. rectus internus gemacht, das Polstück des kleinen Hirschberg'schen Magneten in den Glaskörper eingeführt, aber der mehrmals wiederholte Versuch, den Fremdkörper zu extrahiren, blieb ohne Resultat, weil der längliche Fremdkörper sich mit seinem Längsdurchmesser perpendiculär zur Richtung der horizontalen Skleralwunde einstellte. Der Patient wurde in Folge dessen nach dem ophthalmoskopischen Zimmer gebracht, wo der Operateur, nachdem er den Magneten dem Assistenten übergeben hatte, mit der linken Hand das Ophthalmoskop haltend, mit der rechten lateralwärts vom Polstück des Magneten eine Pincette mit Haken eingeführt, den Fremdkörper gefasst und aus der Wunde extrahirt hat. Der Fremdkörper erwies sich als ein 2,5 mm langer, 1,0 mm breiter Eisensplitter, der 1 g wog. Die Heilung ging glatt von Statten. Die Trübungen des Glaskörpers wurden absorbirt. Die Netzhaut ist am ganzen Augengrund adhärent, und nirgends sind auch die geringsten Anzeichen von Ablösung zu sehen. 1 Monat nach der Operation wurde der Patient von mir in der Sitzung der Charkower medicinischen Gesellschaft demonstrirt. Das Sehvermögen betrug am operirten Auge 1,0. Der Patient liest bei

abendlicher Beleuchtung ohne Brille Nr. 1 der Probeschriften von Prof. KRJUKOW.

Es haben somit ein kleiner Magnet und meridionaler Schnitt der Sklera zu einem Resultat verholfen, welches nichts zu wünschen übrig liess. Die Anwendung eines grossen Magneten hätte in diesem Falle, in dem, wie es sich nachträglich herausgestellt hat, ein dünner und spitzer Splitter vorlag, zu einer Zerreissung der Iris, zu einer Verletzung der Linse und zu traumatischer Cataract mit allen ihren unangenehmen Folgen führen können. Die von mir oben beschriebenen Fälle von Extraction von Eisensplittern aus dem Auge bestätigen voll und ganz den von mir bezüglich der Anwendbarkeit des kleinen Magneten für die meisten Fälle gezogenen Schluss; nur in einem dieser 6 Fälle musste man zu einem von einer grossen Dynamomaschine gespeisten Elektromagneten greifen. Da man für die Batterie des HIRSCHBERG'schen Apparates zu jeder Zeit frische Flüssigkeit bei der Hand haben muss, andererseits um im Bedarfsfalle stets über einen starken Magneten verfügen zu können, habe ich den HIRSCHBERG'schen Apparat mit der elektrischen Lichtanlage in Verbindung gebracht. Der Strom, der je nach Bedarf bis 5—10 Ampère gebracht werden kann, wird mittelst Rheostaten oder mittelst einiger Glühlämpchen, die in die Leitung eingeschaltet werden, regulirt; er reicht zur Extraction eines jeden Splitters vollständig aus. KIBBE(25) hat im Jahre 1899 den HIRSCHBERG'schen Apparat mit der städtischen Anlage der elektrischen Beleuchtung verbunden; ich aber habe seit 1893 auf Anrathen des Prof. der Physik, A. K. POGORELKO, vielfach zur Magnetisirung des nach dem Typus des HIRSCHBERG'schen Magneten construirten Apparates die Dynamomaschine einer elektrischen Beleuchtungsanlage verwendet. (Schluss folgt.)

Gesellschaftsberichte.

1) **Verhandlungen der Physiologischen Gesellschaft zu Berlin. 25. Juli 1902.** (Archiv f. Anat. u. Phys. 1902. Physiol. Abth. Suppl. S. 445.)

Frau Ladd-Franklin und Dr. Guttmann: Ueber das Sehen durch Schleier.

Ein Schleier stört sehr wenig, wenn er entweder dicht vor dem Auge oder über 3 m von diesem entfernt ist. Dazwischen giebt es eine Zwischenlage, in der die Herabsetzung der Sehschärfe ein Maximum erreicht (S sinkt von 1 bis auf $^1/_5$). Bei Betrachtung von Objecten, die 10 m entfernt waren und Verwendung ungemusterter Gaze- bezw. feiner Drahtgewebe schwankte diese Lage der maximalen Störung zwischen 30 cm und 90 cm Augenabstand bei den verschiedenen Beobachtern. Die Accomodation ist nicht wesentlich für das Resultat. Die Ursache ist teils physikalischer Natur (Verdeckung bestimmter Conturen des Objectes durch die einzelnen Schleierfäden sowie Verdunkelung durch deren Zerstreuungsbilder), teils psychologischer (Störung der Aufmerksamkeit und der Beobachtungsgenauigkeit).

Interessant ist, dass mehrmonatliche Uebung bei einem der Verff. schon merkbar die Sehstörung kleiner werden liess. Crzellitzer.

---

2) Pariser Gesellschaft für Biologie. 30. Mai 1903. (Comptes rendus d. s. de la Soc. d. Biol., LV S. 681.)

Berger, E. und Loewy, Robert: Ueber secundäre Contractur des Hebers des Oberlids im Verlaufe der Lähmung der Gesichtsnerven.

Berger und Loewy beobachteten bei einer 42 Jahre alten Frau, welche an einer peripheren linksseitigen Facialislähmung erkrankt war, dass nach 2 monatlicher Dauer alle Erscheinungen derselben wichen mit Ausnahme des Lagophthalmus. Die Patientin konnte mittels des Willensimpulses nur kaum merklich die Lidspalte der erkrankten Seite verengern. Wurde jedoch mittels des Fingers das Oberlid herabgezogen und durch einige Minuten die Lider geschlossen gehalten, so war nachher der willkürliche Lidschluss viel ausgiebiger. Es hatte sich in dem vorliegenden Falle in Folge der langen anhaltenden Lähmung des M. orbicularis palpebrarum eine Secundär-Contractur des Antagonisten, des Levator palpebr. sup. entwickelt. B. und L. heben die Analogie dieser Erscheinung mit dem Vorkommen von Secundär-Contractur des Antagonisten bei der Lähmung der äusseren Augenmuskeln hervor. Die Secundär-Contractur des Lidhebers hat eine klinische Bedeutung durch das längere Persistiren des Lagophthalmus mit seinen Folge-Erscheinungen. In dem beobachteten Falle z. B. entstand eine Keratitis xerotica, welche die Vornahme einer Blepharoraphie notwendig machte. Es erklärt diese Secundär-Contractur des Lidhebers die von Vaschide und Vurpas (Pariser Biolog. Ges. 1902. S. 722) beobachtete Erscheinung, dass in manchen Fällen die Lidspalte auf Seite der Facialisparese während des Schlafes enger ist, als im wachen Zustande, wenn der willkürliche Lidschluss versucht wird. Im letzteren Falle wird der Lidschluss durch die Secundär-Contractur des Lidhebers erschwert.

---

3) Ophthalmological society of the United Kingdom. (Brit. med. J. 1903. S. 313.)

Sitzung vom 29. Januar 1903.

Stanford Morton und Herbert Parsons berichten über das Vorkommen hyaliner Körper (Drusenbildungen von den Deutschen genannt) an der Sehnervenscheibe. Sie beeinträchtigen das Sehvermögen nicht und sind nicht (?) als pathologisch zu bezeichnen, da sie auch in vielen, ganz normalen Augen vorkommen.

Primäre extradurale Sehnervengeschwülste.

Parsons berichtet über 18 Fälle. Der Beginn liegt meist vor dem 10. Lebensjahre; das hervorstechendste Symptom ist der Exophthalmus. Das Sehvermögen schwindet nur langsam, langsamer als bei den intraduralen Tumoren. Pathologisch-anatomisch handelte es sich um Endotheliome und Psammome, ohne Neigung zu Recidiven oder Metastasenbildung. In keinem Falle wurde der Augapfel selbst von der Geschwulst ergriffen. Deshalb ist für gewöhnlich die Krönlein'sche Operation indicirt.

Sehnerven-Geschwulst: Krönlein's Operation.

L. Werner berichtet über 3 Fälle.

Knochenbildung in der Aderhaut.

Snowball berichtet über 7 Fälle von Knochenbildung in der Aderhaut phthisischer, durch frühere Verletzungen zu Grunde gegangener Augäpfel.

Loeser.

---

4) **Westnik oftalmologii. Juli—Dezember 1902.** (Nach einem Referat aus der „Revue der Russischen medicinischen Zeitschriften". Nr. 3. 1903.)

S. Golowin: Ueber die Veränderungen des inneren Augendruckes bei Compression der Arteria Carotis communis.

An den Augen mit normaler Spannung fiel nach Compression der Arterie der Druck im Durchschnitt um 2,5 mm Hg; an den Augen mit erhöhtem Druck betrug die Abnahme 11,5 mm Hg.

A. Lottin: Ueber vorzeitiges Grauwerden der Cilienhaare und der Augenbraue beobachtet bei einem 17jährigen Mädchen.

E. Braunstein: Ueber die Methoden der Entfernung von Eisensplittern aus dem Auge.

Verf. hält den Hirschberg'schen Magneten für den praktischsten und dabei handlichsten.

J. Kasas: Eserin bei Hornhautentzündungen besser als Atropin.

Fritz Mendel.

Referate, Uebersetzungen, Auszüge.

Die Entwicklung des Glaskörpers, v. Lenhossék. (F. C. W. Vogel. 1903.)

Verf. legt in seiner Arbeit grundlegende Studien über die Entwicklung des Glaskörpers nieder; es ist ihm mittels einfacher Ueberfärbung seiner Präparate mit Hämatoxylin gelungen, von den ersten Entwickelungsstufen an die Structur des Glaskörpers darzustellen. Als Objecte dienten ihm Kaninchenembryen zwischen dem 10. und 17. Tage. Er weist nach, dass die Stützsubstanz des Glaskörperraumes ein regelmässiges Maschenwerk von meridionalen, radiären und latitudinalen Fasern ist, die ihren Ursprung der proximalen Zellreihe der Linsenanlage verdanken. Diese Zellen zeigen am 10. Entwickelungstage eigenartige kegelförmige Ausläufer, die in einen feinen, structurlosen Faden enden. Diese Fäden anastomosiren mit einander und bilden die primäre Meridionalfaser, von der später dann Radiärfasern ausgehen, die sich an der von Anfang an deutlich ausgeprägten „cuticula retinae", die Verf. als die membrana hyaloidea ansieht, inseriren.

Das ganze Maschenwerk emanzipirt sich dann von der Linse; die Basalkegel der proximalen Linsenwand werden eingezogen und eine „cuticula lentis", die spätere hintere Linsenkapsel, bildet den Abschluss.

Interessant ist das erste Auftreten der Gefässe zwischen der primären Meridionalfaser und der proximalen Linsenwand in dem „Perilenticular-Raum".

Später treten besonders am Isthmus des Glaskörperraumes, dorsal und ventral an den Lippen des Augenbechers, latitudinale Fasern auf, die zur Festigung dienen und central die Art. hyaloidea begleiten. Wichtig ist die Beobachtung, dass auch distal zwischen Linsenblase und Ektoderm dieselben Glaskörperelemente, Basalkegel und Fasern auftreten, die aber später wieder untergehen.

Die Zelleinschlüsse des fertigen Glaskörpers sieht Verf. als Reste von vereinzelten Mesenchymzellen an, die schon von den ersten Stufen der Entwickelung an in dem Glaskörperspalt beobachtet werden. Das Fasergerüst des Glaskörpers ist ausschliesslich Produkt von Linsenzellen, also ektodermalen Ursprunges.

Rosenstein.

Journal-Uebersicht.

I. Zeitschrift für Augenheilkunde. 1903. IX. Heft 1.

1) **Ein Rückblick auf die Myopie-Frage,** von Prof. J. Stilling in Strassburg i. E.

Verf. sieht seine Anschauung, dass die Myopie ein glaucomatöser Prozess sei, durch die neueren Untersuchungen nicht als widerlegt an. Die Entstehung durch Inzucht ist ihm nicht unwahrscheinlich.

2) **Ueber Iritis serosa,** von Prof. K. Baas in Freiburg.

Anatomischer Befund eines Falles von Iritis serosa. Da die Vorderkammer ohne jede Verbindung mit dem hinteren Bulbusraum war, auch die Iriswurzel kein Durchtreten irgend welcher Exsudation aus dem Ciliarkörper erkennen liess, so konnten die Präcipitate der Cornea nur von der entzündeten Iris geliefert sein. Der Fall spricht demnach sehr dafür, dass es in der That eine „Iritis" serosa giebt. Die Lagerung der Beschläge in Dreieckform lässt sich ohne gezwungene Hypothesen durch die Schwerkraft erklären unter Berücksichtigung der langsamen Exsudation und der Resorption.

3) **Zur Histologie der Kapselcataract,** von Dr. A. Krüger, Assistent der Univ.-Augenklinik in Königsberg.

Verf. bringt den anatomischen Befund dreier Fälle. Er konnte mit Sicherheit Linsenreste in der Kapselcataract nachweisen. Die Kapselcataract braucht sich demnach nicht zwischen Kapsel und Linse zu entwickeln, es können die Epithelien und Kapselzellen auch in zerfallene oder selbst gut erhaltene Corticalis hineinwuchern. Die Bemerkungen des Verf.'s über die Structur der Bildung geben kein einheitliches Bild.

4) **Iris-Einsenkung nach Einwirkung einer stumpfen Gewalt,** von Dr. Kraus, Assistent der Univ.-Augenklinik in Berlin.

Mittheilung eines neuen Falles zu den acht bisher bekannten.

5) **Ueber einen Tetanus-Fall nach Augenverletzung,** von Dr. Genth, Assistent der Univ.-Augenklinik zu Basel.

Die Verletzung, nach welcher Tetanus folgte, betraf nicht nur das Auge; bei der Section fand man in der Oberkieferhöhle eine 5 cm lange, $1^1/_2$ cm breite Messerklinge, die übersehen worden war.

6) **Einfaches Hand-Stereoskop mit variabler Convergenz,** von Dr. Hallwachs, Prof. der Physik an der technischen Hochschule in Dresden.

Die Bilder für beide Augen sind auf Brettchen, die in veränderlichem Winkel zu einander stehen, aufgestellt. Sie werden durch Spiegel und Linsen betrachtet.

Heft 2.

1) **Ueber Veränderungen der Netzhautmitte bei Geisteskranken,** von Prof. Kuhnt und Oberarzt Dr. Wokenius in Königsberg.

Bei 511 genau untersuchten Geisteskranken fanden die Verff. in 143 Fällen Veränderungen des Augenhintergrundes. Darunter fanden sie als neu beschrieben Veränderungen der Netzhautmitte bestehend in scheibenförmiger Trübung der Netzhautmitte 34 Mal (6,6 $^0/_0$) und in fovealen Veränderungen

42 Mal (8,2 %). Die Trübung der Macula dehnte sich im Durchmesser von $1^1/_2$ Papillenbreiten kreisförmig aus, am Rande matt beginnend, um nach der Fovea an Intensität zuzunehmen. Die Gefässe erscheinen weniger scharf, jedoch unverändert. Die Sehschärfe ist nicht wesentlich beeinträchtigt.

Die fovealen Veränderungen bestehen in Entwicklung eines gelblichen Fleckes an der Stelle der Fovea, der meist kreisrund ist und dessen Umgebung gewöhnlich hauchartig pigmentirt ist. Es gelang nicht, ein Skotom oder starke Herabsetzung der Sehschärfe festzustellen.

Es handelt sich um degenerative Vorgänge, deren Beobachtung angeregt wird.

Beziehungen der Veränderungen zu einzelnen Arten von psychischen Erkrankungen scheinen nicht vorhanden.

---

2) **Ueber die Einheitlichkeit der Coryne-Bakterien,** von Dr. Hála. (Aus der böhmischen Poliklinik für Augenkranke und dem bakteriolog. Institute in Prag.)

Verf. kommt zu dem Resultate, dass weder Kultur und Färbungseigenschaften noch Virulenz-Prüfungen durchgreifende Unterschiede zwischen Diphtherie-Bacillen, Pseudo-Diphtherie und Xerose-Bacillen erkennen lassen.

---

3) **Ueber Rosacea corneae (Acne rosacea corneae),** von Dr. Capauner in Mülhausen i. E.

Mittheilung von 5 Fällen, bei denen es zu Bildung eigenthümlich vascularisirter Knötchen der Hornhaut und Bindehaut kam, ähnlich der fasciculären Form der Hornhaut-Phlyktaene, die als Aequivalente der Acneknötchen aufzufassen waren. Der Verlauf ist meist ein schwerer, da die Hornhaut-Trübung fortschreitet und Rückfälle sich nicht verhüten lassen. Therapeutisch kommt Calomel und Galvanocaustik in Betracht.

---

4) **Beitrag zur Casuistik des einseitigen Nystagmus,** von Dr. Krauss, Assistent der Univ.-Augenklinik in Marburg.

Zwei Fälle von einseitigem Nystagmus, der in späterem Alter auftrat. Im ersten Falle fand er sich ein, nachdem das Sehvermögen des Auges sich durch Extraction alter traumatischer Cataract soweit gehoben hatte, dass undeutliche Gesichtseindrücke gewonnen wurden, im zweiten nach Verschlechterung der Sehkraft durch traumatische Einwirkung. Verf. geht auf die Theorie nur flüchtig ein.

Heft 3.

1) **Zur Operation des complicirten Nach-Stars,** von Prof. Kuhnt in Königsberg.

Verf. beschreibt als relativ leicht und wenig gefährlich eine Operation, bei der im wesentlichen das Schmalmesser beim Hornhautschnitt zugleich unter der Schwarte hindurch geführt und dann durch Hochführen und Aufrichten des Messers ein Lappen gebildet wird, der zurückgeklappt eine grosse Lücke freimacht.

---

2) **Die sichtbare körnige Strömung und der Zerfall der Blutsäulen in den Netzhaut-Hornhaut- und Bindehaut-Gefässen,** von Dr. M. Reimar in Görlitz.

Verf. bemerkt, dass er bereits ausführliche Mittheilungen über das Thema veröffentlicht hat. Er sieht in der körnigen Strömung einen physiologischen

Vorgang, den man jedoch, wenn grobkörnige oder Cylinderströmung auftritt, als Symptom einer abnormen Verlangsamung der Blutcirculation zu deuten hat, die auf einen pathologischen Zustand an den regionären Gefässen deutet. Ein völliger Stillstand der Blutcirculation ist erst anzunehmen, wenn die Blutsäulen zerfallen und die einzelnen Abschnitte stillstehen.

---

3) **Ein Brücken-Colobom der Regenbogen- und Aderhaut,** von Dr. Herford (Univ.-Augenklinik in Giessen.)

Das Iris-Colobom des Auges war durch zwei Stränge überbrückt, das Aderhaut-Colobom in drei Theile getheilt, zwischen denen Brücken von normalem Aussehen lagen.

Die Erklärung sieht Verf. in partieller Hinderung des Verschlusses der Fötalspalte durch eingelagertes Bindegewebe.

---

4) **Zur Bakteriologie des Ulcus serpens corneae,** von Dr. Krüger, Assistent der Univ.-Augenklinik in Königsberg.

Während sehr regelmässig als Erreger des typischen Ulcus serpens corneae der Fraenkel-Weichselbaum'sche Pneumococcus gefunden wird, lagen in dem Falle des Verf.'s Stäbchen vor, die anscheinend in der Bakteriologie unbekannt sind.

---

5) **Beitrag zur Aetiologie der Panophthalmie,** von Dr. G. Flatau, Assistent der Univ.-Augenklinik in Greifswald.

In 3 Fällen von Panophthalmie fanden sich 2 Mal Pneumokokken, 1 Mal der Staphylococcus pyogenes albus als Erreger.

---

6) **Ueber das Verhalten der Sklera bei Panophthalmie,** von Dr. B. Pollack in Berlin.

Verf. fand, dass bei 15 untersuchten Fällen von Panophthalmie die inneren Schichten der Sklera sich durch Hämatoxylin nicht roth, sondern blau färbten. Er hält diese Reaction für typisch für Panophtalmie. Sie ist auf eine Degeneration zurückzuführen, bei der Mucin anscheinend eine Rolle spielt.

---

7) **Retractionsbewegungen des Auges bei Reizung der Medulla oblongata,** von Dr. Hassan Zia (Univ.-Augenklinik in Marburg).

Kurze Mittheilung der Beobachtung Bach's, dass bei Reizung der Medulla oblongata bei Katzen Retractionsbewegungen der Bulbi eintraten.

Heft 4.

1) **Die Erkrankung des Auges beim sogenannten Heufieber,** von Prof. W. Koster-Gzn. in Leiden.

Verf., der selbst an Heufieber litt, fand, dass im Beginn der Erkrankung Pinselungen der Nasenrachen-Schleimhaut mit 1 % Arg. nitr. wesentlich hilft, zugleich ist Einträufelung einer 0,2 % Arg. nitr.-Lösung 2 Mal täglich in den Bindehautsack zweckmässig. Zinc. sulf. und andre Adstringentien bessern nicht. Sehr wohlthuend fand Verf. Inhalationen von Menthol, für das er einen zweckmässigen kleinen Behälter beschreibt. Heilung brachte See-Aufenthalt. Entgegen Franke hält Verf. die Augensymptome ohne sichtbare Veränderung der Bindehaut nicht für Reflexe von der Nasenschleimhaut, vielmehr ist die Conjunctiva fortwährend mit erkrankt.

---

2) **Untersuchungen über das Sehen,** von Dr. Pergens in Maeseyk.

Verf. fand, dass bei gleicher Oberfläche und gleicher Beleuchtung verschiedene Figuren fast gleich weit zu sehen waren. Einfache Figuren sind weiter sichtbar, wenn sie ein Ganzes bilden, als wenn sie in getrennte Theile zerlegt werden. Weitere complicirte Untersuchungen über Sehproben schliesssen sich an.

---

3) **Die bei Erkrankungen der Brücke und des verlängerten Markes beobachteten Symptome unter specieller Berücksichtigung der ocularen Symptome,** von Dr. Hirsch (Univ.-Augenklinik in Marburg).

Bei den Pons-Erkrankungen, als deren directe Herdsymptome alternirende Hemiplegie, Trigeminus-Affectionen und Gehörsstörungen gelten können, fand sich Stauungspapille erst in den späteren Stadien, und zwar $^1/_3$ der Fälle. Diese betrafen alle Brücken-Geschwülste, bei Blutungen war der Augengrund normal. In allen Fällen, in den sich Herdsymptome zeigten ($^3/_4$), war der Abducens mitbetroffen, meist war er bei einseitiger Erkrankung einseitig auf der Tumorseite (90 $^0/_0$), in 10 $^0/_0$ beiderseits gelähmt. In 71 $^0/_0$ der Fälle von Abducenslähmung war der M. internus paretisch. Associirte Lähmungen mit Deviation fanden sich in $^1/_3$ aller Fälle, im Gegensatz zu Kleinhirn-Erkrankungen blieben sie in der Regel constant.

Bei Erkrankungen der Medulla oblongata treten die ocularen Symptome sehr in den Hintergrund, wie überhaupt charakteristische Herdsymptome dafür kaum aufzustellen sind. Stauungspapille fand sich in $^1/_3$ der Fälle, ebenso häufig Mydriasis, letztere in 15 $^0/_0$ bei normalem Augenhintergrund.

---

4) **Beiträge zur Pathologie des Endothels der Cornea,** von Dr. A. Graeflin.

Noch nicht abgeschlossen.

---

5) **Traumatisches Ciliarstaphylom, Aphakie und partieller Irisverlust mit Erhaltung eines guten Sehvermögens,** von Dr. Fabian (Augenheil-Anstalt von San. R. Krailsheimer in Stuttgart). Spiro.

II. British Medical Journal. 1903. Nr. 2195.

1) **Ueber den Star des Glas-Bläsers**[1], von William Robinson in Sunderland.

Unter den letzten 75 Star-Patienten, die Verf. operirt hat, befanden sich 18 Glas-Bläser, ein erstaunlich hoher Prozentsatz, da es nur 200—300 Glas-Bläser unter der dortigen Bevölkerung von $1^1/_4$ Million giebt.

Es werden meist beide Augen in ziemlich frühem Lebensalter (vor dem 40. J.) betroffen. Die Entwicklung des Stars nimmt stets einen sehr langsamen Verlauf und nimmt ihren Anfang gewöhnlich am hinteren Linsenpol in Form einer scheibenförmigen, direct unter der hinteren Kapsel gelegenen Trübung.

Complicirende Augen-Erkrankungen fehlen gewöhnlich, so dass nach der Star-Ausziehung gute Sehschärfe erzielt wird.

Das ursächliche Moment ist die grosse Lichtintensität und Hitze der Schmelzöfen. Die Localisation der beginnenden Trübung am hinteren Linsen-

[1] Die Literatur des Gegenstandes, die der Verf. nicht gegeben, s. Centralbl. für Augenheilk. 1903, S. 95, Nr. 11.

pol sei durch die Lage des Knotenpunktes (?) an dieser Stelle bedingt; auch seien die peripheren Linsenpartien durch die Iris mehr geschützt.

Prophylaktisch empfiehlt Verf. das Tragen dunkelblauer Schutzbrillen.

2) Augen-Erkrankungen bei Lepra.

Besprechung des Buches von Lyder Borthen: Die Blindenverhältnisse bei der Lepra.

III. Journal of eye, ear and throat diseases. 1902. November—December.

Die Behandlung inficirter Corneal-Wunden mit Acetozon, von J. F. Klinedinst.

Verf. empfiehlt eine Lösung von 1 Gran auf 2 Unzen als keimtödtend und wirksamer als alle übrigen ihm bekannten Mittel.

IV. The Ophthalmic Record. 1903. Januar.

1) Das Studium der Muskeln unter Berücksichtigung ihrer nervösen, tonischen und contractilen Verhältnisse, von G. C. Savage.

2) Ein Fall von Idiosyncrasie gegen Homatropin und Atropin, von W. Linton Philipps.

Verf. berichtet über ein 27jähriges Fräulein, bei der weder Homatropin noch Atropin das Verhalten der Pupille und Accommodation beeinflusste, auch nicht nach wiederholter Einträufelung. Er erklärt diese seltene Beobachtung als „Idiosyncrasie“.

3) Das Ophthalmometer zur Bestimmung von Refractionsfehlern, von Taylor.

Verf. macht an der Hand eines Falles auf die Widersprüche aufmerksam, die sich zuweilen zwischen dem durch ophthalmometrische Messung gefundenen Astigmatismus und den subjectiv angenommenen Gläsern bemerkbar machen. Es liegt das bekanntlich an der Beeinflussung des Hornhaut-Astigmatismus durch den Linsen-Astigmatismus.

4) Bericht über einen Fall von Dermoid-Geschwulst des Corneo-Skleral-Randes, von Adolf O. Pfingst.

5) Der therapeutische Werth grosser Salicyl-Dosen bei Uveitis, von Morton.

6) Eine einfache Methode zur Aufbewahrung makroskopischer Präparate, von Morton.

Mittheilung der von Greef in seiner „Anleitung zur makroskopischen Untersuchung des Auges“ angegebenen Methode.

7) Ein Fall von einseitiger Hemianopsie mit Wernicke's hemianopischer Pupillen-Reaction, von Charles J. Kipp.

Bei einer 50jähr. Frau wurde nach einem Fall aus dem Wagen, in Folge dessen sie 3 Wochen lang in bewusstlosem Zustand blieb, vollkommene Blindheit des linken Auges, und rechtsseitige Hemianopsie des anderen festgestellt. Mit dem von Fragstein und Kemper beschriebenen Instrument (Klin. Monatsbl. 1899. S. 243) konnte hemianopische Pupillen-Starre nachgewiesen werden.

8) **Besserung der Sehschärfe bei Amblyopie aus Nichtgebrauch,** von Harry Friedenwald.

Nach einer ausführlichen Besprechung der Literatur fügt Verf. eine eigene Beobachtung an: bei einem 78jähr. Herrn, der auf seinem rechten Auge seit seinem 6. Lebensjahre eine traumatische Cataract hatte, auf dem linken Auge am Glaucom erblindete, wurde die Star-Operation vorgenommen; zunächst gar kein Erfolg, nur Handbewegungen wurden dicht vor dem Auge erkannt. Erst im Laufe mehrerer Monate, als die Sehkraft des linken Auges immer mehr erlosch, besserte sich das rechte Auge immer mehr, so dass mit einem entsprechenden Convexglas schliesslich eine Sehschärfe von $^{16}/_{40}$ erzielt wurde.

9) **Bericht über einen Fall von Pseudotorticollis mit abnormen Mitbewegungen des Kopfes und der Augen,** von E. R. Lewis.

10) **150 Magnet-Operationen,** von W. A. Fisher in Chicago.

Bericht über seine Erfahrungen in den letzten 5 Jahren; wie Verf. selbst angiebt, hat er nichts Neues zur Frage der Magnet-Operationen mitzutheilen. In 96 Fällen wurde gute Sehschärfe erzielt, in 34 die Form des Bulbus gut erhalten, in 20 die Enucleation nothwendig gemacht. Aber in 49 Fällen waren Zeichen von Metall im Auge und doch negativer Erfolg des Magneten. (Von fortgesetzter Beobachtung der Ergebnisse ist gar keine Rede.)

V. The Ophthalmic Review. 1903. Februar.

1) **Die Behandlung der Myopie,** von R. Liebreich in Paris.
Vergl. klin. Monatsbl. f. Augenheilkunde. 1902. II. S. 289.

2) **Operation an der Sehne des M. rectus superior wegen Lähmung des M. obliquus superior,** von Edward Jackson.

Bericht über 2 Fälle; die Operation wird an der Hand von 3 Abbildungen veranschaulicht.

3) **Bemerkungen über gewisse krankhafte Veränderungen der Hornhaut,** von Herbert Burnham.

Der Verf. theilt seine günstigen Erfahrungen mit, die er bei der Behandlung des Hornhautkegels gemacht hat. Sie bestand in der subcutanen Einführung von Pilocarpin, mit oder ohne gleichzeitige Verabfolgung von Jod und Quecksilber innerlich. Mit derselben Therapie will Verf. auch Erfolge bei Hornhautflecken, specifischen und nicht specifischen, gesehen haben.

VI. The American journal of ophthalmology. 1903. Januar.

1) **Oelcysten in der Peripherie der Orbita,** von Prof. Panas.
Vergl. Archives d'Ophtalmologie. 1902. December.

2) **Beiträge zur Aetiologie der Myopie,** von J. E. Widmark.
Vergl. British med. Journal. 1902.

VII. Annals of ophthalmology. 1902. October.

1) **Untersuchungen über das Bindegewebe der Orbita nach einer neuen Methode,** von Lucien Howe.

Verf. hält ein genaues Studium der die Orbita durchziehenden Bindegewebszüge für wichtig wegen ihrer Beziehungen: 1. zu den Augenmuskeln; er glaubt, dass unsere mangelhaften Kenntnisse darüber an manchen Miss-

erfolgen bei Schiel-Operationen die Schuld tragen; 2. zur Ansammlung von Flüssigkeiten oder der Ausbreitung krankhafter Gewächse innerhalb der Orbita; 3. zu den normalen Augenbewegungen.

Verf. unterscheidet 1. die Tenon'sche Kapsel, worunter er aber im engeren Sinne nur die den Sehnerven und den Augapfel bedeckenden Bindegewebspartien verstanden wissen will; 2. das von den Mm. recti ausgehende Bindegewebe; 3. die Fascia orbito-ocularis; 4. unregelmässig angeordnete, netzförmig die ganze Orbita durchziehende Bindgewebszüge.

---

2) **Intoxications-Amblyopie,** von P. Nuël, übersetzt von F. W. Marlow. Referat der Arbeiten Birch-Hirschfeld's (Arch. f. Ophth. LII u. LIII).

---

3) **Eine Analyse von 100 Fällen von Refractions-Anomalien mit besonderer Berücksichtigung ihrer Beziehungen zum Kopfschmerz,** von Alex. W. Stirling.

Nichts Neues.

---

4) **Soll man einen reifen Altersstar bei brauchbarem Sehvermögen des zweiten Auges operiren?** von F. Keiper.

Verf. hat über diese Frage und darüber, ob nach der Ausführung der Extraction aus der Refractions-Differenz grosse Beschwerden für die betreffenden Patienten entstehen, mehr als 100 amerikanische Augenärzte befragt[1] und ihre Antworten, die natürlich theils bejahend, theils verneinend ausgefallen sind, mitgetheilt. Verf. selbst räth zu der Star-Ausziehung in solchen Fällen aus folgenden Gründen:

1. Der Patient hat ein weiteres Gesichtsfeld.

2. Die Gefahren und Schwierigkeiten der Extraction einer überreifen Linse werden vermieden.

3. Andauerndes gutes Sehvermögen, da meistens auch die andere Linse erkrankt ist.

4. Grössere Annehmlichkeit des zweiäugigen Sehens und besseres Aussehen des Patienten.

---

5) **Tödtliche Meningitis nach Enucleation des Augapfels,** von M. V. Ball.

Der Fall erscheint dadurch etwas complicirt, dass schon früher die Evisceration des Bulbus vorgenommen und erst später wegen fortdauernder Eiterung die Bulbuskapsel enucleïrt wurde.

---

6) **Papillomatöse Entartung der Conjunctiva,** von H. V. Würdemann.

Mittheilung eines ein 10jähr. Kind betreffenden Falles, der klinisch das Bild der Conj. granularis darbot. Die mikroskopische Untersuchung der erkrankten excidirten Bindehautpartie ergab, dass die einzelnen Follikel aus einem dichten Bindegewebsnetz zusammengesetzt waren, in das eine grosse Zahl von Epithelzellen eingelagert waren. Die Oberfläche war von einer vollständigen, durchschnittlich dreischichtigen Epithelschicht überzogen. Verf. meint, dass es sich ursprünglich um eine Conj. granularis gehandelt habe, erst secundär sei bei dem auch sonst zu Warzenbildung (an den Händen) neigenden Patienten eine papillomatöse Degeneration hinzugetreten. Loeser.

[1] Wichtiger ist es, den Kranken zu befragen. H.

Bibliographie.

1) Die Blitz-Verletzungen in klinischer und social-rechtlicher Beziehung, von Dr. S. Jellinek. (Wiener klin. Wochenschrift. 1903. Nr. 6.) Von Augenstörung in Folge von Blitzschlag führte Verf. 3 Fälle an. Ein Schwerverletzter klagte über Blitzesehen mit Schmerzempfindung selbst bei geschlossenem Auge; für einen Augenblick nachher bestand Nebelsehen. Aeusserlich erschien das Auge normal. Bei einem zweiten Verletzten fand sich ein Echymoma subconjunctivale, der untere Theil der Cornea war schwach grau getrübt; ciliare Injection, träge Reaction der Pupille, Schmerz; Ausgang in Genesung. Bei dem 3. Patienten bestanden durch 48 Stunden Delirien, es kam zu linksseitiger Ptosis, Verengerung der linken Pupille, die reflectorisch etwas träge, bei Accommodation aber prompt reagirte. Nach 8 Tagen waren die Erscheinungen geschwunden, nur bestand noch etwas Schmerz im Auge. Schenkl.

2) Augenspiegel-Befunde bei Anämie, von Prof. Elschnig in Wien. (Wiener med. Wochenschrift. 1903. Nr. 3 u. 4.) Die akute posthämorrhagische Anämie in ihren schweren Formen setzt immer bedeutende Veränderungen am Augengrunde: Blässe der Blutsäulen der Gefässe, Verengerung der Arterien, Blässe der Papillen, Netzhautödem, Hämorrhagien, Degenerationsherde ohne Sehstörungen oder mit schwerster Schädigung des Sehvermögens, mit plötzlicher und dauernder Erblindung. In letzteren Fällen kann das Bild der Atropia nerv. opt. oder der Neuritis optica und Neuroretinitis ausgesprochen sein. Aehnliche Befunde findet man bei chronischer Anämie, nur fehlen häufig die Netzhaut-Veränderungen oder dieselben sind nur gering angedeutet. Von Fällen von Anämie durch Duodenalparasiten hatte Verf. nur einige durch Anchylostomiasis bedingte zu untersuchen Gelegenheit; er fand in einem Falle spärlichste Hämorrhagien; in allen übrigen Fällen war ausser geringfügigen anämischen Erscheinungen nichts Abnormes nachweisbar. Bei Chlorose fand er als constanteste Veränderung eine auffallende Blässe der Blutsäulen der Netzgefässe; schwerere Netzhaut-Veränderungen wurden bei reinen Fällen von Chlorose niemals beobachtet; ebenso wenig Neuritis optica; in 2 Fällen fanden sich einzelne kleine Netzhaut-Hämorrhagien. Bei der perniciösen Anämie fallen die Gefässe im Allgemeinen durch die besonders helle Farbe der Blutsäulen auf — meist sind die Gefässe normal kalibrisch. Die Papillen sind meist blass, oft fast weiss, häufig zart ödematös, die Netzhaut mit Blut-Austretungen übersät, häufig lassen sich weisse Degenerationsherde nachweisen. Bei Leukämie sind die Netzhautvenen stark erweitert, geschlängelt, ihre Blutsäulen enorm blass; die Arterien weniger erweitert. Die Papille erscheint blass, ödematös, mitunter wie eine Stauungspapille vorragend, aber ohne entzündliche Erscheinungen, Netzhaut stellenweise fleckenförmig gräulich getrübt; seltener sieht man weissliche Herde, etwas häufiger Cholestearinkrystalle. Bei Pseudoleukämie scheinen abnorme Spiegelbefunde nicht vorzukommen. Verf. erwähnt, dass es ihm seit längerer Zeit aufgefallen ist, dass die Zeitdauer, welche nöthig ist, um durch die Verminderung der Circulation (durch Druck auf das Auge) die körnige Strömung hervorzurufen, bei einzelnen Fällen eine ausserordentlich verschiedene ist; so konnte er bei Chlorose nie eine besondere Raschheit des Eintretens der körnigen Strömung bemerken, wohl aber in 2 Fällen von Leukämie.

Schenkl.

3) Zur Frühdiagnose der Hypophysis-Tumoren, von Dr. Alfred Fuchs, Assistent des Ambulatoriums für Nervenkrankheiten in Wien. (Wiener klin. Wochenschrift. 1903. Nr. 6.) Ein 30jähriger, an heftigen Kopfschmerzen leidender Mann, bei dem weder Alkohol und Nikotin-Abusus, noch Lues vorliegt, bietet ausser einer charakteristischen Fettzunahme und Augenstörungen nichts Abnormes dar; die abnorme Fettlage beginnt am Nacken, erstreckt sich von da zunehmend über den Rumpf und erreicht eine ganz besondere Dicke in der Gegend des Unterbauches, der Hüften, der Genitalien und an den Oberschenkeln. Die linke Pupille ist weiter als die rechte, beide Pupillen reagiren normal; Hemiopie der Pupillenresection ist nicht vorhanden. Das Sehfeld ist von beiden Seiten eingeschränkt und bietet das typische Bild bitemporaler Hemianopsie. Akromegale Erscheinungen und Glykosurie fehlen. Der Fundus des linken Auges ist normal; am rechten Auge besteht leichte Abblassung des temporalen Antheils der Papille. Die Stellung der Diagnose ermöglichte das positive Ergebniss eines Radiogrammes, welches für das Vorhandensein eines Tumors am Türkensattel sprach.

Schenkl.

4) Zwölfter Bericht über die Abtheilung für Augenkranke im Landeshospitale zu Laibach (vom 1. Januar bis 31. December 1902), von Primararzt Dr. E. Bock. Im Jahre 1902 standen 1333 Kranke (672 Männer, 601 Weiber) in Behandlung und wurden 512 Operationen, darunter 104 Star-Operationen, ausgeführt. Unter diesen 104 Star-Operationen waren: 55 Star-Ausziehungen mit dem Lappenschnitt und Iridectomie, 20 Star Ausziehungen mit dem Lanzenschnitt, 17 Zerschneidungen des Stares und 11 Zerreissungen des Nachstares. In keinem Falle kam es zu Wundeiterung.

Schenkl.

5) Beziehungen der Allgemeinleiden und Organ-Erkrankungen zu Veränderungen und Krankheiten des Sehorgans, von A. Groenouw und W. Uhthoff, Professoren in Breslau (Graefe-Saemisch, Handbuch der gesammten Augenheilkunde. 2. Aufl. II. Theil. Bd. XI. Cap. XXII. Leipzig. 1901—1902. W. Engelmann.) In einer für Nachschlagezwecke sehr geeigneten Gliederung in einzelne Capitel und Abschnitte bespricht Groenouw die Augenbetheiligung bei Erkrankungen der Athmungs-, Kreislauf-, Verdauungs-, Harn- und Geschlechtsorgane, der Haut und der Bewegungsorgane, Constitutionsanomalien. Auch das Verhalten des Auges im Schlafe wird geschildert wie die Veränderungen des Sehorgans im Tode. Der Abschnitt, der von den erblichen Augen-und Infections-Krankheiten handelt, ist bei der langsamen Erscheinungsweise des Handbuchs noch nicht beendet. Abgeschlossen sind die interessanten Ausführungen Uhthoff's über die Augen-Veränderungen bei Vergiftungen. Sie sind zum Theil aus anderweitigen Veröffentlichungen Uhthoff's über dies Thema bekannt, so ist das Referat über toxische Neuritis von letzterem auf dem Pariser Congress 1900 zu vergleichen (Centralbl. f. pr. Augenheilk., 1901, S. 143, referirt).

Spiro.

6) Makroskopische Anatomie des Auges, von Fr. Merkel und E. Kallius, Professoren in Göttingen. (Graefe-Saemisch, Handbuch der gesammten Augenheilkunde, 2. Aufl., I. Theil, Bd. I, Cap. I. Leipzig. 1901. W. Engelmann.) Zahlreiche Abbildungen sind den übersichtlichen Darstellungen zweckmässig eingefügt. Die vielen vorkommenden Varietäten sind berücksichtigt.

Spiro.

7) Mélano-sarcome du corps ciliare et de l'iris, par E. Koenig. (Progrès médical. 1902. Mars.) Verf. beschreibt die an sich nicht häufige

Form des melanotischen Sarkoms der vorderen Augenregion. Das vorliegende Präparat hält eine eigenartige Ausbreitung. Die Hauptmasse wuchert vom Ciliarkörper in den Glaskörperraum, die abgelöste Netzhaut vor sich herschiebend. Ein Zipfel wuchert in die Vorderkammer und legt sich auf die äussere Circumferenz der Iris. Die Hinterseite der Iris ist völlig intact und frei von sarkomatöser Infiltration. Pigmentpunkte auf der Iris, Sclerotica der befallenen Seite und dem entsprechenden episkleralen Gewebe erleichterten die Diagnose. Rosenstein.

8) Ein Fall von symmetrischer Gangrän der Lider und der Thränensack-Gegend, von W. Vix. (Inaug.-Diss. Jena 1901.) Ein eigenartiger Fall ohne jeden ätiologischen Anhaltspunkt bei einem 6 Wochen alten Kinde. Bakteriologische Kulturversuche missglückten, öfters wiederholte Diphtherieheilserum-Injectionen hatten keinen Erfolg. Nach 10 Tagen zeigte sich rechts, wo bereits das epibulbäre Gewebe ergriffen war, eine Demarcationslinie; das Kind erlag am 16. Tage einer intercurrenten Bronchopneumonie und der allgemeinen Anämie. Bakteriologisch wurden später unsichere Staphylokokken nachgewiesen. Rosenstein.

9) Ein Fall von Lidgangrän nach Scharlach mit Conjunctivitis diphtheritica, von Hermann Kölle. (Inaug.-Diss. Giessen 1902.) Bei einem Kinde, bei dem 2 Jahre zuvor in Folge von Eisumschlägen gegen Conjunctivitis diphtheritica oberflächliche Gangrän beider Lider des linken Auges aufgetreten war, entwickelte sich im Anschluss an Scharlach links wieder Conjunctivitis diphtheritica und eine die Weichtheile des inneren Augenwinkels bis auf die Knochen zerstörende Gangrän. Unter antiseptischer Behandlung vernarbte der Defect. Eine bakteriologische Untersuchung hat nicht stattgefunden. Rosenstein.

10) Ueber einen Fall von doppelseitiger metastatischer Ophthalmie bei einem 42 Wochen alten Kinde, von Bruno Wend in Erlangen. Es handelt sich wahrscheinlich um einen Fall von kryptogener Pyämie. Als Körperbefund eine Pneumonie im rechten Unterlappen und später Affection des rechten Kniegelenkes. Der linke Bulbus, in welchem eitriges Glaskörper-Exsudat zu constatiren war, wurde enucleïrt. Es fand sich nasal ein ziemlich umschriebener eitriger Aderhautherd mit Einschmelzung der angrenzenden Netzhautpartien und Durchbruch in den Glaskörper. Bakteriologisch waren nur spärliche Diplokokken zu finden. Das rechte Auge behielt ein organisirtes Pupillar-Exsudat und Linsentrübung zurück. Rosenstein.

11) Ueber die absteigenden Verbindungen der Sehhügel und vorderen Vierhügel, von Dr. E. Ernst. (Dissertation 1902. St. Petersburg. Russisch.) Die rein anatomische Arbeit kann im Auszuge im Neurolog. Centralblatt 1902, Nr. 21 nachgelesen werden. Fritz Mendel.

12) Ueber die sogenannte „myotonische" Convergenzträgheit lidstarrer Pupillen, von Dr. Nonne (Hamburg-Eppendorf.) (Neurolog. Centralbl. 1902. Nr. 21.) Verf. veröffentlicht 2 Fälle, in denen man nach dem besonderen klinischen Verhalten der Pupillen die Functionsstörung in den centrifugalen Schenkel des Reflexbogens localisiren muss. Fritz Mendel.

Um Einsendung von Separatabdrücken wird gebeten (Berlin NW. 26 Schiffbauerdamm).

Verlag von Veit & Comp. in Leipzig. — Druck von Metzger & Wittig in Leipzig.

Centralblatt
für praktische
AUGENHEILKUNDE.

Herausgegeben von

Prof. Dr. J. Hirschberg, Geh. Med.-Rath, in Berlin.

Unter ständiger Mitwirkung der Herren Dr. ANCKE in München, Dr. BERGER in Paris, Prof. Dr. BIRNBACHER in Graz, Dr. BRAILEY in London, Prof. Dr. H. COHN in Breslau, Doc. Dr. CL. DU BOIS-REYMOND in Berlin, Dr. CZELLITZER in Berlin, Doc. Dr. E. EMMERT in Bern, Prof. Dr. C. GALLENGA in Parma, Dr. GINSBERG in Berlin, Prof. Dr. GOLDZIEHER in Budapest, Dr. GORDON NORRIE in Kopenhagen, Dr. HAMBURGER in Berlin, Prof. Dr. HORSTMANN in Berlin, Dr. ISSIGONIS in Smyrna, Prof. H. KNAPP in New York, Prof. Dr. KRÜCKOW in Moskau, Dr. LOESER in Berlin, Prof. Dr. MAGNUS in Breslau, Major F. P. MAYNARD, I. M. S. Calcutta, Dr. F. MENDEL in Berlin, Dr. MOLL in Berlin, Prof. Dr. J. MUNK in Berlin, Dr. NEUBURGER in Nürnberg, Dr. PERGENS in Brüssel, Prof. Dr. PESCHEL in Frankfurt a. M., Dr. PURTSCHER in Klagenfurt, Dr. M. REICH in Petersburg, Med.-Rath Dr. SCHEER in Oldenburg, Prof. Dr. SCHENKL in Prag, Prof. Dr. SCHWARZ in Leipzig, Dr. SPIRO in Berlin, Dr. STIEL in Köln.

Monatlich ein Heft. Preis des Jahrganges 12 Mark. Zu beziehen durch alle Buchhandlungen des In- und Auslandes und die Postanstalten des Deutschen Reiches.

Juli. Siebenundzwanzigster Jahrgang. 1903.

Inhalt: **Original-Mittheilungen.** I. Glaucom in Folge eines Unfalls. Ein Gutachten, erstattet von Dr. **Scheer** in Oldenburg. — II. Ophthalmologische Betrachtungen im Anschluss an intravenöse Kollargol-Einspritzungen bei Kaninchen. Von Marine-Oberstabsarzt Dr. **Paul Meyer**. — III. Beitrag zur Magnet-Operation. Klinische Erfahrungen und Bemerkungen über den relativen Werth der verschiedenen Elektromagnete und über die doppelte Durchbohrung des Augapfels durch Eisensplitter. Von Dr. **E. P. Braunstein**, Privatdocent in Charkow. (Schluss.)

Klinische Beobachtungen. Ein Fall von Barlow'scher Krankheit. Von J. Hirschberg.

Gesellschaftsberichte. Niederrheinische Gesellschaft für Natur- und Heilkunde zu Bonn. 1903.

Journal-Uebersicht. I. A. v. Graefe's Archiv für Ophthalmologie. LV. 2. — II. Archiv für Augenheilkunde. 1903. XLVI. 4 und XLVII. 1.

Vermischtes. Nr. 1—6.

Bibliographie. Nr. 1—19.

I. Glaucom in Folge eines Unfalls.

Ein Gutachten, erstattet

von Dr. **Scheer**, Augenarzt in Oldenburg.

— — — — — — — — —

Nach M.'s Angaben ist das rechte Auge im Jahre 1897 nach einer schmerzhaften Entzündung erblindet und später mit dem Erfolge von mir operirt worden, dass die Schmerzen dauernd verschwanden, während das Sehvermögen nicht wiederkehrte. Das linke Auge war bis zum 12. Juli

d. J. gesund und sehtüchtig. An diesem Tagen erfolgte der in den Akten geschilderte Vorgang beim Abladen von Heu, wobei Grassamen ins linke Auge flog. M. berichtete mir in ähnlicher Weise, fügte aber noch hinzu, dass er zugleich mit einem Heubündel einen Schlag in die Gegend des linken Auges erhalten habe. Noch an demselben Tage stellte sich eine schmerzhafte Entzündung mit starker Herabsetzung des Sehvermögens ein. Der Zustand besserte sich nicht, und als M. 8 Tage nach Beginn der Erkrankung in eine Augenklinik nach M. geschickt wurde, musste er, wie mir M.'s Begleiter erzählte, bereits geführt werden. In M. wurden mehrere Operationen verrichtet, welche günstig auf die Schmerzen wirkten, das Sehvermögen aber nicht wiederherstellten.

Jetziger Befund (22. Dezember 1902). Rechtes Auge: Das Auge ist blass und reizfrei, Hornhaut und Kammerwasser klar, vordere Kammer flach, Pupille sehr weit und starr, Linse getrübt und leicht gebläht, Spannung mässig erhöht, Sehvermögen vollständig erloschen. Die Regenbogenhaut zeigt oben einen breiten Ausschnitt.

Linkes Auge: Das Auge ist blass und reizlos und erkennt unsicher Bewegungen der Hand unmittelbar vor dem Auge; ob im ganzen Bereiche des normalen Gesichtsfeldes, ist nicht mit Sicherheit festzustellen. Hornhaut und Kammerwasser klar, vordere Kammer flach, Pupille sehr weit und starr, Linse durchsichtig. Oben befindet sich ein breiter Ausschnitt der Regenbogenhaut; und unten-aussen, etwas nach aussen vom Hornhautrande, parallel mit demselben, eine ca. 8 mm lange feine Narbe. Spannung leicht erhöht. Mit dem Augenspiegel sieht man dichte, dunkle Glaskörpertrübungen und ausgebreitete Netzhautblutungen, die Papille ist nicht deutlich zu erkennen.

Der vorstehende Befund lässt sich nur dahin deuten, dass M. beiderseits an s. g. grünem Star (Glaucom) erblindet ist, und zwar, wie ich sogleich hinzufüge, unheilbar erblindet.

Nach der mir vorliegenden Krankengeschichte war M. im Januar 1897 auf dem rechten Auge bereits seit einiger Zeit an Glaucom erblindet. Daher konnte die von mir ausgeführte Operation (Iridectomie) nur einen Nachlass der Schmerzen, nicht aber die Wiederherstellung des Sehvermögens bewirken. Das entspricht dem Wesen des Glaucoms. Damals hatte das linke Auge volle Sehschärfe bei normalem Bau.

Ohne Zweifel ist am Abend des 12. Juli auch das linke Auge an Glaucom erkrankt. Hätte man sogleich operirt, so wäre das Sehvermögen höchst wahrscheinlich, wenigstens zum Theil, erhalten geblieben. Als M. nach M. kam, war es zu spät, und der dortige Augenarzt stand denselben Verhältnissen gegenüber, wie ich vor 6 Jahren. Derselbe hat ausser einer Iridectomie auch eine Sklerotomie (aussen-unten) ausgeführt.

Die für die Berufsgenossenschaft wichtige Frage, ob das linke Auge in Folge des Unfalls vom 12. Juli erblindet ist, kann m. E. weder so ein-

fach verneinend, wie von dem Augenarzte in M., noch so bestimmt bejahend, wie von dem Arzte in L., beantwortet werden. Sicher handelt es sich nicht um einen Fall, bei dem, wie gewöhnlich, die direkten Folgen einer Verletzung sichtbar sind. Trotzdem kann aber ein ursächlicher Zusammenhang zwischen der anscheinend leichten Verletzung des linken Auges und der Erblindung bestehen.

Das Glaucom befällt meistens beide Augen, und es ist eine allgemein anerkannte Thatsache, dass ein Individuum, welches auf einem Auge an Glaucom gelitten hat, sehr häufig auch auf dem zweiten Auge erkrankt. Einzelne Personen besitzen offenbar eine Disposition zu dieser Erkrankung, und es bedarf oft nur einer geringfügigen Gelegenheitsursache, um das Leiden zum Ausbruch zu bringen. Vielfache Erfahrungen lehren, dass u. a. Gemüthsbewegungen verschiedener Art, wie Aerger, Schreck, Angst, genügen, um einen Glaucomanfall hervorzurufen. Nehmen wir an, dass in unserem Falle Fremdkörper in das linke Auge flogen, so wird dasselbe vermuthlich im ersten Augenblicke bis zu einem gewissen Grade functionsunfähig gewesen sein. M. war daher mehr oder minder hilflos, und da es sich um das allein noch sehende Auge handelte, so war Anlass zu einer heftigen Gemüthsbewegung gegeben.

Ich will nicht ausführlich erörtern, wie auch auf andre Weise eine unbedeutende Verletzung durch Störung des regelmässigen Blutumlaufs im Auge Glaucom veranlassen könnte, möchte aber eine andre Möglichkeit betonen. Es steht fest, dass einerseits Erweiterung der Pupille den Ausbruch des Glaucoms begünstigt und andrerseits Contusion des Augapfels nicht selten eine Erweiterung der Pupille bewirkt. Hat also das linke Auge in der That einen Schlag mit einem Heubündel erhalten, so kann dadurch eine Erweiterung der Pupille bewirkt und auf diesem Wege das Glaucom verursacht sein. Leider ist über den Zustand des Auges unmittelbar nach dem Unfall nichts bekannt. Die Blutungen im linken Auge sprechen nicht ohne weiteres für eine Contusion, sondern können nicht immer vermeidbare Folgen der Operationen sein.

Die Verhältnisse liegen in unserem Falle ähnlich wie unter Umständen bei Unterleibsbrüchen. Auch hier ist eine Disposition, d. h. ein ungenügender Verschluss des Leisten- bezw. Schenkelkanals, für die Herbeiführung des Leidens erforderlich. Wer einen fest verschlossenen Leistenkanal besitzt, wird sich auch bei stärkster Anspannung der Bauchpresse keinen Bruch zuziehen. Nun hat das Reichs-Versicherungsamt entschieden, dass Bruchleidende dann Anspruch auf Unfallrente haben, wenn der Bruch bei einer starken körperlichen Anstrengung unter heftigen, die Arbeitsfähigkeit aufhebenden Schmerzen ausgetreten ist. Ein Theil dieser Rentenempfänger würde voraussichtlich früher oder später unter dem Einflusse der gewöhnlichen Verrichtungen einen Bruch erworben haben, aus dem sie ebenso wenig einen Anspruch auf Entschädigung herleiten könnten, wie etwa M.,

wenn er, was wahrscheinlich geschehen wäre, nach kürzerer oder längerer Zeit ohne nachweisbare Ursache an Glaucom des linken Auges erkrankt wäre. In beiden Fällen konnte der als Betriebsunfall aufzufassende Vorgang nur bei bestehender Disposition eine bestimmte Wirkung ausüben; der Unterschied liegt nur darin, dass dort eine gewaltsame Anspannung der Bauchpresse direkt wirkt, hier der Folgezustand sich erst mittelbar entwickelt, so dass Ursache und Wirkung weniger klar zu Tage treten.

Wie ich nochmals betonen möchte, bin ich keineswegs der Ansicht, dass die Erblindung des linken Auges mit Sicherheit als Folge des Unfalls vom 12. Juli angesehen werden muss. Dagegen ist man m. E. nicht berechtigt, einen ursächlichen Zusammenhang zwischen Unfall und Erblindung für ganz ausgeschlossen zu erklären. Die Möglichkeit des Zusammenhanges besteht ohne Zweifel, und es fragt sich, ob hier analog dem: „in dubio pro reo" verfahren werden soll.

Die Rentenansprüche wurden auf Grund dieses Gutachtens von der Berufsgenossenschaft abgelehnt, vom Schiedsgericht dagegen ohne Zuziehung weiterer Sachverständiger „in Anwendung des Satzes freier Beweiswürdigung" anerkannt. Recurs ist nicht erhoben, M. bezieht Vollrente.

II. Ophthalmologische Betrachtungen im Anschluss an intravenöse Kollargol-Einspritzungen bei Kaninchen.

Von Marine-Oberstabsarzt Dr. **Paul Meyer.**

Um die Wirkung einer längeren Einsilberung des Organismus durch Credé'sches Kollargol auf die durch Heubacillen (Bac. subtilis) verursachte Panophthalmie zu prüfen, wurden an 3 Kaninchen folgende Versuche angestellt:

2 Kaninchen (K 1 und K 2) wurde 0,1 ccm einer Aufschwemmung einer Reincultur des Bac. subtilis in Bouillon in je einen Glaskörper gespritzt. K 2 erhielt gleichzeitig 1 ccm einer 5 % Kollargol-Lösung intravenös. Vom 2. Tage ab erhielten beide Thiere täglich 1, meistens 2 ccm der 5 % Kollargol-Lösung oder 0,05—0,1 g löslichen Silbers, und zwar 16 bezw. 14 Tage lang, im Ganzen 1,3 bezw. 1,15 g löslichen Silbers. Bei beiden Kaninchen kam es in 24 Stunden zu einer typischen Panophthalmie, die bei K 2 nicht ganz so hochgradig war, wie bei K 1. Die Entzündungserscheinungen gingen aber auffallend schnell zurück. Fast übereinstimmend konnte am Schluss der Behandlung als Rückstand einer abgelaufenen Panophthalmie bei beiden Thieren notiert werden: leichte chronische Verdickung der Bindehäute, allgemeine graue, durchscheinende Trübung der Hornhaut, Vertiefung der vorderen Augenkammer, Pupillarexsudat, keine Spannungs-

veränderung, keine erhöhte Empfindlichkeit, keinerlei Reizzustände am gesunden Auge.

Um einen Maassstab zu haben, sei erwähnt, dass durch jede Kollargoleinspritzung das Blut des Thieres in eine Silberlösung von 1:4000—6000 umgewandelt wurde. In Wirklichkeit wird die Silberconcentration wegen der Verteilung des Silbers auf die allgemeine Körperflüssigkeit geringer gewesen sein, auch im Laufe von 24 Stunden durch Ausscheidung des Silbers aus dem Organismus abgenommen haben. Vergleichsweise wird die Silberconcentration des Blutes eines mit 0,05 g Silber intravenös behandelten Menschen von 60 kg Gewicht 1:100000 betragen. Und mehr Silber hat man meines Wissens bisher dem Menschen nicht verabfolgt.

Der Glaskörper eines 3. Kaninchens (K 3) wurde ebenfalls mit Bac. subtilis beschickt, es wurde aber keine Kollargolbehandlung eingeleitet. Hier nahm die stürmische Panophthalmie ihren gewöhnlichen Verlauf bis zur Erweichung des Apfels, das Thier kam herunter, während K 1 und K 2 ganz gesund geblieben waren, es überstand auch nicht eine kurze Aethernarkose.

4 Tage nach der letzten Kollargoleinspritzung und ohne dass neue Reizzustände aufgetreten wären, wurde bei K 1 und K 2 das Auge enukleirt und der Glaskörper bakteriologisch untersucht. Aus beiden Glaskörpern wuchsen Reinculturen von Heubacillen einer Sorte, mit vielen Sporen, desgleichen aus dem Glaskörper von K 3, dessen Auge 18 Tage nach der Infection enukleiert war. Während ferner der Glaskörper von K 3 gelbgetrübt, matsch, detritusartig, theilweise verflüssigt war; waren die Glaskörper von K 1 und K 2 nicht verflüssigt, mehr grau als gelb getrübt, organisirter, geschrumpft, woher auch die Vertiefung der Vorderkammern stammte. Die Linsen waren ebenso an der allgemeinen Trübung betheiligt.

In diesen Versuchen hat sich die Widerstandsfähigkeit der Heubacillen von Neuem bestätigt, denn sie widerstanden einer mehr als 2wöchentlichen Ueberschwemmung des Organismus mit Silber. Dieses Verhalten entspricht aber der Erfahrung, dass dem Silber weniger eine keimtötende, als keimhemmende Wirkung zukommt. So tödtet z. B. eine Lösung 1:50 virulente Staphylokokken erst in 10 Stunden.

Die keimhemmende Kraft des Silbers, welches in Lösungen von 1:5000 schon nach wenigen Minuten, von 1:80000 überhaupt noch und im Organismus nach den Erfahrungen bei septischen Erkrankungen wahrscheinlich in noch schwächeren Lösungen hemmend wirkt, ist auch an den Heubacillen im Glaskörper deutlich hervorgetreten. Wir müssen es auf Keimhemmung deuten, wenn sich bei K 1 die schwere Panophthalmie schon vom 2. Tage an zurückbildete, trotzdem der Glaskörper lebensfähige Heubacillen enthielt, desgleichen bei K 2, wo sich die Hemmung bereits in der gelinderen Form der Panophthalmie aussprach. Man muss annehmen,

dass die Glaskörper mit dem Stoffwechsel das Silber in sich aufnahmen, dass mit der Umwandlung, den die Glaskörper als Nährboden erlitten, der Stoffwechsel gestört wurde und dass so in ihnen ein Depositum von Silber zurückblieb, welches die Heubacillen in Schach hielt und nach Aussetzen der Silbereinspritzungen weiter hemmend wirken konnte. Andrerseits muss die Hemmung auch von den blut- und lymphreichen Häuten ausgegangen sein, die den Glaskörper und auch die Linse ernähren.

Wenn es bei K 2 trotz der gleichzeitigen Silbereinspritzung zur Panophthalmie gekommen ist, so muss der Grund hierfür in der Güte des Nährbodens und in dem wenig regen Stoffwechsel des Glaskörpers gesucht werden, in Folge dessen die Heubacillen wachsen konnten, noch ehe das Silber hemmend eingreifen konnte. Daher wird es wohl auch nie gelingen, einer Heubacillenpanophthalmie durch Kollargol auf intravenösem Wege vorzubeugen.

An K 3 gelang der Gegenbeweis, dass ohne Silbereinspritzungen der Verlauf der Panophthalmien ein anderer 'gewesen wäre. Hier nahm die Panophthalmie ihren gewöhnlichen Verlauf. Auch aus dem Glaskörper von K 3 liessen sich noch 14 Tage nach der Infection charakteristische Heubacillen cultiviren.

Dieser Befund steht im Gegensatz zu dem Ergebnis von SILBERSCHMIDT (vergl. letzte Vers. der ophth. Ges. in Heidelberg), wonach sich die Krankheitserreger der Panophthalmie, hauptsächlich aus der Heubacillengruppe, nur wenige Tage im Glaskörper des Kaninchen nachweisen lassen. Dieser Gegensatz kann durch die verschiedene Menge des Infectionsmaterials oder auch durch verschiedene Eigenschaften der Erreger bedingt sein. Jedenfalls ist der diesseits verwendete Erreger aus einem Heuaufguss bakteriologisch sicher isolirt und festgestellt worden.

Ob eine Phagocytose stattgefunden hat, ist bei unsern Versuchen nicht festgestellt worden.

Ueber den praktischen Wert derselben für die Therapie der Panophthalmie lässt sich noch nichts sagen. Die Möglichkeit ist aber nicht ausgeschlossen, dass bei frühzeitiger Behandlung eine Panophthalmie, die durch weniger widerstandsfähige Erreger als durch die der Heubacillengruppe verursacht wird, verhindert oder wenigstens im Verlauf zum Stillstand gebracht werden könnte, sodass nicht nur die Form des Apfels, sondern auch die Sehkraft in gewissen Grenzen erhalten bliebe. Jedenfalls bildet der Gegenstand ein weiteres interessantes Versuchsfeld.

Auch für die Verhütung und Heilung des Ulcus serpens kann die intravenöse Kollargoltherapie von Bedeutung werden, da der FRAENKEL-WEICHSELBAUM'sche Diplococcus weicher ist als der Heubacillus und die Hornhaut vermutlich besser, als der Glaskörper, von Silber durchschwemmt werden kann.

Schliesslich soll noch eine weitere Betrachtung angestellt werden, die die sympathischen Augenerkrankungen betrifft. Es dürfte wohl kaum mehr zweifelhaft sein, dass ein Theil der sympathischen Augenerkrankungen auf Infection durch Bakterien oder deren Toxine beruht, und zwar durch Infection auf dem Wege der allgemeinen Blutbahn oder auch durch directe Fortleitung von dem verletzten Auge aus, und befördert durch einen bereits im 2. Auge bestehenden Reizzustand. Da von allen zum Theil etwas gewagten Theorien über die Wirkungsweise des Kollargols im Organismus diejenige am meisten einleuchtet, wonach das Silber keimtödtend oder antiseptisch, in schwachen Lösungen keimhemmend oder aseptisch wirkt, und da der Vorgang so zu denken ist, dass der Organismus in einen schlechten, aseptischen Nährboden verwandelt wird und die Bakterien und deren Toxine nicht überhand nehmen, sich nicht weiter im Organismus verbreiten können und wegen ihrer Minderzahl durch Phagocytose leichter fortgeräumt werden können; so darf man, unterstützt durch praktische Erfahrungen an septischen Erkrankungen andrer Art, mit Recht annehmen, dass auch sympathischen Augen-Erkrankungen durch Kollargoleinspritzungen wird vorgebeugt werden können. Hierüber müssen weitere Thierversuche Aufschluss geben. Es soll nur nebenbei noch bemerkt werden, dass das gesunde Auge von K 1 einige Wochen vorher iridectomiert war und dass der eine Schenkel des Iriskoloboms in der Hornhautnarbe eingeheilt war, wodurch ein gewisser Reizzustand in diesem Auge geschaffen war. Aber dennoch sind sympathische Reizungen an diesem Auge nicht beobachtet worden.

III. Beitrag zur Magnet-Operation.

Klinische Erfahrungen und Bemerkungen über den relativen Werth der verschiedenen Elektromagnete und über die doppelte Durchbohrung des Augapfels durch Eisensplitter.

Von Dr. **E. P. Braunstein,** Privatdoc. der Ophthalmologie an d. Universität Charkow.

(Schluss.)

Was die Anwendung des grossen Haab'schen Magneten zu diagnostischen Zwecken (bei Vorhandensein eines Splitters im Auge fühlt der Patient im Moment, in dem das Auge dem Magneten genähert wird, einen Schmerz,) betrifft, so dürften heutzutage, wo wir so feine und genaue Untersuchungsmethoden wie die Radiographie und das Sideroskop besitzen, in Anbetracht der drohenden Gefahr einer Zerreissung der inneren Augenhüllen, solche Methoden einfach als unerlaubt gelten. Mit Hülfe der Radiographie können wir nicht nur das Vorhandensein eines Fremdkörpers constatiren, sondern auch die Grösse und Form desselben feststellen. Opitz (27) war der erste, der sich der Radiographie zur Feststellung von

Fremdkörpern im Augeninnern bedient hat. Lewkowitsch (28) hat, an seinen eigenen Augen experimentirend, Fremdkörper an der Oberfläche des Augapfels befestigt und dann die Anwesenheit derselben mittelst Röntgenstrahlen festzustellen gesucht. Dahlfeld und Pohrt (29) haben sowohl experimentell, wie auch in einem concreten Falle mittelst Radiographie im Augeninnern das Vorhandensein eines Fremdkörpers festzustellen vermocht. Friedmann (30) hat gleichfalls mittelst Röntgenstrahlen in bitemporaler Richtung im Auge einen Fremdkörper constatirt. Sweet (31) hat 2 Methoden zur Feststellung der Lage im Auge vorgeschlagen. Er gebrauchte 2 Indicatoren aus Metall, von denen der eine gegenüber dem Centrum der Cornea, der andere in der Richtung zur Schläfe in gewisser Entfernung von derselben placirt wurde. Ausserdem gebrauchte Sweet Aluminiumstäbchen, die mittelst Verbandes am äusseren und inneren Augenwinkel, sowie in der Mitte des oberen Augenlides befestigt wurden. Dr. Günzburg (32) hat in einem Falle mittelst Röntgenstrahlen das Vorhandensein eines Fremdkörpers im Auge festgestellt. Prof. L. Weiss und Dr. W. Klingelhöffer (33) haben unter 12 Fällen 7 Mal mittelst Röntgenstrahlen das Vorhandensein eines Fremdkörpers im Auge festzustellen vermocht, wobei es sich in einigen Fällen um sehr kleine Fremdkörper gehandelt hat. Ausser den erwähnten Autoren haben sich auch viele andere der Röntgenstrahlen zu demselben Zwecke mit Erfolg bedient. Die Röntgenstrahlen haben vor dem Asmus'schen Sideroskop den Vorzug, dass sie jeden Fremdkörper erkennen lassen, während man mittelst des Sideroskops nur das Vorhandensein von Eisen- bezw. Stahlsplittern festzustellen vermag. Mit Hülfe des Sideroskops können wir aber auch nicht nur das Vorhandensein eines Fremdkörpers im Auge überhaupt, sondern auch ungefähr die Grösse desselben bestimmen, wenn wir, dem Vorschlag Asmus gemäss, seine Dämpfungsnadel, d. h. die von ihm zur Abschwächung der Zugkraft vorgeschlagene Nadel verwenden. Allerdings muss man sagen, dass das Sideroskop bisweilen unklare Befunde giebt, namentlich in denjenigen Fällen, in denen eine doppelte Perforation der Wandungen des Augapfels besteht, d. h. wenn der Fremdkörper, nachdem er die Wandungen des Augapfels 2 Mal durchschlagen hat, sich einen Weg nach der Orbita oder nach den benachbarten Gegenden bahnt. In solchen Fällen ist die diagnostische Bedeutung des grossen Haab'schen Magneten gleich 0, und der Sachverhalt muss entweder mittelst sorgfältiger ophthalmoskopischer Untersuchung oder mittelst Radiographie festgestellt werden. Als Beweis möchte ich folgende 2 Fälle anführen:

1 I. S., 20 Jahre alt, Schlosser in den Eisenbahnwerkstätten, kam am 9. April 1901 zu mir wegen schlechter Sehkraft am rechten Auge, welches er sich vor zwei Monaten bei der Arbeit mittelst Eisensplitters verletzt hatte. Die Untersuchung ergab Folgendes: Am rechten Auge ist an der Hornhaut, etwas nach innen vom Rande der Pupille, eine lineäre,

durch die ganze Dicke des Gewebes verlaufende, 1,5 mm lange Narbe zu sehen; dieser Narbe entsprechend befindet sich eine penetrirende Oeffnung in der Iris; die Linse zeigt eine circumscripte Trübung, welche in der Richtung von vorn nach hinten in Form eines Kanals die ganze Masse der-

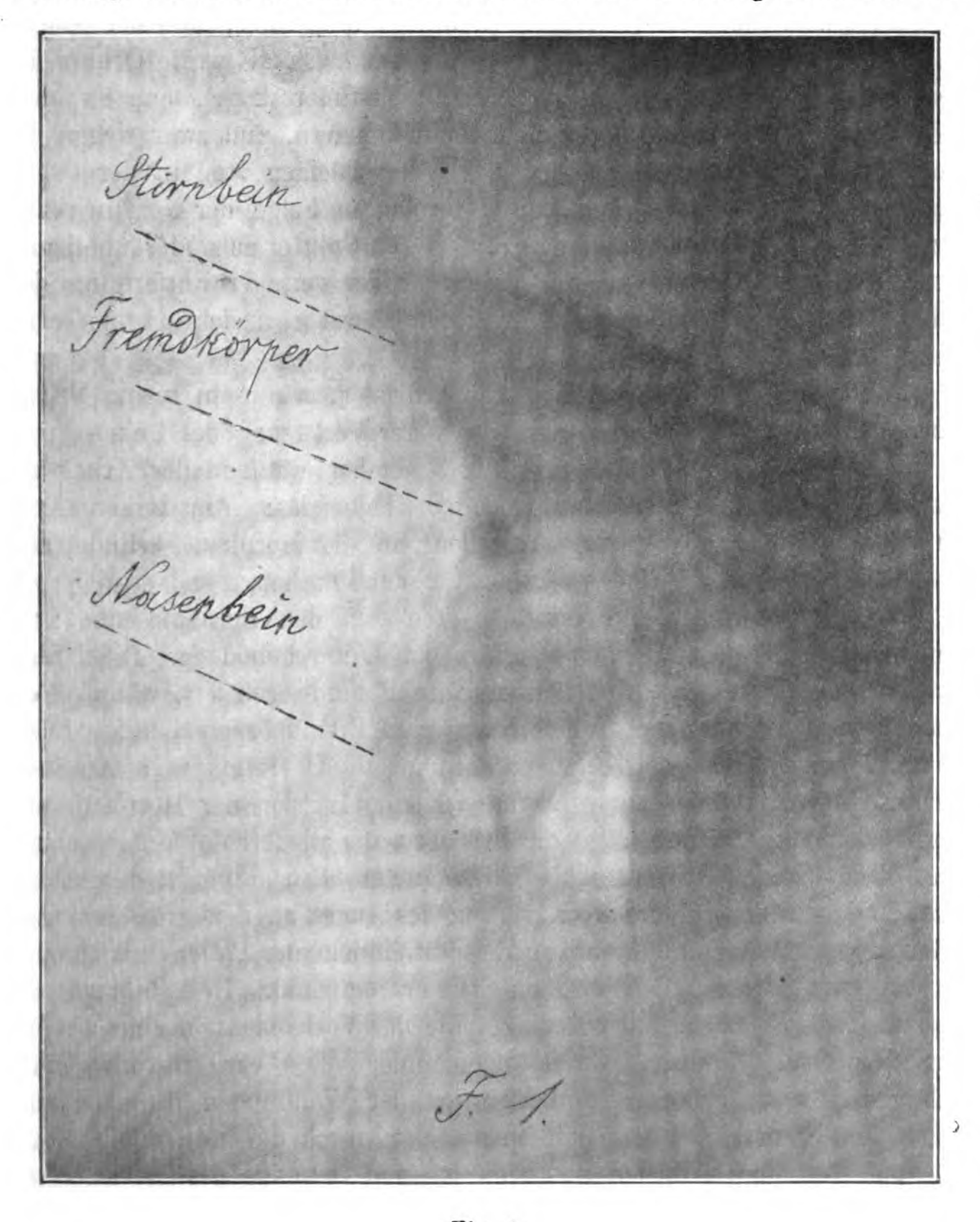


Fig. 1.

selben durchdringt und dem Weg, den der Fremdkörper seiner Zeit genommen hatte, entspricht; der ganze übrige Theil der Linse ist durchsichtig; nach innen von der Papille des N. opticus befindet sich eine schräge Zerreissung der Netzhaut, der Chorioidea und der Sklera; das obere Ende der Ruptur hat unregelmässige Conturen; die ganze betreffende Stelle ist

von allen Seiten von Pigmenthäufchen umgeben, in deren Mitte noch kleine Extravasate zu sehen sind. Die Sehkraft beträgt an diesem Auge = $^{20}/_{100}$. Die Untersuchungen mittelst Sideroskops haben nur ein unklares, die mittelst des grossen Magneten überhaupt kein Resultat geliefert. Das ophthalmoskopische Bild des Augengrundes zeigte deutlich, dass der Splitter die hintere Wand des Augapfels durchgeschlagen hat und in die Orbita eingedrungen ist. In solchen Fällen kann das Sideroskop, wenn es auch noch so empfindlich ist, keine genauen Befunde liefern, und zwar wegen der grossen Entfernung der Magnetnadel von dem kleinen, tief in der Orbita liegenden Splitter; der grosse Magnet vermag in Folge der Gegenwirkung der Gewebe der Orbita und des Augapfels den Splitter entweder überhaupt nicht anzuziehen, oder er bedingt, indem er bei geringer Entfernung den Splitter sammt den ihn umgebenden festen Geweben anzieht, kein Gefühl von Schmerz.

II. T. B., 29 Jahre alt, Eisenbahnschlosser, wurde in meine Privatklinik am 13. December 1901 wegen schwerer Verletzung des linken Auges aufgenommen, welche er sich am 28. November während der Arbeit zugezogen hatte. Die Untersuchung ergab Folgendes: Am linken Auge starke pericorneale und sclerale Injection; an der Hornhaut befindet sich eine verticale Wunde, welche das Centrum der Pupillengegend ergreift; die Iris ist zerrissen, ein Theil derselben steckt in der Hornhautwunde; die Linse ist getrübt. Visus oc. s. = $\frac{1}{\infty}$; Projection unregelmässig. Die Untersuchung mit dem Sideroskop hat unklare Befunde geliefert, während die Radiographie das Vorhandensein eines grossen Fremdkörpers hat feststellen lassen (Fig. 1). Am 14. December nahm ich die Operation vor: An Stelle der bereits vernarbten Wunde machte ich eine Incision der Hornhaut und schnitt den vorgefallenen Theil der Iris fort; die wiederholte Untersuchung mittelst des kleinen Hirschberg'schen Magneten blieb erfolglos; desgleichen führte die mehrfach wiederholte Näherung des Auges an den grossen Haab'schen Magneten zu einem negativen Resultat, indem der Patient im Moment der Näherung des Magneten keinen Schmerz empfand. In Anbetracht des Umstandes, dass mittelst der Radiographie das Vorhandensein eines Fremdkörpers constatirt wurde, wurde angenommen, dass wir im vorliegenden Falle es mit einer doppelten Perforation der Wandungen des Augapfels durch den Fremdkörper zu thun haben, der durch die hintere Wand des Augapfels in die Orbita eingedrungen ist und in Folge dessen weder mit dem kleinen, noch mit dem grossen Magneten extrahirt werden kann. Die Heilung ging nach der Operation glatt von statten. Am 24. December verliess der Patient das Krankenhaus. Visus oc. s. = $\frac{1}{\infty}$.

Am 28. Januar 1902 erschien der Patient wieder und klagte über Lichtscheu und Nebel im rechten Auge. Die Untersuchung ergab: Kleine pericorneale Injection; Pupille regelmässig, reagirt gut auf Licht. Augengrund zeigt keine Veränderungen. Visius oc. d. = $^{20}/_{20}$; das linke Auge ist im

vorderen Abschnitt leicht abgeflacht. An der Hornhaut sieht man eine grosse senkrechte Narbe, die mit der Iris verwachsen ist; die Gegend des Corpus ciliare ist nicht im geringsten schmerzhaft. Es waren also Symptome von beginnender sympathischer Entzündung im rechten Auge vorhanden, und in Folge dessen nahm ich am 30. Januar die Enucleation des linken Augapfels (in Chloroformnarkose) vor; während der Operation stiess ich bei der Durchschneidung des N. opticus auf ein Hinderniss von Seiten eines Metallkörpers: hinter dem Augapfel fand sich in der That ein umfangreicher Fremdkörper aus Eisen vor, der die Form einer Platte mit spitzen, unebenen Rändern hatte, 10,0 mm lang und mittelst neugebildeten Bindegewebes mit dem äusseren Theil der hinteren Wand des Augapfels, etwas oberhalb der Eingangsstelle des N. opticus, fest verwachsen war. Auf Abbildung 2 kann man die Photographie des hinteren Abschnittes des Augapfels sammt dem mit demselben in Verbindung stehenden Eisensplitter sehen. Die Heilung nach der Operation ging glatt von statten. Am 7. Februar verliess der Patient das Krankenhaus; Nebel und Lichtscheu im rechten Auge waren verschwunden.

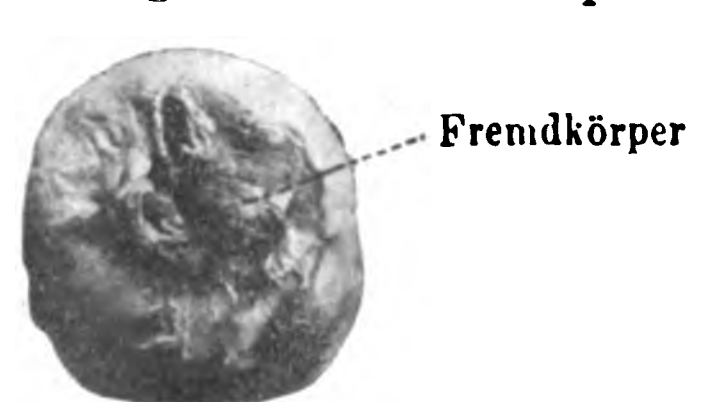


Fig. 2.

Die mitgetheilten beiden Fälle sind aus dem Grunde von hohem Interesse, weil die doppelte Perforation der Wandungen des Augapfels durch einen Splitter unter den einfachen Bedingungen einer explosionslosen Verletzung, nach dem Ausspruch eines so erfahrenen und auf dem in Rede stehenden Gebiete so maassgebenden Mannes wie Hirschberg, eine grosse Seltenheit darstellt.[1] Im vorigen Jahre hat A. Wagenmann (35) auf dem ophthalmologischen Kongress zu Heidelberg über drei Fälle von doppelter Perforation der Augenwandungen berichtet. Ausserdem ist ein Fall von Dr. Natanson (36) beschrieben worden, und einen Fall hat Prof. Krjukow (37) in der Sitzung der ophthalmologischen Gesellschaft zu Moskau mitgetheilt. In dem zweiten der von mir mitgetheilten Fälle verdient der Umstand besondere Beachtung, dass im gesunden Auge Erscheinungen von sympathischer Reizung aufgetreten sind, trotzdem im verletzten Auge durch Druck auf die Gegend des Corpus ciliare auch nicht der geringste Schmerz hervorgerufen werden konnte. Durch das Fehlen eines so wichtigen Symptoms, welches gewöhnlich als Indication zur Vornahme der Enucleation des Augapfels gilt, kann der Arzt bisweilen irregeleitet und in Folge dessen eine Versäumung des richtigen Moments zur Operation verursacht werden. In den von Wagenmann sowohl, wie von mir beobachteten Fällen hat das

[1] Prof. Hirschberg hat neulich zwei ausserordentlich interessante Fälle von doppelter Perforation der Wandungen des Augapfels beschrieben (34).

Sideroskop undeutliche oder negative Befunde geliefert, während der grosse Magnet stets negative Resultate ergab; die Radiographie wurde in den Fällen von Wagenmann nicht angewendet.

Aus den mitgetheilten Krankengeschichten ersehen wir, dass die Anwendung des grossen Haab'schen Magneten auch als diagnostisches Verfahren äusserst unzuverlässig ist.

Alles in Allem gelangen wir auf Grund vorstehender Ausführungen zu dem Schlusse, dass heutzutage der zweckmässigste Apparat zur Extraction von Eisenfremdkörpern der kleine Magnet ist, und zwar entweder in der Gestaltung, wie sie Hirschberg empfohlen hat, oder in Form eines gleichen Apparates, der an eine Dynamomaschine oder an einen Accumulator angepasst ist. Was den grossen Magneten betrifft, so ist die Anwendung desselben in seiner gegenwärtigen Gestaltung vorläufig mit Uebelständen sowohl, wie mit einer gewissen Gefahr verknüpft. Die Anwendung dieses Apparates muss in Folge dessen ausschliesslich auf diejenigen Fälle beschränkt bleiben, in denen sich die übrigen Apparate als erfolglos erwiesen haben, oder von einer Wiederherstellung des Sehvermögens nicht mehr die Rede sein kann. Zu diagnostischen Zwecken müssen wir uns des Sideroskops und der Radiographie bedienen, wobei es besonders wünschenswerth ist, dass die Aerzte sich bei traumatischen Verletzungen des Auges gerade der Radiographie im weiteren Maassstabe bedienen.

Dieser Aufsatz war bereits druckfertig, als Volkmann (38) seine Arbeit in extenso veröffentlicht und seinen neuen Elektromagneten beschrieben hat. Die Schlüsse, zu denen Volkmann gelangt, sind folgende: 1. Die Grösse des Splitters ist unwesentlich, seine Gestalt dagegen maassgebend für die zu seiner Bewegung erforderliche Zugkraft, wobei bei runder Form die grösste Kraft erforderlich ist. 2. Die Ausdehnung des Bereiches hinreichender Zugkraft ist bei kleinen Magneten verhältnissmässig grösser als bei grossen. 3. Die Dicke der Bewickelung eines Magneten ist ganz ohne Rücksicht auf seine Grösse nur durch das Dimensionsverhältniss und die verlangte Magnetisirungsintensität bestimmt. 4. Die Form des Magneten ist dem Verlaufe der Magnetisirungslinien anzupassen. Man spart dadurch an Gewicht und bekommt die Pole streng in die Endflächen. 5. Im Vergleich zur Haab'schen Form zeigen Magnete nach der beschriebenen (von Volkmann) Form eine für den klinischen Gebrauch wesentlich günstigere Vertheilung der Zugkraft. Nach Volkmann soll der von ihm construirte Elektromagnet in vielen Beziehungen die grössten bisher construirten Magnete übertreffen: er wiegt 25 kg; sein Kern hat bei fast 1 m Länge einen Durchmesser von 5 cm; nach dem Gebrauchsende hin ist der Kern verstärkt in einem durch die Theorie angezeigten und durch Versuche als richtig erwiesenen Verhältnisse. In Folge dieser Construction braucht der Magnet bei 220 Volt noch nicht 2 Ampère Strom zur vollen Erregung. Der Magnet ist dazu mit dem dünnsten bei der genannten Stromstärke

noch zulässigen Draht umwickelt, damit er möglichst leicht und handlich ist. Der Magnet wird mittelst eines besonderen schwenkbaren Metallrahmens und eines beweglichen Hebels so an der Wand oberhalb des Operationstisches befestigt, dass er in allen Richtungen leicht beweglich ist. Der Magnet hat drei verschiedene Polstücke: einen Flachpol, bei dessen Verwendung die Zugkraft mit der Verkleinerung des Abstandes am langsamsten zunimmt; einen Kugelpol, bei dem die Zugkraft für einen etwas geringeren Abstand als beim Flachpol berechnet ist und mit Vergrösserung des Abstandes etwas rascher abnimmt, und einen Spitzpol, der in nächster Nähe eine ganz ungeheure Zugkraft entwickelt.

Inwieweit die Hoffnungen, welche Volkmann auf diesen neuen Apparat setzt, sich erfüllen werden, werden die klinischen Beobachtungen der Zukunft zeigen; übrigens ist eine diesbezügliche mündliche Mittheilung bereits vorhanden. Es ist die Mittheilung, welche Schreiber auf der XXX. Versammlung der ophthalmoskopischen Gesellschaft zu Heidelberg dahin gemacht hat, dass er den Volkmann'schen Apparat in vier Fällen und mit sehr gutem Resultat angewendet hat.

Literatur-Verzeichniss.

1) Amtliche Nachrichten des Reichsversicherungsamtes, VI. Jahrg., 1890, S. 201 ff. Cit. nach der Monographie von Praun (vgl. Nr. 2), S. 127.

2) Die Verletzungen des Auges. Wiesbaden, 1899, S. 127.

3) Mittheilungen der St. Petersburger Augenklinik. Beilage zum „Westnik Ophthalmologii", 1893, S. 20.

4) Die Jugendblindheit. Breslau, 1886.

5) Ibidem, S. 22.

6) Fabricii Hildani opera, observationes et curationes. Francofurti, 1656, centur. V. observat. 21.

7) De sedibus et causis morborum. Hebroduni, 1779, I., p. 215. Hirschberg's „Der Elektromagnet in der Augenheilkunde". Leipzig, 1885.

8) Deutsche Zeitschrift für Chirurgie, 1877, VIII, S. 599.

9) Allgemeine medicinische Central-Zeitung, 1897, Nr. 101. Die erste bekannte Empfehlung des Magnets in der Chirurgie.

10) Henricus de Mondavilla. Tract. II. Doctr. I, cap. 1, pars 1.

11) Archiv für Ophthalmologie, Bd. XXXVI, Abth. 3. Deutsche med. Wochenschrift, 1894, Nr. 14. Berliner klin. Wochenschrift, 1896, Nr. 25. 25jähriger Bericht über die Augenheilanstalt Berlin. 1895. Berliner klin. Wochenschrift, 1897, Nr. 15.

12) Beiträge zur Augenheilkunde, Bd. XIII, S. 25. Bericht über die XXII. Versammlung der Ophthalmologischen Gesellschaft. Heidelberg, 1892. Bericht über die XXIV. Versammlung der Ophthalmologischen Gesellschaft. Heidelberg, 1895.

13) Beiträge zur Augenheilkunde, Bd. XIII, S. 61.

13a) Bericht über die XXX. Versammlung der Ophthalmologischen Gesellschaft. Heidelberg, 1902, S. 98.

14) l. c.

15) Archiv für Augenheilkunde, Bd. XLII, S. 266—280.

16) Klinische Monatsblätter für Augenheilkunde, 1901, Juni, S. 417.

17) Bericht über die XXIV. Versammlung der Ophthalmologischen Gesellschaft. Heidelberg, 1895, S. 187.

18) Berliner klinische Wochenschrift, 1895, Nr. 40.

19) Archiv für Augenheilkunde, Bd. XL, S. 223.

20) Wiener klin. Wochenschrift, 1898, Nr. 43.

21) Archiv für Augenheilkunde, Bd. XXXVIII, Heft 2. (Englische Ausgabe, Vol. 27, Heft 1.)

22) Centralblatt für prakt. Augenheilkunde, 1899, Januar.

23) Bericht über die XXX. Versammlung der Ophthalmolog. Gesellschaft, S. 101.

24) Deutsche med. Wochenschrift, 1898, Nr. 25.

25) Beitrag zur Casuistik der traumatischen Verletzungen des Augapfels. Memoiren der Medicinischen Gesellschaft zu Charkow. 1901.

26) Archiv für Augenheilkunde, Bd. XL, S. 355.

27) Gocht: Lehrbuch der Röntgenuntersuchung. Stuttgart 1898, S. 114.

28) Centralblatt für prakt. Augenheilkunde, 1897, Januar.

29) Deutsche med. Wochenschrift, 1897, Nr. 18.

30) Klin. Monatsblätter für Augenheilkunde, 1897, October.

31) Archiv für Augenheilkunde, Bd. XXXVIII, Heft 3, S. 275.

32) Westnik ophthalmologii, 1898, März—April.

33) Archiv für Augenheilkunde, Bd. XXXIX, S. 291.

34) Centralblatt für Augenheilkunde, 1903, Januar.

35) Bericht über die Versammlung der Ophthalmologischen Gesellschaft. Heidelberg, 1900, S. 170.

36) Wratsch, 1901, Nr. 51.

37) Ibidem.

38) Klinische Monatsblätter für Augenheilkunde, 1902, Bd. I, S. 1 u. 113.

Klinische Beobachtungen.

Ein Fall von Barlow'scher Krankheit.

Von J. Hirschberg.

In seiner gründlichen Arbeit über die Barlow'sche Krankheit (Deutsche med. Wochenschr. 1902, Nr. 35 und 36) erwähnt Herr H. Neumann auch die dabei vorkommenden Blutungen in die Augenlider. Ich habe auch Blutung in die Augenhöhle beobachtet, und zwar, trotz schwerer Erscheinungen, mit Ausgang in Heilung.

Am 20. Mai 1902 wurde mir ein 9monatliches Mädchen in die Privatsprechstunde gebracht. Der sehr gebildete Vater brachte mir den folgenden Krankheitsbericht mit: „Gewicht jetzt 5,650 kg. Vor 6 Wochen Verdauungsstörung, 240 g Abnahme. Seit 14 Tagen wieder 130 g Zunahme. Allgemeinbefinden befriedigend, doch ist das Kind blass und zeigt Schwitzen am Hinterkopf. Am 15. Mai Abends erfolgte plötzlich Vor- und Abwärts-Drängen des rechten Augapfels. Wir wurden durch das Schreien des Kindes, das wir eben in gesundem Zustand verlassen, zurückgerufen und fanden nach 10 Minuten den jetzigen Zustand. Schnell, in 10 Minuten, erfolgte Beruhigung. Der Augapfel selber schien gesund und beweglich. Puls regelmässig, Temperatur, Nahrungsaufnahme und Verdauung normal. Die Milch (1 Liter + $^1/_2$ Kufeke-Suppe + 1 g phosphorsauren Kalk) wurde jetzt nur noch

5 Minuten nach dem Aufwallen im Soxhlet-Apparat belassen, früher 15 Minuten."

Die Diagnose war danach klar.

Der rechte Augapfel war stark vorgetrieben, Spur von Blut-Erguss an den Lidern sichtbar, Pupille reagirt, Augengrund normal. — Blutung am rechten Knie, nach aussen. Die Diät wurde geregelt, Pflanzensäfte, frische Gemüse neben frischer Vollmilch verabreicht; das Auge sanft verbunden, der Verband drei Mal täglich gewechselt und dazwischen kühle Umschläge gemacht.

Am 24. Mai war trotzdem der Augapfel etwas stärker vorgetrieben, und zwar nach aussen-unten.

31. Mai: Das Kind scheint munter, nimmt aber nicht zu, der Augapfel ist noch stark vorgetrieben. Eine kleine Blutung ist auf der Augapfel-Bindehaut sichtbar, eine andre in der Haut an der rechten Achsel.

7. Juni: Das Kind befindet sich im Ganzen besser. Die Vortreibung des Augapfels ist geringer, aber im Innern dieses Auges, oben wie unten neben dem Sehnerven, sind geflammte Blutungen von ziemlich grosser Ausdehnung in der Netzhaut sichtbar.

25. Juni: Das Kind hat 185 g in 10 Tagen zugenommen. Die Vortreibung ist geringer, die Netzhaut-Blutungen sind geschwunden.

24. Juli: Die Vortreibung ist fast geschwunden, die Beweglichkeit des Auges gut.

27. September: Die Vortreibung ist kaum noch merkbar.

24. December: Das Augenleiden ist völlig geheilt, das Kind noch etwas blass.

Gesellschaftsberichte.

Niederrheinische Gesellschaft für Natur- und Heilkunde zu Bonn. 1903. (Aus den Sitzungsberichten der Niederrhein. Gesellschaft f. Natur- und Heilkunde zu Bonn. 1903.)

Sitzung vom 18. Mai 1903.

Herr Nieden: Ueber Augenstörungen bei Anchylostomiasis und bei ihrer Therapie.

Der Vortr. gedenkt des durch die letzten Massen-Untersuchungen bei Bergleuten des westfälischen Kohlenreviers festgestellten Vorkommens von Anchylostoma-Infection in ca. 15 % aller Bergarbeiter in der Grube, wobei wohl zu beachten ist, dass nur in der Minderzahl dieser Fälle auch wirklich schädigende Beeinflussung beobachtet wurde. Die Krankheit ist durchaus nicht neu und besteht auch schon im westfälischen Revier nach Beobachtungen des Vortr. weit über 20 Jahre, während die erste Feststellung des Wurmes im Darme an Bergleuten erst 1885 statthatte. Gleichzeitig wurden Augenstörungen dabei vom Vortr. beobachtet, auf die 1881 Rampoldi zuerst die Aufmerksamkeit gelenkt hatte. Aller Wahrscheinlichkeit nach ist die Infection von Aegypten aus erfolgt, wo schon, der genauen Beschreibung im Papyrus Ebers nach, in grauer Vorzeit die Seuche bestanden haben muss, die dann durch Italien den Süden Europas erreichte und schon gegen 1777 unter den Grubenarbeitern von Schemnitz und Kremnitz in Ungarn

als schwere Kachexia montana hochgradige Anämie bedingte. Zweifellos ist auch Deutschland von Ungarn aus (besonders Grube Brennberg) — nicht, wie früher stets angenommen wurde, durch belgische Ziegelarbeiter — verseucht worden, und in jüngster Zeit ist durch besondere bergtechnische Vorschriften (Berieselung) der raschen Weiterverbreitung des Leidens Vorschub geleistet worden. Vortr. geht dann auf die Naturgeschichte des Anchylostoma, die Entstehung des Leidens und die Krankheits-Erscheinungen im Allgemeinen ein und erwähnt dann des Näheren die Folgezustände am Auge, wie sie in ungefähr 7—8 % der Fälle mit ausgeprägten Krankheits-Symptomen zur Beobachtung gelangen. Hochgradige Blässe des Blutes im Arterien- und Venenrohr, geringe Füllung des ersteren, zeitweilige Pulsation bei normal erhaltenem oder sogar herabgesetztem intraocularen Druck und stärkere Schlängelung der Venen und oft eine dem Todten-Auge ähnelnde Porzellanfarbe der Papille sind nicht so charakteristisch, wie die Hämorrhagien des Augen-Hintergrundes, ähnelnd denen der perniciösen Anämie.

Dieselben erscheinen streifenförmig und als isolirte Flecken, ebenso wie in breiten, dem Gefäss-Verlauf folgenden Herden, mit mehr oder weniger Zeichen fettigen Zerfalls. Die für Retinitis albuminurica eigenthümliche Veränderung an der Macula sieht man, ebenso wie Eiweiss im Urin, nur selten. Das Mikroskop lässt sklerotische Degeneration des Endothels und Verfettung desselben erkennen, ähnlich wie es bei perniciöser Anämie nach Botriocephalus-Erkrankung beobachtet wird. — Im Uebrigen finden sich neben den durch die Lage der Blut-Herde bedingten mehr oder minder starken Seh-Störungen Gesichtsfeld-Einengung und Anästhesie der Retina, accommodative und musculäre Asthenopie mit Doppelt-Sehen, Schwindel-Erscheinungen und Neigung zu Nystagmus der Bergleute.

Wahrscheinlich ist nicht nur der schädigende Einfluss des starken Blutverlustes, sondern auch die durch die Würmer producirte Toxine als Krankheits-Erreger zu beschuldigen und je nach der Empfänglichkeit des Individuums gegen diese Noxe die Krankheit prognostisch zu beurtheilen.

Therapeutisch erscheint bis jetzt nur die Darreichung des Extr. filicis maris rec. par., in Dosen von 3—10 g mehrmals je nach dem Erfolg dargereicht, angezeigt. Meist ist letzterer ein rascher und sicherer, und wird das Mittel gut vertragen. Eigenthümlich ist, dass zuerst die Männchen bei der Abtreibung abgehen. Allein zuweilen treten danach auch mehr oder minder heftige Störungen des Allgemeinbefindens in Form von Nausea, Erbrechen, Icterus, Albuminurie oder Dyspnoe, Cyanose, Gastroenteritis, Trismus, Lähmung, Somnolenz und Tod ein, und die Literatur ergiebt, dass von 81 Intoxicationsfällen 12 tödtlich endeten = 14,8 %. Häufiger finden sich bei den Formen der schweren Vergiftungen Augenstörungen in Form von periodischer oder dauernder Amblyopie oder Amaurose eines oder beider Augen. Unter obigen 81 Fällen wurden 47 × = 58,3 % Seh-Störungen festgestellt, während beim Thier-Versuch sich der Procentsatz auf 85,7 % stellte. 19 × = 23,4 bezw. 40,5 % war doppelseitige bleibende Erblindung, 15 × = 18,5 % bezw. 32 % einseitige Amaurose, 7 mal dauernde Herabsetzung der Sehkraft beider und 4 mal eines Auges die Folge, während 2 mal nur eine vorübergehende Störung beobachtet werden konnte. — Glücklicherweise ist der schlimmste Ausgang in doppelseitige Erblindung gegenüber den behandelten Fällen ein relativ geringer und beträgt nach 3686 eigenen Beobachtungen 3, d. h. 0,8 ‰. Die Erscheinung zeigt sich nach dem Erwachen aus schwerem Somnolenz-Stadium in reactionslosen weiten Pupillen,

engen und fadenförmigen Gefässen, weisser oder grauer Verfärbung des Sehnerven, allgemeiner Trübung der Retina, besonders in der Gegend der Macula, ähnlich, wie es bei Chinin-Vergiftung der Fall ist. Tritt Besserung ein, so zeigt sich schwacher Lichtschimmer im Centrum, die Ernährung des Augen-Hintergrundes nimmt zu, die Farbe der Papille hebt sich, die Gesichtsfeld-Grenzen dehnen sich langsam wieder aus, doch bleibt meist ein mehr oder minder hoher Grad von Amblyopie zurück nebst theilweisem weissem Schwund der Papille, die bei den Fällen dauernder Amaurose eine kleine, porzellanweisse Scheibe mit dünnkalibrirten Gefässen darstellt. Therapeutische Eingriffe sind dabei von geringem Einflusse, und der mehr oder minder hochgradige Verlust an Sehkraft richtet sich je nach der Stärke der zuerst stattgehabten Reaction. Zweifellos ist hier eine besondere Empfindlichkeit (Idiosynkrasie) der einzelnen Individuen gegen die toxische Gabe anzunehmen, wie wir es gleicher Weise bei anderen Arzneien (Chinin, Kal. jod., Chloroform u. s. w.) auch beobachten. Leider aber besitzen wir keinerlei Symptome, die uns vorher hierüber belehren könnten, da sowohl bei einer Einzelgabe von 1,5 g, als auch erst nach der grössten Dose von 40 g — die bei Perroncito keine ungewöhnliche Gabe darstellt —, bei nüchternem Magen gereicht oder ohne vorhergegangene diätetische Cur, mit oder ohne nachfolgende Gabe von Ricinusöl oder Calomel, bei jugendlichen wie älteren Personen Intoxicationen beobachtet wurden. Unentschieden erscheint noch, ob die toxische Wirkung im Vorhandensein der grösseren oder geringeren Menge von Filicin (frisch oder älter bereitetes Präparat der im Norden oder Süden gewachsenen Pflanze), oder einer anderen chemischen Substanz (Aspidin) anzunehmen ist, zumal nach der Darreichung von Extr. granat. genau die gleiche toxische Amblyopie beobachtet ist (Sidler-Huguenin). Vorsicht in der Darreichung ist unter allen Umständen bei stark anämisch geschwächten Patienten anzuwenden; entbehren lässt sich das Mittel noch nicht, da die Ersatzmittel (Thymol, Terpentin, Chloroform u. s. w.) sich als wenig wirksam erwiesen haben.

Journal-Uebersicht.

I. A. v. Graefe's Archiv f. Ophthalmologie. LV. 2.

1) **Ueber die Veränderung der Refraction und Sehschärfe nach Entfernung der Linse,** von Dr. med. K. Bjerke, Augenarzt in Linköping.

In einer früheren Arbeit über dasselbe Thema hatte Verf. das Resultat von Refractions-Messungen vor oder an der Cornea gegeben. Jetzt folgen Untersuchungen über die Veränderung der Refraction, wenn diese auf Punkte bezogen wird, die hinter dem Hornhautscheitel gelegen sind. Rein mathematisch.

---

2) **Ueber syphilitische Entzündung der äusseren Augenmuskeln und des Herzens,** von Prof. Dr. Otto Busse, I. Assistent am pathologischen Institut, und Dr. W. Hochheim, I. Assistent der Universitäts-Augenklinik zu Greifswald.

Eine 37jähr. Frau, welche angeblich nicht an Lues gelitten hatte und keine Zeichen hereditärer oder erworbener Lues darbot, erkrankte an Oedemen der Beine und des Gesichtes, besonders der Augenlider, rechts auch der Conjunctiva bulbi. Dabei bestanden beiderseits mehr oder minder ausgeprägte

Lähmungen der äusseren Augenmuskeln und des linken Levat. palp. sup. Die inneren Muskeln waren frei. Rechts Protrusis bulbi, Papillitis, S = $^1/_7$; Kopfschmerzen. Später folgte auch rechts Ptosis und 3 Wochen nach der Aufnahme ein tachycardischer Anfall — Puls bis 250 — der nach einigen Tagen plötzlich aufhörte. In der Folgezeit trat insoweit Besserung ein, als die Bewegungen der Bulbi etwas freier wurden, Lidschwellung, Protrusion und Papillitis zurückgingen und das Sehvermögen des rechten Auges sich auf fast $^5/_6$ hob. Etwa 4 Wochen nach dem ersten trat ein zweiter Anfall von Tachycardie auf, der mit dem Tode endete. Patientin war mit Kal. jod. und kurze Zeit mit Inunctionen behandelt worden.

Die anatomische Untersuchung ergab, dass es sich in den Augenmuskeln und im Myocard um eigenartige Entzündungsherde handelte. Neben narbigen Processen und weit verbreiteter Fett-Metamorphose fanden sich frische Wucherungen, dagegen fehlten Tuberkel, fehlte jede Verkäsung, und fiel die Färbung auf Tuberkelbacillen negativ aus. Bemerkenswerth war der Reichthum an Riesenzellen, welche zum Theil wahrscheinlich aus Kernen und Zellen entstanden waren, welche sich in den bei der Entzündung activ betheiligten quergestreiften Muskelfasern gebildet hatten.

Die Verff. glauben die Erkrankung nach dem anatomischen Befunde mit Sicherheit als syphilitische ansehen zu dürfen.

---

3) **Ueber Paraffinprothesen in der Orbita,** von Dr. E. Hertel, Privatdocent und I. Assistent an der Augenklinik zu Jena. (Aus der Augenklinik zu Jena.)

Die nach Paraffin-Injectionen mehrfach beobachteten gefährlichen Folgezustände, besonders Embolie, machen zunächst Thierversuche erforderlich, um die etwaigen Gefahren bei Injectionen in die Orbita festzustellen und um die Technik zu erproben.

Injectionen von Ungt. paraff. alb. wurden local gut vertragen, doch flachten die Anfangs vorhandenen Buckel nach und nach ab, so dass für die Lagerung der Prothese nichts gewonnen war. Dazu gingen bei 25 Injectionen zwei Thiere durch Fettembolie der Lungen ein.

Sterilisirte Kugeln aus Paraffinum solidum, welche entweder nach der Enucleation in den Tenon'schen Raum geschoben oder nach der Exenteration in die Höhlung der Sklera gelegt wurden, heilten reactionslos ein und zeigten nach 12 Monaten noch starke Wölbung. Conjunctiva und Orbitalgewebe dürfen aber nicht entzündet sein; ist das der Fall, so treten entzündliche Erscheinungen auf, und die Kugel wird ausgestossen. Man müsste also eventuell nach der Enucleation bezw. Exenteration eine Zeit lang warten und zweizeitig operiren.

Endlich injicirte Verf. mittels einer besonderen, von heissem Wasser umspülten Spritze bei 60° geschmolzenes Hartparaffin, welches gut vertragen wurde, während Paraffin vom höheren Erstarrungspunkte nicht selten Nekrose verursachte. Die Buckel waren bei diesem Verfahren weniger gleichmässig vorspringend, als bei der Einheilung von Kugeln.

Bei den Thieren der ersten Versuchsreihe zeigte die 12—15 Monate nach den Injectionen angestellte anatomische Untersuchung, dass das Paraffin unregelmässig im Orbitalgewebe vertheilt lag. Um die einzelnen Haufen herum war das Gewebe entzündet, neben Rundzellen sah man Wucherungsvorgänge des Bindegewebes, und Zellzapfen sowie Bindegewebsstränge erstreckten sich in das Paraffin hinein.

Günstiger war die Lagerung des Paraffins in der Orbita bei der dritten Versuchsreihe, doch zogen Fortsätze zwischen die Muskeln, und fanden sich isolirte kleine Partikel im Gewebe zerstreut. Die vordere Wölbung war mangelhaft, jedenfalls befriedigte Gestalt und Lage der Paraffinkugeln bei der zweiten Versuchsreihe am besten, hier war wirklich ein Ersatz für den fehlenden Bulbus geschaffen. Um das Hartparaffin hatte sich eine Kapsel von neugebildetem Bindegewebe entwickelt. Auch hier, und zwar am wenigsten bei den Kugeln, erstreckten sich Zellsprossen und Bindegewebsstränge in die Paraffinmasse hinein.

Selbst die widerstandsfähigsten Hartparaffinkugeln sind demnach nicht, wie behauptet wurde, unveränderlich. Sollte die Sprossenbildung in die Paraffinmasse hinein und die Resorption des letzteren stetig fortschreiten, so würde schliesslich eine Substitution der ganzen Prothese durch Bindegewebe erfolgen, was durch die nachfolgende Schrumpfung dem beabsichtigten Zwecke eher schädlich als dienlich sein müsste. Die Sache ist noch nicht spruchreif.

---

4) **Ueber optico-ciliare Venen,** von Niels Höeg, Assistent an der Augenklinik des Garnison-Hospitals in Kopenhagen.

Zwei Fälle. I. Sonst normales Auge. Eine Vene beginnt ohne mit retinalen Gefässen in Verbindung zu stehen am temporalen Rande der Papille und zieht zur Vene temporalis inferior. Sie wird bei leisem Drucke, welcher die anderen Venen kaum beeinflusst, blutleer. Verf. hält sie für eine venöse Anastomose.

II. Kurzsichtiges Auge. Eine auffallend dicke und dunkel gefärbte Vene taucht am Rande des temporalen Conus auf und verläuft isolirt zur Tiefe der physiologischen Excavation. Verbindungen mit retinalen oder chorioidealen Venen sind nicht festzustellen. In diesem Falle tritt auch bei stärkerem Drucke nur geringe Compression ein. Wahrscheinlich handelt es sich um eine den sog. hinteren Vortexvenen analoge Varietät, und ist eine ursprünglich bestehende Anastomose zwischen Venen der Chorioidea und der Papille unter dem Einflusse der Myopie stärker geworden.

Die Fälle sind selten, während cilio-retinale Gefässe bekanntlich häufig vorkommen.

---

5) **Zur Localisation der einseitigen Ophthalmoplegia exterior.** Nachtrag von Dr. H. Salomonsohn in Berlin.

Vergl. Centralblatt f. Augenh. 1902, S. 367. Der weitere Verlauf der Erkrankung zeigte, dass die Diagnose einer peripheren Neuritis nicht haltbar war, sondern ein basaler Tumor angenommen werden musste. Das Schwindelgefühl nahm zu, der Gang wurde taumelnd, das linke Auge zeigte Abnahme von S. und Papillitis, dazu kam Parese des rechten Facialis, später Accommodations-Lähmung auf dem linken und fast vollständige Erblindung des rechten Auges. Endlich trat Tobsucht auf, der Benommenheit folgte bis eine Reihe von Wochen später der Tod eintrat. Die Section wurde nicht gestattet. Für den Ophthalmologen ist besonders das Ergebniss wichtig, dass das Auftreten einer totalen rein exterioren Ophthalmoplegie nicht gegen basale Localisation verwerthet werden darf.

---

6) **Beitrag zur Kenntniss der Degeneratio circinata retinae,** von Dr. Ignatius Strzeminski in Wilna. (Zwei Fälle dieses Leidens, davon einer als Folge von Leukämie.)

Einer Zusammenfassung unserer bisherigen klinischen und anatomischen Kenntnisse über das fragliche Leiden folgt die Beschreibung von zwei selbst beobachteten Fällen ohne anatomischen Befund. Im ersten Falle bestand bei einer 63jährigen Frau Arteriosclerose, im zweiten bei einem 31jähr. Manne Leukämie.

Verf. ist mit Andren der Ansicht, dass die als weisse Flecke erscheinenden Fettherde sich aus Blutungen entwickeln, und dass das Leiden eine Entartung, nicht eine Entzündung darstellt. Die fettige Entartung der Blutextravasate ist nicht die Regel, sondern erfolgt im Gegentheil nur ausnahmsweise.

---

7) **Ueber stereoskopische Messung,** von Dr. L. Heine, Privatdocent und I. Assistent der Universitäts-Augenklinik in Breslau.

Um die Tiefen-Dimensionen stereoskopischer Sammelbilder zahlenmässig zu messen, sind drei Wege denkbar: die stereoskopische Berechnung, die stereoskopische Reconstruction und die Messung mittels Skala. Die erste Methode ist, wie Verf. nachweist, ziemlich unsicher; die zweite giebt genaue Resultate, erfordert aber einen umfangreichen Apparat; die dritte endlich ist ziemlich leicht ausführbar und sicher. Das Princip ist kurz folgendes. Auf einer Tafel werden Marken (Nägel) in bestimmter Entfernung und in schräger Anordnung befestigt. Diese Tafel und das zu messende Object werden aus derselben Entfernung, mit demselben Objective, derselben Pupillendistanz und gleicher Balg-Länge aufgenommen. Die Halbnegative der Skala legt man im Stereoskop auf die entsprechenden Hälften des zu messenden Stereoskopbildes, indem man das Ende der Skala, den fernsten Punkt, mit der Rückenfläche des stereoskopischen Sammelbildes in eine frontale Ebene bringt. Man kann alsdann die Sagittaldistanzen einzelner Punkte des stereoskopischen Sammelbildes direct in den gewählten Maaseinheiten ablesen.

---

8) **Arbeiten aus dem Gebiet der sympathischen Ophthalmie.** I. Die sympathische Ophthalmie als Metastase, von Dr. Paul Römer, Privatdocent und I. Assistent an der Universitäts-Augenklinik zu Würzburg. (Aus der genannten Klinik.)

Von den unbekannten Erregern der sympathischen Ophthalmie müssen wir annehmen, dass sie sich verhältnissmässig lange Zeit nicht nur im Auge, sondern auch im Organismus lebensfähig erhalten und dass sie für das Auge specifisch pathogen, dagegen für den Gesammt-Organismus, wenn überhaupt, nur in sehr geringem Grade infectiös sind. Ueber die Bedingungen, welche die Erkrankung beeinflussen, wissen wir nichts. Wenn wirklich bei Reiz-Erscheinungen auf einem Auge eine reflectorische Reizung des Partners auftritt, so beweist das nicht, dass damit auch die Disposition für eine intraoculare Infection geschaffen ist.

Die Ausbreitung der Erreger von einem Auge zum andren kann nur auf dem Wege der Lymphbahn durch die Opticusscheiden oder durch die Blutbahn erfolgen. Gelangten die Erreger wirklich auf ersterem Wege zur Hirnbasis, so müssten ihre Lebenseigenschaften hier bedeutend verändert sein, denn es ist noch kein Fall bekannt, in dem sie eine Meningitis hervorgerufen haben. Zumal bei Staphylokokken, mit welchen Deutschmann vorzugsweise arbeitete, ist ein derartiger Wechsel in der Virulenz unbekannt. Dazu ist der Staphylococcus in erster Linie Eitererreger, die sympathische Ophthalmie dagegen eine plastische Entzündung. Dass die Staphylokokken auf dem Wege

von einem Auge zum andren ihre Virulenz zum Theil einbüssen und im zweiten Auge nicht mehr im Stande sein sollen, einen eitrigen Process hervorzurufen, ist eine unsichere Vermuthung, die durch die Deutschmann'schen Experimente keineswegs gestützt wird. Denn die von ihm aus dem secundär erkrankten Auge gezüchteten Staphylokokken, welche im Wachsthum den aus dem primär erkrankten Auge gewonnenen nachstanden, waren genügend virulent, um nach Impfung in die vordere Kammer eines Kaninchens das Thier in 2 Tagen zu tödten. Vermuthlich war das geringe Wachsthum Folge eines ungeeigneten Nährbodens. Die bisherigen Versuche mit Eitererregern sind für die Pathogenese der menschlichen sympathischen Ophthalmie nicht verwerthbar. Bei der experimentellen Infection steht die Allgemein-Infection im Vordergrunde. Bei der menschlichen sympathischen Ophthalmie fehlt dieselbe ganz, und wie gross der Unterschied zwischen Mensch und Kaninchen ist, geht noch daraus hervor, dass beim Menschen, für den der Staphylococcus besonders infectiös ist, die intraoculare Staphylokokken-Infection kaum jemals zu einer Allgemein-Infection führt.

Die Thierversuche, auf welche sich die Migrationstheorie stützt, haben bisher nicht den streng zu fordernden Nachweis geliefert, dass auf der Sehnervenbahn Krankheitskeime continuirlich weiter wachsen, welche nur für das Auge und nicht für den ganzen Organismus gefährlich sind.

Deutschmann hat nach seiner Angabe wiederholt aus dem zweiterkrankten Auge Staphylokokken gezüchtet. Diese Befunde sind mit Vorsicht aufzunehmen, da es, abgesehen von der nicht einwandfreien bakteriologischen Technik kaum denkbar ist, dass z. B. dieselben Staphylokokken in einem menschlichen Auge nur feinste Descemet-Beschläge und in der vorderen Kammer eines Kaninchens eine schwere destruirende Entzündung hervorrufen.

Die Untersuchung vollständiger menschlicher Präparate hat übereinstimmend ergeben, dass die entzündlichen Erscheinungen am Sehnerven mit zunehmender Entfernung von der Papille abnehmen. Das Ueberwandern der Erreger wurde nicht erwiesen. Das 2 Monate nach der Resection des Opticus beobachtete Auftreten sympathischer Ophthalmie spricht gegen die Migration. Schwierig würde auch der Beginn der sympathischen Entzündung im vorderen Uvealgebiet zu erklären sein. Unter allen Umständen kann die Migrationstheorie höchstens nur für einen Theil der Fälle zutreffen.

Verf. kommt auf eine schon früher ausgesprochene Anschauung zurück und betrachtet die sympathische Ophthalmie als Folgezustand einer metastasirenden Infection. Die Keime treten aus dem primär erkrankten Auge ins Blut und gelangen auf demselben Wege in das zweite Auge, auf welchem bei einer luetischen Iridocyclitis oder Papillitis Infectionskeime dem Auge zugeführt werden. Mikroorganismen zeigen unter wechselnden Bedingungen grosse Abweichungen in der Entwicklung und specifische Beziehungen zu bestimmten Organen. Der Tetanus-Bacillus ist nur dem Nervensystem gefährlich, und dieselben Streptokokken erzeugen je nach ihrem Sitze in der Haut Phlegmone oder Erysipel. Es steht durchaus im Einklange mit dem Ergebnisse bakteriologischer Forschung, wenn wir annehmen, dass die vom Auge ins Blut getretenen Keime im Kreislaufe völlig unwirksam sind und erst wieder virulent werden, wenn sie in das andre Auge gelangen. Dass bei fast allen Infectionskrankheiten ein Theil der Erreger ins Blut tritt, ist vor allem durch die Immunitätsforschung erwiesen. Vielleicht fehlen unsrem Blute den Erregern der sympathischen Ophthalmie gegenüber die Abwehr-Einrichtungen, welche ihm andren Mikroorganismen gegenüber zur Verfügung

stehen. Besitzen die Erreger Dauerformen, so wächst die Schwierigkeit der Vernichtung. Auch die Thatsache, dass die Erreger erst längere Zeit nach ihrer Ansiedelung im ersterkrankten Auge ins Blut treten, entspricht analogen Erfahrungen der Infectionslehre.

Erfolgt die Infection des zweiten Auges durch Vermittlung der Blutbahn, so ist verständlich, dass die sympathische Ophthalmie einerseits ohne jede Vorboten, andrerseits noch eine Zeit lang nach der Enucleation des ersterkrankten Auges und endlich auch zunächst als reine Iridocyclitis ohne Papillitis beginnen kann.

Dass die sympathische Ophthalmie nur verhältnissmässig selten auftritt, kann verschiedene Gründe haben. Ebenso wie tuberculöse Herde nicht selten local begrenzt bleiben, braucht auch von einem entzündeten Auge die Verschleppung der Erreger nicht immer stattzufinden, und ist sie erfolgt, so können die Mikroorganismen in den grossen drüsigen Organen abgelagert und hier mit der Zeit unschädlich gemacht werden.

So giebt die Theorie der specifischen Metastase eine ungezwungene Erklärung aller Erscheinungen.

---

9) **Ueber einen Fall von Ringsarcom des Ciliarkörpers,** von Herbert Parsons, F. R. C. S. Eng., Curator und Pathologist am Royal London (Moorfields) Ophthalmic Hospital.

Es handelte sich um ein erst bei der anatomischen Untersuchung gefundenes Ringsarcom bei einem 14jährigen Knaben, dessen linkes Auge vor 7 Jahren durch einen Fusstritt verletzt und unter Bildung eines grossen am oberen Hornhautrande gelegenen Ciliarstaphyloms erblindet war.

Die Geschwulst bestand aus Spindelzellen, welche eine gewisse Aehnlichkeit mit glatten Muskelfasern hatten. Pigment lag nur auf der Oberfläche oder in kleinsten Herden nahe der Oberfläche, dagegen waren die eigentlichen Tumorzellen nicht pigmentirt. Derartige Fälle sind selten.

---

10) **Fünfzig Operationen gegen Myopie durch Evacuatio lentis,** von Prof. Dr. E. Emmert in Bern.

„Ich sehe die Operation gegen Kurzsichtigkeit als den verantwortungsvollsten Eingriff an, den wir am menschlichen Auge unternehmen, weil die Indication dazu keine zwingende ist."

Von dieser Anschauung ausgehend ist Verf. kritisch in der Auswahl der Fälle, und er klärt jeden Patienten vor der Operation darüber auf, was durch dieselbe im günstigsten Falle geleistet werden kann. Von sieben eingehend geschilderten Fällen sei die beiderseits mit Erfolg verrichtete Discision von luxirten Linsen hervorgehoben. Die Evacuations-Versuche förderten nichts zu Tage, doch erfolgte Resorption der Linsenmassen mit nachfolgendem gutem Sehvermögen. In einem zweiten Falle war trotz Occlusio pupillae der Erfolg befriedigend. In einem dritten Falle — 16jähr. Jüngling — blieb die bis dahin stetig progressive Myopie nach der Operation stationär.

Bei den Refractionsbestimmungen bewährte sich die bekannte Hirschberg'sche Formel. Alle Operirten waren noch nach Jahren mit dem erzielten Resultate zufrieden, auch die einseitig Operirten. Nach dem Verluste der Accommodation scheint das binoculare Sehen weniger geschätzt zu werden als früher.

Was die Technik anlangt, so bemüht Verf. sich, mit zwei Eingriffen, ausgiebiger Discission und einmaliger Evacuation auszukommen. Für die

Evacuation hat er sich ein besonderes Instrument anfertigen lassen: Ein **Daviel**'scher Löffel bildet die Spitze einer Röhre, durch welche nach Einführung des Löffels der Linsenbrei abfliesst.

Wenn man nur genügend lange wartet, so ist die Nachstar-Discission selten nothwendig. In einem Falle riss das Nachstar-Häutchen spontan ein, und zwei Mal entstand ein tiefschwarzer Spalt dadurch, dass sich die hintere Kapsel von der Zonula löste. Jede Discission, welche den Glaskörper trifft, birgt Gefahren in sich und ist daher möglichst zu vermeiden.

11) **Nochmals zur Intoxications-Amblyopie.** Bemerkungen zu den „Untersuchungen über Intoxications-Amblyopie" von F. Schieck, von Dr. med. A. Birch-Hirschfeld, Privatdocent und Assistent der Universitäts-Augenheilanstalt zu Leipzig. Vgl. Centralbl. für Augenheilk. 1903, S. 79.

In dem Schieck'schen Falle waren sowohl die Nervenfasern, als auch das interstitielle Gewebe erkrankt, und es lässt sich nicht entscheiden, wo die Erkrankung begann. Die Entscheidung wäre nur in einem noch frischeren Falle möglich, wo nur die Nervenfasern oder nur das interstitielle Gewebe Veränderungen zeigte. Die von Schieck beschriebenen Gefäss-Veränderungen sind nicht für alle Fälle zutreffend.

Die Möglichkeit einer activen Bindegewebswucherung giebt Verf. zu, — er hat schon selbst darauf hingewiesen, — dagegen hält er daran fest, dass wenigstens in älteren Fällen eine Contraction des Septengewebes zweifellos besteht.

Ein centrales Skotom kann auch bei ausgebreiteter Erkrankung der Ganglienzellen auftreten; eine erkrankte Fovealzelle wird das Sehvermögen mehr schädigen, als zahlreiche erkrankte Zellen an der Peripherie.

Wenn die für die Ernährung ungünstige Lage der papillo-macularen Bündel von Bedeutung wäre, so müsste eine isolirte Erkrankung derselben häufiger vorkommen.

Mangels entscheidender Befunde an menschlichen Präparaten ist vorläufig das Thierexperiment noch nicht zu entbehren, und dieses spricht für eine primäre Schädigung der Nervensubstanz.

12) **Bemerkung zu dem 1902 von Herrn Dr. Heine (Breslau) veröffentlichten Aufsatz „Ueber die menschliche Fovea centralis"**, von Dr. Gustav Fritsch in Berlin.

Verf. erhebt Prioritätsansprüche unter Hinweis auf die von ihm bereits 1900 publicirten Photogramme von Flachschnitten der Fovea. Er glaubt in der Heine'schen Zeichnung schon einzelne Stäbchen zu entdecken und vermuthet, dass Heine nicht das Centrum der Fovea, sondern eine mehr peripher gelegene Stelle abgebildet hat. Scheer.

II. Archiv für Augenheilkunde. XLVI. 4. 1903.

20) **Ueber das experimentelle Glaucom**, von Dr. G. Rombolotti, Priv.-Doc. in Pavia.

In Modification des Bentzen'schen Verfahrens führte Verf. Celluloidplättchen in die Vorderkammer, welche die Pupille bedecken. In den Fällen, in denen „die hohen Schwierigkeiten der technischen Ausführung" des Verfahrens überwunden wurden, folgte eine schwere Form von Iridocyclitis mit

Betheiligung der Cornea, die zu einer vollständig ringförmigen Anwachsung der Iris an die Cornea führte, so dass secundäres Glaucom von langem Verlaufe entstand. Der Gewinn für die pathologische Anatomie des Glaucoms dürfte bei den schweren uveïtischen Krankheitsprocessen der Methode gering sein.

---

21) **Ein Fall von metastatischem Carcinom des einen Sehnerven mit eigenthümlichen Degenerationen beider Nerven.** Klinischer und pathologischer Bericht, von Dr. W. A. Holden in New York.

Der linke Sehnerv erschien ophthalmoskopisch normal, obwohl der Nerv fast gänzlich von Carcinom durchsetzt war und 4 Monate lang vollständige Blindheit bestand. Rechts fanden sich als Ursache umschriebener Gesichtsfeld-Defecte Degenerationen einzelner Fasern des Sehnerven. Verf. erklärt letztere mit Beeinträchtigung einiger von der Pialscheide nach den Nerven führenden Blutgefässe durch den Einfluss allgemeiner Carcinomatose. Diese Ernährungsstörung verursachte die geringfügige Degeneration.

---

22) **Venae vorticosae choriovaginales in kurzsichtigen Augen,** von Dr. J. van der Hoeve, Assistent der Augenklinik in Leiden.

Mittheilung zweier Fälle. Dem Verf. ist es wahrscheinlich, dass die Anwesenheit einer Vena vorticosa im hinteren Bulbustheile durch Schaffung eines Locus minoris resistentiae für die Entstehung eines Staphyloma postic. prädisponirt.

---

23) **Persönliche Bemerkung zur Arbeit des Prof. V. Hoor: „Zur Indications-Frage der Sympathicus-Resection gegen Glaucom“,** von Dr. Wagner in Odessa.

---

24) **Die Original-Artikel der Englischen Ausgabe.** (Arch. of Ophth. XXX. Heft 6.)

1. Descemetitis, ein Entzündungs-Symptom irgend eines Theils des Uvealtractus, von H. Dickson Bruns in New-Orleans.

Die Descemititis ist ein Symptom, das eine akute Entzündung in der Iris, der Chorioidea oder dem Ciliarkörper begleiten kann, wie auch subacute und chronische Uveïtis. Dabei kann der Entzündungsherd so gering sein, dass dessen Sitz nicht genau bestimmt werden kann. Wahrscheinlich ist die Descemetitis häufig ein Anfangssymptom akuter plastischer Chorioiditis.

2. Ein Fall von Endotheliom der Thränendrüse (Myxochondro-endothelioma cylindromatodes) mit einer Analyse der in der Literatur niedergelegten Fälle von Tumoren der Thränendrüse, von A. Scott in Warthin, Michigan.

3. Anisometropie, von A. Duane in New York.

36 Fälle mit einem Refractionsunterschied von mindestens 2 D. wurden voll corrigirt. Es ergab sich, dass in der grossen Mehrzahl der Fälle die Patienten sich an die Gläser gewöhnten und sie dann mit Vortheil trugen.

XLVII. 1.

1) **Bemerkungen zu den Mittheilungen von Raudnitz über experimentellen Nystagmus,** von Prof. Peters in Rostock.

Raudnitz hatte zur Erklärung des Spasmus nutans die Theorie aufgestellt, dass die Dunkelheit der Wohnungen die Kinder zu abnormen Blick-

richtungen zwingt, wodurch auf reflectorischem Wege krampfartige Contractionen der Kopfmuskeln hervorgerufen werden sollen, während der begleitende Nystagmus durch den schädigenden Einfluss der Dunkelheit sich erkläre. Diese Theorie glaubte Raudnitz dadurch gestützt, dass zwei junge Hunde, ganz im Dunkeln gehalten, nach 61 Tagen Nystagmus und Spasmus zeigten, der im Hellen nach 19 Tagen verschwand. Verf. deutet die Experimente damit, dass bei den Dunkelthieren eine Beeinträchtigung der Ausbildung des Auges mit Minderleistung der Sehfunction den Nystagmus auslöste, während mit der Ausbildung des Seh-Apparates im Hellen der Nystagmus verschwand. Verf. bleibt bei seiner Theorie, nach der beim Spasmus nutans und dem Nystagmus der Bergleute durch falsche Kopfhaltung eine Aenderung des Gleichgewichtszustandes im Vestibular-Apparat eintritt, der bei Aenderung der Kopfhaltung Reizung des Vestibularapparates und damit Nystagmus und begleitenden Spasmus erzeugt.

---

2) **Ueber Glaucom**, von K. R. Wahlfors, Prof. zu Helsingfors.

Verf. führt in theoretischen Erörterungen eine neue Glaucomtheorie ein, die im Gegensatze zu der Anschauung steht, dass der Begriff des Glaucoms in der Vermehrung der intraoculären Spannung wurzelt. Das Wesentliche des Processes sieht er in chorioidealer Atrophie, die bei längerem Bestehen als Pigmentatrophie sichtbar wird. Als erstes Symptom bewirkt sie Herabsetzung des Lichtsinnes, dann Einengung des Gesichtsfeldes, Abnahme des centralen Sehens. Diese Atrophie betrifft auch die aus der Chorioidea stammenden Bälkchen der Lamina cribrosa, so dass auch normaler Druck bei einfachem Glaucom deren Excavation herbeiführen kann. Die Drucksteigerung, die bei „einfachem Glaucom häufig vorkommt und dem entzündlichen Glaucom den Hauptcharakter verleiht", entsteht durch Verlangsamung der Lymphcirculation in Folge verminderter Contractilität der Chorioidea und spätere Vermehrung der Stauung durch Zusammenpressen der Wirbelvenenmündung, bei einfachem Glaucom betrifft die Atrophie vorzugsweise die inneren Schichten der Chorioidea, wodurch die nervösen Elemente rasch leiden. Geht der Process auf die äusseren Schichten allmählich über, so entsteht Drucksteigerung. Bei entzündlichem Glaucom sind von vornherein die äusseren Schichten der Chorioidea ergriffen. Hier, wo Circulationsstörung und damit Drucksteigerung das Bild beherrschen, kann eine Iridectomie durch Herstellung guter Circulation den Anfall brechen und den Process aufhalten. Die Atrophie der Chorioidea erklärt Verf. mit einem trophischen Nerveneinflusse.

---

3) **Fall von theilweisem Irismangel beider Augen**, von Dr. Hirsch in Halberstadt.

---

4) **Ein Fall von Sarcom im atrophischen Auge**, von Dr. Bielsky (Univ.-Augenklinik in Moskau).

---

5) **Ueber echte Papillen in der normalen Conjunctiva**, von Dr. Nakagawa (Augen-Klinik d. Charité in Berlin).

Echte Papillen, d. h. wallartige Erhebungen der Schicht unter dem Epithel, die durch ungleiche Dicke der darüber liegenden Epithelschicht ausgeglichen werden, finden sich in der Conjunctiva palpebr. und der Uebergangsfalte niemals, selten sind sie an der inneren Lidkante anzutreffen, regelmässig fand sie Verf. in der Umgebung der Cornea bis etwa 2 mm weit in die Conj. bulbi herein.

---

6) **Zur Diagnose und Behandlung retrobulbärer Erkrankungen**, von Dr. Franke in Hamburg.

Verf. theilt zwei Fälle von doppelter Durchbohrung des Auges durch Eisensplitter und einige orbitale Geschwulstbildungen mit, bei denen Röntgenaufnahmen sich zur Bestimmung des Sitzes und der Diagnose an sich als sehr werthvoll erwiesen. Es schliessen sich Erörterungen über die Krönlein'sche Operation an.

---

7) **Suum cuique.** Eine Erklärung von Dr. E. Hegg, und

8) **Ueber Tiefenmessungen mit Hilfe des stereoskopischen Sehens.** Bemerkungen zu der Berichtigung Suum cuique des Herrn Dr. E. Hegg, von Dr. Czapski in Jena.

Priorität-Streitigkeiten. Spiro.

Vermischtes.

1) Am 22. Juli 1853 promovirte zu Halle mit der Dissertation „De ichthyosi intrauterina“ Richard Liebreich aus Königsberg in Ostpreussen. Von 1854—1861 war er Assistent A. v. Graefe's, und einer seiner Palladine in der klassischen Zeit. Seine grundlegenden Beiträge zur Ophthalmoskopie (im Arch. f. O., Bd. I bis VII), sein ophthalmoskopischer Atlas (1863, 3. Aufl. 1885) sind Jedermann bekannt. Nicht weniger als viermal hat Liebreich das Staats-Examen bestanden, 1853/4 zu Berlin, 1861 in Petersburg, 1862 in Paris, 1870 in London; und auch in Deutschland, Russland, Frankreich, England mit grösstem Erfolge prakticirt. Aber bereits im Alter von 50 Jahren, 1880, gab er die Hospital-Praxis zu London auf und kehrte nach Paris zurück, um, bei beschränkter Privat-Praxis, der Mal-Kunst und einigen mit ihr verbundenen wissenschaftlichen Fragen sein Leben zu widmen. Wünschen wir dem hochverdienten Fachgenossen, der das 73. Jahr bereits überschritten, einen heiteren und glücklichen Lebens-Abend!

2) Am 27. Juli 1853 promovirte zu München, mit einer Dissertation über die Exarticulation des Unterkiefers, August von Rothmund. Durch Studien unter A. v. Graefe, Arlt, Ed. v. Jäger gründlich vorgebildet, begann er schon 1854, erst 24 Jahre alt, seine Lehrthätigkeit in der Augenheilkunde zu München, woselbst er rasch zu den höchsten akademischen Ehren emporstieg, eine umfassende Lehrthätigkeit und Praxis ausübte, und mit ungewöhnlicher Rüstigkeit bis über das siebzigste Lebensjahr hinaus fortsetzte. Erst vor Kurzem ist er in den wohlverdienten Ruhestand getreten. Seine Arbeiten über Pupillen-Bildung und Star-Operation, über die Entstehung der Iris-Cysten sind jedem Fachgenossen geläufig. Ueber den Umfang seiner Thätigkeit geben die Mittheilungen aus der Königl. Univ.-Augenklinik (München 1882, 350 S.) Aufschluss. Hervorragende Vertreter der Augenheilkunde sind in seiner Schule herangebildet. Möge der würdige Nestor unsres Faches in Gesundheit und Frohsinn, zur Freude der Seinen und der Fachgenossen, noch lange seiner Musse sich erfreuen!

3) Arnold Knapp, der Sohn von Hermann Knapp, ist zum Professor (Lecturer) der Augenheilkunde an der Columbia-Universität zu New-York ernannt worden.

4) Der Herausgeber dieses Centralblattes ist am 23. Juni zum Correspondant Étranger der Académie de médecine zu Paris erwählt worden.

5) Eine geschichtliche Bemerkung.

Verlorene Liebesmühe ist es, aus den lateinisch gedruckten Werken der Araber über Heilkunde eine richtige Anschauung der arabischen Augenheilkunde zu gewinnen. Von den beiden lateinisch gedruckten Büchern der Araber über Augenheilkunde ist das von Ammār (Canamusali) eine elende Fälschung, das von Ali ben Isa (Jesu Hali) gänzlich unbrauchbar durch Tausende von Fehlern und Auslassungen. Eine richtige Anschauung von der wirklich hohen Kultur der Augenheilkunde bei den Arabern gewinnt man nur aus den Lehrbüchern der Augenheilkunde, welche von den arabischen Augenärzten [1] verfasst sind. Diese Literatur ist sehr reich. Natürlich besteht sie in arabischen Handschriften, die noch nicht herausgegeben sind. Ich habe dieselben aus Deutschland, Frankreich, Italien, Aegypten erhalten und mit Hilfe von Prof. Lippert übersetzt und erläutert. Der erste Band dieser Arbeit wird noch im laufenden Jahre gedruckt werden.

a. Die älteste arabische Augenheilkunde, die von Hunein (809—873 n. Chr.), gilt für verloren. Doch ist mir der Nachweis gelungen, dass wir ihre lateinische Uebersetzung in dem sogenannten liber de oculis Galeni, bezw. l. d. o. Constantini, besitzen.

†b. Die klassische Augenheilkunde der Araber ist die des Ali ben Isa aus Bagdad (um 1000 n. Chr.). Dieses umfangreiche Werk ist mit Benutzung von 5 Handschriften vollständig und einwandsfrei von uns übersetzt und erläutert. Wir müssen bis zum Beginn des 18. Jahrhunderts herabsteigen, um ein ebenso gutes Buch, oder ein besseres anzutreffen.

†c. Eines der geistreichsten Werke über Augenheilkunde ist das von Ammar aus Mosul (um 1020). Es enthält sehr interessante Star-Operations-Geschichten und eine Erörterung der Radical-Operation des Star.

d. Ibn Wafid (1068), aus Toledo.

e. Al Qaisi, aus Aegypten (1245), hat ein kurzes, aber klares Buch verfasst.

†f. Der Kafy von Khalifa Ibn Abil Mahassan, mit prachtvollen Abbildungen der Operations-Instrumente, die wir naturgetreu veröffentlichen werden.

†g. „Das Licht der Augen“ von Salahaddin aus Syrien (1296) mit einem Kapitel vom Sehen und einem vorzüglichen über Star, sowie gleichfalls mit Abbildungen von Instrumenten.

h. „Der Director“ von er-Rafiqi zu Cordoba (im 12. Jahrhundert)

i. u. k. Ziemlich spät sind die Schriften von el Akfani und von Šadili. Verloren scheinen vier, darunter das Werk von Ṯabit b. Qurra. H.

6) Ophthalmologische Gesellschaft zu Heidelberg 1903 am 14., 15. und 16. September. Vorträge: 1. Axenfeld-Freiburg i. Br.: Die Technik der optischen Iridectomie. 2. Bernheimer-Innsbruck: Ueber die Gehirnbahnen der Augenbewegungen. 3. Birch-Hirschfeld-Leipzig: Die Wirkung der ultravioletten Strahlen auf die Netzhaut des linsenhaltigen und linsenlosen Auges. 4. Cohn-Breslau: Ueber Einwärtsschielen. 5. Czermak-Prag: Ueber subconjunctivale Extraction (Extraction mit haftendem Bindehautlappen). 6. Goldzieher-Budapest: Beitrag zur Behandlung blennorrhoischer Hornhautgeschwüre. 7. v. Grósz-Budapest: Die Bekämpfung des Trachoms in Ungarn. 8. Grunert-Tübingen: Ueber Vergiftungen mit Paraphenyl-Endiamin. 9. Hamburger-Berlin: Zur Theorie des Aufrecht-

[1] † bezeichnet diejenigen, welche diesen Titel (Kaḥḥāl) geführt.

sehens. 10. Heine-Breslau: Ueber die Bedeutung der Längenwerthe für das Körperlichsehen. 11. Hertel-Jena: Experimentelles über ultraviolettes Licht. 12. Herzog-Berlin: Beitrag zur Physiologie der retinalen Bewegungsvorgänge. 13. v. Hippel-Heidelberg: Ueber eine sehr seltene Erkrankung der Netzhaut. 14. Jacoby-Bromberg: Ueber Stauungspapille bei Cysticercus cerebri. 15. Krückmann-Leipzig: Beitrag zur Kenntniss der Lues des Augenhintergrundes nebst Demonstrationen luetischer Behandlungs-Methoden. 16. v. Krüdener-Riga: Ueber Erkrankung der Thränendrüse. 17. Laqueur-Strassburg: Ueber hereditäre Augenkrankheiten. 18. Levinsohn-Berlin: Neue Untersuchungen über die Bahnen des Pupillenreflexes. 19. Müller-Wien: Die Aetiologie der Thränensack-Erkrankungen. 20. zur Nedden-Bonn: Ueber Pilzconcremente in den Thränencanälchen. 21. Peters-Rostock: Ueber traumatische Hornhaut-Erkrankungen mit specieller Berücksichtigung der Abhebung des Epithels. 22. Pfalz-Düsseldorf: Klinische Erfahrungen über Spasmus und Tonus des Accommodations-Apparates. 23. Raehlmann-Weimar: Ueber trachomatöse Conjunctival-Geschwüre, Epithel-Einsenkung und Cystenbildung bei Trachom. 24. Roemer-Würzburg: Aus dem Gebiet der sympathischen Ophthalmie. Experimentelle Untersuchungen über die Wirkung unsichtbarer Mikro-Organismen im Auge. — Immunitätsvorgänge im lebenden Auge: a) Kurzer Bericht über den Stand der Serumtherapie des Ulcus serpens. b) Zur Physiologie der Hornhaut-Ernährung. c) Eine neue Therapie bei Haemophthalmus. 25. Schieck-Göttingen: Zur Genese der sogenannten Drusen der Glaslamelle. 26. Schlösser-München: Heilung peripherer Reizzustände sensibler und motorischer Nerven. 27. Uhthoff-Breslau: Zur Wiederanlegung der Netzhaut-Ablösung. 28. Wagenmann-Jena: Zur Kenntniss der Scleritis posterior. 29. Wintersteiner-Wien: Ueber spontane Iridodialyse. Wolff-Berlin: Thema vorbehalten.

Jena, Juli 1903. Prof. A. Wagenmann,
Schriftführer der Ophthalm. Gesellschaft.

Bibliographie.

1) Behandlungsmethoden, welche in der K. K. Universitäts-Augenklinik des Prof. Dr. Wicherkiewicz in Krakau im Gebrauch sind von Dr. Casimir Vincenz Majewski. (Aerztliche Central-Zeitung. 1903. Nr. 7.) Bei Blennorrhoea neonatorum täglich Abreiben mit einem mit 5—10%iger Protargollösung getränkten Wattebausch, häufiges Ausspülen des Conjunctivalsackes mit einer 1%igen Protargollösung.

2) Ueber die Prophylaxis der Augenblennorrhoe bei Neugeborenen durch Protargol von Dr. Josef Veverka. (Aus der geburtshilflichen Klinik des Herrn Prof. Dr. Rubeska in Prag. Heilkunde. 1903. Nr. 1.) Der Procentsatz der Inficirten wurde von 2% auf 0% bei 1100 Neugeborenen reducirt. Die Reaktion der Conjunctiva ist gering nach Protargol-Einträuflungen, die ohne technische Schwierigkeiten einigemal täglich wiederholt werden können.

3) Protargol von Dr. Harold Grimsdale in London. (The medical Times and Hospital Gazette. 1902. Juli.) Bei Blennorrhoea neonatorum zieht Verf. 10—20% Protargol-Lösungen dem Arg. nitric. vor, bei Trachom bediente er sich mit Erfolg einer 20% Lösung von Protargol.

4) Augen-Entzündung der Neugeborenen von Dr. Leslie Buchanan in Glasgow. (The Scotch Medic. and Surgic. Journal. Nr. 5. November. 1902.) Bei Blennorrhoea neonatorum 1—2 mal tägliche Einträuflungen von 10—20 % Protargollösung, nachher Aufstreichen von gelber Quecksilberoxydsalbe.

5) Bisherige Erfahrungen über Trachombehandlung mit Cuprum citricum nebst einigen Bemerkungen über Itrol Credé von Dr. F. Ritter v. Arlt, Graz. (Wiener klin. Wochenschrift. 1902. Nr. 18.) Je nach dem Zustand der Bindehaut bringt Verf. Cuprum citricum in 5 oder 10 % Salbe mittelst Glasstäbchens in den Bindehautsack. In den Fällen, wo Cuprum citricum nicht vertragen wird, streut Verf. 1—2 mal täglich Itrol auf die umgestülpten Lider.

6) Das Yohimbin (Spiegel) als lokales Anaestheticum, besonders in der Behandlung der Ohren- und Nasenerkrankungen von Dr. Haike. (Therapie der Gegenwart. 1903. Heft 5. S. 223.) Eine 1 % Lösung in einigen Tropfen auf die Conjunctiva gebracht, führt zur völligen Anaesthesie. Im Ohr wirkt, nach den Erfahrungen des Verf.'s, das Johimbin am besten in 1,5 %iger Lösung in 30 %igem Alkohol, in der Nase ist die 2 %ige wässrige Lösung am wirksamsten. Vom Cocain unterscheidet es sich vorteilhaft dadurch, dass es einmal keine giftigen Nebenerscheinungen und zweitens keine Anämie der Schleimhäute hervorbringt, die oft durchaus unerwünscht ist. Wünschen wir eine Anämie, so können wir zu dem Johimbin Nebennieren-Extract hinzufügen.

7) Ueber die therapeutischen Indicationen des Scopolaminum hydrobromicum. (Zugleich ein Beitrag zur Schneiderlin-Korff-schen Narkose.) Von Dr. Martin Kochmann, Jena. (Therapie der Gegenwart. 1903 Heft 5. S. 202.) Die Anwendung des Scopolamins in der Psychiatrie und in der Neuropathologie ist nicht mehr so häufig, wie früher, da man wirksamere therapeutische Wege gefunden hat. In der Augenheilkunde wird es noch als der beste Ersatz für das Atropin angesehen in allen den Fällen, in welchen Atropin nicht vertragen wird oder in welchen bei Anwendung von Atropin ein Secundärglaucom zu befürchten ist. Was die Schneiderlin-Korff'sche Narcose betrifft, die das Scopolamin mit dem Morphin als Narcoticum combiniert, so darf sie nur bei Personen in gutem Ernährungszustand, mit gesundem Herzen und gesunden Respirationsorganen angewandt werden, die weder hysterische noch neurasthenische Symptome zeigen.

8) Vergleichende Untersuchung der Oel- und Wassertropfen von Chorezew. Ophthalmolog. Gesellschaft in St. Petersburg. (Nach einem Referat in der med. Woche. 1903. Nr. 6.) Auf Grund seiner Untersuchungen gelangt Verf. im Gegensatz zu Panas und Scrini zu dem Schluss, dass das Oel als Constituens für Augentropfen das Wasser nicht zu ersetzen vermag, und dass Oeltropfen, denen viele Mängel anhaften, sich in der Praxis Eingang nicht verschaffen werden.

9) Zur Geschichte der Lidschlussreaktion der Pupille, von Meyerhof in Breslau. (Berl. klin. Wochenschrift. 1902. Nr. 5. Nach einem Referat aus dem neurolog. Centralbl. 1903. Nr. 6.) Der ganze Prioritätsstreit über die Lidschlussreaktion der Pupille ist hinfällig, da das sogenannte Westphal-Piltz'sche Phänomen bereits von A. von Gräfe genau beschrieben und sogar therapeutisch verwendet worden ist. Vielleicht ist es sogar schon vor Gräfe bekannt gewesen. Gräfe fasste das Phänomen als

Mitbewegung des Sphincter pupillae mit dem M. orbicularis oculi auf, eine Deutung, die auch jetzt noch zu Recht besteht.

10) Ueber Contractur des Sphincter iridis lichtstarrer Pupillen bei Accommodation- und Convergenzreaction von Dr. Max Rothmann, Berlin. (Neurolog. Centralbl. 1903. Nr. 6. S. 242.) Bei einem $12\frac{1}{2}$jährigen, körperlich und geistig normal entwickeltem Mädchen, das zeitweise an Migräne-Anfällen litt, entwickelte sich ganz plötzlich eine isolirte Lähmung der rechten Sphincter iridis mit Erweiterung der Pupille ad maximum. Verf. nimmt als Aetiologie eine kleine umschriebene Blutung in das Gebiet des rechten Sphincter-Kernes an, die während eines Migräneanfalles aufgetreten ist. 5 Monate nach dem Auftreten der Lähmung stellte sich die Verengerung der Pupille auf Accommodation und Convergenz wieder ein. Ein Jahr nach Auftreten der Sphincterlähmung konnte das von Saenger als myotonische Pupillenbewegung beschriebene Phänomen beobachtet werden. Verf. ist der Ansicht, dass die Pupillenträgheit und die Contractur der Sphincter iridis bei Accommodation und Convergenz, wie sie bei lichtstarren Pupillen beobachtet werden, auf einer peripheren Veränderung der Sphincter iridis selbst beruhen.

11) Ueber die Häufigkeit und klinische Bedeutung der Pupillendifferenz nebst einigen speciellen Bemerkungen über die sogenannte „springende Mydriasis", von Dr. Ossian Schauman in Helsingfors. (Zeitschrift f. klin. Medicin. XLIX.) Nach den Untersuchungen des Verf. ist die Pupillendifferenz eine ungemein gewöhnliche Erscheinung bei inneren Leiden, und zwar findet sie sich ebenso häufig bei Männern wie bei Frauen. In den Fällen, in denen sich die Pupillen-Ungleichheit nicht direct auf ein organisches Leiden im Nervensystem oder anderswo zurückführen lässt, muss sie als der Ausdruck einer constitutionellen Anomalie angesehen werden. Nach ausführlicher Mittheilung von 11 Krankengeschichten, tritt Verf. für die Ansicht ein, dass die „springende Mydriasis" an sich keine besonders ernsthaften Befürchtungen erwecken darf. Wenn auch die Bedeutung der Pupillenungleichheit für die specielle Diagnostik sehr geringfügig ist, entbehrt sie doch nicht einer gewissen pathologischen Bedeutung. Eine „physiologische Pupillendifferenz" will Verf. nicht anerkennen.

12) Ueber neurotonische Pupillenreaction, von Dr. Joh. Piltz in Warschau. (Neurol. Centralbl. 1903. Nr. 6. S. 253.) Auf Grund eigener Erfahrung ist Verf. zu der Ueberzeugung gelangt, dass die Verlangsamung der Lichtreaction der Pupillen gerade in den Anfangsstadien bei der progressiven Paralyse und bei der Tabes dorsalis eine nicht seltene Erscheinung ist. Was die Beeinträchtigung der Pupillenreaction anbetrifft, so kann man 1) träge Lichtreaction, 2) Steigerung der Pupillenreaction und eine dritte Art unterscheiden, bei welcher die Pupille eine gewisse Zeit verengt bleibt, um sich erst dann ganz langsam wieder zu erweitern. Während Saenger dieses Phänomen auf krankhafte Veränderungen im Irisgewebe zurückführt und es mit dem Namen „myotonische" Bewegungsform belegt wissen will, hält Verf. diese Erklärung nicht für alle Fälle zutreffend, indem er alle Abweichungen der Licht-, Convergenz-, Accommodations- und Orbicularis-Reaction der Iris, gewissen Störungen des Centralnervensystems und der peripheren Nerven zuschreibt. In den Fällen, in denen eine krankhafte Veränderung im Irisgewebe nicht nachgewiesen werden kann, schlägt Verf. den Ausdruck „neurotonische Pupillenreaction" vor.

13) Die Miliartuberculose der Chorioidea als Symptom der acuten allgemeinen Miliartuberculose, von Dr. Eberhard Margulies in Kolberg. (Zeitschrift f. klin. Medicin. XLVIII. Heft 3 u. 4.) Bei einem 11jähr. Knaben wurden ophthalmoskopisch um die Papille und Macula lutea herum spärliche und in der Peripherie zahlreiche nicht prominente Chorioidealtuberkel beobachtet. Die Section ergab, dass die Tuberkel durchweg einer Prominenz nach der Retina hin entbehrten und sich, sobald sie eine gewisse Grösse erlangt hatten, einzig und allein nach der Sklera hin vorwölbten.

14) Myelitis und Sehnervenentzündung, von M. Bielschowsky. Berlin 1901, Karger (nach einem Referat in „Fortschritte der Medicin". 1903. Nr. 9). Nach eingehender Schilderung von vier Eigenbeobachtungen betont Verf., dass die Fettkörnchenzellen Abkömmlinge fixer Gewebszellen und zwar der Neuroglia- und Bindegewebszellen der Gefässwände seien. Ein örtlicher Zusammenhang zwischen den Veränderungen des Rückenmarks und denjenigen der Sehnerven besteht nicht. Der histo-pathologische Process selbst ist im N. opticus demjenigen im Rückenmark analog. Zum Schluss bespricht Verf. die Beziehung der Myelitis zur multiplen Sklerose und die Aetiologie der disseminirten und diffusen Myelitis.

15) Ptosis-Operation, von Dr. E. Motais. (Communication à l'Académie de Médecine; séance du 24. März 1903.) Verf. setzt im ersten Theile seiner Arbeit die anatomischen und physiologischen Verhältnisse auseinander, die ihn auf den Gedanken, die Ptosis-Operation auszuführen, gebracht haben. Der zweite Theil beschäftigt sich ganz eingehend mit der Technik der Operation selbst und ist mit zahlreichen anschaulichen Abbildungen versehen.

16) Akromegalie, von R. Cross. (Brain. 1902, nach einem Referat im Neurolog. Centralbl. 1903. Nr. 7.) Bei einem typischen Fall von Akromegalie bestand links fast volle Blindheit, rechts temporale Hemianopsie. Durch Behandlung mit Thyreoidea- und Hypophysis-Tabletten besserte sich das Sehvermögen so, dass nur noch die beiden rechten Gesichtsfeldhälften peripher etwas eingeengt waren; Hände und Füsse wurden kleiner, Allgemeinbefinden besser. Bemerkenswerth ist auch, dass nicht wie gewöhnlich bitemporale Hemianopsie, sondern rechtsseitige homonyme Hemianopsie bestand. Es war also nicht das Chiasma, sondern der linke Tractus opticus und der linke N. opticus geschädigt.

17) Monochromatopsie und Farbenblindheit, von Dr. W. Alter. (Neurolog. Centralbl. 1903. Nr. 7. S. 290.) Bei einem Paralytiker, der sehr wahrscheinlich hemiachromatisch ist, tritt wiederholt schubartig eine ausgesprochene Monochromatopsie, jedes Mal auf Grün, ein. Dreimal verschwindet die Erscheinung allmählich, zweimal folgt ihr eine totale Achromatopsie. Verf. erklärt das Phänomen mit Hilfe von einer von Dr. v. Kunowski aufgestellten Farbentheorie. Fritz Mendel.

18) Mein Optometer (Visimeter), ein neuer Apparat zur Prüfung der Centralsehschärfe in die Ferne und frühere Verbesserungsvorschläge auf diesem Gebiete, von Dr. U. Mayeda in Nagoya (Japan). (Medicinische Woche. 1903. Nr. 2.) In einem Kästchen von ungefähr Cigarrenkistchengrösse, dessen Vorderwand ein handtellergrosses rundes Loch hat, ist ein sehr langer Papierstreifen über zwei Walzen gewickelt. Er ist mit Sehproben bedruckt (ursprünglich Snellen'schen, jetzt Landolt'schen Haken). Von den beiden Walzen führen zwei Schnüre nach oben, an der Decke entlang und in 5 cm Abstand wieder nach unten. Durch Zug an

einer der Schnüre werden die Walzen in Umdrehung gesetzt, die Papierrolle wickelt sich von der einen ab und auf die andere auf, wobei im Fenster nacheinander die Sehproben erscheinen. Diese Vorrichtung soll folgende Vorzüge besitzen. Sie macht das Hin- und Hergehen des Arztes überflüssig. Der Patient kennt nicht die Reihenfolge der Zeichen, von denen er immer nur eines sieht, daher die Simulation erschwert. Die Tabelle ist viel reichhaltiger, d. h. umfasst mehr Zwischenstufen als die gewöhnlich üblichen Tafeln. Die Benutzung der Landolt'schen Zeichen (bekanntlich an einer Stelle unterbrochene Kreise) gestattet die Untersuchung von Kindern und Analphabeten besser als Buchstaben oder Snellen-Haken. Die Tabelle bleibt, weil im Kasten befindlich, sauber. — Ausserdem empfiehlt Verf. zum Ersatz der Prüfung durch Fingerzählenlassen eine runde Pappscheibe, die das Landoltzeichen Nr. 60 trägt. Man hält diese statt der Finger dem Patienten vor und dreht dabei beliebig die Scheibe um ihren Mittelpunkt, während Patient die Richtung des Zeichens anzugeben hat. — Beide Hilfsmittel stellen offenbar Verbesserungen der bisher üblichen Buchstabentafeln dar. Das „Optometer" ist bei Holzhauer in Marburg für 24 Mk. käuflich.

19) Ueber den Einfluss der Adaptation auf die Erscheinung des Flimmerns von M. Schaternikoff. (Zeitschrift f. Psych. und Phys. der Sinnesorgane. XXIX. S. 254.) Reizung des Sehorgans mit intermittirendem Licht erzeugt das sog. Flimmern. Steigt die Frequenz der Unterbrechungen, so hört dieses auf und macht einer stetigen Empfindung Platz. Der Grenzwert heisse (nach Sch.) die Verschmelzungsfrequenz. Diese ist bekanntlich abhängig von der Intensität des einwirkenden Lichtes; und zwar liegt sie um so höher, je heller dieses ist. Verf. prüfte, ob die Adaptation, die ja eine scheinbare Helligkeitsvermehrung bewirkt, nicht auch auf die Verschmelzungsfrequenz von Einfluss wäre. Er arbeitete mit homogenem Licht von drei verschiedenen Wellenlängen (Li-Roth, Na-Gelb, Grün = 510,5 $\mu\mu$) und einer elektrisch betriebenen Sectorenscheibe, die den Wechsel von gleichlangen Hell- und Dunkelphasen bewirkte. Seine Resultate waren sehr verschieden je nach der benutzten Helligkeit. Wählte er diese sehr gering, so dass die Farbenschwelle gar nicht oder nur eben erreicht wurde, so war bei Wiederholung der Einstellung von 5 zu 5 Minuten mit der allmählich eintretenden Dunkel-Adaptation ein deutliches Ansteigen der Verschmelzungsfrequenz zu constatiren. Hier kam offenbar — im Sinne der v. Kries'schen Sehtheorie — nur der Stäbchenapparat in Funktion; seine Empfindlichkeit steigt wesentlich durch Adaptation und erfordert daher immer höhere Intermittirungsfrequenz zur Verschmelzung; gerade entgegengesetzt, wenn mit höheren Lichtstärken gearbeitet wird. Hier nimmt die anfänglich ziemlich hohe Verschmelzungsfrequenz bei eintretender Adaptation allmählich ab. Ursache: hier ist der Zapfen- oder Hellapparat mit im Spiele und überwiegt mit seiner starken Empfindlichkeit im Anfang die trägeren Stäbchen wesentlich. Allmählich — bei Adaptation — kommt immer mehr der letztere Apparat zur Geltung mit seiner viel grösseren Trägheit und infolgedessen auch niedrigen Verschmelzungsfrequenz. Durch diese Deutung wird die Beobachtung zu einer Stütze der v. Kries'schen Anschauungen. Crzellitzer.

Um Einsendung von Separatabdrücken wird gebeten (Berlin NW. 26 Schiffbauerdamm).

Verlag von Veit & Comp. in Leipzig. — Druck von Metzger & Wittig in Leipzig.

Centralblatt
für praktische
AUGENHEILKUNDE.

Herausgegeben von

Prof. Dr. J. Hirschberg, Geh. Med.-Rath, in Berlin.

Unter ständiger Mitwirkung der Herren Dr. Ancke in München, Dr. Berger in Paris, Prof. Dr. Birnbacher in Graz, Dr. Brailey in London, Prof. Dr. H. Cohn in Breslau, Doc. Dr. Cl. du Bois-Reymond in Berlin, Dr. Crzellitzer in Berlin, Doc. Dr. E. Emmert in Bern, Prof. Dr. C. Gallenga in Parma, Dr. Ginsberg in Berlin, Prof. Dr. Goldzieher in Budapest, Dr. Gordon Norrie in Kopenhagen, Dr. Hamburger in Berlin, Prof. Dr. Horstmann in Berlin, Dr. Issigonis in Smyrna, Prof. H. Knapp in New York, Prof. Dr. Krückow in Moskau, Dr. Loeser in Berlin, Prof. Dr. Magnus in Breslau, Major F. P. Maynard, I. M. S. Calcutta, Dr. F. Mendel in Berlin, Dr. Moll in Berlin, Prof. Dr. J. Munk in Berlin, Dr. Neuburger in Nürnberg, Dr. Pergens in Brüssel, Prof. Dr. Peschel in Frankfurt a. M., Dr. Purtscher in Klagenfurt, Dr. M. Reich in Petersburg, Med.-Rath Dr. Scheer in Oldenburg, Prof. Dr. Schenkl in Prag, Prof. Dr. Schwarz in Leipzig, Dr. Spiro in Berlin, Dr. Stiel in Köln.

Monatlich ein Heft. Preis des Jahrganges 12 Mark. Zu beziehen durch alle Buchhandlungen des In- und Auslandes und die Postanstalten des Deutschen Reiches.

August. Siebenundzwanzigster Jahrgang. 1903.

Inhalt: **Original-Mittheilungen.** I. Zur Lehre vom Kryptophthalmus congenitus. Von Prof. Dr. **W. Goldzieher** in Budapest. — II. Wie ist das gegenwärtige System staatlicher Trachom-Bekämpfung in Preussen zu beurtheilen? Von Prof. Dr. **Hoppe.**

Neue Bücher.

Referate, Uebersetzungen, Auszüge. 1) Ueber Aphasie und andre Sprachstörungen, von Prof. Dr. H. Charlton Bastian, übersetzt von Dr. M. Urstein. — 2) Die Untersuchungs-Methoden, von Dr. Ed. Landolt in Paris.

Journal-Uebersicht. I. A. v. Graefe's Archiv für Ophthalmologie. LV. 3. — II. Deutschmann's Beiträge zur Augenheilkunde. 1903. Heft LV. — III. British Medical Journal. 1903. Nr. 2203. — IV. Ophthalmological society of the united Kingdom. 1903. Nr. 2204—2209. — V. Journal of eye, ear and throat diseases. 1903. Januar—April. — VI. The Ophthalmic Review. 1903. April—Mai. — VII. The Ophthalmic Record. 1903. Februar—April. — VIII. The American journal of ophthalmology. 1903. Februar—April.

Vermischtes.

Bibliographie. Nr. 1—13.

I. Mittheilungen aus der Augenabtheilung des St. Rochusspitales.

Von Prof. Dr. **W. Goldzieher** in Budapest.

II. Zur Lehre vom Kryptophthalmus congenitus.

Der angeborene Kryptophthalmus gehört zu den allerseltensten Missbildungen des Sehorganes. Der Fall, den ich beschreiben werde, ist der einzige, den ich innerhalb dreier Decennien meiner Berufsthätigkeit zu sehen



Gelegenheit hatte. In der Literatur, die L. Golowin neuerlich mit Fleiss und anerkennenswerther Gründlichkeit zusammengestellt hat[1], sind im Ganzen 13 Fälle erwähnt, von denen 3 an Thieren zur Beobachtung gekommen sind (Kaninchen, Fasan, Taube). Uebrigens macht der vorliegende Fall nicht den Anspruch darauf, als Nr. 14 der bisherigen Zusammenstellung angereiht zu werden, da er in der Golowin'schen Tabelle bereits als Nr. 9 figurirt. Er wurde nämlich bereits 1895 im XVIII. Bande des Archivs für Kinderheilkunde von S. Kármán sehr kurz mitgetheilt, und die Beschreibung bezieht sich auf die Zeit, als das Individuum 6 Wochen alt war. Dass ich ihn neuerdings beschreibe, hat hauptsächlich darin seinen Grund, dass ich eine Erscheinung an ihm feststellen konnte, die bisher noch nirgends in der Literatur erwähnt wurde. Auch glaube ich, in Betreff der Pathogenese des Kryptophthalmus die von den neuesten Autoren (Bach, Golowin) vertretene Theorie des entzündlichen Ursprungs durch den Hinweis auf ein bisher noch nicht genügend betontes entwicklungsgeschichtliches Moment stützen zu können.

Es handelt sich um ein 10jähriges, sonst gesundes Mädchen, das mir als dem Untersuchungsarzte des kgl. ung. Landes-Blindeninstitutes zugeführt wurde. Aus den vorliegenden Daten ersehe ich, dass die Eltern beide gesund sind, und dass ein älteres Schwesterchen bereits im Alter von 2 Monaten an einer inneren Krankheit gestorben sein soll. Auch dieses Kind soll mit einer nicht bedeutenden Bildungsanomalie des Lides behaftet gewesen sein, die aber jetzt nicht mehr genau festzustellen ist. Wie Kármán in der oben citirten Publication anführt, wurde das Kind im Alter von 6 Wochen ins Stefanie-Spital gebracht, wo auf dem linken Auge ein operativer Versuch zur Bildung einer Lidspalte gemacht wurde, der aber nicht weiter als bis zum Hautschnitt gedieh und dann als aussichtslos aufgegeben wurde. Die Spur dieser Operation ist noch jetzt als feine Hautnarbe zu sehen. Das Kind ist übrigens gut, sowohl körperlich als geistig entwickelt und nimmt mit ihren Altersgenossinnen an dem Unterricht der Blindenschule Theil. Sie bietet das Bild des typischen beiderseitigen Kryptophthalmus dar, auf welches die Beschreibung Manz[2] vollkommen anwendbar ist. Es geht nämlich die Haut ohne alle Unterbrechung von der Stirne auf die Wangen über und ohne dass eine Andeutung von Augenbrauen vorhanden wäre, dagegen ist ein Büschel von schlichten Haaren zu sehen, der beiderseits vom äusseren Orbitalrande zur Schläfengegend zieht und dort mit der Kopfbehaarung verschmilzt. Unter der von der Stirne zur Wange sich spannenden Hautbrücke ist je eine bewegliche, etwa kirschengrosse Kugel zu fühlen, offenbar das in der Tiefe liegende Rudiment des Augapfels; neben dem äusseren Ende des unteren Orbitalrandes ist

[1] L. Golowin, Beitr. z. Anat. u. Path. des Kryptophthalmus cong. Zeitschr. f. Augenh, VIII, Ergänzungsheft, 1902.

[2] Graefe-Saemisch, I. Aufl. Lehre von den Missbildungen. Bd. II, 2. Theil, S. 103.

beiderseits unter der Haut ein weicher, mit den Augäpfeln jedoch nicht zusammenhängender Höcker vorhanden, über dessen Natur nichts Sicheres ausgesagt werden kann, möglich, dass es sich um eine Cyste, oder aber um eine einfache Fettanhäufung handelt. Der Schädel des Kindes ist normal, wenigstens konnten gröbere Abweichungen nicht festgestellt werden. Dagegen ist die Nase unförmlich (etwa so, wie eine durch Plastik hergestellte), das knöcherne Gerüst ist jedoch normal, aber die Nasenhöhlen sind ungewöhnlich eng. Trotzdem konnte die genaue rhinologische Untersuchung, die Prof. Onodi vornahm, nichts Abnormes erkennen. Die Unförmlichkeit der Nase mag wohl zum Theil davon bedingt sein, dass die Bewegungen der Lider seit jeher vollkommen gefehlt haben, die bei der Formirung der Physiognomie eine wesentliche Rolle spielen und in Folge dessen auf die Gestaltung des häutigen Theils der Nase einen Einfluss ausüben müssen. Die Anlage muss aber mit auf die Welt gebracht sein, denn wie Kármán erwähnt, war beim 6 wöchentlichen Säugling die „Nasenspitze etwas flach, mit einem Grübchen versehen, Nase etwas breiter, mit schief aufsteigenden Nasenlöchern.“ Auffallend eng sind auch die äusseren Gehörgänge. Das Gehörorgan selbst und die Function sind normal. — Ob die in der Tiefe verborgenen Augäpfelrudimente noch eine Spur Lichtempfindung besitzen, kann nicht mit Sicherheit entschieden werden. Die Angaben des Kindes sind mehr als zweifelhaft, doch wird manchmal, wenn man auf die bedeckende Haut einen starken Lichtkegel wirft, ein Zucken bemerkt. Dagegen ist an dem Individuum eine Erscheinung vorhanden, die in der Pathologie des Kryptophthalmus noch unbekannt ist: das Kind kann nämlich weinen. Ich wurde darauf schon von dem Wartepersonal aufmerksam gemacht, ohne dass es mir gelang, es verificiren zu können, bis ich die Chance hatte, die Erscheinung nicht allein selbst zu sehen, sondern sie auch einem grossen Auditorium demonstriren zu können. Als nämlich das Kind von mir in der Kgl. Gesellschaft der Aerzte vorgestellt wurde, löste die damit verbundene Gemüthsaufregung endlich das Weinen aus, das so erfolgte, wie es mir von den Wärterinnen geschildert worden war. Es wölbt sich allmählich die bedeckende Hautbrücke vor, bis dann Flüssigkeit aus der Nase abfliesst, worauf die Haut, wenn das Kind sich beruhigt hat, auf ihren früheren Stand zurückgeht. Es ist dadurch bewiesen, dass nicht nur die Thränendrüsen vorhanden sind, und auf Gemüthserregungen functioniren, sondern dass auch der Thränennasengang eine subcutane Mündung haben muss, durch welche die Thränenflüssigkeit prompt abfliesst.

Unser Fall gehört somit in die Kategorie des typischen Kryptophthalmus, als dessen Paradigma der erste von Zehender und Manz beschriebene gilt, wo weder Lidspalten, noch Lider und Augenbrauen vorhanden sind. Ich halte es, unter Hinweis auf die erschöpfende Arbeit von Golowin (l. c.) nicht für nöthig, in die vergleichende Analyse der bisher bekannten

10 Fälle von menschlichem Kryptophthalmus einzugehen. Ich will nur kurz die Resultate der pathologisch-anatomischen Untersuchung erwähnen. die wir der sorgfältigen Arbeit dieses Forschers verdanken. Aus dieser geht als meiner Meinung nach wichtigstes Resultat hervor, dass die spezifischen Gebilde des Lides, und zwar der Tarsus, die MEIBOM'schen Drüsen und der Cilienboden vollkommen fehlen, und dsss ebenso der Hebemuskel des Lides fehlt. Dagegen war der Schliessmuskel vorhanden. Was den Conjunctivalsack betrifft, so war in GOLOWIN's Fällen keine Spur davon vorhanden, sondern die Rudimente des Bulbus durch Narbengewebe mit der Hautbrücke verklebt. Das vollkommene Fehlen des Conjunctivalsackes ist übrigens nicht in allen Fällen mit solcher Bestimmtheit constatirt worden, da bei einigen (FUCHS, OTTO, BLESSIG) eine Andeutung eines solchen gefunden oder supponirt wurde. Auch für meinen Fall könnte ich mich, so lange die pathologisch-anatomische Untersuchung mich nicht vom Gegentheil überzeugen würde, nicht entschliessen, den gänzlichen Mangel der Conjunctiva anzunehmen. Wo ein — sit venia verbo — geregeltes Weinen vorhanden ist, da ist es eher plausibel ein unter der Hautbedeckung ziehendes, mit einer Art Schleimhaut bedecktes Rudiment eines Schlauches vorauszusetzen, als anzunehmen, dass die Thränen durch die Maschen des subcutanen Bindegewebes gewissermaassen auf gut Glück hindurchsickern, wo sie doch endlich prompt durch den Thränennasen-Kanal abfliessen. Es muss jedoch erwähnt werden, dass bei dem von KÁRMÁN referirten Operationsversuche nach Beendigung des Hautschnittes keine Spur einer Conjunctiva oder Cornea gesehen worden war, sondern die Haut mit dem Augapfelrudiment durch Bindegewebe verwachsen war. Ob die klare Flüssigkeit, die bei dieser Gelegenheit ausspritzte, Kammerwasser oder möglicher Weise eine Thränencyste war, muss dahin gestellt bleiben.

Wir gelangen jetzt zur wichtigen Frage von der Pathogenese des Kryptophthalmus, die von den neueren Autoren zu Ungunsten der Theorie von der Hemmungsbildung beantwortet wird. Und thatsächlich kann man sich, wenn man GOLOWIN's Beschreibung liest, des Eindruckes nicht erwehren, dass bei der Entstehung der Missbildung in erster Reihe, und als entscheidender Factor, ein intrauteriner, von der Bulbusoberfläche (Cornea) ausgehender Verschwärungsprocess zu beschuldigen ist. Der Fall GOLOWIN unterscheidet sich nur wenig von einem nach Hornhautverschwärung zu Grunde gegangenen, in Folge von cyklitischen Prozessen phthisisch gewordenen Augapfel, in welchem es sogar an der in solchen Bulbis nicht gerade seltenen Knochenneubildung (in den uveïtischen Schwarten) nicht fehlte.

Ebenso ersehen wir aus der von obigem Autor zusammengestellten Literatur, dass am meisten typisch für Kryptophthalmus gefunden wurden: die Obliteration des Conjunctivalsackes, das Verwachsensein der Hornhaut mit den Lidern, Vernarbung der Hornhaut und postcyklitische Schrumpfung

des Augapfels. Die von mir eben erwähnte Annahme eines präformirten (mit Schleimhaut überzogenen) Hohlraumes, durch den die Thränen abfliessen, steht mit dem Wesentlichen der pathologisch-anatomischen Thatsache der Verödung des Conjunctivaltractes nicht in unlöslichem Widerspruche, da es sich in unsrem Falle nur um einen Spaltraum oder Kanal von geringem Caliber handeln kann, während der grösste Theil des Bindehauttractus verödet sein musste, — wofür auch der kurze Bericht über die im Jahre 1895 an dem Falle vorgenommene Operation (Versuch einer Lidplastik) spricht.

Es kann demnach keinem Zweifel unterliegen, dass die Veränderungen, wie sie im Bulbus und seiner Umgebung vorkommen, nur auf entzündlichem Wege zu Stande kommen konnten, und dass es keine Hemmungsbildung giebt, durch die wir uns den Schwund des Augapfels und die narbige Verlöthung der Rudimente mit der bedeckenden Haut verständlich machen könnten. Eine andre Frage ist nun die, wie aus einem derartigen die Oberfläche des Bulbus betreffenden Verschwärungsprocesse die Ablepharie, d. h. den vollständigen Mangel des Lides erklären können. Denn in den Fällen des typischen Kryptophthalmus handelt es sich, wohlgemerkt, nicht um eine Verwachsung der freien Lidränder, sondern um einen Ersatz der Lider durch eine indifferente, die Orbitalhöhle überspannende Hautbrücke. Dieses Factum muss erst vom Standpunkte der Entzündungstheorie aus genügend erklärt werden, ehe wir uns mit dieser zufrieden geben können und die Theorie einer Hemmungsbildung als abgethan erachten. Die Erklärung liegt meines Erachtens in folgender Erwägung:

Die Embryologie lehrt, dass die Bildung der Augenlider beim Menschen im 2. Monate beginnt. Schon im 3. Monat ist die Cornea von den Lidwülsten vollständig bedeckt. Die einander berührenden Ränder dieser Wülste verkleben mit einander, und diese Verklebung bleibt bis zum 7. Monate bestehen. Um diese Zeit ist die Bildung des Conjunctivaltractus bereits erfolgt, die Augenwimpern des Tarsus, und die Meibom'schen Drüsen sind jedoch erst in Ausbildung begriffen, die erst dann vollendet ist, wenn die Verklebung der Lidspalte sich gelöst hat. Schon die teleologische Betrachtung spricht dafür, dass die Bildung der spezifischen Lidorgane, des Tarsus und der Meybom'schen Drüsen mit der Bildung des Conjunctivaltractus gleichen Schritt halten muss, da diese Gebilde nur dann einen Sinn haben können, wenn eine Bindehaut existirt.

Nehmen wir nun an, dass um dieselbe Zeit, da der Bindehauttractus sich bildet, durch einen geschwürigen Prozess die Oberfläche des Augapfels zu Grunde geht, demnach ein grosser Substanzverlust entsteht, der zur Verklebung der Wundfläche und der sie bedeckenden Hautwülste führt, aus denen sich die Lider bilden wollen. In Folge dieser Verklebung muss die Bildung des Conjunctivaltractus unterbleiben, da eine untrennbare Narbenstrang-Verbindung zwischen Bulbus und Bedeckung zu Stande ge-

kommen ist. Mit dem Zugrundegehen der Conjunctiva ist auch das Schicksal der specifischen Lidorgane entschieden. Sie gelangen nicht zur Ausbildung, wie sie auch thatsächlich in allen bisher untersuchten Fällen von Kryptophthalmus gefehlt haben. Ohne Tarsus, MEIBOM'sche Drüsen und Wimpern ist die Bedeckung des Bulbus ein Hautlappen, aber kein Lid. Es fehlt nun auch der embryologische Anlass zur Trennung der verklebten Lidspalte, der doch nur in der vollendeten Ausbildung der Lidrandgebilde zu suchen ist.

Durch diese Betrachtung ist nun nicht allein die Ablepharie, sondern die indifferente Structur der Hautbedeckung des Kryptophthalmus genügend erklärt.

II. Wie ist das gegenwärtige System staatlicher Trachom-Bekämpfung in Preussen zu beurtheilen?

Von Prof. Dr. Hoppe.

Ein Vorgehen der Staaten gegen das Trachom in grossem Stile findet zur Zeit nur in Ungarn und Preussen statt. Das hat seinen Grund nicht etwa in einer Verkennung der allen Kulturstaaten von dieser Seuche drohenden Gefahren, sondern in der ausserordentlichen Schwierigkeit der zu lösenden Aufgabe. Ende der 80er Jahre des vergangenen Jahrhunderts fand die gesetzliche Organisation der Trachom-Bekämpfung in Ungarn unter Leitung des jüngst verstorbenen, hochverdienten Professors N. FEUER ihren Abschluss. Sie stützt sich auf einen grossen behördlichen Apparat, eine den Zwecken angepasste Gesetzgebung und reichliche Mittel aus Staatsfonds. In Preussen setzten ähnliche Bestrebungen 1896 ein, mit erheblich bescheideneren Hilfsmitteln.

Das Ergebnis war ein System, welches im Wesentlichen die Verallgemeinerung der Maassnahmen darstellt, die vereinzelt bereits seit längerer Zeit geübt waren. Es zerfällt in einen prophylaktischen und einen therapeutischen Theil. Die Prophylaxis besteht hauptsächlich in einer möglichst genauen Ermittelung der Krankheitsverbreitung an der Hand allgemeiner Volksschul-Untersuchungen, Anordnung hygienischer Maassregeln in Schule und Haus und Belehrung der Bevölkerung. Die Therapie sucht sich aller ermittelten Trachom-Kranken soweit als möglich zu bemächtigen. Die leichtkranken Schulkinder werden mit wenig eingreifenden Medikamenten, meist durch die Hand der Lehrer, unter Anleitung und zeitweiliger Controle eines Arztes, behandelt. Schwerkranke Schüler werden nach Möglichkeit dem Hospital überwiesen. Militärpflichtige werden von der Behörde angehalten, den Nachweis ärztlicher Behandlung zu erbringen. Alle andren Trachom-Kranken werden eingeladen, sich in besonderen Untersuchungs-Terminen zu stellen und erhalten Medi-

kamente zur ambulanten Behandlung unentgeltlich dargeboten. Die allgemeine Einführung dieser Maassregeln in den schwerstverseuchten Ostprovinzen Preussens wurde eingeleitet durch Schaffung eines ausreichenden, in besonderen Trachom-Kursen geschulten ärztlichen Personals. Ein jeder dieser Aerzte erhält einen Arbeitsbezirk zugewiesen, unter Oberleitung des zuständigen Kreismedicinalbeamten. Die Volksvertretung bewilligt jährlich zur Trachombekämpfung 350000 Mark.

Welcher Erfolg bisher erzielt wurde, ist aus näheren amtlichen Veröffentlichungen nicht zu erfahren gewesen. Dass man damit noch zurückhält, ist zur Genüge erklärlich aus der zumal in Anbetracht der Kürze der Beobachtungszeit grossen Schwierigkeit, ein zuverlässiges Bild der Erfolge zu entwerfen. Prüfstein der Güte des befolgten Systems ist schliesslich allein der Erfolg, d. h. die Verminderung des Umfanges und der Schwere der Trachomseuche. Wer nun manchen der Trachom-Bekämpfung Preussens nahestehenden Laien und Aerzten[1] kritiklos glaubt, könnte meinen, alle bisher aufgewendete Mühe sei vergeblich gewesen und werde es auch künftig sein. Entspräche solch geringem Vertrauen das Maass von Energie und Gründlichkeit bei der Arbeit, so müsste man fürchten, es werde viel Scheinarbeit geleistet, welche nur Scheinerfolge zeitigen könne. Wie steht es nun mit der Berechtigung einer solchen abfälligen Beurtheilung? Bemängelt werden besonders 3 Punkte:

1. Unzureichende staatliche Geldaufwendungen.
2. Ungenügende Art der Krankenbehandlung; Laienhilfe.
3. Mangelhafte oder fehlende gesetzliche Grundlage für das Vorgehen des Staates.

ad 1. Im Verhältniss zu der feststehenden ungeheuren Verbreitung der Seuche muss die im Staatshaushalt ausgeworfene Summe allerdings geringfügig erscheinen. Man darf aber nicht glauben, dass diese Summe den ganzen Betriebsfond darstelle. Sie bedeutet nur eine Beihilfe des Staates zu den Gesammtunkosten, welche den Gemeinden, Kreisen und Provinzen zur Last liegen und jenen Betrag um ein Mehrfaches übertreffen dürften. Den Betheiligten wie auch ihrer Sache wäre allerdings zu wünschen, dass der Staat die Gesammtkosten auf seine stärkeren Schultern nähme. Anzuerkennen ist, dass die Staatsbeihilfen im Laufe der Jahre erheblich vermehrt wurden, und es dürfte die Volksvertretung zu noch grösseren Gaben sich verstehen, wenn ihr die Nothwendigkeit und die Möglichkeit einer erweiterten Seuchenbekämpfung dargethan wird.

ad 2. Die Nothwendigkeit der Ausdehnung ist unbestreitbar; ohne diese werden wir nur im Schneckentempo dem fernliegenden Ziele der Seuchen-Ausrottung uns nähern. Das jetzige Vorgehen erstreckt sich in der Hauptsache auf die Schulkinder und lässt alle andren Kranken so gut

[1] Vgl. Dr. Löschmann, Deutsche med. Wochenschrift 1901. Nr. 50 und 51.



wie unberührt. Hier liegt der ärgste Mangel. Die Ungeheilten jenseits des schulpflichtigen Alters bedeuten die Hauptquellen, aus denen der Ansteckungsstoff immer neu hervorgeht, um Geheilte, Genesende und Gesunde zu verseuchen. Man könnte im Hinblick hierauf beinahe von einer ärztlichen Sysiphus-Arbeit sprechen. Nur ein kleiner, obendrein nicht einmal der ansteckungsgefährlichste Theil der Kranken, wird während der Schuljahre der Behandlung entgegengeführt, die sehr oft vor der Ausheilung ihr Ende erfährt. Sobald wie möglich müssen die Kranken aller Altersklassen in die Behandlung einbezogen werden, und zwar muss der ganze verseuchte Familienverband (im Schoosse der Familie pflanzt sich das Trachom vorwiegend fort) Gegenstand der therapeutischen Fürsorge bleiben, bis auch das letzte trachomkranke Mitglied wenigstens in einen Zustand versetzt ist, der die Ansteckungsgefahr ausschliesst.

Je älter der Kranke und sein Leiden, um so schwerer pflegt seine Heilung zu sein, um so weniger ist mit dem Heilverfahren auszukommen, welches jetzt in den Schulen, grösstentheils durch die Hand der Lehrer, zur Ausführung gelangt. Es handelt sich um eine rein medicamentöse Therapie, deren unbestreitbare Erfolge gleichwohl nicht unterschätzt werden dürfen. Mehr und andres zu leisten ist bei ambulanter Behandlung auch dem tüchtigsten Arzt wegen der riesigen Krankenzahl und der weiten Entfernungen mit unsren gegenwärtigen Hilfsmitteln nicht möglich. Eine verschwindend geringe Zahl Erwachsener macht von den kostenlos dargebotenen Heilmitteln, deren Benutzung uncontrollirt bleibt und wenig Erfolg verheisst, Gebrauch. Ein jahrelanges Behandeln, welches nicht zur Heilung führt, muss schliesslich auch die Geduld des Gutwilligen erschöpfen.

Die schwereren Trachomfälle verlangen durchaus eine energischere Behandlungsweise, die aber nur durch den geschulten Arzt, unter seiner unmittelbaren und beständigen Aufsicht durchzuführen ist, wenn man nicht den Kranken einer Gefahr aussetzen und den Arzt mit einer untragbaren Verantwortung belasten will. Eine energische Trachom-Therapie ist in ländlichen Gegenden ohne einen wenn auch kurzen Aufenthalt im Hospital in der Regel unausführbar. Die im Seuchengebiet des preussischen Ostens vorhandenen Kranken-Anstalten reichen für ihre gewöhnliche Aufgabe allgemeiner Krankenbehandlung zur Noth hin, sind aber einer grossen Mehrleistung mit Rücksicht auf Bettenzahl, Pflegepersonal u. a. nicht gewachsen. Ein massenhafter Krankentransport nach fernliegenden Spezial-Krankenhäusern ist schon wegen der grossen Unkosten unausführbar. Die Vergrösserung der Universitäts-Augenklinik in Königsberg um 30 Betten ist zwar wertvoll, deckt aber nicht im Entferntesten das Bedürfniss. Die Erweiterung der am stärksten in Anspruch genommenen Krankenhäuser wird sich nicht vermeiden lassen, könnte aber durch billigere Barackenbauten meist ausreichend zu erzielen sein. Man sollte auch die Einrichtung von Krankenhäusern aufs Neue erwägen, die sich vorwiegend oder ausschliesslich der Trachombehand-

lung, ätiologischen Forschungen und wissenschaftlicher Prüfung neuer Behandlungsmethoden zu widmen hätten.

Die mit energischerer Trachombehandlung dieser Art verbundenen höheren Kosten würden sich reich lohnen. Ermunternd sei hingewiesen auf die Beobachtungen im Westen Preussens, wo ein altsässiges schweres und weitverbreitetes Trachom in der heimischen Bevölkerung neuerdings in zunehmender Schnelligkeit abnimmt, so dass die schweren Fälle und schweren Folgezustände geradezu Seltenheiten geworden sind. Dort besteht nur noch eine allerdings grosse Gefahr seitens der verseuchten Einwanderer. Nun kann man aber nicht behaupten, dass bei den Trachom-Kranken des Westens besserer Wohlstand und höhere Kultur zur Heilquelle geworden sei; auch nicht, dass in Rheinland-Westfalen in neuerer Zeit die Gesammtkultur einen Riesensprung vorwärts gethan habe. Eher wäre daran zu denken, dass, wie bei andren Infectionskrankheiten, auch bei Trachom eine Phase verminderter Bösartigkeit in die Erscheinung trete, an welche sich jederzeit eine gegentheilige Phase anschliessen könne. Die einfachste Erklärung liegt in der seit Einführung des Krankenversicherungsgesetzes in beispiellosem Umfange stattfindenden Krankenbehandlung. Man vergegenwärtige sich, dass in Rheinland-Westfalen auf 15 qkm ein Arzt, auf 347 qkm bereits ein Augenarzt kommt, dagegen vergleichsweise in einem schwerverseuchten Kreise Ostpreussens (Johannisburg 1897) auf 420 qkm überhaupt erst ein Arzt!

Ohne gerechte Würdigung der Sachlage wird die Mitwirkung von Laienkräften in der Krankenbehandlung bemängelt, vorausgesetzt, dass sie sich in den von den Behörden ihr gezogenen Grenzen hält. Was den Lehrern zugemuthet wird (die Mitarbeit der Diakonissen erregt weniger Missfallen), ist nichts andres und weniger als was man in aller Welt täglich etwa von einer Mutter bei Pflege ihres augenkranken Kindes unbedenklich verlangt. Die Gefahr zu schaden, ist in beiden Fällen gleich gering bei einem bescheidensten Maasse von Gewissenhaftigkeit. Ein ernsthafter Schaden ist denn auch bisher meines Wissens nicht bekannt geworden.

Ebenso ist unhaltbar die Behauptung, durch die unentgeltliche Laienbehandlung werde dem ohnehin nothleidenden Aerztestande eine Menge zahlungsfähiger Kranken entzogen. Die in Frage kommende Bevölkerung thut erfahrungsgemäss gegen dies Leiden freiwillig überhaupt nichts, geschweige, dass sie Geld aufwendet. Dass hier und da einmal ein persönliches ärztliches Interesse verletzt oder nicht im gewünschten Maasse berücksichtigt wurde, mag zugegeben werden, dürfte sich aber bei einem Werke von Art und Umfang des vorliegenden kaum vermeiden lassen. Die Summen, welche im Trachomkampfe aufgewendet werden, fliessen zu einem sehr grossen Theile der mitwirkenden Aerzteschaft zu und werden durchweg als willkommene Einnahme gewürdigt.

Uebertrieben ist auch die Furcht einer Vermehrung der Kurpfuscher

aus dem Kreise der behandelnden Lehrer, welche die Kranken an der Gesundheit, den Arzt an Vermögen mit Schaden bedrohe. Gegenüber diesen opferwilligen, sich täglich einer ihnen unsympathischen Arbeit unterziehenden Männern hat solche Besorgniss etwas ungerecht Kränkendes, und man sollte sich hüten, ihnen den guten Willen zu verderben. Auf die Hilfe dieser Männer kann bei Grösse des dem Gemeinwohl drohenden Schadens nicht verzichtet werden.

ad 3. Endlich wird gerügt, dass die gegenwärtige Art des Vorgehens des Staates mit ihrer Laienbehandlung, Anordnung von Untersuchungen Erwachsener, Ueberweisungen der Kinder ins Hospital gegen ihren und der Eltern Willen, u. a. m. rechtlichen Bedenken unterliege, sogar direkt ungesetzlich sei. Die letztinstanzliche Rechtsprechung hat der Kritik in der That Recht gegeben, und die Behörden haben ihre auf das Regulativ vom 8. August 1835 aufgebauten Maassregeln nicht mit der Entschiedenheit durchführen können, welche im Interesse der Sache durchaus geboten gewesen wäre. Wenn aber die Erfahrung lehrt, dass Maassregeln, wie die Anordnungen von Untersuchungen, auf unüberwindliche Schwierigkeiten stossen, mehr bei dem Unverstand der Bevölkerung als andren Hindernissen, dann ist an energischere Maassnahmen, welche eine zeitweise Trennung des Kranken von seiner Familie bedingen, heute nicht zu denken. Hier muss Wandel geschaffen werden und er wird wohl demnächst kommen durch das preussische Ausführungsgesetz zum Reichsseuchengesetz, dessen Verabschiedung in der abgelaufenen Landtagssession leider nicht möglich war. Weitgehende Beschränkung der persönlichen Freiheit, etwa Zwang zur Duldung eingreifender Operationen, werden allerdings nicht darin angestrebt, dürften sich aber auch entbehren lassen.

Sobald die nöthige gesetzliche Grundlage geschaffen ist, werden die Behörden wohl nicht zögern, den Kampf gegen das Trachom mit reicheren Mitteln nachdrücklicher fortzusetzen. Dass aber schon jetzt, Dank dem Eifer aller Betheiligten, Behörden, Aerzte und Laienhelfer, das Trachom an vielen Orten zurückgedämmt ist, wird bis in die jüngste Gegenwart von urtheilsfähigen, durchaus zuverlässigen Beobachtern berichtet. Wir dürfen vertrauen, dass wir mit dem eingeschlagenen System staatlicher Trachom-Bekämpfung in Preussen auf dem richtigen Wege sind, und dass ein energischerer Vormarsch nahe bevorsteht.

Unser Büchertisch.

Neue Bücher.

1. Lehrbuch der Anatomie des Menschen von Dr. A. Rauber, ord. ö. Prof. d. Anat. a. d. kaiserl. Universität Jurjeff (Dorpat). II. Band, 2. Abth. Nervenlehre, Sinnes-Organe und Leitungsbahnen. Mit 656 zum Theil farbigen Textabbildungen. Leipzig, Georg Thieme, 1903. (S. 284 bis 967.) Das Seh-Organ ist von S. 756—853 abgehandelt. Die Darstellung

beginnt mit einem Blick auf die Thierwelt, geht dann zur Schilderung des menschlichen Seh-Organs über. Die Darstellung des Seh-Organs ist sehr eingehend und durch Beschreibung sowohl wie durch Abbildung dem Verständniss näher gebracht.

2. Bilder für stereoskopische Uebungen, zum Gebrauch für Schielende, herausg. von Dr. med. C. Dahlfeld, Augenarzt in Riga. Stuttgart, Ferd. Enke, 1903. IV. Auflage. Wir verordnen diese Tafeln gern, weil sie zunächst solche Bilder enthalten, welche, bei correcter Wirkung, dem Begriffsvermögen der Kinder sich anpassen, und ferner solche, welche zur Einübung des wirklich stereoskopischen, körperlichen Sehens dienen.

3. Stereoskopischer medizinischer Atlas. Herausgeg. von Prof. Dr. A. Neisser in Breslau, 51. Lief. Ophthalmologie red. von Prof. Dr. W. Uhthoff in Breslau.

Blasige Narbe, Oculomotorius-Lähmung, Vertrocknung der Bindehaut, Gefäss-Erweiterung an der Bindehaut, Schrotschuss-Verletzung, pulsirender Exophthalmus, angeborene Mikrophthalmie; Lidblähung, Hasenauge, syphilit. Papel der Bindehaut, Angiosarcom des Oberlides.

4. *Εἰσήγησις περὶ τῶν διαταραχῶν καὶ ἀλλοιώσεων τῆς ὁράσεως κατὰ τὴν ἀρτηριοσκλήρυνσιν ὑπὸ Ἰ. ΜΠΙΣΤΗ. Ἐν Ἀθήναις,* 1903.

5. Encyclopädie der Augenheilkunde. Herausgegeben von Prof. Dr. O. Schwarz in Leipzig. 8. Lieferung. Leipzig, F. C. W. Vogel, 1903. Das nützliche Werk schreitet rüstig vorwärts und ist schon bis zu dem Stichwort Hirngeschwülste vorgerückt.

6. Hermann von Helmholtz von Leo Königsberger. Dritter Band. Mit vier Bildnissen und einem Brief-Facsimile. Braunschweig, Fr. Vieweg u. Sohn, 1903. So ist denn dies herrliche Werk fertig und steht, in Inhalt und Form gleich vollendet, den Fachgenossen zur Verfügung. Die vornehme Ausstattung entspricht dem Gegenstand. Lenbach's wunderbares Bildniss von Helmholtz bildet einen besonderen Schmuck dieses Bandes. Den Schluss macht eine getreue Wiedergabe des Briefes vom 17. December 1850, in welchem H. Helmholtz die Entdeckung des Augenspiegels mittheilt.

7. Entre aveugles. Conseils à l'usage des personnes qui viennent de perdre la vue, par le Dr. Emile Javal, Directeur honoraire du laboratoire d'ophtalmologie de l'école des hautes études, membre de l'Académie de Médecine. Paris, Masson et Cie, Éditeurs, 1903, 208 S. Dieses Werk der Philosophie und Menschenliebe hat einen traurigen Ursprung. Der berühmte Verfasser ist mit siebzig Jahren erblindet und des Organs beraubt, dem wir so viele Entdeckungen verdanken. Als er nun daran ging, unter diesen traurigen Umständen sein Leben möglichst bequem zu gestalten, fand er zu seinem Erstaunen, dass es kein für diesen Zweck brauchbares Buch giebt. Die Blindenfreunde hatten nur für die Erziehung der jungen Blinden und für die Unterstützung der armen Blinden gearbeitet. Unser Werk wendet sich an die Familien der Blinden und an ihre Aerzte, um ihnen Rathschläge zur Verbesserung ihres Loses an die Hand zu geben.

8. Griechische Denker. Eine Geschichte der antiken Philosophie von Theodor Gomperz. Erster und zweiter Band. Zweite, durchgesehene Auflage. Leipzig, Veit u. Comp. 1903. Jeder Fachgenosse wird mit Vergnügen und Nutzen an der Hand eines so geistreichen und gelehrten Führers das Land der alten Weisheit durchwandeln, um in der Provinz der griechischen Heilkunde (I, III, c. 1) ein wenig länger auszuruhen.



Referate, Uebersetzungen, Auszüge.

1) **Ueber Aphasie und andre Sprachstörungen**, von Professor Dr. H. Charlton Bastian, übersetzt von Dr. M. Urstein. (Leipzig 1902. Engelmann. 502 S. gr. 8°.)

Ref. hatte von einer Special-Vorlesung Wernicke's über Aphasie her dieses Symptomen-Bild als eines der interessantesten, aber auch complicirtesten in Erinnerung. Die vorliegende deutsche Uebertragung des Bastian'schen Buches, das den Anspruch erheben kann, die gesammte Literatur und Casuistik vollständig zusammenzufassen, zeichnet sich angenehmer Weise auch durch eine ausserordentliche Einfachheit und Klarheit aus. Auch dem Augenarzt, dem beruflich ja nur die verschiedenen Formen der „Seelen-Blindheit" unmittelbar interessiren, ist die Lectüre des Originals dringend zu empfehlen.

An dieser Stelle sei versucht, das Wesentliche hervorzuheben. Verf. war der erste, der das Wortgedächtniss (die Grundlage der Sprache) analysirte bezw. zerlegte in seine vier Bestandtheile: optisches Gedächtniss (für die geschriebenen oder gedruckten Wortbilder), akustisches für den Klang der Worte, cheiro-kinästhetisches für die Muskel-Bewegungen beim Schreiben und glosso-kinästhetisches für diejenigen beim Sprechen. Für das optische Wort-Gedächtniss nimmt Verf. in Uebereinstimmung mit allen modernen Hirnforschern als Centrum die Region des Gyrus angularis, ev. zusammen mit einem Theil des Lobulus supramarginalis an, für das akustische Centrum (für Wort-Klangbilder) den hinteren Theil der oberen Temporalwindung, als glosso-kinästhetisches Centrum die Broca'sche Stelle (hinterer Abschnitt der dritten Stirnwindung; das cheiro-kinästhetische Centrum sei nicht genau fixirbar, doch läge es ungefähr in der zweiten Stirnwindung.

Wesentlich für des Verf.'s Auffassung ist, dass er die z. B. von Ferrier und von den allermeisten deutschen Gelehrten gemachte Unterscheidung zwischen psychosensorischen und psychomotorischen Centren verwirft, beide zusammen bilden nach dem Verf. das sog. kinästhetische Centrum, das seinerseits mit den im Rückenmark gelegenen sensiblen und motorischen Untercentren in Verbindung steht.

Im Gegensatz zu Charcot und seiner Schule meint der Verf., dass unser Denken überwiegend mit den Klangbildern der Worte arbeitet. Nur bei einigen wenigen „Seh-Menschen" spielen die optischen Erinnerungsbilder eine so grosse Rolle, dass diese gewissermassen ihre Gedanken von einem geistig geschauten Blatte Papier ablesen.

Ein besonderes Begriffscentrum (Kussmaul, Charcot, Bernard, Wernicke u. A.) leugnet der Verf. — Durch die gemeinsame, gleichzeitige Erregung der vier von ihm aufgestellten Wort-Centren, sowie deren „Adnexa", entstünde die Begriffsbildung.

Auf Grund dieser Anschauungen giebt Verf. eine Classification der Sprachstörungen, die er zerlegt in subcorticale [a) in Rückenmarkscentren, b) in Rückenmarksbahnen], sowie corticale. Diese zerfallen wieder in a) Beschädigung der vier Centren, die Verf. aufgestellt hat, b) Beschädigung der Commissurenbahnen.

Diese entschieden einfach und klar zu nennende Eintheilung führt dann Verf. auf ca. 400 Seiten an der Hand einer grossen Zahl so geordneter Krankengeschichten durch. Er zeigt, dass jede Sprachstörung sich mühelos in dieses Schema einordnen lässt. Am Schlusse giebt Verf. eine sehr dankens-

werthe Anleitung zur Untersuchung von Personen, die an Sprachstörung leiden. Diese lässt sich nicht kurz referiren. Sie ist dem bekannten Landolt'schen, von Magnus übersetzten und bereicherten Schema zur Diagnose der Augenmuskel-Lähmungen vergleichbar und verdiente gleich diesen, eventuell in Plakatform, an der Sprechzimmerwand aller hierfür interessirten Aerzte Verbreitung zu finden. Auf den noch folgenden 50 Seiten behandelt Verf. die Prognose und die Behandlung der Sprachstörungen. Aus letzterem Kapitel sei erwähnt die Bedeutung absoluter geistiger Ruhe, guter Ernährung, eventuell antiluetische Behandlung, sowie vor allem systematische Uebung behufs Herbeiführung der Compensation durch die noch erhaltenen Centren bezw. Bahnen. Arthur Crzellitzer, Berlin.

---

2) **Die Untersuchungs-Methoden,** von Dr. Ed. Landolt in Paris. (Graefe-Saemisch, Handbuch der gesammten Augenheilkunde. 2. Aufl. Teil II, Band IV, Cap. 1. Leipzig 1903, W. Engelmann.)

Verf.'s Werk nimmt unter den guten Bearbeitungen des Kapitels, welche die letzte Zeit brachte, eine erste Stelle ein. Er vermeidet glücklich das Lehrhafte, bringt das Wichtigste aus der Physik kurz und verständlich und versteht es, durch eingestreute praktische Rathschläge auch bei trockenen theoretischen Erörterungen das Interesse des Lesers wach zu halten.

Sehr zweckmässig sind einige Regeln über die allgemeine Besichtigung des Patienten einleitend vorangestellt. Es folgen die für den Gebrauch des Augenspiegels erheblichen Grundgesetze der Physik, denen sich der praktische Theil der Ophthalmoskopie anschliesst. Dabei ist der Besprechung der Hilfsgläser und der Lichtquelle eine oft ungern vermisste Ausführlichkeit gewidmet, dabei auch auf den grossen Werth der Benutzung des Tageslichts zum Spiegeln hingewiesen. Von den zahlreichen Augenspiegeln werden eine Reihe guter hervorgehoben, auch die Verbesserungen der elektrischen Augenspiegel, die sich zu brauchbaren Instrumenten entwickeln, eingehend gewürdigt.

Bei der Untersuchung der brechenden Medien ist die Bestimmung des Ortes der Trübungen in aller Kürze sehr instructiv abgehandelt und gut illustrirt.

Am Schluss des vorliegenden Bandes ist die Besprechung der Ophthalmometrie begonnen, auf die später einzugehen ist. Spiro.

Journal-Uebersicht.

I. A. v. Graefe's Archiv f. Ophthalmologie. LV. 3.

1) **Ueber die Berechnung des Brechwerthes der Linse nach Myopie-Operationen,** von Dr. K. Bjerke, Augenarzt in Linköping.

Mathematisch.

---

2) **I. Experimentelle Untersuchungen über die Abhängigkeit der Pupillenreaction und Pupillenweite von der Medulla oblongata et spinalis.**

II. Besprechung und schematische Erläuterung der Pupillen-Reflexbahn bei mono- und bilateraler Pupillenreaction, von

L. Bach und H. Meyer in Marburg. (Aus dem pharmakologischen Institut der Universität Marburg.)

Bach hatte auf Grund früherer Versuche den Sitz des Reflexcentrums der Pupillen in die obersten Partien des Halsmarks verlegt. Die Ergebnisse neuer Versuche, welche mit Hülfe des Meyer'schen Apparats für künstliche Respiration unter Aethernarkose an Katzen angestellt wurden, fassen Verff. etwa so zusammen.

Durchschneidung des Halsmarks etwas spinalwärts von der Rautengrube beeinflusste die Pupillenreaction nicht. Doppelseitige Durchschneidung der Medulla oblongata am spinalen Ende der Rautengrube bewirkte bei bestimmter Schnittlage sofortige Lichtstarre beider Pupillen. Nach rechtsseitigem Schnitte in derselben Gegend trat linksseitige, also gekreuzte Pupillenstarre auf.

Freilegung der Medulla oblongata mit den bei der Operation unvermeidlichen Reizen führte zu erheblicher Herabsetzung und selbst vollständigem Aufhören der Pupillenreflexe. Diese Erscheinung konnte bis 1 Stunde lang beobachtet werden und wurde noch deutlicher, wenn man mechanische oder chemische Reize auf die freigelegte Partie einwirken liess. Ein durch die Mitte der Rautengrube oder etwas höher gelegener doppelseitiger Schnitt stellte sofort prompte Reaction wieder her, die ebenfalls bis 1 Stunde anhielt. Dasselbe Resultat wurde durch einseitige Durchschneidung und zwar beiderseits erreicht. Wahrscheinlich liegt ein Reflex-Hemmungscentrum am spinalen Ende der Rautengrube sehr nahe der Mittellinie.

Vermuthlich bestehen 2 Reflexbögen, von denen der eine sich in der Vierhügelgegend, der andre am spinalen Ende der Rautengrube schliesst. Letzterer übt einen regulirenden und hemmenden Einfluss.

Je nachdem, ob eine totale oder partielle Kreuzung der Sehfasern stattfindet, wird auch eine totale oder partielle Kreuzung der Pupillenfasern anzunehmen sein. Die Pupillenfasern verlaufen zunächst im Tractus, trennen sich dann aber vor dem äusseren Kniehöcker von demselben und ziehen zum Vierhügeldach. Von hier erfolgt eine Leitung direct und eine zweite indirect über die Medulla oblongata zum Auge zurück. Da wir Beziehungen von centripetal leitenden Nerven zu motorischen Nerven nicht kennen, so werden zwischen Vierhügeldach und Medulla oblongata Schaltzellen vorhanden sein. Dass ein bestimmter oder überhaupt ein Oculomotoriuskern erregt wird, ist nicht erwiesen, vielleicht wird der Reflex nur durch das Ganglion ciliare ausgelöst. Die den Reflex vermittelnden Fasern verlaufen sicher im Oculomotorius, doch wissen wir nicht, wo sie in denselben eintreten.

Die Erläuterung des ziemlich verwickelten Schemas würde ohne Zeichnung nicht verständlich sein.

---

3) **Zur Kenntniss eines bisher kaum beachteten Augenspiegel-Bildes bei Lipämie in Folge von schwerem Diabetes, nebst Bemerkungen über die pathologische Anatomie der diabetischen Irisepithel-Veränderungen,** von Dr. W. Reis, Assistenzarzt in Bonn.

Bei einem 28jährigen Diabetiker traten Sehstörungen auf. $S = {}^{20}/_{200}$ bis ${}^{20}/_{100}$ bds., Jäger 7, leichte concentrische Einengung des Gesichtsfeldes. Augenspiegel: Von dem rothen Augenhintergrunde hebt sich das gesammte Gefässsystem der Netzhaut in Form ganz heller Bänder oder Streifen ab. Arterien und Venen sind auf den ersten Blick nicht zu unterscheiden, eine genauere Beobachtung zeigt aber, dass die Venen breiter und fast violett ge-

färbt sind, während die schmäleren Arterien eine Andeutung von ziegelrother Färbung besitzen. An einigen stärkeren Gefässen finden sich an den Rändern feinste rothe Streifen, vermuthlich in den Scheidenraum ausgewanderte rothe Blutkörperchen.

Die Untersuchung des kurz vor dem Tode entnommenen Blutes ergab, dass ausgesprochene Lipämie vorlag. In der Leiche waren die Gefässe so farblos, dass man z. B. die Netz- oder Darmgefässe für Lymphgefässe hätte halten können, wenn nicht der Verlauf die richtige Deutung gegeben hätte. Bemerkenswerth ist eine ausgedehnte Erkrankung des Pankreas. Der Nachweis des Fettes in den Gefässen gelang mit Osmium nicht, dagegen vorzüglich mit Sudan III.

Die Gefässwandungen waren nicht erkrankt und die Scheidenräume frei von rothen Blutkörperchen. Die rothen Streifen fanden daher keine Erklärung. Dagegen zeigten sich herdweise die bekannten Veränderungen des Pigmentblattes der Iris: Auflockerung und ödematöse Quellung der Pigmentzellen. In denselben und zugleich auch im Bereiche des M. sphinct. pup. fand Verf. zahlreiche tropfenartige Gebilde, welche nach dem Ausfalle der Färbungsversuche als Glykogen angesprochen werden mussten. Abgesehen von der Jodfärbung gab die Best'sche Methode mit Ammoniak-Lithioncarmin gute Resultate.

Schon vor Jahren hat Frerichs Glykogen-Ansammlungen in den gequollenen Epithelien der Henle'schen Schleifen nachgewiesen und für einen bei Diabetes regelmässig vorhandenen Befund erklärt. Verf. weist darauf hin, dass, wie den Harnkanälchen auch den Irisepithelien drüsige Functionen zukommen.

---

4) **Ueber Pseudo-Tuberculose und gutartige Tuberculose des Auges mit besonderer Berücksichtigung der binocular-mikroskopischen Untersuchungsmethode,** von Dr. K. Stargardt, Assistent an der kgl. Universitäts-Augenklinik zu Kiel.

Das Zeiss'sche binoculare Mikroskop, welches vielfach für die Beobachtungen benutzt wurde, wird warm empfohlen. An dem Instrument ist die Beleuchtungslampe zweckmässiger angebracht, so dass auch entzündete Augen durch das Licht nicht belästigt werden.

Verf. schildert zunächst 2 Fälle von Knötchenbildung in Conjunctiva und Iris. Die entzündlichen Erscheinungen waren sehr heftig, und die Knötchen glichen Tuberkel-Knötchen, waren aber, wie sich zeigte, durch Raupenhaare hervorgerufen, die sich in dem mit zahlreichen Riesenzellen durchsetzten Granulationsgewebe fanden. Die Raupenhaare können zunächst völlig reizlos einheilen und erst später Entzündung erregen, vielleicht durch chemische Stoffe, welche sich bei der Resorption der Haare bilden.

Die Pseudo-Tuberculose kann auch durch Pflanzenhaare und Getreidegrannen herbeigeführt werden.

Von den einheimischen Raupen kommen nur diejenigen in Betracht, welche mit Seitenstacheln versehene Stacheln besitzen. Wie diese bis zur Iris vordringen können, war schwer zu verstehen. Verf. schleuderte an einem Bande befestigte Raupen gegen Kaninchenaugen und konnte nachweisen, dass bei diesem Verfahren Haare soweit durch die Hornhaut getrieben wurden, dass das eine Ende in die vordere Kammer hineinragte. Von dieser Stellung bis zum Eindringen in die Iris ist nur ein kleiner Schritt. Giftwirkung entfalten die Raupenhaare nicht.

In einer Reihe von Fällen, welche als gutartige tuberculöse Erkrankungen aufgefasst werden, beobachtete Verf. eigenartige Endothel-Veränderungen der Hornhaut. Die Patienten zeigten mehr oder minder ausgesprochene Erscheinungen sonstiger Tuberculose. An den Augen handelte es sich bald um feine Glaskörper-Trübungen, bald um kleine gelbliche Herde der Chorioidea, Conjunctivalknötchen und knötchenförmige Hornhaut-Infiltrate mit nachfolgender Trübung, die sich sehr langsam aufhellte. Eigentliche Präcipitate der Descemet. waren nicht regelmässig sichtbar, dagegen fanden sich in allen Fällen über das ganze Endothel ausgebreitete feinste, glänzende Pünktchen von etwa 0,003 bis 0,01 mm Grösse. Es machte den Eindruck, als wenn die Hinterfläche der Hornhaut mit feinsten Fetttröpfchen bedeckt wäre. Fluorescin stets negativ. Für anatomische Untersuchungen stand kein Material zu Gebote.

Dieselben Veränderungen zeigte das binoculare Mikroskop ganz beim Beginn einer sympathischen Ophthalmie, als mit den gewöhnlichen Hülfsmitteln noch nichts Krankhaftes nachgewiesen werden konnte.

---

5) Embryologische Untersuchungen über die Entstehungsweise der typischen angeborenen Spaltbildungen (Colobome) des Augapfels, von Prof. Eugen v. Hippel in Heidelberg.

Ein mit Colobom behaftetes männliches Kaninchen vererbte, wie man entdeckte, den Fehler auf seine Nachkommenschaft. Verf. machte mit diesem Thiere planmässige Züchtungsversuche, wobei gesunde Weibchen benutzt wurden, und konnte 112 von Föten verschiedenen Alters und ausgetragenen Jungen stammende Augen untersuchen, unter denen 23 Colobom zeigten.

Die Ergebnisse seiner Arbeit fasst Verf. etwa so zusammen:

Das Colobom entsteht durch Offenbleiben des Fötalspalts, dessen Verschluss durch eine schmale Lage gefässhaltigen, zwischen den Rändern der Augenblase gelegenen Mesoderms verhindert wird. „Aus dem Kampfe um den Raum zwischen der andrängenden Augenblase und dem rasch an Volumen zunehmenden Mesodermzapfen erklären sich die weiteren Veränderungen: Duplikatur der Netzhaut, deren äusseres Blatt dann perverse Lagerung seiner Elemente zeigt, Aufsteigen von Netzhautfalten ins Innere des Bulbus. Die Netzhautduplikatur entsteht erst nach längerem Bestande des Hindernisses für den Spaltenschluss. Verschwindet dieses vor Bildung der Duplikatur, so kann noch ein verspäteter Schluss der Spalte erfolgen. Die Ausbildung der Augenblase an der Verschlussstelle ist dann eine mangelhafte."

Mikrophthalmus entsteht, wenn bei abnorm reichlicher Menge zelligen Mesoderms im Bulbus zu wenig Glaskörper-Flüssigkeit abgesondert wird. Ist Mesoderm nur im Innern des Bulbus vorhanden, so entsteht Mikrophthalmus ohne Colobom, lagert es nur zwischen den Blasenrändern, so folgt Colobom ohne Mikrophthalmus, lagert es an beiden Stellen, Mikrophthalmus mit Colobom. Sklera und Chorioidea bilden sich später als Colobom, die Defecte dieser Membranen sind demnach secundär.

Die perverse Lagerung der Netzhaut in Orbitalcysten findet ihre Erklärung in der Netzhautduplikatur am Rande des Fötalspalts. Die Cyste entsteht nicht aus der primären Augenblase.

Die verschiedenen bisher aufgestellten Theorien über die Ursachen des Coloboms sind theils unhaltbar, theils ungenügend begründet. Sicher erwiesen ist nur die Heredität, dagegen wissen wir nichts darüber, warum das Mesoderm wuchert.

Wie Verf. betont, liegt die wesentliche Bedeutung der vorliegenden Arbeit darin, dass zum ersten Male Colobome im frühesten Stadium anatomisch untersucht wurden. Dadurch war der sichere Standpunkt gewonnen, von dem aus die früheren Anschauungen über das Colobom widerlegt oder bestätigt werden konnten.

---

6) **Ein Fall von akustisch-optischer Synästhesie,** von Dr. Helene Friederike Stelzner, Volontär-Assistentin der Psychiatrischen Klinik (Charité) in Berlin.

Eingehende Darstellung der Beobachtungen, welche die Verfasserin bei sich selbst anstellte. Sie erinnert sich genau, dass das Phänomen schon vor dem 6. Lebensjahre, also bevor sie lesen konnte, bemerkt wurde. „Jedes Wort erhält seine charakteristische Färbung durch die dominirenden Vocale. Die Consonanten sitzen als graue bis schwarze Dämpfer dazwischen. Die Flüstersprache mit ihren farblosen Vocalen erscheint wie ein Kupferstich, die tönende Rede wie ein Oelgemälde. Geräusche geben keine leuchtenden Farben, grau, braun und schwarz herrschen vor.“

Verf. hat das Gefühl, die Farbe im Innern des Gehirns wahrzunehmen. Alle Erklärungsversuche ermangeln noch der anatomischen Begründung.

---

7) **Ein Fall von Herpes zoster ophthalmicus,** von Dr. Hans Lauber, Secundärarzt des k. k. Allgemeinen Krankenhauses in Wien. (Aus der Augenklinik des Hofraths Prof. E. Fuchs in Wien.)

Herpes zoster im Gebiete des rechten I. und II. Trigeminusastes bei einem 64jähr. Manne. Ein hinzutretendes Erysipel führte den Tod herbei.

Bei der Section zeigte sich im Stamme des rechten Trigeminus, central vom Ganglion semilunare, Rundzellen-Infiltration, geringe Vermehrung der fixen Zellen des Peri- und Endoneuriums und Degeneration der Nervenfasern. In der Nähe des Ganglions befanden sich subdurale Blutungen. Im Ganglion selbst waren die die Ganglienzellen umgebenden Endothelzellen vermehrt. Eingewanderte Rundzellen lagerten in der Umgebung der Nervenfasern und in besonderer Dichtigkeit nahe dem Centrum des Ganglions, wo grössere und kleinere entzündliche Herde sichtbar waren. In der Mitte eines grösseren Herdes bestand Nekrose. Neben einzelnen zerstreuten Extravasaten lagen in der Nähe dieses Herdes zahlreiche kleine Blutungen, und hier waren auch die sonst wenig veränderten Ganglienzellen entartet. Von den Trigeminusästen zeigten der erste und zweite starke Degeneration der Nervenfasern, während der dritte ganz intact war.

Es liess sich unschwer nachweisen, dass die degenerirten Nervenfasern zu erkrankten Partien des Ganglions in Beziehung standen. Die entzündlichen Erscheinungen in den Nerven nahmen mit der Entfernung vom Ganglion nach und nach ab, dagegen erstreckte sich die Degeneration der Nervenfasern bis in die Peripherie.

Jedenfalls lag der primäre Krankheitsherd im Ganglion und waren die Veränderungen in den peripheren Nerven secundär.

---

8) **Erwiderung auf die Bemerkung von Herrn Geheimrath Fritsch** in Bd. LV, Heft 2 des Arch. f. Ophth., von Dr. L. Heine in Breslau. (Vgl. Juliheft dieses Centralblattes.)

Verf. vermisst bei Fritsch die Betonung der sechseckigen Form der Zapfenquerschnitte und weisst darauf hin, dass er, wenn er auch im Jahre

1900 Querschnitte der Affenfovea demonstrirte, doch damals schon mittheilte, dass er denselben Befund bei einem Menschenauge erhoben hatte. Wie eine Zeichnung erläutert, werden bei geringen Abweichungen der Schnittrichtung verschiedene Stellen der Fovea im Präparat als Centrum derselben erscheinen. Da die Schnittrichtung nicht genau zu bestimmen ist, so folgt daraus, dass die Lage des Centrums im Präparat nicht sicher festgestellt werden kann.

Scheer.

II. Deutschmann's Beiträge zur Augen-Heilkunde. 1903. Heft LV.

1) **Bemerkungen zur Verätzung der Augen,** von Dr. E. Schwarz in Aussig.

Verf., der 75 Fälle von Augen-Verätzungen beobachtete, erklärt es für nothwendig, bei Laugen-Aetzungen als Gegenmittel 1 % Essigsäure einzuträufeln, bei Säuren-Aetzung eine 2 % Sodalösung, bei Salzen bestes Olivenöl. Erst nach Wirkung der Antidote spült er energisch mit Wasser und behandet die Folgen der Verletzung.

---

2) **Die Cysten der Conjunctiva,** von Prof. G. Circincione, Director der Kgl. Univ.-Augenklinik zu Siena.

In der sehr eingehenden Arbeit werden zunächst die Cysten der Conjunctiva in angeborene und erworbene geschieden und von letzteren die lymphatischen und parasitären Cysten deutlich gesondert. Nach einer ausführlichen Literaturübersicht beschäftigt sich Verf. am eingehendsten mit den erworbenen Cysten, über die im Gegensatz zu den andren Arten nur wenig bekannt ist. Die erworbenen Cysten sind entweder oberflächliche oder tiefe (subconjunctival), die lymphatischen Cysten bilden eine Zwischenstufe, da sie in beiden Lagen vorkommen. Von den oberflächlichen Cysten werden zunächst gesondert 1. solche mit durchsichtigem Inhalt (seröse Cyste), die in der Uebergangsfalte oder der Conjunctiva bulbi auftreten können.

a) In der Uebergangsfalte erscheinen sie als durchsichtige Bläschen bis zu Bohnengrösse meist bei chronischem Katarrh mit geringer schleimiger Absonderung. Die Cysten sind meist einkammerig oder haben bei mehreren Kammern eine grosse und kleinere. Die Wand ist eine structurlose Membran, die Bekleidung zwei Schichten Epithelzellen. Der Inhalt wechselt, meist ist er hyaline Substanz mit gefärbtem Detritus in der Mitte. Er kann aufgefasst werden als muköses Ausscheidungsproduct der Wandzellen, vermehrt durch hyalin degenerirte Zellen. Auch parasitenähnliche Zellen fanden sich darin.

Im Gegensatz zu einzeln aufgeführten Untersuchern nimmt Verf. als sicher an, dass die oberflächlichen Cysten von drüsigen Krypten der Conjunctiva herrühren. Er fand echte drüsige Tubuli im Stroma der Conjunctiva häufig, wenn auch nicht in allen Conjunctiven und nicht constant an denselben Stellen. Sie haben einen Fundus bis drei, mit einer Mündung nach der Oberfläche der Conjunctiva, sind mit zweischichtigem Epithel ausgekleidet. Sie zu finden, sind lückenlose Serienschnitte nothwendig. Meist bildet ein Fremdkörper den Anreiz zur cystischen Entartung.

b) In der Conjunctiva bulbi sind seröse Cysten selten. Zur sicheren Beurtheilung der Entstehungsart fehlt das Material, vielleicht entstehen sie durch Umbildung eines epithelialen Fortsatzes. Sie haben hellen Inhalt, liegen etwas tief, das submucöse Gewebe erscheint verdickt, die Cyste ohne eigene Wand.

2. Eine andre Art der oberflächlichen Cysten sind die undurchsichtigen.

Sie sind schmutzig aschgrau, klein von Volumen, eiförmig und sitzen meist am convexen Tarsalrande. Verf. beobachtete sie bei subacutem Trachom. Sie entstehen durch Zerstörung des Drüsenkörpers im Gegensatz zu der allgemeinen Annahme über Entstehung der Cysten durch Verschluss eines Drüsenausführungsganges. Die Veränderungen wurden bei den Krause'schen retrotarsalen Drüsen gefunden.

3. Oberflächliche Cysten mit Bakterieninhalt von Stecknadelkopfgrösse, grünlicher Färbung, undurchsichtigem Inhalt mit Sitz im Tarsus gegen den hinteren Rand fand Verf. vereinzelt. Die Bakterien sind nicht genau beschrieben. Die Cysten bilden sich aus den Krypten der Bindehaut.

4. Unter falschen Cysten versteht Verf. Faltungen der Oberfläche, die verkleben und deren Inneres Spuren der chronischen Entzündung zeigen, der sie ihre Entstehung verdanken.

Im Gegensatz zu diesen oberflächlichen stehen die tiefen oder subconjunctivalen Cysten, die in Cysten der Krause'schen Drüsen und in parasitäre Cysten getheilt werden. Die Cysten der Krause'schen Drüsen befinden sich in der oberen oder unteren Uebergangsfalte und hauptsächlich in den Seitentheilen des Fornix, haben immer eiförmige Gestalt mit grösserer transversaler Axe, haben glatte Wände und sind manchmal zweilappig. Sie sind immer gegen die tieferen Gewebe etwas beweglich, zeigen bei grösserem Volumen Fluctuation, erscheinen meist bläulich, nie gelblich gefärbt. Verf. fand bei dem Patienten häufig Trachom oder chronischen Katarrh.

Die Cyste hat keine eigene Wand, die Auskleidung zeigt an verschiedenen Stellen Unterschiede, welche die Verschiedenheit der histologischen Untersuchungsergebnisse erklärten. Der Inhalt ist eine durchsichtige Flüssigkeit, welche Epithelialzellen, Zersetzungsproducte von Leucocyten, Ausscheidungen der Drüsen enthält. Dass Riesenzellen oder Blut darin enthalten sind, wird behauptet, ist jedoch nicht richtig. Die bläuliche Farbe rührt von der tiefen Lage her.

Verf. bespricht die verschiedenen Entstehungsmöglichkeiten der Cystenbildung, ohne die ursächlichen Momente sicher zu stellen. Parasitäre Cysten sind selten. Wenige Fälle, die durch Filaria verursacht waren, sind eingehend beschrieben und zwar mit Filaria Loa. Verf. fand in einem Falle eine Filaria inermis von 12 cm Länge. Diagnostische Zeichen dieser Cysten sind nicht anzugeben, hervorzuheben ist eine Röthung der Conjunctiva, die einige Millimeter von der Geschwulst scharf aufhört.

Parasitäre Cysten, welche von Cysticercen verursacht sind, sind anderweitig gut beschrieben. Die Cyste adhärirt dabei mehr an der Sklera und den umgebenden Geweben, als an der Conjunctiva. Sie ist undurchsichtig und wenn etwas durchscheinend, so zeigt sie einen weisslichen oder gelblichen Inhalt; die darüber stehende Bindehaut ist mehr oder weniger entzündet.

Lymphatische Cysten sind von Hirschberg und de Vincentiis erschöpfend beschrieben. Verf. geht nur kurz darauf ein. Die Cysten sind in der Conjunctiva bulbi beobachtet, werden nicht grösser als 3 mm im Durchmesser. Ihre Form hängt von den Gefässen ab, aus denen sie hervorgehen, sie ist halbmondförmig, cylindrisch, rosenkranzförmig. Ihre Farbe ist weiss, sehr durchsichtig, sie sind nie einzeln zu treffen. Der Inhalt ist coagulirte Lymphe. Die Entstehungsursache ist nicht bekannt, es handelt sich wahrscheinlich um Circulationsstörungen der ciromaculären Lymphbahnen.

Traumatische Cysten hat Verf. nie beobachtet, glaubt nicht recht an ihr Vorkommen, obgleich sie wiederholt beschrieben sind. Die Fälle der Literatur scheinen ihm Absackungen zu sein, die durch Faltungen der Conjunctiva in sich selbst entstanden sind. Spiro.

III. British Medical Journal. 1903. Nr. 2203.

Die Sehschärfe der Schulkinder in London.

Kritische Bemerkungen über eine von Kero im Brit. med. Journ. vom 14. März veröffentlichten Statistik.

IV. Ophthalmological society of the united Kingdom. 1903. Nr. 2204.

1) **Anophthalmus und Mikrophthalmus bei einem Hühnchen,** von Treacher Collins und Herbert Parsons.

Verff. demonstrirten mikroskopische Schnitte durch die Orbitae eines Hühnchens, bei dem das rechte Auge ganz zu fehlen schien, das linke abnorm klein war. Es zeigte sich, dass in der rechten Orbita ein aus hyalinem Knorpel bestehender Ring vorhanden war, angefüllt mit einem pigmenthaltigen chorioidea-ähnlichen Gewebe. Linse, Netzhaut, Pigmentepithel und Opticus fehlten vollkommen. Links war die Linse mit der Hornhaut verwachsen.

2) **Röntgenstrahlen bei der Behandlung des Trachoms,** von Mayor.

Verf. demonstrirte 2 Patienten, die durch die Behandlung mit X-Strahlen geheilt waren. Die Vorzüge dieser Methode bestehen in dem geringeren Grad der destructiven Veränderungen und der Schmerzhaftigkeit, als bei der Anwendung des Cupr. sulf. u. s. w.

3) **Augenverletzungen während der Geburt,** von Thomsen und Buchmann.

Verff. machen casuistische Mittheilungen.

4) **Dislocation des Augapfels,** von Lawford.

Verf. berichtet über ein 7jähriges Kind, bei dem er eine durch Fall entstandene vollkommene Dislocation des Augapfels nach vorn in Chloroformnarkose leicht reponiren konnte, ohne dass eine Störung des Sehvermögens oder der Muskelbeweglichkeit zurückblieb.

Nr. 2209.

1) **Ein Fall von Hirntumor,** von A. C. Dutt.

Mittheilung eines Falles, der bei dem Fehlen des Sectionsbefundes kein wesentliches Interesse verdient.

2) **Ein Fall von Migräne, verbunden mit Ophthalmoplegie,** von J. W. Russel.

Bei einem 13jährigen Knaben, der seit der Geburt an typischen, etwa alle 14 Tage auftretenden Migräne-Anfällen litt, traten seit dem 7. Lebensjahre zugleich mit den Anfällen Lähmungserscheinungen der linksseitigen Augenmuskeln auf, die anfangs im freien Intervall sich zurückbildeten, schliesslich dauernd bestehen blieben.

3) **Fremdkörper in der Hornhaut,** von Arthur Green.
Kurze Notiz über die vom Verf. geübte Technik.

V. Journal of eye, ear and throat diseases. 1903. Januar—Februar.

Vollständige Aniridie mit hinteres Polar-Cataract, verbunden mit hoher Myopie und Buphthalmus. Bericht eines Falles, von H. O. Reck.

Durch Operation (Discissionen und Extraction) gelang es, das Sehvermögen von Finger in 3 Fuss bezw. $^{5}/_{200}$ auf $^{13}/_{200}$ bezw. $^{25}/_{200}$ zu bessern. Interessant ist, dass ein Bruder dieselbe Affection und die Mutter beiderseits ein Iriscolobom nach oben zeigte.

März—April.

Chronisches Trachom, durch Röntgenstrahlen geheilt, von F. Cassidy und F. C. Rayne.

Ein 23jähr. Patient, der seit 9 Jahren an Trachom litt und auf die übliche Weise mit adstringirenden und caustischen Mitteln, auch mehrfach operativ behandelt war, wurde von den Verff. mit den X-Strahlen behandelt. Schon nach der 6. Sitzung „erklärte der Patient ganz von selbst, dass seine Augen mehr gebessert seien, als durch die bisherige Behandlung der letzten 9 Jahre.“ Nach der 35. Sitzung waren alle trachomatösen Granulationen verschwunden.

VI. The Ophthalmic Review. 1903. April.

Ueber die Resultate von 63 Linsen-Depressionen durch einen indischen Starstecher, von F. C. Maynard.

29 Fälle, d. h. 46%, hatten noch nach einem durchschnittlichen Zeitraum von 5 Jahren gute Sehschärfe. Nach Abwägung der Vor- und Nachtheile der Methode glaubt Verf. sie unter bestimmten Verhältnissen, für die er auf eine Arbeit von Power (Brit. med. Journ. 1901, p. 1260) verweist, empfehlen zu müssen.

Mai.

Eine Operation zur Vergrösserung des Bindehautsackes, so dass er ein Glasauge zu halten vermag, von Patrick W. Maxwell (Dublin).

Modification einer früher vom Verf. angegebenen Methode, die an der Hand zweier Abbildungen veranschaulicht wird.

VII. The Ophthalmic Record. 1903. Februar.

1) **Der Werth grosser Salycildosen bei entzündlichen Augen-Krankheiten,** von H. Gradle (Chicago).

2) **Panophthalmitis in Folge von Infection mit Mikrococcus lanceolatus ohne eine perforirende Wunde des Augapfels,** von John E. Weeks (New York).

Der Ausgangsherd der Mikroorganismen konnte nicht entdeckt werden. Verf. glaubt, dass möglicher Weise die Mikroorganismen durch sehr kleine Eingangspforten, die unsichtbar blieben, den Weg in die Circulation finden können.

3) Bericht über 2 Fälle von angeborenen Augen-Anomalien, zugleich ein Beitrag für die Uebertragbarkeit solcher Missbildungen von der Mutter auf die Tochter, von Campbell Posey (Philadelphia).

Die 57jährige Mutter zeigte beiderseits Colobom der Iris, der Aderhaut und des Sehnerven, die 23jährige Tochter rechts ein Iriscolobom, links einen mässigen Grad von Corectopie.

4) Die Behandlung infectiöser Hornhaut-Geschwüre mit Trichloressigsäure, von Albert E. Bulson.

Verf. berichtet über 2 Fälle, wo er durch Cauterisation mit einer 20% Trichloressigsäure weit fortgeschrittene Hornhautgeschwüre schnell zur Heilung gebracht hat.

5) Ueber das Verschwinden der Veränderungen bei Retinitis circinata, von de Schweinitz (Philadelphia).

Verf. berichtet über 2 Fälle von Retinitis circinata, von denen der eine vor 3 Jahren beschrieben (Ophth. Rec. Jan. 1900), der andre ebenso lange in Beobachtung war. Es konnte festgestellt werden, dass in beiden Fällen eine Rückbildung der typischen Veränderungen der die Macula umgebenden Netzhautpartie erfolgte. Im ersten Falle kam es zu einer mehr oder weniger ausgedehnten Unterbrechung des ursprünglich geschlossenen Ringes, im zweiten zu einem vollkommenen Schwinden, und nur Pigment-Anomalien fanden sich an seiner Stelle. Danach dürfe die Prognose nicht so absolut schlecht gestellt werden.

März.

1) Reiseberichte, von Albert B. Hale (Chicago).[1]

2) Eine Modification des Perimeters mit elektrischer Durchleuchtung der Test-Objecte, von Richard Lewis (Dubuque).

Mehrere Abbildungen illustriren die Modification.

3) Veränderungen der Refraction, von Risley (Philadelphia).

Verf. theilt 5 Fälle von Astigmatismus mit, bei denen im Laufe mehrerer Jahre die Axen der Cylindergläser, bezw. die sphärischen Gläser nicht unwesentlich geändert werden mussten. Da Fehler der Untersuchung ausgeschlossen waren, handelte es sich also um Veränderungen des Refractionszustandes.

4) Einpflanzung einer soliden Paraffin-Kugel zur Erzielung eines guten Stumpfes nach der Enucleation, von W. Alter (Toledo).

5) Eine klinische Beobachtung über die Behandlung der Panophthalmitis nach der Methode von van Millingen, von Zentmayer (Philadelphia).

Kurzer Bericht über einen Fall von Panophthalmitis, die im Anschluss an eine Verletzung der Ciliarkörpergegend eingetreten war. Durch ausgiebige

[1] Fortsetzung des Berichts im April-Heft, S. 143: „In fact the prettiest young woman I saw in Europe was a head nurse in the Utrecht hospital. I wonder more American do not study there!" Ich würde mich wundern, wenn die Amerikaner deshalb nach Europa kommen müssten. H.



Anwendung der „endocularen Galvanocausis", Spaltung nach Saemisch und reichliche Jodoform-Einstäubung gelang es, wenigstens die Form des schon zur Enucleation bestimmten Augapfels zu retten.

---

6) **Eine verbesserte Sehnen-Pincette (Tendon-tucker),** von Todd (Minneapolis).

---

7) **Blutungen nach Star-Extraction,** von Burnett (Washington).

Expulsive Blutung 5 Stunden nach zufallsfreier Star-Extraction; am 18. Tage wegen fortdauernder Schmerzen Enucleation. Die Untersuchung des Bulbus ergab eine totale Ablösung der Netz- und Aderhaut; der Zwischenraum von Blut erfüllt; in der Ciliarkörpergegend Rupturstelle, wo das Blut nach vorn durchgebrochen war.

April.

1) **Reiseberichte,** von Hale (Chicago).

---

2) **Mucocele des linken unteren Thränenkanälchens,** von Brady (San Francisco).

Bei einer 59jährigen Frau bestand seit 15 Jahren am inneren Rand des linken Unterlides eine durchscheinende Cyste, die in dem letzten Jahre stärker gewachsen war. Sie ist mit Flüssigkeit gefüllt, die durch Druck weder durch den Thränenpunkt noch nach der Nase hin entleert werden kann. Der Inhalt bestand aus wässrigem Schleim, gemischt mit geschwollenen mehr oder weniger degenerirten Epithelzellen.

---

3) **Glaucoma malignum. Bericht eines Falles mit Wiederherstellung der Sehkraft,** von Petermann (Baltimore).

48 Stunden nach der Iridectomie heftige Schmerzen, Zunahme aller glaucomatösen Erscheinungen, T + 3; allmähliche Besserung im Laufe einiger Wochen unter Verabreichung grosser Salicyldosen. Ein Jahr später Erkrankung des andren Auges an Glaucom. Iridectomie und normaler Heilungsprocess.

---

4) **Amblyopie mit langsamer Besserung der Sehkraft nach der Extraction sehr alter Stare,** von H. Moulton.

Mittheilung zweier Fälle: im ersten doppelseitige, geschrumpfte, uncomplicirte Cataract, im 17. Lebensjahre entstanden, seit nunmehr 27 Jahren bestehend. Operation, normaler Heilverlauf. Zunächst keine Besserung der Sehschärfe trotz Klarheit der brechenden Medien und gesunden Augenhintergrundes. Allmählig Besserung; 24 Tage nach der Operation des rechten Auges $S = {}^{15}/_{200}$, nach 2 Monaten sehr gutes Sehvermögen. Im zweiten Falle handelte es sich um einseitige, geschrumpfte Cataract, die vor 45 Jahren im Anschluss an eine Verletzung entstanden war. Nach der Operation dieselbe Langsamkeit in der Wiederherstellung der Sehkraft.

---

5) **Eine neue Methode zur Vermeidung der Infection von Seiten der Conjunctiva nach den die Vorderkammer eröffnenden Operationen,** von Ellet (Memphis, Tenn).

Verf. hat in einem Falle von Star bei gleichzeitig bestehender chronisch eitriger Conjunctivitis, die allen Behandlungsmethoden hartnäckig trotzte, die

Star-Operation in folgender Weise modificirt: die Conjunctiva bulbi wird, wie bei der Enucleation, rings um die Cornea abgelöst, und besonders nach oben und unten etwa $^1/_2$ Zoll unterminirt. Nach der Star-Ausziehung wird die Conjunctiva von oben und unten her über der Hornhaut zusammengezogen und durch Nähte vereinigt. Diese blieben 4 Tage liegen, bis die Cornealwunde so weit geschlossen war, dass eine Infection durch das Conjunctivalsecret nicht mehr zu befürchten war.

---

6) **Ein Tumor der Dura mater, vom Cerebellum bedeckt in der hinteren Schädelgrube,** von Bullard (Columbus, S. A.).

VIII. **The American journal of ophthalmology. 1903. Februar.**

1) **Eine Operation gegen Narben-Entropium des Unterlides,** von Arthur Ewing (St. Louis).

Verf. beschreibt an der Hand von 7 Abbildungen eine Modification des früher von ihm angegebenen Operationsverfahrens, die im Wesentlichen das Anlegen der Nähte betrifft.

---

2) **Ein Fall von papillomatösem Epitheliom des Corneo-Scleralrandes,** von Charles Kipp (Newark). **Mikroskopische Untersuchung** von Adolf Alt.

Bei einem 57jähr. Patienten hatte sich seit etwa 6 Monaten ein Gewächs am rechten Auge entwickelt, das einen Durchmesser von 15 mm, eine Höhe von 5 mm erreicht hatte und fast mit der einen Hälfte die Hornhaut überlagerte, wo es, ebenso wie mit der Sclera, fest verwachsen war. Enucleation.

---

3) **Ein Fall von chronischem Hornhautgeschwür,** von David Mc Keown (Manchester).

Vgl. Brit. med. Journal.

---

4) **Bemerkungen über 40 Fälle von Linsen-Extraction bei hoher Myopie,** von Ad. Bronner.

Vgl. Brit. med. Journal.

März.

1) **Bericht über einen Fall einer tödtlich verlaufenden Blutung aus der Bindehaut eines Neugeborenen,** von Wiener (St. Louis).

Etwa 12 Stunden nach der Geburt des Kindes, dem zwei Tropfen einer 2% Arg. nitr.-Lösung in jedes Auge eingeträufelt waren (Mutter litt an gonorrhoischem Ausfluss), fand man die Lider, das Gesicht und Kopfkissen mit Blut bedeckt. Bei der Untersuchung zeigte sich die Conjunctiva palpebrarum mit einer weissen Membran bedeckt. Es wurden Eisumschläge und Einträufelungen von Adrenalin-Chlorid (1:3000) verordnet, am nächsten Tage wegen Fortdauer der Blutung ein leichter Compressions-Verband angelegt. Diese sowie alle andren Maassnahmen liessen im Stich (Digitalcompression, Tamponade des Conjunctivalsackes); das Kind starb nach 7 Tagen. Bei der Section kein pathologischer Befund, auch die mikroskopische Untersuchung der Conjunctiva ergab nichts Abnormes.

Verf. meint, dass, wie in einem analogen Fall Müller's (Klinik Gasserow), Hämophilie vorgelegen habe und das die Blutung veranlassende Moment in der Anwendung des Arg. nitr. zu suchen sei.

---

2) **Ueber die Entfernung des Augapfels zugleich mit den Tarsi, dem Conjunctivalsack und den Lidrändern,** von Ad. Alt.

Verf. hat diese bisher wenig bekannte Operation seit 1882 siebenmal ausgeführt und empfiehlt sie besonders in Fällen von bösartigen Neubildungen der Lider, des Augapfels, der Orbita und des Sehnerven. Für die arbeitende Klasse verdiene sie vielleicht eine noch ausgedehntere Anwendung, da die durch sie geschaffene Situation — Beseitigung der Secretion und Reizerscheinungen bei relativ gutem kosmetischen Aussehen — dem Tragen eines künstlichen Auges vorzuziehen sei.

---

3) **Asepsis und Prophylaxis in der Ophthalmologie,** von Phot. Panas.

Vgl. Arch. d'Opht. Januar 1903.

April.

1) **Die Einführung sterilisirten Jodoforms in die vordere Augenkammer bei Iritis tuberculosa,** von J. Weill (Pittsburg).

Mittheilung eines Falles, der aber weder diagnostisch genügend sichergestellt, noch in therapeutischer Beziehung lehrreich ist.

---

2) **Episcleritis und Scleritis,** von Ad. Alt. Loeser.

Vermischtes.

Becquerelstrahlen und Blindheit.

Bemerkungen zu dem Artikel von Professor London über physiologisch-pathologische Bedeutung der Becquerelstrahlen. Von Dr. Crzellitzer, Augenarzt in Berlin. (B. Kl. W. 1903 Nr. 28.)

Obgleich Herr London seinen Aufsatz nur eine vorläufige Mittheilung genannt hat, scheint mir Klarstellung einiger Punkte in demselben schon jetzt erforderlich. Es handelt sich darum, zu verhindern, dass wiederum die armen Blinden, wie so oft schon, einer neuen trügerischen Hoffnung sich hingeben; es gilt, diese und die Aerztewelt zu bewahren vor einer Illusion mit sicher folgender Enttäuschung, die um so mehr unausbleiblich, als jene Mittheilung durch ihre Herkunft aus dem kais. (russischen) Institut f. experim. Medicin besondere Glaubwürdigkeit beansprucht und in der That bereits in die deutsche Tagespresse übernommen wurde. Das Berliner Tageblatt, die Neue Freie Presse in Wien, der Berliner Lokal-Anzeiger u. a. m. brachten Auszüge mit dem Hinweis auf die nunmehr für Blinde sich eröffnende Heilungschance, hatte doch Professor London selbst seinen Artikel in der N. Fr. Pr. betitelt: „Eine Hoffnung für Blinde"!

Was hat es nun mit dieser Hoffnung in Wahrheit auf sich?

Die L.'schen Versuche bezw. Sichtbarkeit des Radiums beziehen sich einmal auf Blinde, sodann auf normale Augen. Für letztere existiren bereits exacte, wissenschaftliche Untersuchungen (Giesel[1], Curie[2], Himstedt und Nagel[3 4]), durch die das von L. Vorgebrachte bereits erledigt ist. So wissen

---

[1] Naturforscher-Versammlung, München 1899.
[2] Revue générale des sciences. Januar 1900.
[3] Annalen der Physik. Vierte Folge. Bd. IV. S. 537. Januar 1901.
[4] Festschrift der Univ. Freiburg zum 50jährigen Regierungs-Jubiläum Sr. Königl. Hoheit des Grossherzogs Friedrich von Baden. 1902. S. 259.

wir bereits längst, dass Radium auf 10—15 cm an das lichtgeschützte Auge gebracht eine diffuse Lichtempfindung hervorruft. Dass diese „sogar nicht ausbleibt, wenn die geschlossenen und verbundenen Augen mit 3—4 übereinander liegenden Händen bedeckt werden, oder wenn das Radiumpräparat in einer Metalldose verschlossen wird"— hat nichts Ueberraschendes, denn Becquerelstrahlen durchdringen eben dünne Metallbleche und Weichtheile ebenso gut wie dies die Röntgenstrahlen thun. L. führt als Ursache der Sichtbarkeit „eine Art Retinafluorescenz" an. Auch diese Frage ist bereits in wissenschaftlicher Weise beantwortet. Himstedt und Nagel haben durch exacte Versuche gezeigt, dass alle Theile des Auges, und zwar alle annähernd gleich stark, fluoresciren, so lange sie Becquerelstrahlen ausgesetzt sind. Ferner haben sie Becquerelstrahlen durch verschieden geformte Ausschnitte einer Bleiplatte fallen lassen und stets die gleiche diffuse Helligkeit gesehen, „als sei das ganze Auge von Licht erfüllt", ein Beweis dafür, dass die directe Erregung der getroffenen Netzhautpartie zurücktritt gegenüber den selbstleuchtend gewordenen dioptrischen Medien: Linse und Glaskörper.

Das einzig Neue, was L. bez. normaler Augen vorbringt, ist die angebliche Lichtreizung vom Seh-Centrum aus, d. h. eine Lichtempfindung, die bei Annäherung des Radiums an das Hinterhaupt eintritt.

Nun zu den Versuchen mit „Blinden". Wirklich amaurotische, d. h. Menschen, deren Sehvermögen = 0 ist, scheint L. gar nicht geprüft zu haben. Es sei denn, dass er unter „Blinden, die sogar den Blitz niemals mit Augen empfunden haben", solche versteht. Allerdings zählt man den Blitz gewöhnlich nicht unter die diagnostischen Hilfsmittel wissenschaftlicher Augen-Untersuchung. Solche Kranke lieferten, wie zu erwarten, „negative oder widersprechende Angaben". Anders die Menschen, die eben noch Lichtschein haben, aber „Formen nicht percipiren". Diese haben dieselbe diffuse Lichtempfindung, die am gesunden Auge eintritt. Da aber mehr so nicht zu erreichen, d. h. ein wirkliches Sehen = Erkennen von Objecten der Aussenwelt nicht zu erzielen war, benutzte L. für seine weiteren Versuche einen zwischen Auge und Radium gebrachten Fluorescenzschirm.

Hier steckt nun der logische Fehler!

Sobald man nämlich einen solchen (heutzutage jedem Arzte von der Röntgen-Durchleuchtung her bekannten) Schirm betrachtet, handelt es sich gar nicht um Radiumwirkung, sondern um ganz gewöhnliche Lichtwirkung des gelbgrün erscheinenden, fluorescirenden Baryumplatinsalzes. Mit anderen Worten: genau dasselbe, was man mit einem solchen Schirm erzielt, lässt sich z. B. durch eine gelbgrünliche Glasscheibe, die man vor einer Laterne anbringt, erzielen. Wenn Professor London dann Münzen, Schlüssel, ein Metallkreuz, schliesslich grosse Metall-Schablonenbuchstaben auf dem Schirm im Schattenriss abbildet und die beiden Versuchsper·onen (2 Kranke mit Atroph. n. optic. aber Lichtschein) diese Objecte erkennen und unterscheiden lernten, so wäre bei genügender Geduld und Ausdauer mit gewöhnlichem Licht dasselbe zu erreichen gewesen, denn diese Kranken sahen eben nur gew. gelbgrünes Licht.

Professor L. schreibt stolz: „Ich habe auch eine Methode ausgearbeitet, welche allen lichtempfindlichen Blinden die Möglichkeit gewährt, das Schreiben, Zeichnen u. s. w. zu erlernen. Dazu dient eine Radium-Schachtel, mit welcher man in einem ganz dunklen Zimmer an der hinteren Seite des fluorescirenden Schirmes führt (sic!)." Nach dem oben Gesagten ist klar, welchen Werth

diese Methode besitzt, die nur einen Umweg darstellt gegenüber Sehübungen mit gewöhnlichem Licht.

Aus dem Radium eine Hoffnung für Blinde abzuleiten, ist also deshalb nicht angängig, da es bei directer Einwirkung das gesammte Augeninnere aufleuchten lässt, somit nur diffusen Lichtschein und kein wirkliches, differenzirendes Sehen bewirkt, bei indirecter (mit Schirm) aber keinerlei Vortheil bietet vor gewöhnlich beleuchteten Objecten, die ebenso scharfe Contraste besitzen, wie die schwarzen Schatten auf dem leuchtenden Grün des Schirmes.

Erwähnen will ich zum Schluss noch eine merkwürdige Analogie; nahezu die gleiche Illusion wurde einst bezüglich der Röntgenstrahlen gehegt. Gerade wie heute mit dem Radium hatte im December 1896 Edison durch Mittheilung an amerikanische Zeitungen Hoffnungen erweckt, die damals eine deutsche Zeitung, den „Bochumer Anzeiger" vom 13. Decbr. 1896, zu einer Rundfrage bei hervorragenden deutschen Augenärzten veranlasste. Ich liess mir damals, da ich selbst über Sichtbarkeit der Röntgenstrahlen arbeitete, das Zeitungsblatt mit dem Ergebniss kommen und besitze es noch als Curiosum. 12 Professoren schickten damals Antworten ein, deren Mehrzahl sich sehr reservirt bezw. zweifelnd aussprach über die blosse Sichtbarkeit, geschweige denn dem Nutzen für Blinde.

Inzwischen ist diese Frage von verschiedenen Seiten bearbeitet worden und für moderne, hochevakuirte Röntgen-Röhren habe ich selbst[1] die Sichtbarkeit bestätigen und nach verschiedenen Richtungen hin prüfen können. Uebereinstimmend mit Röntgen selbst, Brandes, Dorn, Himstedt und Nagel fand ich, dass hier (im stricten Gegensatz zu den Becquerelstrahlen) eine distincte Reizung bestimmter Netzhautstellen wohl möglich ist. Hier tritt, wie ich durch Verschiebungsversuche für die lebende Linse in situ, andere an herausgenommenen Augentheilen direct beweisen konnten, keine Fluorescenz der Augenmedien ein. (Für die Netzhaut fanden Himstedt und Nagel eine „äusserst schwache", Dorn und Brandes gar keine Fluorescenz.)

Diejenige Bedingung aber, die ein Sehen im gewöhnlichen Sinne sowohl für Röntgenstrahlen wie für Becquerelstrahlen (ganz abgesehen von der oben geschilderten störenden Fluorescenz) unmöglich macht, ist die fehlende Refraction und die Erscheinung der „Nach aussen-Projection".

Wenn auf unserer Netzhaut ein Bild von 1 mm Grösse entsteht, so glauben wir nicht ein Object von 1 mm Grösse zu sehen, sondern ein viel grösseres, denn wir projiciren das Netzhautbildchen nach aussen mit Hilfe der Richtungsstrahlen. Bei gewöhnlichem Licht fallen die Richtungsstrahlen, die alle durch den Knotenpunkt gehen, mit den einfallenden Lichtstrahlen zusammen.

Röntgen- wie Becquerelstrahlen hingegen gehen ungebrochen durch alle Medien hindurch zur Retina, sie entwerfen von einem Objecte einen Schattenriss auf diesen, der mindestens dem Objecte gleich gross ist (im Falle der Parallelität) und diesen Schattenriss projicirt das Auge bezw. sein Träger, nach aussen und glaubt natürlich ein viel grösseres Object zu sehen. So kommt eine Vergrösserung zu Stande, die geradezu das leistet, was schwache Mikroskope bieten.

Ich habe mir die Mühe genommen, zu berechnen, ein wie kleines Object so noch bequem wahrnehmbar wäre und bin zu dem überraschenden Resultat

[1] Fortschritte auf dem Gebiete der Röntgenstrahlen, 1901, Bd V.

von 4,4 μ gelangt. Dabei habe ich den uns Ophthalmologen geläufigen Werth von 1 Minute für den kleinsten Sehwinkel (für S = 1) benutzt.

Es lässt sich also auch umgekehrt, gewissermassen e Contrario folgern, dass bei den L.'schen Versuchen, wo ein Schlüssel und derartig verhältnissmässig grosse Objecte „gesehen“ wurden, unmöglich directe Beeinflussung der Retina durch das Radium vorlag, sonst hätte dieser Schlüssel durch die Aussenprojection ins Riesige vergrössert erscheinen müssen, sondern dass der Schattenriss auf dem Schirm (auf Umwegen, nämlich durch Radium erzeugt) in gewöhnlicher Weise, d. h. optisch, gesehen wurde.

Bibliographie.

1) Blitzschläge und Augenblutung, von Doc. Dr. Topolanski in Wien. (Wiener klin. Rundschau. 1903. Nr. 22.) In einem Falle eines vom Blitze Niedergeworfenen fand sich am rechten Auge eine Kammerblutung, am linken Auge eine Blutung in den Glaskörper. Während erstere rasch zurückgegangen war, resorbirte sich letztere nur langsam. Die Blutung war ohne Zweifel Folge des Blitzschlages. — Bei einem zweiten Patienten wurde am rechten Auge eine Conjunctival-Blutung und eine Kammerblutung constatirt; am linken Auge fand sich eine Risswunde am äusseren Lidwinkel; nachträglich stellte sich heraus, dass die Lidwunde nicht vom Blitzschlage herrührte. Der Blitz hatte die Aeste eines Baumes abgeschlagen und auf den unten stehenden oder liegenden Mann geworfen. In der Stirnhaut steckte ein 3 cm langes Holzstück und die Lid-Wunde war mit Baumrinde verunreinigt. Schenkl.

2) Eine neue Methode der Behandlung der Netzhaut-Abhebung demonstrirte Doc. Dr. Leopold Müller in der Sitzung der Gesellschaft der Aerzte in Wien am 24. April 1903. (Wiener klin. Wochenschrift. 1903. Nr. 18.) Der Fall betrifft einen jungen Myopen, der seit einem Jahr am rechten und zwar besseren Auge (M. 9 D) an Netzhaut-Abhebung erblindet war. Der Gang der Operation war folgender: Nach temporärer Resection der äusseren Augenhöhlenwand nach Krönlein und temporäre Ablösung des äusseren Augenmuskels wurde aus der äussereren Skleralpartie ein Skleralstück (8—10 mm breit und 20 mm lang) mit möglichster Vermeidung einer Verletzung der Chorioidea excidirt und durch einen Stich in die Chorioidea so viel von der subretinalen Flüssigkeit abgelassen, als die Verkleinerung des Bulbus erforderte; hierauf wurden die Skleralwundränder durch die Naht vereinigt. Der Erfolg war ein vollständiger; Anlegung der Netzhaut, normales Gesichtsfeld und Besserung der Sehschärfe (Finger in 3 m). Ein kleines centrales Skotom war die Ursache, dass sich die Sehschärfe nicht beträchtlicher hob. Die einmal abgehobene Macula scheint nach der Anlegung ihre Function nicht wieder zu erlangen. Verf. hat bereits 7 Fälle von Netzhaut-Abhebung in dieser Weise operirt. Bei 2 Fällen, die vor 11 bezw. 15 Monaten operirt wurden, ist der Erfolg heute noch ein guter. Verf. ist der Ueberzeugung, dass die Ursache der Netzhaut-Abhebung in der Aderhaut liegt; in den Fällen, wie der eben erwähnte, handelt es sich um ein Transsudat, das die übermässig gedehnte Aderhaut liefert. Schenkl.

3) Erfahrungen über die Anwendung einiger neuer Heilkörper in der oculistischen Praxis (das Protargol), von Prof. Dr.



L. Königstein in Wien. (Wiener med. Presse. 1903. Nr. 13 und 14.) Das Protargol steht, was die Desinfectionsfähigkeit betrifft, dem Argentum nitricum nach; es verursacht aber geringere Reizung und daher auch geringere Schmerzempfindung. Verf. hat niemals selbst nach concentrirten Lösungen des Protargols Verschorfung oder Verätzung der Conjunctiva gesehen. Es ist aber durchaus kein unveränderliches und unzersetzliches Präparat und wird selbst, in dunkeln Flaschen versorgt, mit der Zeit schwarz. Ein längerer Gebrauch des Mittels ruft ebenfalls Argyrose hervor. Bei purulenten Conjunctivitiden ist es keineswegs so verlässlich wie der Lapis; in manchen Fällen versagen Protargol-Instillationen vollständig. Günstig erwies sich das Protargol bei Thränensack-Eiterungen. Wenige Durchspülungen erzielten ein vollständiges Aufhören der Eiterung; doch glaubt Verf., dass dasselbe Resultat mit Lapis zu erreichen wäre. Seinen Erfahrungen nach wird der Lapis nicht aus der oculistischen Therapie verschwinden; es werden sich aber das Protargol und Largin neben diesem als zeitweise, oder auch öfter gebrauchte Surrogate, behaupten können. Schenkl.

4) Die Geschichte der Trachom-Behandlung, von Dr. Cornelius Scholtz, Assistent an der Universitäts-Augenklinik in Budapest. (Allgemeine Wiener med. Zeitung. 1903. Nr. 30.) Kurzgefasste Uebersicht der therapeutischen Massnahmen, die gegen Trachom von der ältesten bis in die neueste Zeit in Anwendung gebracht wurden. Schenkl.

5) Ein seltener Fall von Iridodialyse, von Regimentsarzt Dr. Peter Geissler. (Wiener med. Wochenschrift. 1903. Nr. 26.) (Aus der Klinik des Prof. Wicherkiewicz in Krakau.) In Folge einer Verletzung des Auges durch einen Holzsplitter wurde die ganze Iris vom Ciliarkörper losgerissen und auf grosse Ausdehnung mit der hinteren pigmentirten Schicht nach vorn gewendet. Schenkl.

6) Die Brille und ihre Geschichte, von Dr. Emil Bock. Mit 32 Abbildungen. (Wien, Verlag von J. Safur. 1903. 62 S.) Den Griechen und Römern war unsere Brille unbekannt. Was die viel citirte Stelle bei Plinius Nero betreffend, anbelangt; so ist an ein Heilmittel gegen Schwachsichtigkeit oder an ein Schutzglas zu denken; auch könnte eine politische Neigung des Kaisers (Begünstigung der Grünen) in Betracht gezogen werden. (?) Erst Roger Bacon erwähnt 1276 die Brille, die aber in dieser Zeit auch schon in Deutschland und Flandern bekannt gewesen war. In Italien werden die Zeitgenossen Salvino d'Armato degli Armati und Alesandro della Spina (Ende des 13. Jahrhunderts) als Erfinder der Brille bezeichnet. Belege für die Annahme, dass die Erfindung der Brille in das Ende des 13. Jahrh. fällt, finden sich (nach Verf.) in einer Predigt des Predigers Giordano Rivalto (1305), in einer Handschrift aus dem 13. Jahrhundert, einst im Besitze eines Dr. Franciscus Redo, und in einem Berichte über die Hochzeitsfeier der Herzogin Juta von Oesterreich (1390), bei welcher Feier der Podesta von Padua Pietro Buonaparte mit einer Brille erschienen sein soll. Es scheint sehr wahrscheinlich, dass Spina nicht der Erfinder der Brille war, sondern dass er durch einen Freund Bacon's in der Verfertigung der Brillen unterwiesen wurde. Vom ärztlichen Standpunkte finden sich die ersten Bemerkungen über Brillen bei Bernhard von Gordon (1305) und dessen Zeitgenossen Guido de Chauliae, während die optischen Gesetze der Glaslinsen bekanntlich erst durch Franc. Maurolycus von Messina (1494) und J. Kepler (1571) festgestellt wurden. Bis zu dieser Zeit hielt man die Wirkung der Brillen für Zauberei, schrieb ihnen geheime Kräfte

zu und brachte Wundergeschichten mit ihnen in Verbindung. Aus begreiflichen Gründen findet man die Brille erst im 15. Jahrhundert zahlreicher auf Gemälden, Kupferstichen, Holzschnitten vertreten. Immerhin sind noch im 17. und 18. Jahrhundert selbst in den figurenreichen grossen Bildern und Porträts die brillentragenden Menschen spärlich vertreten. Ein Beweis, dass die Zahl der Brillentragenden damals eine sehr kleine gewesen sein muss. Die Aerzte waren Gegner der Brille, es bedurfte lange Zeit, bis die Brillen in weiteren Kreisen bekannt wurden und dabei wurden sie lange als Werk der Zauberei betrachtet; auch gab das Leben in der Zeit seltener Veranlassung zur Benutzung von Brillen. Wer kein gutes Auge hatte, widmete sich nicht einem Berufe, der ein solches notwendig macht. Nur wenige Menschen waren des Lesens und Schreibens kundig; vor allem gilt dies von den Frauen, deren Erziehung eine sehr mangelhafte, deren gesellschaftliche Stellung eine sehr geringe war. Weibliche Handarbeiten beschränkten sich zumeist nur auf Nähen. Auch die Erfindung der Buchdruckerkunst änderte nicht viel daran, da die Bücher meistens umfangreich und gross gedruckt waren. Die noch sehr unförmigen Brillen machten die Brillentragenden lächerlich, waren sehr theuer, und oft für viel Geld gar nicht zu erhalten, da sie nur an wenigen Orten verfertigt wurden, und die Herstellungsart als Geheimniss gehütet wurde. Das Hauptland der Brillenerzeugung scheint Deutschland (Nürnberg, Regensburg, Augsburg) gewesen zu sein. Zur Herstellung der Brillengläser verwendete man venezianisches Glas, Crownglas und Flintglas und ohne Zweifel auch weniger edle Arten des Berylls. In der ersten Zeit des Brillengebrauches trugen die Gläser Zahlen, welche dem Lebensalter, für welches sie bestimmt waren, entsprachen. Die Bezeichnung nach der Brennweite fand erst im 19. Jahrhundert statt. Zuerst kam das runde Leseglas (Einglas) mit und ohne Schutzklappen an einem Stiele zu halten, Ende des 15. Jahrhunderts die Brille mit 2 Gläsern, jedes mit einem Stiele, in Gebrauch. Anfangs des 15. Jahrhunderts finden wir die erste Bügelbrille, die aber noch nicht als Klemmer getragen wurde; auch runde Gläser in Holz- oder Lederfassung mit Schnüren hinter den Ohren zu befestigen gab es; später kamen Fassungen von Gold, Silber, Stahl, Fischbein mit plumpen Seitenstangen, die erst im 18. Jahrhundert durch zartere ersetzt wurden, daran. Federnde Vorrichtungen, Gelenke zum Zwecke des Zuklappens folgten. Die Sitte, an dem Nasenquetscher, der häufig einfach mit der Hand gehalten wurde, eine Schnur zu tragen, fällt in den Beginn des 19. Jahrhunderts. Der langstieligen Lorgnette begegnet man Anfangs des 18. Jahrhunderts; herumziehende Hausirer besorgten den Verkauf, wobei es häufig nicht ohne Betrug und Schwindel herging. Der Verkauf in ständigen Läden (in Nürnberg Anfangs des 17. Jahrhunderts durch eigene Verfügungen geschützt) war in den Händen deutscher Brillenhändler, die zumeist auch in anderen zierlichen Arbeiten (Schnitzereien) bewandert waren. Die Brillenläden waren durch bestimmte Abzeichen kenntlich. Concavgläser kamen viel später in Gebrauch, obwohl die Kurzsichtigkeit den Alten ganz gut bekannt war. Von Concavlinsen spricht wohl schon Roger Bacon, aber erst im 16. Jahrhundert finden sich deutlichere Erwähnungen (Joannes Archiepiscopus Cantabrensis und Porta) und bürgerte sich das Concavglas allmählich ein. Im 18. Jahrhundert war die Concavbrille schon ziemlich verbreitet und man verstand damals unter Lorgnette ausschliesslich nur Gläser, die für die Ferne bestimmt waren. Schutzbrillen, meist von grüner Farbe, brachte das Ende des 17. Jahrhunderts. Wie gut die Brille bekannt war, bevor ihr Gebrauch

ein allgemeiner wurde, geht aus den zahlreichen Redensarten, die sich seit Jahrhunderten in der deutschen Sprache finden, hervor. Interessant ist die grosse Zahl Münzen aus dem 16. und 17. Jahrhundert, die Brillen, mit darauf bezüglichen Inschriften zeigen. Was das Wort Brille anbelangt, so hat man dasselbe mit dem lateinischen parilium [1] (daraus parillen, parill, barille) und mit Berille (nach Weglassung des Buchstaben e) in Zusammenhang gebracht.

Schenkl.

7) Beiträge zur Analyse der Gesichtswahrnehmungen III., von F. Schumann. (Zeitschrift für Psychologie u. Physiologie der Sinnesorgane. XXX. S. 241—291 und S. 321—339.) Verf. ergänzt seine früheren Untersuchungen über Augentäuschungen durch eine sehr eingehende Studie über den Successivvergleich (auf verschiedenen Sinnesgebieten). Er kommt zu dem Resultat, dass eine bewusste Erinnerung (Vorstellungsbild) des ersten Eindrucks nicht nöthig zum Vergleich ist, da eine Reihe von geschulten Beobachtern kurzdauernde Eindrücke schon nach Sekunden nicht mehr deutlich reproduciren, dennoch aber hinlänglich genau mit einem successiven zweiten Eindrucke vergleichen konnte. Ferner weist Verf. hin auf den Werth von sog. „Nebeneindrücken" (z. B. Eindruck der Ausdehnung oder Zusammenziehung, absoluter Grösse oder Kleinheit u. a. m.). Auf diesen, nicht auf der Vergleichung des Erinnerungsbildes mit dem zweiten Reizcomplex, basire stets oder doch häufig das Vergleichsurtheil. Schliesslich folgert er aus dem allmählichen Nachlasse oder sogar Aufhören aller optischen Täuschungen bei längerer Uebung, dass es sich um reine Urtheilstäuschungen, nicht etwa um gefälschte oder modificirte Erinnerungsbilder handelt.

Dr. Crzellitzer, Berlin.

8) Ueber das Vorkommen von Sehpurpur bei Cephalopoden, von Prof. Hess. (Centralblatt für Physiologie. 1902.) Verf. beobachtete an zur Hälfte belichteten frischen Netzhäuten von Loligo deutliche Farben-Unterschiede der belichteten und verdunkelten Hälften. Weniger ausgesprochen war die Farbenänderung bei Sepia, fast unmerkbar bei Eledone.

Rosenstein.

9) Ueber Tuberculose der Hornhaut, von Richard Belke. (Inaug.-Dissert. Berlin. 1902.) Verf. beschreibt einen Fall von primärer, knötchenbildender Hornhaut-Tuberculose bei einem 52jährigen Arbeiter. Lungen-Tuberculose, obwohl ohne Befund, wahrscheinlich; Lues ist ist ausgeschlossen. Die Knötchen lagen in der Grundsubstanz und zwar im Bezirk einer alten hauchförmigen Hornhauttrübung; die am Rande liegenden waren vascularisirt. Unter 3monatlicher Behandlung mit Atropin und gelber Salbe verschwanden sie wieder und hinterliessen nur dunklere Stellen in der alten Macula. Die Iris war ständig frei.

Rosenstein.

10) Bericht über die Wirksamkeit der Universitäts-Augenklinik in Tübingen in der Zeit vom 22. X. 1875 bis 31. XII. 1901. Interessant ist die Untersuchung, in welchem Verhältniss das Lebensalter bei den beiden Geschlechtern zu den Augen-Erkrankungen steht. Das erste Maximum liegt beim männlichen Geschlecht zwischen dem 16. und 20. Lebensjahre, das erste Minimum zwischen dem 31. und 35. Lebensjahre, das zweite Maximum zwischen dem 56. und 60. Lebensjahre. Vom 70. Jahre an erfolgt ein rapider Abfall. Beim weiblichen Geschlecht liefern die ersten Lebensjahre ein wesentlich grösseres Contingent, die übrigen Maxima und Minima fallen

[1] Giebt's nicht. H.

ungefähr auf dieselben Jahre wie bei den Männern; nur das erste Minimum hält wesentlich länger an. Rosenstein.

11) Ophtalmoscopie du corps ciliaire, par Trantas. (Gazette médicale d'orient. 1901. Nr. 9.) Verf. hat bei mehreren Hundert Personen die Ophthalmoskopie des Ciliarkörpers vorgenommen und giebt uns an der Hand von zahlreichen anschaulichen Abbildungen eine Beschreibung der normalen und kranken Ciliarkörpern. Fritz Mendel.

12) Neue Bestimmungen über die Vertheilung der Dämmerungswerthe im Dispersionsspectrum des Gas- und des Sonnenlichtes von Schaternikoff. (Zeitschr. f. Psych. u. Phys. der Sinnesorgane. XXIX. S. 255.) Bei sehr geringer Helligkeit erscheint das gesamte Spectrum bekanntlich farblos. Die Vertheilung der Helligkeit, die sog. Dämmerungswerthe der verschiedenen Wellenlängen — eine für alle Farbentheorien fundamentale Frage — ist schon öfters untersucht worden. Vorliegende Arbeit ist mit einigen neuen Hilfsmitteln vorgenommen, sie basiert ferner auf maximaler Dunkel-Adaptation, was bisher nicht der Fall war. Die Resultate sind eine erfreuliche Bestätigung der Nagel'schen Ergebnisse. Die hellste Stelle lag für das Spectrum (Dispersions-Spectrum) des Gaslichtes bei der Wellenlänge 537,2 $\mu\mu$, für das Spectrum des Tages- bezw. direkten Sonnenlichtes bei Wellenlänge 529,3 $\mu\mu$.

13) Grundzüge einer Farbentheorie von E. v. Oppolzer. (Zeitschr. f. Psych. u. Phys. der Sinnesorgane. XXIX. S. 183.) Verf. nimmt an, dass jede Farbenempfindung zu Stande kommt durch gleichzeitige Erregung mindestens zweier Elementarempfindungen; drei verschiedene Arten der letzteren würden für die Erklärung aller Gesichtsempfindungen genügen. Im Gegensatze zu Young, Helmholtz, König u. a. geht also Verf. nicht von Elementarerregungen (die den objectiven Intensitäten proportional gehen) aus, sondern er führt den Begriff der Elementarempfindung ein, die bei constant gleichzeitigem Auftreten mit einer anderen mit dieser verschmolzen ins Bewusstsein tritt, sonst aber auf der Erregung einer isolirten Nervenfaser beruht. Im letzteren — nach Verf. höchst seltenem — Falle wird farblos empfunden. Da jeder Lichtreiz drei differente Elementarempfindungen auslösen soll, müssen an benachbarten Netzhautstellen dreierlei lichtempfindliche Elemente vorhanden sein. Verf. erinnert an die dreifach gefärbten Oelkugeln in gewissen Vogelnetzhäuten und verweist dann auf den Bau der Zapfenaussenglieder der menschlichen Netzhaut. Diese bestehen aus Plättchen, deren Dicke zwischen 0,45 und 0,60 μ variiert, also nahezu denselben Grenzen, wie die sichtbaren Wellenlängen im Spectrum (0,39—0,69 μ). Ein Plattensatz aus so dünnen Plättchen wirkt als Farbenfilter, weil er nur die der Plättchendicke entsprechende Wellenlänge durchlässt und die anderen Strahlen verschluckt. Die Stäbchen mit ihren dreimal längeren Aussengliedern haben eine wesentliche stärkere Lichtempfindlichkeit. Dafür aber schlechtere Farbenempfindlichkeit, da mehrere Stäbchen mit einer Ganglienzelle und einer Nervenfaser verknüpft sind. Am Schlusse discutirt Verf. noch das Weber'sche und das Fechner'sche Gesetz, angewandt auf Elementarempfindung, wobei er als untere Reizschwelle das sog. Eigenlicht der Netzhaut einführt. Die rein mathematische Darstellung eignet sich nicht zum Referat. A. Crzellitker, Berlin.

Um Einsendung von Separatabdrücken wird gebeten (Berlin NW. 26 Schiffbauerdamm).

Verlag von Veit & Comp. in Leipzig. — Druck von Metzger & Wittig in Leipzig.

Centralblatt

für praktische

AUGENHEILKUNDE.

Herausgegeben von

Prof. Dr. J. Hirschberg, Geh. Med.-Rath, in Berlin.

Monatlich ein Heft. Preis des Jahrganges 12 Mark. Zu beziehen durch alle Buchhandlungen des In- und Auslandes und die Postanstalten des Deutschen Reiches.

September. Siebenundzwanzigster Jahrgang. 1903.

Inhalt: **Original-Mittheilungen.** I. Zur Kenntniss der traumatischen, serösen Iris-Cysten. Von Dr. med. **Gustav Ahlström** in Gothenburg (Schweden). — II. Ueber lebende Hirudineen im Bindehautsack des menschlichen Auges. Von **Y. Kuwahara**, prakt. Augenarzt aus Nigata (Japan). — III. Angeborene Wortblindheit. Von Dr. **Otto Wernicke** in Buenos-Aires.

Klinische Beobachtungen. Ein Fall von Schuss-Verletzung beider Augen. Von C. Steindorff.

Neue Bücher.

Referate, Uebersetzungen, Auszüge. 1) Ungarische Beiträge zur Augenheilkunde, von Prof. W. Schulek. — 2) Die Kurzsichtigkeit, ihre Entstehung und Bedeutung, von Dr. J. Stilling.

Journal-Uebersicht. I. A. v. Graefe's Archiv für Ophthalmologie. LVI. 1. — II. Annales d'oculistique. 1903. März—Juli. — III. Recueil d'ophtalmologie. 1903. Februar—Juni. — IV. Archives d'ophtalmologie. 1903. März—Juli.

Vermischtes.

Bibliographie. Nr. 1—11.

I. Zur Kenntniss der traumatischen, serösen Iris-Cysten.

Von Dr. med. **Gustav Ahlström** in Gothenburg (Schweden).

„J'ai vu un kyste se former dans l'iris, à la suite d'une blessure. Il était semitransparent et paraissait rempli d'un liquide clair" sagt Mackenzie[1] betreffs eines Falles von 1832, und wurden seitdem ähnliche Beobachtungen

[1] Traité pratique des maladies des yeux, 1844, traduit par Laugier et Richelot, Seite 482.



auch von andrer Seite gemacht, so dass ROTHMUND[1] 40 Jahre später 28 dergleichen Fälle zusammenstellen konnte. Im Laufe der darauffolgenden Jahre hat sich die Anzahl dieser Cysten weiter vermehrt — und im Verhältniss dazu auch die Theorien über deren Pathogenese.

Einheit hierin ist indessen noch nicht erzielt worden, und bin ich dafür, dass sie wohl kaum jemals wird erreicht werden können, aus dem Grunde, weil hier eine einheitliche Krankheit nicht vorliegt. Viele von den bisher veröffentlichten, mikroskopisch untersuchten Fällen haben ihre Erklärung ebenso gut durch die eine, wie durch die andre Theorie finden können; und da ausserdem diese Cysten nicht zu den oft vorkommenden Anomalien gehören, so halte ich es vielleicht nicht für unangebracht, wenn ich im Folgenden einen weiteren casuistischen Beitrag durch Mittheilung eines Falles liefere, wo die Umstände beim Auftreten der Cyste sich durch eine ausserordentliche Reinheit auszeichnen und wo viele von den aufgestellten Hypothesen in Betreff der Art ihres Ursprungs mit Sicherheit ausgeschlossen werden können.

Der 32jährige Schmied A. hatte beim Meisseln eines Eisenblocks am 6. November 1899 das Unglück, von einem Eisensplitter ins linke Auge getroffen zu werden. Als er mich ein paar Stunden später besuchte, befand sich im inneren-unteren Quadrant der Cornea eine kleine perforirende Wunde, 2 mm vom Limbus; die vordere Kammer wiederhergestellt; auf der Iris schien, an entsprechender Stelle, wiewohl mehr centralwärts, ein Eisenstückchen festgekeilt zu sitzen. Dies schien von Pyramidenform zu sein, mit seiner Basis hervor in die vordere Kammer schiessend und mit der Spitze in der Iris festsitzend. Von dieser Stelle der Iris hing ein fadenförmiges Blutcoagulum nach dem Kammerwinkel hinab. Im Uebrigen konnten keine Läsionen wahrgenommen werden.

An demselben Tage wurde er in die hiesige Augenklinik aufgenommen. Ein Lanzenschnitt wurde nach innen-unten nahe dem Limbus gemacht und mit einem HIRSCHBERG'schen Magnet ein an seinem einen Ende scharf zugespitztes Eisenstückchen extrahirt; an seinem andren Ende maass dies 1 mm und war 1,5 mm lang. Bei der Entlassung, 3 Tage später, war das Auge beinahe reizfrei, die Iris vollständig frei, die Pupille ein wenig oval in horizontaler Richtung; etwas unregelmässiger Astigmatismus; im Uebrigen war der Zustand hinlänglich normal; S = $^6/_{12}$.

Am 24. April 1902 kehrte der Patient zurück; er hatte während des letzten halben Jahres eine „Blase“ in seinem linken Auge bemerkt; dieselbe sei anfangs ganz klein gewesen, habe aber im Laufe der letzten Zeit an Grösse schneller zugenommen; auch habe der Patient während der letzten Monate eine Unbehaglichkeit im Auge gefühlt, welches sich dabei

[1] Ueber Cysten der Regenbogenhaut. Klinische Monatsblätter für Augenheilkunde, 1872.

ein wenig roth zeigte. Jetzt war das Auge reizfrei; $S = {}^6/_9$; Tn.; die Pupille etwas deformirt, klein, reagirte aber lebhaft. Die Iris zeigte ein vollkommen normales Aussehen, ausgenommen in ihrem inneren-unteren Theile, wo eine Cyste sich befand, oder wie man bei schräger Beleuchtung beobachten konnte, zwei Cysten; von diesen, welche unmittelbar aneinander grenzten, war die periphere am grössten, von ovaler Form, etwa von der Grösse eines Hanfkornes und liess ungefähr 1 mm der Irisperipherie frei. Ihre vordere Wand war äusserst dünn, nahezu durchsichtig; völlig glatt; sie reichte nicht vollkommen bis an die Rückseite der Cornea. Die Farbe war weissgrau, mit vereinzelten Pigmentstrichen. Näher dem Pupillenrande, jedoch ohne denselben vollkommen zu erreichen, fand sich eine andre Cyste vor, ungefähr halb so gross wie die vorige, mit welcher sie in unmittelbarer Berührung stand. Diese war von dunklerer Farbe und schien dickere Wände zu besitzen.

In Folge der in letzter Zeit auftretenden Reiz-Symptome, welche in Folge der nachträglichen Zunahme der Cysten mit Wahrscheinlichkeit intensiver werden sollten, entschloss ich mich, die Neubildungen zu entfernen. Mittelst eines Graefe'schen Messers ging ich zwischen der Peripherie der Cyste und dem Kammerwinkel und machte einen ca. 7 mm langen Einschnitt in den Limbus.

Schon beim ersten Versuche, die Iris mit der Iris-Pincette zu fassen, zerplatzte die grosse Cyste und entleerte sich in die vordere Kammer; sie wurde indessen völlig excidirt, sammt der kleinen, ungeöffneten Cyste.

Nach normaler Heilung wurde der Patient am 3. Mai mit einem ziemlich breiten Iris-Coloboma entlassen; die Zipfel des letzteren zeigten überall ein normales Iris-Gewebe.

Als ich das letzte Mal den Patienten zu sehen Gelegenheit hatte, — es war am 3. Januar 1903, — war der Zustand noch immer sehr gut; $S = {}^6/_9$; das Auge hatte auch nicht ein einziges Mal nach der Operation Symptome von Reizung gezeigt.

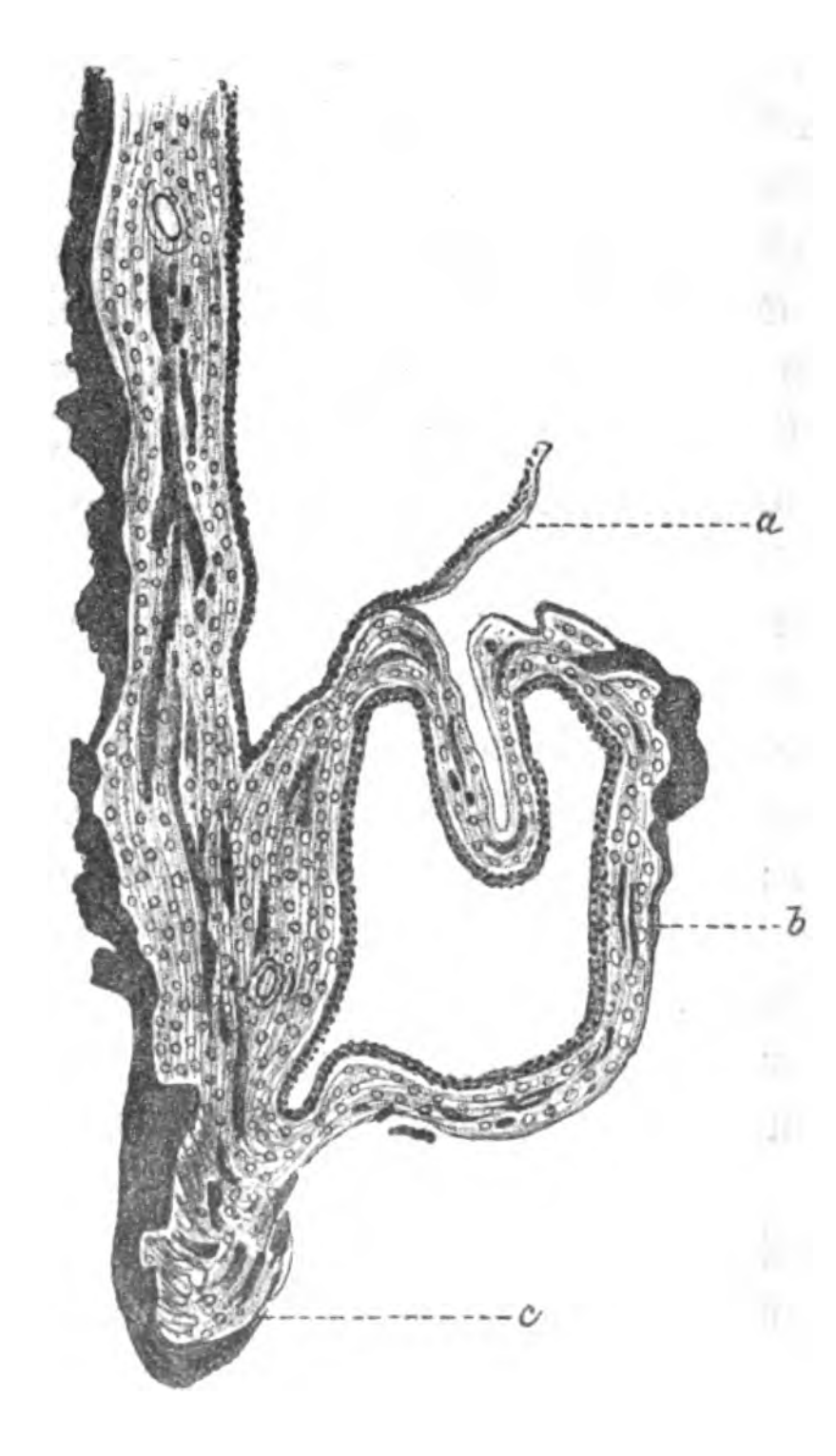
Das exstirpirte Iris-Stückchen wurde, in Formalin und Alkohol gehärtet, in Celloidin eingebettet und mit dem Mikrotom in meridionaler Richtung geschnitten.

Die vordere Wand der grösseren Cyste war nur in Form von kleinen äusserst dünnen Lefzen vorhanden, aus ausserordentlich rarificirtem Iris-Gewebe bestehend. Die hintere, dickere Wand wurde von normalem Iris-Gewebe gebildet; hier und da erschienen erweiterte Gefässe. An der vorderen, nach dem Inneren der Cyste gerichteten Oberfläche zeigte sich diese mit Pflaster-Epithelium bekleidet, 3—5 lagerig; was die kleinere Cyste betrifft, welche sich in nachstehender Figur theilweise zusammenzufallen zeigt, so war diese vollständig in der Iris gelegen, deren Stroma sich in zwei Blätter getheilt zu haben schien; im Bindegewebe fanden sich zerstreute, sternförmige Pigmentzellen vor; ihre innere Bekleidung wurde vom Platten-

epithelium gebildet, dem der grösseren Cyste vollkommen ähnlich; eine Basal-Membran unter dem Epithelium befand sich nirgends, sondern die Wand bestand im Uebrigen nur aus Iris-Gewebe.

Der Inhalt konnte nur hier und da in Form von kleineren Schleimcoagula wahrgenommen werden.

Also, ungefähr $2^1/_2$ Jahre nachdem ein Eisenstückchen ins Auge gedrungen war, fand sich an ganz derselben Stelle der Iris, wo der Eisensplitter stecken geblieben war, eine mit Epithelium ausgekleidete Cystenbildung. Die Umstände bei ihrem Auftreten lassen eine Erklärung derselben nicht leicht zu, ausser nur gemäss einer der für dergleichen Erscheinen der Cysten dargelegten Theorien.



A priori können wir die Theorie Schmidt-Rimpler's[1] ausschliessen, da dieselbe ja für die spontanen Iris-Cysten aufgestellt ist, deren Entstehung er auf einen Verschluss der auf der Vorderfläche der Iris sich befindlichen Krypten bezieht. Bei meinem Falle von traumatischer Cyste kann also diese Hypothese nicht in Betracht kommen.

Was Wecker's[2] Theorie anbelangt, so kann diese unmöglich hier Anwendung finden. Wecker betrachtet ja diese Cysten überhaupt nicht als wirkliche Cysten, sondern als eine Art Einfaltungen oder Kammer-Absackungen; so käme z. B. durch eine hufeisenförmige, hintere Synechie eine blasenförmige Hervortreibung der Iris zu Stande, welche einer innerhalb der Iris entwickelten Cyste gleiche. Bei meinem oben beschriebenen Falle war jedoch irgend eine Synechie nicht vorhanden, sondern die Iris war vollkommen frei von der Linse.

Auch Everbusch's[3] Erklärung kann ich ebensowenig für besonders plausibel in diesem Falle ansehen; denn wenn eine Hämorrhagie im Iris-

---

[1] Zur Entstehung der serösen Iriscysten. Archiv für Ophthalmologie, XXXV, 1.
[2] Traité complet d'Ophthalmologie, II.
[3] Beiträge zur Genese der serösen Iriscysten. Jahresbericht der Ophthalm. 1882.

Winkel mit einer Ablösung vom Ligamentum pectinatum der fraglichen Cyste ihren Ursprung gegeben hätte, so würde man wohl am ehesten erwartet haben, dass diese von peripherem Sitz gewesen wäre; in unsrem Falle erreichte indessen die Cyste nicht die Iris-Peripherie, sondern liess den Kammerwinkel vollständig frei.

Und da die fragliche Cyste nicht in irgend einem Zusammenhange mit der Hornhaut stand, sondern von derselben vollständig getrennt war, kann man sich hier wohl kaum denken, deren Entstehung sei in derselben Weise geschehen, wie Stölting[1] hervorgehoben hat; denn eine Ueberwachsung des Hornhaut-Epithels durch den Wundkanal auf die Iris hinüber, setzt nothwendig voraus, dass die Iris längere Zeit an der Cornea angelagert gewesen wäre.

Es bleibt also nur die älteste, von Rothmund[2] dargelegte Theorie übrig: nach ihm sollte ja die Entstehung von dergleichen Cysten auf eine bei der durchbohrenden Verletzung der Hornhaut entstandene Ueberpflanzung von Epithel-Theilchen von der Cornea auf die Vorderfläche der Iris zu beziehen sein; hier würden ferner die abgerissenen Epithel-Stücke durch ihre Proliferation Ursprung zu Cysten geben.

Diese Theorie scheint mir für meinen oben beschriebenen Fall am meisten ansprechend; und man kann sich die Entstehung der Cysten so vorstellen, dass bei dem Eindringen des spitzen Eisenstückchens in die Iris eine Spaltung derselben in zwei Blätter entstanden ist, und zugleich mittelst des Eisenstückchens — oder möglicher Weise bei dem operativen Eingriff — eine Einpflanzung des Corneal-Epithels in das Innere der Iris sich vollzogen hat, wonach sich dieses Epithel weiter entwickelt, die entstandene Höhlung ausgekleidet, und diese von da ab an Grösse immerfort zugenommen hat; dass in diesem Falle zwei Cysten — seltsam genug — sich entwickelt haben, dürfte auf zufällige Nebenumstände zurückzuführen sein. Hier liegt also eine Impfung von Epithel in die Iris vor, also eine epiblastische Cyste, gemäss Lagranges[3] Vorschlag zur Nomenclatur.

Dieser mein Fall lässt sich also unzweideutig Rothmund's Theorie gemäss erklären; indessen aber erachte ich es keineswegs für berechtigt, die Entstehung aller traumatischen Iris-Cysten auf diese eine Weise zu suchen. Vor allem bin ich dafür, dass man zwischen echten Cysten unterscheiden muss, wirklichen Neubildungen, — wie bei meinem oben beschriebenem Falle, — und cystenähnlichen Bildungen, Pseudocysten, bedingt durch Absackungen u. dgl. Und was die ersteren betrifft, so ergiebt sich bei einer Prüfung der bisher veröffentlichten Fälle, dass mit aller

[1] Die Entstehung der serösen Iris-Cysten. Archiv für Ophthalm. XXXI, 3.

[2] Zur Pathogenese der Iris-Cysten. Klin. Monatsbl. f. Augenheilk. 1871.

[3] Contribution à l'étude des kystes de l'iris. Archives d'Ophtalm. 1900.

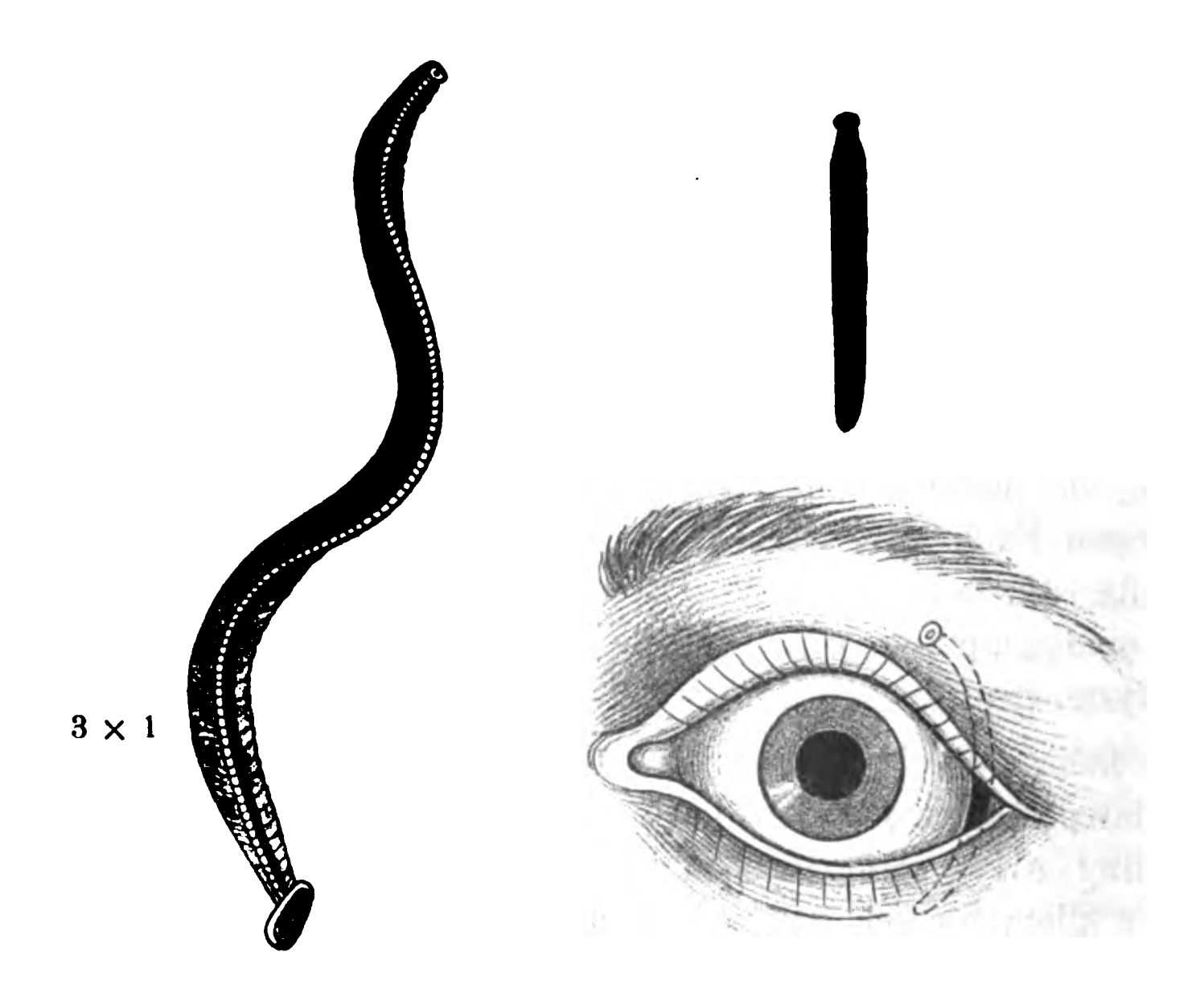
Wahrscheinlichkeit auch diese unter sich von verschiedener Art sind, dass sie sich mithin in diesem Falle in dieser Weise, in einem andren auf jene Art entwickeln, je nach den verschiedenen, obwaltenden, anatomischen Verhältnissen.

II. Ueber lebende Hirudineen im Bindehautsack des menschlichen Auges.

Von Y. Kuwahara, prakt. Augenarzt aus Nigata (Japan).

Im Folgenden will ich kurz über zwei Fälle berichten, die gewiss einen interessanten Beitrag zur Casuistik der Parasiten im menschlichen Auge bilden.

Die erste dieser Beobachtungen machte ich schon vor einer Anzahl von Jahren. Es handelte sich um einen 18jährigen Bauer. Derselbe wurde von seinen Nachbarn darauf aufmerksam gemacht, dass in seinem Auge sich etwas Schwarzes befinde. Er selbst hatte über nichts weiter zu klagen,



als über häufig auftretendes Jucken, das er durch Reiben mit dem Finger zu beseitigen suchte. Dabei kam es öfter vor, dass eine grössere oder geringere Blutung aus dem Auge erfolgte. Bei der Untersuchung fand ich im linken Auge, nahe dem äusseren Lidwinkel, einen schwarzen Fremdkörper, der sich wurmähnlich zusammenzog und ausdehnte, und manchmal ganz unter dem Oberlid verschwand. Nach Umwendung des Oberlides erkannte ich, dass es ein Blutegel von 2,7 cm Länge war, der sich mit seinem

Saugnapf in die obere Uebergangsfalte eingebissen hatte.[1] Unter der Einwirkung der Luft zog er sich bohnenförmig zusammen. Auf seiner Oberfläche zeigte er eine zierliche Streifung. Da eine Entfernung mit Pincette nicht gelang, streute ich etwas Kochsalz auf das Thier, worauf es leicht abzunehmen war. Im Uebrigen ergab die Augen-Untersuchung bei dem Patienten das Vorhandensein eines chronischen Trachoms. Wie lange der Patient ungefähr diesen Parasiten beherbergte, darüber konnte er keine Angaben machen. Seine Beschwerden waren sehr gering gewesen; ja als ich ihn nach einigen Monaten wieder sah, erklärte er mir, er hätte sich vor Entfernung des Blutegels eigentlich wohler gefühlt als jetzt. Möglich ist es ja, dass die Blutentziehung, die durch denselben veranlasst wurde, einen günstigen Einfluss auf die durch das Trachom bedingten subjectiven Störungen hatte.

Einen zweiten ähnlichen Fall verdanke ich der Güte meines Collegen, Herrn Yada. Es handelte sich hier um ein 10jähriges Mädchen, das über Lichtscheu, Thränenträufeln und geringe Schmerzen im rechten Auge klagte. Bei Ectropionirung des Unterlides fand sich gegen die untere Uebergangsfalte zu eine lebende, schwarzgefärbte Hirudinee.[2] Sie war 2 cm lang und 1 mm dick und schlängelte sich lebhaft hin und her. Die Bindehaut war stark entzündet, und zeigte mehrere Narben.

Da es in Japan keine Landblutegel giebt, müssen in den beiden erwähnten Fällen die Schmarotzer wohl beim Baden oder Waschen in das Auge gelangt sein. Dort musste ihnen die Thränenflüssigkeit das Wasser ersetzen, während ihnen Nahrung aus den Blutgefässen der Conjunctiva reichlich zur Verfügung stand. Merkwürdig ist, dass in dem von mir beobachteten Falle der Parasit so gut ertragen wurde. Uebrigens ist das Vorkommen von diesen Thieren im Bindehautsack in Japan durchaus nicht häufig, sondern es sind im Gegentheil keine weiteren derartigen Beobachtungen gemacht worden.

Zusatz des Herausgebers. Der japanische Blutegel mag milder sein, jedenfalls hat er einen wenig gefährlichen Ort zum Einbeissen gewählt. Unser medicinischer Blutegel vermag durch Einbeissen in der Hornhaut und kräftiges Saugen innere Blutung und Schrumpfung des Augapfels zu bewirken.[3] Allerdings heisst es in Jüngken's Lehre von den Augen-Operationen (1829, S. 69): „Beim inveterirten Pannus hat man mit Erfolg Blutegel sogar an den Augapfel gesetzt.“ Den Erfolg bezweifle ich; doch kann die dicke, gefässhaltige Schicht vor Durchbohrung der Hornhaut geschützt haben. Vergl. Einführung in die Augenheilkunde, I, S. 22 und Kraemer, Die thierischen Schmarotzer des Auges, § 33. (Graefe-Saemisch, 2. Aufl.)

[1] Er gehörte der Art Hirudo japonica an.

[2] Welcher Art sie angehörte konnte leider nicht bestimmt werden.

[3] A. v. Graefe, Archiv f. Ophth. VII, 2, 142, 1860.

III. Angeborene Wortblindheit.

Von Dr. **Otto Wernicke** in Buenos-Aires.

Unter dem Titel „angeborene Wortblindheit" veröffentlichte im November des Jahres 1896, im British Medical Journal, W. Pringle Morgan die Beobachtung eines 14jährigen Jungen, der trotz normaler Augen und guter Intelligenz nicht lesen lernen konnte. Die Schwierigkeit bestand nur für Buchstaben, nicht für Zahlen. Pringle Morgan glaubte diesen Fehler nur durch einen angeborenen Defect in der Gegend des linken Gyrus angularis erklären zu können. Einige Jahre später trat Hinshelwood im Lancet (Mai 1900) mit zwei neuen Fällen an die Oeffentlichkeit. Die Arbeit von Hinshelwood veranlasste E. Nettleship in der Märznummer von 1901 der Ophthalmic Review 5 Fälle zu beschreiben, welche er im Laufe der letzten 20 Jahre zu beobachten Gelegenheit hatte. Dieser Zustand war ihm schon vor langen Jahren aufgefallen und hatte er ihn bis zu Hinshelwood's Veröffentlichung als „inability to learn to read" bezeichnet. Sowohl Hinshelwood wie Nettleship erklären sich mit der von Pringle Morgan gegebenen Erklärung der Pathogenie dieses Zustandes einverstanden. Im April 1902 erschien in der Ophthalmic Review eine zweite Arbeit von Hinshelwood mit zwei weiteren Fällen, von denen jedoch einer, wie ich weiter unten ausführen werde, wahrscheinlich nicht hierher gehört. Hiermit ist die Literatur über diesen Punkt erschöpft.

Zu Anfang dieses Jahres stellten sich in meiner Privatsprechstunde kurz nacheinander zwei ausgeprägte Fälle dieser Anomalie vor; beim Studium derselben fiel mir wieder ein dritter ein, den ich vor 5 oder 6 Jahren gesehen, aber nicht erkannt habe. Es handelte sich damals um einen ungefähr zehnjährigen, anscheinend normalen Knaben, der nach Aussage des Vaters nicht lesen lernen konnte. Ich fand leichte Hypermetropie, normalen Augenhintergrund, dem Alter entsprechende Akkommodation und theilte — leider — dem Vater mit, dass es sich hier nach meiner Meinung nur um Mangel an Fleiss und Aufmerksamkeit handeln könne. Heutzutage bin ich davon überzeugt, an diesem Patienten eine grosse Ungerechtigkeit begangen zu haben. Um andre Collegen vor dem gleichen Fehler zu bewahren und um unsre noch spärlichen Kenntnisse über diesen Punkt zu bereichern, erlaube ich mir, meine Beobachtungen hier mitzutheilen.

Fall I. Fräulein S., 19 Jahre alt, von dänischer Abkunft, nach Aussage des Familienarztes etwas hysterisch; es giebt sonst keine Nerven- oder Geisteskranke in ihrer Familie. Trotz aller Anstrengungen hat sie niemals ordentlich lesen lernen können. Sie liest trotz ihrer 19 Jahre langsam und buchstabirend; das Lesen ist so anstrengend für sie, dass sie den Inhalt nicht fassen kann; es ist ihr nicht möglich, aus einem Buche etwas zu lernen, oder z. B. eine Novelle mit Interesse zu lesen.

Dabei ist die Sehkraft beiderseits $^5/_4$, Augengrund normal, Akkommodation dem Alter entsprechend. Patientin hat früher einen andren Augenarzt zu Rathe gezogen; die verschriebene dunkle Brille (Patientin ist hochblond) von convex 1,50 D corrigirt die manifeste Hypermetropie, wird jedoch bei Seite gelassen, da keine Asthenopie besteht. Zahlen werden gut gelesen. Die Intelligenz scheint normal. Patientin spricht correct zwei Sprachen und hat eine gute Erziehung genossen; der Unterricht hat natürlich hauptsächlich durch Vorlesen und Vorträge stattgefunden. Patientin will nächstens heirathen und möchte gern den Lesefehler los werden, der sie schon seit Jahren tief betrübt. — Da ich diesen Fall nur einmal in der Sprechstunde gesehen habe, kann ich vorderhand weiter keine Auskunft über ihn geben.

Fall II. Carl L., 10 Jahre. Der Vater trank und ist geisteskrank gestorben. Ein älterer Bruder des Patienten ist schwachsinnig, ein andrer ist ein Schachtalent (spielt und gewinnt mehrere Partien gleichzeitig; spielt, ohne Schachbrett zu sehen u. s. w.). — Patient ist öfters krank gewesen und ist in Folge dessen der Schulgang (vom 6. Jahre an) etwas unregelmässig gewesen, besonders im 8. Lebensjahre wegen Appendicitis, welche eine Laparotomie erheischte.

Carl L. macht den Eindruck eines lebhaften, intelligenten und gesunden Knaben. Nach Aussage der Verwandten besitzt er ein gutes Gedächtniss, scharfe Beobachtungsgabe und Geschicklichkeit in allen Spielen seines Alters. In der Schule ist er, wegen seines schlechten Lesens, bis jetzt immer in der untersten Klasse geblieben. Er erkennt alle Buchstaben mit Sicherheit aber langsam; ein fliessendes Lesen ist ihm jedoch vollständig unmöglich. Bei längeren Worten irrt er sich stets, besonders in den letzten Buchstaben. Auch in kurzen Worten irrt er häufig, liest z. B. se anstatt es, dor anstatt dar u. s. w. Das Lesen macht ihm kein Vergnügen, doch lässt er sich sehr gerne vorlesen. Ziffern erkennt er mit Leichtigkeit und liest schnell und correct bis sechsstellige Zahlen, ohne irgendwelche Unsicherheit zu bezeugen. Ebenso sicher und schnell erkennt er geometrische Figuren, Spielkarten, Schachfiguren. Geschriebene Buchstaben scheint er leichter zu lesen, als gedruckte. Seine Handschrift ist schlecht, aber in Anbetracht des unregelmässigen Schulbesuchs ist sie kaum besser zu erwarten. Nachhilfestunden haben nur für Lesen stattgefunden. Er schreibt ziemlich correct aus einem vorgelegten Buche ab, aber sehr schlecht auf Dictat. Beim Dictate vergisst er Buchstaben, Silben und auch ganze Worte, häufig wiederholt er ganze Silben z. B. posibibi anstatt posible. Einen vorgelesenen, nicht zu langen und ihm verständlichen Satz wiederholt er jedoch mit Leichtigkeit, auch nach mehreren Minuten.

Dabei sind seine Augen vollständig normal. Sehkraft beiderseits $^5/_4$. Hm 0,50 D. Ophthalmometrisch 0,50 D Astigmatismus nach der Regel. Augengrund völlig normal.

In diesen beiden Fällen ist die Symptomatologie dieses Zustandes

ziemlich vollständig enthalten. In Fall I handelt es sich um einen ziemlich schweren Fall, der sich wahrscheinlich nicht weiter bessern wird, während ich bei Fall II durch systematische und Jahre lang fortgesetzte Leseübungen noch auf eine bedeutende Besserung hoffe. Dass eine vollständige Heilung möglich ist, beweist Nettleship's zweiter Fall: „nach einem enormen Aufwand von Geduld und Ausdauer lernte dieser Knabe gut lesen. Heutzutage liest er für sich oder laut mit Leichtigkeit und Vergnügen. Er ist jetzt Advocat.“

In allen bis jetzt beobachteten Fällen war die Schwierigkeit sehr bedeutend grösser für Buchstaben, als für Zahlen. Diese Verschiedenheit giebt uns ein Mittel in die Hand, den Zustand auch bei schlechter Sehschärfe nachzuweisen. Hinshelwood's Forderung, die Diagnose auf angeborene Wortblindheit nur dann zu stellen, wenn das Auge gesund und die Sehschärfe normal ist, erscheint mir etwas zu peremptorisch. Die Leichtigkeit für Zahlen und die Schwierigkeit für Buchstaben lassen sich auch bei herabgesetzter Sehschärfe nachweisen, und es ist nicht unwahrscheinlich, dass sich Wortblindheit und Amblyopie dann und wann vereint vorfinden.

Sehr genaue Berücksichtigung sollen jedoch alle Neben-Umstände finden, um das Einschleichen nicht hierher gehöriger Fälle zu vermeiden. Hinshelwoods vierter Fall[1] wird wohl nur Wenige von der Existenz der angeborenen Wortblindheit überzeugen. Wenn ein Kind schon mit 4 Jahren zur Schule geschickt wird, braucht man nicht lange nach Gründen zu suchen, um zu erklären, warum es mit 7 Jahren die Buchstaben noch nicht sicher kennt. Da ausserdem auch das Lesen der Zahlen schlecht ist (nur Zahlen bis 20 werden fliessend und correct gelesen), verliert das Bild viel an Klarheit. Wenn nun selbiges, jetzt 7jähriges Kind in nicht ganz 3 Monaten Privat-Unterricht sehr bedeutende Fortschritte macht — das Kind konnte jetzt seine Fibel (the childs first primer) lesen, erkannte die Worte, ohne sie erst zu buchstabieren, las auch die Sätze rückwärts, als Beweis, dass sie nicht auswendig gelernt waren, und las fliessend Zahlen bis 100 — dann, glaube ich, ist es einfacher, wir diagnosticiren einen Erziehungs- und nicht einen Entwicklungsfehler.

Ueber die Aetiologie dieser Störung wissen wir bis jetzt noch nichts. In einem meiner Fälle bestand ausgesprochene neuropathische Belastung; eine Patientin von Nettleship hatte zwei Stotterer unter ihren Brüdern. Bei Geschwistern ist angeborene Wortblindheit bisher noch nicht beobachtet worden. Von den 11 bis jetzt beschriebenen Fällen waren 9 Knaben, doch sagt schon Nettleship mit Recht, dass die Serie noch zu klein ist, um Consequenzen daraus zu ziehen.

Die Behandlung dieses Zustandes kann nur in einem speciellen Unter-

[1] Ophthalmic Review. April 1902, S. 93.

richtsplane bestehen. Der Unterricht im Lesen soll nach HINSHELWOOD's Rath so gegeben werden, dass mehrere Male am Tage eine nicht zu lange Leseübung stattfindet. Auf diese Weise soll dem mangelhaften Wortbildgedächtniss zu Hilfe gekommen werden. Die Anwendung versetzbarer Buchstaben scheint auch in diesem Falle von besonderem Werth zu sein, da sie dem Kinde die Analyse und Synthese der Worte erleichtert und seine Aufmerksamkeit leichter als andre Methoden fesselt. Ist trotz aller Anstrengungen kein hinreichendes Lesevermögen zu erzielen, so muss der allgemeine Unterricht mündlich stattfinden.

Ich theile mit HINSHELWOOD und NETTLESHIP die Meinung, dass die angeborene Wortblindheit nicht so selten ist, wie es auf den ersten Blick scheinen möchte. Wenn ein Kind nicht lesen lernt, wird es gewöhnlich als dumm oder faul betrachtet; nur selten findet eine genauere Untersuchung statt, da man es für selbstverständlich hält, dass ein Kind, in dessen geistiger Entwicklung anscheinend keine Störung besteht und das über hinreichende Sehkraft verfügt, in kürzerer oder längerer Zeit fliessend lesen lernt. Auf die Wichtigkeit der Kenntniss dieses Zustandes für Schulärzte und Pädagogen brauche ich also nicht weiter hinzuweisen. Die Entdeckung und Erklärung dieses Fehlers durch PRINGLE MORGAN wird noch manches Kind vor ungerechter Behandlung und schliesslicher Vernachlässigung seiner Ausbildung schützen.

Klinische Beobachtungen.

Ein Fall von Schuss-Verletzung beider Augen.

Von C. Steindorff.[1]

(Aus Prof. Hirschberg's Augenheilanstalt.)

Nach dem Sanitätsbericht über den Krieg von 1870/71, der 99 566 Verwundungen des Körpers umfasst, betreffen 860 Verletzungen das Sehorgan, das sind 0,86 % aller und 8,5 % der Verwundungen des Kopfes. Das Auge selbst war 786 Mal betroffen, in 74 Fällen waren Sehstörungen nach Gehirn- und Schädelverletzungen zu behandeln. Von den 786 Augenverletzungen waren die überwiegende Mehrzahl, 709 = 96,2 %, durch Schuss, der Rest durch Stich und Hieb hervorgerufen worden.[2] Die Berichte über andre Armeen geben ähnliche Resultate.

Naturgemäss sind in Friedenszeiten Schuss-Verletzungen überhaupt und speciell solche des Auges weit seltener, wie die verschiedenen Statistiken über Art und Häufigkeit der Traumen des Sehorgans zur Genüge erkennen lassen. Mutwille, Unvorsichtigkeit, Mord- und Selbstmordversuch führen am häufigsten zu den Schuss-Verletzungen, und Schrot- und Revolverschüsse sind

[1] Nach einer Krankenvorstellung in der Januar-Sitzung 1903 der Berliner Ophthalmologischen Gesellschaft.

[2] Vgl. Praun, Die Verletzungen des Auges, 1899.



bei Weitem häufiger, als solche durch Gewehrkugeln oder Splitter grösserer Projectile. Herr Geheimrath Hirschberg hat gezeigt,[1] wie häufig der von Selbstmördern bevorzugte Schläfenschuss nicht das Leben, sondern das Augenlicht vernichtet: „es stirbt die Hälfte derjenigen, welche zum Selbstmord den Revolver gegen die rechte Schläfe abdrücken; von den Ueberlebenden verliert ein Drittel die Sehkraft des rechten Auges. Ausnahmsweise kommt es sogar zu doppelseitiger Erblindung." Die Art der Verletzung des Sehorgans kann eine vierfache sein: Zunächst wird das Auge so zerschmettert, dass es gänzlich in seiner Form und Funktion gestört ist und, schon um der drohenden sympathischen Entzündung des andren Auges zu begegnen, entfernt werden muss. Vielfach wird der Sehnerv durchrissen, innerhalb der Augenhöhle oder des Canalis opticus; die hierher gehörigen Fälle habe ich in meiner Inauguraldissertation[2] zusammengestellt. Eine dritte Möglichkeit ist die Prellung des Augapfels, die zu innerer Blutung und Zerreissung von Netzhaut und Aderhaut führt. Sechs derartige Fälle hat Scheidemann aus der Hirschberg'schen Klinik mit erläuternden Zeichnungen publicirt,[3] während Hirschberg (l. c.) auch drei Fälle dieser Kategorie unter Beibringung von Abbildungen veröffentlicht. Schliesslich kommen noch Bewegungsstörungen durch Zerreissung oder Quetschung von Muskeln und Nerven in Betracht, die selten isolirt beobachtet werden, weit häufiger mit Läsion andrer Theile vergesellschaftet sind. Bei all diesen verschiedenen Formen der Augen-Verletzungen wird häufiger nur ein Auge betroffen; in 11 Fällen von Hirschberg und Scheidemann war nur 3 Mal die Verletzung doppelseitig.

Der Fall, um dessen Veröffentlichung es sich handelt, gehört unter die Gruppe der Prellschüsse und ist dadurch wichtig, dass beide Augen betroffen sind, sowie dadurch, dass es sich um das Opfer eines Mordversuches handelt, nicht, wie in der Mehrzahl der Schläfen-Schüsse, um einen Selbstmord-Versuch. Zu bemerken ist noch, dass auch erhebliche Bewegungsstörungen zu constatiren sind, auf deren häufige Combination mit der Läsion andrer Theile des Auges bereits hingewiesen wurde.

Die 19 Jahre alte Patientin erhielt am 3. November vorigen Jahres von ihrem Liebhaber, der bald darauf sich selber entleibte, aus naher Entfernung einen Revolver-Schuss gegen die linke Schläfe, während sie sich in sitzender Stellung befand. Sie schleppte sich noch einige Schritte weiter, bis sie aus Mund, Nase, dem linken Ohre und der Schläfenwunde blutend niederstürzte. Im Moment des Schusses hatte sie eine heftige Feuer-Erscheinung und war sofort blind. Das Bewusstsein verlor sie erst, als man sie in eine Droschke hob. Während der ersten 3 Tage ihres Aufenthaltes in der Charité war sie bewusstlos und erbrach ununterbrochen Blut. Seit dem ersten Verbandwechsel, 8 Tage nach der Verletzung, leidet sie an Kopfschmerzen. Rechts hat sie seit einigen Wochen wieder qualitatives Sehvermögen. Die Kugel steckt noch in der knöchernen Schädelkapsel, wie eine in der Charité vorgenommene Röntgen-Untersuchung bewies, ihre operative Entfernung wurde nicht versucht.

Status praesens: In der linken Schläfe, 4 mm vom Canthus externus eine pulvergeschwärzte, erbsengrosse, eingezogene, schmerzlose, mit der Unter-

[1] Das Auge und der Revolver, Berliner klin. W., 1891, Nr. 38. Vgl. Centralbl. f. Augenheilk. 1891, S. 319 u. 1894, S. 170.

[2] Halle 1898.

[3] Centralbl. f. prakt. Augenheilk., 1898, Decemberheft.

lage nicht verwachsene Narbe, der entsprechend der Knochen eine Delle zeigt. Eine Ausschussöffnung ist nicht sichtbar.

Rechts leichter Exophthalmus; Abduction, Adduction des Auges, Hebung und Senkung des Oberlides gehemmt. Auch links sind die Aeste des N. abducens und N. oculomotorius, von diesem zumal die aufwärts ziehenden Aeste, paretisch. Beide Pupillen starr und weit; rechts 7 mm, links $6^1/_2$ mm weit.

Sehschärfe rechts Finger: 30 cm von aussen her.
„ links 0.

Ophth. R. Sehnerv blass, Arterien eng. Die Papille von einer bläulich-weissen Narbe umgeben, die oben die Gefässe verdeckt und vielleicht verschliesst, so dass sich neue Anastomosen gebildet haben. Mehr gegen die

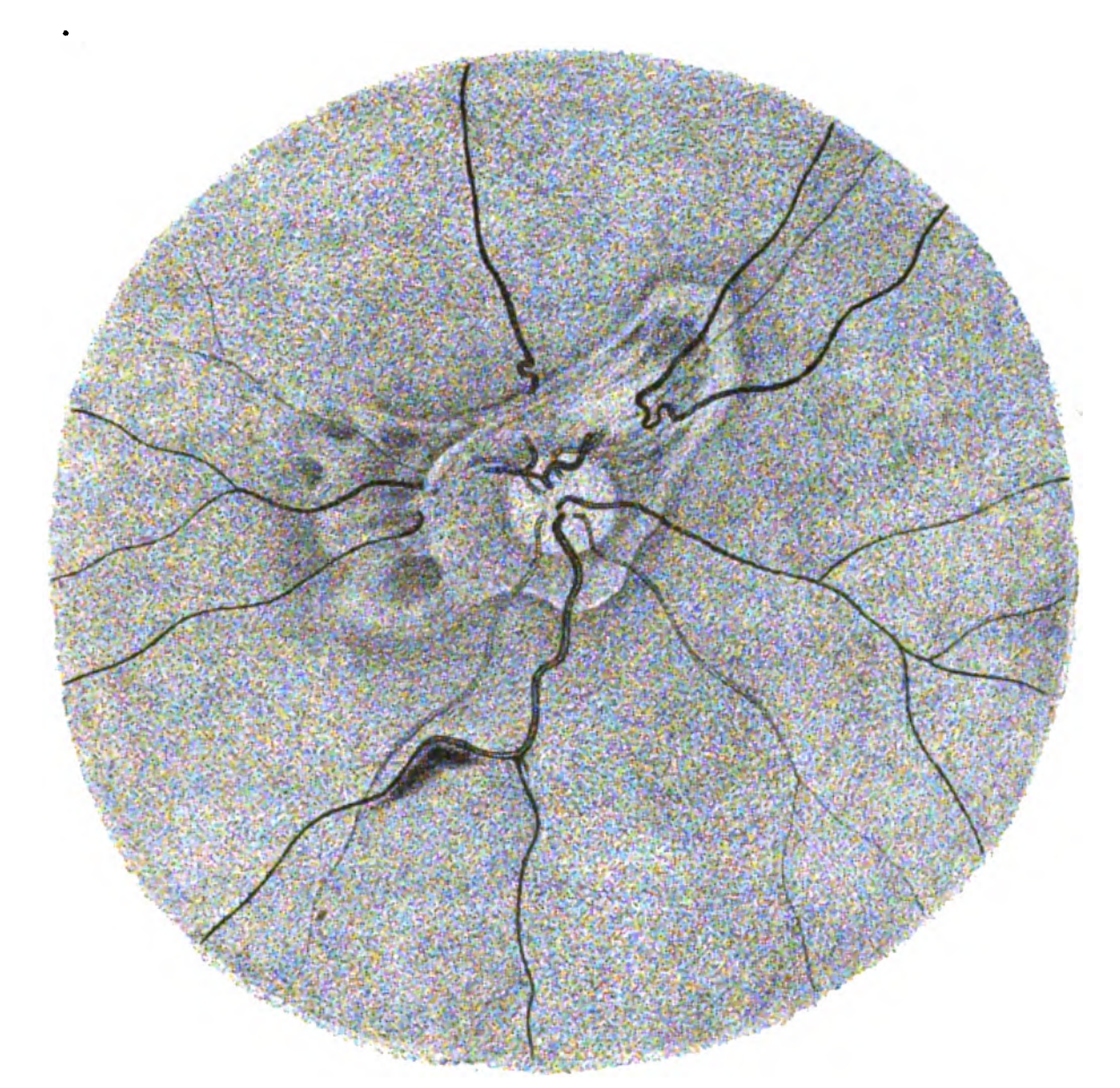


Fig. 1. (Dr. Fehr d.)

Netzhautmitte zu graue und graublaue Pigmentirungen. Aussen-unten an einer Vene eine dreieckige, in den Glaskörper etwas hervorragende Blutung. Peripherie normal. (Vgl. Fig. 1.) Im Verlaufe der Beobachtung erkennt man, dass die den blassen Sehnerven umgebende blattförmige helle Figur oberhalb des Sehnerven einen durchgehenden Aderhautriss darstellt, der bald eine ziemlich rein weisse Farbe annimmt, allerdings mit grau-grünem Fleck mehr gegen die Netzhautmitte zu; während unterhalb des Sehnerven es bei zart rosa Verfärbung bleibt.

Links ist der ganze Sehnerven-Eintritt nebst weiterer Umgebung von einer bläulich-weissen, scharf umgrenzten, polygonalen, mit Blutungen und Pigment bedeckten Bindegewebsbildung eingenommen, von der zarte Stränge in die benachbarte Netzhaut ziehen. Netzhautgefässe alle fadenförmig, sowie sie auftauchen. Peripherie normal. Bei weiterer Beobachtung erkennt man am inneren-unteren Rand der Bindegewebsmasse einen fetzigen, mehrtheiligen

Aderhautriss, der bereits bei der ersten Untersuchung (Fig. 2) angedeutet war. Die beiden Figuren verdanke ich Hrn. Dr. Fehr.



Fig. 2. (Dr. Fehr d.)

Es sind also offenbar beide Sehnerven durchrissen, der linke vermuthlich sogar vom Augapfel abgerissen worden, wobei es zur Prellung der Augenäpfel kam, wie die Reste ausgedehnter Netz- und Aderhaut-Zerreissung zeigen. Zu secundärer, peripherer Pigmentirung, wie sie der Durchtrennung der Ciliargefässe zu folgen pflegt, ist es noch nicht gekommen.

Der Kranken wurde Ruhe und zur Auflösung des vergossenen Blutes innerlich Jodkali verordnet. Das Blut schwand auch aus dem linken Auge, das Bild des pigmentirten Aderhautrisses wurde am inneren-unteren Rande der Bindegewebsbildung klar. Aber Sehkraft wurde auf diesem Auge nicht gewonnen, während auf dem rechten Auge der Rest der Sehkraft sich hielt, ja sogar etwas besserte. (Letzte Beobachtung September 1903.)

Unser Büchertisch.

Neue Bücher.

1. Collectio ophthalmologica Veterum Auctorum. Fasc. I. Arnaldi de Villanova libellus regiminis de confortatione visus (1308). Publié pour la première fois d'après le manuscript de la Bibl. de Metz. Joannis de Casso tractatus de conservatione visus (1346). Publié pour la première fois d'après les manuscripts de la Bibliothèque nat. de Paris et de la Bibl. de Metz. Par le docteur P. Pansier d'Avignon. Paris, Ballière & fils 1903. (35 S.)

Der Inhalt der beiden Schriften ist dürftig, wie nach der Entstehungszeit zu erwarten; aber der geschichtliche Eifer des Herausgebers sehr lobenswerth, zumal er in weiteren Heften die Herausgabe verheisst von Alkoatim, Zacharias, eines Anonymus und Constantinus Africanus.

*2. Die Theorie des Augenspiegels und die Photographie des Augenhintergrundes. Von Dr. Wa. Thorner, Assistent der Univ.-Augenklinik der kgl. Charité zu Berlin. Mit 64 Fig. im Text u. 3 Tafeln. Berlin 1903, A. Hirschwald. (134 S.)

3. Encyclopädie der gesammten Chirurgie. Herausgegeben von Prof. Dr. Th. Kocher in Bern in Verbindung mit Dr. F. de Quervain. Leipzig, F. C. W. Vogel, 1903.

So ist denn dieses treffliche und überaus nützliche Werk in der kurzen Zeit von zwei Jahren fertig gestellt und steht in 2 Folio-Bänden zu je 750 Seiten den Fachgenossen zur Verfügung. Gerade der Augenarzt muss wohl beherzigen, dass sein Sonderfach aus der Chirurgie hervorgegangen und ohne engen Zusammenhang mit der letzteren sich nicht weiter entwickeln kann.

4. Ein stattliches Beilageheft (von 394 S.) zu den Klinischen Monatsblättern für Augenheilkunde ist als Festschrift für Geheimrath Dr. W. Manz, Freiburg, zu seinem 70. Geburtstag, und für Geheimrath Prof. Dr. H. Sattler, Leipzig, zu seinem 25jährigen Professoren-Jubiläum, erschienen. Der reiche Inhalt dieser Schrift wird im Zusammenhang mit dem der Klin. Monatsbl. mitgetheilt werden.

*5. Squint, its causes, pathology et treatment, by Claud Worth, F. R. C. S., London, John Bale, Sons & Davidson, 1903. (229 S.)

*6. The refraction of the eye and the anomalies of the ocular muscles by Kenneth Campbell, F. R. C. S. Eng., Surgeon to the Western Ophth. Hosp. London, Baillière, Tindall & Co., 1903. (214 S.)

*7. Wie sollen Bücher und Zeitungen gedruckt werden? Für Hygieniker, Aerzte, Erzieher, Redacteure, Schriftsteller, Verleger, Schriftgiesser und Buchdrucker vom augenärztlichen und technischen Standpunkt besprochen von H. Cohn, Dr. med. und phil., Univ.-Prof. in Breslau und Robert Rübencamp, Dr. phil., Director der Fabrik graphischer Farben von E. T. Gleitsmann in Dresden. Braunschweig, Fr. Vieweg und Sohn, 1903. (112 S.)

Referate, Uebersetzungen, Auszüge.

1) **Ungarische Beiträge zur Augenheilkunde.** Unter Mitwirkung von Fachgenossen herausgegeben von Prof. W. Schulek, Kgl. Ung. Ministerialrath, Director der Augenklinik an der Universität in Budapest. 1903. Leipzig und Wien, F. Deuticke. III. Band. (147 S.)

I. Die chirurgische Behandlung des Trachoms
von Dr. Josef Imre.

Verf. empfiehlt als schonendes und erfolgreiches Verfahren bei Trachom die Abkratzung der Conjunctiva. Nachdem die Bindehaut gut angespannt ist, bedient man sich zur Abrasio des alten Scarifications-Instrumentes. In den meisten Fällen gelingt es, die Bindehaut glatt zu schaben, und das Secret nimmt nach der Abrasio ab. Für die untere Uebergangsfalte hat weder die Abrasio noch die Rollzange einen nennenswerthen Erfolg.

II. Die Ursachen der Blindheit in Nieder-Ungarn
von Dr. Josef Imre.

Verf. hält es für eine dringende Nothwendigkeit, das Land mit Augenärzten zu versehen. Es würde dann innerhalb 10—20 Jahren das Verhältniss der Blinden von 10,5 (zu 10000 Einwohnern) auf 6 herabsinken, da $^4/_{10}$ der Erblindungsursachen heilbar sind.

III. Die offene Wundbehandlung nach Augen-Operationen
von Dr. Ladislaus v. Blaskovics.

Verwendet wurde bei 1238 Fällen die offene Wundbehandlung, nach Hjort

modificirt. Bis zur vollständigen Wiederherstellung der Kammer wurden beide Augen verbunden, das operirte mit Fuchs'schem Gitter. Nach 24 Stunden blieb der Verband ganz fort, das operirte Auge wurde durch ein unbedecktes Fuchs'sches Gitter gegen gröbere Traumen geschützt. Der Spitalsaufenthalt betrug bei Star-Operirten 10—11 Tage. Die Erfolge waren befriedigende.

IV. Die Operation des juvenilen Stars von Dr. Ladislaus v. Blaskovics.

Wenn Verf. die gesammten Erfolge überblickt, so ergiebt sich zweifellos, dass die Star-Extraction mit Iridectomie der Discission und der Extraction mit runder Pupille entschieden überlegen ist, da nach Discission 4,4 %, nach einfacher Linear-Extraction 2,9 % Verluste, nach der mit Iridectomie verbundenen Linear-Extraction gar kein Verlust beobachtet wurde. (Berücksichtigt wurden 527 Operationen gegen Jugendstar und 36 wegen Myopie vom 1. Januar 1891 bis 31. December 1900.)

V. Expulsive Blutungen aus dem Bulbus-Innern von Dr. Cornelius Scholtz.

Die expulsiven Blutungen werden durch schwere Gefäss-Erkrankungen hervorgerufen, die unmittelbar veranlassende Ursache ist eine plötzliche Herabsetzung der Spannung des Auges. Was den Ursprung der Blutungen betrifft, so kann das Blut entweder aus der Aderhaut oder aus den dahinter verlaufenden langen Ciliar-Arterien stammen. Praktisch können folgende Lehren gezogen werden: Bei Alterstar-Operationen kann man vorher den Eintritt expulsiver Blutungen nicht voraussehen. Der Glaskörpervorfall ist wohl als eine Folge der Blutung anzusehen. Bei der Stellung der Indication für die Operation von durch Glaucom erblindeten Augen muss man ausserordentlich vorsichtig sein.

VI. Die Prophylaxe der Blenorrhoea neonatorum von Dr. Wilhelm Leitner.

Da in den Gebäranstalten das Credé'sche Verfahren als das zuverlässigste sich erwiesen hat, hält Verf. die obligatorische Einführung desselben auch ausserhalb der Anstalten für segensreicher, als das gegenwärtig geübte Vorgehen, welches nach der Unterbindung der Nabelschnur die äussere Reinigung der Lider mit Karbollösung verlangt. In leicht verständlich geschriebenen Schriften muss das Publicum über das gefährliche Augenleiden aufgeklärt werden.

VII. Die Geschichte der Trachombehandlung von Dr. Kornelius Scholtz.

Die Geschichte zeigt uns als Heilmittel gegen das Trachom zwei, deren Anwendung niemals ganz aufhörte und zu denen man immer wieder zurückkehrte: das Argentum nitricum und das Cuprum sulfuricum. In hygienischen Maassnahmen gegen die Verbreitung des Trachoms ist Ungarn den übrigen Staaten voraus.

VIII. Die sympathische Augen-Entzündung von Dr. Emil v. Grósz.

Die interessante Arbeit verdient im Original nachgelesen zu werden. Verf. gelangt zu folgenden Schlussfolgerungen: Gegen die ausschliessliche Rolle der Sehnerven spricht das klinische Bild, das gewöhnlich in Form der

Iridocyclitis auftritt, aber auch der anatomische Befund und die Versuche sprechen nicht dafür. Gegen die Vermittelung durch die Blutbahn spricht der Umstand, dass man bisher im Anschlusse an die sympathische Entzündung andre Veränderungen im Organismus nicht gefunden hat.

Der anatomische Beweis für die Verbindung beider Augen durch Lymphbahnen ist noch ausständig.

Gegen die Reflexwirkung der Ciliarnerven ist einzuwenden, dass die Pathologie keine rein neurotische Entzündung kennt und die nach der Enucleation auftretende sympathische Entzündung vollends unverständlich wäre.

Gerade die letztere Erfahrung stürzt auch die Theorie von Schmidt-Rimpler, doch ist es auch im Uebrigen nicht wahrscheinlich, dass die in die Blutbahn gelangenden Infectionskeime so vielfacher Provenienz eine im Allgemeinen identische Entzündung, nämlich eine Iridocyclitis, erzeugen wollen. Die Aehnlichkeit der an beiden Augen gefundenen klinischen und anatomischen Erscheinungen sowie der Verlauf beweisen, dass auf beiden Augen die Uveitis durch denselben Infectionsstoff hervorgerufen wird. Die Uebertragung muss daher auf dem Wege der directen Weiterleitung geschehen und dazu können nur die Nerven dienen. Schon auf dem Wege der Ausschliessung müssen wir zu dieser Auffassung kommen.

Die von Einzelnen gefundene Neuritis und Perineuritis stellen, wie wir das erörterten, ebensowenig das Wesentliche an den Sehnerven wie an den Ciliarnerven vor. Wir müssen offen gestehen, dass wir anatomisch den Weg der Uebertragung nicht kennen, aber wir besitzen die physiologischen und pathologischen Beweise. Dass sich der Infectionsstoff auf dem Wege der Nervenleitung fortpflanzen kann, ohne dass wir mit unsren bisherigen Methoden an den Nerven selbst histologische Veränderungen nachweisen könnten, dafür bietet die Lyssa ein klassisches Beispiel, deren Virus von der Bissstelle im Wege der Nerven centripetal bis zum Central-Nervensystem sich fortpflanzt und von dort, nachdem es sich vermehrt, centrifugal zu den einzelnen Körpertheilen, insbesondere aber zu den Speicheldrüsen gelangt. Die Verbreitung auf dem Wege der Nerven haben Vestea, Zagari und Roux auch experimentell bewiesen und damit stehen auch die von Schaffer nachgewiesenen Veränderungen an den Zellen des Central-Nervensystems im Zusammenhange.

Unter Anwendung dieser Analogie wird das klinische Bild der sympathischen Augenentzündung verständlich; die Aehnlichkeit der Veränderungen an beiden Augen, der Erfolg der präventiven Enucleation, der ungewisse Erfolg der Neurectomia optico-ciliaris; die Entzündungen nach der Enucleation, das Intervall, die hartnäckigen Kopfschmerzen, auf welche Haab hingewiesen hat, und sogar das, warum das Leiden in der überwiegenden Zahl der Fälle als Iridocyclitis und nur ausnahmsweise als Papilloretinitis auftritt; im ersteren Falle leiten die Ciliarnerven, im letzteren die Sehnerven den Infectionsstoff weiter.

Aus den vorstehenden Erörterungen ergiebt sich, warum ich nicht den experimentellen Beweis für diese meine Erklärung erbringen kann, weil nämlich der Infectionsstoff selbst unbekannt ist und die bisherigen Versuchsthiere für die Impfung nicht empfänglich sind.

Doch will das nicht besagen, dass die Wege zu einer weiteren Klärung der Frage verschlossen sind. Im Gegentheil, die Forschung muss in zwei Richtungen fortschreiten, die eine ist das Suchen nach dem Infectionsstoff, die andre das weitere Studium der Verbreitungswege der Lyssa und

speciell die Feststellung des Umstandes, wie lange es braucht, bis die in die vordere Kammer oder in den Glaskörper des einen Auges verimpfte Lyssa den Seh- und die Ciliarnerven des andren Auges virulent macht. Die Verlässlichkeit der Ergebnisse verlangt, dass die erste Aufgabe von berufenen Bakteriologen, die letztere von Experimentalpathologen gelöst werde, beide jedoch mit fortwährender Unterstützung des Klinikers. Auch ich selbst werde bestrebt sein, auf dem gefundenen Pfade weiter zu schreiten, doch werde ich es natürlich mit Freuden begrüssen, wenn auch Andre den bezeichneten Weg betreten, denn schliesslich kann jeder ehrliche wissenschaftliche Arbeiter nur ein einziges Ziel vor Augen haben: Das Auffinden der Wahrheit.

F. Mendel.

---

2) **Die Kurzsichtigkeit, ihre Entstehung und Bedeutung,** von Dr. J. Stilling, Prof. der Augenheilkunde in Strassburg i. E. mit 4 Abbildungen. Berlin, Reuther u. Reichard. 1903. 75 Seiten.

Sammlung von Abhandlungen aus dem Gebiete der pädagogischen Psychologie und Physiologie. Herausgeg. von Prof. Ziegler (Strassburg) und Prof. Ziehen (Utrecht).

Die Kurzsichtigkeit war schon den alten Griechen wohlbekannt, wie den Römern und den Arabern. Die Kurzsichtigkeit hängt ab vom Lesen und Schreiben; nicht lediglich, oder hauptsächlich, von den ungünstigen äusseren Verhältnissen, unter denen diese Arbeit geleistet wird. Die Kurzsichtigkeit entsteht, einzelne seltene Fälle ausgenommen, die rein pathologischer Natur sind, nur während des Wachsthums. Nach Vollendung des Wachsthums (dem 25. Jahre) pflegt sie stille zu stehen; nur in einer kleinen Anzahl von Fällen schreitet sie fort und erreicht die höchsten Grade. Die Meinung, dass Kurzsichtigkeit in einer wirklichen Krankheit des Auges ihren Grund habe, ist seit etwa 4 Jahrzehnten aufgekommen und durch Donders verbreitet worden. Klinisch muss man zwei Formen der Kurzsichtigkeit unterscheiden:

1) eine gewöhnliche, die nach Vollendung des Wachsthums still steht, und 2) eine andre, mit hochgradigen Veränderungen, die zur Erblindung führen können, die in vielen Fällen nicht an die Zeit des Wachsthums gebunden ist, sondern schon in früher Kindheit hohe und höchste Grade erreicht, und in der Mehrzahl der Fälle bei Menschen vorkommt, die sich niemals mit anstrengender Naharbeit sich abgegeben, wie auch Guttmann durch eine Statistik aus der Klinik von Magnus bewiesen hat. Die letztere Form entsteht durch Inzucht und ist eine Wassersucht des Auges. Die erstere ist keine Krankheit. Für die Entstehung der Naharbeit-Myopie ist die Accommodations-, wie die Convergenz-Hypothese nicht stichhaltig. Ursache ist die Abwärtsdrehung, wobei die schrägen Muskeln einen Druck auf das wachsende Auge ausüben, besonders die oberen.

Augen mit Kurzsichtigkeit von 6—8 Dioptrien und selbst von 14 Di. haben bei anatomischer Untersuchung gar nichts Krankhaftes gezeigt, nur eine geringe Verlängerung, bis zu 2 mm. Die Höhe des Grades macht nichts aus, weil die Hornhautkrümmung so variabel sei (r = 7 bis 9 mm). Dagegen könne ein Auge einen relativ geringen Grad von Kurzsichtigkeit aufweisen und dennoch ohne Zeichen einer schweren Erkrankung, eine wassersüchtige Ausdehnung darbieten, sowohl bei der Augenspiegel-Untersuchung, als bei der Section. Denn wenn kranke Augen auch einen sehr hohen Grad von Kurzsichtigkeit erreichen, wie ihn das Wachsthum unter

Muskeldruck nicht hervorbringt; so müssen solche Augen doch, ehe sie die hohen Grade erreichen, die niedrigen zuvor passiren. Uebergänge zwischen der Arbeitskurzsichtigkeit und der deletären Form kommen nicht vor. Der weisse Halbmond am Sehnerven-Eintritt ist der perspectivische Ausdruck der verzogenen Wand des Sehnerven-Kanals, die weiss aussieht. Liegt die Schleife des Rollmuskels tief, so muss die Sehne des letzteren bei Zusammenziehung des Muskels auf den Augapfel drücken. Die Rolle liegt tief, wenn die Augenhöhle niedrig ist. Die niedrigen Augenhöhlen (chamaiconche) gehen bis zum Index[1] 80; die mittleren (mesoconche) bis 85, die hohen (hypsiconche) bis 88, selten 90. Die Messungen an Erwachsenen ergaben für die Kurzsichtigen 80,5; für die Normalsichtigen dagegen von 88,8. Somit hängt die Disposition für Kurzsichtigkeit ab von der niedrigen Form der Augenhöhle, und diese wieder von der Breitgesichtigkeit. Diese Lehre wurde von Pädagogen günstig aufgenommen, von augenärztlichen Schulhygienikern bekämpft.

Schnabel hält das kurzsichtige Auge zwar für gesund, aber mit einem Entwicklungsfehler behaftet, der in einer unvollkommenen Bildung der Lederhaut um den Sehnerven bestehe. Da aber in Europa, gering gerechnet, im Durchschnitt mindestens ein Drittel aller Individuen zur Kurzsichtigkeit disponirt, so müsste man schliessen, dass die Natur so zu sagen in jedem dritten Fall nicht im Stande wäre, das Auge fertig zu bilden. Bei langgesichtiger Bevölkerung ist Kurzsichtigkeit selten, bei breitgesichtiger häufig.

Mehrere angesehene Forscher sehen in der Naharbeit-Kurzsichtigkeit keine Krankheit, sondern eine Art natürlicher Anpassung, so Tscherning, v. Hippel, Landolt, Schnabel; auch Donders hat seine Ansicht geändert. Schnabel hält sie für einen Vortheil. Goethe und Virchow waren kurzsichtig.

Uebergänge der Naharbeits-Kurzsichtigkeit in die deletäre Form kommen nicht vor. Die letztere kann nur durch Volkshygiene verringert werden, durch Fortschritte des Verkehrs und der sich ausbreitenden Kultur, welcher abgelegene Gebirgsgegenden mit stagnirender Bevölkerung nach und nach erschlossen werden. In Salzburg kommt auf 1000 Einwohner schon ein Fall von deletärer Kurzsichtigkeit. Gute Beleuchtung, passende Schulbänke, guter Druck u. s. w. tragen dazu bei, die Zahl und den Durchschnittsgrad der Kurzsichtigkeit zu verringern; aber, dass dies sehr viel sei, wird nach den bisherigen Erfahrungen Niemand behaupten können. Die neuen Schulpaläste haben nicht viel zur Verringerung der Kurzsichtigkeit beigetragen. Die Anforderungen des heutigen Lebens sind so gross geworden, dass man die jungen Leute viel mehr schädigen würde, wenn man ihr Bildungsniveau heruntersetzt, als wenn ein Theil von ihnen kurzsichtig wird.

Hirschberg.

[1] Höhe zu Breite = J : 100; Beispiel 32 : 40 = J : 100; J = 80.

Journal-Uebersicht.

I. A. v. Graefe's Archiv f. Ophthalmologie. LVI. 1.

1) **Ueber Ringabscess der Hornhaut,** von Prof. Dr. Ernst Fuchs in Wien.

9 Fälle, von denen 7 schwere typische, 2 leichtere, weniger typische Formen darstellten, konnten mikroskopisch untersucht werden.

Der Ringabscess entwickelt sich fast ausschliesslich nach perforirenden Verletzungen, auch Operationen; in einem Falle bildete eine alte Iris-Einheilung die Veranlassung zur Infection. Die Hornhautwunde ist bald rein, bald in den hintersten Schichten eitrig infiltrirt, hier liegen auch einzelne Bakterienhaufen. Der Ringabscess selbst besteht aus einem Eiterzellen-Infiltrat, welches den Hornhautrand in seinem ganzen Umfange einnimmt und eine vordere und eine hintere Zone erkennen lässt. Der vordere Infiltrationsring ist stets stärker entwickelt als der hintere, beide können ganz getrennt sein, sind aber häufig durch ein Gebiet mittelstarker Infiltration verbunden. Die Zellen des vorderen Infiltrationsringes entstammen den Gefässen des Limbus und der vorderen Ciliargefässe; die Zellen des hinteren Ringes werden vor der Membr. Descem. eingewandert sein, denn von Aufblätterung und Zerstörung der Descem., wie wir sie beim ulc. serpens kennen, ist nichts sichtbar. Das Hornhautgewebe ist in grosser Ausdehnung und zwar vorzugsweise in den hinteren Schichten nekrotisch. Eitriges Exsudat füllt die vordere Kammer aus. Iris und Ciliarkörper sind hochgradig entzündet, die Iris oft stark nekrotisch, daneben bestehen eitrige Entzündung der Retina und eitrige Exsudate im Glaskörper.

Bakterien finden sich überall in den Augen. Es handelt sich um Staphylokokken, einmal neben Pneumokokken, Streptokokken und mehrmals um Stäbchen, welche nicht bestimmt werden konnten.

Vermuthlich erfolgt die Entwicklung des Processes so, dass eingewanderte Bakterien eitrige Iridocyclitis und Ernährungsstörungen der Hornhaut hervorrufen. Da die Schädlichkeiten von hinten einwirken, so wird die Hornhaut vorzugsweise in den hinteren Schichten nekrotisch. Die Nekrose führt zur Auswanderung von Leukocyten, die von der ganzen Peripherie her erfolgt und daher einen Ring bildet. Der Ringabscess ist daher als sequestrirende Eiterung aufzufassen, welche manchmal in der That Ausstossung des Sequesters im Gefolge hat. Diese Auffassung erklärt, dass der Ringabscess ganz unabhängig von dem Sitze der Wunde marginal liegt. Handelte es sich um einen Process, welcher dem nach Impfkeratitis auftretenden Einwanderungsringe analog ist, so müsste eine Abhängigkeit von der Lage der Wunde bestehen.

Verf. zieht einen Vergleich zwischen den beiden bösartigsten bakteriellen Erkrankungen der Hornhaut, Ringabscess und Ulcus serpens. Ersterer entwickelt sich nach perforirenden Verletzungen und einzeln ohne diese, wie bei metastatischer Ophthalmie, das Ulcus serpens nach oberflächlichen Verletzungen der Hornhaut. Die verletzte Stelle bildet das Centrum des Ulcus serpens, welches von der Mitte nach der Peripherie hin langsam fortschreitet, während der Ringabscess sich in umgekehrter Richtung rasch entwickelt. Das Ulcus serpens führt selten, der Ringabscess fast immer zur Panophthalmie. Die Hornhautnekrose geht beim Ulcus serpens von den vorderen, beim Ringabscess von den hinteren Schichten der Hornhaut aus. Beim Ulcus serpens ist das Kammerwasser keimfrei, beim Ringabscess reich an Bakterien. Der gewöhnliche Erreger des Ulcus serpens, der Pneumococcus, wird beim Ringabscess meistens nicht gefunden. Anscheinend können hier verschiedene Bakterien die Erreger der Entzündung sein.

---

2) **Scheinbare Embolie der Arteria centralis retinae als physikalisches Phänomen,** von Prof. Dr. Hoppe in Cöln.

Eine 32jährige Frau im letzten Stadium der Schwangerschaft empfand

in Folge von Angst Herzklopfen und Luftmangel. Unter Schweissausbruch trat Verdunkelung des rechten Auges ein. Vorstellung am nächsten Tage. Blasse Frau, Athmung regelmässig, Herztöne rein, zweiter Aortenton klappend, Herzdämpfung nach links verbreitert, Puls kräftig, 110. Linkes Auge gesund. Rechtes Auge: E, S = $^6/_{15}$, Gesichtsfelddefect oben-innen. Der Augenspiegel bot das typische Bild einer Ast-Embolie der Art. centr. retin. unten-aussen. Der betreffende Ast erschien von der Theilungsstelle der unteren Arterie bis $^1/_4$ P. D. über den Papillenrand hinaus als silberglänzende Linie, peripherwärts war das Gefäss normal gefüllt, aber von venöser Färbung, die Blutsäule mehrfach unterbrochen. Von der Arterie zog ein feiner Ast zur Macula und ein zweiter abwärts. Bei längerer Beobachtung zeigte sich deutlich ein Hin- und Herschwanken und Zerreissen und Zusammenfliessen der Blutsäule. Bei tiefer Inspiration zerfiel in dem ganzen abgesperrten Gefässlumen die Blutsäule in eine Anzahl kurzer Säulchen, die durch lange, helle Zwischenräume getrennt waren. Beim Nachlass der Inspiration füllten sich zunächst die Seitenäste und dann der Hauptast. Das Phänomen trat bei jeder tiefen Inspiration auf, durfte aber nicht häufig wiederholt werden, weil sich jedesmal, wie bei dem ersten Anfalle, beunruhigende Allgemeinerscheinungen einstellten. Nach der 2 Tage später erfolgten Entbindung wurden die regelmässigen Beobachtungen fortgesetzt, deren Einzelheiten hier übergangen werden müssen. Es sei nur kurz angedeutet, dass das abgesperrte Arterienstück zeitweise wieder bluthaltig und erweitert war, sich aber schliesslich stark verschmälerte. Sehschärfe stieg auf $^4/_4$, das Skotom hellte sich auf, so dass es nicht belästigte.

Verf. giebt folgende Deutung. Bei jeder Inspiration sinkt die Blutmenge und der Blutdruck in dem peripheren Arterien- und Venengebiet. Ist das Lumen einer Endarterie verschlossen, so setzt sich bei tiefer Inspiration die Ansaugung des rechten Herzens an den Venen durch das Capillargebiet in die Arterien fort. Da durch das Hauptrohr kein Blut zuströmen kann, so entsteht in der Arterie ein Raum mit niedrigem Druck. Dieser Raum muss daher bei Nachlass der Inspiration das Blut aus den Capillaren aussaugen und sich so wieder füllen.

Die bei jeder Inspiration eintretende relative Blutleere der peripheren Arterien wird in der Regel durch die nächste vom Herzen kommende Blutwelle wieder ausgeglichen. Bleibt bei Herzschwäche oder sonstigen Erkrankungen des Herzens die Blutwelle aus, so kann es zu einer Aspiration der Arterienwände kommen, welche sich platt aneinander legen, so dass der Querschnitt des Gefässlumens eine gekrümmte Linie darstellt. Das Lumen wird verlegt, und die nachfolgenden arteriellen Wellen vermögen es nicht zu öffnen, weil der Adhäsionsdruck der sich berührenden Flächen zu gross ist und zudem im Auge der Gewölbedruck der eingesunkenen Gefässwand durch den intraocularen Druck erhöht wird.

Die Wiederanfüllung des verlegten Lumens erfolgte im vorliegenden Falle zunächst von der Peripherie, später mag der normal gerichtete Blutstrom mitgewirkt haben. Schliesslich folgte Wandschrumpfung und Schwund des Hauptastes und der Nebenäste.

---

3) Weitere Mittheilung über das Colobom am Sehnerven-Eintritte und den Conus nach unten, von Prof. A. Elschnig in Wien.

Vier weitere Beobachtungen, 2 Fälle von Colobom am Sehnerveneintritte (4 Augen) und 2 Fälle von Conus nach unten (2 Augen).

In einem Colobom-Auge schlug sich die Netzhaut um den Rand des in die freie Skleralfläche vorragenden Grenzgewebes nach aussen in die Chorioidea um und trennte als rudimentäre Netzhautanlage Choriocapillaris und Sklera.

Verf. hält ein Sprossen der Ränder der secundären Augenblase in abnormer Richtung für die Ursache der Colobombildung. Er verweist auf die jüngst erschienene Arbeit von v. Hippel, mit dem er im ganzen übereinstimmt, nur dass er das Sprossen der Ränder als den primären Vorgang ansieht, während v. Hippel es als secundären Vorgang betrachtet, welcher eintritt, wenn die Rückbildung des Mesodermzapfens nicht erfolgt.

Der Conus muss vom Colobom streng getrennt werden. Er ist nicht wie das Colobom eine angeborene Missbildung, sondern eine Anomalie welche sich auf Grund „mangelhafter Anbildung der Sklera" entwickelt.

---

4) **Ueber Impfkeratitis durch Staphylococcus aureus bei Kaninchen,** von Dr. H. de Waele in Gent (Belgien). (Aus dem pathologischen Institut zu Leipzig.)

Acht Stunden nach der Impfung sind bereits Leukocyten vom Limbus her in die Hornhaut eingewandert, haben die Impfstelle aber noch nicht erreicht. Die hier sichtbaren zahlreichen Leukocyten müssen aus der Bindehaut stammen, an deren Tarsaltheil und Uebergangsfalte eine starke Auswanderung stattfindet. Eosinophile Zellen (α-granula Ehrlich's) sind während des ganzen Processes sehr selten. Die zuerst chemotaktisch angezogenen Zellformen sind gelappt- oder polymorphkernige neutrophile Leukocyten, die zum Theil phagocytisch thätig sind und meistens unter Vakuolenbildung zu Grunde gehen. Die einkernigen, nicht granulirten Wanderzellen werden zahlreicher und gelangen zum Infectionsherd, wobei sie Trümmer abgestorbener Zellen aufnehmen. Am dritten Tage sieht man am Limbus Mitosen in den fixen Gewebszellen, deren Abkömmlinge von den einkernigen Leukocyten nicht sicher zu unterscheiden sind. Am fünften Tage beginnt die Reinigung des Geschwürs. Das Epithel wuchert und bildet zwischen den Fibrillen Anhäufungen, welche ein cancroid-ähnliches Aussehen gewinnen können. Die Wanderzellen nehmen in der Nähe des Geschwürs und am Limbus an Zahl ab und sind überwiegend einkernig. Am achten Tage ist das Auge reizlos, das Geschwür gereinigt und mit Epithel bedeckt. Am dreizehnten Tage treten in den schon vorher beweglichen Hornhautkörperchen Mitosen auf. Dass einkernige Leukocyten sich an der Regeneration des Gewebes betheiligen, konnte nicht beobachtet werden, wahrscheinlich wird die Narbenbildung nur durch die Hornhautzellen bewirkt.

---

5) **Beitrag zur Kenntniss der sogenannten fleckförmigen Fettdegeneration des Sehnerven, speciell bei der Panophthalmie,** von Otto Spühler, med. pract. in Bern. (Aus dem Privat-Laboratorium von Privatdocent Dr. Siegrist in Basel.)

Vor Kurzem hat Siegrist auf eigenartige herdförmige Veränderungen im Sehnerven aufmerksam gemacht, welche sich bei verschiedenen Allgemeinleiden und bei Erkrankungen des Auges selbst finden. Bei der Discussion in Heidelberg wurden diese Herde von verschiedenen Seiten auf postmortale und unter dem Einflusse der Conservirungsmittel entstandene Veränderungen zurückgeführt. Elschnig erklärte sie für Artefacte, die durch mechanische Schädigung der Nerven vor der Fixirung gesetzt wurden, also in der Regel durch die quetschende Wirkung der Scheere.

Auf Grund umfangreicher anatomischer und experimenteller Untersuchungen kommt Verf. zu dem Schlusse, dass die Elschnig'sche Anschauung im Allgemeinen richtig ist, aber keine erschöpfende Erklärung giebt. Bei einzelnen Arten der Herde müssen neben dem mechanischen Insulte noch andre Momente mitwirken. Es giebt Formen, bei denen die Neurogliazellen noch so lebensfrisch gewesen sein müssen, dass sie auf mechanische Reize reagiren konnten, und andre Formen, bei denen von einer Reaction der Zellen nichts sichtbar ist. Hier haben wir die reinsten Quetschungsformen im Sinne Elschnig's. Bei einer dritten Form fehlen in den Herden die Markfasern zum Theil oder ganz. Die Herde bestehen nur aus concentrischen Zügen von Neuroglia. Hier ist neben dem mechanischen Insult eine Erkrankung des Sehnerven unabweisbar. Daher findet man diese Form bei vorgeschrittenen intraocularen Tumoren, Panophthalmie, Atrophie des Opticus.

---

6) **Ueber den Zusammenhang gewisser Formen der retrobulbären Neuritis mit Erkrankungen des Gefässsystems,** von Dr. Franz Schieck, Privatdocent und I. Assistent der Klinik in Göttingen. (Aus der Königl. Universitäts-Augenklinik zu Göttingen.)

Bekanntlich hat Birch-Hirschfeld auf Grund experimenteller Untersuchungen bei der Alkohol-Amblyopie der primären Degeneration des Netzhautganglion besondere Bedeutung beigelegt und einen vom Verf. publicirten Fall von Intoxications-Amblyopie, bei welchem eine ausgesprochene Gefässerkrankung im Opticus als Ursache der Degeneration des für die Ernährung ungünstig gelegenen papillo-macularen Bündels angesprochen wurde, einer abweisenden Kritik unterzogen. Zur Stütze seiner Anschauung bringt Verf. 3 Krankengeschichten von retrobulbärer Neuritis, 1) auf luetischer Basis, 2) bei Myocarditis, 3) mit plötzlich auftretender partieller Thrombose der Centralvene. Klinisch handelte es sich um die Erscheinungen der Intoxications-Amblyopie, doch lag Alkohol- oder Nikotinvergiftung nicht zu Grunde. Verf. hält den Zusammenhang mit Veränderungen im Gefässsystem für im höchsten Grade wahrscheinlich und weist darauf hin, dass bei der diabetischen centralen Amblyopie im Sehnerven anatomische Veränderungen nachgewiesen sind, welche auf eine primäre Gefäss-Erkrankung hindeuten. Endlich sind Fälle beobachtet, bei denen in Folge von Erschöpfung centrale Skotome auftraten, welche nach Besserung des Ernährungszustandes schwanden. Auch hier würde die centrale Lage der macularen Bündel die Erscheinungen ungezwungen erklären.

---

7) **Ueber angeborene totale Farbenblindheit,** von Prof. Dr. Karl Grunert, I. Assistenzarzt der Univers.-Augenklinik zu Tübingen.

Nach einem ausführlichen geschichtlichen Ueberblick, in welchem die theoretische Seite der Frage und die bisherige Kasuistik behandelt werden, berichtet Verf. über fünf selbst untersuchte Fälle. Alle Individuen zeigten Amblyopie, Lichtscheu und Nystagmus. Neben der herabgesetzten centralen war die periphere Sehschärfe normal. Dreimal konnte ein centrales Skotom nachgewiesen werden, nur einmal Veränderungen am Fundus: leichte Atrophie der Papillen beiderseits und in einem Auge „Körnelung" des centralen Theils des Fundus, ein hellrother Fleck und Pigmenthaufen in der Nähe der Macula. Einmal bestand Hypermetropie, zweimal einfacher myopischer Astigmatismus, zweimal zusammengesetzter hypermetropischer Astigmatismus. Die sonstige Prüfung, Spectrum u. s. w. bot nichts Besonderes. Es folgt dann eine ein-

gehende kritische Besprechung des ganzen bisher vorliegenden Beobachtungsmaterials.

Verf. hält die Annahme einer Zapfenblindheit für ausreichend, um alle Erscheinungen zu erklären. Die Hering'sche Theorie würde dahin zu ergänzen sein, dass die Zapfen die Roth-grün-, Blau-gelb- und Schwarz-weiss-Substanz, die Stäbchen nur die Schwarz-weiss-Substanz in sich führen. Der Sehpurpur befähigt die Stäbchen, auch bei geringen Lichteinwirkungen auf die Schwarz-weiss-Substanz lebhaft zu reagiren, während sie bei Tageshelle die Zapfen nur ungenügend zu unterstützen im Stande sind. Scheer.

II. Annales d'oculistique. 1903. März—Juli.

1) **Papillitis und Hirntumor,** von Dianoux.

---

2) **Die verschiedenen Formen von Tic am Sehorgan,** von Meige.

Zusammenstellung der Formen von unwillkürlichen Zuckungen der Lidmusculatur sowie der äusseren und der inneren Augenmuskeln.

---

3) **Refractionsmessung auf Grund des Scheiner'schen Versuchs,** von Fromaget.

Dazu dient das von Le Méhauté construirte „Ametropometer". Abbildungen und Beschreibung sind im Original nachzulesen.

---

4) **Bemerkungen zur Geschichte der Kineskopie,** von Holth.

---

5) **Primäres Sarcom der Hornhaut,** von Sempé und Villard.

Der mitgetheilte Fall ist der siebente in der Literatur. Der Tumor hatte sich im Laufe von 15 Jahren entwickelt und war durchaus auf die Hornhaut beschränkt geblieben. An einer kleinen Stelle war die Membr. Descemeti durchbrochen. Früher war der Patient an Epitheliom der Unterlippe operirt worden. Der Tumor selbst ist als plexiformes Fibrosarcom anzusprechen.

---

6) **Ueber spastische Retraction der Oberlider,** von Chevallereau und Chaillons.

---

7) **Simulation von concentrisch eingeengtem Gesichtsfeld,** von Bichelonne.

Aus den angestellten Untersuchungen geht hervor, dass eine Simulation von nur mässig eingeengtem Gesichtsfeld sehr schwer ist und immer an der Ungleichheit der festgestellten Grenzen entdeckt werden kann. Leichter dagegen ist und schwerer nachzuweisen die Simulation von sehr stark verengtem Gesichtsfeld.

---

8) **Farbenperception,** von Kennet Scott

---

9) **Grade und Grenzen der Blindheit,** von Truc.

Verf. definirt „Blindheit" als einen krankhaften Zustand, der, angeboren oder erworben, in dem heilbaren oder unheilbaren Mangel besteht, Licht zu empfinden. Praktisch blind ist Jemand, dem die Fähigkeit mangelt, sich zu orientiren, zu arbeiten und für seinen Lebensunterhalt zu sorgen.

Gradweise kann man Blindheit eintheilen in absolute, complete und relative. Bei ersterer ist $S = 0$, bei der zweiten $S = \frac{1}{\infty}$, bei der dritten $S < 0,1$.

10) Ueber gürtelförmige Trübung der Hornhaut, von Kalt.

Verf. hat einen solchen Fall — wie er ihn nennt — von primärer gürtelförmiger Hornhauttrübung untersucht und fand als Ort der Trübung die Grenze zwischen Epithel und Bowman'scher Membran. Er konnte dort eine Infiltration, hervorgerufen durch concentrirte Lösung von phosphorsaurem Kalk, feststellen.

11) Ophthalmologische Chirurgie des Sinus frontalis, von Valude.

12) Ueber die Aetiologie der Ophthalmien der Neugeborenen und ihre obligatorische Meldung, von Morax.

Unter dem Namen „Ophthalmia neonatorum" hat man eine Reihe von Conjunctival-Infectionen zusammengefasst, deren Aetiologie zum Theil wohl bekannt ist, zum Theil noch der Discussion untersteht.

Die Hälfte aller Infectionen, die sich im Verlauf der ersten Woche nach der Geburt zeigen, ist durch den Gonococcus bedingt.

Der andre Theil entsteht bei Anwesenheit von Koch-Weeks'schen Diplobacillen, Pneumokokken und Streptokokken. Sehr häufig ist es unmöglich im Secret irgend einen Infections-Erreger festzustellen. In wenigen dieser Fälle ist Verf. geneigt, einen hereditär syphilitischen Einfluss anzunehmen.

Keinesfalls ist man berechtigt, die nicht blennorrhoische Spät-Ophthalmie der Neugeborenen auf Rechnung mangelnder Sauberkeit des Pflegepersonals oder der Hebamme zu setzen.

13) Anatomische Untersuchung eines Falles von Hypopyonkeratitis, von Villard.

14) Technik der Kapsel-Entfernung bei der Star-Operation, von Terson.

15) Künstliche Reifung der Cataract, von Fage.

Verf. combinirt die beiden in Gebrauch stehenden Methoden derart, dass er mittels einer Nadel am Hornhautrand eingehend der Vorderkapsel ein kleines Loch beibringt. Nach Abfluss des Kammerwassers massirt er die Linse und erreicht so in kurzer Zeit völlige Reifung.

16) Aetiologie der Bindehaut-Polypen, von Deschamps.

Sehr häufig sind nicht entdeckte Fremdkörper die Ursache der in Rede stehenden Affection.

17) Congenitale familiäre Retinitis pigmentosa, von Aubineau.

Einer der beobachteten Fälle konnte anatomisch untersucht werden, wobei sich folgendes ergab:

Die Nervenfaserschicht, die Ganglienzellen und die innere granulirte Schicht waren im Wesentlichen normal, abgesehen von Sklerose der Netzhautgefässe und dem eingewanderten Pigment. Die äussere granulirte Schicht

war stark atrophisch und die Sinnes-Epithelien völlig verschwunden, bis auf den Bezirk der Macula.

Das Pigment-Epithel zeigte starke Desorganisation. Ausgewandertes Pigment fand sich bis in die innersten Schichten der Netzhaut, namentlich auch um die kleinsten Gefässe herum. Die Choriocapillaris war atrophisch, ihre Gefässe sklerosirt.

---

18) **Resection des Sympathicus bei Glaucom,** von Lagrange.

---

19) **In welchen Grenzen verhindert die Enucleation die sympathische Ophthalmie?** von Dianoux.

Nach einer Umfrage bei französischen Fachgenossen kommt Verf. zu dem Ergebniss, dass kein Fall von sympathischer Ophthalmie bekannt ist, der später als 7 Wochen nach erfolgter Enucleation des ersten Auges ausgebrochen wäre. Er nimmt in Folge dessen diese Erfahrung zur Richtschnur bei Erledigung von Unfall-Ansprüchen.

---

20) **Die Augenkrankheiten im Gesetz vom 15. Februar 1902,** von Bourgeois.

---

21) **Die Rolle der Tenon'schen Kapsel bei der Schieloperation,** von de Wecker.

---

22) **Diphtherische Augenmuskel-Lähmung und Hemiplegie,** von Teillais.

In den beiden mitgetheilten Fällen kam es zu einer Hämorrhagie, welche die centrale Hemiplegie verschuldete.

---

23) **Extraction der Cataract in der Kapsel durch die Sklera nach Zonulotomie,** von Gradenigo.

---

24) **Sehstörung durch verstärkte binoculare Association,** von Janet.

Die Erklärung des mitgetheilten psychologisch interessanten Falles ist rein hypothetisch.

---

25) **Dermatologische Classification der Blepharitiden,** von Terson.

Moll.

III. Recueil d'ophtalmologie. 1903. Februar—Juni.

1) **Die Verletzungen des Auges und das Gesetz über Arbeitsunfälle,** von Yvert.

---

2) **Augencomplicationen während der Scharlach-Epidemie zu Wilna im Jahre 1902,** von Strzeminski.

Die stets am Ende des Krankheitsverlaufes auftretenden Complicationen bestanden in zwei Fällen von Ulcus corneae, 1 Fall von multiplen Phlyktänen, einer Accommodations-Lähmung und endlich in einem Fall von Bindehaut-Diphtherie.

---

3) **Spontaner Austritt einer 9 Jahre zuvor reclinirten Cataract, während einer Iridectomie,** von Bouchart.

---

4) Subretinaler Cysticercus der Maculagegend, von Galezowski.
Die Operation soll ausgeführt werden.

5) Zwei Fälle von sympathischer Ophthalmie, von Valois.
In beiden Fällen nützte die Enucleation nichts. Erst Sublimat-Injectionen in das orbitale Gewebe des sympathisirenden Auges führten zur Heilung.

6) Studien über Trachom, von Bouchart.

7) Bemerkungen über einen Fall von tardiver hereditärer Augenlues, von Sendral.
Die hereditäre Syphilis führt am häufigsten zu interstitieller Keratitis, welche oft ohne Spuren zu hinterlassen abheilt, welche Art der Behandlung auch angewendet war (? Ref.). Recidive sind häufig, welche denn mit Vorliebe die tieferen Augenhäute befallen. Hier sind in erster Linie Quecksilber-Einreibungen indicirt, die man mit Jod und Arsen combiniren kann. Jod allein hat gerade bei specifischen Augenleiden geringen Erfolg.

8) Irido-Chorioiditis mit Neuritis optica und Pantophthalmie bei gonorrhoischer Cerebrospinal-Meningitis, von Galezowski.
Nicht beendet.

9) Lymphocytose der Spinalflüssigkeit und Augenleiden, von de Lapersonne.
Vgl. das Referat aus Archives d'Ophthalm.

10) Statometrie des Auges, von Ambialet.
Es handelt sich um ein Instrument zum genauen Messen des Exophthalmus und ähnlicher Zustände.

11) Colobom der Uvea und Luxation des Unterkiefers in die Orbita derselben Seite, von Terrien.

12) Histologie des Xanthelasma, von Villard.
Die charakteristischen Elemente bestehen aus Zellen, welche zahlreich in den mittleren und tiefen Schichten sich finden. Sie haben einen grossen, leicht färbbaren Kern und ein netzförmig angeordnetes Protoplasma. In den Maschen finden sich ausser kleinen Kugeln einer stark brechenden Substanz eine Ansammlung von in Alkohol löslichen Crystallen in Nadelform.

13) Benzoesaures Lithium zur Behandlung von Hornhaut-Flecken, von Mazet.
Verf. sah von einer Lösung von 0,25—1,0 auf 10,0 Wasser gute Erfolge in Fällen, in denen die Flecke auf Einlagerung von phosphorsaurem oder kohlensaurem Kalk beruhten. Moll.

IV. Archives d'Ophtalmologie. 1903. März—Juli.

1) Schwere Hornhaut-Infection und plötzlicher Durchbruch der Descemet'schen Membran, von Collomb.

2) Ueber essentielle intraoculare Hämorrhagie, von Scrini und Bourdeaux.

3) **Trachom und Ophthalmia purulenta in Aegypten**, von Jacovidès. (Schluss.)

Das Trachom und die eitrige Augen-Entzündung, früher unter dem Namen der ägyptischen Augenkrankheit zusammengefasst, sind zwei verschiedene Affectionen sowohl in ihrem klinischen Verlauf, als in ihrer Pathogenese. Der specifische Erreger des Trachoms ist uns noch unbekannt, während als derjenige der eitrigen Entzündung jeder Eiter-Erreger, besonders der Gonococcus zu gelten hat.

Die grosse Ausdehnung des Trachoms in Aegypten erklärt sich aus klimatischen(?) Einflüssen, sowie ungünstigen hygienischen Bedingungen. Es sind befallen in den untersten Ständen 75 %, im Mittelstand 55—60 % und in der bevorzugten Klasse 35—40 %.

Die eitrige Entzündung kann sich gelegentlich bei einem trachomatösen Individuum finden, durch geeignete Behandlung aber stets zum Verschwinden gebracht werden. Sie erreicht ihre grösste Ausdehnung zweimal im Jahre, gegen den 30. Juni und den 15. October und pflanzt sich namentlich unter den Eingeborenen (durch Schmutz, Fliegen) stark fort.

---

4) **Bestimmung der Sehschärfe**, von Landolt.

---

5) **Sarcom im Augenstumpf eines Kindes**, von de Lapersonne.

Der Tumor kam in einem nach Abtragung eines Hornhautstaphyloms entstandenen Stumpf eines 4 jährigen Kindes zur Beobachtung. Die anatomische Untersuchung ergab ein Leukosarcom bezw. Gliosarcom.

---

6) **Zwei Fälle von Verstopfung der Netzhautgefässe mit ophthalmoskopischer und anatomischer Untersuchung**, von Gonin.

---

7) **Chronische infectiöse sympathische Ophthalmie**, von Abadie.

Namentlich der erste der mitgetheilten beiden Fälle ist in seinem Verlaufe merkwürdig. Nach doppelseitiger Star-Operation mit gutem Erfolge zeigt sich eine Abnahme des Sehens auf beiden Augen (nach 7 Monaten). Die Narbe des zuletzt operirten Auges erschien nicht mehr glatt, ein leichter Substanzverlust war zu sehen. Beiderseits Glaskörpertrübung, namentlich im hinteren Theil. Subconjunctivale Injectionen, Brennungen u. s. w. hatten keinen Erfolg. Erst die dauernde Bedeckung der Narbe mit überpflanzter Bindehaut hatte den Effect, dass sich die Sehschärfe wieder hob und der Glaskörper beiderseits klarer wurde. Verf. ist geneigt, den Process als eine langsam sich entwickelnde sympathische Ophthalmie anzusehen.

---

8) **Chirurgische Behandlung der Affectionen der Thränenwege**, von de Lapersonne und Rochon Duvigneaud.

Siehe den Bericht über den internationalen Congress zu Madrid.

---

9) **Untersuchungen über den Bau der Lobi optici bei der Taube**, von Cosmettatos.

---

10) **Zwei Fälle von isolirter Lähmung des VI. Paares nach Schädelverletzung bei Kindern**, von Roux.

Beachtenswerth ist bei dem einen Fall, dass die linksseitige Abducenslähmung heilte, während die rechtsseitige bestehen blieb. Wahrscheinlich wurde der Nerv links durch ein Blut-Extravasat comprimirt, während er

rechts durch einen Knochensplitter tiefer verletzt wurde. Das Trauma fand statt durch Herausfallen aus einem Schiff mit Quetschung des Schädels.

---

11) **Spinalflüssigkeits-Lymphocytose und Augenleiden,** von de Lapersonne.

Verf. erhielt in folgenden Fällen durch Lumbalpunction eine stark leukocytenhaltige Flüssigkeit:

1) Frische Syphilis mit doppelseitiger Neuritis optica.
2) Specifische Neuritis optica.
3) Frische specifische Chorioretinitis.
4) Specifische Iritis.
5) Plastische Iritis.
6) Einseitige Oculomotorius-Lähmung.

Wieweit es sich um ein wirklich pathognomonisches Zeichen handelt bleibt weiteren Untersuchungen vorbehalten.

---

12) **Partielle Abtragung des Augapfels durch Subenucleation,** von Nicati.

Hierbei wird der hintere Theil des Bulbus exstirpirt. Das Verfahren ist im Original genau beschrieben.

---

13) **Fünf Fälle von Tumor und Pseudotumor der Thränendrüse,** von Coppez.

Es handelt sich um 3 Fälle von Sarcom, einen Fall von sclerosirender Dacryoadenitis und einen Fall von Luxation der Drüse.

---

14) **Histologische Untersuchungen über Xanthelasma palpebrarum,** von Villard.

---

15) **Streptokokken-Infection der Conjunctiva,** von Poulard.

---

16) **Ein Fall von Opticus-Atrophie nach Uterinblutung,** von Chevallereau.

---

17) **Natur und Behandlung des prälacrymalen Tumors,** von Terson.

Es existiren vor dem Thränensack gelegene geschlossene Taschen bei völliger Unversehrtheit der Thränenwege. Histologisch sind sie dem Thränensack gleichartig, woraus hervorgeht, dass sie durch Abschnürung von diesem entstanden sind. Die richtige Behandlung ist die Exstirpation ohne Verletzung der Thränenwege.

---

18) **Experimentelle Untersuchungen über die Centren des Oculomotorius und Trochlearis beim Hunde,** von Demaria.

---

19) **Neuritis optica im Verlaufe akuter Infection,** von Antonelli.

Nicht vollendet.

---

20) **Einseitiger Exophthalmus bei Basedow,** von Bistis.

Die Fälle von einseitigem Exophthalmus bei Basedow'scher Krankheit sind nicht so selten als man allgemein glaubt. Findet man daher einen solchen, namentlich combinirt mit Stellwag'schem und Graefe'schem Symptom, so erscheint die Diagnose gesichert. Moll.

Vermischtes.

In der Nacht zum 1. August d. J. starb im besten Mannesalter, im 52. Lebensjahre, Prof. Immanuel Munk, Abtheilungsvorstand am physiologischen Institut zu Berlin, unser hochgeschätzter Mitarbeiter, tief betrauert von den Seinen und von der wissenschaftlichen Welt, namentlich auch von den Studirenden, die ihm wegen seiner steten Hilfsbereitschaft und seines wohlthätigen Sinnes eine dankbare Erinnerung bewahren werden. Es ist hier nicht der Ort, seine bahnbrechenden physiologischen Forschungen über Stoffwechsel und Ernährung zu erörtern. Sein Lehrbuch der Physiologie, das bis zur 6. Auflage (1902) gediehen und wenigstens bei uns alle andren aus dem Felde geschlagen, enthält (S. 532—586) eine mustergiltige Darstellung des Gesichtsinns. Ehre seinem Angedenken!

Bibliographie.

1) XXVIII. Wanderversammlung der südwestdeutschen Neurologen und Irrenärzte in Baden-Baden am 23. und 24. Mai 1903. Axenfeld: 1. Recidivirende Stauungspapille bei Tumor cerebri. Die vorgenommene mikroskopische Untersuchung ergab als Ursache des Papillitis-Recidivs eine Verlegung der Vene dort, wo sie durch den Scheidenraum rechtwinklig in die Orbita austrat. 2. Sehnervenatrophie und Menstruations-Störungen bei basalen Hirntumoren, bei 4 Frauen beobachtet. Vermuthlich durch Vermittelung der Hypophyse können basale Tumoren auf die Menstruation Einfluss ausüben.

2) Ueber Pupillen-Untersuchungen bei functionellen Psychosen, von Bumke (Freiburg). (Referirt nach dem Neurolog. Centralbl. 1903. Nr. 14.) Vorversuche an 26 Gesunden: Jeder sensible und jeder sensorische Reiz, jede Muskelanstrengung und jedes intensivere geistige Geschehen wird von einer mässigen relativen Mydriasis begleitet oder gefolgt. Die Untersuchung an Kranken zeigte bei den meisten functionellen Psychosen alle Pupillenphänomene unverändert. Nur bei Dementia praecox fehlte die reflectorische Erweiterung auf psychische und nervöse Reize und die Pupillenunruhe völlig. Verf. führt dies auf die erhebliche quantitative Herabsetzung der psychischen Vorgänge bei Katatonikern zurück.

3) Ueber einseitige Innervation des Stirnmuskels bei doppelseitiger totaler Oculomotorius-Lähmung. Eine neue Ptosisbrille, von Salomonsohn. (Berliner klin. Wochenschrift. 1901. Nr. 26. Nach einem Referat im Neurolog. Centralbl. 1903. Nr. 13.) Nach Besprechung der Krankengeschichte des an doppelseitiger completer Ptosis leidenden Patienten beschreibt Verf. eine neue Ptosisbrille, die er dem Patienten zur Hebung der Lider hat machen lassen. Ein Stahldraht, der seitlich am Brillenbügel angebracht ist, bietet für das Lid den Stützpunkt.

4) Ueber die Einwirkung der gebräuchlichen Pupillenreagentien auf pathologische Pupillen, von Dr. G. Levinsohn und Dr. M. Arndt. (Deutsche Zeitschrift für Nervenheilkunde. 1901. XX. Nach einem Referat im Neurolog. Centralbl. 1903. Nr. 12.) Als Resultat ihrer Untersuchungen stellen die Verf. folgende Sätze auf: 1. Die gute Wirkung der gebräuchlichen Reagentien bei pathologischen Pupillen beweist

im Grossen und Ganzen ein Intactsein der Irismuskeln und ihrer Neurone. 2. Reflectorische und absolute Pupillenstarre sind nur graduell verschiedene Erscheinungen. 3. Miosis bei reflectorischer Pupillenstarre ist durch centrale Sphincterreizung veranlasst. 4. Reflectorische und absolute Starre, Miosis und Anisocorie haben einen einheitlichen centralen Krankheitsherd.

5) Ueber die hemianopische Pupillenstarre, von A. Vossius (Giessen.) (Sammlung zwangloser Abhandlungen aus dem Gebiet der Augenheilkunde. IV. Heft 3.) Verf. berichtet über einen 19jährigen Patienten, der durch einen Fall von einem 6 m hohen Gerüst eine Schädelbasis-Fractur erlitt. Bewusstlosigkeit, Blutungen aus der Nase, Ohren und Mund traten nach dem Sturze auf. Eine Opticus-Atrophie führte zur Erblindung des linken Auges, das aber bei Belichtung des rechten prompte consensuelle Pupillarreaction zeigte. Am rechten Auge bestand temporale Hemianopie mit deutlicher hemianopischer Pupillenreaction; bei Belichtung der amaurotischen inneren Netzhauthälfte des rechten Auges reagirte die rechte Pupille nicht, und die consensuelle Pupillenreaction am linken Auge blieb aus. Verf. schliesst sich nach dieser Beobachtung der Auffassung Wernicke's bezüglich der hemianopischen Pupillenreaction an und nimmt einen Herd im Tractus vor dem Kniehöcker an.

6) Zur Frage der Localisation der reflectorischen Pupillenstarre, von Dr. Gustav Wolff (Basel). (Deutsche Zeitschrift für Nervenheilkunde. XXI. 1902. Nach einem Referat im Neurolog. Centralbl. 1903. Nr. 12.) Verf. fand bei der Section des von ihm während des Lebens beobachteten Patienten ein fast hühnereigrosses Gumma in der rechten Stirnhälfte, ferner je ein solches an der Grenze von Pons und Medulla und im oberen Halsmark zwischen 2. und 4. Cervicalnerven. Die doppelseitige Pupillenstarre, die bestanden hatte, ist nach der Ansicht des Verf.'s durch das Gumma im oberen Halsmark hervorgerufen worden, welche Stelle Verf. schon früher als den Sitz der reflectorischen Pupillenstarre bei Tabes bezw. Paralyse angenommen hatte.

7) Die absteigende Tectospinalbahn, der Nucleus intratrigeminalis und die Localzeichen der Netzhaut, von Dr. Oscar Kohnstamm. (Neurolog. Centralblatt. 1903. Nr. 11.) Der Tractus tectobulbaris ist geeignet, die tectalen Sehnerven-Endigungen mit den kinästetischen Determinanten der Augenbewegungen im Gebiet des sensiblen Trigeminuskerns zu verbinden. Auf dieser Verbindung beruhen wahrscheinlich die Localzeichen der Retina.

8) Ueber angeborene Pupillenstarre, von Dr. M. Reichardt in Würzburg. (Neurolog. Centralblatt. 1903. Nr. 11.) Verf. ist der Ansicht, dass bei aller Vorsicht das Vorkommen einer angeborenen Pupillenstarre mehr zur Erklärung räthselhafter Pupillenstarren herangezogen werden darf. Die Existenz einer solchen vererbbaren Pupillenstarre, die auch bei Gesunden möglich ist, mahnt in der Verwerthung der Pupillenstarre bei zweifelhaften Psychosen zur Vorsicht.

9) Ueber den diagnostischen Werth der Unregelmässigkeiten des Pupillarrandes bei den sogen. organischen Nerven-Erkrankungen, von Dr. J. Piltz (Warschau). (Neurolog. Centralblatt 1903. Nr. 14 u. 15.) Das Hauptresultat seiner klinischen Beobachtungen und experimentellen Untersuchungen fasst Verf. in folgenden Sätzen zusammen: Die pathologischen Veränderungen des Pupillarrandes stellen eine bei der

Paralysis progressiva, Tabes dorsalis und Lues cerebro-spinalis sehr häufig vorkommende Erscheinung dar. Die Störungen treten auch im Verlaufe andrer Nerven- und Geisteskrankheiten auf, dagegen werden sie bei Gesunden nur ausnahmsweise beobachtet. Da die Unregelmässigkeiten des Pupillarrandes manchmal noch vor der Entwicklung der Erscheinung von Argyll-Robertson auftreten, haben sie unbestreitbar eine grosse diagnostische Bedeutung. Ungleichmässige Beweglichkeit einzelner Abschnitte der Iris hängt ab von einer Parese des entsprechenden Fadens der Ciliarnerven: Paresis iridis partialis. Constante Unregelmässigkeiten des Pupillarrandes sind ein Ausdruck einer endgültigen Paralyse einzelner Irisabschnitte: Iridoplegia partialis. Dieselben sind aller Wahrscheinlichkeit nach bedingt durch krankhafte Veränderungen in den entsprechenden Pupillarfäden bezw. in ihren Kernen.

10) Das Lidcarcinom, von Uzuhiko Mayeda aus Nagoya (Japan). (Beiträge zur Augenheilkunde. 1903. Heft 56.) Im ersten Theile der umfangreichen Arbeit veröffentlicht Verf. 44 Krankengeschichten von Lidcarcinom aus der Giessener Klinik, theilweise auch mit anatomischen Befund. Im Anschluss daran werden in tabellarischer Uebersicht 181 Fälle aus der Literatur aufgeführt, und den Schluss der äusserst fleissigen Bearbeitung bildet eine Besprechung der klinischen Bilder des Lidcarcinoms nach Alter. Geschlecht, Berufsart, Häufigkeit, Localisation, Wachsthum, Form, Generalisation, Aetiologie, Prognose, Therapie, sowie eine eingehendere Studie des Giessener Materials nach pathologisch-anatomischen Gesichtspunkten.

11) Betheiligt sich die vordere Irisfläche an der Absonderung des Humor aqueus? Experimentelle Untersuchungen mit kritischer Würdigung der bisherigen auseinandergehenden Ansichten, von J. H. Reinstein. (Inaug.-Dissertation. 1903. Halle a. S.) Während Leber behauptet, dass das vordere Kammerwasser dem Corpus ciliare entstammt, bezeichnet Hamburger als Ursprungsort des vorderen Kammerwassers die Vorderfläche der Iris. Zur Nachprüfung der angeregten Frage bediente sich Verf. lebender Kaninchen von mittlerer bis voller Grösse. In 18 von 34 Versuchen verblieb die in die hintere Kammer injicirte Farblösung eine Zeit lang in derselben und trat erst nach etwa 10—19 Minuten freiwillig oder nach Punction der vorderen Kammer oder Mydriaticum-Anwendung in Farbwirbeln durch die Pupille hervor. Nach dem Ergebniss der Untersuchungen des Verf.'s, das mit dem Hamburger's übereinstimmt. kommt er zu dem Schluss, dass unter normalen physiologischen Umständen kein Uebertritt der Flüssigkeit aus der hinteren Kammer in die vordere stattfindet. Die Absonderung des Kammerwassers muss demnach zum grossen Theil der Iris zugeschoben werden. Warum in den Versuchen von Hamburger der Farbstoff nach etlicher Zeit doch übertritt, bedarf noch der genaueren Erklärung. Jedenfalls steht fest, dass durch das Standhalten des Sphinkter bei der Injection und etliche Zeit noch darauf der physiologische Abschluss der Pupille bewiesen ist. Fritz Mendel.

Um Einsendung von Separatabdrücken wird gebeten (Berlin NW. 26 Schiffbauerdamm).

Verlag von Veit & Comp. in Leipzig. — Druck von Metzger & Wittig in Leipzig.

# Centralblatt
für praktische
AUGENHEILKUNDE.

Herausgegeben von

Prof. Dr. J. Hirschberg, Geh. Med.-Rath, in Berlin.

Monatlich ein Heft. Preis des Jahrganges 12 Mark. Zu beziehen durch alle Buchhandlungen des In- und Auslandes und die Postanstalten des Deutschen Reiches.

October. Siebenundzwanzigster Jahrgang. 1903.

Inhalt: **Original-Mittheilungen.** I. Zum Prothese-Tragen. Von Dr. med. **Gustav Ahlström** in Gothenburg (Schweden). — II. Beiträge zur Magnet-Operation. Von Dr. **Fehr**, ersten Assistenzarzt.

Gesellschaftsberichte. Ophthalmological Society of the United Kingdom.

Referate, Uebersetzungen, Auszüge. 1) Festschrift für Geheimrath Prof. Dr. W. Manz und H. Sattler. — 2) Die pathologische Anatomie der Conjunctivitis granulosa nach neuen Untersuchungen, von Dr. Junius.

Journal-Uebersicht. I. Zehender's Klinische Monatsblätter für Augenheilkunde. 1903. Mai—September. — II. Brit. med. Journal. 1903. Juli. — III. The Ophthalmic Review. 1903. Juni—Juli.

Vermischtes. Nr. 1—7.

Bibliographie. Nr. 1—2.

I. Zum Prothese-Tragen.

Von Dr. med. **Gustav Ahlström** in Gothenburg (Schweden).

Jeder weiss aus Erfahrung, dass eine Prothese nach Enucleation in kosmetischer Hinsicht in der Regel ein ziemlich mittelmässiges Resultat liefert und zwar in Folge des mehr oder weniger tiefen Einsinkens des oberen Augenlides, und diese Deformität kann ja in manchen Fällen so verunstaltend sein, dass Wecker's Bezeichnung des erwähnten Eingriffs mit voller Befugniss als ein „Procédé outrageusement hideux" angesehen werden kann. Nur in solchen Fällen, wo ein atrophischer Bulbus von passender Grösse in der Orbita ist und Unterlage für die Prothese bildet,



kann diese im Stande sein, in hinreichender Weise die Deformität zu heben.

Versuche, die Verhältnisse hier nachzuahmen, haben auch keineswegs gefehlt: MULES applicirte ja eine Glaskugel in die Skleralkapsel nach Exenteration des Bulbus. FROST und LANG nähten nach der Enucleation eine Glas-, Celluloid- oder Silberkugel in der Capsula Tenonis fest; BELT bediente sich zu demselben Ziele eines Schwammes, und BOURGEOIS verwendete eine Seidenkugel; LAGRANGE hat ein Kaninchenauge in die tenonische Kapsel transplantirt und schliesslich füllt sie ja RAMSAY mit Paraffin aus.

Diese sämmtlichen Methoden bezwecken ja in der Sklera bezw. Capsula Tenonis einen Gegenstand dauernd zu befestigen, welcher geeignet ist, eine Prothese darüber zu appliciren. Indessen haben die Resultate leider den Erwartungen nicht entsprochen, da in der Mehrzahl der Fälle sich Schmerzen früher oder später eingestellt haben und die Reaction so heftig geworden ist, dass man die Patienten von diesem Corpus alienum hat befreien müssen, wo die Natur dasselbe nicht selbst besorgt oder auf andre Weise das Resultat vernichtet hat. Am geeignetsten scheinen sich indessen die Paraffin-Injectionen zu zeigen.

SNELLEN's doppelwändige Reformaugen erfüllen ja besser ihre Aufgabe als die gewöhnlichen Prothesen, aber auch diese können nur dann unsren Ansprüchen genügen, wenn ein atrophischer Bulbus oder ein grösserer Stumpf nach Exenteration in der Orbita übrig bleibt.

Um am oberen Augenlide die tiefe Falte, die nach Enucleation so oft verunstaltend wirkt, zum Verschwinden zu bringen, ist also erforderlich, dass die Prothese eine ziemlich grosse Unterlage erhält, um darauf zu ruhen, z. B. ein atrophisches Auge. Um die Verhältnisse hier soviel als möglich auch nach vollständiger Enucleation des Auges nachzuahmen, bin ich in letzter Zeit in folgender Weise zu Wege gegangen.

Ich lege ganz einfach in die Orbita eine für diesen Zweck verfertigte hohle Glaskugel von 10—15 mm Durchmesser; die Grösse muss je nach den verschiedenen individuellen Verhältnissen variiren. Vor dieser Glaskugel applicire ich eine Prothese auf gewöhnliche Weise; durch die Prothese wird die Kugel stetig auf ihrem Platze in der Orbita, auch bei heftiger Bewegung, gehalten und erhält zum Ersatz durch die Kugel eine vorgeschobenere Lage. SNELLEN's Reformaugen passen ja am besten an eine derartige Kugel, aber auch gewöhnliche Prothesen lassen sich mit voller Zufriedenheit verwenden; bei den vorigen, welche ja dicker sind, muss natürlich eine etwas kleinere Kugel gewählt werden. Mit Einführung der Prothese ist die Falte am oberen Augenlide befriedigend ausgeebnet und der Zustand ist dem eines normalen Auges täuschend ähnlich. Auch das subjective Befinden ist zufriedenstellend, und kein Unterschied soll

nach Aussage der Patienten beim Tragen einer Prothese mit oder ohne dahinter liegender Kugel zu empfinden sein. Besonders klagen sie nicht über irgend welches Druckgefühl, was man vielleicht hätte erwarten sollen. Mit Leichtigkeit lässt sich die Kugel nebst der Prothese herausnehmen.

Da also diesem Verfahren keine Beschwerden anhaften und sie, sowohl auf Grund der ausserordentlichen Einfachheit in der Ausführung wie auch des überraschend guten Resultates in kosmetischer Hinsicht, grosse Vortheile bietet; so glaube ich dieselbe empfehlen zu können, besonders für solche Patienten, die etwas auf ihr Aeusseres halten.

Diese Orbitalkugeln sind von der Firma Müller Söhne, Wiesbaden zu beziehen.

[Aus Geheimrath Hirschberg's Augen-Heilanstalt.]

II. Beiträge zur Magnet-Operation.

Von Dr. **Fehr**, erstem Assistenzarzt.

Man sollte glauben, dass ein Eisensplitter, der frei beweglich und ophthalmoskopisch sichtbar im Glaskörper schwebt und wenige Stunden nach dem Eindringen in's Auge zur Operation kommt, unsrem modernen Rüstzeug nicht lange zu widerstehen vermöchte. Ein Fall, den ich jüngst in Herrn Geheimrath Hirschberg's Abwesenheit zu behandeln Gelegenheit hatte, bewies die Möglichkeit des Gegentheils. Nur durch Beharrlichkeit und grosse Geduld konnte schliesslich das erstrebte Ziel erreicht werden.

Der Patient ist ein 22jähriger Arbeiter; die Verletzung geschah am Abend des 18. August d. J. Er war damit beschäftigt gewesen, eine Thür zwecks Anzeichnens der Bänder mit dem Meissel anzuheben, und vollführte kräftige Hammerschläge auf den Meisselkopf. Dabei flog ein abspringender Splitter in sein rechtes Auge. Das Auge blutete, die Sehkraft war sofort herabgesetzt und schwarze Flocken bewegten sich vor dem Auge. Der Arbeiter erkannte die Schwere der Verletzung und, ohne sich mit der sonst leider üblichen, zeitraubenden Erledigung der Kassenangelegenheiten zu befassen, fuhr er unverzüglich zu Herrn Dr. Kuthe, der ihn noch am selben Abend, $1^1/_2$ Stunden nach der Verletzung, persönlich uns zuführte.

Das Auge ist reizlos, der Druck nicht tastbar vermindert. Nasenwärts besteht eine ausgedehnte subconjunctivale Blutung und innerhalb dieser, 6 mm vom Hornhautrande, ungefähr in der Horizontallinie, die sehr kleine, nur mit Mühe sichtbare Durchbohrungswunde. Die Sehkraft ist auf $^5/_{50}$ herabgesetzt, das Gesichtsfeld nicht eingeschränkt. Der Augenspiegel zeigt

im Glaskörper schwimmende, blutige Flocken. Beim Blick nach unten und etwas nach innen sieht man den kleinen, glänzenden Splitter. Er schwebt im Glaskörper, haftet aber an einem breiten Blutgerinnsel-Faden, der zur Wunde führt und mit dem Splitter, wie ein Wimpel bei ruhigem Winde, bei Drehungen des Auges sich langsam auf und nieder bewegt. Der Splitter ist ein dünnes, glänzendes Metallplättchen (siehe Fig. 1), das sich bald von der Fläche, bald von der schmalen Kante her präsentirt. Letzterer sitzt ein Luftbläschen auf. Im aufrechten Bilde wird er dem emmetropischen Beobachter am besten mit + 8 Di. hinter dem Spiegel sichtbar, schwebt also um wenige Millimeter vor der Netzhaut. Die Magnetnadel giebt nur einen mässigen Ausschlag, der beim Annähern der Wundgegend am grössten ist, aber nie 5 Theilstriche übersteigt.

Es wird sofort zur Magnet-Operation geschritten und in der üblichen Weise vorgegangen, indem mit den schwächeren Kräften begonnen und allmählich zu den stärksten Kraftstufen übergegangen wird. Der grosse HIRSCHBERG'sche Handmagnet wird auf die Wunde aufgesetzt und langsam nach vorn geführt. Er macht nur leise Empfindung und fördert nichts. Wir gehen bald zum Riesenmagneten über, der erst auf $^1/_2$ Kraft, dann auf ganze Kraft eingestellt wird. Die gute Prognose für eine schnelle Extraction bestätigt sich nicht. Der Kranke empfindet nur geringen Schmerz und der Splitter kommt nicht, obwohl der Riesenmagnet mit kürzeren Unterbrechungen $1^1/_2$ Stunden einwirkt. Die verschiedensten Pole werden versucht, alle die gebräuchlichen Manöver werden angewandt, die Polspitze von allen Seiten dem Splitter genähert, der Strom schnell hintereinander aus- und eingeschaltet, alles vergebens, der Splitter spottet unsrer Anstrengungen. Es tauchen Zweifel auf, dass die Sideroskopie einwandsfrei, dass der Splitter überhaupt eiserner Natur ist. Diese Zweifel behebt schnell ein bei uns üblicher Versuch, der darin besteht, dass während der Ophthalmoskopie dem Auge der grosse Handmagnet genähert wird: Man sieht, wie sofort der Splitter sich aufrichtet, wie er dem Magneten entgegendrängt, wie der Blutfaden, an dem er haftet, sich spannt, der Splitter aber nicht die Kraft hat, sich loszureissen. Erst

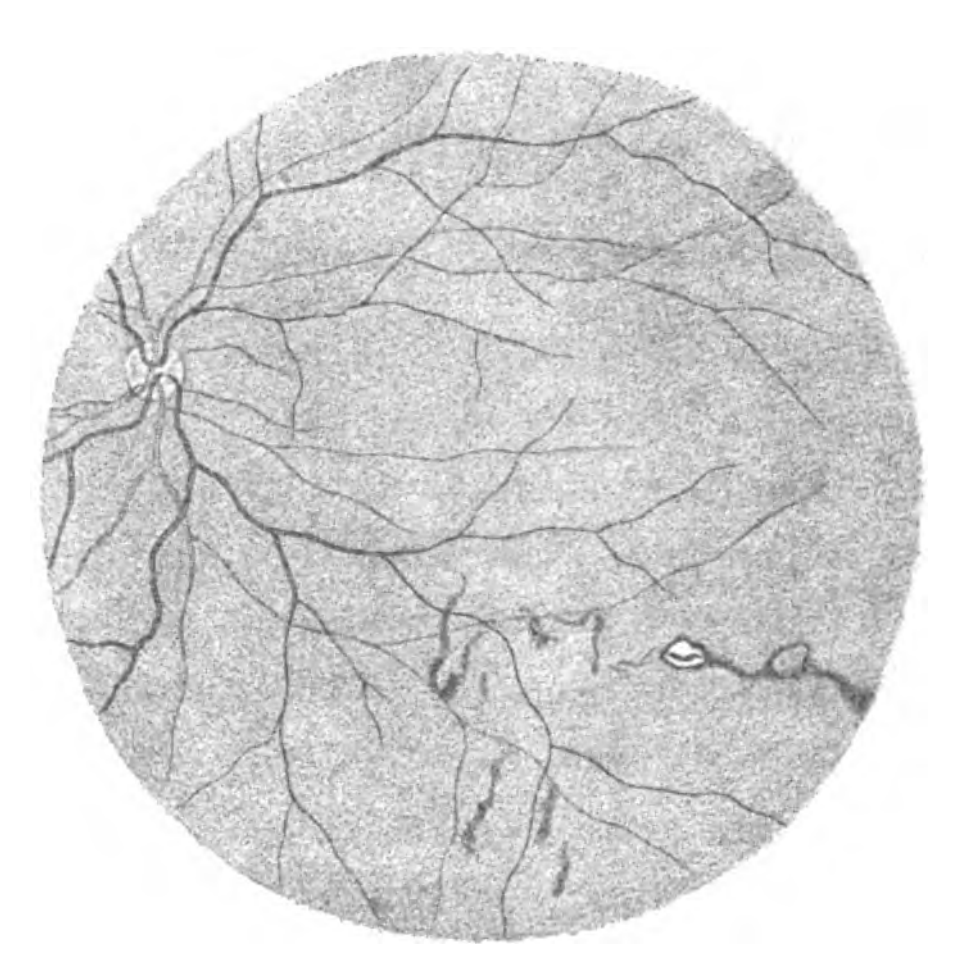


Fig. 1.

nach $1^1/_2$ stündiger Arbeit wird unser Riesenmagnet so warm, dass die Arbeit unterbrochen werden muss. Vom Skleralschnitt wird vorläufig abgesehen; er wird für den folgenden Tag in Aussicht genommen, falls Reizung sich einstellen und der Versuch, ihn von aussen zu holen wieder erfolglos sein würde.

Nun, zum Skleralschnitt wurden wir nicht gedrängt, das Auge blieb dauernd reizlos und wir hatten Zeit, das schonendste Verfahren weiter zu befolgen, zumal Herr Geheimrath Hirschberg, brieflich benachrichtigt, mir telegraphisch diesen Rath gab.

Am Morgen nach der Verletzung zeigt der Augenspiegel den Splitter noch an alter Stelle. Der Versuch mit dem Riesenmagneten wird wiederholt und eine gute Stunde fortgesetzt. Der Splitter wird nach allen Seiten hingezogen, um ihn zu lockern, — bei der Ophthalmoskopie scheint er nur noch an einer Ecke zu haften, — aber es gelingt nicht, ihn zu befreien. Die Schmerzempfindung ist gering und wird nur beim Aufsetzen auf die Wundgegend angegeben. Auch am dritten Tage ist die Magnet-Operation erfolglos.

Am vierten Tage machen wir einen Versuch mit dem Volkmann'schen Magneten, der uns von Herrn Volkmann selbst im physikalischen Institut der Landwirthschaftlichen Hochschule auf's liebenswürdigste zur Verfügung gestellt wird. Auch dieser kräftige Magnet vermag den Splitter nicht zu ziehen. Allerdings kann der Versuch nicht lange fortgesetzt werden; denn beim Hindurchsenden der maximalen Strommenge, die freilich nur in Ausnahmefällen nöthig werden soll, wurde der Magnet schnell so heiss, dass nicht nur der ihn richtende Assistent Schwierigkeiten hatte, sondern auch dem Verletzten die Berührung mit dem heissen Pol unerträglich wurde; es ist das ein Missstand des Volkmann'schen Instrumentes, dem abzuhelfen sein Constructeur versprach. Vielleicht gelingt es auch Herrn Volkmann der Polfläche seines Magneten eine Form zu geben, die ein bequemeres Annähern des Gesichtes des Patienten möglich macht.

In der folgenden Zeit wird wieder in unserem Magnet-Operations-Zimmer an jedem 2. Tage ein Extractions-Versuch gemacht, immer mit demselben negativen Erfolg. Dabei bleibt das Auge reizlos und schmerzfrei, die Sehschärfe $^1/_{10}$ und das Gesichtsfeld normal. Bis zum 8. Tage verharrt der Splitter an alter Stelle immer noch am freien Ende des etwas geschrumpften Blutgerinnselfadens. Beim sechsten Magnet-Versuch ändert er den Sitz. Der Kranke giebt plötzlich heftige Schmerzen beim Annähern an den Magneten an und bei der bald folgenden Ophthalmoskopie ist der Splitter nicht mehr zu sehen, auch nicht nach maximaler Pupillarerweiterung. Die Sideroskopie giebt jetzt einen maximalen Ausschlag innen-unten, 4 mm vom Hornhautrande. Der Splitter lagert also nach allen Anzeichen nunmehr in der unteren-inneren Ciliarkörper-Gegend. Dem entspricht auch

das von Herrn Dr. KRONECKER angefertigte Radiogramm (Fig. 2), auf dem in dem vorderen-unteren Bulbus-Abschnitt der Splitter deutlich zu sehen ist. (*a* Ober-, *c* Unter-Lid, *b* Hornhaut, *d* Knochenrand, *e* Splitter.)

Mit dieser Veränderung hat sich die Aussicht für das Gelingen der Extraction gebessert, da der Splitter nunmehr dem Magneten näher, also günstiger liegt. Dennoch sind auch jetzt noch fünf durchschnittlich 1 Stunde lang fortgesetzte Extractions-Versuche erfolglos. Der Kranke äussert stets heftigen Schmerz, aber der Splitter erscheint nicht in der Vorderkammer.

Am 17. Tage nach der Verletzung ist der 11. Extractions-Versuch endlich erfolgreich. Der Magnetpol des Riesen wird am äusseren Limbus aufgesetzt und langsam in die Gegend des Fremdkörpersitzes geleitet. Es war schon bei den vorhergehenden Versuchen vermieden, die Spitze gleich auf letztere, die schon an einer leichten diffusen Röthung zu erkennen war, aufzusetzen, um nicht den Splitter in den Ciliarkörper einzugraben. Er giebt, wie immer, Schmerzempfindung an. Bei der zweiten Wiederholung dieses Manövers sieht man, wie unten innen nahe dem Ciliarrand sich die Iris vorbuckelt. Bald auch erscheint eine schwarze Kante des Splitters in der Iris, die zeltdachförmig hochgehoben wird. Es dauert noch etwa 10 Minuten bis der Splitter sich durch die Iris hindurchgearbeitet hat. Die vorher mittelweite Pupille ist durch den mechanischen Reiz stark verengt; der sehr kleine Splitter liegt unter der Pupille und wird mit dem Handmagneten in die Kammerbucht geleitet. Nun wird der Patient hingelegt und auf die gewohnte Methode der Splitter vollends an's Tageslicht gefördert Nach Anlegen eines Lanzenschnittes am unteren Hornhautrande wird der grosse HIRSCHBERG'sche Handmagnet, der die feinere, gebogene Sonde trägt, an die Wunde herangebracht, und sofort haftet der Splitter am Magneten. Die Iris fällt nicht vor. Der Patient wird nach Einträufeln eines Tropfens Eserin verbunden und zu Bett gebracht.

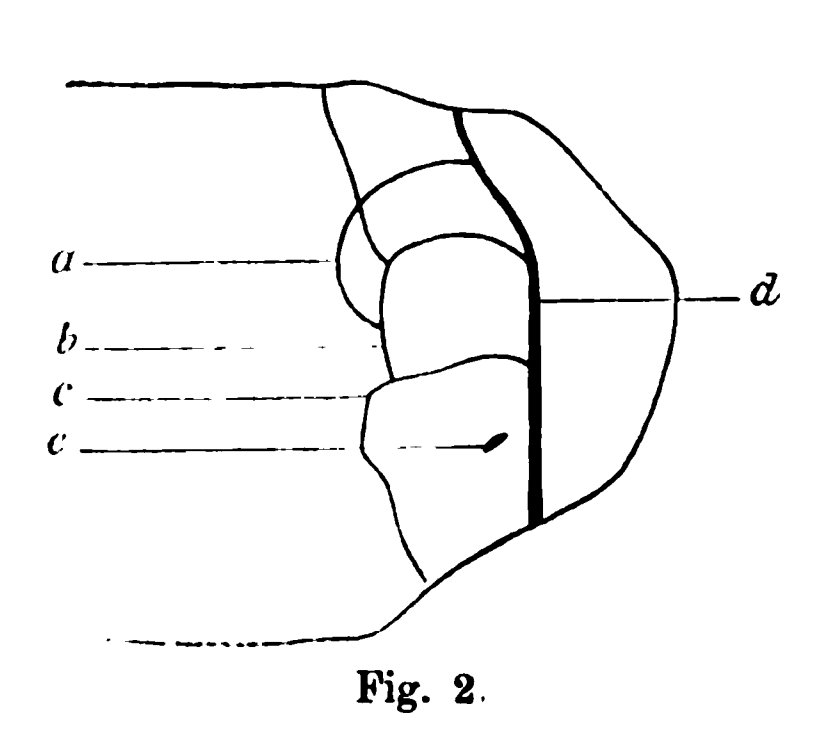


Fig. 2.

Die Maasse des Splitters sind 0,2 : 0,8 : 1,25 mm, sein Gewicht beträgt nur 0,001 g, d. h. ein Milligramm. Der Heilungsverlauf ist ganz glatt. Schon am 10. Tage konnte der Verletzte, — allerdings geschieht es nur auf seinen dringenden Wunsch, da wir derartige Fälle gewöhnlich 4 bis 5 Wochen in der Klinik halten, — entlassen werden.

Das Auge unterscheidet sich, abgesehen von dem Vorhandensein einiger unwesentlicher Glaskörperflocken, in nichts von einem gesunden. Die Seh-

schärfe ist, wie auf dem andren Auge, = $^5/_{15}$; amblyopisch (astigmatisch) war er von jeher und wurde deswegen vom Militärdienst befreit.

Die Verzögerung der Extraction hat ihren Grund in der winzigen Masse des Eisensplitters und seiner Einlagerung in Blutgerinnsel. Der Widerstand, den er zu überwinden hatte, war eben zu gross im Verhältniss zu der Kraft, die er bei maximaler Magnetisirung zu entfalten vermochte. Diese maximale Magnetisirung ist sicher mit unsrem Riesenmagneten erreicht; deshalb konnte auch nicht der VOLKMANN'sche Magnet mehr leisten und es hätte ebensowenig ein 3 Mal so starker gethan, wenn man ihn angewandt hätte. Es kam darauf an, allmählich durch häufige Versuche den Splitter aus dem zäh-anhaftenden Blutgerinnsel zu lockern; man durfte darauf rechnen, dass die Schrumpfung des letzteren eine unterstützende Rolle spielen würde.

Der schöne Erfolg beweist, dass die Beharrlichkeit am Platze gewesen ist und dass man in solchen Fällen nicht so bald an den Skleralschnitt heranzugehen braucht, vorausgesetzt, dass man es, wie in diesem Fall, mit einem aseptischen Splitter zu thun hat, und das Auge frei von Reizung bleibt.

In einem 2. Fall von Eisensplitter-Verletzung, die um dieselbe Stunde, wie die eben beschriebene geschehen ist, aber erst 2 Tage später in Prof. HIRSCHBERG's Augenheilanstalt zur Behandlung kam, wäre ein solch' abwartendes Verfahren verderblich gewesen. Hier kam es darauf an, um jeden Preis den Splitter sofort zu extrahiren.

Der Splitter war beim Hämmern auf den Meissel, mit dem der 38jährige Kutscher einen Zughaken seines Wagengeschirrs aufbiegen wollte, in das rechte Auge gedrungen. Die Sehkraft war sofort herabgesetzt, doch begnügte der Verletzte sich damit, das Auge zu kühlen. Erst am folgenden Morgen, als das Auge sich entzündet hatte, suchte er einen Kassenarzt auf, der ihm anrieth, schleunigst zum Specialisten zu gehen. Er aber liess wieder 24 Stunden verstreichen, ehe er dem Rath Folge leistete und kam erst 48 Stunden nach der Verletzung zum Herrn Collegen Dr. SCHALCHA, der uns den Fall sofort überwies.

Ich finde das Auge heftig gereizt. Schläfenwärts und etwas unter der Horizontalen, 2 mm vom Limbus, besteht eine feine, doppeltcontourirte, verharschte Hornhautwunde von etwa 3 mm Länge. Ihr gegenüber bezeichnet ein kleines Irisloch den weiteren Weg, den der Splitter (nach seiner Drehung) genommen hat. Die Pupille ist eng, die Iris ganz trübe und verwaschen, in der Vorderkammer befindet sich ein wolkiges Exsudat, das die Pupille fast vollständig überdeckt. Die Sehkraft ist herabgesetzt bis auf Erkennen von Fingern in 2 Meter. Nach mässiger Pupillen-Erweiterung sieht man etwa 9 Pa nach aussen und 2 Pa nach unten vom Sehnerven einen kleinen, scharfkantigen, metallisch glitzernden Eisensplitter in der Netzhaut. (Fig. 3.)

Das Sideroskop giebt einen Ausschlag von 5 Theilstrichen beim Anlegen des äusseren Augapfelabschnittes.

Die Magnet-Operation wird wieder mit dem grossen Hirschberg'schen Handmagneten, der die breite konische Spitze Nr. 1 trägt, begonnen. Er wird soweit nach aussen und etwas nach unten aufgesetzt wie möglich. Es wird Schmerz geäussert. Der Magnet wird langsam nach vorn geführt und dieses Manöver mehrmals wiederholt. Bald wird beim Aufsetzen auf den äusseren Aequator kein Schmerz mehr gefühlt, umsomehr aber beim

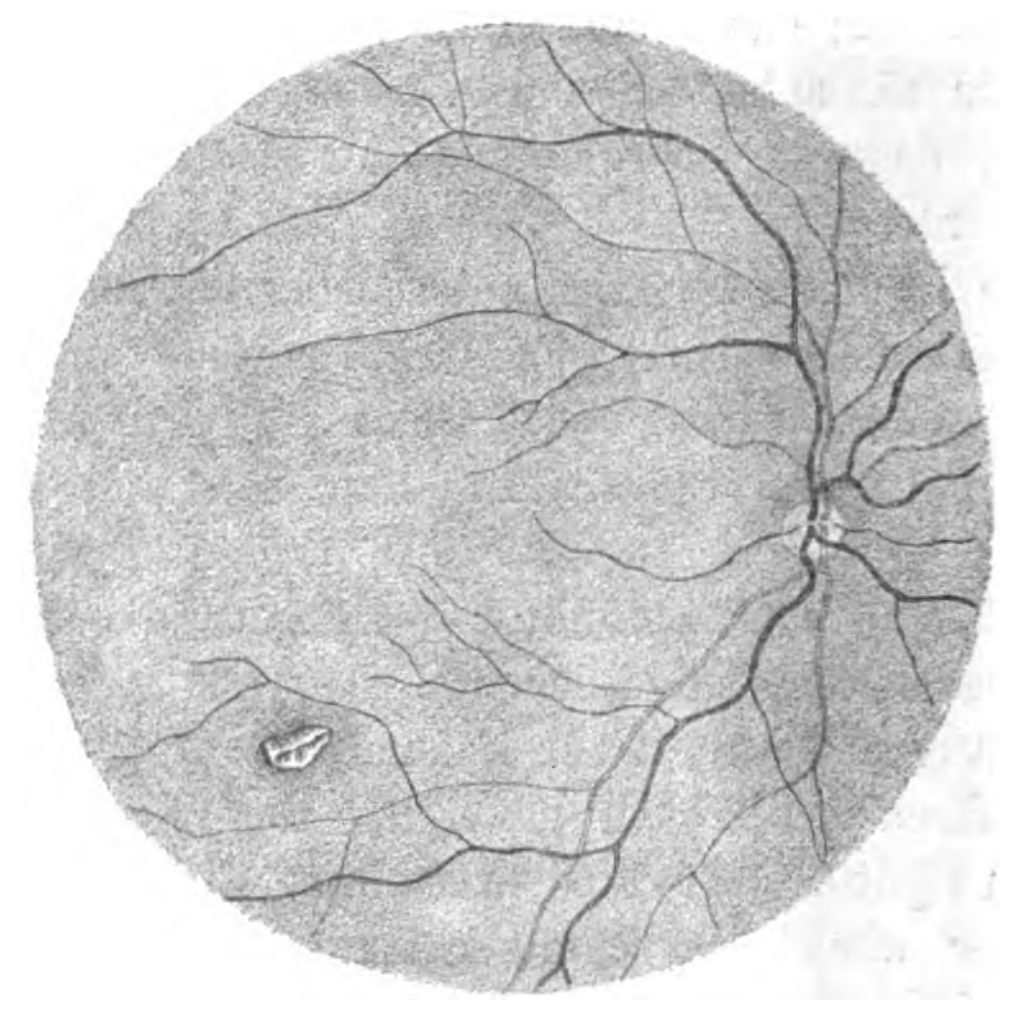


Fig. 8.

Anlegen an die Ciliarkörpergegend. Der Splitter ist also aus seinem Nest gelöst und bereits nach vorn gebracht. Die weitere Entwicklung des Splitters verzögert sich jedoch; der Verletzte wird deshalb bald an den Riesenmagneten gesetzt. Auf $^1/_2$ Kraft eingestellt, vermag er ihn noch nicht zu fördern, aber nach Einstellen der vollen Kraft tritt sofort ein heftiger Schmerz auf, die Iris wird vorgetrieben und in dem kleinen Irisloch erscheint der Splitter. Jetzt wird der Magnet höher geleitet und schnell schlüpft der Splitter durch das Irisloch nach oben in die Vorderkammer und fällt nach Ausschalten des Magneten in die untere Kammerbucht herab. Aus dieser wird er nach Lagerung und Lanzenschnitt zufallsfrei mit dem Hirschberg'schen Handmagneten herausgeholt. Die Iris wird mit Spatel geglättet, 1 Tropfen Eserin eingeträufelt, das Auge verbunden und der Kranke zu Bett gebracht.

Der Splitter misst 0,5 : 0,8 : 2,25 mm und wiegt 0,003 g.

2 Tage lang zeigt das Auge noch starke Reizung unter dem Bilde einer heftigen Iritis. Am 3. Tage wird die Reizung geringer und die Pupille giebt nach. Jetzt schreitet die Besserung schnell vorwärts. Am

5. Tage ist das Auge nur noch wenig geröthet, die Pupille übermittelweit und frei. Die Hornhautwunde ist glatt verheilt. Die Descemet aber zeigt eine ausgebreitete rauchige Trübung, die wohl durch die Berührung mit dem Splitter bei der Extraction veranlasst ist. Diese Trübung hellte sich in den folgenden Tagen wieder auf. Am 14. Tage ist das Auge weiss, die Hornhaut klar, die Pupille maximal und regelmässig erweitert und die

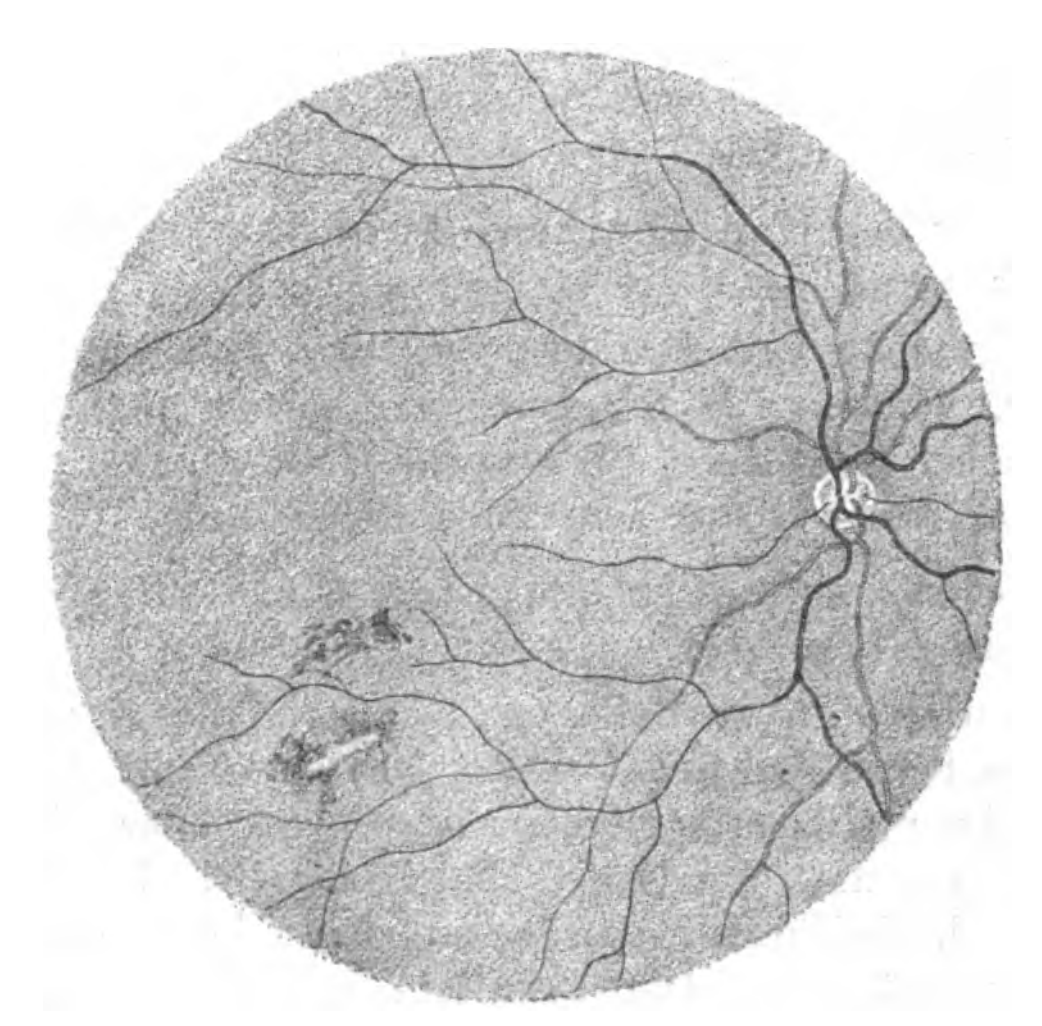


Fig. 4.

Iris bis auf das kleine Loch, das in einer leichten Delle liegt, ganz normal.

Bei der Entlassung in der 5. Woche ist auch dieses Auge bis auf die feine Durchbohrungsnarbe der Hornhaut und dem Irisloch äusserlich in nichts von einem normalen zu unterscheiden. Die Sehkraft beträgt $^{5}/_{10}$ bei normalem Gesichtsfeld. Die Linse zeigt bei Mydriasis eine ganz feine Speiche aussen-unten, der Glaskörper ist klar. Ophthalmoskopisch sind in der äusseren-unteren Peripherie des Hintergrundes zwei schräg übereinanderliegende dunkle Herde zu sehen; der obere entspricht der Prallstelle, der untere dem früheren Sitz des Fremdkörpers. Der helle Streif in dem letzteren ist das Bett, in dem er gelagert war. (Siehe Fig. 4.)

Gesellschaftsberichte.

Ophthalmological Society of the United Kingdom. (British medical Journal. 1903. Nr. 2212—2219.)

Rheumatische Iritis.

Paine und Poynton wiesen an der Hand von mikroskopischen Präparaten, die experimentell (von Kaninchen) gewonnen waren, auf die Iden-

tität der pathologischen Veränderungen bei rheumatischer Iritis und andren rheumatischen Affectionen hin.

Tuberculöse Chorioiditis.

Jessop beschrieb zwei Fälle von tuberculöser Chorioiditis, die mit Tuberculose der Conjunctiva complicirt war.

Adrenalin und Steigerung des intraoculären Drucks.

Maccallan berichtet über 5 Fälle von Glaucom, wo durch Adrenalin eine Drucksteigerung hervorgerufen wurde, wahrscheinlich dadurch, dass in Folge seiner vasoconstrictorischen Wirkung die Absorption andrer Tropfen (Eserin) beeinträchtigt wurde.

Die Heilung der Conjunctival-Tuberculose durch X-Strahlen, von Sydney Stephenson.

Bericht über einen Fall von ausgebreiteter Tuberculose der Conjunctiva bei einem 4jähr. Kinde. Die Diagnose war sowohl pathologisch-anatomisch wie bakteriell sicher gestellt. Vollkommene Heilung ohne jede Narbenbildung durch X-Strahlen; daneben nur innerliche Behandlung.

Bildung einer subconjunctivalen Fistel bei der Behandlung des chronischen Glaucoms.

Herbert berichtet über Fälle von Glaucom, die er mit Anlegung einer subconjunctivalen Fistel behandelt hat. Das geschieht in der Weise, dass man entweder einen subconjunctivalen Irisprolaps oder eine Einfaltung der Conjunctiva zwischen die Wundlippen bewirkt. Bei den 130 Fällen, wo er einen Irisprolaps herbeiführte, wurde mit Ausnahme von 18 eine schmale Iridectomie hinzugefügt. — Die Resultate waren besser, als sie von der typischen Iridectomie hätten erwartet werden können, wie Verf. meint, deshalb, weil durch die Fistelbildung mit Sicherheit eine filtrirende Narbe geschaffen wurde.

Die zweite Methode — der Conjunctival-Einfaltung —, die eine mit dem Uvealtractus nicht in Verbindung stehende Fistelbildung erstrebt — wurde in 10 Fällen angewandt, deren Beobachtungsdauer bez. ihrer Beurtheilung noch zu kurz ist.

Ein Fall von Melanosarcom des Oberlides.

Dodd berichtet über einen Fall von primärem Sarcom des Oberlides bei einer 83jährigen Frau.

Die Innervation des M. orbicularis palpebrarum, von Bishop Harman.

Mittheilungen anatomischen, insbesondere vergleichend-anatomischen Inhalts.

Keratitis, mit besonderer Berücksichtigung des Verhaltens der Hornhautkörperchen.

Buchmann demonstrirte eine Reihe mikroskopischer Präparate von Keratitis, die zeigten, dass die Proliferation der Hornhautzellen bei der Bildung neuer Zellen einen grösseren Antheil nehme, als die Exudation von den Randgefässen.

Primäres Papillom der Cornea, von C. W. Dean.

Bei einem 53jähr. Fischer hatte sich im Laufe von 4 Jahren am inneren Rande der linken Cornea ein kleines etwa erbsengrosses Gewächs gebildet,

das über dem unteren inneren Quadranten der Hornhaut nach der Pupille zu sich erstreckte und mit der Unterlage verwachsen war. Der Tumor wurde abgetragen und erwies sich als ein Papillom mit reichlicher Häufung verhornter Epidermis.

Plexiformes Neurom (Elephantiasis neuromatos.) der Schläfenregion, der Orbita, des Augenlides und Augapfel.

Simeon Snell berichtet über 3 Fälle; in allen war die genannte Affection angeboren.

Referate, Uebersetzungen, Auszüge.

1) **Festschrift für Geheimrath Prof. Dr. W. Manz und H. Sattler.** (Klinische Monatsblätter für Augenheilkunde. Beilageheft 1903).

1. Ueber das Vorkommen von Netzhaut-Ablösung und über die Bedeutung allgemeiner vasomotorischer Störungen (Angelucci'sche Symptome) bei Hydrophthalmus, von Th. Axenfeld.

Im Verlauf des Hydrophthalmus kann Netzhaut-Ablösung auftreten, nicht durch chorioideale Blutungen und durch Traumen, sondern auch spontan, analog der Amotio bei hochgradiger Myopie und in der gleichen Weise erklärbar. Diese Netzhaut-Ablösung kann die letzte Erblindungs-Ursache abgeben, und die Hypotonie einleiten, welche dann zu allmähliger Schrumpfung führen kann, wenn nicht weitere Veränderungen, wie solche ja auch nach der Netzhaut-Ablösung der Erwachsenen vorkommen, zu erneuter Drucksteigerung Veranlassung geben. Vielleicht ist die Ablösung häufiger beim Hydrophthalmus, als im Allgemeinen anzunehmen ist, da bald eine Cataract und weitere secundäre Veränderungen den Einblick erschweren können.

Nach Angelucci stellt sich der Buphthalmus als das Resultat eines noch unbekannten, angiotropho-neurotischen Processes dar; die ursprüngliche Functionsstörung ist dann in denselben Centren des Sympathicus im verlängerten Marke zu suchen, deren Läsion Tachykardie, Erregbarkeit, Erweiterung der Gefässe des Gesichtes und Kopfes, Wärmegefühl hervorruft. Nach den Ausführungen des Verf. erklärt diese Theorie die Pathogenese des Hydrophthalmus keineswegs erschöpfend. Bei den secundären Buphthalmi sind die angeschuldigten vasomotorischen Störungen sehr oft nicht vorhanden, aber auch bei den primären sind sie inconstant. Gerade bei Hydrophthalmus hat die Sympathicus-Exstirpation bisher keine greifbaren Erfolge gezeitigt.

2. Pathologisch-anatomische Untersuchungen über experimentelle endogene Tuberculose der Augen beim Kaninchen, von W. Stock.

Wenn man einem Kaninchen virulente Tuberkel-Bacillen in die Blutbahn bringt, so tritt immer eine Tuberculose der Augen auf. Diese Tuberculose verläuft nicht in allen Fällen gleich, besonders zeigen sich Verschiedenheiten in der Art der Erkrankung der Chorioidea, der Iris und des Corpus ciliare. Zu schweren tuberculösen Veränderungen ist der vordere Theil der Uvea mehr disponirt, als der im hinteren Pol des Auges gelegene. Der Ciliarkörper ist sehr oft afficirt, neben einer diffusen Infiltration treten einzelne Knoten auf, welche aber keine typisch tuberculöse Structur haben. Ist in der Iris der tuberculöse Process weit fortgeschritten, so tritt eine secundäre

Betheiligung der Cornea ein, vom Rande her entwickelt sich eine parenchymatöse Keratitis. Die auf endogenem (Blut) Weg entstandene tuberculöse Erkrankung des Auges verläuft in den meisten Fällen vollständig verschieden von der Tuberculose des Auges, die durch directe Impfung von virulenter Tuberculosekultur in die Vorderkammer oder den Glaskörper hervorgerufen wird. Während letztere meist zum Verlust des Auges oder doch zu starker Narbenbildung führt, zeigt jene auf endogenem Wege entstandene zweifellos Tendenz zur Spontanheilung.

3. Histologische Untersuchung einer Blepharo-Conjunctivitis simplex, hervorgerufen durch Diplobacillen, von W. Stock.

Verf. konnte die Lider eines an Blepharo-Conjunctivitis simplex leidenden Mannes anatomisch untersuchen. In einer Schleimflocke fand sich fast eine Reinkultur von Diplobacillen. Das Plattenepithel des Lides zeigte eine starke Wucherung, es gingen eine Menge von Epithelschläuchen in die Tiefe. Dann war in der Nähe der Lidkante die Haut-Epithellage sehr verdünnt.

4. Ein klinischer und anatomischer Beitrag zur metastatischen Ophthalmie, von Amilcare Bietti.

Verf. bericht über einen Fall von doppelseitiger metastatischer Pneumokokken-Ophthalmie bei einem Manne, der an ulceröser Endocarditis gestorben war. Dieselbe hatte mit grosser Wahrscheinlichkeit von der Chorioidea ihren Ausgang genommen. Dann über eine beiderseitige schwere Chorioretinitis und entzündliche Netzhaut-Ablösung mit völliger doppelseitiger Amaurose, die spontan zur Heilung kam. Es handelte sich um ein Kind, das an Broncho-Pneumonie und Varicellen gelitten hatte. Der dritte Fall war eine metastatische Ophthalmie in Folge puerperaler Infection.

5. Ueber Histologie des Pannus cornealis trachomatosus, von Amilcare Bietti.

Die Bildung des Pannus über der Bowman'schen Membran ist nicht ausschliesslich charakteristisch für den sog. Pannus degenerativus, sondern kommt auch beim Trachom vor. Der Pannus trachomatosus kann sich auf zwei verschiedene Arten entwickeln, entweder unter dem Epithel, wie der Pannus degenerativus, oder unter der Bowman'schen Membran.

6. Welche Bedeutung kommt den Diphtherie-Bacillen und verwandten Keimen in der Aetiologie der einfachen Bindehaut-Entzündung zu? von Amilcare Bietti.

Die giftigen Löffler'schen Diphtherie-Bacillen kommen im Secret der einfach katharrhalischen Conjunctivitis nur selten vor. Auch fehlt jeder Beweis dafür, dass die ungiftigen sog. Xerose-Bacillen die Ursache der katarrhalischen Erkrankung sind.

7. Ein Melanosarcom des Ciliarkörpers im allerersten Beginn der Entwicklung, von S. Derby.

Es handelt sich um ein klinisch nicht nachweisbares Sarcom des Ciliarkörpers in den allerfrühesten Anfängen bei einem 82jährigen Manne, der an Ulcus serpens mit akutem Secundär-Glaucom gelitten hatte, welch letzteres in Folge intraocularer Blutungen die Enucleation nothwendig machte.

8. Ueber ein primäres Iris-Sarcom, entstanden in einem Naevus vasculosus iridis, von B. Kayser.

Es handelt sich um ein von den Stromazellen der Iris ausgehendes

Sarcom mit ganz ungewöhnlicher Ausbildung von Gefässen und Hohlräumen das auf dem Boden eines seit der Geburt bestehenden Naevus vasculosus entstanden ist.

9. Zur Lehre vom metastatischen Carcinom der Chorioidea, von Friedrick Krukenberg.

Bei einer 42jährigen Frau, welche an Carcinoma mammae und metastatischen Drüsentumoren in der Achselhöhle operirt worden war, entwickelte sich im linken Auge eine Geschwulst. Dasselbe wurde enucleirt und es fand sich ein von der Chorioidea ausgehendes Carcinom.

10. Pathologisch-anatomische Untersuchung einer Gummigeschwulst des Ciliarkörpers, von Fred. Tooke.

Die Gummigeschwulst ging vom Ciliarkörper aus, hatte die Sclera perforirt und reichte bis unter die Conjunctiva und stammte von einer Frau, die an tertiärer Lues litt.

11. Ueber die Abhängigkeit der Wirkung der Augentropfen von ihrer Temperatur, von G. S. Derby.

Nach den Versuchen vom Verf. sind warme Einträufelungen empfehlenswerther und wirksamer, als kalte.

12. Ein Beitrag zur Pathologie des Sehnerven bei Hirnerkrankungen, von H. Yamagucki.

Verf. berichtet über recidivirende Stauungs-Papille mit Thrombose der Vena centralis retinae bei einem Sarcom des Stirnhirns und über Menstruations-Störungen und Sehnerven-Atrophie bei basalen Tumoren.

13. Steinbildung im Ausführungsgang der Thränendrüse, von Emil Levi.

Verf. fand in dem Ausführungsgang einer exstirpirten Thränendrüse Concremente von kohlensaurem Kalk.

14. Zur Kenntniss der epithelialen Thränendrüsen-Tumoren, von Walter Schulze.

Es handelt sich um ein Carcinom der Thränendrüse.

15. Ein Beitrag zur Erkrankung des Sehnerven bei der eitrigen Meningitis cerebrospinalis, von Dr. de Lieto-Vollaro.

Auf Grund der Untersuchung von 5 Fällen konnte Verf. nachweisen, dass die Eitererreger nicht in die orbitalen Sehnerven-Scheiden eindringen können, obwohl sie überaus zahlreich in dem das Chiasma und die intrakraniellen Optici umgebenden Exsudat vorhanden waren.

16. Ueber Anastomosen-Bildung und deren prognostische Bedeutung bei thrombosirenden Erkrankungen im Gebiete der Vena centralis retinae, von Dr. Hormuth.

Verf. berichtet über 7 Fälle.

17. Ein Beitrag zur pathologischen Anatomie der Linsenluxation und der Chorioretinitis, nebst Bemerkungen über Kalk-Ablagerungen und epitheliale Fadenknäuel, von Theodor Wernck e.

Verf. untersuchte einen Bulbus mit einer vor längerer Zeit luxirten Linse, die zu hochgradigen Veränderungen des Auges geführt hatte, insbesondere zu Bildungen von glasartigen Membranen auf der Hornhaut, Iris,

Retina, Chorioidea und auf der Excavation des Sehnerven-Kopfes, ferner zu eigenthümlicher Fibrinbildung und Entstehung von sehr merkwürdigen Fadenknäueln innerhalb der verkalkten, in Resorption befindlichen Linse, von der aus Kalkablagerungen auf die Netzhaut und auf den Boden der vorderen Kammer sich gebildet hatten.

18. Ein Beitrag zur Opticus-Glia, von E. Krückmann.

Der vorliegende Fall betraf ein 7jähriges Mädchen, welches im Anschluss an einen Hydrocephalus internus doppelseitig eine Netzhaut-Erkrankung und eine Stauungspapille aufwies. Bei der anatomischen Untersuchung zeigte der Sehnerven-Kopf die gewöhnlichen Erscheinungen einer lange bestehenden Stauungspapille. Das Wesentliche der mikroskopischen Erscheinungen bot die Opticus-Glia. Die Glia-Kerne erschienen vielfach sehr gross und hell, zum Theil länglich und gebogen; der intraorbitale Nervenstamm sah aus, als wenn er gleichmässig mit schwarzen Körnchen-Haufen bestreut wäre. Die meisten befanden sich dicht um den Glia-Kern herum. Zweifellos handelte es sich um eine Degeneration der Sehnerven-Fasern.

19. Ein Beitrag zur Kenntniss der Pupillen-Phänomene, von A. Bielschowsky.

Bei einer 20jährigen, welche an einer Lähmung des rechten Oculomotorius gelitten hatte, wechselte der Durchmesser der rechten Pupille zwischen 3 und 9 mm, ganz gleich, ob die Beobachtung im hellen oder dunklen Raume, bei Fixation eines nahen oder fernen Objektes erfolgte. Die linke Pupille zeigte bei constanter Beleuchtung und unveränderter Accomodation nur minimale, kaum bemerkbare Schwankungen. Mit der periodischen Gestaltsänderung der rechten Pupille war eine automatisch erfolgende Stellungsveränderung des rechten Auges verbunden. Schliesslich erfolgte in der miotischen Phase noch eine Contraction des rechten Ciliarmuskels, die sich objectiv an der deutlichen Erhöhung der Refraction nachweisen liess. Der ganze Vorgang ist auf einen auf das Kern-Gebiet der unvollständig gelähmten Nerven einwirkenden Dauerreiz zurückzuführen, der von den Residuen einer früheren Läsion ausgeht und vermuthlich durch Aenderungen der Gefäss-Innervation abgeschwächt und verstärkt wird, oder auf eine verschiedenartige Reaction unter dem Einfluss wechselnder reflectorischer und willkürlicher Innervationen stehenden Kern-Gebietes.

Weiter berichtet Verf. über periodische einseitige Miosis. Dabei war die Pupillenweite vollkommen unabhängig von der Beleuchtung. Die Miosis schwand, sobald die binoculare Fixation aufgegeben wurde.

20. Ein Fall von hochgradiger Deformität des Bulbus, zugleich ein Beitrag zur Kenntniss des hämorrhagischen Glaucoms, von Dr. Birch-Hirschfeld.

Bei einem wegen schmerzhaften Glaucoms enucleirten Bulbus zeigte sich eine hochgradige Deformität, indem der verticale Durchmesser den sagittalen erheblich übertraf. Durch die seitliche Abflachung war der transversale Durchmesser noch mehr als der sagittale reducirt. Bei der anatomischen Untersuchung zeigen sich die Veränderungen eines typischen Glaucoms, ausserdem Netzhaut-Blutungen bei Gefäss-Sklerose. Es handelt sich wahrscheinlich um ein Glaucom, das erst in seinem späteren Verlauf zu einem hämorrhagischen wurde.

21. Ein Fall von doppelseitiger hysterischer Amaurose, von Vetter.

Verf. berichtet über einen Fall von zweimal aufgetretener Amaurose bei einer 35jährigen Hysterischen. Die Erblindung trat ziemlich plötzlich auf nach vorausgegangenen heftigen hysterischen Attacken. Zum ersten Mal dauerte sie 5 Wochen, das zweite Mal begann das Sehvermögen schon am 5. Tage sich zu heben.

22. Ueber die Genese und das Wesen der Netzhaut-Tumoren (Diktyome)[1], von Carl Emanuel.

Bei der Geschwulst-Bildung in der Netzhaut findet eine, zu einer zu späten Zeit einsetzende ungeordnete und übermässige geschwulstige Weiter-Entwicklung der aus ihrem normalen Zusammenhang verlagerten Bildungs-Zellen der Retina statt. Dieselbe liefern bei der von ihnen ausgehenden Wucherung ungleichmässig weit differenzirte Zellproducte, die den normaler Weise sich in der Retina aus den indifferenten Bildungs-Zellen entwickelnden Zellen auf irgend einer Stufe der Entwicklung entsprechen. Da diese Geschwülste die einzigen primären Neubildungen aus der Netzhaut sind, so empfiehlt Verf. die Bezeichnung Diktyome.

23. Ueber Tusch-Injectionen im Augapfel, von Th. Prinke.

Verf. injicirte 8 Hundeaugen und einen menschlichen Bulbus, der wegen einer ausgedehnten Orbital-Operation geopfert werden musste, feinste japanische Tusche in einer sterilisirten Kochsalz-Lösung mittelst einer Pravaz'schen Spritze derart, dass die schwarze Flüssigkeit möglichst direct den hinteren Linsenpol erreichte. Neben und in dem mit dem Schlemm'schen Canal in Verbindung stehenden Getässen waren die Tuschkörner sowohl frei als auch in Leukocyten eingeschlossen zu sehen. Im Menschenauge sowie in einem Hundeauge waren sie aber mit absoluter Sicherheit hierin ohne jede Zellvermittelung gelangt. Es ist daher sehr wahrscheinlich, dass ein Theil der Tusche und somit auch die Lymphe auf diesem Wege den Bulbus verlässt.

24. Doppelseitiger kongenitaler Defect des vorderen Iris-Blattes in zwei Generationen, von A. Thye.

Bei Vater und Sohn handelte es sich um eine angeborene fehlerhafte Ausbildung der Iris, die darin bestand, dass das eigentliche Irisstroma in mehr oder minder grosser Ausdehnung fehlte, während das entwicklungsgeschichtliche von der Retina gelieferte Pigmentblatt der Iris, von vermuthlich mechanisch entstandenen Spalten abgesehen, vollständig ausgebildet war.

25. Gelenk-Entzündung bei Blennorrhoe der Neugeborenen, von A. Dahlström.

Unter 20 Fällen von Gelenk-Entzündung bei Blennorrhoea neonatorum finden sich 9 Fälle, wo Gonokokken in der Gelenk-Flüssigkeit nachgewiesen wurden.

26. Zur Demonstration des Hervortreten des Bulbus bei willkürlicher Erweiterung der Lidspalte, von Arthur Ludwig.

Horstmann.

[1] Dieser Name ist unrichtig und entbehrlich. H.

2) Die pathologische Anatomie der Conjunctivitis granulosa nach neuen Untersuchungen, von Dr. Junius. (Univ.-Augenklinik Königsberg. Zeitschrift für Augenheilkunde VIII S. 77.)

Verf. legt auf Grund eines reichhaltigen klinisch und anatomisch genau untersuchten und beobachteten Materials alles fest, was bisher schon bekannt und strittig war, und fügt einige neue Beobachtungen hinzu. Im Folgenden seien nur die Thatsachen herausgeschält: Charakteristisch für Trachom sind

1. die Erkrankung der adenoiden Schicht der Conjunctiva,
2. die Entwicklung des Granulum.

I. Veränderungen der Epithel-Schichten.

a) Wucherung, Abflachung, Nekrose und Ernährungsstörung durch sich vorschiebende Granula.

b) Drüsenähnliche Gebilde durch Epithel-Einstülpung zwischen 2 Granulis

Diese Veränderungen sind wichtig, weil durch Epithel-Veränderung die Elasticität und Widerstandsfähigkeit der Schleimhaut beeinflusst wird.

II. Subepitheliale Veränderungen.

1. Uranfänge des Granulum sind nicht beobachtet worden.

2. Ergebniss bei frischen Untersuchungen: Neben ausgebildeten Granulis heben sich aus der diffusen Infiltration an einzelnen Stellen circumscripte kugelige Anhäufungen lymphoider Zellen ab, die Granulis ähnlich sehen und theilweise um Gefässe gruppirt sind. Die Zellen sind kleine Rundzellen, homotyp der mononucleären Leukocyten.

Die von Sämisch als Fettherde angesprochenen gelben Flecke in der Conjunctiva tarsi sind ebenfalls nur Lymphocyten-Haufen.

III. Das Granulum im frischen Zustande.

Anmerkung: Klinische Eintheilung des Verfassers:

1. Das junge Granulum.
2. Stadium der sulzigen Veränderung.
3. Stadium der Narben-Umwandlung.

a) Zellbestandtheile.

1. Im Centrum grössere, schwächer färbbare, in der Peripherie kleinere, stärker färbbare Lymphocyten.

2. Kerntrümmer in verschiedenen Formen.

3. Phagocyten als Abkömmlinge der Lymphocyten (und nicht nach Addario bindegewebigen Ursprungs) mit Zelleinschlüssen.

4. Rothe Blut-Körperchen.

b) Beziehung des Granulum zu Lymph- und Blut-Gefässen.

1. Präformirte Gefässe im Innern.

2. Peripheres umspinnendes Netz von feinen, lockeren Blut- und Lymph-Maschen.

2. Selten: Entwicklung dieser bluthaltigen Maschen nach innen.

Sehr regelmässig ist das periphere Lymph-System. Daraus und aus der Thatsache, dass sich im Centrum des Granulum viele Karyokinesen finden, geht hervor, dass das Granulum peripher durch Apposition, central durch Kerntheilung wächst.

c) Gerüst des Granulum.

Das Gerüst stammt von den präformirten Fasern des adenoiden Gewebes.

d) Hülle des Granulum.

Eine eigene Hülle kommt dem jungen Granulum nicht zu. Bindegewebskapsel wird vorgetäuscht durch Compression des umgebenden Gewebes.

Sehr selten sind Fibroblasten-Bildung um grössere Gefässe und bindegewebige Umwandlung des jungen Granulum.

IV. Granulum im sulzigen Zustand.

Verf. unterscheidet drei klinische Stadien:

1. Der exquisit sulzige Zustand; die Granula sind in grosse Wülste aufgegangen; Gewebe ist glasig gelatinös.

2. Der sulzige Zustand; die Granula sind solide, eingedickt und entleeren auf Druck komedonenartigen Inhalt.

2. Der beginnend sulzige Zustand; die Granula haben matten, graugelben Ton. (Auch in diesem Zustand wird exprimirt.)

Anatomisches.

Das Granulum verfällt der regressiven Metamorphose (beginnend um die Phagocyten), desgleichen die tieferen Epithel-Schichten. Die obersten Epithel-Schichten bleiben intact. Im adenoiden Gewebe Neubildung von Bindegewebe.

Zu 1. Reichliche Lakunen-Bildung in Folge von Zell-Zerfall und -resorption.

Zu 2. Die zellige Infiltration überwiegt noch, der Zusammenhalt ist schon sehr gelockert.

Zu 3. Keine ausgeprägten histologischen Veränderungen nachweisbar.

Wichtig: Amyloide Degeneration hat im Allgemeinen nicht statt.

V. Bindegewebs-Bildung und narbige Involution der Granula.

Wichtig: Radiär zu Gefässen und Granulum stehende Neubildung von Bindegewebe von Gefässen, niemals von lymphoiden Zellen aus; später von den Gefässen im Innern des Granulum.

Das Bild eines indurirten Granulum ist ein Fasergewirr von sich durchflechtendem Bindegewebe, von dem umgebenden Gewebe wenig abstechend. Andere Heilungs-Möglichkeiten:

1. Spontane Resorption, klinisch oft, anatomisch nicht beobachtet.

2. Spontane Ausstossung nach Sprengung des Deck-Epithels (gegenüber der Rählmann'schen Ansicht selten und praktisch unwesentlich).

VI. Veränderungen im adenoiden Gewebe ausserhalb der Granula.

1. Diffuse kleinzellige Infiltration.

2. In der Conjunctiva tarsi Verbreiterung, später Schrumpfung.

VII. Veränderungen des Lidknorpels.

Im Wesentlichen passive Schrumpfung durch Narbenzug der adenoiden Zone.

Im Knorpel selbst keine charakteristischen Veränderungen.

Cystische Entartung der Meibom'schen Drüsen, oft auch Verkleinerung durch Narbengewebe.

VIII. Veränderungen der Conjunctiva bulbi.

Kleine gelbe Knötchen: Lymph-Infiltration mit Phagocyten; Lymph-Gefässe hängen deutlich mit Granulis zusammen.

IX. Veränderungen der Hornhaut.

Kein charakteristischer anatomischer Befund.

X. Veränderungen der Thränenwege.

a) Epithel Alle Stadien der entzündlichen Veränderungen bis zur Nekrose.

b) Subepithelial: Ringförmige Ausscheidung von Lymphzellen; granulumartige Lymphzellen-Haufen ohne Phagocyten.

XI. Anatomie der Follicularis.

Verbreiterung des Epithels. Follikel zeigen keinen Unterschied von denen des Trachoms; maassgebend ist nur der geringere Intensitätsgrad und die grosse Tendenz zur spontanen Resorption.

XII. Differential-Diagnose zwischen Conjunctivitis granulosa.

1. Atropinkatarrh. Follikel hochliegend, ihre periphere Randzone hebt sich stärker ab (klinisch: Rasche Resorption durch Arg. nitr).

2. Acutem bakteriellem Follicular-Katarrh, Follikel nichts charakteristisches. Meist Pneumokokken-Nachweis. Diagnose ex juvantibus: Arg. nitr. und Compressen.

3. Tuberculöser Conjunctivitis; nur ein Fall ist beobachtet; anatomisch: Vernarbtes Granulum; Riesenzellen, Ringzone verkästen Gewebes.

XIII. Akutes Trachom.

Es gibt ein solches, das aber erst als charakteristisch erkannt wird, wenn es chronisch wird.[1]

Ab und zu nach Quetschung beobachtet.

Resumé: Es gibt streng genommen keine typischen Trachom-Follikel; Granula und Follikel sind als echte Lymph-Follikel anzusprechen.

Rosenstein.

Journal-Uebersicht.

I. Zehender's Klinische Monatsblätter für Augenheilkunde. 1903. Mai—Juni.

1) **Untersuchungen über die beste Form des Prof. Schlösser'schen Augen-Electromagneten,** von M. Th. Edelmann.

Verf. giebt dem Schlösser'schen Augenmagnet den Vorzug vor dem Volkmann'schen, da letzterer viel zu lang ist. Die Länge der Augenmagneten beträgt fast 1 m bei 5 cm Dicke, die zur Magnetisirung benutzte Drahtrolle ist etwa 66 cm lang und hat einen äusseren Durchmesser von 10 cm. Der viel kleinere Schlösser'sche Magnet hat dieselbe Wirkung. Zum Schluss beschreibt Verf. die Neuconstruction des letzteren

---

2) **Anmerkungen zu Herrn Prof. Dr. Th. Edelmann's Untersuchungen über die beste Form des Prof. Schlösser'schen Augen-Electromagneten,** von Wilhelm Volkmann.

Verf. weist die Einwürfe von Edelmann gegen seinen Magneten zurück.

[1]) Es giebt ein ganz akutes Trachom an vorher gesunden Augen, das der Erfahrene sofort bei der Betrachtung als solches erkennt. H

3) **Ueber Projection stereoskopischer Photographien und über stereoskopische Scheinbewegung,** von F. Best.

4) **Ueber den Blendungsschmerz,** von W. A. Nagel.

Verf. spricht sich Römer gegenüber für das Bestehen eines physiologischen Blendungsschmerzes aus.

5) **Eine neue operative Behandlung der Netzhaut-Abhebung,** von Leopold Müller.

Verf. führt bei Netzhaut-Ablösungen eine temporäre Resection des äusseren Orbitalrandes aus. Um zum Bulbus zu gelangen, durchtrennt er so weit rückwärts, als etwa der Aequator bulbi liegt, in einer dem Bulbus-Aequator parallelen Richtung, das Orbitalperiost, soweit es freiliegt von oben bis unten, sodann präparirt er den Rectus externus frei, legt etwa 5 mm hinter dem Ansatz derselben am Bulbus zwei Fadenschlingen quer durch den Muskel und durchtrennt sodann den Muskel zwischen den beiden Schlingen. Etwa 1—2 mm hinter dem Ansatz des Rectus externus macht er einen kurzen Einschnitt in die äusseren $^2/_3$ der Sklera, einen zweiten mit diesem parallel, gleich tief, 8—10 mm weiter rückwärts. Das Stück Sklera zwischen beiden Schnitten ist auszuschalten. Dementsprechend ist durch die beiden distalen Ränder der zwei Schnitte eine dünne Seiden-Sutur zu legen. In gleicher Weise legt er Schnitte und Naht nach oben und unten von der ersten Naht in Zwischenräumen von 3 mm an, im Ganzen 5. Darauf vertieft er den untersten oder mittleren hinteren Schnitt durch die ganze Dicke der Sklera in gleicher Weise auch den untersten und mittleren vorderen Schnitt. Jetzt geht er mit einer geraden Scheere durch die erste Oeffnung und schneidet nach unten, dann nach unten vorn, bis etwa 4 mm weit unter die unterste Naht. In gleicher Weise schneidet er mit der Scheere durch die vordere Oeffnung so, dass sich beide Schnitte unten vereinigen. Dann lüftet er den Lappen und schneidet nach oben bis etwa 4 mm über der obersten Naht, wo sich vorderer und hinterer Schnitt ebenso wie unten vereinen. Nun schlingt er die Enden der Fäden, welche auf der Chorioidea liegen, und sticht das Messer durch diese Membran, wonach das subretinale Serum abfliesst. Jetzt vereinigt er die Skleralränder, danach den durchtrennten Muskel, reponirt den umgeklappten Knochenlappen und legt einen Verband an. Das eliminirte Stück der Sklera ist 8—10 mm breit und etwa 20 mm lang. Verf. hat auf diese Art 4 Fälle von Netzhaut-Ablösung mit Erfolg operirt. Nach seiner Ansicht dringt bei Netzhaut-Ablösung das suprachorididеale Serum in den Ciliarkörper ein, veranlasst dort anfänglich eine leichtere, später eine schwerere Entzündung, die zu verschiedenen Graden der Hypotonie führt. Durch die angeführte Operation, das Ausschneiden eines Stückes der Sklera, tritt eine Adaption der Bulbushüllen an das verkleinerte Glaskörper-Volumen ein.

6) **Oedem der Lider bei tertiärer Syphilis,** von E. Neese.

Verf. beobachtete bei einem an tertiärer Syphilis Leidenden Oedem der Lider. An dem rechten Auge wurde dasselbe veranlasst durch die Existenz einer fraglosen Gummabildung im Unterhaut-Zellengewebe, am linken Auge durch den Druck einer analogen Bildung in der Tiefe der Orbita auf die abführenden Venen.

7) **Beitrag zur Lehre von dem Zusammenhang zwischen Augen- und Nasenleiden,** von K. Joerss.

Verf. berichtet über drei Fälle von Thränengang-Stenose bezw. Conjunctivitis catarrhalis, welche einer Nasenstenose ihren Ursprung verdanken und nach operativer Beseitigung derselben von selbst zurückgingen: ebenso erging es in einem Falle von Hornhaut- und Lid-Erkrankung, einer beginnenden Dakryocystitis und einem Trachomrecidiv. Auch eine Ciliarneuralgie verschwand nach Beseitigung des Nasenleidens und eine Epiphora nach Heilung von Kieferhöhlen-Empyem.

---

8) **Blutige Thränen durch Blutung aus dem Ductus naso-lacrymalis,** von G. Schenk. (Mittheilung eines Falles.)

---

9) **Angeborener Mangel des psychischen und reflectorischen Weinens,** von G. Sommer.

Es handelt sich um einen Fall von nahezu völligem Mangel psychischen und reflectorischen Weinens bei einem $2^3/_4$ Jahre alten gesunden Kinde.

---

10) **Mittheilungen über ein eigenartiges Verhalten von Kupferstückchen im menschlichen Auge,** von Dr. zur Nedden.

Ein Kupferstückchen hatte trotz zehnjähriger Anwesenheit im Auge keine Seh-Störung hervorgerufen. Dasselbe war durch die Sklera in die Retina gedrungen. Nach seiner Lostrennung von der Retina fiel es von oben auf den Ciliarkörper nach unten, und hat dann durch Berührung mit diesem gefässreichen Gewebe eine heftige Entzündung verursacht, welche seine Ausstossung zur Folge hatte. Es ist hierbei, ohne die Linse zu verletzen, auf dem sehr schmalen Wege zwischen dem Ciliarkörper und dem Aequator lentis durch das Strahlen-Bändchen gedrungen und so mit der Iris in Contact gekommen, die dann unter Bildung eines eitrigen Exsudats perforirt wurde.

---

11) **Zwei weitere Fälle von grünlicher Verfärbung der Cornea,** von B. Fleischer.

Verf. berichtet über zwei Fälle von grünlicher Verfärbung der Cornea. Dieselbe befindet sich in der Peripherie, in Form kleiner in einander fliessender bräunlich-grünlicher Pünktchen und Fleckchen, die nach dem Centrum der Cornea zu feiner werden. Der eine Patient litt an nervösen Beschwerden und Aufregungs-Zuständen, der andere an multipler Sklerose.

---

12) **Glaucomatöse Skleralexcavation im Bereich des Konus hochgradig myopischer Augen,** von Dr. Kampherstein.

Im ersten Falle verursachte wahrscheinlich eine traumatische Linsenluxation in einem hochgradigen myopischen Auge eine Cyklitis mit Drucksteigerung, im zweiten handelte es sich um ein Secundär-Glaucom im Anschluss an ein perforirendes Ulcus corneae ebenfalls in einem hochgradig myopischen Auge.

---

13) **Ruptura sclerae in Staphylomate postico,** von Dr. Wintersteiner.

Bei der Obduction einer alten Frau zeigte der rechte Bulbus die Symptome der hochgradigen Myopie, der linke war in einen phthisischen Stumpf verwandelt. Bei der anatomischen Untersuchung des letzteren fand sich eine Narbe der Sklera hinten, unten und aussen neben dem Sehnerven-Eintritt,

es fehlte die Aderhaut und Netzhaut bis auf unbedeutende Reste, erstere am skleralen Wundrand und letztere an der Papille. Vorwiegend der hintere Bulbus-Abschnitt ist geschrumpft und die hintere Linsen-Capsel zerrissen. Im vorderen Abschnitte bestehen die Zeichen überstandener und noch fortglimmender Iridocyclitis. Der geschrumpfte Bulbus ist wahrscheinlich das Opfer einer Contusion, welche eine Ruptur der Sklera am hinteren Pol, sowie eine Abreissung der Chorioidea und der Retina in der Gegend der Ora serrata zur Folge hatte. Hier bestand offenbar eine Disposition zur Perforation am hinteren Pol, bedingt durch ungewöhnliche Schwäche und Dünne der Lederhaut an dieser Stelle.

Juli 1903.

1) **Zur Kenntniss der anatomischen Veränderungen bei secundär-luetischen Opticus-Erkrankungen,** von Richard Wagner.

Bei einem 35jährigen Patienten, der schon seit 8—10 Jahren an recidivirenden, mit Beeinträchtigung des Seh-Vermögens einhergehenden Entzündungen, abwechselnd des linken und des rechten Auges gelitten hatte, war das linke vollständig erblindet. Dasselbe bot den Anblick eines glaucomatösen Auges, bei dem durch totale Netzhaut-Ablösung der genauere Einblick in das Innere unmöglich war. Wegen Verdacht von Tumor-Bildung wurde das Auge enucleirt, wobei sich als überraschender Befund eine enorme Verdickung des Sehnerven und seiner Scheiden ergab. Mittlerweilen wurde auch das Auftreten einer secundären Lues unzweideutig festgestellt. Somit dürfte dieser Fall als ein Fall von luetischer Erkrankung im zweiten Stadium dastehen.

---

2) **Ueber cystoide Gebilde im Gebiet der Caruncula,** von K. Rumschewitsch.

Verf. beschreibt zwei Fälle, bei denen sich eine Cyste in der Gegend der Semilunar-Falte entwickelt hatte. Der eine Patient litt an Trachom, der andere an hyaliner Degeneration der Conjunctiva.

---

3) **Beitrag zur pathologischen Anatomie der Skleritis,** von Dr. Steffens.

Verf. untersuchte anatomisch einen Bulbus, der von einer schweren Form chronischer Entzündung der Sklera und des Ciliarkörpers mit gleichzeitiger Betheiligung des übrigen Uveal-Tractus, der Cornea und des Glaskörpers ergriffen war. Die Episklera war nur gering verändert, in der Sklera fanden sich heerdförmige Endzündungs-Processe, doch nichts von Tuberkeln. Die Erkrankung ging vom Ciliarkörper aus und ergiff erst secundär die Sklera.

---

4) **Die Linse mit zweifachem Brennpunkt,** von A. v. Szilly.

Es handelt sich um Fälle von beginnender Cataract, bei denen im Centrum der Linse der Refractions-Zustand ein höherer war, als in der Peripherie derselben; ebenso um Fälle von Lenti-conus posterior.

---

5) **Doppelte Perforation der Augapfel-Wandungen durch einen Fremdkörper,** von Dr. Seggel.

Ein Fremdkörper hatte die Hornhaut durchschlagen, die Iris zeigte gegenüber der Hornhaut-Wunde ein rundes Loch von 2 mm Durchmesser, an der Linsen-Capsel war dem entsprechend nur eine kleine erhabene Trübung zu sehen, im Glaskörper fanden sich Reste von Blutungen. Die Linse trübte

sich allmählich vollständig, so dass die Extraction nothwendig war. Nun konnte man in der Nähe der Papilla nervi optici einen quer-ovalen Fleck mit schwarzem Grund und hellem Rand, dementsprechend ein kleines centrales Skotom bestand, sehen. Derselbe bildet jedenfalls die zweite Perforations-Oeffnung des Fremdkörpers, der von da in den oberen Theil der Fissura orbitalis eindrang und ausser dem Ramus ophthalmicus trigemini den benachbarten Trochlearis beschädigte und dadurch eine Contractur des Obliquus superior veranlasste.

In einem zweiten Falle war ein Eisen-Splitter beim Schmieden ähnlich wie beim ersten eingedrungen, hatte aber die hintere Wand nicht perforirt. Der Eisen-Splitter wurde vermittelst des Electro-Magneten aus dem Glaskörper entfernt und später der Wund-Star operirt. Jetzt zeigt sich im Augen-Hintergrund ein ähnlicher Fleck, wie im ersten Falle, welcher zweifellos die Anschlagsstelle des Splitters darstellt.

August 1903.

1) **Ein Fall von Sehnerven-Atrophie bei Diabetes nebst Bemerkungen über Pupillar-Reaction bei Durchleuchtung der Sklera,** von Dr. Stoewer. (Mittheilung eines Falles.)

---

2) **Retinitis haemorrhagica bei Krebs der Lungen und des Kleinhirns,** von Alexander Natanson.

Bei einer an Krebs der Lungen und des Kleinhirns leidenden Patientin traten kleine fleck- und streifenförmige Blutungen in der Netzhaut auf, dichter in der Macula-Gegend, vereinzelt in der Peripherie, dazwischen stellenweise kleine rundliche und unregelmässige ovale matt-grauweisse Plaques.

---

3) **Ein bemerkenswerther Fall von willkürlicher Associirung der Augen-Bewegungen,** von Dr. Weinhold.

Es handelt sich um einen 23 jährigen Mann, der seit Kindheit mit dem linken Auge willkürlich nach oben zu schielen vermag.

4) **Ueber Veränderungen des Brech-Zustandes der Augen bei Diabetes mellitus,** von L. Alexander.

Es handelt sich um einen emmetropischen Diabetiker, bei welchem vorübergehend, ohne dass eine Trübung der Linse sich zeigte, Myopie auftrat.

---

5) **Ueber das Erkennen von C-Figuren bei verschiedenen Durchmessern und konstanter Oeffnung,** von Ed. Pergens.

Bei gewöhnlicher Tages-Beleuchtung tritt für verschieden grosse C-Figuren, deren Oeffnung in 50 m immer unter einem Winkel von einer Minute erscheint, deren Ring immer eine Minute breit ist, eine wechselnde Entfernung des Erkennens ein. Das Maximum fällt auf die 5 Minuten-Figur. Das Erkennen wird theilweise beeinflusst durch das Zusammenfliessen naher, heller Flächen. Der Einfluss dieses Zusammenfliessens macht sich von der 7 Minuten- bis zur 10 Minuten-Figur ab nicht mehr bemerkbar; für letztere Figuren scheinen die Enden des gebrochenen Ringes eine Tendenz zu haben, zusammenzufliessen. Die quantitativen Verhältnisse des Schwarz und Weiss der C-Figuren sind nicht in irgend einem Verhältniss mit den Entfernungen, in welchen die Figuren erkannt wurden.

---

6) **Recidivirende Glaskörper-Blutung durch Periphlebitis,** von H. Salomonsohn.

Ein 35jähriger Mann, der in der letzten Zeit wiederholt an Nasenbluten gelitten hatte, zeigte auf dem linken Auge staubförmige Glaskörper-Trübungen mit zahlreichen Flocken und Membranen, offenbar Residium einer Glaskörperblutung. Unter Jodkalium und ableitender Behandlung hellten sich letztere vollständig auf. An mehreren Stellen zeigten die Retinalvenen periphlebitische Veränderungen. Einige Monate später trat wieder eine grosse Glaskörperblutung ein, so dass das Sehen auf Lichterschein-Erkennen reducirt war. Unter subconjunctivalen Kochsalz-Einspritzungen, Jod- und Arsengebrauch erfolgte wiederum Aufhellung.

---

7) **Ein Fall von metastatischer Augen-Erkrankung,** von W. Liebrecht.

Verf. beschreibt einen Fall von metastatischer Streptokokken-Ophthalmie mit schneller Vereiterung des Glaskörpers und einen Fall von metastatischer kleinherdiger Staphylokokken-Chorioiditis.

---

8) **Ein complicirter Fall doppelseitiger Augenmuskel-Lähmungen, Convergenz-Lähmungen, einseitiger Facialisparese, Mikropsie, Makropsie, verbunden mit Dyschromatopsie** von Dr. Sidler-Huguenin.

Es handelt sich um einen 58jährigen Herrn, bei dem plötzlich Doppelsehen auftrat. Es fanden sich Beweglichkeits-Beschränkungen der Augen im Senken und Heben, Muskellähmungen im Gebiete des Facialis und Hypoglossus (?), Mikropsie und Makropsie, verbunden mit Dyschromatopsie. Wahrscheinlich handelte es sich um eine nucleäre Läsion, sei es in Form eines parenchymatösen, sei es in Form einer nutritiven Störung.

---

9) **Mittheilung eines Falles von neun Jahre langem Verweilen eines Glassplitters in der vorderen Augenkammer,** von G. Brandenburg.

Einem Arbeiter war vor 9 Jahren ein Glassplitter in das linke Auge gedrungen, der anfangs keine Erscheinungen machte, später aber traten in längeren oder kürzeren Zwischenräumen entzündliche Erscheinungen auf. Im unteren Theil der Hornhaut fand sich eine Trübung und hinter derselben ein kleiner Glassplitter, welcher extrahirt wurde. Er war $2^3/_4$ mm lang und $1^3/_4$ mm breit. Die Operationswunde heilte gut, doch traten häufig noch Schmerzanfälle auf — Anfänglich wurde der Splitter gut vertragen, der vermuthlich fest eingekeilt und unbeweglich war, darauf lockerte er sich in seinem Lager und reizte die umliegenden Theile, die Hornhaut-Hinterfläche und die Ciliarkörperfortsätze, und verursachte Entzündung.

September.

1) **Die Dauererfolge der Iridectomie bei Primärglaucom,** von G. Wygodski.

Nach Verf. ist die Iridectomie bei allen entzündlichen Formen des Glaucoms in allen Stadien angezeigt, da auch im späten Stadium die Möglichkeit eines guten Erfolges nicht ausgeschlossen ist. Die Prognose ist jedoch bei allen Glaucomformen um so günstiger, je frühzeitiger die Operation ausgeführt wird. Die beste Prognose giebt die Iridectomie im Prodromal-Stadium des Glaucoms, da zu jener Zeit noch keine anatomischen Veränderungen im Auge stattgefunden haben. Eine sehr günstige Prognose giebt auch die Iridectomie beim akuten Glaucom, bei dem die Sehschwäche durch die be-

deutende Trübung der brechenden Medien und durch die Ischämie der Netzhaut bedingt wird. Indem die Iridectomie hier die pathologisch erhöhte Tension bis zur Norm herabsetzt, beseitigt sie auch gleich die genannten Veränderungen im Auge. Weniger günstig als beim akuten sind die Aussichten beim chronisch-entzündlichen Glaucom, wobei sie doch um so besser sind, je weniger die Sehschwäche durch anatomische Veränderungen im Sehnerv bedingt ist. Eine ziemlich ungünstige Prognose bietet die Iridectomie beim typischen Glaucom simplex. Da hier die Sehschwäche einzig und allein durch die im Sehnerv stattgefundenen Verbindungen bedingt ist, so kann man hier von der Iridectomie im besten Fall nur den Stillstand des glaucomatösen Processes und die Erhaltung der Status quo erwarten. Günstiger als bei der eben beschriebenen Form gestaltet sich die Prognose beim Glaucoma simplex cum inflammatione, bei welchem die Iridectomie, besonders im frühen Stadium, als angezeigt betrachtet werden muss. Die Sklerotomie in Verbindung mit der der Iridectomie muss als Nach-Operation, als werthvolles Unterstützungsmittel angesehen werden. Die medicamentöse Behandlung ist nur da am Platze, wo die operative aus irgend welchen Gründen nicht angezeigt erscheint. In allen übrigen Fällen sind die Miotica nicht im Stande, die Iridectomie zu vertreten.

---

2) Beobachtungen über acute Fälle von Sklerokeratitis rheumatica, von Eduard Asmus.

Verf. beobachte 13 Fälle von Sklerokeratitis rheumatica. Die charakteristische Hornhaut-Affection tritt nahe dem Limbus auf, von dem sie in der Regel durch eine klare Zwischenzone getrennt ist, durch welche kleine Gefässe vom Limbus hinüberziehen. Häufig erscheint das Epithel über der erkrankten Stelle gestichelt. Entweder besteht nur ein Herd oder man findet mehrere, die zu einer Kette angeordnet sein können. Ihre Farbe ist porcellanartig weiss und ihr Sitz tief im Paremchym. Von den 13 Fällen litten 10 an rheumatischen Schmerzen an verschiedenen Körpertheilen. Mit Iritis complicirt waren 3 Fälle. Natrum salicylicum bezw. Aspirin wurde in allen Fällen angewandt und hatte eine günstige Wirkung.

---

3) Zur Kasuistik der traumatischen Cysten der Conjunctiva bulbi und zur Prognose und Therapie inficirter Augen-Verletzungen, von O. Lange.

Verf. berichtet über einen Fall von traumatischer Cyste der Conjunctiva von Kleinkirschgrösse mit serösem Inhalt und einen Fall von perforirender inficirender Verletzung eines Auges. Der letztere Fall betraf einen 7 jährigen Knaben, dem eine schmutzige Haarnadel durch die Cornea, den Ciliarkörper in den Glaskörper gedrungen war. In Folge dessen trat eine Uveitis purulenta auf. Verf. brannte den Wundkanal mit einer galvanokaustischen Schlinge gründlich aus und verordnete Einreibungen von grauer Salbe. Die Entzündung ging danach zurück.

---

4) Ein weiterer Beitrag zur leichten Form der Keratomycosis aspergillina, von A. Dr. Johnson.

Verf. berichtet über eine leichte Form von Schimmelpilz-Keratitis, der dem Bilde der Keratitis fasciculosa sehr ähnelte.

---

5) **Ein Fall von angeborenem Beweglichkeitsdefect am Auge,** von Rudolf Spuler.

Es handelt sich um einen Beweglichkeitsdefect des linken Auges mit Retractions-Bewegungen bei einem 10 jährigen Knaben. Der Rectus externus und internus functioniren nicht.

6) **Ein Fall von Phthisis bulbi bei Aderhautsarcom,** von Clemens Harms.

Im vorliegenden Falle handelt es sich um ein Aderhautsarcom mit ausgedehnter Nekrose im Centrum und Netzhaut-Ablösung, bei welchem eine akut einsetzende Iridocyclitis zu Phthisis bulbi führt.

7) **Neue Formen meiner Augenmagneten.** von Wilhelm Volkmann.

Die Leistungen der neuen Magneten sind im Vergleich zu den älteren bei gleichem Gewicht und Strombedarf verdoppelt, bei doppelter Stromstärke fast verfünffacht. (Näheres vgl. Original.)

8) **Zwei Fälle von Cysticercus cerebri mit Stauungspapille,** von E. Jacoby.

Im ersten Falle handelt es sich um einen 46 jährigen Mann mit ausgeprägter Stauungspapille. Bei der Section fand sich eine Cysticerken-Invasion im Gehirn, welche eine schwere eitrige Entzündnng derselben hervorgerufen hatte. Der zweite Fall betraf einen 33 jährigen Mann, bei dem ebenfalls eine Stauungspapille bestand. Bei der Section fand sich im Gehirn ebenfalls eine Cysticerken-Invasion, welche eine Entzündung veranlasst hatte.

Horstmann.

II. British med. Journal. 1903. Juli.

Behandlung atrophischer Netzhäute (Retin. pigm.) **mit Netzhaut-Extract,** von Rob. W. Doyne.

Verf. hat in einer Reihe von Fällen von Retinitis pigmentosa durch Verabreichung roher Ochsen- und Schaf-Netzhaut — die Details der Verordnungsweise sind einer ausführlichen Publication vorbehalten, — bedeutende Besserung des Sehvermögens erziehlt. Auch bei einigen Fällen von Tabakamblyopie hat dieselbe Behandlung viel schnellere Heilung herbeigeführt, als wir es sonst zu sehen gewohnt sind, ferner in einigen Fällen von Netzhautdegeneration bei hoher Myopie und Chorioiditis.

III. The Ophthalmic Review. 1903. Juni.

Gefässstreifen (angioid streaks) **in der Netzhaut,** von W. P. Lister.

Die Affection ist doppelseitig und dadurch charakterisirt, dass von der Gegend der Sehnervenpapille aus ein System gefärbter, unregelmässig verzweigter Linien, die hinter den Netzhautgefässen gelegen sind und von einem mehr oder weniger kreisförmigen Band um die Papille herum entspringen, nach der Peripherie hin sich erstrecken, ohne in ihrem Verlaufe mit den Gefässen der Netz- oder Aderhaut zusammenzufallen. Ihr Durchmesser ist $^1/_2$ bis 4 Mal so gross, wie das der Netzhautvenen, ihre Farbe braun, roth, grau. In manchen Fällen wurden Hämorrhagien oder retino-chorioiditische Veränderungen der Macula oder in der Peripherie beobachtet. Was die Entstehung und pathologisch-anatomische Grundlage dieser Streifen betrifft, so meint Verf., gestützt auf die mikroskopische Untersuchung zweier in vieler Beziehung analoger Fälle, dass die „Gefäss-Streifen“ auf der Bildung

neuer Gefässe bei chronischer Entzündung der Netzhaut beruhen, ganz ähnlich, wie wir solche Gefässe auch bei Exudaten oder Blutungen des Glaskörpers von der Papille aus sich entwickeln sehen.

Juli.

Der kosmetische Werth der Paraffin-Einspritzungen nach der Enucleation des Augapfels, von Ramsay.

Neue Mittheilungen über die bereits im Lancet (Januar 1903) veröffentlichte Methode, die er in mancher Beziehung modificirt hat.

Vermischtes.

1) Ganz unerwartet und in der Blüthe der Jahre und in voller Schaffenskraft starb Prof. Ernst Pflüger zu Bern. Geboren am 1. Juli 1846 zu Bären an der Aar, bildete er sich zu Bern, Utrecht und Wien unter Dor, Donders und Arlt aus, wurde 1870 Doctor, 1876 ausserordentlicher und 1879 ordentlicher Professor der Augenheilkunde an der Universität zu Bern und entfaltete eine reiche Thätigkeit als Arzt, als Lehrer, als Forscher. 1. Seine Dissertation über Ophthalmotonometrie erschien auch im Arch. f. Aug. u. Ohr. II, 2, 1—49. Von seinen weiteren Arbeiten erwähnen wir die folgenden: 2. Colobom der Lider, Klin. Monatsbl. X. — 3. Herpes corneae. Ebendas. XI. — 4. Untersuch. der Augen von 259 Lehrern. Ebendas. XIII. — 5. Refract. Schwankung bei Iritis serosa. Ebendas. — 6.—9. Linsenluxation, Jugend-Glaucom, Pupillen-Distanz. Ebendas. — 10. Sympath. Ophth. Corr.-Bl. f. Schweiz. Aerzte 1875. — 11. Untersuch. der Augen der Luzerner Schul-Jugend. Arch. f. O. XXII. — 12. Hyoscyamin. Arch. f. A. u. O. V, 1. — 13.—15. Lup. conj, Ulc. indur. der Lidränder, Strabism. congen. Kl. Monatsbl. 1876. — 16. Militär-ärztliche Augenuntersuchung. Schweiz. C-Bl. 1876. — 17. Farbensinn. Centralbl. f. Augenh. 1877 u. 1881. — 18. Jahresbericht der Augenklinik zu Bern für 1877. — 19. Neurit. opt. Arch. f. O. XXIV. — 20. Nystagm. durch Ohrenleiden. D. Zeitschr. f. pr. Med. 1878. — 21. Pemphig. conj. Kl. Monatsbl. XVI. — 22. Phakometer und Chiastometer. Corr.-Bl. 1879. — 23 Tafeln zur Farbenblindheit. Bern 1880. (II. Aufl. 1882.) — 24. Beobachtungen an Farbenblinden. Arch. f. Augenh. IX. u. X. — 25.—27. Normaler Augendruck, Sehnerven-Unterbindung und Polariskop. Internat. ophth. Congr. zu Mailand. — 28.—29. Opticus-Injectionen, Glaucom. XIV. Ber. d. Heidelberger G. — 30. Bericht der Augenklinik zu Bern für 1881. — 31. Hemianopsie. Corr.-Bl. 1882. — 32. Hornhaut-Ernährung. Kl. Monatsbl. 1882. — 33. bis 34. Bericht der Augenklinik für 1882 u. 1883. — 35. Microcephalie und Microphthalmie. Arch. f. Augenh. XIV. — 36. Optotypi. Bern 1884. — 37. Cocaïn. Centralbl. f. Augenh. 1885. — 38. Metastatisches Aderhautsarcom. Arch. f. O. XIV. — 39. Skiaskopie. Corr.-Bl. XV. — 40. Glaucom. Heidelberger Versammlung 17. — 41.—43. Gesichtsfeld, Periodische Nuclearlähmung, Schussverletzung beider Occipitallappen. Naturforscher-Versammlung, Bd. 58. — 44. Ulcus serp. Corr.-Bl. XVI. — 45. Cocaïn und Atropin. Kl. Monatsbl. 1886. — 46. Bericht für 1884—1886. — 47. Schulkurzsichtigkeit. Festrede und Ann. d'hyg. XVIII. — 48. Magnetoperation. Kl. Monatsbl. 1886. — 49. Entstehung der Kurzsichtigkeit. Zeitschr. f. Schulgesundheitspflege I. — 50. Erkrank. des Sehorgans nach Influenza. Berliner klin. Wochenschr. 1890. — 51.—57. Croup der Con-

junct., Herp. corn., Retin. prolif., Hornhaut-Entz. Ophthalm. ant.; Netzhautabl., Ophthalmometer, Oculo-Curvimeter. Corr.-Bl. XX. — 58. Keratitis ulc. Arch. f. O. XXXVII. — 59. Doppels. Trochl.-Parese. Ebendas. — 60. Trig.-Neuralg. und Augenaffection. Heidelberger Bericht 1891. — 61. Star-Operation. Kl. Monatsbl. 1892. — 62. Hemian. und Acromeg. Revue gén. d'opht. 1892. — 63. Ophthalmometrie. Verh. des internat. Cong z. Berlin. — 64. Jodtrichlorid. Annal. d'oc. CVIII. — 65. Tori. Kl. Monatsbl. 1893. — 66. Moderne Glaucom-Operation. Arch. di Ottal. I. — 67. Ursachen der Erblindung. Schweizer Armen-Erziehungsverein. — 68. Myopiefrage. Zeitschr. f. Schulgesundheitspflege VII. — 69. Blindheit nach Käsevergiftung. Württemb. Corr.-Bl. 1894. — 70. Lymphcirculation im Auge. Arch. f. Augenh. XXVIII. — 71. Drainage des Auges. Internat. ophth. Congr. Edinburg 1894. — 72. Linsenentfernung bei Kurzsichtigkeit. Corr.-Bl. 1895. — 73 Kerat. parenchym. Heidelberger Bericht 1896. — 74. Optotypi. 2. Aufl. — 75. Enucleation und Exenter. Corr.-Bl. 1896. — 76. Astigm.-Oper. Clinique Opht. 1896. — 77. Internationaler medic. Congress Moskau. Kl. Monatsbl. 1897. — 78. Irisvorfall bei Star-Operationen. Ebendas. — 79. Total Farbenblinde. Heidelberger Bericht 1898. — 80. Demonstration zur Farbenlehre. Ebendas. — 81. Protargol. Ophth. Klinik 1898. — 82. Tafel für Farbenblinde. Versammlung d. internat. ophth. Congr. Utrecht 1899. — 83. Sehprüfung bei hochgradiger Kurzsichtigkeit. Zeitschr. f. O. 1899. — 84. Suppression du cristallin transparent. Paris, Steinheil 1899. — 85. Auch Deutsch (Wiesbaden Bergmann 1900). — 86. Enucleation. Zeitschr. f. O. IV. — 87. Subconjunctivale Hetol-Injection. Kl. Monatsbl. 1901. — 88. 25jähriges Jubiläum. C. f. Augenh. No. 22. — 89. Allgemeine Narcose. Heidelberger Gesellsch. 1902. — 90. Behandlung des Lagophthalmus. Kl. Monatsbl. 1902. — 91. Operation des Nachstars. Ophth. Kl. 1902. Ehre seinem Andenken!

2) Ricardo Secondi, geb. Oct. 1832 in Casale Majocco (Prov. Mailand), gest. Oct. 1903 zu Genua. Secondi studirte in Pavia u. Wien, war Assistent des berühmten Flarer in Pavia, wurde 1860 als Prof. der Augenheilkunde an die Universität Genua berufen, seit 1871 Rector der dortigen Universität und seit 1882 Senator des Königreichs Italien. Secondi war ein vorzüglicher Arzt, Lehrer, Forscher, eine imponirende Persönlichkeit. Wer ihn kennen lernte, musste ihn hochschätzen und wird ihm ehrendes Andenken bewahren. Seine Hauptschriften und Arbeiten betreffen Sklerochorioid., Glaucom-Iridectomie, album. Ret., Ischaemia ret., Neurotomia ciliaris gegen sympath. Neurose (1868), Heilung des Keratocon., Star-Operation, Linsen-Verschiebung, Entrop.Op., traumat. Anaesth. der Netzhaut, Operation der Netzhaut-Ablösung, Amblyopie der Raucher und Trinker, Exophth. puls., antisept. Verfahren bei Star-Operation, Galvanocausis bei Augen-Lepra (1887). Prof. Cirincione ist zu seinem Nachfolger ernannt worden.

3) Am 30. Sept. d. J. beging Edwin Theodor Saemisch seinen 70. Geburtstag in vollster Frische und Rüstigkeit. Die staunenswerthe Leistung der Herausgabe des grossen Handbuches der Augenheilkunde verpflichtet ihm die ganze ophthalmologische Welt zu grösstem Danke, der in dem Wunsche seinen Ausdruck findet, dass dem hochgeschätzten Fachgenossen noch eine lange und gesegnete Wirksamkeit beschieden sein möge.

4) Zwei geschichtliche Bemerkungen von J. Hirschberg.

Wer J. Stilling's interessante Schrift über die Kurzsichtigkeit (Berlin 1903, vgl. dieses Centralblatt 1903, S. 274) in die Hand nimmt, findet sofort die folgende Stelle: „Die römischen Schriftsteller unterschieden zwischen

einer Myopia ex natura und einer Myopia ex morbo, unter der letzteren verstanden sie alle Arten von Schwachsichtigkeit. Stellte es sich nun bei dem Kaufe eines Sklaven heraus, dass derselbe schwachsichtig war, so galt der Handel nicht; dagegen war es eine Rechtsfrage, ob auch die einfache Kurzsichtigkeit, die Myopia ex natura, einen Handel rückgängig machen könnte." Gemeint sind unter Schriftstellern hier doch offenbar zunächst Juristen. Sucht man aber die Quellen für diese so sicher vorgetragenen Behauptungen, so findet man die Sache doch ein wenig anders. Die bekannte Stelle aus dem Corpus juris (l. 10 § 3, Dig. XXI, 1) lautet folgendermaassen: De myope quaesitum est, an sanus esset: et puto eum redhiberi posse. Also der Verf. dieses Satzes meint, dass ein kurzsichtiger Sklave dem Verkäufer zurückgegeben werden dürfe. Eine andre Stelle giebt es nicht im Corpus juris. Wohl aber in den attischen Nächten des A. Gellius, IV, 2, § 11: De myope quoque, qui luscitiosus latine appellatur, dissensum est: alii enim rethiberi omnino debere, alii contra, nisi id vitium morbo contractum esset. Herr Prof. B. Kübler, dem ich diese Stelle verdanke, ist der Ansicht, dass der Satz einem Werk des Juristen Caelius Sabinus (Consul 69 n. Chr.) entnommen ist. Jedenfalls sehen wir, dass römische Juristen „einen durch Krankheit erworbenen Fehler" der Kurzsichtigkeit annahmen, — vielleicht nur dem System zu Liebe, weil sie für die Unfruchtbarkeit der Sklavin die gleiche Annahme machten. (A. Gell. a. a. O. § 9.) Sicher müssen sie eine angeborene Kurzsichtigkeit (nativa, A. Gellius a. a. O.) als Gegensatz dazu sich vorgestellt haben. Die alten Aerzte sprechen in den uns erhaltenen Resten nur von der letztgenannten Art. Von römischen brauche ich nichts zu sagen; denn keiner — selbst wenn wir den beliebten Celsus einschliessen, — enthält etwas darüber. Höchstens kann man den wenig besagenden Satz des Plinius (n. h. XI, § 192) hier anführen: Praeterea alii contuentur longinqua, alii nisi prope admota non cernunt. Den ärztlichen Kanon über Kurzsichtigkeit haben uns von den Griechen Oreibasios (Synops. VIII c. 54), Aëtios (VII c. 47) und Paulos (III c. 22 § 42) überliefert: *Μύωπες δὲ λέγονται οἱ ἐκ γενετῆς τὰ μὲν σμικρὰ καὶ σύνεγγυς βλέποντες* . . .[2] In geschichtlichen Dingen empfiehlt sich die grösste Genauigkeit.

2) In J. Stilling's Werk über die Entstehung der Kurzsichtigkeit (Wiesbaden 1887), in welchem auch schon der zuerst behandelte Gegenstand, die Myopia ex natura und ex morbo, (auf S. 178 und 179) ganz ebenso wie in seiner neuesten Schrift erörtert worden ist, lesen wir die folgenden Sätze auf S. 196 und 197:

„Colliget Averroes. Ausgabe von 1497 . . .: ‚Et qui vident bene propinquum et non vident remotum, eorum oculi indigent forti motu; et hoc maxime accidit illis qui habent oculos eminentes, et quia istorum oculi sunt prominentes, eorum visus est debilis et sparsus, nam indigent forti motu propinquo.' In der That erstaunlich. Dieser Passus enthält nicht nur die Insufficienz der Interni, sondern in nuce bereits die Convergenztheorie, freilich auf absonderliche Weise begründet."

Erstaunlich ist mir nicht so sehr der Satz des Arabers, wie die Deutung, die er Seitens eines so scharfsinnigen Schriftstellers unsrer Tage erfahren. Hier ist nicht von Bewegung der Augen, sondern von der des

---

[1] „Sein Hauptwerk war die Bearbeitung des aedilicischen Edicts. (Gell. IV, 2, 3.)" M. Schanz, Gesch. d. röm. Lit. II. Th. S. 450, 1890.

[2] Vgl. meine Gesch. d. Augenh. i. A. 1899, S. 395.

lichtleitenden Medium die Rede. Der treffliche Ibn-Roschd, der grösste Kenner und Erklärer des Aristoteles unter den Arabern, verwendet hier dessen Lehre vom Sehen, die zwar die vernünftigste von den griechischen gewesen, aber leider — gegenüber Plato's Synaugie — weder bei Aerzten noch bei Optikern unter den Griechen irgend welchen Einfluss erlangt hat. Man vergleiche von den Stellen, die ich in meiner Geschichte d. Augenh. i. A. (S. 150) aus den Aristotelischen Schriften gesammelt, die folgende (de sensu, 2, S. 438, Z. 3): *ἀλλ' εἴτε φῶς εἴτ' ἀήρ ἐστι τὸ μεταξὺ τοῦ ὁρωμένου καὶ τοῦ ὄμματος, ἡ διὰ τούτου κίνησίς ἐστιν ἡ ποιοῦσα τὸ ὁρᾶν.* „Aber, sei es Licht, sei es Luft, was zwischen dem gesehenen Gegenstand und dem Auge sich befindet, die durch dieses (Mittel fortschreitende) Bewegung ist es, welches das Sehen vermittelt.“ Auch, dass die hervorragenden Augen kurzsichtig sind, und bei ihnen die Bewegung (des Medium) von der Ferne her in's Weite zerstreut wird, steht bereits im Aristoteles[1]. (*Ζγε* 1. 780[b] 36. *Τὰ ἐξόφθαλμα οὐκ εὐωπὰ πόρρωθεν, τὰ δ' ἐντὸς ἔχοντα τὰ ὄμματα ἐν κοίλῳ κείμενα ὁρατικὰ τῶν πόρρωθεν διὰ τὸ τὴν κίνησιν μὴ σκεδάννυσθαι εἰς ἀχανὲς ἀλλ' εὐθυπορεῖν.*) Zum Schluss erwähne ich noch eine Stelle aus Ibn Roschd selber, welche der von uns erörterten kurz voraufgeht: quando res visibilis est remota, erit motus, quem facit visui, debilior.

5) Der erste internationale Congress für Schul-Hygiene findet zu Nürnberg vom 4.—9. April 1904 statt. General-Secretär Dr. V. Schubert, daselbst.

6) Der königliche ungarische Minister des Innern schreibt einen Preis von 2000 Kronen für das beste Werk oder Abhandlung über die Pathologie und Therapie des Trachoms aus. Als Bedingung wird gefordert, dass die selbständige Arbeit einen absoluten Fortschritt — wenigstens in dem einen der genannten Gebiete bedeute. Behandelt die Arbeit bloss die Therapie oder Pathologie für sich, so kann sie mit der Hälfte des Preises belohnt werden. Die Autoren können sich ihrer Staatssprachen bedienen. Der 31. December 1904 ist als Einsendungs-Termin bestimmt. Die Ernennung der Jury erfolgt durch den königlichen ungarischen Minister des Innern.

7) Hochgeehrter Herr College!

Der internationale Ophthalmologen-Congress, der im Jahre 1899 zu Utrecht tagte, hat, wie Sie wissen, die Schweiz zu seiner nächsten Zusammenkunft ausersehen, und Hrn. Prof. Pflüger in Bern mit den ersten Schritten zu deren Zustandekommen betraut.

Dem Rufe unsres Collegen folgend, sind wir unterzeichnete Ophthalmologen zu einem Organisations-Comité des Congresses zusammengetreten. Wir haben unseren ältesten schweizerischen Collegen, Prof. Dufour, zum Präsidenten, Prof. Pflüger zum Vicepräsidenten, Prof. Mellinger zum Schriftführer und Kassenwart, und den Vorsitzenden des letzten Congresses, Prof. Snellen zu unsrem Ehrenpräsidenten gewählt.

Es gereicht uns ausserdem zu hoher Freude, Ihnen mittheilen zu können, dass der jetzige Präsident der schweizerischen Eid-Genossenschaft, Herr Dr. Deucher, das Ehrenpräsidium des X. Ophthalmologen-Congresses wohlwollend angenommen hat.

Sowie die Nachricht von der ehrenvollen Auszeichnung, die unsrem Vaterlande zu Theil geworden, von den schweizerischen Ophthalmologen mit Begeisterung aufgenommen worden ist, so haben sich dieselben auch freudig

[1] Ich citire natürlich die Ausgabe der Berliner Akademie. In meiner Einführung I, S. 116 ist die Stelle bereits angeführt.

um uns geschaart, und gilt auch in ihrem Namen die Einladung, die wir Ihnen, hochgeehrter Herr College, hiermit zukommen lassen.

Da die internationalen Ophthalmologen-Congresse alle 5 Jahre stattfinden sollen, so fällt der nächste auf das Jahr 1904.

Als Versammlungsort haben wir die Stadt Luzern, und als Zeitpunkt den 19., 20 und 21. September gewählt.

Diese 3 Tage sollen der Arbeit gewidmet sein, und zwar die Vormittage der Discussion, die Nachmittage den Demonstrationen.

Man hat den wissenschaftlichen Congressen wohl nicht ganz mit Unrecht vorgeworfen, dass sie ihren Zweck, die Wissenschaft zu fördern, mehr und mehr verfehlen, und zwar nicht nur deshalb, weil sie den Vergnügungen zu viel Zeit einräumen, sondern deswegen, weil der so ausserordentliche Aufschwung der Fachpresse es beinahe überflüssig macht, Reisen zu unternehmen, um Mittheilungen anzuhören, die man gedruckt viel besser liest; sodann, weil die übergrosse Zahl von Vorträgen die Discussion, welche die Presse nicht ersetzen kann, unterdrückt.

In der That liegt der Zweck, die Berechtigung des Zusammentretens Vieler, die sich für dieselbe Wissenschaft interessiren, im Austausche der Meinungen, in der Discussion. Geht doch daraus allein das richtige Verständniss, nicht nur der Sachen, sondern auch der Personen hervor, und sprüht aus dem Zusammenstosse der Gedanken der Funke, der der Wissenschaft neues Licht zu bringen vermag.

Wir hoffen nun, mit Ihrer Unterstützung, der Discussion wieder zu ihrem Rechte zu verhelfen, und zwar durch folgende Arbeitsordnung des Congresses:

Wir ersuchen die Herren, welche eine Arbeit mitzutheilen gedenken, dieselbe, zugleich mit den Gebühren, bis spätestens 1. Mai 1904, an Herrn Prof. Mellinger in Basel einzusenden.

Die Arbeit soll in einer der vier offiziellen Sprachen des Congresses (Deutsch, Englisch, Französisch, Italienisch) verfasst sein, und darf 5 Druckseiten des Formates der bisherigen Congress-Berichte nicht übersteigen. Dass die Arbeiten wissenschaftlich ernst, des Congresses würdig sein müssen, versteht sich von selbst.

Die Arbeiten werden wir sachlich ordnen, und sofort drucken lassen. Dieselben werden, als erster Theil des Congress-Berichtes, jedem Theilnehmer, zugleich mit seiner Legitimationskarte, ungefähr 2 Wochen vor der Eröffnung des Congresses zugeschickt.

So kann sich Jeder mit den zur Besprechung kommenden Gegenständen vertraut machen und zu gründlicher Besprechung derselben vorbereiten.

Damit wird aber auch das Vorlesen der Arbeiten in den Sitzungen überflüssig. Die Autoren werden vom Präsidenten einfach aufgefordert, in wenig Worten ihre Resultate oder Schlüsse vorzubringen, worauf zur Discussion derselben geschritten wird.

Auf diese Weise nehmen die Congress-Mitglieder selbst eine Sichtung des Stoffes vor, ersparen sich das Anhören der sie weniger interessirenden Vorträge, und können sich ganz der Besprechung der Gegenstände widmen, die sie besonders anziehen.

Wir hoffen so namentlich auch die Meinungen erfahrener Männer zu vernehmen, denen die Zeit zur Abfassung von Vorträgen mangelt.

Die gedruckte Discussion bildet dann den zweiten Theil des Congress-Berichtes, welcher den Mitgliedern später zugeschickt werden wird.

Das einzige Thema, das officiell besprochen werden soll, weil es eine brennende Frage darstellt, zu deren Lösung die Autorität eines Welt-Congresses besonders geeignet sein dürfte, ist die, in Anbetracht der Entschädigung, so wichtige Feststellung des Werthes eines geschädigten oder verlorenen Auges.

Wir haben die Herren Prof. Axenfeld (Freiburg, Baden), Dr. Sulzer (Paris) und Dr. Würdemann (Milwaukee) mit dem Berichte über diesen Gegenstand betraut. Ihre Arbeiten werden den Congress-Bericht, die Discussion derselben den Congress eröffnen.

Es ist nun allerdings nicht ganz ausgeschlossen, dass auch andre, später eingegangene Arbeiten noch angehört und dem zweiten Theil des Berichtes einverleibt werden können, jedoch nur unter der ausdrücklichen Bedingung, dass die Discussion der gedruckten Arbeiten dazu noch Zeit übrig lässt, und dieselben das vorgeschriebene Maass nicht überschreiten. Gedruckt wird nur, was vorgebracht worden ist. Die Manuscripte, die nicht zum Vortrage gekommen sind, werden den Verfassern gleich am Schlusse des Congresses wieder zugestellt.

Um die Priorität der eingeschickten Arbeiten zu wahren, werden wir denselben das Datum ihres Empfanges beifügen.

Nach der Discussion liegt wohl der Hauptzweck eines Congresses in der Demonstration.

Wir werden ihr die Nachmittage widmen, und möchten dieselbe den Herren Congress-Mitgliedern ganz besonders ans Herz legen. Nicht nur werden uns Demonstrationen von Apparaten, Präparaten, Instrumenten, Operationsmethoden, Projektionen jeder Art, höchst willkommen sein, sondern wir möchten auch eine Ausstellung aller und jeglicher, alter und neuer, in unser Gebiet einschlagender Gegenstände mit dem Congresse verbinden.

Die Erwähnung derselben, sowie der zu deren Verständniss nöthigen Erklärungen werden ebenfalls im zweiten Theile des Congress-Berichtes erscheinen.

Was die Figuren anbelangt, so kann der Congress deren Kosten nur insoweit auf sich nehmen, als es seine finanziellen Mittel gestatten.

Tüchtige Arbeiten, gründliche Vorbereitung zu deren Besprechung, und eifrige Theilnahme an Demonstration und Ausstellung werden, wie wir hoffen, dem zehnten Ophthalmologen-Congresse ein ganz besonderes Interesse verleihen.

Je frischer wir aber arbeiten, desto froher dürfen wir auch geniessen. Wir gedenken, in der That, über dem wissenschaftlichen den geselligen Theil des Congresses nicht zu vernachlässigen.

So wird uns die Stadt Luzern, am Vorabende des Congresses (18. September), einen festlichen Empfang bereiten.

Am 20. September werden wir unser officielles Bankett abhalten.

Was die alte Leuchtenstadt an sich Sehenswerthes bietet, steht den Besuchern des Congresses, Dank der Zuvorkommenheit der Behörden, zur Besichtigung offen.

Es ist auch zu hoffen, dass uns in diesen Herbsttagen die Sonne, an diesem freundlichsten Orte unsres schönen Vaterlandes, ganz besonders freundlich leuchten werde. In dieser Voraussetzung haben wir, für einen der Abende der 3 Congresstage, sowie für den 22. September, eine See- oder Bergfahrt vorgesehen.

Ausserdem haben die Dampfschiffahrt- und Bergbahn-Gesellschaften des Vierwaldstättersees, des Rigi und Pilatus, den Congress-Mitgliedern und ihren Frauen eine Ermässigung des Fahrpreises auf die Hälfte gewährleistet.

So werden wir, hochgeehrter Herr College, zur Vorbereitung des Con-

gresses unser Möglichstes thun. Von dem Wohlwollen unserer auswärtigen Collegen wird es abhängen, dass derselbe gelinge, und unsrer Wissenschaft zum Fortschritte gereiche.

Möge unsre Einladung bei Ihnen eine geneigte Aufnahme finden und Sie zur Theilnahme an unsrem Unternehmen bewegen!

Im Namen der schweizerischen Ophthalmologen verharren wir, hochgeehrter Herr College, in besondrer Hochachtung

Prof. Snellen,
Präsident des IX. Congresess, Utrecht;

Dr. Barde, Genf;	Prof. Mellinger, Basel;
Prof. M. Dufour, Lausanne;	Dr. E. Landolt, Paris;
Prof. Haab, Zürich;	Prof. Pflüger, Bern.

P.S. Weitere Einzelheiten werden wir uns erlauben, Ihnen durch ein späteres Circular noch mitzutheilen. Die auf diesen Seiten enthaltenen Anordnungen aber bitten wir Sie als definitiv betrachten zu wollen.

Der Betrag, welcher zu dem Congress-Berichte, sowie zu den oben angeführten Vergünstigungen (Bankett und Tagesausfahrt ausgenommen) berechtigt, ist Fr. 25 (20 Mark). Herr Prof. Mellinger in Basel wird denselben in Empfang nehmen und dafür eine Legimationskarte ausstellen.

Zu weiteren Erkundigungen bitten wir die geehrten Herren Congressisten sich an folgende Correspondenten wenden zu wollen:

Für Nord-Deutschland: Herrn Geh. Rat Prof. Dr. Kuhnt in Königsberg. Für Süd-Deutschland und Bayern: Herrn Prof. Dr. Axenfeld in Freiburg i./B. Für Oesterreich: Herrn Dr. Moritz Sachs, Garnisonstrasse, 4, Wien IX. Für Russland: Herrn Dr. Germann, Gorockowaja, St. Petersburg. Für Japan: Herrn Dr. Maito, Tokio. Für Schweden, Norwegen und Dänemark: Herrn Dr. Nordenson, 10, Wasagatan, Stockholm.

Bibliographie.

1) Beschreibung einer neuen Methode zur Einnähung von Glaskugeln in die Tenon'sche Kapsel, von Charles Oliver, Philadelphia. (International Clinics, Vol. II, 10. Series.) Verf. beschreibt an der Hand von 4 Abbildungen ein Verfahren, das es vermöge complicirter Nahtanlegungen gestattet, eine von Nähten und unregelmässiger Narbenbildung freie Oberfläche des Stumpfes und so eine bessere Rotations-Fähigkeit desselben zu erzielen. Loeser.

2) Vorübergehende einseitige Ophthalmoplegia exterior peripheren Ursprungs mit Atrophie des N. opticus, von Charles J. Kipp, Newark. (Americ. Medecine, Vol. V, Nr. 17.) Kurze Zeit nach der Geburt von Zwillingen, die die 35jährige Patientin eine Zeit lang selbst genährt hatte, Beginn des Augenleidens mit heftigen Schmerzen, allmählicher Abnahme der Sehkraft, und langsam sich entwickelnder Ophthalmoplegia externa, die wieder zurückging, während der Opticus atrophisch wurde. Exophthalmus war nicht vorhanden. Wahrscheinlich handelte es sich um eine Periostitis luetica, die vom Chiasma nach der Fissura orbitalis sup. sich ausdehnte. Loeser.

Um Einsendung von Separatabdrücken wird gebeten (Berlin NW. 26 Schiffbauerdamm).

Verlag von Veit & Comp. in Leipzig. — Druck von Metzger & Wittig in Leipzig.

Centralblatt

für praktische

AUGENHEILKUNDE.

Herausgegeben von

Prof. Dr. J. Hirschberg, Geh. Med.-Rath, in Berlin.

Monatlich ein Heft. Preis des Jahrganges 12 Mark. Zu beziehen durch alle Buchhandlungen des In- und Auslandes und die Postanstalten des Deutschen Reiches.

November. Siebenundzwanzigster Jahrgang. 1903.

Inhalt: **Original-Mittheilungen.** I. Ueber angeborene Ausstülpung des Pigmentblatts der Regenbogenhaut. Von **J. Hirschberg.** — II. Zwei atypische Operationen der Cataracta accreta mit gutem Erfolge. Von Dr. **E. Praun** in Darmstadt. — III. Ueber die Bildgrössen ebener Reizflächen auf der Netzhaut. Von Dr. **H. Feilchenfeld.** — IV. Beitrag zur Frage der Augen-Erkrankungen, die durch die Larven der Wohlfahrt'schen Fliege erzeugt werden. Von **A. W. Lotin** in St. Petersburg.

Neue Bücher.

Referate, Uebersetzungen, Auszüge. 1) Lehrbuch der speciellen pathologischen Anatomie, von J. Orth. 10. Auge, bearb. von Prof. Greeff, II, 1. — 2) Die Circulations- und Ernährungs-Verhältnisse des Auges, von Prof. Dr. Leber in Heidelberg.

Journal-Uebersicht. I. Zeitschrift für Augenheilkunde. 1903. IX, 3, 6 und Ergänzungsheft. X, 1—2. — II. The ophthalmic record. 1903. Mai—Juni. — III. Journal of Eye, Ear and Throat Diseases. 1903. Mai—Juni. — IV. The American Journal of Ophthalmology. 1903. Mai—Juni. — V. Annals of Ophthalmology. 1903. Januar. — VI. The Therapeutic Gazette. 1903. April—Juni. — VII. Bulletin of the Johns Hopkins Hospital. Vol. XIV, Nr. 144—145. — VIII. The Post-Graduate. Vol. XVIII. Nr. 4. — IX. The Royal London Ophthalmic Hospital Reports. 1903. Vol. XV. 3. Theil. — X. Uveïtis. — XI. Transactions of the ophthalmological society of the united kingdom. 1902. Vol. XXII.

Bibliographie. Nr. 1—6.

I. Ueber angeborene Ausstülpung des Pigmentblatts der Regenbogenhaut.

Von **J. Hirschberg.**

Als im Jahre 1885 mein damaliger Assistent, Hr. Dr. Richard Ancke, 3 Fälle von angeborener Ausstülpung des Pigmentblatts der Regenbogen-

haut aus meiner Augenheilanstalt veröffentlichte [1], konnte er nur einen Fall in der Literatur auffinden. Ich selber hatte schon vorher solche Fälle verschiedentlich beobachtet und habe sie auch nachher gesehen; einige sind von meinen Assistenten, Hrn. Dr. SPIRO [2] und Hrn. Dr. FEHR, [3] kurz veröffentlicht worden.

Aber in der neuen Auflage des Handbuches von GRAEFE-SAEMISCH (I, II, IX, 1900) ist diesem Gegenstand nur ein kurzer Paragraph (der 16.) gewidmet und eigentlich nur eine der 3 Hauptforme nberücksichtigt worden. [4] Drei Hauptformen kommen vor: Die Beutelchen, die Halskrause, die Schürze.

Die Beutelchen treten immer mehrfach auf. Bei der Durchleuchtung gleicht der Pupillen-Rand dem Zahnrad einer Taschenuhr; bei seitlicher Beleuchtung erkennt man, dass die Zähnelung bedingt wird durch zahlreiche, kleine, rundliche Auswüchse von dunkelbrauner, sammetartiger Oberfläche, welche, eine neben der anderen, auf dem freien Pupillen-Rand aufsitzen. Sie können auch hauptsächlich und vornehmlich am unteren Pupillen-Rand entwickelt sein und als kleine Beutelchen an kurzem Stiel über den kleinen Kreis der Regenbogenhaut herabhängen. [5] Das einzelne Beutelchen sieht dem Staub-Beutel (Anthere) mancher Blüthen ähnlich.

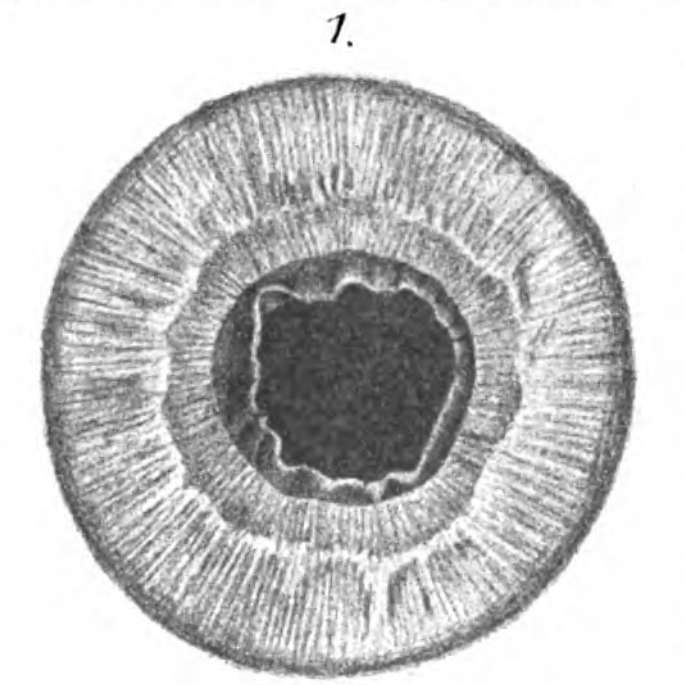


Fig. 1. Dr. Fehr f.

2. Die Halskrause ist durch ihren Namen gekennzeichnet. (Vgl. Fig. 1.) Sie sitzt dem freien Kreisrande der Pupille wie eine vollständige, d. h. ringförmige, zierlich gefaltete Halskrause auf, welche nur aus dem (gedoppelten) Pigment-Blatt besteht. Besonders auffällig ist das Gebilde bei blauer Farbe der Regenbogenhaut; doch sieht man dann an der Grenze des kleinen und grossen Kreises zarte, hellbräunliche Pigment-Fleckchen, die dem andren Auge, ebenso wie die Halskrause, vollständig fehlen.

---

[1] Centralbl. f. Augenheilk. 1885, S. 311: Drei Fälle von Ectropium uveae congenitum.

[2] Centralbl. f. Augenheilk. 1896, S. 310.

[3] Centralbl. f. Augenheilk. 1902, S. 233.

[4] Ich ziehe ja deutsche Krankheits-Namen vor. Aber warum nach Herrn E. v. HIPPEL „Ectropium uveae ein Hinübergezogensein des Pigmentblatts auf die Vorderfläche der Iris" bedeuten müsse, vermag ich aus der Wurzel des griechischen Wortes nicht zu erschliessen. Schon vor 36 Jahren haben wir den Namen Ectropium uveae congenitum für diese Zustände in A. v. GRAEFE's Klinik angewandt.

[5] ANCKE, aus Prof. HIRSCHBERG's Augenheilanstalt, Centralbl. f. Augenheilk., 1885, S. 311.

Die Figur entstammt einem 26 jährigen Fräulein, das wegen der so oft verkannnten, kurzsichtigen Drucksteigerung (Glaucoma myopicum) meine Hilfe nachsuchte. So selten diese breite Halskrause vorkommt, — wer stets die Lupe zur Betrachtung des Auges mit benutzt, wird die ganz schmale Halskrause, einen zierlich gefältelten Saum, recht häufig antreffen.

3. Die Schürze bildet eine breite, dunkle Figur, welche an die Pupille sich anschliesst; sie ist von seichten, strahlenförmigen Furchen durchzogen, die am Pupillen-Rande in zierlichen Zähnen endigen, dabei leicht erhaben und zieht sich bei künstlicher Erweiterung der Pupille regelmässig zu einem schmalen Saum zusammen.

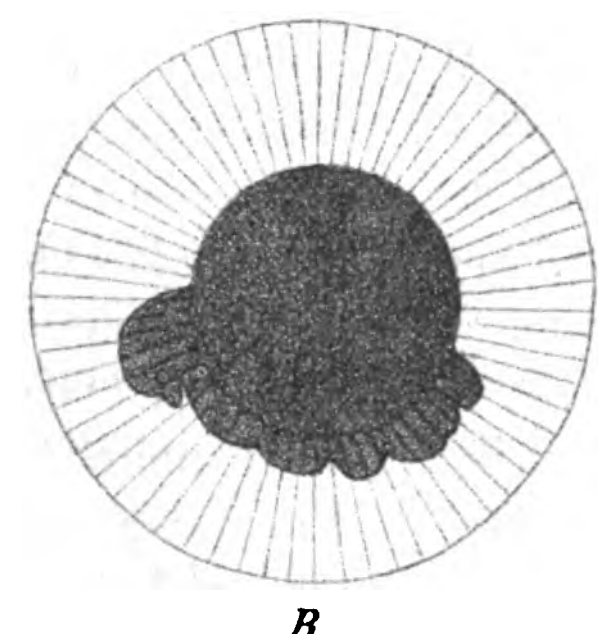


Fig. 2.




Fig. 3.

Fig. 2 und 3 stellen 2 Fälle aus meiner Augenheilanstalt dar, welche von den Herren Dr. Spiro und Fehr im Centralbl. f. pr. Augenheilkunde veröffentlicht sind.

Alle diese Fälle kommen an gesunden Augen vor, werden aber gelegentlich an kranken Augen zufällig vorgefunden.

Bock[1] konnte anatomisch die Zusammensetzung aus Uveal-Pigment nachweisen, während Troitzki und Businelli auch Bindegewebe darin fanden![2] Aber der letztgenannte Befund bezieht sich auf einen anderen Fall, den Colsman[3] als dunkelbraunen, blumenkohlartigen Auswuchs am oberen Pupillen-Rand beschrieb. Aehnlich sind die Fälle von Holmes[4] und Wicherkiewicz.[5]

Von der angeborenen Pigment-Ausstülpung sind auch die Fäden oder

[1] Klin. Mon.-Bl. 1888, S. 163, woselbst noch mehrere Fälle citirt werden. Vgl. auch v. Reuss, Centralbl. f. Augenheilk., 1886. S. 248.

[2] Annal. d'Oc. 1868, LX.

[3] Klin. Mon.-Bl. 1869, S. 53.

[4] Nagel's Jahresbericht 1873, S. 293.

[5] A. f. O. 38, 1, 206.

Auswüchse, welche Iris-Structur besitzen [1], vollständig zu trennen. Von der erworbenen Pigment-Ausstülpung, besonders von der Atrophie des Stroma nächst dem Pupillen-Rande ist der in Rede stehende Zustand leicht zu unterscheiden. [2]

II. Zwei atypische Operationen der Cataracta accreta mit gutem Erfolge.

Von Dr. E. Praun in Darmstadt.

Bei einem alten Manne bestand nach chronischer Iritis fast vollständige Occlusio et Seclusio pupillae auf beiden Augen. Das rechte Auge wurde nach Wenzel operirt, ging jedoch durch Schwartenbildung zu Grunde. Das linke Auge wurde in folgender Weise operirt: Einstich mit einem äusserst scharfen, dünnen und schmalen Graefe-Messer hinter dem Limbus in der Mitte nach aussen, Einsenken der Messerspitze in Iris und Linse von oben her nach unten schneidend, so dass ein senkrechter, etwa 6 mm langer Schnitt entsteht, der Iris und vordere Linsenkapsel durchtrennt, aber die hintere Linsenkapsel intakt lässt. Es folgte eine ganz unbedeutende Blutung aus der durchschnittenen Iris. Unmittelbar nach Vollendung des Schnittes tritt die Linse als weissglänzender Körper, ganz langsam sich vordrängend in die Vorderkammer, aus welcher sie durch Starschnitt im Limbus nach oben ohne Zufall extrahirt wird. Nach Resorption einiger Star-Reste bleibt eine breite, schlitzförmige, schwarze Pupille, V mit + 11 D $^{6}/_{10}$.

Wenn es gelingt, den Schnitt ohne Zerrung und Abreissung der Iris zu machen, so zieht die elastische Iris die mit ihr adhärente Linsenkapsel über die Linse zurück und diese tritt in die Vorderkammer ein, weil dort der Druck niedriger ist. Doch hat die Operation ihre Schwierigkeiten, wie der folgende Fall beweist, zumal man nicht immer erwarten darf, dass die Linse glatt austritt.

Einäugige, 63 Jahre alte Frau. Es wurde bei gleichem Befunde, aber weniger flächenhafter Verwachsung, dieselbe Operation versucht, doch löste sich beim Einstechen des Messers in die Iris von oben her die nach oben-aussen gelegene Irispartie ab. Ich erweiterte nun die Einstichstelle mit einer breiten Iridektomie-Lanze, riss die ganze Iris unter geringer Blutung in ihrem vollen Umfange vom Ciliarbande los und ganz heraus, erweiterte die Linsenkapselwunde mit der Fliete und streifte die Linsenmassen durch die Wunde heraus. V nach einigen Monaten, und Discission eines in der Mitte dünnen Nachstars $^{6}/_{18}$. Das Fehlen der Iris stört ganz unbedeutend, da peripher diese Linsenkapselreste abblenden.

---

[1] Weinberg, Klin. Mon.-Bl. f. A. 1888, S. 320.

[2] v. Michel, A. f. O. 27, 2, 263; Fuchs, 29, 4, 223.

In diesem Falle war die Blutung etwas störend. Ich musste mich zu der drastischen Procedur, die Iris in toto herauszureissen, wohl oder übel entschliessen, weil die dialytische Iris wie ein Vorhang in die Vorderkammer herabhing, da die Verklebungen der Iris an der Vorderfläche der Linsenkapsel das Austreten der Linse verhindert hätten und da ausserdem bei Zurückbleiben von Iris eine Wiederverlegung einer gebildeten Sehlücke zu erwarten gewesen wäre.

Der Hauptvortheil liegt in beiden Fällen darin, dass ohne Glaskörperverletzung und Vorfall operirt wurde.

III. Ueber die Bildgrössen ebener Reizflächen auf der Netzhaut.

Von Dr. **H. Feilchenfeld.**

Für praktische Zwecke genügt es im Allgemeinen, die Bildgrössen auf der Netzhaut nach den Verhältnissen des reducirten schematischen Auges von Donders zu berechnen. Dasselbe ist sphärisch gekrümmt, hat eine Achsenlänge von 20 mm, der Knotenpunkt (Kreuzungspunkt der Richtungsstrahlen) liegt 15 mm vor der Netzhaut, 5 mm hinter der brechenden Oberfläche. Ist das Object = 0, die Entfernung, in der es betrachtet wird = E (Abstand vom Knotenpunkte), so gilt folgende Proportion $0 : x = E : 15$, also

$$x = \frac{0}{E} \cdot 15\,\text{mm}.$$

Diese allgemein übliche Methode genügt vollkommen, so lange es sich, wie es meistens der Fall ist, um sehr kleine Gesichtswinkel handelt; man ersieht aber aus Fig. 1, dass der Fehler, der durch solche Uebertragung ebener Objecte auf die sphärisch gekrümmte Netzhaut entsteht, mit der Zunahme des Gesichtswinkels bis an die Grenze des Unendlichen wächst und um so schwerer wiegt, wenn es sich nicht mehr um lineare Masse, sondern um die Berechnung von Bildflächen handelt.

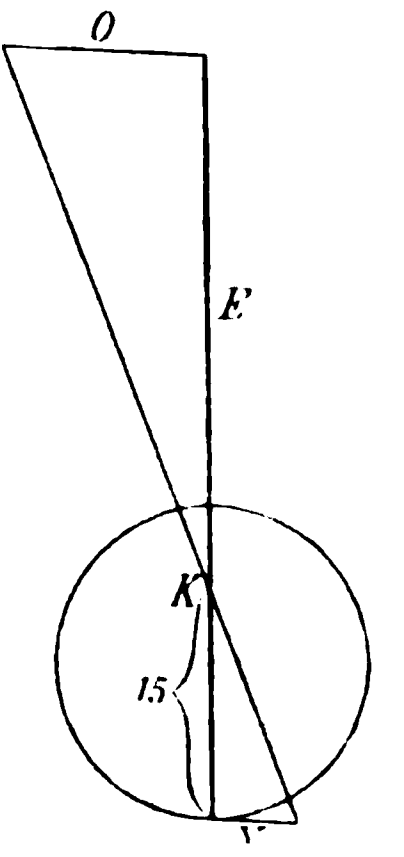


Fig. 1.

Als ich nun kürzlich gemeinsam mit Abelsdorff den Einfluss prüfte, den die Ausdehnung und die Intensität leuchtender Kreisflächen auf die Pupillarreflex-Empfindlichkeit des Auges ausüben, zeigte es sich, dass der Einfluss der Ausdehnung sehr gering ist. Man musste, um ihn überhaupt festzustellen, von sehr kleinen zu ausserordentlich grossen Flächen übergehen. Wir variirten etwa zwischen Gesichtswinkeln von $^1/_2{}^0$ und solchen von 50^0. Hier wird der Fehler der üblichen Berechnung immer grösser,

die reizenden Objecte stehen also zu einander nicht in demselben Verhältniss, wie die gereizten Netzhautflächen zu einander; und die letzteren, die ja für die Beurtheilung allein maassgebend sind, müssen erst besonders berechnet werden.

Zu diesem Zwecke schematisire man das Auge noch weiter, indem man den Abstand des Knotenpunktes von der ganzen Netzhaut = 15 mm annimmt, während das in Wirklichkeit nur für die Entfernung in der Augenachse zutrifft, d. h. indem man den Knotenpunkt in den Mittelpunkt eines Auges von 15 mm Radius, 30 mm Achsenlänge verlegt. (Fig. 2.) Dann ist

$$\frac{E}{\sqrt{r^2 + E^2}} = \frac{15 - h}{15} = 1 - \frac{h}{15}$$

$$h = 15 \left(1 - \frac{E}{\sqrt{r^2 + E^2}}\right).$$

Die vom Lichtreiz getroffene Netzhautcalotte hat also einen Flächen-

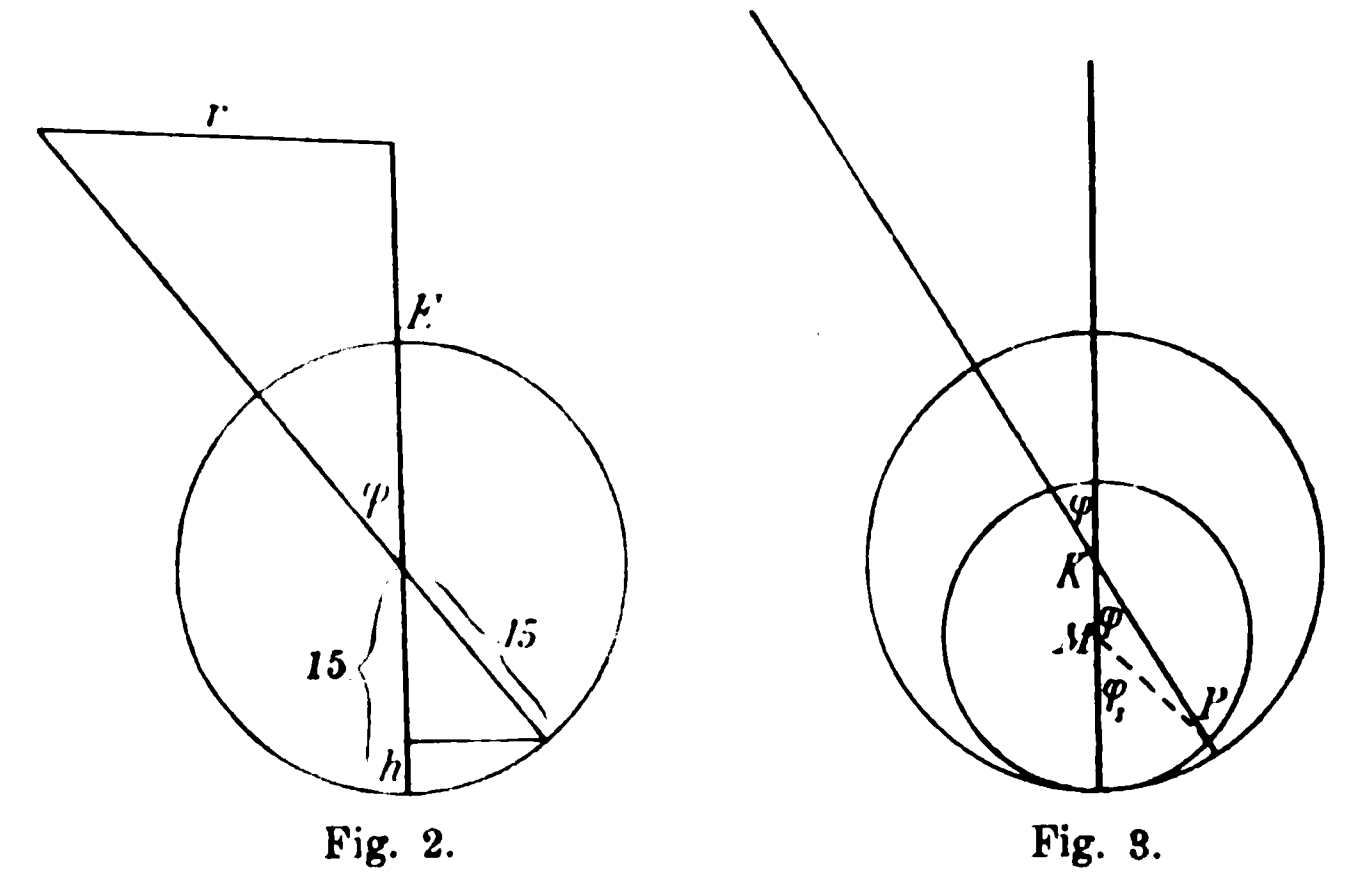


Fig. 2. Fig. 3.

inhalt von $C = 2 \cdot 15 \pi h = 2 \cdot 15^2 \pi \left(1 - \frac{E}{\sqrt{r^2 + E^2}}\right)$. Man kann diesen Flächeninhalt auch als Funktion des Gesichtswinkels ($= 2\varphi$) ausdrücken, wenn man für r den Werth E tg φ einsetzt. Dann wird nämlich

$$C = 2 \cdot 15^2 \pi \left(1 - \frac{E}{\sqrt{E^2 + E^2 \operatorname{tg} \varphi^2}}\right) = 2 \cdot 15^2 \pi \left(1 - \frac{1}{\sqrt{1 + \operatorname{tg} \varphi}}\right) =$$

$$2 \cdot 15^2 \pi \ (1 - \cos \varphi) = 4 \cdot 15^2 \pi \ \sin^2 \frac{\varphi}{2}.$$

Diese Formel ist bequemer, um den, aus unserer weiteren Schematisirung resultirenden Fehler zu berechnen.

In Fig. 3 stellt der kleinere Kreis das reducirte Auge in seiner wirklichen Grösse, der grössere Kreis die weitere Schematisirung desselben dar. Beide Kreise haben den Knotenpunkt K gemeinsam, nur dass K im kleinen Kreise 5 mm vor dessen Mittelpunkte M liegt, während K im grösseren

zugleich den Mittelpunkt bildet. Nehme ich beispielsweise einen beliebigen Gesichtswinkel 2φ, so schneidet derselbe aus dem grossen Kreise die Calotte $C = 4 \cdot 15^2 \pi \sin^2 \frac{\varphi}{2}$ aus. Eine wie grosse Calotte schneidet er aus dem kleinen Kreise aus? Der kleine Kreis wird von dem entsprechenden Richtungsstrahl in P getroffen. Ich verbinde M mit P; dann entsteht der $\angle \varphi_1$; die gesuchte Calotte X ist also, da der Radius des kleineren Kreises $= 10$ mm ist, $4 \cdot 10^2 \pi \sin^2 \frac{\varphi_1}{2}$; also

$$\frac{X}{C} = \frac{4 \cdot 10^2 \pi \sin^2 \frac{\varphi_1}{2}}{4 \cdot 15^2 \pi \sin^2 \frac{\varphi}{2}} = \left(\frac{2 \sin \frac{\varphi_1}{2}}{3 \sin \frac{\varphi}{2}} \right)^2.$$

φ_1 ist zu berechnen.

In ΔMKP ist Seite $MK = 5$ mm

$$MP = 10 \text{ mm}$$

$$\angle MPK = \varphi_1 - \varphi$$

$$\frac{\sin \varphi}{\sin(\varphi_1 - \varphi)} = \frac{10}{5} = 2 \qquad \sin(\varphi_1 - \varphi) = {}^1/_2 \sin \varphi.$$

Man kann so leicht feststellen, dass $\frac{X}{C}$ ein echter Bruch ist, der aber an die 1 immer näher heranrückt, je kleiner φ wird, weil $\sin \frac{\varphi_1}{2}$ dem Werthe ${}^3/_2 \sin \frac{\varphi}{2}$ immer näher kommt. Man darf praktisch $X = C$ setzen. Erst für grösste Gesichtswinkel (im Hirschberg'schen Schema beträgt die Grenze für einen Theil des Gesichtsfeldes 50°) wird der Fehler bemerklich, kann aber auch dann gegenüber den, durch die grössere Aberration peripherer Richtungsstrahlen bedingten Ungenauigkeiten nicht wesentlich in Betracht kommen. Es handelt sich ja im reducirten Auge überhaupt nur um die Feststellung gröberer Verhältnisse. Man darf also die erste Formel, welche die Grösse der gereizten Netzhautfläche aus dem Radius des Lichtkreises und aus der Entfernung des Auges berechnet, im Allgemeinen als ausreichend anerkennen. Bei grössten Gesichtswinkeln wäre eventuell $\frac{X}{C}$ zu untersuchen.

Einleitend war ein Beispiel genannt, welches zu dieser Berechnung die Anregung gegeben hat. Eine solche Berechnung kann natürlich bei den verschiedensten physiologischen Untersuchungen auf dem Gebiete der Licht- und Farbenempfindung, bei denen grössere Reizflächen zur Verwendung kommen, nothwendig werden.

IV. Beitrag zur Frage der Augen-Erkrankungen, die durch die Larven der Wohlfahrt'schen Fliege erzeugt werden.[1]

Von **A. W. Lotin** in St. Petersburg.

Aus dem Russischen übersetzt von M. Lubowski in Berlin-Wilmersdorf.

Im Sommer 1901 hatte ich in einem kleinen Flecken des Gouvernements Wilna Gelegenheit, bei einem 3jährigen Kinde eine durch Larven der Wohlfahrt'schen Fliege erzeugte Augenerkrankung zu beobachten. Die ausserordentlich geringe Zahl der einschlägigen Veröffentlichungen in der Literatur einerseits und die schweren, durch diese Larven erzeugten Störungen andrerseits veranlassen mich, diesen Fall ausführlicher zu beschreiben und diejenigen einschlägigen Angaben zu citiren, welche ich in der Literatur gefunden habe.

Ich beginne mit der Beschreibung meines Falles:

Ein 3jähriger Bauernsohn wurde in das Ambulatorium der zur Feststellung und Behandlung von Augenkrankheiten auf dem Lande ausgesandten Expedition mit hochgradig ausgesprochener Erscheinung von acuter Conjunctivitis am rechten Auge am 2. oder 3. Tage nach Beginn der Erkrankung eingeliefert.

Die Besichtigung ergab kaum wahrnehmbare, graue Punkte zwischen dem inneren Winkel des rechten Auges und dem Thränenwärzchen. Die mit der Pincette extrahirten Punkte haben sich als in das Augengewebe eingedrungene, graue, spindelförmige Würmchen erwiesen, die 0,5 cm lang und 1 mm breit waren. Im Ganzen sind 10 solche Würmchen herausgezogen, worauf dem Patienten Umschläge aus Sublimatlösung 1:5000 verordnet worden sind. Der Knabe wurde nach Hause entlassen, wobei ich seinem Vater die Weisung gab, das Kind wieder nach dem Ambulatorium zu bringen, wenn die Krankheitserscheinungen am Auge nach einer gewissen Zeit nicht vollständig verschwunden sein werden. Der Vater des Kindes willigte natürlich in diesen Vorschlag gerne ein. Das Kind wurde aber trotz der geringen Entfernung seines Wohnortes vom Ambulatorium nicht mehr gebracht, und daraus darf man wohl den Schluss ziehen, dass es nach der Extraction der Larven aus der Augapfel-Binhehaut genesen ist.

Die Besichtigung der extrahirten Würmchen, die vom Vorsitzenden des Entomologischen Bureaus, J. A. Portschinski, in liebenswürdiger Weise ausgeführt wurde, ergab, dass dieselben nichts andres waren als Larven der Wohlfahrt'schen Fliege (Wohlfahrtia magnifica Schineri) im zweiten Stadium ihrer Entwickelung.

[1] Vortrag in der Ophthalmologischen Gesellschaft zu St. Petersburg.

Bei der Besichtigung der Larven sieht man selbst mit unbewaffnetem Auge am Körper querverlaufende, kleine, schwarze Streifen, welche mit hellweisslichen abwechseln. Unter dem Mikroskop sieht man, dass die Larven ihr quergestreiftes Aussehen durch grosse, schwärzliche Zapfen erhalten, welche an ihrem aus 13 Ringen bestehenden Körper reihenweise angeordnet sind.

Der Kopfring ist mit 2 grossen schwarzen Häkchen versehen. Der ganze Körper ist mit schwärzlichen dreieckigen Zapfen bedeckt, deren Spitzen nach hinten gerichtet sind, wobei die Zapfen an den Ringen des Körpers ein Muster bilden, welches für das 2. Entwickelungs-Stadium der Larve charakteristisch ist. Am 2. Ringe befinden sich am hinteren Rande desselben zu beiden Seiten die vorderen Luftwarzen. Auf dem letzten Ringe befinden sich die hinteren Luftwarzenplättchen.

Im 1. Entwickelungsstadium hat die Larve 3 Häkchen am Kopfringe und der Körper derselben ist weit spärlicher mit Zapfen versehen, indem diese nur an den vorderen Rändern der Ringe vorhanden sind.

Im 3. Entwicklungs-Stadium ist der Körper der Larve noch reichlicher mit Zapfen bedeckt als im zweiten, wobei das von den Zapfen gebildete Muster keine so strenge Regelmässigkeit aufweist wie im 2. Entwicklungs-Stadium, und die Zapfen selbst nicht schwarz, sondern gelblich-braun sind; die hinteren Luftwarzenplättchen sind mit 3 Luftwarzenspalten versehen, während der Kopfring, ebenso wie im 2. Entwicklungs-Stadium 2 Häkchen hat. Vollständig entwickelte Larven sind 2 cm lang und 3,5 mm breit.

Um festzustellen, dass die von mir aus dem Auge des Patienten extrahirten Larven wirklich Larven der Wohlfahrt'schen Fliege sind, will ich ohne auf die feinen Unterschiede zwischen den Larven der am meisten verbreiteten Fliegen einzugehen, nur die wesentlichsten Merkmale anführen. welche diese von den Larven der Wohlfahrt'schen Fliege unterscheiden lassen.

Die Larven der bei uns am meisten verbreiteten, eierlegenden Stubenfliege (Musca domestica), welche zu derselben Ordnung der Cyrtoneura stabulans, der Calliphora vomitoria und der Calliphora erythrocephala gehören sind von conischer Form, weiss und mit Unebenheiten, sowie mit kaum wahrnehmbaren Zapfen bedeckt, welche ganz anders angeordnet sind.

Die Larven der verschiedensten Arten der Dung- und Kadaverfliegen, welche ebenso wie die Wohlfahrt'sche Fliege zum Geschlecht der Sarcophaga gehören, wie Sarcophaga canaria, S. coerulescens, S. striata, S. melanura, S. cruentata und S. haematodes, weisen keinen so stark ausgesprochen quergestreiften Charakter des Körpers, wie die Wohlfahrt'sche Fliege, auf und sind von dieser letzteren am hinteren Körperring zu unterscheiden, namentlich an den Afterhöckerchen und an den Schaufelchen,

welche die hintere Luftwarzenhöhle umgeben und ein für jede Art charakteristisches Muster bilden.

Schliesslich sind die bei uns sehr verbreiteten Fliegen aus der Gruppe der Anthomyzinae, wie Anthomyia canicularis, welche mit der gewöhnlichen Stubenfliege in den Häusern am häufigsten angetroffen wird, sowie Anthomyia scolaris, an den Körperrändern mit kleinen Borsten versehen, wobei ihr Körper von länglich ovaler Form, vorn bedeutend dünner und an den ersten beiden Ringen comprimirt ist.

Da in den Lehrbüchern der Augenkrankheiten,[1] sowie in den andren Lehrbüchern, von Erkrankungen, die durch Fliegenlarven erzeugt werden, wenig die Rede ist, und die grundlegenden Werke von Portschinski kaum Vielen zugänglich sein dürften, möchte ich an dieser Stelle einige Angaben über die Biologie der Wohlfahrt'schen Fliege, sowie über die durch dieselbe entstehenden Krankheiten machen, welche ich hauptsächlich den Werken Portschinski's entnehme.

Die verschiedenen Krankheits-Erscheinungen, welche beim Menschen durch Fliegenlarven erzeugt werden, werden schon seit längerer Zeit als Myiasis bezeichnet. (μυῖα, Fliege.)

Nach den Untersuchungen von Portschinski ist der einzige Repräsentant der Muscidae, die auf dem Körper des Menschen und der höheren Wirbelthiere als Schmarotzer leben, die Wohlfahrt'sche Fliege, welche Portschinski nach dem Namen des Arztes Wohlfahrt, der diese Fliege im Jahre 1770 entdeckt und genau beschrieben hatte, so genannt hat. Diese Fliege ist von Wohlfahrt unter folgenden Umständen entdeckt worden:

Es kam zu Wohlfahrt ein 67jähriger Greis, der seit über 8 Tagen bestehende, ausserordentlich heftige Kopfschmerzen klagte. Das rechte Auge, der rechte Kopftheil und der Rachen waren geschwollen. Eine ganze Reihe verschiedener Mittel wurde ohne Erfolg in Anwendung gebracht. In den folgenden Tagen floss aus den Nasenlöchern des Kranken unaufhörlich, am Tage sowohl wie Nachts, Blut, bis schliesslich am 4. Tage aus der Nase 18 grosse Larven abgegangen sind, worauf die Kopfschmerzen verschwanden und die Blutung stand. Die von Wohl-

[1] Von den mir zur Verfügung stehenden Lehrbüchern der Augenkrankheiten von Braun, Krjukow, Mandelstamm, Chodin, Berry, Fuchs, Panas, Schmidt-Rimpler, Schweigger, Stellwag v. Carion erwähnt nur dasjenige von Braun Insektenlarven, die im Conjunctivalsack als Fremdkörper vorkommen können. Im Handbuch der gesammten Augenheilkunde von Graefe-Saemisch wird im Kapitel über die thierischen Schmarotzer des Auges nur kurz über Augen-Erkrankungen, die durch Fliegen und Bremsen erzeugt werden, gesprochen, während von der Wohlfahrt'schen Fliege nichts erwähnt wird, und von den von mir im Nachstehenden citirten Fällen nur derjenige von Tettamanzi erwähnt ist.

FAHRT aufbewahrten Larven haben sich nach einigen Tagen verpuppt, und nach einigen Monaten sind aus den Puppen Fliegen herausgekommen.[1]

Fast 100 Jahre nach WOHLFAHRT, nämlich im Jahre 1862, ist diese Fliege nochmals vom österreichischen Naturforscher SCHINER unter dem Namen Sarcophila magnifica beschrieben worden.

Wie aus den Arbeiten von PORTSCHINSKI, sowie aus dem die Myiasis betreffenden Aufsätze von JOSEPH, MEGUIN, LABOULBÈN und FREUND zu ersehen ist, ist die geographische Verbreitung der WOHLFAHRT'schen Fliege sehr gross: und zwar ist sie in Russland sehr stark verbreitet, dann fast in allen Gegenden Deutschlands, ferner in Frankreich, wenn auch hier etwas seltener als in Russland und Deutschland, schliesslich in Oesterreich und Italien.

PORTSCHINSKI macht darauf aufmerksam, dass die WOHLFAHRT'sche Fliege in besonders grosser Anzahl in denjenigen Gegenden angetroffen wird, wo die Viehzucht stark entwickelt ist, da sie in einem gewissen Stadium ihres Lebens sich hauptsächlich in der Nähe des Hausviehes aufhält.

In Russland sind Erkrankungsfälle in Folge der Larven der WOHLFAHRT'schen Fliege in den Gouvernements Kiew, Ssamara, Nischnij-Nowgorod beobachtet worden. In den nordwestlichen Provinzen, sowie in den mittleren Gouvernements und in denjenigen des Königreichs Polen ist die WOHLFAHRT'sche Fliege sehr selten; in den südlichen Gouvernements von Poltawa und Ekaterinoslaw ist sie bedeutend häufiger, während sie in den Kaspischen und Ohrenburgischen Steppen, sowie im hinteren Kaukasus zu den gewöhnlichen Insekten gehört. Sehr stark verbreitet ist die WOHLFAHRT'sche Fliege im Gouvernement Mogilew, wo PORTSCHINSKI auch die Mehrzahl seiner Beobachtungen ausgeführt hat.

Wenn man in Betracht zieht, dass die WOHLFAHRT'sche Fliege niemals in die Häuser fliegt und ausschliesslich im Freien, auf den Feldern und in den Wäldern lebt, so versteht es sich von selbst, dass die Infection mit den Larven dieser Fliege nur vorkommt bei der Angewohnheit, draussen zu schlafen, namentlich am Tage in den heissesten Stunden, wenn die Fliege sich in besonders activem Zustande befindet. Hauptsächlich werden dabei kleine Kinder inficirt, welche zur Zeit der Feldarbeiten Stunden lang auf dem Felde verweilen und auch schlafen.

Die Gefahr, welche die WOHLFAHRT'sche Fliege bedingt, ist um so grösser, als letztere, wie die Beobachtungen von PORTSCHINSKI ergeben haben, keine Eier legt, sondern vollständig entwickelte Larven gebärt, die sofort nach allen Seiten hin kriechen und sich auf Kosten ihres Wirthes zu ernähren beginnen. Die Larven werden von der WOHLFAHRT'schen

[1] Dieser Fall ist von WOHLFAHRT in den „Nova acta phys. med. Acad. caes. Leop. Car. Bd. IV, 1770, S. 277 (citirt nach PORTSCHINSKI) veröffentlicht.



Fliege entweder auf bereits vorhandene Wunden, oder auch auf die unverletzte Oberfläche des menschlichen Körpers abgelegt, hauptsächlich in die ihr zugängliche Nasen-, Ohren-, Mundhöhle (Zahnfleisch) und selten auch in das Auge. Mittelst der am Kopfe befindlichen Häkchen, sowie der den Körper bedeckenden Zapfen legen sich die Larven leicht einen Weg an durch die Gewebe, wobei sie Jucken und manchmal auch ausserordentlich heftige Schmerzen an den betroffenen Partien hervorrufen. In die Augen gelangen die Larven entweder so, dass sie unmittelbar von den Fliegen in die Augenspalten von schlafenden Menschen abgelegt werden oder in die Orbita aus den benachbarten Theilen gelangen.

So sagt z. B. JOSEPH in seinem Aufsatze „Ueber Myiasis externa dermatosa“, dass die Larven aus dem mittleren Nasengang in die Highmor'sche Höhle, bezw. aus dem hinteren Nasengang durch die Choanen in die Schleimhaut des Schlundes gelangen, welche die untere Oberfläche des keilförmigen Knochens und den Basilartheil des Hinterhauptbeines bedeckt, dann auf den Basilartheil der Fossa temporalis und von hier durch die unteren Augenspalten in die Orbita gelangt (S. 119). JOSEPH giebt folgende Beschreibung der Erscheinungen von Myiasis. Die von den Larven betroffenen Theile sind stets mit Gewebsfetzen, mit klebriger, röthlich-grauer und schmutzig-gelblicher Flüssigkeit, welche das Product des Speichels der Larven ist, mit faulenden Weichtheilen und mit Excrementen der Larven bedeckt und haben ein schmutziges Aussehen. Da die Larven viele schmalen und breiten Lymphgefässe, sowie auch Venen zerfressen (letztere hauptsächlich), so versteht es sich von selbst, dass nach einigen Tagen nicht nur Entzündung und Lymphangoitis der umgebenden Theile beginnt, sondern dass auch allgemeine fieberhafte Erscheinungen eintreten müssen, und zwar dadurch, dass fauliges, bakterienreiches Sekret in die offenen Lymphgefässe und Venen hineinlangt und hier resorbirt wird. In schweren Fällen kann der Tod am 4. Tage nach der Infection eintreten. Noch bedrohlicher sind die häufigen Blutungen, die sich aus den durch die Larven verletzten Gefässen einstellen und noch früher zum Tode führen (S. 110).

PORTSCHINSKI spricht die Vermuthung aus, dass die aus der klassischen Geschichte bekannten Wurmkrankheiten, bei denen Menschen bei lebendigem Leibe das Opfer von Würmern geworden sind (Antiochus Epiphanes, Herodes u. A.), durch die Larven der WOHLFAHRT'schen Fliege bedingt waren, da keine andere Fliegenart bekannt ist, welche so wie die WOHLFAHRT'sche Fliege im Larvenstadium auf dem menschlichen Körper als Schmarotzer haust. (S. 46 und 47.)

Ohne auf die Erscheinungen der Myiasis der verschiedenen Körpertheile, die in der Monographie von J. A. PORTSCHINSKI, sowie auch in den Arbeiten andrer Autoren ausführlich geschildert sind, speciell eingehen zu wollen, möchte ich nur auf diejenigen nicht besonders zahlreichen Fälle eingehen, in denen von den Fliegen die Augen befallen waren. Die Augen-

affectionen könnte man, wie es mir scheint, als Ophtalmomyiasis bezeichnen, ebenso wie man die bezüglichen Affectionen der Hautdecken als Dermatomyiasis bezeichnet.

Ich gehe nun zur Beschreibung der mir bekannten Fälle von Ophthalmomyiasis über.

Salzmann hat im Jahre 1718 in Strassburg einen jungen Mann gesehen, der lebend von Larven aufgefressen wurde. Die Haut des Unglücklichen war an der ganzen Oberfläche von Tausenden von Larven von verschiedener Grösse zerfressen, desgleichen das linke Auge. Sauvage hat diese Krankheit unter dem Namen Malum verminosum beschrieben.[1]

Einen schrecklichen Fall von Myiasis hat L. Cloquet im Hospital St. Louis im Jahre 1823 oder 1824 beobachtet. Ein 50 Jahre alter Lumpensammler wurde auf dem Felde in der Nähe von Monfaucon aufgefunden, wo er wahrscheinlich im Zustande vollständiger Trunkenheit eingeschlafen war, und nach dem Hospital zu St. Louis gebracht. Auf dem behaarten Kopftheil des Mannes befanden sich abgerundete Geschwülste mit unregelmässigen Oeffnungen, aus denen inmitten eiternden fauligen Fleisches Würmer oder Larven von Musca canaria in ungeheurer Anzahl hervorkrochen. Aus den stark aufgetriebenen und einander genäherten Augenlidern krochen 15—20 ebensolche Würmer heraus. Die trübe Hornhaut, sowie auch die Sklera waren an beiden Augen von denselben Würmern durchlöchert, so dass beide Augen fast vollständig leer waren. Die Würmer krochen auch aus der Nase und den Ohren heraus, desgleichen waren auch andre Körpertheile befallen. Es kam bei dem Unglücklichen zur Nekrose des grössten Theiles der behaarten Kopfhaut, und er starb nach 3 bis 4 Wochen nach der Aufnahme in das Krankenhaus. — Die Section ergab Entzündung der Dura mater des Schädelgewölbes; zugleich wurde aber festgestellt, dass die Larven in die Schädelhöhle durch die Basis der Augenlöcher, wie dies von manchen angenommen wurde, nicht hineingelangt sind, da die Dura mater intact war und nirgends Perforationen darbot.

Cabriba hat im Siebold'schen Bericht über die Leistungen auf dem Gebiete der Helminthologie von 1848[2] über einen Patienten mitgetheilt, der, nachdem er einmal unter freiem Himmel geschlafen hatte, am folgenden Tage Augenschmerzen verspürte. An der Sklera sah man einen kleinen rothen Fleck. Nachdem man das obere Augenlid ein wenig gerieben hatte, zeigten sich auf der Hornhaut und auf der übrigen Oberfläche des Augapfels kleine weisse Würmchen, von denen 20 an der Zahl entfernt wurden. Sie waren haardünn, $^1/_2$ Linie lang und hatten kleine schwarze Köpfchen.

Ormond[3] hat 8 Fälle von Augen-Entzündung beobachtet, in denen unter den Augenlidern zahlreiche Fliegenlarven gefunden worden sind.

[1] Sauvage, Nos methodes, Bd. V, S. 419 (citirt nach Portschinski, S. 44).
[2] Citirt nach Grube.
[3] Citirt nach Grube.

Prof. GRUBE beschreibt einen von Dr. SCHNEE im Gouvernement Mogiliew beobachteten Fall. Es handelt sich um 2 Knaben im Alter von 4 bezw. 12 Jahren, die bei schönem Wetter unter freiem Himmel geschlafen und beim Erwachen im unteren Augenwinkel Schmerzen verspürt haben. Dieser Schmerz hatte sich unter heftigen entzündlichen Erscheinungen allmählich dermaassen gesteigert, dass am erkrankten Auge das Sehvermögen vollständig verloren ging. Dr. SCHNEE fand im unteren Augenwinkel eine Ansammlung von Larven, welche die Augenbindehaut, sowie das Bindegewebe zerstört hatten und in der Orbita so tief sassen, dass das hintere Ende der Larven (deren Länge betrug 9 Linien, d. h. etwa 1 Zoll) zwischen Orbita und Augapfel sass. Nachdem er sämmtliche Larven (es waren etwa 12—15 an der Zahl) entfernt hatte, stellte es sich heraus, dass die inneren Augenmuskeln vollständig freigelegt, gleichsam abpräparirt waren. Bei der Entfernung der Larven mittelst Pincette wurde die Mehrzahl derselben so verletzt, dass sie sich nicht mehr verpuppten; bei einigen ist die Verpuppung doch eingetreten.

CARRON DU VILLARD sagt, indem er in einer im Jahre 1855 erschienenen Arbeit die verschiedenen Augen-Erkrankungen beschreibt, welche durch das Eindringen von lebenden Wesen bezw. durch Berührung mit denselben, darunter durch Fliegen, bedingt werden, dass LEJEUNE Zeuge war, wie eine Frau in Joinville Würmer aus dem Auge einer Kranken herausgezogen hat; später hat er sich selbst von der Verbreitung dieser Würmer in Burgund überzeugt. Ueber ähnliche Thatsachen soll nach den Angaben CARRON DU VILLARD's der Middelburger Chirurg J. VERBRUGGE berichtet haben. Schliesslich sagt CARRON DU VILLARD, dass er seinerseits ähnliche Fälle bei blinden Bettlern und Negern beobachtet habe, die an chronischen eitrigen Erkrankungen der Augen gelitten haben.

TETTAMANZI hat im Jahre 1856 in den Annales d'oculistique berichtet, dass ein 20jähriges, auf der Insel Porto-Rico geborenes Mädchen, welches einige Wochen lang an Entzündung des rechten Auges gelitten hatte (diese Entzündung hatte am inneren Augenwinkel begonnen und war von übelriechendem, eitrigen Ausfluss und unerträglichem Jucken begleitet), nach erfolgloser Behandlung bei den Ortsärzten sich an CARRON DU VILLARD gewandt hatte, der bei dem Mädchen in einem Fistelgang die Larve einer Fleischfliege fand; dieselbe wurde mit der Pincette herausgezogen, worauf sämmtliche Krankheits-Erscheinungen verschwanden.

TETTAMANZI spricht die Vermuthung aus, dass die Infection in diesem Falle während des Schlafes stattgefunden hatte, und beschreibt die herausgezogene Larve folgendermaassen: Die Larve ist 8 englische Linien lang, ist mit 13 mit Haaren bedeckten Ringen und mit Nebenathmungsorganen am Schwanzende versehen, die 3 Spalten haben. Der Kopf ist mit 2 sehr grossen schwarzen Kieferhäkchen bewaffnet.

(Schluss folgt.)

Unser Büchertisch.

Neue Bücher.

*1. Die Functionsprüfung des Auges und ihre Verwerthung für die allgemeine Diagnostik. Für Aerzte und Studirende von Prof. Dr. O. Schwarz in Leipzig. Mit 81 Figuren im Text und einer Tafel. Berlin 1904. Verlag von S. Karger. (322 S.)

*2. Mittheilungen aus der Augenklinik in Jurjew (Dorpat). Heft 1. Ueber das Syphilom des Ciliarkörpers. Eine anatomisch-klinische Studie von Prof. Dr. Th. v. Ewetzky, Director der Universitäts-Augenklinik in Jurjew. Mit 4 Abbildungen. Berlin 1904. Verlag von S. Karger.

*3. Transactions of the American ophthalmological Society, 39. annual meeting, Washington D. C. 1903. Vol. X Part. 1. Hartford, published by the Society, 1903.

4. Lehmann's Medizin. Hand-Atlanten, Band VII. Atlas und Grundriss der Ophthalmoskopie und ophthalmoskopischen Diagnostik. Mit 149 farbigen und 7 schwarzen Abbildungen von Prof. Dr. O. Haab in Zürich. Vierte verbesserte Auflage. München, J. F. Lehmann's Verlag 1904.

Schon nach wenigen Jahren ist eine neue Auflage dieses beliebten Buches nothwendig geworden, das durch reichen Inhalt an wichtigen Augengrundbildern, kurzen, lehrreichen Text, handliches Format und wohlfeilen Preis bei den Studirenden so beliebt ist, aber auch dem strebsamen Arzt, der sich weiter fortbilden will, und auch dem Lehrer der Augenheilkunde als ergänzendes Unterrichtsmittel wohl empfohlen werden kann.

5. Bienvenu de Jérusalem. Le Manuscrit de Besançon. Thèse p. M. Laurans, Montpellier 1903. Dr. Pansier hat diese Veröffentlichung veranlasst. Von den 14 bekannten Manuscripten der Augenheilkunde des Benvenutus sind jetzt 13 schon gedruckt, eines ist verschollen.

6. Histoire de l'ophtalmologie par M. P. Pansier d'Avignon. Eine gedrängte Uebersicht dieses Gegenstands, für die französische Encyclopädie der Augenheilkunde bearbeitet.

*7. Für eben dieselbe hat M. Rochon-Duvigneaud in Paris eine treffliche Anatomie von Netzhaut, Sehnerv, optischen Centren bearbeitet.

*8. Bibliothek von Coler. Nr. 19. Das Trachom als Volks- und Heereskrankheit von Dr. J. Boldt, Oberstabsarzt und Regimentsarzt. Berlin 1903. A. Hirschwald. (240 S.)

*9. Klinische Studien über die Krankheiten der Retinalgefässe von Dr. (med.) Ole Bull, Augenarzt in Christiania. Mit 41 Sehfeldschemata und 30 Tafeln. Leipzig 1903. Veit u. Comp.

Referate, Uebersetzungen, Auszüge.

1) **Lehrbuch der speciellen pathologischen Anatomie**, von J. Orth. 10. Lieferung: Auge, bearbeitet von Prof. Greeff. 2. Hälfte, I. Theil. Berlin 1903.

Dieselben Vorzüge, die bei Besprechung der 1. Hälfte des Lehrbuchs gerühmt wurden, kommen auch der vorliegenden 2. Hälfte zu.

Besondere Beachtung wird bei der Besprechung der Chorioideal-Erkrankungen der Pigmentbetheiligung geschenkt. Drusen der Glaslamelle und

Veränderungen der Zellformen und der Lage der über ihr liegenden Pigmentschicht bilden die Grundlage der sog. Chorioiditis senilis und deren Sehstörungen durch mechanische Beeinträchtigung der Netzhautelemente.

Die Altersveränderungen des Pigmentepithels selbst sind theils hyperplastischer, theils regressiver Natur. Der Pigmentgehalt selbst schwankt zwischen normaler Menge und völligem Schwunde. — Ernährungsstörungen im Pigmentepithel werden gesetzt durch Circulationsstörungen im Gebiete der Ciliargefässe und derjenigen der Chorioidea. Die Pigment-Vertheilung wird unregelmässig, Pigment-Körnchen verlassen die Zelle und liegen frei umher, die gequollenen hydropischen Zellen selbst werden abgestossen und liegen zwischen Aderhaut und Netzhaut. Ist nun zu gleicher Zeit auch die Netzhaut geschädigt, insbesondere die Membr. limit. externa, so gelangen die Pigmentzellen in die tieferen Netzhautschichten und bieten das Bild der ersten Entwicklung einer Netzhaut-Pigmentierung (Krückmann).

Aus der Mitte einer circumscripten Narbe bei Chorioiditis disseminata wandert das Pigment aus und ballt sich am Rande zu Schollen zusammen. Von hier aus dringt es in die Retina ein und bewirkt feste Verklebung beider Häute.

Besondere Beachtung wird den Chorioideal-Abhebungen bei den Erkrankungen gewidmet, deren Ursache in entzündlicher Verklebung der Process. ciliar. und einer daraus resultierenden Stauung des von ihm producirten Kammerwassers zu suchen ist. Der Locus minor. resistent. ist dann der Suprachorioidealraum, in welchen auch der Erguss erfolgt.

Bei der Besprechung der Chorioidealsarkome interessirt die actuelle Frage nach dem Ursprung des Pigmentes. Verf. giebt der Ribbert'schen Auffassung Raum, der die verschiedenen Zellarten alle als Abkömmlinge der normalen Pigmentzellen der Chorioidea, der Chromatophoren ansieht und die unpigmentierten Sarkomzellen gewissermaassen als unausgebildete jugendliche Pigmentzellen bezeichnet. Der Ursprung der Sarkome kommt nach Schieck allen drei Gefässschichten der Chorioidea zu.

Carcinome kommen nur metastatisch in der Chorioidea vor, Angiome wurden bei allgemeinen angeborenen Teleangiectasien als einfaches cavernöses, aber auch als ossificirendes beobachtet.

Tuberculose der Chorioidea tritt in 2 Formen auf:

1. als Miliartuberculose. Sie befällt alle Bezirke der Chorioidea in Form der typischen Knötchen, die häufig um Venen herum gruppirt sind. Letztere Thatsache erklärt die Beobachtung, dass auch in der Tiefe der Chorioidea propria Miliartuberkeln gefunden wurden, und macht die Verschleppung auf dem Wege der Lymphbahnen wahrscheinlich.

2. Als chronische Tuberculose in Gestalt von diffuser Infiltration oder einer circumscripten, tumorartigen Excrescenz. v. Michel beschrieb vielgestaltige Formen einfacher chorioiditischer Herde auf tuberculöser Basis.

Das Kapitel über sympathische Ophthalmie, die Uveitis fibrinosa plastica, beschäftigt sich hauptsächlich mit der Pathogenese, auf die hier nicht näher eingegangen werden kann. Des Verf.'s eigene Versuche lehren, dass ein directes Ueberwandern bakterieller Stoffe durch den Sehnerv oder seine Scheiden von einem Auge zum andren nicht konstatirt werden konnte, — es sei denn durch die Blutbahn oder die Mitbetheiligung der Meningen. Verf. neigt der Schmidt-Rimpler'schen modificirten Ciliarnerven-Theorie zu.

Im Abschnitt über Myopie sind die Untersuchungen des Ciliarmuskels beachtenswerth, die ergaben, dass der ganze Ciliarkörper flacher ist, dass die

circulären Fasern in Folge der Unthätigkeit atrophisch geworden sind (Iwanoff), und dass schon beim Neugeborenen der Ciliarmuskel grossen Verschiedenheiten unterworfen ist (Lange). — Die Heine'schen Untersuchungen des Conus ergaben, dass die den Sehnerveneintritt umschliessenden Membranen verschieden dehnungsfähig sind und daher auch der Ausdehnung des myopischen Bulbus verschiedenen Widerstand entgegensetzen.

Die myopischen Veränderungen in der Nähe der Macula lutea liegen nach Heine im Pigmentepithel.

Die folgende Abhandlung über Glaucom erwähnt neben den allgemein bekannten Fragen mit Recht Priestley-Smith's Untersuchungen über Linsengrösse als ätiologisches Moment. Die Befunde von Birnbacher und Czermak in den Vortexvenen werden hervorgehoben, desgleichen war über die Sehnerven-Exkavation nichts wesentlich Neues zu sagen.

Den breitesten Raum weist Verf. den Erkrankungen der Netzhaut zu.

Aus der Allgemeinbetrachtung sei Folgendes hervorgehoben:

1. Die periphere cystoide Entartung der Retina, die Blessig'schen Lücken in den Körnerschichten, die sich mit ödematöser Flüssigkeit füllen.

2. Die bei Netzhautödem von Leber beobachtete Ablösung der Stäbchenschicht und der Körnervorfall bei Läsion der Membran. limit. ext., der die Stäbchen und Zapfen hoch hinaus abhebt.

3. Die neuen Beobachtungen über die sogenannten gangliösen Nervenfasern bei Netzhaut-Entzündungen, besonders bei Albuminurie. Verf. erklärt diese Neubildungen mit Litten als gequollene und degenerirte Leukocytenhaufen.

4. Die neueren Untersuchungen von Denig und Baeck über Commotio retinae, die als Ursache ein Transsudat zwischen Chorioidea und Retina fanden.

5. Die Bach'schen Befunde in den Ganglienzellen der abgelösten Netzhaut. Vacuolenbildung und Untergang der färbbaren Plasmaschollen.

6. Den Tröpfchen- und Plättchenzerfall der Stäbchen-Aussenglieder, den Verf. selbst beobachtet hat.

Bei Besprechung der speciellen Entzündungsformen sei besonders hingewiesen auf die Beurtheilung der weissen Flecke bei Albuminurie, die durch Fettkörnchen-Anhäufung entstehen sollen, sowie auf die Veränderungen der Netzhautgefässe: Endarteriitis (Poncet), Endarteriitis obliterans (Herzog Karl Theodor). Wichtig ist, dass nie Zellproliferation des Endothels, sondern nur Auflagerung einer feinfaserigen, structurirten Masse beobachtet wurde. Verf. neigt der v. Michel'schen Ansicht zu, dass die Retinitis albuminurica durch eine primäre Erkrankung des Gefässsystems der Arteria und Vena central. retin. hervorgerufen ist. Die Retinitis pigmentosa wird als Retinitis externa angesprochen, die Einlagerung des Pigmentes geschieht analog dem bereits erwähnten Process der Pigmentwanderung. Das primäre Uebel sind hyaline Gefässveränderungen in der Chorioidea.

Kurz erwähnt seien die leukämischen Pseudotumoren der Retina, die durch Diapedese, nicht durch Rhexis entstanden sind.

Wichtig sind die neueren Litten'schen Untersuchungen über die weissen Flecke bei Retinitis septica: Exsudate in der Nervenfaserschicht.

Ueber Netzhaut-Abhebung ist nicht viel Neues zu sagen. Wesentlich sind die Untersuchungen von Iwanoff über die primären faserigen Ver-

änderungen und die spontane Abhebung des Glaskörpers in ihrer Beziehung zur Netzhaut-Ablösung. Die alten vier Theorien bestehen noch jetzt zu Recht.

Eingehend wird das Glioma retinae besprochen. Als ätiologisches Moment wird Keimverlagerung in der Retina angeführt (Ginsberg). Sicher steht die Zusammensetzung aus Gliomzellen (nach Golgi-Cajal gefärbt), die verschiedenartig angeordnet sind (Wintersteiner'sche Rosetten, Epithelioma retinae) und vielleicht der Ausgangsort aus einer der Körnerschichten (Hirschberg u. A.).

Der letzte Abschnitt gilt den Erkrankungen des Sehnerven. Kurz seien die angeborenen Anomalien und Missbildungen des Sehnerven (Colobom, Conus nach unten, Aplasie) erwähnt. Die Erkrankungen der Scheiden sind, wie bekannt, analog denen der Hirnhäute. Entzündungen der Substanz befallen entweder das Stützgewebe (Neuritis interstitialis, entzündliche Atrophie), als Unterabtheilung die reizlose Sklerose des Scheidenmarks, oder die Sehnervensubstanz selbst (diffuse Neuritis).

Stets wird schwindende Nervensubstanz durch wuchernde Neuroglia und diese wieder durch Bindegewebe ersetzt. — Ueber das Wesen der Stauungspapille schwanken die Ansichten noch zwischen der Manz-Schmidt-Rimpler'schen mechanischen Transport- und der Leber'schen Entzündungstheorie. Verf. referirt die Elschnig'schen Untersuchungen, auf die auch hier hingewiesen sei.

Die axiale Neuritis wird durch ein gutes Schema des Verlaufes des papillo-maculären Bündels erläutert; die Erkrankung dehnt sich stets strangförmig peripher und central fort und beruht auf einer primären Neuritis des Septenmarkes mit Kernvermehrung und Oedem.

Ueber die strangförmige Degeneration des Sehnerven bei Tabes und die fleckförmige bei multipler Sklerose sei nur kurz berichtet. Eine gute Tafel zeigt je ein Musterpräparat.

Bei der multiplen Sklerose liegt die Ursache wohl in Gefässveränderungen (Uhthoff, Pierre Marie).

Die Lehre von den Tumoren und Gefässveränderungen des Sehnerven hat keine wesentliche Bereicherung erfahren. Rosenstein.

---

2) **Die Circulations- und Ernährungs-Verhältnisse des Auges,** von Prof. Th. Leber in Heidelberg. (Graefe-Saemisch, Handbuch der gesammten Augenheilkunde, 2. Aufl., Theil I, Band II, Cap. XI.)

In gewohnter streng sachlicher Art bringt Leber eine Darstellung, die bei aller Objectivität, mit der er andren Anschauungen gerecht wird, seine Anschauung über strittige Fragen betont. Es zeigt sich, dass gerade in dem bearbeiteten Gebiete die letzten Jahrzehnte wohl viel Neues gebracht haben, doch noch viele Unklarheiten bestehen liessen.

Am wenigsten gilt dies natürlich von dem anatomischen ersten Theile, der auf Entwicklungsgeschichte und vergleichende Anatomie sehr instructiv herübergreift. Hier sei die Frage der Saftkanälchen der Hornhaut erwähnt. Trotz aller Injectionsergebnisse bleibt Leber nach histologischen und physiologischen Versuchen der Ueberzeugung, dass für die Annahme freier, mit Flüssigkeit erfüllter Lücken zwischen den fixen Hornhautkörperchen und der Grundsubstanz, die eine Saftströmung vermitteln könnten, falsch ist.

Im physiologischen Theil sei die Abhandlung der Pulsations-Erscheinungen an den Netzhautgefässen als praktisch wichtig und sehr klar erörtert

hervorgehoben. Im Wesentlichen ungeklärt ist trotz der Neurontheorie die Frage der secundären Degeneration des Sehnerven. Lebhaft umstritten ist in letzter Zeit die Frage der Absonderung des Kammerwassers. Hamburger verfocht, auf schöne Versuche gestützt, die Anschauung, dass die Iris an der Absonderung betheiligt sei. Leber vertritt in eingehenden Ausführungen entschieden die Ansicht, dass ausschliesslich der Ciliarkörper die Flüssigkeit liefere, die sehr langsam und wie es scheint, in kurzen Absätzen durch die Pupille in die Vorderkammer trete.

Der Abfluss der Augenflüssigkeiten ist anschliessend behandelt, darauf sehr eingehend der intraoculare Druck. Drucksteigerung entsteht durch gestörte Flüssigkeitsabfuhr; ob auch vermehrte Absonderung bleibende Drucksteigerung verursachen kann, muss dahingestellt bleiben.

Gelegentlich der Besprechung der Ernährungsverhältnisse der Hornhaut erwähnt Leber die Trübung der Hornhaut bei vermehrter Spannung. Er schliesst dabei den Eintritt von Flüssigkeit in das Gewebe aus, nimmt vielmehr eine Zunahme der normalen Doppelbrechung der Hornhautfibrillen durch die vermehrte Spannung an.

Zur neuroparalytischen Hornhaut-Affection begründet Leber seine Stellung, nach der die Hornhaut bei Wegfall der Trigeminuswirkung vertrocknet. Bei dieser Vertrocknungskeratitis ist die Betheiligung von Mikroorganismen nicht nothwendig, dagegen findet sie sich bei den groben Verletzungen der Hornhaut, die wegen der mangelnden Empfindlichkeit nicht abgewehrt werden.

Die Ernährungsverhältnisse der Krystall-Linse werden mit Rücksicht auf Entstehung der Cataracta eingehend behandelt. Natürlich ist die Entstehung des Alterstars nicht geklärt. Bezüglich der diabetischen Cataract deutet Leber an, dass es sich nicht um Wasserentziehung, vielmehr um eine Autointoxication wie bei den Protoplasmagiften (Naphthalin) handelt.

In dem Abschnitte, der den Circulations- und Ernährungsverhältnissen der Bindehaut gewidmet ist, wird die Frage der subconjunctivalen Injectionen gestreift und bestätigt, dass diffusionsfähige Substanzen dabei leichter in das Augeninnere eindringen, als von der Oberfläche aus, weil dabei das Hinderniss des Epithels vermieden wird.

Den Schluss machen die Erörterungen über die Circulationsverhältnisse der Orbita. Spiro.

Journal-Uebersicht.

I. Zeitschrift für Augenheilkunde. 1903. IX. Heft 5.

1) **Die Ausreissung des Sehnerven (Evulsio nervi optici)**, von Doc. Dr. Salzmann in Wien.

Unter Ausreissung des Sehnerven versteht Verf. die gewaltsame Dislocation des Sehnerven aus seinem skleralen Durchtrittskanal nach hinten, ohne dass die Augenhäute in der nächsten Umgebung dieses Kanals eine Continuitätstrennung erfahren haben. Das ophthalmoskopische Bild ist durch den völligen Mangel der Papille und ihrer Gefässe ausgezeichnet, an deren Stelle eine tiefe Excavation sich findet. Der Mechanismus der Verletzung ist indirect. Entweder drang in den beobachtenden Fällen ein stumpfer Körper von vorn her in die Orbita (4 Fälle), oder ein Revolverschuss von der Schläfe her (4 Fälle) liess die Kugel wie einen Keil auf die Gewebe wirken.

2) **Ueber einen Fall von Embolie der Arteria centralis retinae ohne Betheiligung des macularen Astes,** von Dr. zur Nedden, Privat-Docent in Bonn.

In Verf.'s Falle blieb ein sehr kleines Dreieck, an die Papille anschliessend, erhalten, in dem die Sehschärfe $^2/_7$ betrug. Die Existenz einer cilioretinalen Arterie war auszuschliessen.

---

3) **Ueber skorbutische Augenleiden,** von Dr. G. Weill in Strassburg i. E.

Gelegentlich einer Epidemie untersuchte Verf. 61 Skorbutkranke. Nur 5 zeigten Augenveränderungen, 3 Neuritis, 2 Retinitis ad maculam. Aeussere Blutungen der Augenhäute wurden nicht beobachtet.

---

4) **Beiträge zur Pathologie des Endothels der Cornea,** von Dr. A. Gräflin in Basel.

Aus Fluorescin-Versuchen schliesst Verf., dass bei der Keratitis parenchymatosa stets das Endothel betheiligt ist, ebenso bei den parenchymatösen Trübungen der Cornea bei Secundärglaucom, Iritis, Iridocyclitis. Die Therapie hat deshalb auch die Regeneration des Endothelhäutchens zu berücksichtigen, wofür die Solutio Fowleri empfohlen wird.

Verf. hält die Fluorescinmethode beim menschlichen Auge für ein sicheres Mittel zur Erkennung von Endothel-Veränderungen, während beim Kaninchenauge häufig Störungen des Cornea-Epithels vorkämen.

---

5) **Ueber einen neuen Augenspiegel für Studenten und Aerzte,** von Dr. E. Knopf in Berlin.

Der Apparat besteht aus 2 Brillengestellen, von denen das eine die Convexlinse, das andre den Spiegel verschieblich trägt. Auch kann eine Blicktafel zur Regelung der Blickrichtung des Patienten angebracht werden.

Heft 6.

1) **Ueber Cinchonin-Intoxication,** von Dr. G. Schoute in Amsterdam.

Während das Chinin ein Netzhautgift ist, bewirkt das Cinchonin anscheinend nur Accommodationsparese; kann deshalb bei Patienten, die wegen einer überstandenen Chinin-Amaurose Chinin nicht nehmen dürfen, verabreicht werden.

---

2) **Ueber den Heilungsvorgang bei Verletzungen der hinteren Linsenkapsel,** von Dr. Boese. (Universitäts-Augenklinik Marburg.)

Beim Kaninchen ist die Heilung von Verletzungen der hinteren Linsenkapsel stets möglich. Bei Verletzungen von vorn her kommt die Heilung ohne, bei solchen von hinten her mit Betheiligung eines von der Bulbusnarbe kommenden Bindegewebsstranges zu Stande.

Die Heilung isolirter Verletzungen der hinteren Kapsel erfolgt durch Wucherung neuer Fasern vom Aequator aus.

---

3) **Zur Kenntniss der Chromatopien,** von Dr. R. Hilbert in Sensburg.

Verf. bespricht farbige Lichtempfindungen, die bei atypischem und auch typischem Flimmerskotom beobachtet werden können.

---

4) **Eine seltene Beobachtung bei markhaltigen Nervenfasern der Netzhaut,** von Dr. H. Ulbrich. (Univ.-Augenklinik Würzburg.)

In Verf.'s Falle traten die markhaltigen Fasern als alleinstehende Flecke auf, die durch normale Partien von der Papille getrennt waren.

Band IX. Ergänzungsheft.

Arbeiten aus der Grazer Augenklinik.

1) **Zur Lehre von den traumatischen Augenmuskel-Lähmungen aus orbitaler Ursache,** von Prof. Dimmer.

Im ersten Falle zeigte sich eine Lähmung des linken Levator, ferner eine Functionsbehinderung des unteren geraden Augenmuskels im Anschluss an eine Verletzung des Auges durch eine Eisenstange. Die Lähmungen lassen sich nur durch directe Verletzungen der Muskeln erklären, wofür auch anatomische Anhaltspunkte sich fanden.

Im zweiten Falle wurde eine Abtrennung der Sehne des Rectus internus von ihrem Bulbusansatze durch einen eisernen Haken bewirkt. Es bestand ferner Ptosis und Functionsbehinderung des M. rectus sup. Die Ptosis ist in beiden Fällen mit Zerrung und Zerreissung des Muskels zu erklären. Die Störung des M. rectus sup. im zweiten Falle ist durch den Zusammenhang feiner Sehnenfasern mit denen des Levator verständlich. Der Sitz der Ruptur ist an die Stelle des gemeinsamen Ursprunges an der Spitze der Orbita zu denken.

---

2) **Ueber das Auge der Anen- und Hemi-cephalen,** von Privat-Docent Dr. Sachsalber.

Die abnormen Befunde, die Verf. in 3 hierher gehörenden Fällen erhob, waren zusammengefasst: das Fehlen reifer Ganglienzellen und die Anwesenheit von Neuroblasten in der Ganglienzellenschicht, sowie der Mangel der Nervenfaserschicht in der sonst normalen Netzhaut. Die Wucherung von Epithelzellen an der Oberfläche der Hornhaut und Iris, die Anwesenheit von epitheloiden Zellen in der Vorderkammer, Corpus ciliare, Chorioidea, im Stroma, Subarachnoideal- und Subduralraum des Sehnerven. Die beträchtliche Vermehrung der Blut- und Lymphgefässe des Bulbus und im Sehnerven. Die zahlreichen alten und frischen Hämorrhagien in allen Theilen des Auges.

---

3) **Ueber den Regenerationsvorgang von Hornhaut-Substanzverlusten bei allgemeiner Ernährungsstörung (Atrophia infantum),** von Priv.-Doc. Dr. Sachsalber.

Bei einem Blennorrhoe-Patienten war Entropium aller 4 Lider dadurch zu Stande gekommen, dass die Wärter Desmares'sche Elevateure im entropionirten Lidzustande anlegten und so Ausspülungen machten. Die Cilien verursachten dabei Geschwüre. Nach Ablauf dieser Processe entstand in Folge von Marasmus des Kindes ein Geschwürs-Process, der bis zum Exitus andauerte. Es handelte sich hierbei um einfache Ernährungsstörungen statt der typischen Keratomalacie. Gleichzeitig war die Art des Wiederersatzes des Cornealgewebes verändert, indem sich innerhalb der Narben mächtige Zelllager von fixen Hornhautkörperchen frei eingelagert vorfanden.

---

4) **Ein Fall von Stauungspapille nach erfolgreicher Operation eines Gehirnabscesses,** von Priv.-Doc. Dr. Sachsalber.

Das Bild der Neuritis optica vor der Operation steigerte sich nach derselben zur typischen Stauungspapille. Verf. neigt bei der Erklärung zur

Leber-Deutschmann'schen Theorie, indem er annimmt, dass die angehäuften phlogistischen Substanzen trotz der Entfernung der Ursache noch für längere Zeit (6 Tage) entzündungserregend wirkten.

---

5) **Binoculares Doppeltsehen in den Grenzstellungen des gemeinsamen Blickfeldes,** von Dr. Blascheck, I. Assistent.

Die latenten Gleichgewichtsstörungen werden an den Grenzen des gemeinschaftlichen Blickfeldes manifest und führen zu Doppelbildern, die bald gekreuzt, bald gleichnamig sind. Wird die Aufmerksamkeit darauf gerichtet, so verschwinden diese „physiologischen" Doppelbilder bezw. das Undeutlichsehen, da der Gegenstand damit in das centrale Blickfeld gebracht wird.

---

6) **Vier Fälle bemerkenswerther Anordnung von markhaltigen Nervenfasern,** von Dr. A. Blascheck, I. Assistent.

---

7) **Sympathische Ophthalmie mit hyperplastischer Entzündung des sympathisirten Bulbus und centraler Taubheit,** von Dr. A. Blascheck, I. Assistent.

Nach Dimmer's Ansicht ist die Mitbetheiligung des Acusticus möglicher Weise so zu deuten, dass die Entzündung entlang dem Optici und Tractus sich bis in das Corpus geniculatum ext. fortsetzte und dort auf das Corpus geniculatum int. übergriff.

---

8) **Ueber Cysten und cystenartige Bildungen der Conjunctiva,** von Dr. Possek.

Von den beiden Fällen von Cysten der Augapfelbindehaut nimmt Verf. im ersten die Entstehung durch Faltung der Conjunctiva und Verwachsen der aneinander gelegten Ränder an. Im zweiten begünstigte eine Tabaksbeutelnaht nach Staphylom-Abtragung solche Faltung und Verschluss. Im dritten vom Verf. gebrachten Falle erklärt er die Entstehung der Oberlidcyste mit Entwicklung aus Krause'schen Drüsen.

---

9) **Vier Fälle von Mucocele der Siebbeinzellen nebst Beobachtung über deren eventuellen Einfluss auf die Augenbewegungen,** von Dr. A. v. Wittemberski.

---

10) **Ein Fall von hyaliner Degeneration der Lider und der Conjunctiva mit ausgebreiteter Verkalkung und Verknöcherung,** von Prof. A. Dimmer.

Band X. Heft 1.

1) **Eine einfache Vorrichtung zur Refractionsbestimmung im umgekehrten Bilde,** von Dr. R. Lohnstein in Berlin.

Das Verfahren, das Verf. mit dem Namen „kinesiskopische Refractionsbestimmung" bezeichnet, beruht auf folgender Erwägung. Wenn wir das umgekehrte Bild mit Hilfe einer Convexlinse entwerfen, in deren vorderer Brennebene in fester Verbindung mit ihr eine Marke angebracht ist, so bewegen sich bei Bewegungen der Convexlinse Bild und Marke um dieselbe Strecke, falls Emmetropie besteht, für Myopie bleibt das Bild hinter der Marke zurück, für Hypermetropie eilt das Bild der Marke voran.

---

2) **Ueber kollagenes und protoplasmatisches Gewebe der menschlichen Iris,** von Dr. Ad. Gutmann, Vol. der Univ.-Augenklin. Berlin.

3) **Pathologisch-anatomischer und klinischer Beitrag zur Frage der Orbitalphlegmone,** von Dr. Weiss, Assist. der Univ.-Augenklin. Giessen.

Ausführliche Mittheilung eines in Kürze bereits von Vossius veröffentlichten Falles mit Anschluss eines neuen Falles.

4) **Ueber Jequiritol,** von Dr. Krauss, I. Assistent der Universitäts-Augenklinik Marburg.

Verf. hat mit dem Präparate Römer's 46 Fälle (58 Augen) behandelt. Es wurde nur bei Hornhautleiden angewendet. Bei eitrigen Processen verwirft es Verf.; nicht unbedingt bei Infiltraten. Trübungen und Pannus trachomatosus wurden am günstigsten beeinflusst und zwar um so mehr, je jünger das Leiden war. In zwei Fällen traten Hornhautgeschwüre hinzu. Die unangenehmste Folge des Jequiritols scheint die Möglichkeit, Thränensack-Eiterungen dadurch hervorzurufen, zu sein. (8 Fälle = 14 %.)

Zur Aufhellung bieten mitteldichte Maculae die beste Aussicht, es wurden dabei Erfolge erreicht, wie sie mit andren Mitteln nicht hätten erzielt werden können.

5) **Bindehaut-Entzündung in Folge von Ansteckung durch Sekret des „infectiösen Scheidenkatarrhs" bei einer Kuh,** von Med.-Rath Dr. Baas in Worms.

Heilung durch Protargol in 6 Tagen.

Heft 2.

1) **Ein seltenes Symptom der Augen-Syphilis bei Neugeborenen,** von Dr. Ad. Hala in Prag.

Es handelte sich in Verf.'s Falle um Iritis plastico-fibrinosa acuta cum keratitide parenchymatosa oculi utr. bei einem Neugeborenen auf Grund congenitaler Lues.

2) **Herstellungsweise der Jodoformstäbchen und -plättchen für die intraoculäre Desinfection,** von Privat-Docent Dr. Sidler-Huguenin in Zürich.

Aus Versuchen folgert Verf., dass seine Jodoform-Gelatinestäbchen ebenso rasch wie reines Jodoformpulver in der Vorderkammer resorbirt werden, ebenso gut vom Auge vertragen werden, und dass damit die schonendste Desinfection im vorderen, wie im hinteren Bulbus-Abschnitte vorgenommen werden kann. Die ausführlichen Angaben über die Herstellung müssen im Original nachgelesen werden.

3) **Bericht über ein Papillom der Conjunctiva sclerae und ein Lymphom der Plica semilunaris,** von Dr. H. Koerber, Assistent der Universitäts-Augenklinik Marburg.

4) **Ueber die Beziehungen zwischen Iriscolobom und Korektopie,** von Dr. H. Koerber in Marburg.

In Verf.'s Falle fand sich rechts ein typisches Iriscolobom mit Aderhautnetzhaut-Colobom, links waren die Verhältnisse ähnlich, dabei die Pupille

beträchtlich verlagert. Verf. nimmt dies Verhalten dafür in Anspruch, dass Korektopie und Iriscolobom nur graduell verschieden seien. Beide sind als Hemmungsbildungen, bedingt durch Bindegewebsstränge, zu erklären.

Spiro.

II. The ophthalmic record. 1903. Mai.

1) **Reiseberichte,** von A. B. Hale, Chicago.

---

2) **Lähmung der Mm. recti externi nach Schädeltrauma,** von Edw. Clauder, Cleveland.

Mittheilung dreier Fälle.

---

3) **Ein einfaches Prüf-Object zum Nachweis des stereoskopischen Sehens,** von Verhoef, Boston. (Abbildung.)

---

4) **Wann ist die Enucleation des Augapfels nothwendig?** von Erwin, Mansfield.

Juni.

1) **Bericht über einige ophthalmologische Fälle,** von A. W. Stirling in Atlanta.

Kurze Notizen über 6 Fälle, die Verf. an verschiedenen Orten gesehen hat.

---

2) **Die ophthalmoskopische Untersuchung der Macula,** von Jackson in Denver.

Genaue Angaben der Technik, die es ermöglicht, mit den gebräuchlichen Augenspiegeln die Macula zu untersuchen, ohne künstlich die Pupille zu erweitern.

---

3) **Frühjahrskatarrh,** von Malone in Washington.

Nach einer ausführlichen, nichts Neues bietenden Schilderung des klinischen Bildes geht Verf. auf die pathologische Anatomie ein und weist besonders auf die Momente hin, die gegenüber dem Trachom von differentialdiagnostischer Bedeutung sind. Es sind das die Art, Anordnung und Ausdehnung der Leucocyten-Infiltration und des Bindegewebes.

---

4) **Ueber den Gebrauch von Jequiritol und Jequiritolserum** (Merck), von A. Wood in Chicago.

Kurzer Auszug aus der Arbeit Roemer's, A. v. Graefe's Archiv f. Ophth. Bd. LII, Heft 1.

---

5) **Die Wirksamkeit von Silbersalzen auf Schleimhäute, mit besonderer Berücksichtigung einiger neuer Präparate,** von Holbs in Atlanta.

---

6) **Vergeblicher Versuch, einen Stahlsplitter mit dem Haab'schen Magneten aus dem Auge zu entfernen,** von W. H. Wilder, Chicago.

Einem 42jährigen Arbeiter flog beim Hämmern mit Eisen auf Eisen ein feiner Splitter gegen das linke obere Lid, durchschlug dieses und drang in's Augeninnere ein. Bei der 2 Tage nach der Verletzung vorgenommenen

Untersuchung erhob Verf. folgenden Befund: 3 mm lange Wunde am oberen Limbus mit Einheilung der Iris; Trübung der Linse und des Glaskörpers. In diesem konnte kein Fremdkörper entdeckt werden; von einem kleinen schwarzen Fleck hinter der Eingangsöffnung blieb es zweifelhaft, ob er als Fremdkörper oder Irispigment anzusprechen sei. Die Röntgen-Aufnahme zeigte einen kleinen deutlichen Schatten im unteren Theil des Glaskörpers. (Ueber eine sideroskopische Untersuchung wird nichts erwähnt. Ref.) An demselben Tage Anlegung des Haab'schen Magneten; die Sitzung dauerte länger als $^1/_2$ Stunde, blieb erfolglos; der Patient äusserte auch gar keine Schmerzen. Am nächsten Tage, als das Sehvermögen von $^{20}/_{120}$ auf Lichtschein gesunken und Hypopyon aufgetreten war, abermalige Anlegung des Riesenmagneten nach den Vorschriften Haab's. Diesmal heftige Schmerzäusserungen, aber der Splitter kam nicht heraus. Nach 2 Tagen „war es klar, dass das Auge verloren war" und es wurde enucleïrt. Im hinteren Theil des Glaskörpers fand sich der Stahlsplitter in einer Exsudatmasse eingebettet. (Der Schnitt konnte versucht werden. H.)

7) **Schnittwunde der Cornea durch ein zerbrochenes Brillenglas,** von S. Mitchell in Hornellsville.

Im Heilungsverlaufe kam es, in Folge ausgedehnter Irisverwachsung mit der Hornhautwunde, zu Drucksteigerung, sodass eine Iridectomie nöthig wurde.

III. Journal of Eye, Ear and Throat Diseases. 1903. Mai—Juni.

Dermoid-Cyste der Conjunctiva, von F. Chisolm und R. Johnston.

Bei einer 20jährigen Frau bestand seit der Geburt am rechten Auge, aussen am Limbus ein ovaler 6 mm : 4 mm grosser, etwa 1 mm über die Cornea herüberreichender Tumor, der in Cocaïn-Anästhesie entfernt wurde. Die mikroskopische Untersuchung bestätigte die Diagnose Dermoid-Cyste(?) der Conjunctiva.

IV. The American Journal of Ophthalmology. 1903. Mai.

1) **Ueber die Principien der Refraction im menschlichen Auge, begründet auf die Gesetze der conjugirten Brennpunkte,** von Swan M. Burnett.

2) **Bericht über 7 Extractionen mit Haab's Elektromagnet,** von N. J. Weill in Pittsburgh.

In 13 Fällen von Eisensplitter-Verletzungen fand sich der Splitter 1 Mal in der vorderen Kammer, 2 Mal in der Linse, 10 Mal im Glaskörper. Die Resultate waren: 1 Mal Enucleation, 3 Mal Schrumpfung des Bulbus, 5 Mal Cat. traumatica, von denen 3 operabel sind, 4 Mal normales oder annähernd normales Sehvermögen.[1]

Es folgen die (wenig brauchbaren) Krankengeschichten von 7 Fällen, in denen der Eisensplitter mit dem Riesenmagneten extrahirt wurde.

Juni.

1) **Ueber die Principien der Refraction im menschlichen Auge, begründet auf die Gesetze der conjugirten Brennpunkte,** v. Burnett.

[1] Vgl. Centralbl. f. Augenheilk. 1902, S. 418, Anm. 1.

2) **Klinische Erfahrungen bei der Behandlung von Muskelgleichgewichts-Störungen** (vgl. Phorias and Tropias), von Elliot Colburn.

3) **Drei wichtige Punkte bei der Operation des Narbenektropiums,** von Hotz in Chicago.

Zur Erzielung guter Erfolge sind 3 wesentliche Punkte:
1. die sorgfältige Theilung und Fixation der Hautlappen,
2. die Auswahl des passendsten Materials zur Bedeckung der Lider,
3. die Verkürzung des überdehnten Lidrandes.

ad 1. Da bei der Schrumpfung des überpflanzten Hautlappens der Lidrand als die am wenigsten fixirte Stelle am meisten einer Veränderung der ursprünglichen Lage ausgesetzt ist, und so das Operationsresultat illusorisch wird, empfiehlt es sich, 2 Lappen für die Deckung der Wunde zu nehmen. Ein kleiner, der sogen. „Lidlappen" soll nur das Lid bilden. ein grosser die übrige Wundfläche decken. So ist leicht zu erreichen, dass die Contraction dieses auf den Lidlappen ohne Einfluss bleibt.

ad 2. Die häufig geübte Benutzung der Stirn-, Wangen- oder Armhaut verurtheilt Verf., weil diese Hautpartien zur Lidbildung zu dick und schwer seien. Viel mehr geeignet sei die in der Umgebung des Ectropium meist vorhandene narbig veränderte Haut oder Thiersch'sche Läppchen.

Es folgt eine genaue Beschreibung der Technik für das obere und untere Lid. Mehrere Abbildungen.

V. Annals of Ophthalmology. 1903. Januar.

1) **Bericht über zwei Fälle von angeborener Entwicklungs-Anomalie der Augen, die zugleich die Uebertragung von Mutter auf die Tochter illustrieren,** von Campbell Posey.

Vgl. Bericht über die Sitzung der Ophthalmological section of the college of physicians, Philadelphia; 18. Nov. 1902 (dieses Centralblatt 1903 S. 246.)

2) **Die Erhaltung des binocularen Einfachsehens,** von Eugene Richards Lewis, Dubuque.

In den Vereinigten Staaten giebt es, abgesehen von den Einäugigen, zwischen $1^1/_2$ und 2 Millionen Personen, bei denen das binoculare Einfachsehen fehlt. In einer grossen Zahl solcher Fälle hätte der binoculare Sehact durch frühzeitig getroffene geeignete Maassnahmen erhalten werden können. Ausführliche Besprechung der verschiedenen ursächlichen Momente, die das binoculare Einfachsehen nicht zu Stande kommen lassen.

3) **Die Anwendung des Paraffins zur Bildung eines Stumpfes nach der Enucleation,** von Suker (Chicago).

Verf. hält es für besser, statt direct nach der Enucleation, erst nach etwa 8 Tagen die Paraffin-Injection vorzunehmen und so lange die Wundhöhle zu tamponiren. Sehr gute Erfolge sah Verf. auch in alten Fällen, wo der Bindehautsack bezw. der Stumpf tief eingesunken war.

4) **Eine Prüfung von 4608 Eisenbahn-Angestellten bezüglich ihrer Sehschärfe, ihres Hörvermögens und Farbensinnes,** von Murray (Scranton).

Verf. hält eine in bestimmten Zeiträumen zu wiederholende regelmässige

Ueberwachung der Angestellten für wünschenswerth, besonders mit Rücksicht auf die erworbenen Störungen des Farbenerkennungs-Vermögens (Alkohol, Tabak u. s. w.). Allen Beförderungen in eine höhere Stellung müsse eine neue Untersuchung vorausgehen.

Soweit wie möglich sollten alle Angestellten täglich 8 Stunden schlafen können.

Unter den Untersuchten waren 3 % farbenblind, 2,58 % hatten herabgesetzten Farbensinn, 9,4 % bedurften corrigirender Gläser. Auf 5 Tabellen werden die Untersuchungsergebnisse näher erläutert. Loeser.

VI. The Therapeutic Gazette. 1903. April.

Die Jaesche-Arlt'sche Operation bei organischem Entropion oder Trichiasis, von A. S. M. Anderson, Sapulpa.

Mai.

Ueber die Behandlung der Conjunctivitis, Hornhaut-Trübungen und syphilitischen Iritis, von Edward Jackson in Denver.

Vorstellung entsprechender Fälle, die kein besonderes Interesse bieten.

Juni.

Demonstration ophthalmologischer Fälle in dem Hospital der Universität Pennsylvania, von G. E. de Schweinitz.

1. Metallischer Fremdkörper im Glaskörper: Infection der Eingangswunde; Extraction des Fremdkörpers mit dem Magneten; Einführung von Jodoformblättchen in die vordere Kammer. Ausgang in vollkommene Heilung mit „leicht quadratischem Bulbus". (Ueber das Sehvermögen ist nichts bemerkt. Ref.)

2. Risswunde der Cornea, Iris und Linse; Austritt von Glaskörper; Hornhautnaht.

3. Acutes Delirium nach Star-Extraction.

4. Leucom der Hornhaut; Anwendung von Thiosinamin mit negativem Erfolg; optische Iridectomie und Tätowirung des Randes der Trübung.

VII. Bulletin of the Johns Hopkins Hospital. Vol. XIV. Nr. 144—145.

Die Rolle der Toxine bei Augen-Entzündungen, von Rob. L. Randolph.

Verf. hat an einer grossen Zahl von Kaninchen folgende Experimente angestellt: 1) Einträufelungen der Bakterien-Toxine in den Conjunctivalsack. 2) Injectionen unter die Conjunctiva. 3) Injectionen in die vordere Kammer. Schliesslich hat er die Bakteriologie der normalen Kaninchen-Conjunctiva studirt.

ad 1) Es traten — abgesehen von einem Falle — in allen übrigen 39 Fällen keinerlei Reiz-Erscheinungen von Seiten der Conjunctiva auf.

ad 2) In allen 39 Fällen starke Conjunctivitis mit Schwellung des Oberlids und Oedem der Conjunctiva.

ad 3) Es trat pericorneale Injection auf, Trübung des Kammerwassers und Iritis; alle Symptome verschwanden nach etwa 7 Tagen.

ad 4) Die normale Kaninchen-Conjunctiva ist niemals bakterienfrei; Aufzählung der vorkommenden Arten.

Danach hat sich gezeigt, dass 1) die gesunde Conjunctiva gegen Bakterien-Toxine durchaus unempfindlich ist, auch wenn ihre Einwirkung sich über mehrere Stunden erstreckt. 2) Dass dieselben Toxine, unter die Conjunctiva oder in die vordere Kammer injicirt, eine locale Entzündung hervorrufen, deren Ausdehnung und Intensität bis zu einem gewissen Grade von der Art des Bakterien-Toxins abhängt (am stärksten bei Gonokokken, Diphtherie und Bacterium coli). Dabei hat sich noch herausgestellt, dass auch solche Bakterien im Stande sind, lösliche Toxine zu produciren, denen diese Fähigkeit bisher nicht zugeschrieben wurde. Zu dieser Feststellung erscheint also die Injection von Bakterien-Filtraten in das Auge bezw. die Conjunctiva ein zuverlässiges Mittel zu sein.

VIII. The Post Graduate. Vol. XVIII. Nr. 4.

Conjunctivitis als Folge-Erscheinung des schnellen Fahrens in Automobilen, von Prof. Edward Davis.

Charakteristisch für diese Form der Conjunctivitis sei das vollkommene Freibleiben der Conjunctiva palpebralis, eine besonders starke Betheiligung der tiefer liegenden Blutgefässe, die Absonderung eines klaren und wässerigen Secretes.

IX. The Royal London Ophthalmic Hospital Reports. 1903. Vol. XV. 3. Theil.

1) **Ueber die Vertheilung der Chorioidal-Arterien und ihre Beziehungen zu gewissen Formen der Chorioiditis und Retinitis,** von E. Nettleship.

Zur Entscheidung dieser Frage hat Verf. Fälle von gewöhnlicher centraler Chorioiditis senilis und solche von Retinitis pigmentosa und syphilitischer Retinitis mit Ring-Skotomen untersucht und glaubt annehmen zu dürfen, dass bei beiden Krankheitsformen eine locale Gefäss-Erkrankung, dort der hinteren Ciliar-Arterien, hier der äquatorialen Zweige der Chorioidalarterien zu Grunde liegt.

---

2) **Ueber den Einfluss der Ueberanstrengung und Ermüdung der Augen auf die Entstehung organischer Netzhaut- und Aderhaut-Erkrankungen,** von E. Nettleship.

Verf. hat eine ganze Reihe von Fällen beobachtet, in denen ohne jede nachweisbare Ursache eine Erkrankung der Mac. lut. auftrat, und nur anamnestisch eine besonders intensive Inanspruchnahme der Augen festgestellt werden konnte (Blendung, Stunden lang fortgesetzte feine Arbeit, andauerndes Sehen durch ein Fernrohr u. s. w.) In andren Fällen beobachtete er Netz- und Aderhaut-Erkrankungen andrer Art. Hohe Myopie begünstige ihr Auftreten, auch gelegentlich andre Momente wie Plethora, Menopause, Alkoholismus.

---

3) **Ueber Kinder von Patienten, die an interstitieller Keratitis gelitten hatten,** von E. Treacher Collins.

Verf. hat über 60 Kinder von 12 Patientinnen, die an interstitieller Keratitis auf luetischer Basis erkrankt waren, Nachforschungen angestellt und gefunden, dass die Mortalität unter den Kindern, deren Eltern primäre Syphilis hatten, etwas grösser ist, als unter den Enkelkindern; dass die

Mortalität dieser im Vergleich zur allgemeinen Kindersterblichkeit bedeutend gesteigert ist (36,6 % : 16 %) und demgemäss der „dystrophische Einfluss" der primären Syphilis noch im dritten Geschlecht sich deutlich bemerkbar macht.

---

4) **Ueber die Heilung von Netzhaut-, Aderhaut- und Scleralwunden nebst einigen Bemerkungen über die Pathologie der Retinitis proliferans,** von Herbert Parsons.

Verf. berichtet zunächst über Netzhaut-Aderhaut-Verletzungen, die er experimentell an 6 Affen erzeugt hatte (bei erweiterter Pupille wurde in Chloroformnarkose mit dem Graefe'schen Messer, theils mit, theils ohne Controlle des Ophthalmoskops ein bestimmter Netzhautbezirk lädirt) und weiter über 3 Fälle von perforirenden Stahlsplitter-Verletzungen, die zur Enucleation des Bulbus führten und so Gelegenheit zur mikroskopischen Untersuchung boten.

Die experimentellen „aseptischen" Verletzungen heilten fast ohne jede Reizerscheinung im Gegensatz zu den „pathologischen", bei denen es zur Eiterbildung in der vorderen Kammer und im Glaskörper kam.

Die histologischen Heilungsvorgänge, die sich von denen an andren Organen nicht unterscheiden und nur durch die specifische Structur der Gewebe modificirt sind, werden an der Hand von 20 ausgezeichneten Mikro-Photographien ausführlich besprochen. Verf. fügt noch ein paar Bemerkungen über Retinitis proliferans an und meint, dass es durch die Wirkung irgend eines toxischen Agens zu Blutungen in die Netzhaut käme, die ihrerseits eine Gewebsproliferation im Gefolge hätten, und zwar um so leichter, je grösser die Blutungen seien und je näher sie die Gegend der Papille erreichten. Denn hier sei die grösste Menge des proliferations- und organisations-fähigen Gewebes vorhanden, das nach der Peripherie zu abnähme.

---

5) **Ein Fall von Retinitis pigmentosa mit pathologisch-anatomischem Bericht,** von W. T. Lister.

Vier Mikrophotographien.

---

6) **Die Arteriae ophthalmicae beim Kaninchen und Hund,** von E. Henderson.

Verf. hat von 6 Hunden und 6 Kaninchen Injections-Präparate hergestellt und auf diese Weise die Verzweigungen der das Auge versorgenden Blutgefässe — allerdings nur die gröberen, da in die feinsten Gefässe die Injectionsmasse nicht eindrang — studiren können. Diese rein anatomischen Mittheilungen sind zu einem Referate ungeeignet und müssen im Original nachgelesen werden, wo sich auch 9 Schemata der Blutgefässvertheilung u. s. w. vorfinden.

---

7) **Ueber die Beziehungen zwischen intraocularer Spannung und allgemeinem Blutdruck,** von J. Herbert Parsons.

---

8) **Metastatisches Carcinom der Aderhaut,** von Herbert Parsons.

Bei einer 37 jährigen Frau hatte sich 3 Jahre nach der Operation eines Mamma-Carcinoms eine Geschwulst-Metastase im linken Auge entwickelt, die bei der mikroskopischen Untersuchung als ein Drüsencarcinom sich erwies.

---

9) **Zwei Fälle von Gumma des Ciliarkörpers**, von Herbert Parsons.
Ausführlicher Bericht über die makro- und mikroskopische Untersuchung.

10) **Eine Bemerkung über den Gebrauch des Haab'schen Magneten**, von W. Lang.

Um bei der Herausbeförderung von Eisensplittern aus dem Glaskörper in die vordere Kammer, das Zerreissen bezw. Ausschneiden der Iris zu vermeiden, schlägt Verf. vor, mit einem eigens zu diesem Zweck construirten Instrument nach Anlegung einer ganz kleinen Cornealwunde zwischen Linsenkapsel und Iris einzugehen, an der Stelle, wo der Splitter sich durch Vorwölbung der Iris kenntlich gemacht hatte. Durch Verbindung des eingeführten Instrumentes mit dem Haab'schen Magneten gelänge es leicht, den Splitter ohne jede Nebenverletzung aus dem Auge zu entfernen.

X. **Uveïtis.**

Auf der Jahresversammlung der American med. Association zu Saratoga im Juni 1902 wurden von einer Reihe bekannter amerikanischer Autoren zusammenfassende Vorträge über Uveïtis gehalten, die in Buchform herausgegeben wurden. Und zwar handelt de Schweinitz „die Symptomatologie und Aetiologie" gewisser Typen der Uveïtis ab, Woods giebt eine Analyse von 37 Fällen; Harry Friedenwald spricht über die diagnostische Wichtigkeit der Keratitis punctata interna (Descemetitis); William H. Wilder über die Pathologie der Uveïtis; Thomas H. Woodruff über die Behandlung gewisser nicht specifischer Uveal-Erkrankungen mit Pilocarpin und Schwitzbädern, schliesslich Marple über die Behandlung des Uveïtis im Allgemeinen. Auf ein Referat dieser Abhandlungen kann verzichtet werden, da sie selbst neben der Mittheilung einiger Krankengeschichten nur zusammenfassende Referate darstellen.

XI. Transactions of the ophthalmological society of the united kingdom. 1902. Vol. XXII.

Ueber Keratitis (Bowman Lecture), von Ernst Fuchs, Wien.

Zusammenfassendes Referat über die den verschiedenartigen Hornhauttrübungen zu Grunde liegenden pathologischen Veränderungen, die durch 32 Abbildungen illustrirt werden.

Der grösste Theil des umfangreichen Gesellschaftsberichtes wurde bereits an andrer Stelle in diesem Centralblatt referirt im Anschluss an die betreffenden Sitzungen. Er besteht in einer nach den einzelnen Augenabschnitten geordneten Zusammenstellung aller im Jahre 1902 gehaltenen Vorträge und Demonstrationen. Loeser.

Bibliographie.

1) Hämorrhagisches Glaucom, von Charles Oliver, Philadelphia. (Americ. Medecine, Vol. V, Nr. 17.) Verf. hat in 3 von 8 Fällen durch sehr sorgsam und langsam in Narkose ausgeführte Iridectomien gute Erfolge erzielt. Loeser.

2) Die Beleuchtungs-Anlagen in den Erziehungs- und Unterrichts-Anstalten. Gutachten des General-Arztes Dr. Seggel vom 22. Juni 1900 und der medicinischen Facultät München (Verf. Prof. Eversbusch) vom 28. November 1900, sowie gemeinsame Aeusserung beider Referenten

vom 1. Mai 1901. (Münchener med. Wochenschr. 1901. Nr. 29 u. 31.) Die auf Veranlassung des bayerischen Ministeriums des Innern für Kirchen- und Schul-Angelegenheiten verfassten, auf den Lehren von Cohn, Erismann, Prausnitz u. A. beruhenden, auch durch praktische Beispiele (Hörsäle der Universität Erlangen u. a.) belegten Darlegungen und Gutachten sind so eingehend und erschöpfen den Gegenstand nach jeder Richtung so genau, dass es unmöglich ist, sie in Kürze wiederzugeben; wir müssen uns daher auf die gekürzte Wiedergabe der Schlussfolgerungen beschränken. Mit Rücksicht auf die an eine gute Beleuchtung zu stellenden Hauptanforderungen: möglichst geringe Verschlechterung und Erwärmung der Luft, kein Glanz und keine Blendung (kurzwellige Strahlen) durch die Lichtquelle, kein Zucken und constante Intensität derselben, genügende Flächenhelligkeit der Arbeitsplätze (10 Meterkerzen für gewöhnliche, 15—25 für feinere Arbeiten) mit gleichmässiger Lichtvertheilung ohne störende Schattenbildung, möglichste Billigkeit, wird die folgende Reihenfolge aufgestellt, in welcher sich künstliche Beleuchtung bei dem jetzigen Stande der Beleuchtungsfrage empfiehlt. Vorausgeschickt sei, dass bei der indirecten Beleuchtung das den Beleuchtungskörpern entströmende Licht nicht direct zu den einzelnen Plätzen gelangt, sondern durch Reflectoren entweder ganz oder theilweise nach der Decke und nach den Wänden geworfen und von dort aus nach allen Richtungen vertheilt wird; sie erfordert etwas grössere Einrichtungs- und Nebenkosten. Die directe Beleuchtungsform erfordert dagegen grösseren Gas- und Stromverbrauch wegen der erforderlichen grösseren Zahl von Lampen. Zuerst kommt Auer'sches Glühlicht als indirecte Beleuchtung, und zwar in erster Linie a) als gemischt indirecte mittels kegelförmiger Milchglasschirme unter der Flamme mit der weiten Oeffnung nach oben, in Räumen, die mindestens 3 m Höhe haben, b) in zweiter Linie als rein indirecte mittels Metallreflectoren in Räumen, die nicht höher als 4 m sind. Die unter a) und b) angeführte Beleuchtungsart ist die billigste. 2. Elektrisches Bogenlicht, als indirecte Beleuchtung mittels grosser Metallreflectoren oder der neuen Schuckert'schen Bogenlicht-Laternen, giebt das intensivste und dem Tageslicht am meisten gleichkommende Licht, und tritt an erste Stelle, wenn bei Anschluss an eine kräftige Centrale mit Wechselstrom gleichmässiges Brennen gesichert ist. Die Kosten für Einrichtung und Betrieb sind nicht wesentlich höher; in sehr hohen Räumen über 5 m ist es stets dem Auer-Licht vorzuziehen. 3. Directe Beleuchtung mit Auer-Licht mit Augenschützern empfiehlt sich in nur theilweise benützten Räumen, bei wenig Schülern und zur Zeichnung nach Gypsmodellen. 4. Directe Beleuchtung mit elektrischem Glühlicht ist unter gleichen Bedingungen wie sub 3. am Platze, doch nähert es sich dem Tageslicht weniger, als das Auer-Licht, auch besitzt es mehr Wärmestrahlung und ist erheblich theurer. Andrerseits ist es viel leichter zu bedienen und verschlechtert die Luft nicht. Der letztgenannte Unterschied besteht auch zwischen 1. und 2., weshalb die mit Auer-Licht beleuchteten Räume öfters zu lüften sind.

3) Ueber angeborene Pupillenstarre, von Dr. M. Reichardt in Würzburg. (Neurolog. Centralblatt. 1903. Nr. 11.) Verf. ist der Ansicht, dass bei aller Vorsicht das Vorkommen einer angeborenen Pupillenstarre mehr zur Erklärung räthselhafter Pupillenstarren herangezogen werden darf. Die Existenz einer solchen vererbbaren Pupillenstarre, die auch bei Gesunden möglich ist, mahnt in der Verwerthung der Pupillenstarre bei zweifelhaften Psychosen zur Vorsicht.

4) Metastatisches Carcinom der Aderhaut. Mittheilung

eines Falles und Literaturübersicht, von E. L. Oatmann, Brooklyn. (Americ. Journ. of the med. sciences. 1903. März.) Bei einem 65jährigen Manne, der seit etwa 18 Monaten über Sehstörungen des linken Auges geklagt hatte, war innerhalb weniger Wochen vollkommene Erblindung dieses Auges eingetreten. Die Untersuchung ergab eine intraoculare Neubildung, so dass das Auge enucleïrt wurde. Der Tumor erwies sich bei der mikroskopischen Untersuchung als ein papilläres Cyst-Adeno-Carcinom, das nach vorn bis in die Ora serrata, nach hinten bis in den N. opticus eingedrungen war. 35 Tage nach der Enucleation starb der Patient, wie die Section zeigte, in Folge eines — anscheinend intra vitam nicht diagnosticirten — primären (?) Leberkrebses, der ausser im linken Auge auch in den Nieren und Nebennieren, Lungen, Milz und Hirnhäuten Metastasen gemacht hatte. Den Schluss der Arbeit bildet eine Uebersicht über 34 in der Literatur mitgetheilte Fälle. Loeser.

5) Bericht über 1000 Star-Extractionen, von F. P. Maynard. (The Indian Medical Gazette, Vol. XXXVIII.) Die 1000 Operationen wurden an 864 Patienten ausgeführt, 136 also doppelseitig operirt. In 89 % gute Erfolge (S = $^6/_{36}$—$^6/_6$), geringes Sehvermögen in 5,7 %; schlechte Erfolge (Verlust des Sehvermögens) in 4,5 %; in 8 Fällen war das Resultat unbekannt. Die Misserfolge waren bedingt 36 Mal durch Sepsis; 5 Mal intraoc. Blutung, 1 Mal Ablatio ret., 2 Mal Iritis, 1 Mal Iridocyclitis. Im Uebrigen zahlreiche statistische Angaben über Erblichkeit, das Vorhandensein von Allgemeinleiden oder localer Augenaffectionen, die Reife und Grösse der Linse, ihr Aussehen vor der Operation, die Art der Operation, der Nachbehandlung und Complicationen. Loeser.

6) Klinisch-statistischer Beitrag zur Lehre der uncomplicirten Stare, von Dr. med. M. Gerock (Ludwigsburg). (Beiträge zur Augenheilkunde. 56. Heft. S. 137.) Von 1876 einschliesslich bis 1900 einschliesslich kamen in der Tübinger Universitäts-Augenklinik unter 56 806 Augenkranken 3966 uncomplicirte Starformen, d. h. 6,9 % aller Augenkranken derselben Zeit zur Beobachtung. Das Tübinger Krankenmaterial weist eine grössere Häufigkeit von Starkranken auf, als das der andren grösseren Augenkliniken des Landes. Weder die rechte noch die linke Körperseite zeigt eine besondere Neigung zu früherer Erkrankung an Star, ebenso ist betreffs des Geschlechtes keine wesentliche Differenz zu entnehmen. Heredität findet sich bei seniler Cataract in 4,9 %, bei juvenilen und congenitalen Formen zusammen in 14,2 %, bei congenitalen allein in 16,4 % der Fälle. Keine Berufsart an sich zeigt deutliche Begünstigung zu Starbildung, ausser vielleicht die mit der Einwirkung grellen Lichts verbundenen.[1] Fieberhafte Erkrankungen mit folgender Schwäche, sowie Erkrankungen von Herz- und Gefässsystem scheinen Starbildung zu begünstigen bezw. beginnende Linsentrübung zu beschleunigen. Fritz Mendel.

[1] Dies hat bereits von Wenzel jun. angemerkt. (Abh. v. Star, a. d. Franz., Nürnberg 1788, S. 5): „Ich bemerke nur, dass Personen, die einem starken Feuer oft ausgesetzt sind, Schmiede, Schlosser, Glasmacher und andre Handwerker und Künstler dieser Art dieser Krankheit, mehr als andre unterworfen sind.“ H.

Um Einsendung von Separatabdrücken wird gebeten (Berlin NW. 26 Schiffbauerdamm).

Verlag von Veit & Comp. in Leipzig. — Druck von Metzger & Wittig in Leipzig.

Centralblatt
für praktische
AUGENHEILKUNDE.

Herausgegeben von

Prof. Dr. J. Hirschberg, Geh. Med.-Rath, in Berlin.

Monatlich ein Heft. **Preis des Jahrganges 12 Mark. Zu beziehen durch alle Buchhandlungen des In- und Auslandes und die Postanstalten des Deutschen Reiches.**

December. Siebenundzwanzigster Jahrgang. 1903.

Inhalt: **Original-Mittheilungen.** I. Traumatischer Vorfall der Thränendrüse. Von Dr. **Purtscher** in Klagenfurt. — II. Beitrag zur Frage der Augen-Erkrankungen, die durch die Larven der Wohlfahrt'schen Fliege erzeugt werden. Von **A. W. Lotin** in St. Petersburg. (Schluss.)

Klinische Beobachtungen. Ein Fall von doppelseitigem Markschwamm der Netzhaut. Von J. Hirschberg.

Gesellschaftsberichte. Société belge d'ophtalmologie in Brüssel.

Referate, Uebersetzungen, Auszüge. 1) Die Erkrankungen des Auges in ihren Beziehungen zu Erkrankungen der Nase und deren Nebenhöhlen, sowie zu Erkrankungen des Gehör-Organes, von Prof. O. Eversbusch in München. — 2) Die Anomalien der Refraction und Accommodation des Auges mit einleitender Darstellung der Dioptrik des Auges, von Prof. C. Hess in Würzburg. — 3) Operationslehre, von Prof. Snellen in Utrecht. — 4) Ueber das Syphilom des Ciliarkörpers. Eine anatomisch-klinische Studie von Prof. Dr. Th. v. Ewetzky.

Journal-Uebersicht. I. A. v. Graefe's Archiv für Ophthalmologie. LVI, 2. — II. Archiv für Augenheilkunde. 1903. XLVII, Heft 2—4 und XLVIII, Heft 1—2. — III. Revue générale d'ophtalmologie. 1903. Nr. 3—6.

Vermischtes. Nr. 1—7.

Bibliographie. Nr. 1—26.

I. Traumatischer Vorfall der Thränendrüse.

Von Dr. **Purtscher** in Klagenfurt.

In Folge der ziemlich gut gedeckten Lage der Thränendrüse gehören Fälle von Verlagerung derselben durch Verletzung im Allgemeinen zu den seltenen Vorkommnissen.

Panas citirt in seinem Lehrbuch einen Fall von A. v. Graefe[1] aus

[1] v. Graefe's Archiv f. O. XII, 2, S. 224.

dem Jahre 1866; derselbe betraf einen 10jährigen Knaben, der in einen Glasscherben gefallen war.

Panas[1] selbst beobachtete gleichfalls einen Fall von Hernie der Thränendrüse. In beiden Fällen genügte Rückbringung der vorgefallenen Drüse und Naht der Hautwunde, um Heilung herbeizuführen.

Ein weiterer Fall wurde von Goldzieher[2] beschrieben; ein andrer von Haltenhoff.[3]

Ein $2^1/_2$jähriges Kind fiel auf einer mit kleingeschlagenen Kieselsteinen beschotterten Strasse. 3 Tage später fand H. im innersten Drittel, einige Millimeter über dem freien Lidrande „ein graurothes, schwammähnliches Gebilde", das an einer Art Stiel aus einer horizontalen Hautwunde hervorragte. Abtragung und Naht. Beim Weinen ergab sich kein Unterschied gegenüber der andren Seite. Er verweist auf v. Wecker's Ansicht, dass beim psychischen Weinen nur die Lid-Thränendrüse eine Rolle spielen soll.

Ganz in derselben Weise war der Vorfall in dem von Bistis[4] mitgetheilten Falle entstanden. Es war ein einjähriges Kind. B. schob die Drüse zurück und vernähte die Hautwunde. Es blieb eine kleine Vorwölbung dieser Gegend bestehen. Er glaubt, dass ein nach Durchtrennung der Fascia tarso-orbitalis auf die Augengegend einwirkender Druck im Stande sei, die Thränendrüse hervorzutreiben, weil sie nur nach aussen und oben befestigt sei. Eine Blutung könne die Vortreibung fördern, sei aber nicht nothwendig hierzu.

Ein von Golowin veröffentlichter Fall gehört nicht hierher, weil es sich hier um spontane — nicht traumatische — Lage-Veränderung der Drüse bei einem 15jährigen Kranken handelte.

In seiner Zugehörigkeit nicht zweifelhaft ist Ahlström's[5] Fall, trotzdem die Drüse nicht aus der Hautwunde hervorgedrängt worden war.

A. fand bei einem 12jährigen Knaben, der im Alter von 2 Jahren auf dem Eise sich eine (bald verheilende) Wunde am rechten Oberlid zugezogen hatte, ausser Ptosis eine Verdickung des Oberlides aussen und einen mandelgrossen, leicht verschiebbaren, aber in die Orbita zurückzudrängenden Tumor. Derselbe erwies sich bei der Entfernung als die

[1] Leçons sur les affections de l'appareil lacrymal. Paris, 1877, S. 8. (Citirt nach P. Lehrbuch.)

[2] Nagel's Jahresbericht für 1876. (Citirt nach Hilbert.)

[3] Prolapsus traumatique de la glande lacrymale orbitaire. Ann. d'Oculist. T. CXIII, S. 319. (Citirt nach Michel's Jahrbuch für 1895, S. 473 u. 478.)

[4] Bistis, J., Hernie traumatique de la glande lacrymale orbitaire. Annales d'Oculist. T. CXIV, S. 457. (Citirt nach Michel's Jahresbericht für 1895, S. 472 u. 478).

[5] Beitrag zur Kenntniss der traumatischen Dislocation der Thränendrüse, Centralblatt für Augenheilk. 1898, S. 300, woselbst die Fälle von Graefe, Goldzieher, Haltenhoff und Bistis reproducirt werden.

Thränendrüse; ihr Gewebe zeigte die Zeichen interstitieller Entzündung und Entartung des Epithels. Typisch ist HILBERT's[1] Fall.

Ein $1^1/_2$jähriger Knabe fiel auf die Kante eines Bänkchens. Eine 1 cm lange Wunde unterhalb des oberen äusseren Augenhöhlenrandes, aus welcher ein zweierbsengrosser Körper — die Thränendrüse — hervorquoll, der mit der Schere abgetragen wurde. Vernähung der Wunde.

TERRIEN's[2] Fall scheint nicht traumatisch gewesen zu sein, daher wohl kaum hierher gehörig.

Dagegen finde ich einen Fall von Dislocation der Thränendrüse durch Trauma kurz erwähnt, den MITTENDORF[3] beobachtet hat.

Endlich hat COPPEZ fünf Fälle von Tumor und Pseudotumor der Thränendrüse veröffentlicht. In einem derselben handelte es sich um Luxation der Drüse.

Vorstehende Einleitung macht in keiner Weise Anspruch auf Vollständigkeit, beweist aber immerhin das verhältnissmässig seltene Vorkommen — AHLSTRÖM möchte es fast „Unicum“ nennen — dieser Fälle. Um so grösser ist der Zufall, dass ich in der Lage bin, über zwei neue, selbstbeobachtete Fälle zu berichten.

Fall I. Jakob Wolf, 2 Jahre alt, Kind einer Magd aus St. Urban in Kärnten, wurde am 27. Juli 1901 in die Augenabtheilung aufgenommen mit der Angabe, dass er Tags vorher sich eine Verletzung über dem rechten Auge zugezogen habe; wie — ist der Mutter vollkommen unbekannt.

Status praesens: Kräftiger, in seinem Aeusseren etwas vernachlässigter Knabe. Das rechte Oberlid mässig geschwollen; über demselben und ziemlich dicht unter dem oberen Augenhöhlenrande eine dicke, mehr als kronengrosse aus Blut, Wundsecret und Schmutz bestehende Borke, nach deren Entfernung sich ein zweilappiger, gelblichrother, abgerundeter Körper aus einer beinahe 2 cm langen, dem Augenhöhlenrande ziemlich parallel verlaufenden Wunde der Weichtheile hervordrängt. Die vorliegende Thränendrüse — denn nur diese konnte es sein — maass von rechts nach links wohl 12 mm, von oben nach unten etwa 4 mm; der grössere Lappen lag schläfenwärts. Die Hautwunde zog leicht gekrümmt gegen den inneren Augenwinkel hin und reichte bis auf die Beinhaut. Bei Druck auf die Umgebung der Wunde entleerte sich ziemlich reichlich blutig wässerige

[1] Ein Fall von traumatischem Prolaps der Thränendrüse. Klinische Monatsblätter für Augenheilk. 1900, S. 478.

[2] Hypertrophie et déplacement de la glande lacrymale. Bull. de la Soc. d'Opht. de Paris. Séance du 2. Juillet 1901. (Citirt nach Arch. f. A. XIV, 1, S. 162.)

[3] Transactions of the Amer. Ophth. Society. 37. Jahres-Congress New London Conn. 1901. (Citirt nach Centralbl. für Augenheilk., 1901, Suppl. S. 409.)



Flüssigkeit. Der Augapfel, sowie der Bindehautsack erwiesen sich unversehrt.

Thränendrüse und Wunde wurden möglichst gründlich gereinigt; dann wurde erstere zurückgedrängt und über ihr die Hautränder bis auf die Wundwinkel durch 3 Nähte vereinigt. Ueber der Gesammtwunde Befestigung einer kleinen Jodoform-Gaze-Rolle mittels der stehen gelassenen Fadenenden. Kein Verband.

Die Heilung erfolgte — wie hier vorauszusehen — nur theilweise per primam. Das Endergebniss war aber ein in jeder Richtung vollkommen befriedigendes. Entlassung am 27. Juli 1901.

Fall II. Marcus Wunder, 23 Jahre alt, Zimmermann aus Waidmannsdorf bei Klagenfurt, erschien am 9. October 1903 in meiner Sprechstunde und erzählte, er sei am 6. October von einem Dache, aus 10 Meter Höhe, herabgestürzt, doch glücklicher Weise auf die Füsse gefallen. Er schlug aber hierbei mit dem Kopfe (der Gesichtsseite) gegen den Pfeiler eines hölzernen Zaunes, wobei er sich kleinere Verletzungen zuzog. Bewusstlos sei er nicht gewesen, wohl aber leicht betäubt. Erbrechen stellte sich nicht ein, doch leide er seit seinem Falle an dumpfem Kopfschmerz.

Status praesens: Ziemlich kräftiger, kaum mittelgrosser Mann von etwas blasser Gesichtsfarbe.

Ueber dem linken Jochbein einige schräg von oben und vorne nach unten und hinten verlaufende vertrocknete Hautabschürfungen. Ueber dem linken Oberlid klebt etwas Jodoform-Gaze (Rest eines Noth-Verbandes). Nach Entfernung desselben zeigt sich etwas oberhalb des Lid-Knorpels eine mehr nach aussen gelegene, annähernd wagrechte 2 cm lange Rissquetschwunde der Weichtheile, aus welcher eine flache, bohnenförmige, blass fleischrothe Geschwulst von etwa 13 mm Querausdehnung und 4,5 mm Höhe hervorragt, die sofort als die orbitale Thränendrüse erkannt wird.

Die Hautränder der Wunde sind nach hinten, bezw. innen umgekrempelt und umschliessen die Drüse ziemlich fest, so dass es nur mit einiger Mühe gelingt, sie nach vorn zu ziehen. Nach theilweisem Anfrischen der Ränder Wundverschluss durch 3 Nähte; das Anziehen der Fäden genügt, die Drüse nach hinten zu drängen. Glatte Heilung in wenigen Tagen.

Nach 3 Wochen keine augenfällige Vorwölbung der Oberlidgegend mehr. Am Auge keinerlei Störung. Auch das Kopfweh hat sich mittlerweile verloren.

Durch Fall I findet die alte, von Hilbert neu betonte Regel wieder ihre Bestätigung, dass es immer Kinder sind, die mit dieser Verletzung zur Beobachtung kommen, was er übereinstimmend mit Ahlström und andren Autoren von der weniger geschützten Lage der Drüse bei Kindern abhängig erachtet, bei denen der Augenhöhlenrand noch nicht voll ent-

wickelt ist. Zutreffend fügt er hinzu, dass die ungleich grössere Häufigkeit des Fallens von Kindern und deren grössere Ungeschicklichkeit gegenüber Erwachsenen gleichfalls in Anschlag gebracht werden müsse.

Unser Fall II stellt als Gegenstück eine Ausnahme von der durchgehenden Regel dar und gewinnt hierdurch ganz besonderes Interesse.

Hinsichtlich seiner Entstehung möchte ich gerade auch sein Trauma, die ganz merkwürdig glückliche und eigenthümliche Art seines Sturzes als ein ebenso grosses Unicum erachten, als das Vorkommen dieser Verletzungsfolge bei einem Erwachsenen, glaube somit, dass die Seltenheit eines solchen Mechanismus die extreme Seltenheit der zugehörigen Verletzungsfolge bei Erwachsenen vollauf erklärt.

Ein Uebereifer, die vorgefallene Thränendrüse zu entfernen, scheint mir nicht gerechtfertigt, mindestens nicht nöthig, da kaum anzunehmen ist, dass alle Ausführungsgänge der Drüse bei solchem Trauma abgerissen sein müssten, andrerseits aber die Erhaltung einer Drüsenfunction vielleicht von nicht zu unterschätzendem Werthe ist, wenngleich ihre Physiologie noch nicht genügend geklärt sein sollte.

Nach Fertigstellung obigen Aufsatzes fand ich noch einen neuen Fall von traumatischer Luxation der Thränendrüse von Kuropatwinsky:[1]

„K. hat bei einem 11jährigen Mädchen nach Deichselstoss gegen den Orbitalrand eine 2 cm lange Quetschwunde unterhalb der Augenbraue und Vorfall der Thränendrüse beobachtet. Letztere trat als ovaler, harter, an einem $^1/_2$ cm breiten Stiel hängender Körper auf. Reposition und Wundverschluss durch Nähte. Heilung mit Hinterlassung einer derben Narbe." (Referat aus Zeitschrift f. Augenheilk. von Kuhnt und v. Michel X, 4, S. 327 u. 328.)

II. Beitrag zur Frage der Augen-Erkrankungen, die durch die Larven der Wohlfahrt'schen Fliege erzeugt werden.[2]

Von **A. W. Lotin** in St. Petersburg.

Aus dem Russischen übersetzt von M. Lubowski in Berlin-Wilmersdorf.

(Schluss.)

Im Jahre 1883 hat J. A. Portschinski von Prof. E. K. Brandt eine Larve der Wohlfahrt'schen Fliege erhalten. Dieselbe war s. Zt. von Dr. Kohan aus der Orbita eines Patienten aus dem Gouvernement Mogilew

---

[1] Kuropatwinsky, A., Ein Fall von complicirter Thränendrüsen-Luxation. Postep Okulistyczny. Mai-Heft, S. 174 (nach Kuhnt und v. Michel).

[2] Vortrag in der Ophthalmologischen Gesellschaft zu St. Petersburg.

herausgezogen und an Prof. E. K. BRANDT mit der Mittheilung übersandt worden, dass diese Larven in den Augen der Schafe häufig vorkommen.

Von den oben angeführten Fällen von Ophthalmomyiasis ist nur in den Fällen von Dr. KOHAN und Dr. SCHNEE mit absoluter Sicherheit festgestellt worden, dass die Erkrankung durch die Larven der WOHLFAHRT'schen Fliege hervorgerufen worden ist, was in dem ersten Falle durch die an PORTSCHINSKI gesandte Larve, im 2. Falle durch die von Prof. GRUBE gegebene genaue Beschreibung bezeugt wurde. Aber auch bezüglich der übrigen Fälle kann man annehmen, dass die Erkrankungen durch die Larven derselben Fliege hervorgerufen waren, welche, wie erwähnt, nach den Untersuchungen von PORTSCHINSKI die einzige Fliegenart darstellt, deren Larven auf dem Körper des lebenden Menschen als Schmarotzer hausen. „Die Larven der verschiedenen andren Fliegenarten", sagt PORTSCHINSKI, „die in seltenen bezw. Ausnahmefällen auf dem Körper des Menschen angetroffen werden, müssen in den Hintergrund treten, und diese verschiedenen Fliegenarten spielen heutzutage bei uns in Europa eine ebensolche Rolle, wie verschiedene Fremdkörper, welche zufällig in den Organismus des Menschen gelangt sind." Wenn in den oben geschilderten Fällen nichts verlautet, welcher Fliegenart die Larven angehörten, oder dieselben als Larven der Fleischfliege bezeichnet wurden (die Fälle von CLOQUET und TETTAMANZI), so ist dies dadurch zu erklären, dass erst durch die umfangreichen Untersuchungen von PORTSCHINSKI, d. h. erst im Jahre 1875, das Chaos geklärt wurde, das bis dahin in der umfangreichen Literatur der Frage des Parasitismus der Fliegenlarven im menschlichen Körper bestanden hat.

Mit den oben mitgetheilten Fällen von Ophthalmomyiasis ist alles erschöpft, was mir an einschlägigem Material in der Literatur zu finden gelungen ist.[1]

Zur Vervollständigung der Literatur-Uebersicht wäre noch zu erwähnen, dass GAYAT in seinem Aufsatze über Fremdkörper der Hornhaut und der Sklera erwähnt, dass Dr. ZANGAROL aus Alexandrien eine mit Conjunctivitis behaftete Patientin mit allen möglichen Mitteln ohne Erfolg behandelt hatte, bis er einmal kleine weisse Körperchen erkannte, die sich an der Conjunctiva des Augapfels hin und her bewegten. Nachdem er einige von diesen Körperchen entfernt hatte, verordnete ZANGAROL eine schwache Sublimatlösung, und nach zweimaliger Anwendung derselben war die Conjunctivitis ebenso wie die weissen Körperchen verschwunden. Bei der von Prof. ROBIN ausgeführten mikroskopischen Untersuchung haben sich die von ihm abgenommenen weissen Punkte als Larven von Zweiflüglern er-

[1] Ich habe hier nur durch Fliegenlarven und nicht durch Bremsenlarven erzeugte Augen-Erkrankungen im Auge; desgleichen übergehe ich hier die Augen-Erkrankungen, welche durch die Fliegenarten in den tropischen Ländern erzeugt werden.

wiesen; ob es Larven von Fliegen oder andren Zweiflüglern gewesen sind, wird nicht erwähnt.

Schliesslich ist aus dem Sitzungsprotokoll der Gesellschaft der Aerzte an der Universität Kasan für das Jahr 1897 zu ersehen, dass Dr. P. Iwanoff in der Sitzung vom 17. Februar in seinem ophthalmologischen Bericht über das zweite medizinische Revier des Ziewilski'schen Kreises des Gouvernements Kasan für die Jahre 1889/90 und 1894/95 berichtet, dass er in den Augen der Tschuwaschen [1] Fliegenlarven entdeckt hat. Wenigstens ist so aus der Discussion zu schliessen, welche sich an diesen Bericht angeschlossen hat, da der Bericht selbst in den Memoiren der Gesellschaft nicht zum Abdruck gelangt ist. Leider ist aus der Discussion nicht zu ersehen, von welcher Fliegenart die Larven herrührten, und ob in dieser Richtung überhaupt Untersuchungen stattgefunden haben.

Wenn man die bedeutende Verbreitung der Wohlfahrt'schen Fliege in vielen Ortschaften Russlands in Betracht zieht,[2] so ist es schwer anzunehmen, dass Fälle von Erkrankungen der Augen durch Larven dieser Fliege so selten sind, wie man auf Grund der oben angeführten Literatur-Uebersicht annehmen könnte, und es entsteht unwillkürlich die Vermuthung, dass in manchen Fällen die Aerzte, welche die Ophthalmomyiasis zu beobachten Gelegenheit hatten, aus irgend welchem Grunde die Fliegenlarven, welche die Erkrankung hervorgerufen haben, näher zu bestimmen, nicht bemüht waren und ihre Fälle nicht mitgetheilt haben. Andererseits lässt sich die geringe Anzahl der Fälle von Ophthalmomyiasis im Vergleich mit der Myiasis der übrigen Organe (der Nase, des Ohres, der äusseren Hautdecken), wie mir scheint, dadurch erklären, dass das Auge im Vergleich mit den übrigen Organen einen besseren Schutzapparat in den Augenlidern und den Wimpern besitzt.

Was die Behandlung dieser Erkrankung betrifft, so muss sie natürlich in möglichst rascher Entfernung der Larven aus dem Auge und in Verordnung von desinficirenden, antiphlogistischen und schmerzstillenden Mitteln bestehen, je nach dem Grade der von den Larven hervorgerufenen Verletzungen.

Zum Schluss ist es mir eine angenehme Pflicht, dem hochverehrten Vorsitzenden des Entomologischen Bureaus, Herrn J. A. Portschinski, für die mir in der liebenswürdigsten Weise gegebenen Erklärungen und literarischen Hinweise in dieser Frage an dieser Stelle meinen aufrichtigsten Dank zu sagen.

---

[1] Anmerkung des Uebersetzers. Die Tschuwaschen sind ein (ursprünglich finnischer, jetzt tatarisirter) Volksstamm, der in einigen der östlichen Gouvernements Russlands wohnt.

[2] Nach den Angaben von J. A. Portschinski würde man im Gouvernement Mogilew, wenigstens in den Kreisen Mogilew, Orscha und Goretz, wenige Dörfer finden, deren Einwohner mit der Myiasis nicht bekannt wären; Portschinski kennt Familien, deren Mitglieder zum grössten Theil diese Krankheit überstanden haben.



Literatur-Verzeichniss.

1) A. Lotin. Bericht über die Thätigkeit der von der „Fürsorge für Blinde" ausgerüsteten augenärztlichen Expedition in den Kreisen Wilejka und Swjentzjany im Gouvernement Wilna vom 15. Mai bis 15. August 1901. St. Petersburg 1902.

2) J. Portschinski. Materialien für die Naturgeschichte der Fliegen und deren Larven, welche beim Menschen und bei Thieren Erkrankungen hervorrufen, nebst Uebersicht der Myiasis-Erscheinungen. Arbeiten der Russischen Entomologischen Gesellschaft, Bd. IX, Nr 1.

3) Ueber die Wohlfahrt'sche Fliege im Larvenstadium am Körper des Menschen und der Thiere. St. Petersburg 1884.

4) G. Joseph. Ueber Myiasis dermatosa. Monatshefte für praktische Dermatologie, Bd. VI.

5) P. Mégnin. Les parasites et les maladies parasitaires chez l'homme, les animaux domestiques et les animaux sauvages avec lesquels ils peuvent être en contact. 1880.

6) A. Laboulbène, Observations de myiasis due à la sarcophaga magnifica Schiner avec réflexions. Annales de la Société entomologique de France. 1884.

7) L. Freund. Dermatomyiasis. Wiener med. Wochenschrift. 1901.

8) H. Lebert. Traité d'anatomie pathologique géneral et spéciale, Paris 1857, Bd. I, S. 397—398.

9) E. Grube. Ueber Vorkommen von Sarcophaga-Maden in den Augen und der Nase von Menschen. Archiv f. Naturgesch. v. Troschel (gegründet v. Wiegmann) 1853, Bd. I, S. 282—283.

10) Carron du Villard. Histoire des affections morbides de l'oeil et de ses annexes provoquées et entretenues par le sejour ou les atteintes d'animaux vivants. Annales d'oculistique, 1865, Bd. XXXIII, S. 247—248.

11) P. Tettamanzi, Extraction d'une larve profondement située dans le grand angle de l'oeil, entre la caroncule et la réunion des canaux lacrymaux supérieur et inférieur. Annales d'Oculistique 1856, Bd. XXXV, S. 265—266.

12) Gayat. Etude sur les corps étrangers de la conjonctive et de la cornée. Lyon médical 1872, Bd. X, S. 534.

Klinische Beobachtungen.

Ein Fall von doppelseitigem Markschwamm der Netzhaut.[1]

Von J. Hirschberg.

Am 16. November 1903 wurde mir ein 10monatliches Mädchen gebracht, das einzige Kind gesunder Landleute, in deren Familie bisher nichts Aehnliches beobachtet worden war. Das Kind ist gesund geboren und blieb frei von Krankheiten. Als es 4 Monate alt geworden, bemerkte die Mutter einen hellen Schein im rechten Auge, 3 Monate später auch im linken.

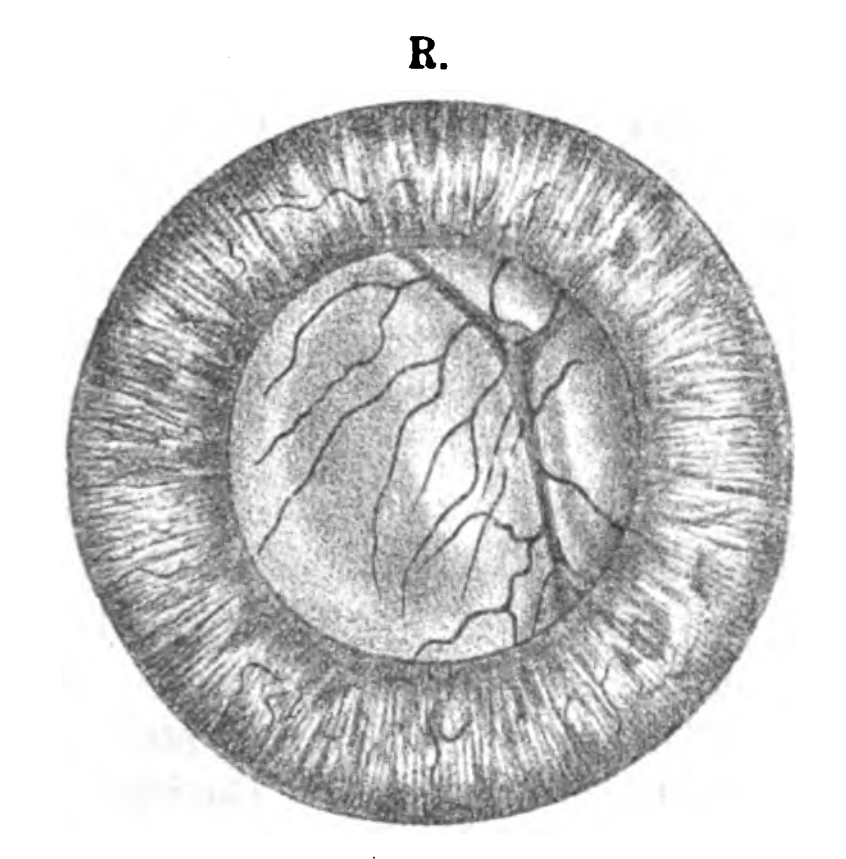
Das Kind scheint, abgesehen von der Erkrankung beider Augen, noch völlig gesund. Das zuletzt befallene linke Auge ist von normaler Grösse und reizlosem Zustand, zeigt aber bereits erhöhte Spannung und dazu hellen

[1] Nach einer Kranken-Vorstellung in der November-Sitzung der Berliner Ophthalmologischen Gesellschaft.

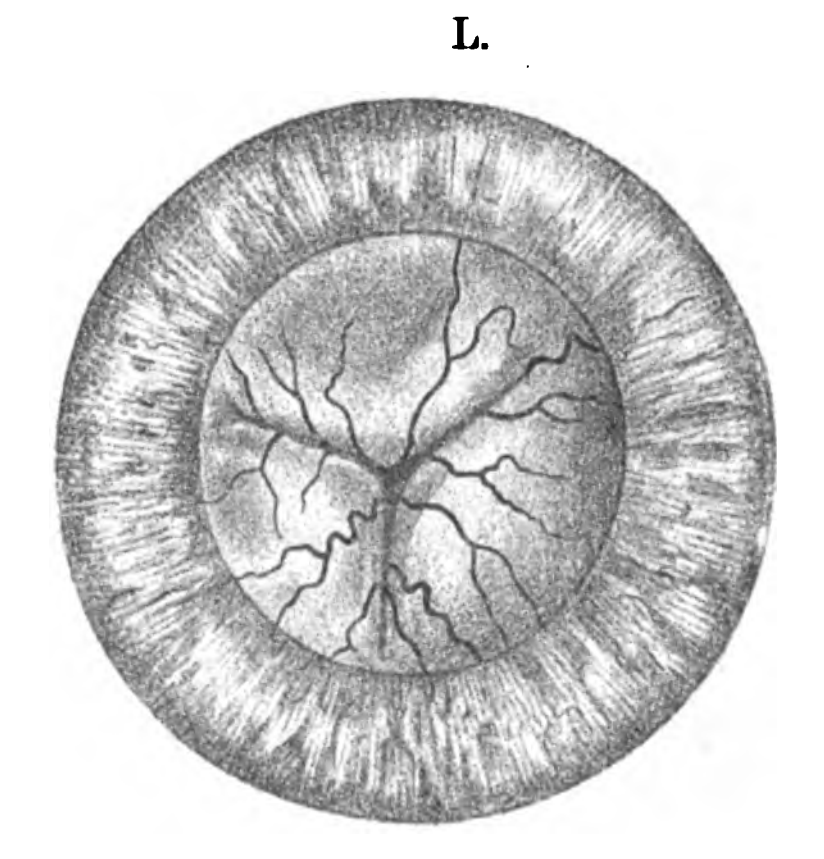
Schein aus der Pupille. Bei seitlicher Beleuchtung erkennt man, dass hinter der Linse drei Geschwulstknoten so aneinanderstossen, dass durch ihre gegenseitige Berührung ein schmaler, dreistrahliger Raum ausgespart wird. Die Knoten sind markähnlich, hell, weisslich oder zart grauröthlich, von glatter Oberfläche, mit Netzhautgefässen überzogen. Die beiden unteren Knoten erscheinen solide, der obere wie eine dickwandige Blase und deshalb ein wenig graubläulich durchschimmernd. Zeichen von Rückbildung nicht wahrnehmbar. Der rechte Augapfel ist bereits leicht vergrössert, die Spannung deutlich erhöht, die Hornhaut auch schon ganz leicht rauchig getrübt. Auch hier sind drei markige Buckel hinter der Linse wahrnehmbar, die durch ihr Aneinanderstossen einen schmalen dreistrahligen Raum aussparen. Der laterale Buckel ist in drei längliche Wülste getheilt. Auch hier ist die Vorderfläche der Buckel glatt und von Netzhautgefässen überzogen.

An der Diagnose eines nach aussen wuchernden Markschwamms der Netzhaut (Glioma exophytum) auf beiden Augen des zehnmonatlichen Kindes

R.



L.



besteht nicht der geringste Zweifel. Da die Mutter bereits vor 6 Monaten den hellen Schein auf dem linken Auge beobachtet hat, so muss man wohl die Geschwulstbildung als eine angeborene ansehen.

Doppelseitige Erkrankung bei Markschwamm der Netzhaut ist etwa in 18 % der mitgetheilten Fälle nachgewiesen. Ich hatte es bisher etwa 3 bis 4 Mal beobachtet. Es fragt sich, was man in einem solchen Falle thun soll. In meiner Schrift über den Markschwamm der Netzhaut (1869, S. 259) habe ich bei doppelseitigem Markschwamm der Netzhaut die Operation nicht angerathen. 25 Jahre später hat Wintersteiner in seinem trefflichen Werke (Das Neuro-Epithelioma retinae, 1897, S. 187) die Operation selbst bei doppelseitigem Markschwamm empfohlen, um das Leben zu erhalten, bezw. zu verlängern; und führt auch einige wenige Fälle an, wo der doppelseitige Markschwamm durch Entfernung beider Augäpfel geheilt worden.

Im vorliegenden Fall ist keine Aussicht auf günstigen Ausgang der Operation. Nur solche Fälle wurden durch Operation geheilt, bei denen der helle Schein erst seit sechs bis höchstens zehn Wochen beobachtet worden. Dieser Zeitpunkt ist in unsrem Fall längst verstrichen. Würden wir hier selbst beide Augäpfel herausschälen mit Fortnahme eines möglichst grossen

Stückes vom Sehnerven, so könnten wir doch die Recidivgeschwulst nicht vermeiden, — ja nicht einmal nach Ausrottung des ganzen Inhalts beider Augenhöhlen bis zum Loch des Sehnerven hin. Wir müssen uns also im vorliegenden Fall bescheiden, — nach dem Hippokratischen Grundsatz *μὴ ἐγχειρέειν τοῖς κεκρατημένοις ὑπὸ τῶν νουσημάτων*. Nur wenn Durchbruch und Verjauchung mit grossen Beschwerden einträte, wäre eine Palliativ-Operation noch angezeigt.

Nachdem ich der unglücklichen Mutter meine Ueberzeugung mitgetheilt, erklärte sie sich gleichfalls gegen jede Operation und reiste in ihre Heimath zurück.

Gesellschaftsberichte.

Société belge d'ophtalmologie in Brüssel.

Vierzehnte Sitzung am 26. April 1903.

1. Bénoit (Lüttich) machte einen Bericht über sympathische Augen-Entzündung, in welchem das Wesentliche hervorgehoben wurde. Keine Theorie befriedigt den Vortr. vollkommen; die von der reflexen Irritation und die von der Metastase sind ihm noch am entsprechendsten. Weiter werden Prophylaxe, Behandlung beim Ausbruch der Erkrankung abgehandelt. Speciell verweist Vortr. hier auf Arbeiter-Unfälle, wo nach einem Trauma des Auges Patient bis 3 Monate sich pflegen und nicht arbeiten soll. Ist kein Lichtschein mehr vorhanden, so muss enucleïrt werden. Erst wenn ein sympathisirtes Auge mehrere Monate reizlos verblieben ist, soll man bei Occlusio pupillae eine Iridectomie, eine Star-Operation, versuchen.

2. Bettrémieux (Roubaix) zeigt einen Fall von paradoxer Diplopie. Der junge Mann war links von einem schweren Stück Eisen getroffen, welches eine 3 cm lange Wunde des oberen Lides, in etwa horizontaler Richtung bedingt hatte; Anschwellung, Blutung unterhalb der Bindehaut; Augapfel unverletzt; Naht; Heilung. Beim Oeffnen der Lider wurde Diplopie constatirt. Beim Nahesehen sind die Bilder senkrecht über einander, das linke Bild unten, für 3 m Entfernung sind sie ausserdem 20 cm seitwärts von einander verschoben; für sehr grosse Entfernungen ist das dem linken Auge entsprechende Bild unter dem andren und nach rechts verlagert, dabei schief in der Richtung von oben nach unten, und von rechts nach links. Vortr. nimmt eine Störung an der Trochlea an.

3. Rogman (Gent) trug vor über Gefahr der Enucleation bei Augentuberculose, und theilt 2 Fälle mit: a) von einem 7monatlichen Kinde, an allgemeiner Tuberculose leidend; an einem Auge ein Ciliarstaphylom; Enucleation; zwei Jahre später Tod durch Lungentuberculose; — b) von einem dem Anschein nach sonst gesunden 13jährigen Jungen, mit ringförmigem Ciliarstaphylom; Enucleation; 2 Monate später Tod durch Meningitis. Vortr. nimmt an, dass bei der Enucleation ein tuberculöser Herd eröffnet wurde; dadurch wurde eine Aussaat von Bazillen bedingt, welche von der Wunde aus zum Gehirn verschleppt wurden. Als Gegenanzeigen für die Enucleation des tuberculösen Bulbus sind zu betrachten: Veränderungen der Sklera, Staphyloma, Ergriffensein des N. opticus; Vortr. will warten, bis der ganze Bulbus desorganisirt sei; bei der Enucleation muss die Bindehaut nicht an diesen Stellen entfernt werden, damit sie den Herd

verschliessen; eventuell ist die Exenteratio orbitae mit Entfernung des Periosts auszuführen.

4. Van den Bergh (Brüssel). Neues Verfahren der Refractions-Bestimmung; subjective Skiaskopie. Die Vorbemerkungen sind im Original, sowie in den Annales d'oculistique Band 130, S. 255ff. nachzusehen. Hier sei die praktische Ausführung mitgetheilt, wozu aber sehr intelligente Patienten und Geduld verlangt wird; Ref. kommt viel schneller mit den gebräuchlichen Methoden zum Ziel. Man fertige aus weissem Papier ein gleichschenkeliges Dreieck an, 12 cm Basis, 50 cm Höhe und klebe dieses auf schwarzen Grund. Man theile die Höhe in 20 gleiche Abschnitte und klebe seitlich weisse Streifchen an jeden Abschnitt, welcher demnach 2,5 cm beträgt. Man braucht noch cylindrische Bowman-Sonden von 1, 2 und 4 mm Dicke. Nehmen wir einen Kranken, welcher durch einen Cylinder von + 5 D mit senkrechter Achse korrigirt wird. Betrachtet das Auge, ohne Glas, das Dreieck mit der Spitze nach oben gestellt, durch einen vertikalen stenopäischen Spalt, so sieht er das Dreieck deutlich; ist der Spalt horizontal, so sieht Patient undeutlich. Dieser Meridian muss demnach gemessen werden. Patient steht in 5 m; man dreht das Dreieck um 90°, so dass die frühere Höhe jetzt horizontal liegt. Die Sonde von 1 mm wird nun in letztere Richtung vor das Auge gebracht und langsam hin und her bewegt, der Länge parallel. Nun sieht Patient das Dreieck verdoppelt nebeneinander und von der Spitze her dringt ein umgekehrtes schwarzes Dreieck mit seiner Spitze gegen die frühere Basis bis zu dem fünften Streifen, wodurch die Correction von 5 D gegeben ist. Geht der seitliche Schatten mit der Sonde, so ist der Meridian myopisch; geht er umgekehrt, so ist er hypermetropisch. Durch Ausprobiren der Richtungen wird die Lage der Hauptaxen gegeben, durch die Bestimmung der Refraction in diesen Meridianen der Grad und der Werth der Anomalie. Das schwarze Dreieck ist bemerkbar, wenn die Sonde in der Mitte der Pupille gehalten wird; mit einer Sonde von 2 mm bekommt jede Abtheilung den Werth von 0,5 D; mit der von 4 mm den Werth 0,25 D. Wird statt in 5 m in 2,5 m gemessen, so giebt die Sonde von 1 mm für jede Abtheilung 2 D, die von 2 mm 1 D, die von 4 mm 0,5 D.

5. Kutten (Lüttich) a) Cataracta cretacea hat bei einem 23jährigen Mädchen in ihrem 12. Jahre angefangen, in einem bis dahin gut sehenden Auge. Seit 2 Jahren glaucomatöse Schmerzen; Extraction; Visus = 0; Glaskörper getrübt. b) Granulom von der unteren Uebergangsfalte, rechts, bei einer 38jährigen Frau, nach einer Entzündung vor 18 Monaten entstanden. Neubildnng ragte 3 mm über den Lidrand, war 4 mm dick und ging von einem Canthus zum andren. Excision; Heilung. c) Telangiectatische Geschwulst des Limbus bei einer 63jähr. Frau, rechts, median am Limbus, kirschkerngross, gestielt, über die Hornhaut gelagert. Röthung des Augapfels ohne Schmerz. Excision; Galvanokausis; Heilung. An diesem Auge am Limbus aussen, an der unteren Uebergangsfalte noch einzelne Pigmentflecken. Nach einer Entzündung im 52. Jahre war an der Stelle des Tumors ein kleiner Flecken entstanden, welcher im 59. Jahre anfing zu wachsen und in den letzten 2 Monaten zum obigen Bild führte.

Pergens.

Referate, Uebersetzungen, Auszüge.

1) **Die Erkrankungen des Auges in ihren Beziehungen zu Erkrankungen der Nase und deren Nebenhöhlen, sowie zu Erkrankungen des Gehörorganes**, von Prof. O. Eversbusch in München. (Graefe-Saemisch, Handbuch der gesammten Augenheilkunde Theil II, Band IX, Cap. XVI. Leipzig, W. Engelmann, 1903.)

Die Erkrankungen der Nebenhöhlen der Nase in ihren Beziehungen zu Augenleiden sind erst im letzten Jahrzehnt Gegenstand eingehender Forschung gewesen. Das in Monographien zerstreute Material hat Verf. übersichtlich zusammengestellt und die einzeln abgehandelten Krankheiten durch Mittheilungen geeigneter Fälle veranschaulicht.

Aus dem zweiten Abschnitte sei hervorgehoben, dass die viel umstrittene Frage der Bedeutung von Augenveränderungen bei intracraniellen Complicationen von Ohr-Erkrankungen zu einem gewissen Abschlusse gelangt ist, nach dem anzunehmen ist, dass etwa die Hälfte der Fälle negativen Befund giebt. Spiro.

---

2) **Die Anomalien der Refraction und Accommodation des Auges mit einleitender Darstellung der Dioptick des Auges**, von Prof. C. Hess in Würzburg. (Graefe-Saemisch, Handbuch der gesammten Augenheilkunde Theil II, Band VIII, Cap. XII. Leipzig, W. Engelmann, 1903.)

Durch seine zahlreichen Arbeiten, die der Verfechtung der Helmholtz'schen Accommodationstheorie gegenüber den Angriffen Tscherning's gewidmet waren, ist der Standpunkt von Hess festgelegt. Man kann dem diesbezüglichen interessantesten Kapitel der Arbeit trotzdem grosse Sachlichkeit nachrühmen wie auch grosse Anschaulichkeit, die das ganze Buch auszeichnet. Anlass auf Einzelheiten einzugehen liegt nicht vor, wir besitzen in der Arbeit eine sehr umfassende Darlegung, die sehr geeignet ist, über einzelne Fragen zu unterrichten. Spiro.

---

3) **Operationslehre**, von Prof. Snellen in Utrecht. (Graefe-Saemisch, Handbuch der gesammten Augenheilkunde Theil II, Band IV, Cap. II. Leipzig, W. Engelmann, 1903.)

In sehr compendiöser Form, die trotzdem kurzes Eingehen auf geschichtliche Details nicht vermissen lässt, bespricht Verf. die Operationen des Auges. Gerade dieses Kapitel lässt die Fortschritte seit dem Erscheinen der ersten Auflage des Handbuches erkennen, die in Asepsie und Cocaïn-Anwendung gipfeln. Da die Arbeit im Wesentlichen das Vorgehen Snellen's bei Operationen mittheilt, seien einige Einzelheiten herausgegriffen. Beim Verband benutzt Snellen einen feuchten Watte-Heftpflaster-Verband, dem eine Aluminiumschale besondere Schutzkraft verleiht.

Bei der Star-Operation verwirft Snellen Sperrelevateure, benutzt, falls die Lider nicht mit der Hand auseinander gehalten werden, Haken nach Pellier.

Bei der Kapselöffnung kommt eine besondere Nadel zur Verwendung. Nach der Operation darf der Patient am Nachmittage des Operationstages in einem Lehnstuhl Platz nehmen, muss nur Erschütterungen vermeiden. Der

Verband wird zweimal täglich erneuert, beschränkt sich nach einigen Tagen, nach Wundschluss, auf den Schutz durch die Schale.

Auch wenn keine Linsenreste zurückgeblieben sind, wird häufig eine Discission ausgeführt, da oft die hintere Kapsel nicht genügend durchsichtig ist. Diese Discission erfolgt am 14. Tage nach der Extraction, da später die Kapsel zu widerstandsfähig wird.

Die Beseitigung der Krystall-Linse bei höchstgradiger Myopie wird kurz und objectiv besprochen. Nach Enucleation und Exenteration empf. Verf. bei kleinen Stümpfchen oder Anophthalmus seine doppelwandigen Prothesen, die sich ihm über sein Erwarten bewährt haben.

Gute Illustrationen veranschaulichen die Instrumente. Spiro.

4) **Ueber das Syphilom des Ciliarkörpers.** Eine anatomisch-klinische Studie von Prof. Dr. Th. v. Ewetzky. (Berlin, S. Karger. 1904.)

Den 64 bisher veröffentlichten Fällen von Syphilom des Strahlenkörpers fügt Verf. 4 neue hinzu; 2 davon beobachtete er selbst, einen hat Woinow bereits 1873 kurz publicirt, Ewetzky bringt jetzt über diesen Fall genauere Daten, und den vierten verdankt er Filatow. Zunächst beschreibt er diese vier Fälle eingehend, besonders schildert er den anatomischen Befund des einen von ihm entfernten Auges. Den zweiten Theil des Buches nimmt eine tabellarische Zusammenstellung aller bisher bekannt gewordenen Fälle ein, aus denen er im dritten Theil eine sehr fesselnde klinische Studie entwickelt. Erst wenn es durchgebrochen ist, lässt sich das Syphilom diagnosticiren; die Perforation erfolgt am häufigsten durch die Lederhaut (nach aussen oder in die vordere Kammer), Durchbruch direct in die vordere Kammer oder in den Glaskörper ist sehr selten. Der Tumor sitzt öfter im vorderen Abschnitt des Ciliarkörpers und am liebsten nach aussen vom vertikalen Meridian. Das Syphilom kommt meist isolirt vor, mehr als zwei wurden nie an einem Auge beobachtet. Der Tumor bleibt nicht lange verborgen, je stärker die Entzündungs-Symptome sind, um so früher bricht die Geschwulst durch und geht die regressive Metamorphose ein; vom ersten Auftreten in der Sklera bis zur Vernarbung vergehen meist nur acht bis vierzehn Tage. Der Durchbruch in die vordere Kammer ist meist von einem solchen durch die Lederhaut begleitet, der erstere geht stets dem letzteren voraus; auch hier sind Heftigkeit der Entzündung und Schnelligkeit der Evolution des Tumors einander proportional. Bei dem Syphilom des Corpus ciliare sind fast alle andren Theile des Augapfels mehr oder minder miterkrankt; so findet man meist Keratitis parenchymatosa. In der vorderen Kammer bilden abgebröckelte Krümel des Tumors oft ein Pseudohypopyon, echter Eiter sammelt sich selten an; gelatinöse Exsudation ist relativ häufig. Iritis begleitet 81 % der Fälle von Ciliarkörpersyphilom, meist ist sie parenchymatös, plastisch oder knötchenförmig. Der Hintergrund liess sich selten untersuchen, die unverhältnissmässige Sehstörung fusst auf Glaskörpertrübungen und intraocularen Veränderungen. Das Sehvermögen erlischt meist dauernd (64 %), in andren Fällen kehrt es von 0 oder $\frac{1}{\infty}$ zur Norm zurück (10 %). Der Binnendruck ist herabgesetzt oder erhöht, was von der Cyclitis oder dem Tumor abhängt; auch normal kann er sein. Die Erkrankung ist bei Männern 3 Mal so häufig wie bei Frauen und befällt in 75 % der Fälle das 3. und 4. Jahrzehnt; 28 % gingen in Atrophia bulbi über, in 30 % musste, und zwar meist im entzündlichen

Stadium, wegen enormer Schmerzen, enucleïrt werden. Schneller Verfall des Sehvermögens, starke entzündliche Erscheinungen, ungleichmässige Tiefe der vorderen Kammer erwecken bei Iridocyclitis syphilitica den Verdacht auf Syphilom des Ciliarkörpers, das stets grösser ist als das der Iris. Syphilome der Binde- oder Lederhaut sind meist multipel, letztere färben sich erst später schwarz als die des Strahlenkörpers und lassen die begleitende Iridocyclitis meist vermissen. Bei Sklero-Chorioiditis ist die Iritis stets serös, der intraoculare Druck erhöht, ebenso wie bei Sarcomen, die nur selten mit einer Iridocyclitis einhergehen. Das jugendliche Alter, Anamnese und Allgemeinzustand bestimmen die differentielle Diagnose, ob tuberkulöser oder syphilitischer Tumor, eventuell auch der Erfolg einer antisyphilitischen oder Tuberkulin-Behandlung. Bis auf 2 sind alle Fälle auf erworbene Lues zurückzuführen. Meist erscheint das Syphilom in den ersten Monaten nach der Infection (43 %), im zweiten Halbjahr nur in 22,4 %, ganz vereinzelt noch später; in 50 % gehen andere secundäre Erscheinungen nebenher, nur in 15 % ist es mit gummösen (tertiären) vereint: die Syphilome sind also als Papeln, selten als meist frühe Gummata aufzufassen. Anatomisch sind die Tumoren selten circumscript, meist ergreifen sie grosse Organ-Gebiete, einen mehr oder weniger vollständigen Ring bildend. Sie wandern wie Sarcome gern auf Aderhaut oder Iris über. Histologisch stellen sie sich als Granulationsgewebe dar mit einzelnen Riesenzellen, sind ausgezeichnet durch ihre Neigung zu käsiger Entartung und nachfolgender Narbenbildung. Das Gewebe der Sklera nehmen sie in sich auf, es von innen her usurirend und auflösend. Die Schwarzfärbung des Skleralbuckels beruht nicht auf dem Durchschimmern von Uvealpigment, ist vielmehr durch eingeschwemmtes Pigment bedingt.. Netzhautablösung durch Narbenzug ist häufig.

Die Monographie schliesst mit einem sehr genauen Literatur-Verzeichniss.

Kurt Steindorff.

Journal-Uebersicht.

I. A. v. Graefe's Archiv f. Ophthalmologie. LVI. 2.

1) **Studien zur Physiologie und Pathologie der Thränen-Absonderung und Thränen-Abfuhr,** von Prof. Otto Schirmer in Greifswald.

Die Menge der unter normalen Verhältnissen abgesonderten Thränenflüssigkeit lässt sich nur dann messen, wenn das betreffende Auge nicht gereizt ist oder bei dem Versuche nicht gereizt wird, und wenn, wie nach Exstirpation des Sackes der Abfluss in die Nase gehemmt ist. Verf. sog die im Thränenbache sich ansammelnde Flüssigkeit mit vorher gewogenem Fliesspapier an, bestimmte die Gewichtszunahme und berechnete unter Berücksichtigung der Zeitdauer, innerhalb welcher der Thränenbach sich füllte, die in 16 Wach-Stunden secernirte Menge auf 0,2 bis 0,4 g. Dazu kommt aber noch das, was durch Verdunstung verloren geht. Verf. liess in einer 25 : 9 mm grossen Wanne von der Form der Lidspalte Wasser verdunsten und fand als Mittelwerth der bei etwa 18° verdunsteten Flüssigkeit für 16 Stunden 0,27 g. Im Ganzen werden also in 16 Stunden 0,5 bis 0,75 g Thränen abgesondert. Die Drüse secernirt beständig in ganz geringem Maasse.

Die normale Bindehaut sondert nicht nur den Schleim ihrer Becherzellen, sondern auch eine Flüssigkeit ab, welche nach völligem Sistiren der

Thränensecretion (Exstirpation der Drüse, Facialislähmung) für die Befeuchtung des Auges ausreicht, aber nicht im Ueberschusse producirt wird.

Abgesehen vom psychischen Weinen sondert die Drüse nur auf äussere Reize hin ab, wobei allerdings schon die unbewegte Luft als Reiz wirkt. Im Schlafe hört die Secretion ganz auf.

Die früher aufgestellten Theorien über die Thränen-Ableitung, wie die Hebertheorie, die Kapillarattraction, die Aspiration von der Nase aus, werden vom Verf. verworfen. Bei ruhenden Lidern findet keine Ableitung statt, Bewegungen der Lider sind unbedingt erforderlich, und der Lidschlag ist in erster Linie von Bedeutung.

Beim Lidschlusse und Lidschlage wird der Thränensack nicht, wie man früher annahm, verengt, sondern im Gegentheil durch den Horner'schen Muskel, welcher bei seiner Contraction die vordere Sackwand vorzieht, erweitert. Bei der Erweiterung des Sackes findet eine Aspiration der Thränen statt. Wahrscheinlich wird diese Aspiration durch die Thränenröhrchen unterstützt, deren Wandungen longitutinal verlaufende Muskelbündel besitzen, welche bei ihrer Contraction nur dilatirend wirken können. Der zähe Nasenschleim folgt weniger leicht, als die dünnflüssigen Thränen und wird daher nicht aspirirt. Die Verengerung des Sacks geschieht höchst wahrscheinlich durch die Elasticität der Sackwandung und des Ligam. canth. int., von denen besonders letzteres erhebliche Mengen elastischer Fasern aufweist. Ein Regurgitiren der Flüssigkeit aus dem Sack tritt nicht ein, weil die Thränenröhrchen viel schwerer passirbar sind, als der Thränennasengang. Der Mechanismus functionirt auch entgegen der Schwerkraft bei hängendem Kopfe.

Die durch die Thränendrüse und die Bindehaut secernirte Flüssigkeit verlässt den Bindehautsack theils durch Verdunstung, theils durch Abfluss in die Nase. Zwischen dem Gewebe der Bindehaut und der auf ihrer Oberfläche haftenden Flüssigkeit finden beständige Diffusionsvorgänge statt. Wird die Flüssigkeit durch Verdunstung concentrirter, so dringt Flüssigkeit aus der Tiefe an die Oberfläche und Salz in die Tiefe. So bleibt eine bestimmte Concentration erhalten. Im Thränennasengang fliesst beständig ein Flüssigkeitsstrom, doch ist unter normalen Verhältnissen die Menge der Flüssigkeit und die Stromgeschwindigkeit sehr gering. Dass im Bindehautsack stets nur eine kapillare Flüssigkeitsschicht vorhanden ist, bewirkt der Lidschlag, der durch die beginnende Austrocknung der Bulbusoberfläche ausgelöst wird, den Thränensack erweitert und so eine Aspiration in den Sack einleitet. Wird bei stärkerer Thränenabsonderung der Thränenbach verbreitert, so erfolgen häufigere Lidschläge, genügen dieselben nicht, so fliessen die Thränen über.

Die Functionsprüfung der Thränendrüse durch reflectorische Reizung derselben kann als exacte Methode nicht gelten, doch werden gröbere Anomalien und, wenn die Prüfung bei demselben Individuum zu verschiedenen Zeiten angestellt wird, Schwankungen der Absonderung exact nachgewiesen. Nach Köster's Vorgang eine Erschöpfung der Drüse zu erzielen, ist Verf. nicht gelungen. Er untersuchte mit Fliesspapierstreifen, 3,5 : 0,5 cm, welche vorsichtig in den Bindehautsack gelegt wurden, und bestimmte die Zeit, innerhalb welcher der Streifen ganz oder bis zu einem gewissen Grade durchfeuchtet wurde. Die Reize wurden von der Conjunctiva oder von der Nase aus hervorgerufen, einzeln auch bei Personen mit Trigeminuslähmung vom Opticus aus. Die Verschiedenheit der Resultate ist wesentlich durch die wechselnde Empfindlichkeit der Conjunctiva bedingt. Gewisse Minimalwerthe der Durchtränkung lassen auf eine verminderte Leistungsfähigkeit der Drüse

schliessen, dagegen ist der Schluss auf Hypersecretion mehr oder weniger trügerisch. Sie ist entweder durch dauernde reflectorische Reizung bei äusseren Augen-Erkrankungen oder durch einen Reizzustand in den excito-lacrymalen Fasern bei Facialislähmung (Köster) bedingt. Hyperämie und paralytische Hypersecretion der Drüse ist zweifelhaft.

Verf. berichtet über Beobachtungen von Lähmung der Drüse bei Basisfractur und bei beginnender Tabes.

Nach Exstirpation der palpebralen Drüse wird auch die orbitale, wahrscheinlich durch Verlegung ihrer Ausführungsgänge geschädigt.

Echte Hypersecretion der Drüse, d. h. ohne auslösende Reflexe, ist selten. Die Reizung der secretorischen Fasern bei Facialislähmung wurde bereits erwähnt. Verf. beobachtete bei einer 46jährigen Frau Hypersecretion, welche im Schlafe sistirte und auf rein nervöser, vielleicht hysterischer Basis beruhte. Es handelte sich aber nicht um eine Erkrankung der Drüse, sondern um eine von dem centripetalen Schenkel des Reflexbogens ausgehende Reizung. Wahrscheinlich wirkt der reflectorische Reizzustand nicht direct, sondern durch Vermittlung des Thränencentrums auf die Drüse.

Nach der Exstirpation des Thränensacks tritt keine Atrophie der gleichseitigen Drüse ein, sondern ihre Secretionsfähigkeit bleibt normal. Wenn nach der Entfernung des Sacks das Thränenträufeln geringer zu werden pflegt, so liegt das daran, dass der von der erkrankten Sackwandung und der stets entzündeten Conjunctiva ausgelöste Reiz fortfällt. Die Drüse ist unverändert.

Auch bei jahrelangem Bestehen erzeugen Thränensackblennorrhoe, Ectropium und Conjunctivitis keine erhöhte Leistungsfähigkeit der Drüse. Bei Epiphora in Folge von hartnäckiger Conjunctivitis exstirpirt Verf., besonders wenn die Patienten der arbeitenden Klasse angehören, häufiger und mit gutem Erfolge die palpebrale Drüse.

Bei completer Facialislähmung dürfte die Epiphora hauptsächlich durch das Aufhören des Lidschlages bedingt sein.

Einträufeln von Solut. Natr. salicyl. in den Conjunctivalsack und Behandlung des bald darauf entnommenen Nasenschleims mit Liq. ferr. sesquichlor. giebt bei positivem Ausfall der Reaction schonender als mit Hilfe der Luer'schen Spritze den Nachweis der Durchgängigkeit des Thränenschlauchs.

---

2) Ueber die Veränderung der Sehschärfe nach Linsen-Entfernung, von Dr. med. K. Bjerke, Augenarzt in Linköping.

Vereinfachung früher gegebener Formeln.

---

3) Weitere experimentelle Untersuchungen über die Beziehungen der Medulla oblongata zur Pupille, von L. Bach und H. Meyer in Marburg.

Die Verff. haben ihre bekannten Untersuchungen fortgesetzt und vielfach experimentirt, geben aber nur die Beschreibung von 3 an Katzen angestellten Versuchen. Kaninchen erwiesen sich wegen ihrer wenig lebhaften und wenig ergiebigen Pupillenreaction als nicht geeignet. Die Verff. ziehen aus ihren Versuchen folgende Schlüsse: „Am distalen Ende der Rautengrube liegt nahe der Mittellinie ein Hemmungscentrum für den Lichtreflex der Pupille, sowie ein Hemmungscentrum für die zu einer Pupillen-Erweiterung führenden Erregungen."

Die Annahme, dass in der Medulla oblongata das Pupillenerweiterungs-

centrum gelegen sei, ist dahin zu berichtigen und zu ergänzen, dass in der Medulla oblongata ein — allerdings sehr wichtiges! — Centrum für die Pupillenerweiterung und zwar höchst wahrscheinlich ein Hemmungscentrum gelegen ist. Ausser diesem in der Medulla oblongata gelegenen Centrum existiren ziemlich sicher noch mehrere andre für die Pupillenerweiterung höchst belangvolle Stellen im Cerebrospinalsystem."

---

4) **Eine Cyste an der Hornhaut-Hinterfläche**, von Dr. Rudolf Tertsch, Operateur an der II. Augenklinik in Wien.

Bei einem 12jährigen Mädchen, dessen linkes Auge gesund war, musste das rechte stark vergrösserte Auge wegen heftiger Schmerzen enucleïrt werden. Die Vergrösserung des Bulbus hatte sich bereits in den ersten Lebensjahren entwickelt. Die Hornhaut war stark ektatisch, halbkugelig gewölbt und verdünnt, die Sklera besonders oben bläulich verfärbt und vorgewölbt, vordere Kammer tief, Iris schlotternd, Linse getrübt. T. stark erhöht. Etwa in der Mitte der diffus getrübten Hornhaut befand sich ein quer verlaufendes, etwa 5 mm breites graues Band.

Die anatomische Untersuchung ergab Schwund der Bowman'schen Schicht und Aufquellung der Hornhautlamellen ohne Bildung grösserer Hohlräume. An der Hinterfläche der Hornhaut befand sich aussen eine cystenartige Abhebung der Descemeti'schen Schicht, horizontal etwa 10 mm, vertikal 13 mm gross. Die Cystenwand war oben und oben-aussen breit eingerissen, so dass das Innere mit dem Kammerwasser in Verbindung stand und das Ganze die Form einer geöffneten Tasche hatte. Die vordere Wand der Cyste wurde von der Hornhaut gebildet, deren kernreiche und gefässhaltige Lamellen von einem regelmässigen Belage von Endothelzellen überzogen waren. Die Zellen lagen theils direct auf dem Hornhautgewebe, theils auf einer neugebildeten, sehr dünnen elastischen Membran. Die hintere Seite der Cyste bestand aus der homogenen M. Descemeti, welche an beiden Seiten Endothelbelag trug. Im unteren Winkel der Cyste lag neugebildetes Gewebe, feinfaserig, zellreich, leicht pigmentirt und von Endothel bedeckt. An der Rissstelle hatte sich die M. Descemeti spiralig eingerollt, man erkannte deutlich die beiderseits von Endothel überzogene aufgerollte Glashaut. Vorne ging im Bereiche der Rissstelle das Endothel der nicht abgelösten M. Descemeti direct in das neugebildete Endothel der hinteren Hornhautfläche über.

Von dem sonstigen Befunde sei erwähnt: starke Atrophie der Iris, Ektropium des Pigmentblatts, Dehnung der Proc cil. und der Zonula, tiefe glaucomatöse Excavation der Papille und Atroph. n. o.

Wahrscheinlich erfolgte Ablösung und Berstung der M. Descemeti, weil sie der Ausdehnung der Hornhaut nicht zu folgen vermochte. Möglicher Weise wurde die Ablösung dadurch befördert, dass die vom Stauungsödem der Cornea gebildete Flüssigkeit die Membran von ihrer Unterlage abdrängte. Unter Umständen könnte auch zunächst ein Riss entstehen und dann durch das Kammerwasser eine Abhebung bewirkt werden. Gegen diesen Vorgang spricht im vorliegenden Falle, dass das im Cystenwinkel nachweisbare neugebildete Gewebe sich auch an der Rissstelle fand. Die Cyste ist daher zunächst längere Zeit geschlossen gewesen.

Vielleicht entsprach die bandförmige Trübung der Hornhaut der Cyste. Derartige Trübungen sind auch sonst beobachtet worden.

---

5) **Ueber die Verwendbarkeit der Hornhaut-Transplantation bei**

schweren ulcerativen Processen der Cornea, von Dr. O. Pröller, Assistenzarzt der Universitäts-Augenheilanstalt zu Göttingen. (Aus der genannten Klinik.)

15 Fälle. Die Operation verfolgte in erster Linie den Zweck, bei mehr oder weniger vollständiger Trübung der Cornea der Bildung ectatischer Narben entgegenzuwirken und den Patienten ein wenn auch nicht sehtüchtiges, so doch möglichst wenig deformirtes Auge zu erhalten. Nur zweimal heilte der Lappen nicht ein, in 3 Fällen bildete sich nach erfolgter Einheilung von Neuem ein Staphylom, welches Abtragung und Naht erforderlich machte. In allen diesen Fällen war die Operation zu früh, vor Bildung eines genügend festen Narbengewebes verrichtet worden. In den 10 erfolgreichen Fällen handelte es sich um grosse partielle oder totale Staphylome, 3 grosse Irisvorfälle, 1 Hornhautfistel und 1 Keratocele, beide bisher erfolglos behandelt. Zweimal stellte sich sogar soweit eine vordere Kammer wieder her, dass eine optische Iridectomie ausgeführt werden konnte.

Die dauernde Einheilung der Lappen konnte in Uebereinstimmung mit Fuchs auch anatomisch sicher nachgewiesen werden.

---

6) **Ueber Myopie.** Klinisch-statistische Mittheilungen, von Prof. Dr. E. Hertel, I. Assistent an der Augenklinik zu Jena.

Aus der umfangreichen, zahlreiche Tabellen und Curventafeln enthaltenden Arbeit seien einige wichtigere Punkte hervorgehoben.

Im Allgemeinen tritt mit zunehmendem Alter eine Erhöhung der Refraction ein, indessen überwiegt auch bei Erwachsenen die Hypermetropie die beiden andren Refractionszustände.

Bei den Naharbeitern ist die Zunahme der Refraction bedeutend gesteigert, doch gilt dies nur für die niederen Grade der M., etwa bis 6,0 D; bei den höheren Graden ist ein Einfluss der Naharbeit nicht mehr nachweisbar. Von Kindern unter 14 Jahren sind weit mehr Mädchen myopisch als Knaben, das weibliche Geschlecht neigt in der Jugend offenbar mehr zur Myopie als das männliche. In der Altersstufe vom 14. bis 30. Lebensjahre steigt die Zahl der männlichen Myopen stark an. Gerade in diesen Lebensjahren werden an die Augen der männlichen Individuen im Ganzen grössere Anforderungen gestellt, als an die der weiblichen. Schaltet man die notorischen Naharbeiter aus und vergleicht man Männer und Frauen, welche unter annähernd gleichen Bedingungen gelebt haben, so ergiebt sich, dass auch im höheren Alter die Neigung des weiblichen Geschlechts zur Myopie grösser ist, als die des männlichen.

Im Ganzen sinkt die Sehschärfe mit Zunahme der Myopie, bei M. > 11,0 D wurde volle Sehschärfe nicht mehr gefunden.

Ein Conus fehlte in 13 % der Fälle von doppelseitiger und in 28 % der Fälle von einseitiger Myopie. Ein Einfluss der Naharbeit auf die Häufigkeit des Conus war nicht nachweisbar.

Chorioidealveränderungen und Glaskörpertrübungen sind bei Frauen relativ häufiger, als bei Männern, und bei beiden Geschlechtern um so häufiger, je stärker die Myopie ist. Bei den Chorioidealveränderungen tritt die Abhängigkeit von dem Grade der Myopie mehr hervor, als bei den Glaskörpertrübungen.

Auch in den Fällen von Netzhaut-Ablösung überwiegt das weibliche Geschlecht und zugleich das höhere Alter. Eine gewisse Abhängigkeit der

Procentzahl von der Höhe der Myopie ist erkennbar. Landleute scheinen unabhängig von der Refraction besonders zur Netzhautablösung zu neigen.

Die Myopie-Operationen erhöhen auch bei glattem Verlaufe die Möglichkeit des Auftretens der Ablösung. Jede Verletzung des Glaskörpers ist, wenn es irgend angeht, zu vermeiden, am besten wird nur Discission und Linsen-Entleerung ausgeführt. Sorgsamste Auswahl der Fälle und zunächst einseitige Operation ist geboten.

Die Zahl der Fälle von progressiver Myopie ist bei den Naharbeitern am grössten. Der Vergleich der Nicht-, Halb- und Vollcorrigirten spricht durchaus zu Gunsten der Vollcorrection.

Die Analyse einer grösseren Anzahl von Fällen einseitiger Myopie, welche nach Lage der Verhältnisse sicher ohne jede Einwirkung der Convergenz entstanden waren, führt Verf. zu berechtigten Bedenken gegen die Convergenztheorie.

Die Myopie oder die Disposition zur Myopie kann vererbt werden. Wahrscheinlich handelt es sich um eine abnorme Dünnheit der Sklera, die unter Umständen verschwindet, so dass Myopie ausbleibt; unter Umständen aber sei es mit, sei es ohne Naharbeit zur Ektasie der Sklera und damit zur Myopie führt.

Die Myopie der Naharbeiter und die andren Formen der Myopie zeigen nur graduelle Unterschiede, zu einer principiellen Trennung der Formen liegt ein Anlass nicht vor. Scheer.

II. Archiv für Augenheilkunde. XLVII. 1903. Heft 2 u. 3.

9) **Primäres Sarcom der Iris,** von Dr. C. A. Wood, Prof. an der Universität Illinois und Dr. B. Pusey, Docent an der Universität Chicago.

Eine grosse Casuistik, die den seit den ersten diesbezüglichen Veröffentlichungen von Hirschberg und Lebrun im Jahre 1868 mitgetheilten 64 Fällen 23 neue anfügt, die meist durch Sammlung mittels Fragebogen erhalten sind. Die wichtigste Frage ist die, ob eine Iridectomie beim Irissarcom genügt oder Enucleation vorgenommen werden muss. Die Berichte über die 27 iridectomirten Fälle der Literatur sind so ungünstig, dass Verff. folgern: Wenn die Diagnose Iris-Sarcom gesichert ist, so ist das Auge zu enucleïren.

---

10) **Molluscum contagiosum der Augapfel-Bindehaut** (ein Unicum), von Dr. Th. Bałłaban in Lemberg.

Bei einem 20jährigen Mädchen fand Verf. eine haselnussgrosse, gelbliche Geschwulst, die dem Augapfel in der lateralen Hälfte verschieblich aufsass. Die mikroskopische Untersuchung ergab Molluscum contagiosum und zwar als ersten an einer Schleimhaut beobachteten Fall.

---

11) **Ueber einen Fall von primitivem Tumor der Thränendrüse.** (Ein Beitrag zur Lehre über das Angiosarcom), von Dr. O. Pes, Assistent der Klinik von Prof. Reymond in Turin.

Bei einem $7^1/_2$ Monate alten Kinde wurde eine Thränendrüsengeschwulst entfernt, die sich als plexiformes Angiosarcom erwies. Die auf die Thränendrüse beschränkte Geschwulst war gutartig und offenbar congenital angelegt.

---

12) **Casuistische Beiträge zur Iris-Atrophie,** von Dr. Ad. Franck, Vol.-Assistent der Univ.-Augenklinik München.

Sieben Fälle von circumscriptem Gewebsschwund der Iris. Die Veränderungen sind aufzufassen als die Folgen pathologischer Spannungs- und Druckverhältnisse im Irisgewebe, welche entweder durch Exsudation und Fixation in Folge entzündlicher Processe der Iris oder durch Zunahme des Augendrucks (Glaucom) hervorgerufen sind.

---

13) **Werth der Iridectomie an der Hand von 1200 Iridectomie-Fällen zusammengestellt,** von Dr. O. Hallauer, Assistent der Universitäts-Augenklinik Basel.

Die sehr ausführliche, verdienstliche Zusammenstellung berücksichtigt zunächst die optische Iridectomie. Die dadurch erzielten Sehschärfe-Verbesserungen (65—87 %) sind geringfügig, die besten Resultate wurden wegen vorhandenen Adaptionsvermögens bei jugendlichen Personen erzielt. Für Cataracta zonularis ist die Entfernung der Linse Haupt-Operation; nur für Formen mit kleinen circumscripten, centralen Trübungen und besserem Sehvermögen bei Mydriasis kommt die Iridectomie in Betracht.

Als antiphlogistisch-therapeutische Operation wirkte die Iridectomie in 2 von 3 Fällen der Keratitis pannosa vaskularisationshemmend, ein Fall wurde gebessert, ein Fall behielt die Sehkraft. Bei Hornhautfistel (1 Fall) brachte eine erste Iridectomie bessere Bulbusfüllung, eine zweite Heilung. Keratocele (4 Fälle) wurde geheilt, Keratitis bullosa (1 Fall) gebessert. Bei Hypopyonkeratitis (10 Fälle) gelang in 60 % eine Sistirung des Processes und in 10 % Schmerzstillung; die drohende Infectionsgefahr spricht so gegen die Operation, dass sie heute nicht mehr ausgeführt wird.

Die günstige Wirkung in 4 Fällen von acuter syphilit. Iritis ist auf die Entleerung der Exsudatmassen bei starker Blutung zurückzuführen. Die 84 Fälle von chronischer Iritis ergaben in 61,5 % Besserung, in 38,5 % Erhaltung der Sehschärfe, in 81 % wurden Iritisrecidive beseitigt. Bei Iridocyclitis (54 Fälle) wurde neben Reparation des Flüssigkeitsaustausches der beiden Kammern in 62 % Besserung, in 29 % Erhaltung der Sehschärfe erreicht. Selbst bei Iridocyclitis sympathica war in 7 Fällen die Iridectomie — als Ausnahme-Operation — gemacht, sie erreichte in 2 Fällen Besserung, in 2 Fällen Stillstand des Processes. 2 Fälle von Iriscysten wurden durch die Operation geheilt. Als unnütz erwies sich die Operation bei Ablösung der Netzhaut (4 Fälle).

Beim Glaucoma acutum (75 Fälle) war nach der Iridectomie in 2,6 % Verfall der Sehkraft beobachtet, in 35 % traten Recidive auf, welche meist (31 %) durch Miotica normalisirt wurden. Definitiv wurde die Sehschärfe gebessert in 69 %, erhalten in 12 %, verschlechtert in 18 %. Beim chronisch entzündlichen Glaucom (13 Fälle) sind 19 % Recidive zu verzeichnen, von denen 12,5 % durch Miotica zur Norm gebracht wurden. Beim Glaucoma simplex (51 Fälle) wurde in 80,5 % normaler Augendruck erreicht. Recidive fanden sich in 31 %; in 6 % wurde eine zweite Iridectomie nöthig, ein maligner Verlauf fand sich in 3 %. In 5 von 7 Fällen absoluten Glaucoms wurden die Schmerzen beseitigt. Bei Hydrophthalmus (2 Fälle) brachte die Iridectomie Druckabnahme und Erhaltung der Sehschärfe.

Bei unreifen Cataracten (33 Fälle) wurde die Reifung durch Iridectomie in 77 % beschleunigt, in Verbindung mit Rinden-Reibung in 95 %. Bei Cataracta complicata erzielte die Iridectomie in 57 % eine Reifung.

Bei der Star-Operation sieht Verf. in der Iridectomie ein Vorbeugungsmittel gegen Iris-Vorfall und schlechte Vernarbung. Unter 1500 Star-Patienten (October 1865—1895) wurden nur 124 ohne Iridectomie operirt, die 4,5% Irisvortreibungen zeigten.

---

14) **Experimentelles über die endogene Infection des Auges**, von Dr. S. Selenkowsky, I. Assistent und Dr. N. Woizechowsky, Stabsarzt. (Klinik des Prof. Bellarminoff in St. Petersburg.)

Aus Versuchen an Kaninchen und Katzen ziehen Verff. die Schlüsse, dass es möglich ist, die Durchwanderung der im Blut circulirenden Bakterien auch in den hinteren Theil des Auges bezw. in den Glaskörper experimentell zu erzeugen. Die Bakterien wandern dabei durch die entsprechenden Gefässe des hinteren Bulbustheiles, Netzhaut und Aderhautgefässe, während sie in's Kammerwasser ausschliesslich durch die Ciliargefässe gelangen. Die Iris bezw. die Lymphräume des Sehnerven spielen dabei keine Rolle.

Bei einer schwachen Allgemein-Infection ist die Durchwanderung der Bakterien in den Glaskörper nur nach einer kurz zuvor stattgehabten Reizung des Auges möglich, bei schwerer Allgemein-Infection erfolgt sie auch bei nicht gereizten Augen.

---

15) **Ueber die Dicke der Sklera an Augen mit Primärglaucom**, von Dr. G. Ischreyt in Libau.

Die Messungen von 10 Augen ergaben, dass bei primär glaucomatösen Augen eine Dehnung der Sklera mit Vorliebe in den vorderen und äquatorialen Abschnitten stattfindet. Verdünnungen der hinteren Kalotte liessen sich als myopisch erkennen.

---

16) **Ein stereoskopisches Ocular zu meinem reflexlosen Augenspiegel**, von Dr. W. Thorner, Assistent der kgl. Charité in Berlin.

---

17) **Sitzungsbericht.**

Heft 4.

18) **Zur Frage der Eiterbildung auf der narbig entarteten Hornhaut und über die Bedingungen des Eindringens von Mikroorganismen durch dieselbe in das Augeninnere**, von Dr. Dolganoff und Dr. Sokoloff.

Die Versuche der Verff. ergaben die klinisch bekannte Thatsache, dass eitrige Infection von Hornhautnarben im Missverhältniss zur Verletzung schwer verläuft und rasch in die Tiefe dringt. Das intacte Epithel der Hornhautnarbe stellt einen wirksamen Schutz gegen das Eindringen von Infectionskeimen vom Bindehautsacke her dar. Als Bedingung für das Eindringen der Bakterien durch die Hornhautnarbe in die Tiefe erscheint ein Defect der Membrana Descemetii an der Stelle, die der Einführungsstelle der Kultur in die oberflächliche Schicht der Narbe entspricht.

---

20) **Die klinisch wichtigsten Punkte der Perimetrie mit besonderer Berücksichtigung der traumatischen Neurose**, von Dr. Wolffberg in Breslau.

Verf. legt besonderes Gewicht auf die Prüfung bei herabgesetzter Beleuchtung. Ein bei heller Tagesbeleuchtung als normal befundenes Gesichts-

feld darf auch bei Verdunklung der Beleuchtung, so lange der Fixirpunkt als solcher noch erkennbar ist, nicht die geringste Aenderung der Aussengrenzen und der normalen Continuität aufweisen. Normale Farbengrenzen können nur für eine bestimmte Beleuchtungsintensität Geltung haben. Sie engen sich bei Herabsetzung der Beleuchtung allmählich concentrisch ein, wobei die Reihenfolge blau, roth, grün gewahrt bleibt. Anomalien des photochemischen Apparates zeigen sich in Aenderung des Verhaltens der Blau- und Rothgrenzen, indem letztere an einzelnen Stellen überwiegen, vollständig nur bei idiopatischer Hemeralopie. Ein Gesichtsfeld, das bei heller Tagesbeleuchtung aufgenommen, demjenigen entspricht, welches wir für das normale Auge bei herabgesetzter Beleuchtung erhalten, ist typisch für herabgesetzte Erregbarkeit des neuroptischen Apparates und für abnorme Ermüdbarkeit desselben, also auch für traumatische Neurose.

---

21) **Die Ursachen der Erblindung in Egypten,** von Dr. A. Osborne in Alexandrien.

Von den 500 Untersuchten waren 206 doppelseitig unheilbar erblindet, 294 (im Gegensatz zur üblichen Anwendung der Bezeichnung „blind" Ref.) einseitig erblindet. Unter den Ursachen stehen akute eitrige Bindehaut-Entzündungen mit 38,0 % voran. Sie schliessen die Blennorrh. neonat. ein, die in Egypten eine bedeutend geringere Rolle bei Erblindung spielen als in Europa (nur 41 Erblindungen im ersten Lebensjahre). Auffallend hoch ist primäres Glaucom mit 29,8 % betheiligt, wie das Glaucom in Egypten an sich sehr häufig ist. Erst dann folgt mit 11,8 % Trachom, während Eloni dafür 48,6 % angab. Verf. führt dies darauf zurück, dass letzterer akute eitrige Entzündungen zunächst nicht vom Trachom sonderte. In Betracht kommen noch Traumen und sympathische Ophthalmie mit 4,6 %, Variola mit 3,6 % als relativ günstige Zahlen.

Band XLVIII, Heft 1.

1) **Experimentelle Untersuchungen über den Heilungsprocess bei perforirenden Schnittwunden der Hornhaut,** von Dr. Weinstein, II. Assistent der Augenklinik von Prof. Bellarminoff in St. Petersburg.

Nach perforirenden Schnittwunden der Hornhaut regenerirt sich erst das Epithel, dann die Cornea propria zuletzt die Descemet'sche Membran. Die Regeneration des Epithels geschieht ausschliesslich durch einen Proliferationsprocess, der sofort nach der Verwundung beginnt, nach 3—4 Stunden am stärksten ist und am Ende des ersten Tages allmählich nachlässt.

Die Regeneration der Cornea propria findet ausschliesslich durch active Vermehrung ihrer eigenen Elemente statt, wobei das zunächst eingedrungene Epithel verdrängt wird. Der Beginn ist ungleichmässig, Granulationselemente treten nach 3 Tagen auf. Der Fibrinpfropf der Wunde spielt eine passive Rolle. Das Endothel regenerirt sich zugleich mit der Cornea propria auch nur auf dem Wege mitotischer Theilung. Die Descemet'sche Membran beginnt nach 4 Wochen sich wieder herzustellen. Sie ist ein Product der physiologischen Hyalinisation der Grenzlamellen des eigentlichen Hornhautgewebes.

---

2) **Ueber Neubildung von Glashaut in der vorderen Kammer,** von Dr. A. Wiener in New York. (Augenklinik der kgl. Charité.)

In einem sehr lange aufbewahrten Bulbus war festzustellen, dass es bei

Iridocyclitis chron. zur Bildung von elastischen Geweben in dem vorderen Augenabschnitt gekommen war, während sich im hinteren Knochen und Fettgewebe gebildet hatten. Verf. schliesst aus dem Falle, dass die Descemet'sche Membran aus Endothelien-Wucherung entsteht, bei denen vielleicht auch das Iris-Endothel betheiligt ist.

3) **Ein Fall von pigmentirter Sehnerven-Papille,** von H. Dycumeester, Assistent an der Univ.-Augenklinik in Leiden.

4) **Ein Fall von angeborenem Hornhautstaphylom,** von Dr. J. Runte, Vol.-Assistent der Univ.-Augenklinik Würzburg.

Verf. nimmt als Entstehungsursache des Staphyloms eine intrauterine ektogene Entzündung an, für deren Zeitpunkt und Zustandekommen keine Anhaltspunkte vorhanden sind.

5) **Mehrere Fälle angeborener Irismissbildung,** von Dr. Polte, Assistenz-Arzt der Universitäts-Augenklinik Halle.

6) **Ueber Anwendung und therapeutische Wirkung subconjunctivaler Natrium-jodicum-Injectionen bei äusseren und inneren Augen-Erkrankungen,** von Dr. A. Schiele in Kursk.

Verf. verwendet Lösungen von Natrium jodicum $1\,^0/_{00}$, denen er 1 bis 2 Tropfen einer $1\,^0/_0$ Acoinlösung hinzufügt. Die subconjunctivalen Injectionen sind fast schmerzlos und werden alle 3—4 Tage wiederholt. Verf. sah danach die Schmerzen bei Hornhaut-Affectionen, Iritis, Cyclitis rasch schwinden, auch eine günstige therapeutische Einwirkung auf diese Processe, ferner bei Chorioiditis in macula und den centralen Veränderungen der hochgradigen Myopie. Er hält das Mittel für ein Specificum bei rheumatischen und syphilitischen Leiden des Auges.

7) **Zu den Bemerkungen des Herrn Prof. Peters über experimentellen Nystagmus,** von R. W. Raudnitz in Prag.

Verf. führt aus, dass langdauernder Dunkelarrest bei kleinen Hunden nicht bloss Nystagmus, sondern auch Spasmus nutans erzeugt, somit die Annahme einer Reizung des Vestibular-Apparates (Peters) nicht nöthig erscheint.

8) **Sitzungsberichte.**

Heft 2.

9) **Ueber Verknöcherungen und Kalkablagerungen im Auge,** von Dr. K. Rumschewitsch in Kiew.

Nach Mittheilung von 9 Fällen erörtert Verf. das Auftreten von Verknöcherung und Verkalkung in den einzelnen Theilen des Auges. Am häufigsten entwickelt sich Knochengewebe in der Chorioidea. Klinisch wichtig ist das oft beschriebene Auftreten von sympathischer Ophthalmie bei Verknöcherung der Chorioidea oder Verkalkung der Linse, wie es Verf. in allen seinen Fällen beobachtet hatte.

10) **Ein Fall von pseudoleukämischen Lymphomen der Augenlider**

mit generalisirter Lymphombildung, von Dr. A. Dutoit, Volont.-Assistent der Univ.-Augenklinik Leipzig.

Die Ausführungen nach Mittheilung des Falles schliesst Verf. mit der Folgerung, dass die Pseudoleukämie sich sowohl an den Lidern, als auch an der Conjunctiva zuerst äussern kann, ferner dass bei primärem Ergriffensein von Lid und Orbita auch nachträglich die Conjunctiva stark betheiligt wird.

---

11) **Herpes zoster ophthalmicus und Trochlearis-Lähmung,** von Dr. Caspar in Mülheim a. Rh.

Mittheilung eines Falles, bei dem nach Herpes zoster ophthalmicus eine Lähmung des Trochlearis derselben, 3 Wochen nach letzterer eine Lähmung des Facialis der andren Seite folgte. Als Ursache der Erkrankungen nimmt Verf. eine Neuritis an.

---

12) **Ueber Magnet-Operationen am Auge,** von Prof. Schmidt-Rimpler in Halle.

Von April 1901 bis Ende 1902 operirte Verf. 38 Fälle; er benutzte stets den Riesenmagneten, daneben gelegentlich den Hirschberg'schen, besonders wenn der Splitter bereits in die Vorderkammer gezogen war. Dreimal versagte der Riesenmagnet. Zur Extraction von Splittern, die dicht hinter der Iris sich befinden, ist der Hirschberg'sche Magnet zu benutzen. Verf. sah in einem solchen Falle Ausreissung der Iris durch den vom Riesenmagneten angezogenen Fremdkörper.

Verf. zieht den Haab'schen Riesenmagneten dem Volkmann'schen vor, da sich die dünnen Magnete zu rasch erwärmen.[1] Das Dörffel-Hirschberg'sche Sideroskop findet er einfacher und in den Ergebnissen übersichtlicher, als das Asmus'sche. Das Sideroskop wurde nur bei 24 Verletzungen angewandt, es versagte fünfmal (?). Ein Eisen-Fremdkörper wurde als sicher angenommen, wenn der Riesenmagnet Schmerzen verursachte.

---

13) **Astigmatismus der Hornhaut und centrale Chorioiditis der Macula,** von Dr. A. Senn in Wyl.

Noch nicht abgeschlossen. Spiro.

III. Revue générale d'ophtalmologie. 1903. Nr. 3—6.

1) **Conservative Augenchirurgie,** von Tornatola.

Bei Schrotschuss-Verletzungen und andren Läsionen des Auges kann man häufig durch conservative Behandlung das Auge erhalten, sofern die Gefahr der sympathischen Ophthalmie nicht unbedingt zur Enucleation zwingt. Verf. umschneidet das die Verletzung enthaltende Stück der Bindehaut durch zwei convexe Schnitte, die er dann durch Naht vereinigt. Er erreicht dadurch eine völlige Bedeckung der Skleralwunde und vermeidet, dass die Bindehautsutur mit ersterer correspondirt.

---

2) **Offene Wundbehandlung und Lidnaht nach Star-Operation,** von Tornatola.

---

3) **Entstehung des Glaskörpers bei den Wirbelthieren,** von Tornatola.

Der Glaskörper entsteht aus ectodermalen Fasern, welche ausgehen von dem distalen Theil der Augenblase (Netzhaut). Im embryonalen Zustande

[1] Vgl. Centralbl. f. Augenheilk. 1903, S. 293. H.

stehen diese netzförmig angeordneten Fasern in Beziehung zur Neuroglie der Netzhaut. Die Zellen, welche später erscheinen als der eigentliche Glaskörper, dienen nur zur Bildung von Blutgefässen. Entwicklungsgeschichtlich ist die Zonula ebenfalls ein allerdings stark differencirter Theil des Glaskörpers.

4) **Gumma der Bindehaut bei hereditärer Lues,** von Cirincione.

Diese Geschwülste, von denen Verf. ein Beispiel beschreibt, haben eine glatte Oberfläche, gelatinöse Transparenz und eine röthliche Farbe. Sie sind auf dem Augapfel leicht verschieblich und zeichnen sich durch rasches Wachsthum aus.

5) **Oculomotoriuslähmung nach Schädelverletzung,** von Desgouttes und Müller.

6) **Traumatische Luxation der Thränendrüse,** von Villard.

Zusammenstellung aus der Literatur der Pathogenese, Prognose und Therapie der immerhin seltenen Affection.

7) **Tuberculöse Dacryocystitis,** von Rollet.

In Fällen von primärer Tuberculose des Thränensackes bringt die Exstirpation fast stets definitive Heilung. Zu hüten hat man sich vor der Anwendung von caustischen Mitteln oder der einfachen Auskratzung. Diese Behandlung kann sehr leicht eine Verschleppung von Bacillen in die Nachbarschaft und in Folge dessen Ausbreitung der Erkrankung veranlassen. Die einzig in Frage kommende Operation ist die Exstirpation.

8) **Tuberculose des Auges,** von Dor.

Die Aetiologie des mitgetheilten Falles ist insofern interessant, als die primäre Inoculation wahrscheinlich durch eine leichte Verletzung der Hornhaut geschah, die sich das betreffende Kind bei einem Fall auf ein Spielzeug zuzog, das häufig mit dem Strassenpflaster in Berührung kam, auf welches notorische Phthisiker oft expectorirten. Es entwickelte sich im Anschluss an die Hornhautverletzung eine tuberculöse Iritis, die zu Drucksteigerung führte, so dass das Auge endlich enucleïrt werden musste. Der Thierversuch und die anatomische Untersuchung bestätigte die Diagnose. Moll.

Vermischtes.

1) Am $\frac{\text{18. November}}{\text{1. December}}$ Morgens 9 Uhr verschied nach wochenlangem, qualvollem Krankenlager Dr. Theodor von Schröder, Director und Oberarzt an der St. Petersburger Augenheilansalt. Schröder gehörte zu den bekanntesten Augenärzten Russlands und besass auch im Kreise der deutschen Fachgenossen viele Freunde und Bekannte. Noch auf der letzten Heidelberger Versammlung präsidirte er in der letzten Sitzung. Schröder war am 3. März 1853 in Dorpat geboren und wurde 1870 im II. Semester Student. Während des Türkenkrieges war er unter Prof. v. Wahl Assistent am Evangelischen Hospital zu Sistowo. Von 1878 bis 1881 war er Assistent an der Augenheilanstalt in St. Petersburg, die damals bereits vom Grafen Magawly geleitet wurde. 1879 promovirte Schröder in Dorpat zum Doctor. 1881 und 1882 unterbrach Schröder seinen Dienst in St. Peters-

burg und war während dieser Zeit Assistent Dr. Landolt's in Paris. Zurückgekehrt, bekleidete er bis 1888 das Amt eines jüngeren Ordinators, und von 1888 bis 1900 die Stellung als älterer Ordinator. Als Dr. Magawly sein Amt im Februar 1900 niederlegte, wurde Schröder, sein Schwiegersohn, Director und Oberarzt der Augenheilanstalt. Die St. Petersburger Anstalt ist ja vielen unsrer deutschen Collegen aus eigener Anschauung bekannt. In den drei letzten Jahren sind weitere bauliche Vervollkommnungen durchgeführt worden und die Anstalt besitzt wohl alles was die moderne Technik an Hilfsmitteln bieten kann. Im Jahre 1902 ging die Zahl der neuen Kranken über 25 Tausend hinaus. Schröder war ein Sohn des Gouvernements-Schuldirectors Julius v. Schröder, dessen sechs Söhne sämmtlich studirten und alle sechs den wissenschaftlichen Grad des Doctors in ihrem Fach erlangten. Schröder war ein nobler, offener und treuer Mensch, dazu vielfach talentirter und anregender Gesellschafter. Mit ihm ist einer der besten Vertreter der alten deutschen Universität Dorpat dahingegangen. Schröder's wissenschaftliche Arbeiten — es sind ihrer in Summa 19 — behandeln alle Fragen der praktischen Augenheilkunde: Ueber Iritis syphilitica. Ueber die Behandlung von Augenleiden mit Pilocarpin. Ueber bleibende Folge-Erscheinungen des Flimmerskotoms. Ueber Amblyopia saturnina. Zur chirurgischen Behandlung des folliculären Trachoms. Augensymptome bei Herd-Erkrankungen des Gehirns. Ueber Keratalgie. Ueber Thier'sche Hauttransplantation bei Lidoperationen. Die operative Behandlung hochgradiger Kurzsichtigkeit. Ueber Aktinomykose der Thränenröhrchen u. a. m.

Schröder war in vollem Sinne ein tüchtiger praktischer Augenarzt. Ausgebreitete Arteriosklerose nebst Thromben- und Infarct-Bildungen führten seinen vorzeitigen Tod herbei. Dr. Th. Germann, St. Petersburg.

2) Am 20. November d. J. ist Sir Anderson Critchett, nach 20jähriger Wirksamkeit, von der Lehr- und praktischen Thätigkeit an St. Mary's Hospital zurückgetreten. Bei dieser Gelegenheit widmeten ihm die Aerzte des Krankenhauses eine feierliche Sitzung.

3) Dr. Sigrist in Basel ist als Professor der Augenheilkunde nach Bern berufen worden.

4) Kiew, 12./25. November 1903.

— — — — —

Sonntag, den 9./22. November ist hier in Kiew das 35jährige Jubiläum der augenärztlichen und gemeinnützigen Thätigkeit von Dr. E. Mandelstamm in unsrer Stadt festlich begangen worden.

Nachdem derselbe seine Studien durch mehrere Jahre in Berlin bei A. v. Graefe, in Heidelberg bei Helmholtz und Knapp gemacht und bei Alex. Pagenstecher als Assistent thätig gewesen, liess er sich in unsrer Stadt im Jahre 1868 als Augenarzt nieder und habilitirte sich gleichzeitig an unsrer Universität als erster Repräsentant der modernen v. Gräfe'schen Schule bei uns. In den Jahren 1876—1880, während der langwierigen Krankheit Iwanoff's, vertrat er dessen Lehramt und leitete die Universitäts-Augenklinik mit grossem Erfolge. Als die Facultät ihn hierauf einstimmig im Jahre 1880 auf den Lehrstuhl der Augenheilkunde erwählte, wurde diese Wahl, wohl einzig in Anbetracht des mosaischen Glaubensbekenntnisses von Dr. Mandelstamm, von dem Universitäts-Conseil (Senat) nicht sanctionirt, worauf Dr. Mandelstamm auch auf die Privat-Docentur verzichtete. Er gründete eine Privat-Augenklinik, der er sich nun vollkommen widmete, und

blieb bis dato bei uns erste augenärztliche Grösse, da er beim Publicum weit und breit sehr beliebt ist.

Die Festlichkeit bestand darin, dass ihm von Seiten des Aufsichtsrathes des hiesigen israelitischen Krankenhauses, an dem Dr. Mandelstamm während aller dieser 35 Jahre als unbesoldeter, consultirender Augenarzt und Operateur gewirkt hat, mit dem Medicinal-Inspector (Regierungs- und Medicinalrath) an der Spitze eine Adresse überreicht wurde, mit der Eröffnung, dass das Bildniss des Jubilars im Operations-Saale der Augenabtheilung aufgestellt, und ein Krankenbett daselbst auf seinen Namen gestiftet werden soll.

.... Darauf hielt der hiesige evangelische Pastor eine Ansprache, in welcher er den Jubilar als „Freund der Armen“ feierte, sowie der israelitische Alt-Rabbiner.

Der Abend vereinigte die Collegen, Freunde und Verehrer des Jubilars bei einem solennen Festmahle, wobei derselbe als Arzt, College und Menschenfreund gefeiert wurde. .... Ihr ergebenster E. Neese.

Ausser seinen bekannten Abhandlungen in deutscher Sprache hat Dr. Mandelstamm auch noch in 4 Lieferungen seine „Klinischen Vorlesungen“ in russischer Sprache veröffentlicht, die sich durch Geist und Klarheit auszeichnen.

5) Herr Dr. Golowin aus Moskau ist zum Professor der Augenheilkunde an der neubegründeten Universität zu Odessa ernannt worden.

6) Diktyoma soll „Netzhaut-Tumor“ bedeuten. (Vgl. Centralblatt für Augenheilk. 1903, S. 303.) Allerdings steht „Diktyitis, gr. diktyon Netz, Netzhaut-Entzündung“ sogar in der zweiten Auflage des Klin. Wörterbuchs von Dornblüth (S. 43, 1901). Aus meinem Wörterbuch der Augenheilkunde (S. 10 u. 23) ergiebt sich, dass bereits Desmarres und Stellwag diesen Namen gebraucht haben. Aber keiner von den Alten! Denn, — wie wir aus Xenoph (cyneg. 2, 5) und aus Pollux (V, 26) lernen mögen, — *δίκτυον* bedeutet ein grösseres, mehr ebenes Fang-Netz, Stell-Netz, oder ein grösseres Zug-Netz der Fischer. Aber das beutelförmige, kleinere Netz heisst *ἄρκυς*, das beutelförmige Fischer-Netz *ἀμφίβληστρον*. Nach letztgenanntem Wort wird die Netzhaut seit Herophilus, d. h. seit mehr als zweitausend Jahren, *ἀμφιβληστροειδὴς χιτών* genannt. Jedenfalls kann Diktyoma nicht Netzhaut-Geschwulst bedeuten, sondern, wenn überhaupt etwas, vielleicht das Spinngewebe oder der Opus reticulatum. Bei den Alten hiess *δικτυοειδὲς πλέγμα* das Blutgefässgeflecht an der Hirn-Basis — der Säugethiere. (Galen V, S. 609 u. a. a. O.) Griechische Namen soll man, wenn überhaupt, nicht mit Hilfe eines kleinen Wörterbuchs, sondern nur nach der wirklichen Bedeutung der Stämme bilden. H.

7) Aus Professor v. Drygalski's Bericht über den Verlauf der deutschen Südpolar-Expedition.

Im September gewannen die Schneebrillen allgemeine Anwendung, nachdem die Zweifler an deren Nothwendigkeit zunächst sämmtlich schneeblind gewesen waren. Im October mussten die Schutzmaassregeln gegen das Licht auch auf die sonstigen Gesichtstheile ausgedehnt werden, nachdem verschiedentlich durch die chemische Wirkung des Lichtes Entzündungen theils mit, theils ohne Blasen an Haut und Lippen Beschwerden bereitet hatten. Bei den Gängen über das Eis am schwersten zu ertragen war die schier unendliche Fülle diffusen Lichtes bei bedecktem Himmel, da dann alle Schatten und alle Contraste auf dem Eise verschwanden, so dass man Erhebungen und Ver-

tiefungen gar nicht zu sehen vermochte. Unter Kälte hatten wir innerhalb des Schiffes nicht zu leiden. Die Dampfheizungsanlage ist überhaupt nicht benutzt worden. Es genügte in der kältesten Zeit in den beiden Laboratorien, den beiden Messen und den beiden Trockenkammern je einen Füllofen mit Anthrazit zu heizen, während die längste Zeit über Heizung auch in den Messen unterbleiben konnte und eine Heizung der Kabinen überhaupt nicht erfolgt ist. Innerhalb des Schiffes hat sich die Wärme ausgezeichnet gehalten. — Da unser Petroleumbestand keineswegs auf dauernden Gebrauch den ganzen Winter hindurch berechnet war, wir somit einer andren Lichtquelle bedurften, legte sich Obermaschinist Stehr nunmehr auf die Construction und Herstellung von Thranlampen, was ihm denn auch mit bestem Erfolge gelang. Von Ende August an war die Thranbeleuchtung bei uns eingeführt und allseitig soweit ausgebildet, dass Jeder eine Thranlampe hatte. Sie hat uns vortreffliche Dienste geleistet und bis zum Verlassen des Eises im April 1903 gedient. — Voss. Ztg.

Bibliographie.

1) Ueber augenärztliche Erfahrungen mit Collargolum (Argentum colloidale Credé) insbesondere bei Ophthalmia gonorrhoica, von Wolffberg (Breslau). (Wochenschrift f. Therapie u. Hygiene des Auges. 1902. Nr. 50.) Verf. verwendet die aus Collargol hergestellte Credé'sche Salbe mit einem Zusatz von 0,05 Atropin auf 10,0 g Unguentum Credé. Durch vorsichtig massirende Bewegung des Oberlides wurde die Salbe auf der ganzen Hornhaut verrieben. Nach einer Viertelstunde hatte die Lidschwellung abgenommen, Chemosis geringer, Cornea klarer, Infiltrat schärfer begrenzt, Pupille ad maximum erweitert. Unguentum Credé wurde zuerst halbstündlich, dann stündlich, schliesslich dreistündlich eingerieben. Sobald diese Therapie unterbrochen wurde, hörte die Besserung auf.

2) Das Sublamin als Desinfectionsmittel der Conjunctiva, von Dr. Josef Imre. (Die Heilkunde. 1903. 9. Heft.) Nach einjähriger Anwendung empfiehlt Verf. angelegentlichst das Sublamin in einer Lösung von $1\,^0/_{00}$ bei eiternden Bindehaut-Entzündungen, bei Blennorrhoea neonatorum und bei Trachom. Er vereinigt die pilztötende Wirkung des Sublimats und die inoffensive Eigenschaft der Borsäure.

3) Akuter ansteckender Bindehautkatarrh in einer Schule, von Kreisarzt Dr. Hoche in Geestemünde. (Berliner klinische Wochenschr. 1903. Nr. 35.) Während die eine Klasse der Schule sich als völlig durchseucht erwies, waren in den übrigen Klassen nur einzelne Kinder, theilweise Geschwister von Schülerinnen der befallenen Klasse, erkrankt. Bemerkenswerth ist das ganz akute Auftreten der Krankheit, der schnelle Verlauf der Fälle und die spontane Heilung binnen weniger Tage. Als Ursache für die Conjunctivitis-Epidemie nimmt Verf. eine Infection mit pyogenen Staphylokokken an, deren Einschleppungsmodus nicht zu ermitteln war.

4) Ueber mechanische Behandlung der Blepharoptosis, von Privatdoc. Dr. G. Abelsdorff. (Deutsche med. Wochenschr. 1903. Nr. 35.) Modification der von A. Meyer angegebenen kleinen Lidstütze bei unvollständiger Hebung des Oberlids. Der Individualität des Patienten entsprechend wurde vom Verf. die Stütze noch weiter reducirt, und so konnte man dem Ideale einer unsichtbaren Stütze noch näher kommen.

5) Eine Schichtstar-Familie, von H. Horovitz. (Inaug.-Dissert. Berlin, 1903.) In der Hirschberg'schen Augenheilanstalt wurden, in den Jahren 1874—1902, 5 Glieder in 3 Generationen derselben Familie wegen Schichtstar in Behandlung genommen. 1874 wurde die 16jähr. Clara D. rechts mittels Discission, links mittels Iridectomie operirt. 1886, inzwischen verheirathet, bringt sie ihren 5jährigen Sohn, der mittels Discission beiderseits operirt wird und heute die Rechte studirt. 1888 kommt die 50jähr. Mutter von Clara, welche beiderseits mittels Lappenschnitts operirt wird. 1892 Clara's 6jährige Tochter mittels Discission. 1898 wurde Clara's einziger 35jähriger Bruder mittels Lappenschnitts und runder Pupille operirt, 1902 auf dem andren Auge. Alle zehn Operationen waren erfolgreich.

6) Retinitis albuminurica gravidarum mit beiderseitiger Netzhaut-Ablösung, von Pröbsting. (Allgem. ärztlicher Verein zu Köln. 1902. 15. December.) Die Netzhaut-Ablösung bei der Retinitis albuminurica ist im Allgemeinen von der schlechtesten Prognose, da wohl in allen Fällen der Exitus letalis sehr bald eintritt. Auch bei dem vom Verf. beobachteten Falle bestand doppelseitige grosse Netzhaut-Ablösung, im Anschluss daran Exitus letalis.

7) Ueber die specifische Therapie des Morbus Basedowii, von Wilhelm Robert Stephens. (Inaug.-Dissert. Berlin, 1903.) Die schwankenden Erfolge sowohl der chirurgischen, als der bisherigen inneren Behandlung des Morbus Basedowii führten dazu, dass man sich in den letzten Jahren mehr und mehr der Serumtherapie zuwandte. Die vorurtheilslose Prüfung der bis jetzt veröffentlichten Krankengeschichten ergiebt, dass ausnahmslos sowohl eine subjective, als auch objective Besserung des Befindens erzielt worden ist.

8) Krönlein's Operation bei retrobulbären Tumoren mit hochgradigem Exophthalmus, von Dr. Hermann Becker. (Gesellschaft für Natur- und Heilkunde zu Dresden. 1903, 18. April.) Durch Krönlein'sche Operation wurden bei einer 42jährigen Patientin zwei etwa kleinwallnussgrosse Geschwülste aus der Orbita entfernt. Kurze Zeit nach der Operation, bei welcher der Augapfel mit anfänglich guter Sehschärfe erhalten war, trat ein Recidiv auf, die die Ausweidung der Augenhöhle nöthig machte.

9) Zur Casuistik der Gehirntumoren im Kindesalter, von Richard Holzhäuer. (Inaug.-Dissert. Berlin, 1903.) Verf. veröffentlicht 14 Fälle von Gehirntumoren, die in der Kinderklinik der königl. Charité in den letzten 7 Jahren beobachtet wurden. Die Tumoren sind in der Mehrzahl der Fälle Tuberkel. Da diese letzteren meistens multipel auftreten, so ist die typische Diagnose der Gehirngeschwülste bei Kindern schwieriger, als bei Erwachsenen. Die Möglichkeit des Vorhandenseins mehrerer Geschwülste ist besonders in Erwägung zu ziehen, wenn es sich um die Vornahme einer Operation handelt.

10) Experimentelle Untersuchungen über die Ab- oder Zunahme der Keime in einer accidentellen Wunde unter rein aseptischer trockner und antiseptischer feuchter Behandlung, von Carl Gontermann. (Inaug.-Dissert. Berlin, 1903.) Nach den in der königl. chirurgischen Universitäts-Klinik angestellten Versuchen kommt Verf. zu folgenden Hauptresultaten: Eine bakterienhemmende Nachwirkung der Antiseptica in Wunden ist nicht zu constatiren. Bei accidentellen Wunden ist der Jodoformgaze der Vorzug zu geben. Feuchte Verbände machen leicht

Eczeme und Haarbalg-Abscesse in der Umgebung der Wunde. Bei eiternden Wunden bewirken die trocknen Verbände eine schnellere Abnahme der Keime, als die feuchten.

11) Ueber die Wechselbeziehungen zwischen Bakterien und Zellen in der Morphologie des gonorrhoischen Sekrets, von Rudolf Drobinsky aus Odessa. (Inaug.-Dissert. Berlin, 1903.) Verf. kommt zu dem Schlusse, dass den Granulis, den morphologisch so sehr hervortretenden Bestandtheilen der Zellen, eine sehr grosse Rolle auch in den Lebensprocessen der phagocytischen Zellen zukommt.

12) Auge und Immunität, von Dr. K. Wessely. (Berliner Klinik. 1903. August.) Verf. bedauert lebhaft die in der jetzigen Zeit so seltene Anwendung des Jequiritols, eines vollkommen gefahrlosen Mittels. Mit Hilfe des von Römer hergestellten Immun-Serums sind wir im Stande, durch subcutane Einverleibung oder schon durch blosse Einträufelung jede zu stark gewordene Jequiritol-Ophthalmie mit einem Schlage zu unterdrücken. Was die Römer'schen Untersuchungen über Pneumokokken-Immunität als Grundlage einer Serumtherapie des Ulcus serpens corneae betrifft, so müssen erst klinische Erfahrungen beim Menschen zeigen, ob wirkliche grosse Erfolge mit dem Serum erzielt werden. Nach den vom Verf. selbst angestellten Versuchen glaubt er den heilenden Factor der entzündlichen Exsudation in der vermehrten Zufuhr der Schutzstoffe zu den Geweben suchen zu müssen. Durch eine vermehrte Zufuhr von Antikörpern kommt der Organismus den durch die Bakterien gefährdeten Stellen zu Hilfe.

13) Auge und Immunität, Discussion zu dem Vortrage des Herrn K. Wessely, von Hochheim. (Deutsche med. Wochenschrift. 1903. Nr. 33.) Verf. setzt ebenso wie Wessely grosse Hoffnungen auf die Römer'sche Serumtherapie bei Behandlung der Hypopyonkeratitiden, des Pannus scrofulosus und trachomatosus und bedauert, dass in der ophthalmologischen Literatur so wenig Erfahrungen über die praktische Brauchbarkeit der Römer'schen Sera veröffentlicht sind. Gegen eine ausgedehnte Anwendung der Sera spricht 1. der hohe Preis, 2. dass die Behandlung am zweckmässigsten nur in der Klinik geleitet wird.

14) Ueber gonorrhoisch-metastatische Entzündung am Auge Erwachsener, von Dr. W. Apetz in Würzburg. (Münchner med. Wochenschrift. 1903. Nr. 31.) Nach 6jähriger vollkommener Latenz war bei einem Patienten ein gonorrhoisches Recidiv mit Gelenk-Erkrankungen, Sehnenscheiden-Entzündung am Fussrücken und doppelseitigem Bindehautkatarrh aufgetreten, zu dem sich bei späteren Recidiven Iritis, Hornhaut-Infiltrate und Glaskörpertrübungen hinzugesellten. Die wohl am nächsten liegende Erklärung für die Erreger dieser gonorrhoischen Metastasen geht dahin, dass die Gonokokken selbst die Metastasen am Auge als auch die Gelenkleiden hervorgerufen haben. Leichte Argentum-Lösungen zeigten sich bei der Behandlung als wirkungsvoll.

15) Ueber die Häufigkeit von Gelenk-Erkrankungen bei hereditär Syphilitischen, von Prof. Eugen v. Hippel. (Münchner med. Wochenschrift. 1903. Nr. 31.) Nach der Ansicht des Verf. wird bei der Häufigkeit der hereditär-luetischen Gelenkleiden in chirurgischen Kreisen viel zu wenig Gewicht auf diese Erkrankung gelegt. Seit dem Jahre 1895 sammelte Verf. aus seinem Material diejenigen Fälle, in denen sicher oder nahezu sicher hereditäre Syphilis zu Grunde lag und ermittelte dann, dass von 77 Individuen 43 Gelenk-Erkrankungen gehabt hatten = 56 %. In der

überwiegenden Mehrzahl der Fälle war die beobachtete Krankheit ein doppelseitiger Kniegelenks Erguss, der fast immer der Keratitis vorausging. Da die Gelenk-Erkrankungen bei hereditärer Syphilis wesentlich häufiger vorkommen, als z. B. Hutchinson'sche Zähne oder Labyrinth-Taubheit, so ist in jedem Falle, der auf hereditäre Lues verdächtig ist, nach vorausgegangenen Gelenk-Affectionen zu forschen; ein positives Ergebniss ist geeignet, die Diagnose der Lues wesentlich wahrscheinlicher zu machen.[1]

16) Zur Statistik der Häufigkeit der Sehstörung bei Lehrerinnen, von Dr. Ralf Wichmann in Harzburg. (Deutsche med. Wochenschrift. 1903. Nr. 35.) Aus der statistischen Zusammenstellung (780 Lehrerinnen antworteten auf die Frage: Benutzen Sie ein Augenglas?) ergiebt sich, dass die krank gewesenen oder noch kranken, nervösen, blutarmen u. s. w. Lehrerinnen um 10 % häufiger Augengläser nöthig haben, als die ganz gesunden. Das Allgemeinleiden hat also ungünstigen Einfluss auf die Augen.

17) Zum Studium der mit dem Thalamus opticus und Nucleus lenticularis im Zusammenhang stehenden Faserzüge, von Dr. Johann Tarasewitsch. (Arbeiten aus dem neurolog. Institute an der Wiener Universität. 1902. IX.) Aus dem veröffentlichten Falle (mehrere Jahre bestehende Sklerose des Thalamus opticus mit Cystenbildung im Nucleus lenticularis) ist auf innigeren Zusammenhang von Fornix und Thalamus zu schliessen.

18) Zur Frage des Corneo-mandibular-Reflexes, von Dr. J. Kaplan zu Ufa. (Neurolog. Centralblatt. 1903. Nr. 19.) Verf. wendet sich gegen die Erklärung, die F. v. Soelder von dem Corneo-mandibular-Reflex giebt und hält es noch nicht für erwiesen, dass wir es hier mit einem einfachen Reflex und nicht mit complicirten Vorgängen andrer Natur zu thun haben.

19) Ein neues Pupillometer, von Dr. Bumke in Freiburg i. B. (Münchner med. Wochenschrift. 1903. Nr. 31.) Durch die Projection des Maassstabes in die Pupillenebene mittels einer Spiegelvorrichtung gelingt es, Pupille und Maassstab gleichzeitig sichtbar zu machen und im Auge des Beobachters zur Deckung zu bringen. Dieses Princip liegt dem beschriebenen Instrumente zu Grunde.

20) Giebt es eine locale Immunität der Augen? von Lobanoff. (Ophthalmologische Gesellschaft der russischen Aerzte in St. Petersburg. 1903. 12. Februar.) Auf Grund seiner an Kaninchen vorgenommenen Experimente kommt Verf. zu dem Schluss, dass das Auge, welches eine gewisse Erkrankung in Folge von Einimpfung des Staphylococcus pyogenes aureus auf die Hornhaut überstanden hat, nach einer gewissen Zeit wieder erkranken kann, wenn es mit denselben Microben inficirt wird.

21) Ueber Massage bei chronischen Erkrankungen der Conjunctiva, von Bakrylow. Die ohne jegliche Medicamente, nur mit einem glatten Glasstäbchen ausgeführte Massage übt einen sehr günstigen Einfluss auf die Schleimhaut der Augen-Conjunctiva aus. Nur selten treten Reizerscheinungen auf. Von den 100 mit Massage behandelten Fällen wurden 39 geheilt, 61 gebessert.[2]

Fritz Mendel.

22) Conical cornea: its surgical evolution, by Sir Anderson Critchett, M. A. Cant., F. R. C. S. E. London 1903. (20 S.) Aus the

---

[1] Vgl. Centralbl. f. Augenheilk. 1888, S. 255.

[2] Eine Arbeit über denselben Gegenstand wird das Januarheft bringen. H.

Practitioner 1895 und den Verhandl. des internat. Ophthalmologen-Congresses 1899. Die Operation geschieht mittels der Galvanocausis. (In einem Fall stieg Sehschärfe von $^6/_{60}$ auf $^6/_9$ „without any glacial correction".)

23) Ueber einen Fall von Ranken-Aneurysma der Arteria ophth. dextra, von Regimentsarzt Dr. Arthur Kreutz, zugetheilt der I. Augenklinik in Wien. (Wiener med. Wochenschrift. 1903, Nr. 37.) Bei einem 28jährigen Kranken, bei dem der pulsirende Exophthalmus nicht durch Eindringen von arteriellem Blute in die Orbitalvenen, sondern durch Ueberfüllung der krankhaft erweiterten Aeste der Arteria ophthalmica erzeugt war, fand sich ein Ranken-Aneurysma der Centralarterie. Die Pulsation war nicht allein an der rechten Carotis externa, sondern auch an der Carotis communis dextra abnorm. Pulsirende Gefässe waren in Form eines Wulstes zwischen den absteigenden Aesten des Unterkiefers und dem rechten Warzenfortsatze tastbar. Die Pulsation pflanzte sich über die ganze rechte Kopfhälfte fort und war sehr deutlich am rechten Ohrläppchen erkennbar. Ganz schleichend war die Vordrängung des Augapfels erfolgt, ein Trauma war nicht vorangegangen. Seit mehreren Jahren besteht Reissen und Stechen im ganzen Kopfe; auch kam es wiederholt zu profusen Blutungen aus der rechten Nase. Die Betastung des Orbitalinhaltes ergab, dass es sich in der Orbita ähnlich wie an der Anschwellung hinter dem Ohrläppchen, nicht um ein Aneurysma verum, sondern um ein Ranken-Aneurysma handelt. Nach Unterbindung der Carotis communis dextra hörte die Pulsation auf, die Orbitalgeschwulst war jedoch nicht kleiner geworden. Schenkl.

24) Eine Verletzung des Auges durch einen Stahlsplitter demonstrirt Stabsarzt Dr. Cerviček in der Sitzung des wissenschaftlichen Vereins der Militärärzte in Wien am 17. Januar. (Wiener klin. Wochenschrift. 1903. Nr. 33.) Der Stahlsplitter war central eingedrungen, hatte, (wie man, nachdem die getrübte Linse zur Resorption gebracht worden war, sehen konnte), die hintere Bulbuswand durchbohrt und blieb im Fettgewebe stecken. An der Macula war eine etwa halb-papillengrosse Narbe zurückgeblieben und nasalwärts im Fundus fanden sich Reste von Hämorrhagien. Schenkl.

25) Erworbenes Ankyloblepharon in Folge akuten Trachoms, von Regimentsarzt Dr. M. Kos des Garnisonsspitals in Przemys. (Wiener klin. Wochenschrift. 1903. Nr. 34.) Ein 10jähriges, in der Schule inficirtes Mädchen mit ausgebreiteter Narbenbildung der Conjunctiva sämmtlicher Lider nach Trachom, zeigte zwischen den temporalen Zweifünfteln der Lidränder eine abnorm gebildete Membrana, welche sich nur wenig spannen liess und deshalb ein normales freies Oeffnen der Lidspalte unmöglich machte. Beim Oeffnen der Lidspalte sah man nur die nasale obere Hornhauthälfte. Der ganze Process nahm nur 4 Monate in Anspruch. Die Cornea blieb intact. Operative Trennung der Membran mit Naht; günstiger Erfolg. Schenkl.

26) Die Skiaskopie, von Regimentsarzt Dr. Arthur Kreutz, zugetheilt der I. Augenklinik in Wien, nach Vorträgen des Hofraths Schnabel. (Wiener med. Wochenschrift. 1903. Nr. 39.) Besprechung der Theorie der Skiaskopie (Methode zur Bestimmung des Fernpunktes mittels des reellen ophthalmoskopischen Bildes) und der Bestimmungen zur praktischen Verwerthung. Schenkl.

Um Einsendung von Separatabdrücken wird gebeten (Berlin NW. 26 Schiffbauerdamm).

Verlag von Veit & Comp. in Leipzig. — Druck von Metzger & Wittig in Leipzig.

Centralblatt
für praktische
AUGENHEILKUNDE.

Herausgegeben von

Prof. Dr. J. Hirschberg, Geh. Med.-Rath, in Berlin.

Monatlich ein Heft. Preis des Jahrganges 12 Mark. Zu beziehen durch alle Buchhandlungen des In- und Auslandes und die Postanstalten des Deutschen Reiches.

Januar. Achtundzwanzigster Jahrgang. 1904.

Inhalt: **Original-Mittheilungen.** I. Ueber familiäre, fleckige Hornhaut-Entartung. Von Dr. Fehr, I. Assistenzarzt. — II. Zur Theorie der Retraction des Auges. Von Prof. Dr. Max Peschel.

Klinische Beobachtungen. I. Ein Fall von Sehstörung bei Idiotie. Von J. Hirschberg. — II. Ein schimmliges Geschwür der Lidhaut. Von Rosenstein.

Neue Bücher.

Gesellschaftsberichte. 1) 71. Jahresversammlung der British med. Association. Section für Augenheilkunde. — 2) Wissenschaftliche Zusammenkunft deutscher Aerzte in New York.

Referate, Uebersetzungen, Auszüge. Die Theorie des Augenspiegels und die Photographie des Augenhintergrundes, von Walter Thorner.

Journal-Uebersicht. I. Die ophthalmologische Klinik. 1903. Nr. 5—19. — II. St. Petersburger medicinische Wochenschrift. 1903. Nr. 22. — III. Recueil d'ophtalmologie. 1903. Juli—August. — IV. Archives d'ophtalmologie. 1903. August—Sept.

Vermischtes. Nr. 1—4.

Bibliographie. Nr. 1—12.

[Aus Geheimrath Hirschberg's Augenheilanstalt.]

I. Ueber familiäre, fleckige Hornhaut-Entartung.

Von Dr. Fehr, I. Assistenzarzt.

In Herrn Geheimrat Hirschberg's Augenheilanstalt wird seit 23 Jahren bei 3 Geschwistern eine eigenthümliche Hornhaut-Erkrankung beobachtet, die viele Berührungs-Punkte mit der seltenen hereditären Krankheit hat, welche gerade in letzter Zeit mehrfach als gitterförmige Keratitis, gittrige Hornhaut-Trübung und knötchenförmige Hornhaut-Trübung beschrieben ist.

Obwohl die Zugehörigkeit zu dieser Krankheits-Gruppe zweifellos ist, fehlt doch unseren Fällen das Charakteristische, was in jenen der Krankheit den Namen gegeben hat; weder „gittrig“ noch „knötchenförmig“ ist für das Aussehen der Hornhauttrübungen in unseren Fällen eine passende Bezeichnung.

Die Krankheit ist bei den 3 Geschwistern in frappanter Gleichheit vorhanden. Für eine hereditäre Grundkrankheit, wie Lues oder Tuberculose, besteht keinerlei Anhaltspunkt.

Unsere Kranken sind die 3 jüngeren von 6 Geschwistern, die 45jähr. Frau G., die 42jähr. Frau B. und der 39jähr. Friedrich Sch. Störungen von Seiten der Augen bestanden bei keinem anderen Mitglied der Familie. Der Vater der Patienten ist 79 Jahre alt und kerngesund, die Mutter starb im 65. Jahre an einem Gallensteinleiden. Die älteste Schwester litt an „Lungenschwindsucht“, der sie im 35. Jahre erlag. Die anderen Geschwister sind gesund und haben gesunde Kinder.

Fall I. Frau G. suchte zum ersten Mal im Jahre 1881 als 23jähr. Mädchen unsre Anstalt auf. Sie gab damals an, im 9. Jahr Geschwüre am Bein gehabt zu haben, sonst aber immer gesund gewesen zu sein. Bis zum 12. Jahre habe sie gut gesehen, dann sei die Sehkraft langsam schlechter und schlechter geworden, besonders seit 1 Jahr. Während früher nie eine Entzündung dagewesen sei, so seien in letzter Zeit die Augen öfters geröthet, ohne aber weitere Beschwerden zu machen. Aerztliche Hülfe war bisher noch nicht in Anspruch genommen.

Es fand sich damals bei reizlosem Zustand ein der Keratitis punctata ähnliches Bild auf beiden Augen. Die Sehkraft war rechts $= \frac{15'}{C}$ und links $= \frac{15'}{CC}$. In der Nähe wurden rechts Snellen's Proben Nr. 3 und links Nr. 5 entziffert. Das Gesichtsfeld war normal, ebenso der noch mit Mühe erkennbare Augen-Hintergrund. Es wurde eine auflösende Kur mit Jod und Quecksilber eingeleitet, die ohne Erfolg war.

Die Kranke entschwand sodann der Beobachtung und kehrte erst wieder im November 1902, also nach 21 Jahren. Sie hat in der Zwischenzeit nichts für ihre Augen gethan, obwohl die Sehkraft im Laufe der Jahre weiter eine stetige Abnahme erlitten hat. Dabei waren die Augen, abgesehen von vorübergehenden leichten Röthungen, nie entzündet. Zeitweise bestanden Lichtscheu und Blendungserscheinungen, im übrigen aber keine Beschwerden. Auch sonst war sie niemals krank. Sie hat sich verheiratet und 2mal normal geboren; das eine Kind lebt und ist gesund, das andere starb 3 Jahre alt an „Gehirn-Entzündung“. Der Befund an den Augen war der, wie wir ihn heute noch vor uns haben:

Die Augen sind reizlos und haben normale Spannung. Die Hornhaut ist beiderseits diffus milchglasähnlich getrübt. In der diffusen Trübung erkennt schon das unbewaffnete Auge zahllose grauweisse Punkte, Tüpfelchen und Flecke. Mit der Kugellupe betrachtet, löst sich die diffuse

Trübung in feinste Chagrin-Punkte auf. Durch Verdichtung dieser Punkte entstehen die schon dem blossen Auge sichtbaren Flecke, die runde und zackige Figuren, Ringe, Schlangenlinien, sich verästelnde Streifen und andre Formen darstellen. Die Trübungen erstrecken sich ziemlich gleichmässig über die ganze Hornhaut, drei Zonen sind zu unterscheiden. In den centralen Theilen der Hornhaut überwiegen die kleineren aber sehr dichten Flecke, in den mehr peripher gelegenen Hornhautpartien wiegen die weniger dichten, aber flächenhaft confluierenden Trübungen vor. Die äusserste Randzone aber ist von gröberen Trübungen frei. In der Hauptsache gehören die Trübungen den oberflächlichen Schichten des Hornhaut-Stroma an, doch ist stellenweise besonders in den Randpartien deutlich festzustellen, dass auch die tieferen und tiefsten Schichten der Hornhaut mit ergriffen sind. Siehe Fig. 1.

Die Hornhautoberfläche ist glatt und spiegelnd und ihre Sensibilität normal. Eine Vascularisation der Hornhaut besteht nicht. Iris

Fall I. Rechtes Auge.



Fall I. Linkes Auge.

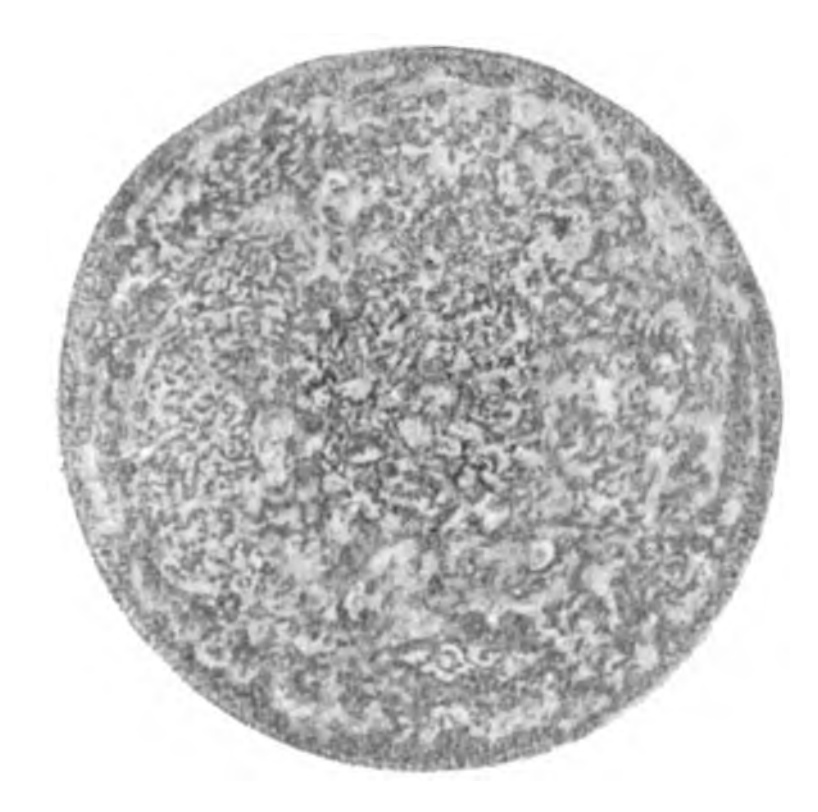


Fig. 1.

und Pupille schimmern durch die trübe Cornea hindurch. Die Pupille zeigt normale Reaction auf Lichteinfall und erweitert sich auf einen Tropfen Atropin regelmässig und maximal.

Die Sehkraft ist beiderseits herabgesetzt bis auf Fingerzählen in $1\,^1/_2$ Fuss. Bei Mydriasis wird sie etwas besser, insofern Finger in 1 Meter erkannt werden. Das Gesichtsfeld ist normal. Mit dem Augen-Spiegel erhält man nur einen mattroten Reflex. Da der wiederholte Gebrauch auflösender Mittel gar nichts fruchtete, so ist von Herrn Geheimrat Hirschberg die optische Iridectomie in Aussicht genommen, in Anbetracht dessen, dass die Randtheile noch grössere Durchsichtigkeit besitzen als die centralen Partien und auch die Mydriasis die Sehkraft etwas zu bessern vermag.

Fall II. Die 3 Jahr jüngere Schwester kam ebenfalls im Jahre 1881, 19 Jahre alt zum ersten Mal in unsre Anstalt. Wie die Schwester hat sie bis zum 12. Jahre gut gesehen, dann begann allmählich die Abnahme

der Sehkraft sich bemerkbar zu machen, ohne dass jemals eine wesentliche Entzündung der Augen dagewesen wäre. Ihrer Umgebung schon war das trübe Aussehen der Augen aufgefallen. Die Sehkraft war damals nach Correction der Myopie von 8 Dioptrien, beiderseits = $^5/_{35}$, in der Nähe wurde Snellen Nr. 2 gelesen. Der notierte Befund lautete: grobe Punctirung der Hornhaut, ohne weitere nachweisbare Veränderungen an anderen Theilen des Augapfels.

Auch sie blieb nach einigen Wochen aus der Behandlung fort, um vor $1^1/_2$ Jahr mit der Schwester zurückzukehren.

Die Augen sind stets etwas reizbar gewesen, aber waren nie ernstlich entzündet. Die Sehkraft hat sich weiter verschlechtert. Sie war vor 6 Jahren vorübergehend in spezialärztlicher Behandlung, die in innerliche Darreichung von Jod und Quecksilber, heissen Bädern und äusserliche Massage mit gelber Salbe bestand und ohne jeden Erfolg war.

Im übrigen ist sie nie ernstlich krank gewesen; sie hat geheirathet, ist aber kinderlos.

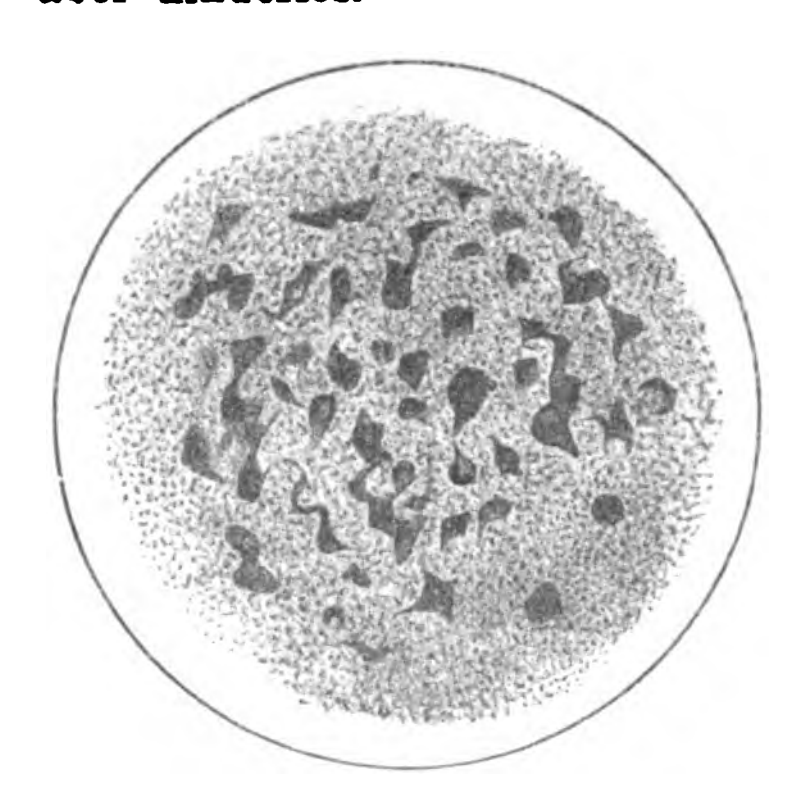


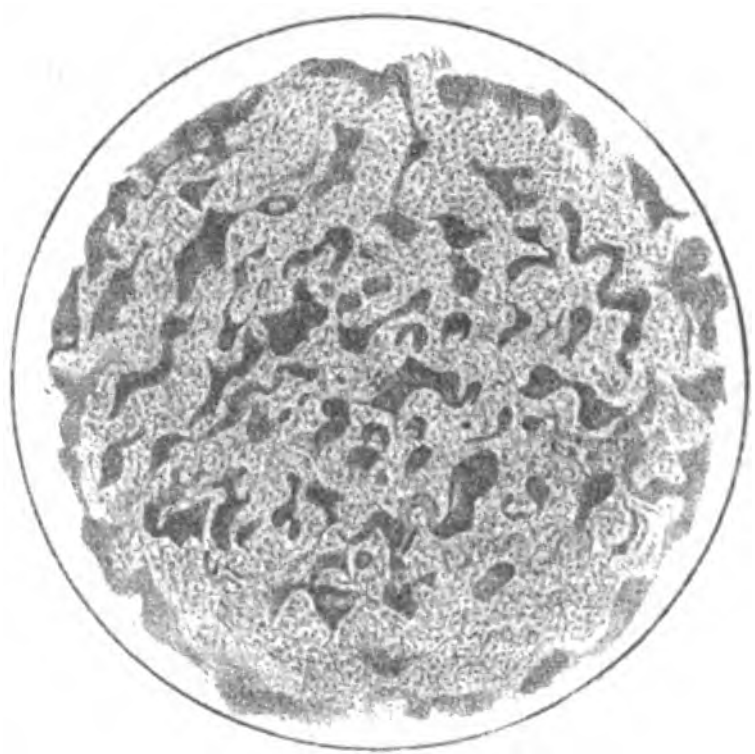
Fig. 2.

Der heutige Befund ist derselbe wie bei der Schwester. Die Augen sind reizlos und normal gespannt. Die Hornhaut trägt beiderseits die gleichen beschriebenen Trübungen nur in etwas geringerer Ausdehnung. Die schon dem blossen Auge sichtbaren Punkte und Flecke sind nicht so zahlreich wie im 1. Fall, und die dazwischen liegende diffuse Trübung ist weniger dicht. Die Randzone der Hornhaut ist beiderseits ganz frei von Trübungen. Der Charakter der Trübungen aber und ihre Anordnung werden genau wiederholt. (Siehe Fig. 2. Die Trübungen sind der Deutlichkeit halber schwarz gezeichnet und etwas schematisiert.) Die Sehkraft ist der grösseren Durchsichtigkeit der Hornhaut entsprechend besser, als bei der Schwester. Rechts werden mit — 7 Di Finger auf Stubenlänge erkannt, links ist S. mit — 7 Di = $^5/_{50}$; rechts wird in der Nähe Snellen Nr. 12, links Snellen Nr. 5 entziffert. Das Gesichtsfeld ist normal. Die blaue Regenbogenhaut und die prompt auf Lichteinfall reagirende Pupille sind durch die trübe Hornhaut hindurch gut zu sehen, doch bekommt man auch bei maximaler Mydriasis kein Bild vom Augen-Hintergrunde.

Fall III. Der jetzt 39jähr. Bruder kam im Jahre 1888 (also 24jähr.) zum ersten Mal zur Beobachtung. Abgesehen von Kinderkrankheiten war er immer kräftig und gesund. Bei ihm wurde schon im 10. Jahre eine Abnahme der Sehkraft und bald darauf das Auftreten von Flecken auf den Augen wahrgenommen. Von Jahr zu Jahr nahm die Sehkraft weiter

ab, seit 4 Jahren kann er nicht mehr lesen. Auch bei ihm bestanden nie sichtbare Zeichen einer wesentlichen Entzündung. Der Kranke lebte nach seiner ersten Vorstellung in unsrer Anstalt längere Zeit in New-York, wo er ohne Erfolg äusserlich behandelt wurde. Vor 1 Jahre wurde er in der Poliklinik der Herren Dr. LEHMANN und PADERSTEIN, zu denen er zur Begutachtung seiner Erwerbsfähigkeit geschickt war, einer Jequiritol-Behandlung unterworfen, die eine heftige Reaction zur Folge hatte, aber durchaus nicht von einer Besserung gefolgt war. Ebenso erfolglos war eine Abrasiocorneae, welche nach Ausheilen der Jequiritol-Entzündung vorgenommen wurde.

Das Krankheitsbild ist dem der Schwestern so ähnlich, dass eine Beschreibung der Hornhauttrübung eine genaue Wiederholung des schon Gesagten sein würde. Der Intensität nach steht bei ihm die Krankheit in der Mitte zwischen den beiden ersten Fällen. (Fig. 3.) Die Sehkraft ist rechts 2 Finger: Stubenlänge, links 1 Finger: 2 m.


Fig. 3.

Links wird noch SNELLEN 13 in 12 cm mühsam gelesen. Das Gesichtsfeld ist normal. Eine Durchleuchtung ist wie in den andren Fällen nicht möglich.

Die Zusammenfassung unsrer Beobachtungen würde lauten:

Bei 3 Geschwistern, die im Uebrigen gesunde, kräftige Menschen sind und nicht erblich belastet scheinen, hat sich ohne bekannte Ursache ein und dasselbe Augenleiden entwickelt. Das Wesen desselben ist eine fortschreitende Trübung der Hornhaut beider Augen und dementsprechend zunehmende Verschlechterung der Sehkraft. Wesentliche Entzündungs-Erscheinungen sind weder vorausgegangen, noch sind sie ein begleitendes Symptom. Der Beginn der Erkrankung fällt in das 10. bis 12. Lebensjahr, also vor oder in das Pubertätsalter. Die Krankheit schreitet langsam, aber stetig fort und hat nach ca. 30jähr. Bestehen und 22jähr. Beobachtungsdauer in einem Fall zu gänzlicher Erwerbsunfähigkeit und den beiden anderen Fällen zu hochgradiger Beeinträchtigung der Arbeitsfähigkeit geführt. Abgesehen von der Sehstörung und leichter Reizbarkeit, Blendungserscheinungen und Lichtscheu bestehen keine subjectiven Störungen. Die Hornhaut erscheint dem blossen Auge diffus grau getrübt mit eingestreuten weisslichen Punkten und Flecken mannigfaltigster Form. Bei Betrachtung mit einer starken Lupe zeigt sich, dass die diffuse Trübung sich aus feinsten Chagrin-Punkten zusammensetzt, und dass durch deren Verdichtung die gesättigten punktförmigen und fleckigen Trübungen entstehen. Die dichtesten Trübungen sitzen central, nach der Peripherie zu sind sie lockerer und flächenhafter, die äusserste Randzone ist frei oder am wenigsten befallen.

Die Trübungen sitzen hauptsächlich in den oberflächlichen Hornhautschichten, am Hornhautrande aber muss man sie in die tieferen und tiefsten Corneal-Lamellen verlegen. Vascularisation der Hornhaut fehlt vollständig, ebenso fehlen Zeichen von Betheiligung der Iris oder tiefer gelegener Theile. Die Hornhautoberfläche ist an allen 6 Augen glatt, eben und normal spiegelnd, normal auch ist ihre Sensibilität.

Die Aetiologie ist ganz dunkel. Die Therapie ist ziemlich aussichtslos. Innere und äussere Mittel nützen gar nichts, auch nicht die Jequiritol-Behandlung und die Abrasio corneae. Als Palliativ-Behandlung kommt die optische Iridectomie in Frage.

Auf den ersten Blick erinnert das Bild der Hornhaut an die Rückstände malign verlaufender Keratitis diffusa. Dass hier aber ein ganz andrer Process vorliegt, dafür spricht 1. der ganze Verlauf der Krankheit, sowohl der reizlose schleichende Beginn als der langsame stetige Fortschritt der Trübungen bei Abwesenheit aller entzündlicher Erscheinungen; 2. das Fehlen von Vascularisation der Hornhaut und von Veränderungen an der Iris und schliesslich das Fehlen der bekannten Grundkrankheit. Ebenso ist es der Verlauf und das Fehlen entzündlicher Erscheinungen, das die verschiedenen Formen der Keratitis punctata, an die wohl gedacht werden könnte, von vornherein ausschliesst.

Wir müssen vielmehr unsre Fälle auffassen als zugehörig zu den Fällen der Eingangs erwähnten Literatur über gittrige und knötchenförmige Hornhauttrübung.

Die ersten 3 dazu gehörenden Fälle stammen aus der Haab'schen Klinik und wurden im Jahre 1890 von Bieber[1] in seiner Dissertation als gitterförmige Keratitis publizirt.

Eine ausführliche Beschreibung dieser seltenen Krankheit gab Haab[2] selbst im Jahre 1899 an der Hand der 3 weiter verfolgten Bieber'schen Fälle und 4 neuer Beobachtungen, welche 3 Geschwister und den Sohn der einen Schwester betrafen. Haab konnte daher schon auf die Rolle hinweisen, die bei der dunklen Aetiologie die Heredität spielt. Die Krankheit beginnt meist im zweiten Jahrzehnt gleichzeitig auf beiden Augen. Unter nur geringen vorausgehenden oder begleitenden Entzündungs-Erscheinungen oder auch gänzlichem Fehlen derselben bildet sich ganz allmählich eine gleichmässige Trübung der oberflächlichen Hornhaut-Schichten aus, die sich unter der Lupe in ein gittriges System von Linien, Strichen und Punkten auflöst. Die Linien verlaufen hauptsächlich radiär und sind mit Reisern und Sprüngen in dünnem Glase zu vergleichen. Den Trübungen entsprechen mehr oder weniger grobe Erhebungen der Hornhautoberfläche; infolgedessen nimmt letztere ein unebenes ja höckriges Verhalten an, be-

---

[1] Hugo Bieber, Ueber einige seltenere Hornhaut-Erkrankungen. Inaug.-Dissert. Zürich 1890.

[2] Haab, Die gittrige Keratitis. Zeitschr. f. Augenh. 1899, Bd. II, Heft 3.



sonders wenn in vorgeschrittenen Fällen schwielige Entartung der Oberflächen-Epithels sich hinzugesellt. Die Randzone der Hornhaut ist verhältnissmässig wenig betheiligt. Die subjectiven Störungen bestehen hauptsächlich in der Herabsetzung der Sehkraft, ferner zuweilen in Lichtscheu, Blendung und Reizbarkeit der Augen. Der Verlauf ist progressiv und bösartig, insofern er die Sehkraft schwer schädigt, die Therapie machtlos.

Obwohl Haab mit dieser Arbeit die Aufmerksamkeit auf diese eigenthümliche Erkrankung gelenkt und die Fachgenossen angeregt hatte, ähnliche Beobachtungen zu veröffentlichen, um Licht in das Wesen und die dunkle Aetiologie zu bringen, so sind doch bis heute nur verhältnissmässig wenig Fälle der Art mitgeteilt; eine Thatsache, die für die grosse Seltenheit der Krankheit spricht. Bald freilich nach dem Erscheinen der Haab'schen Arbeit erschien die von Dimmer[1], der dasselbe Krankheitsbild bei 3 Geschwistern beobachtet hatte. Er schildert die objectiven Symptome in derselben Weise wie Haab. Dimmer excidirte ein Stückchen Hornhaut-Gewebe zur mikroskopischen Untersuchung und fand, dass die Trübungen bedingt waren durch aus Hyalin und Colloïd bestehende Schollen, die in Alkohol und Aether löslich waren, sowie durch eingelagerte Krystall-Nadeln von Tripelphosphat. Er bestätigt damit die Vermuthung Haab's, dass ein hyaliner Degenerationsprocess der oberflächlichen Hornhautschichten und der Bowman'schen Membran mit secundärer Betheiligung des Epithels dem Leiden zu Grunde liegt. Durch seine veränderte Benennung der Krankheit suchte er auszudrücken, dass man es nicht mit einem entzündlichen, sondern einem Degenerations-Prozess zu thun hat.

Ueber einen 11. und 12. ganz analogen Fall berichtet 1901 Hauenschild[2]; dieselben betreffen eine 30jährige Lehrerin und deren Vater.

Die vorliegende Veröffentlichung war schon abgeschlossen, als vor einigen Tagen in v. Graefe's Archiv eine Arbeit von Freund[3] über gittrige Hornhauttrübung erschien. Er vermag die spärliche Literatur um 15 neue Fälle zu bereichern, die noch mehr als die andern die Krankheit als eine Familien-Krankheit hinstellen; denn die 15 Patienten gehören sämmtlich 2 Familien an. Die (Freund'schen) Fälle passen ganz in den Rahmen der Beschreibung, die Haab und Dimmer von dem Krankheitsbild gegeben haben.

Freund charakterisirt das Krankheitsbild, wie es sich aus den Fällen der Literatur und seinen eigenen construiren lässt, in folgender Weise:

1. „Die gittrige Hornhauttrübung ist eine hereditäre Erkrankung, die erst nach dem Pubertätsalter in Erscheinung tritt. Sie kennzeichnet sich

---

[1] Dimmer. Ueber oberflächliche gittrige Hornhauttrübung. Zeitschr. f. Augenh. Bd. II, 1899, Heft 4.

[2] Hauenschild. Ein Fall von gittriger Keratitis. Zeitschrift für Augenh. 1901. Bd. III, S. 139.

[3] Freund. Ueber gittrige Hornhauttrübung. v. Graefe's Archiv f. Ophthalm. 1903, Decemberheft.

2. durch graue oberflächlich gelegene Flecke im und um das Centrum der Hornhaut, welche unter dem Epithel gelegen, dasselbe emporwölbend zu grober Unebenheit der Hornhaut-Oberfläche führen,

3. durch eine diffuse Hornhauttrübung, welche sich unter der Lupe in ein gitterartiges Netzwerk auflöst und ausserdem namentlich im Anfang radiär verlaufende besenreiserartige lineare Trübungen aufweist.

4. Die Randpartien der Hornhaut bleiben immer von der Erkrankung frei."

Wesentlich Neues liefern also seine Fälle nicht, speziell keinerlei Anhaltspunkte für eine Aetiologie.

Die knötchenförmige Hornhauttrübung wurde im Jahre 1898 zum ersten Mal von Groenouw[1] beschrieben auf Grund zweier beobachteter Fälle, für die bis dahin kein Analogon in der Ophthalmol. Literatur existirte. Das Krankheitsbild wurde im Jahre 1902 ergänzt von Fuchs[2], der im Jahre 1889 den ersten Fall derart notirt und seitdem, trotz seines grossen Krankenmaterials nur 7 weitere Fälle gesehen hatte, von denen zwei Brüder betrafen. Fuchs charakterisirt die Krankheit in folgender Weise: „Die knötchenförmige Hornhauttrübung befällt hauptsächlich Männer und beginnt mit leichten entzündlichen Erscheinungen. Sie betrifft stets beide Augen und kennzeichnet sich 1. durch grobe Unebenheit der Hornhaut-Oberfläche, 2. durch graue Flecke im Pupillarbereich der Hornhaut, welche ganz oberflächlich liegen und selbst über die Hornhaut-Oberfläche emporragen. Die Flecke sind rund oder unregelmässig und um diese herum sind kleine rundliche vorhanden, die zuweilen kreisförmige Anordnung zeigen, 3. durch eine diffuse unter der Lupe fein punktirte Trübung der ganzen übrigen Hornhaut. Die Flecken verändern sich langsam im Laufe der Jahre und haben im Allgemeinen die Tendenz zuzunehmen.

Fuchs entfernte mit einem Trepan ein kleines Gewebsstück zur mikroskopischen Untersuchung. Er fand, dass die Bowman'sche Membran fehlte; das Epithel war auf der Höhe der Knötchen verdünnt und durch querovale Basalzellen ausgezeichnet. Die obersten Hornhaut-Lamellen waren gequollen und zum Teil ausgefasert und umschlossen an einzelnen Stellen eine amorphe Substanz. An andern schien vollständiger Faserzerfall stattzufinden. Die positive Thioninfärbung deutet auf Anwesenheit von Mucin hin, womit sich die Fasern durchtränken, und das sie später als mucinähnliche amorphe Substanz in die Zwischenräume wieder ausscheiden.

Groenouw fand keine Faserquellung, sondern nur Einlagerung von Hyalin.

Chevallereau[3], der einen klinisch anscheinend ähnlichen Fall beschrieb, wies Krystalldrusen von harnsaurem Natron nach.

---

[1] Groenouw. Die knötchenförmige Hornhauttrübung. v. Graefe's Arch. f. Ophth. Bd. XLVI, 1898, S. 85 ff.

[2] Fuchs. Ueber knötchenförmige Hornhauttrübung. v. Graefe's Archiv f. Ophth. Bd. LIII, 1902, S. 423 ff.

[3] Chevallereau, Kératite goutteuse. France médicale. 1891. 2. Mai.

Zwei weitere der FUCHS'schen Beschreibung von der knötchenförmigen Hornhauttrübung entsprechende Beobachtungen bei Vater und Tochter stammen von HOLMES SPICER[1], der sie als Hereditary modular opacities of the cornea beschrieb.

Die Aehnlichkeit dieser sogenannten knötchenförmigen Hornhauttrübung mit der gittrigen liegt auf der Hand und ist auch von den einzelnen Autoren erkannt und hervorgehoben. FUCHS nennt folgende Punkte, in denen die Krankheitsbilder sich berühren:

1. den sehr chronischen Verlauf der Krankheit,

2. den Sitz der Trübungen in den oberflächlichen Lagen der Hornhaut und das Auftreten grauer erhabener Flecken daselbst,

3. das Vorkommen bei verschiedenen Mitgliedern derselben Familie.

Die gittrige Hornhauttrübung unterscheidet sich dagegen von der knötchenförmigen durch das Merkmal, das der Krankheit den Namen gegeben hat, nämlich durch die Gegenwart eines Netzwerkes feiner erhabener ursprünglich durchsichtiger Leisten in der Hornhaut.

Wenn wir unsre 3 Fälle mit diesen Fällen von gittriger und knötchenförmiger Hornhauttrübung vergleichen, so finden wir, dass ihnen gemeinsam ist

1. die langsame Entwicklung zunehmender Hornhauttrübung beim Fehlen von wesentlichen entzündlichen Begleiterscheinungen,

2. der Beginn des Leidens in früher Jugend (im 10—12 Lebensjahr),

3. der sehr chronische Verlauf,

4. das familiäre Auftreten bei Abwesenheit einer nachweisbaren Grundkrankheit.

Wesentliche Unterscheidungs-Merkmale aber bieten die Hornhauttrübungen selbst. Zwar sind auch in unsren Fällen die Trübungen zum grössten Theil in den oberflächlichen Hornhaut-Schichten gelegen, zwar haben auch wir ernstlich eine mehr gleichmässige Trübung, die sich unter der Lupe aus feinsten Chagrinpunkten zusammensetzt, zweitens dichtere Flecke, die in die diffuse Trübung eingestreut sind; nirgends aber entsprechen den Trübungen Erhebungen der Hornhaut-Oberfläche, nirgends besteht eine Unebenheit, nirgends eine Epithelschwiele. An allen 6 Augen unsrer Patienten ist die Oberfläche der Hornhaut durchaus glatt und spiegelnd. Hierin unterscheidet sich das Krankheitsbild unsrer Fälle erheblich von denen der gittrigen Hornhauttrübung sowohl, als der knötchenförmigen, bei denen die grobe Unebenheit der Hornhaut der regelmässige Befund ist. Der Einwand, dass in unsren Fällen ein Frühstadium vorliegt und die Unebenheit der Hornhaut sich noch später ausbilden könne, ist kaum aufzuwerfen, da einerseits die Krankheit schon länger als 30 Jahre besteht und andrerseits in den andren Fällen schon in den frühesten Stadien hervor-

[1] Mr. HOLMES SPICER. Ophthalmological Society of the United Kingdom 10. December 1903.



ragende Trübungen festzustellen waren. Ferner beschränken sich die Trübungen in unsren Fällen nicht auf die oberflächlichen Hornhautschichten, sondern betreffen besonders in den Randpartien auch die tieferen und tiefsten Lagen.

Von der gittrigen Hornhauttrübung sind unsre Fälle ausserdem noch durch das Fehlen der gitterförmigen Zeichnung verschieden.

Ein Fall existirt in der Litteratur, der vielleicht, wenn es sich auch nur um einen vereinzelten handelt, mit den unsrigen identisch ist. Er ist von KOERBER[1] 1902 als punkt- und fleckförmige Hornhauttrübung beschrieben und betrifft einen 28jähr. Herrn. Bei sonstigem Uebereinstimmen mit allen Symptomen der gittrigen und knötchenförmigen Hornhauttrübung fehlt sowohl die grobe Unebenheit der Hornhaut-Oberfläche als die gitterförmige Zeichnung der Trübungen. KOERBER fasst seinen Fall als knötchenförmige Hornhauttrübung im Sinne von GROENOUW und FUCHS auf. In Anbetracht seiner grossen Aehnlichkeit mit der gittrigen Hornhauttrübung spricht KOERBER von der Möglichkeit, dass beide Erkrankungen nur verschiedene Abarten desselben Krankheitsbildes darstellen.

Diese Annahme ist sicher berechtigt und entspricht auch der Auffassung von FUCHS. Ob der KOERBER'sche Fall, wie sein Autor sagt, als diese beiden Krankheiten verbindendes Glied aufzufassen ist, lasse ich dahingestellt. Meines Erachtens haben die Fälle von gittriger und die von knötchenförmiger Hornhauttrübung unter sich grössere Aehnlichkeit als jede von beiden mit dem Fall von KOERBER und unsren Fällen; viel eher stellt die knötchenförmige Hornhauttrübung ein verbindendes Glied dar zwischen unsern Fällen und der gittrigen Hornhauttrübung.

Das Krankheitsbild, das KOERBER's Fall und die unsrigen darbieten, die bei uns als familiäre fleckige Hornhauttrübung gebucht sind, möchte ich als dritte Abart derselben Krankheit, der gittrigen und der knötchenförmigen Hornhauttrübung an die Seite setzen und familiäre fleckige Hornhaut-Entartung nennen, eine Bezeichnung, die wegen ihrer allgemeinen Fassung auch für die ganze Krankheits-Gruppe gebraucht werden könnte.

Die dunkle Aetiologie dieser Krankheit können leider auch unsre Fälle in keiner Weise aufklären, um so weniger als keine Gelegenheit zu einer histologischen Untersuchung der trüben Hornhaut gegeben war. Dem Intactsein der BOWMAN'schen Membran verdanken sie wohl die Erhaltung der glatten Oberfläche der Hornhaut. Wenn wir im übrigen ähnliche anatomische Zustände für die Hornhaut-Veränderungen in unsren Fällen in Anspruch nehmen, wie sie von DIMMER, FUCHS u. A. gefunden wurden, nämlich Einlagerungen von hyalinen Schollen, Krystall-Nadeln von Tripel-

[1] KOERBER, Bemerkungen über sog. gittrige und knötchenförmige Hornhaut-Degeneration. Ztschr. f. Augenheilk. 1902, Bd. VIII, S. 340.



phosphat und harnsaurem Natron, oder amorpher mucinähnlicher Substanz bei Auffaserung und Aufquellung der Hornhautfasern, so entspricht das dem klinischen Bilde der Krankheit, der nicht entzündliche, sondern vielmehr degenerative Vorgänge zu Grunde zu liegen scheinen. Für die Art der Ernährungsstörung, die diese degenerativen Vorgänge veranlasst hat, bieten unsre Kranken keinen Anhalt. Sie erfreuen sich sämmtlich eines normalen Ernährungszustandes und guten Allgemeinbefindens. Auch von Seiten der Schilddrüse, deren Beachtung Fuchs empfiehlt, besteht keine Anomalie.

II. Zur Theorie der Retraction des Auges.

Von Prof. Dr. **Max Peschel.**

Ueber die Retraction des Bulbus bei congenitalen Beweglichkeitsanomalien ist in den letzten Jahren mehrfach discutirt worden. Axenfeld (1901) sammelte die betreffende Literatur unter Hinzufügung von drei eigenen Fällen. Auf einen dieser Fälle kommt Bietti[1] zurück. Es handelt sich um das linke Auge einer 16jährigen Patientin, welches keine Abductionsbewegung hatte und in Convergenzstellung stand. Bei Adduction trat starke Retraction des Bulbus mit Verengerung der Lidspalte ein. Nach der Tenotomie des Rectus internus war keine Adduction mehr möglich und dennoch erfolgte beim Versuche der Adductions-Bewegung die Retraction in ungeschwächtem Maasse. Da bei erneutem Eingehen in die Wunde weiter nach hinten stehende Insertionen des Rectus internus nicht gefunden wurden, so folgert Bietti mit Axenfeld, dass in solchem Falle die Existenz eines wahren Musculus retractor, welcher vielleicht aus Bündeln des Rectus internus besteht, als Anomalie zu postuliren sei. Eine partielle Insertion des Rectus internus am hintern Bulbusabschnitte fanden Henk und Bahr anatomisch und hält Bietti in dem einen seiner Fälle für nicht unwahrscheinlich. Es scheint mir nun eine näher liegende Erklärung des Phänomens, als die von meinen Freunden Axenfeld und Bietti gegebene, möglich. So lange der Rectus superior und inferior functionsfähig sind — und das waren beide in den soeben citirten Fällen —, werden nach der vollständigen Tenotomie des Rectus internus sicherlich diese 2 Muskeln zusammen agiren, wenn die Intention besteht, eine Adductions-Bewegung des Bulbus zu Stande zu bringen, und da diese letztere durch sie nur schwach erreicht wird, werden sie sich um so stärker contrahiren und somit die Retraction des Bulbus bewerkstelligen.

Aber auch vor der Tenotomie des Rectus internus kommt bei derartigen Fällen öfters zur Beobachtung, dass gleichzeitig mit der Action des Rectus internus eine gewisse Anspannung der beiden Recti superior und inferior gewohnheitsgemäss stattfindet. Darauf deutet auch der Umstand,

---

[1] Annali d'Ottalm. 1903, S. 271.

den AXENFELD in einem Falle[1] constatirte, dass, wenn der Fixationspunkt nur eine Spur über oder unter der Horizontalebene liegt, das Auge mit der Adduction sofort eine extreme Ablenkung nach oben oder nach unten erleidet. Auch die Frage nach dem Grunde dieser Anspannung der Recti superior und inferior lässt sich befriedigend lösen. Existirt in einem solchen Auge an Stelle des Rectus externus ein starrer Strang, welcher eine nasale Drehung des Bulbus in der normalen Bahn nicht erlaubt, wohl aber dieselbe erlaubt, wenn der ganze Bulbus etwas in die Orbita zurückgedrängt wird, so wird natürlicher Weise eine allmähliche Anpassung der physiologischen Action der Augenmuskeln an die veränderten statischen Verhältnisse des Bulbus eintreten, d. h. es werden bei der Adduction zugleich die Muskeln in Thätigkeit treten, welche den Bulbus retrahiren und so erst die Adduction ermöglichen.

Die Retraction des Bulbus kommt also in den betreffenden Fällen offenbar durch die gemeinsame Action der noch in Function befindlichen Recti zu Stande. Die 2 Obliqui übernehmen alsdann bei dem Versuche der Bewegung des Bulbus nach aussen, welche nur in sehr beschränktem Maasse verwirklicht wird, das Hervorziehen desselben.

Klinische Beobachtungen.

I. Ein Fall von Sehstörung bei Idiotie.

Von J. Hirschberg.

Die sogenannte amaurotische familiäre Idiotie ist erst in einzelnen Fällen von Warren Tay, Magnus, Goldzieher, Knapp, mir selber u. A., dann auch in zusammenfassender Darstellung von B. Sachs und M. Mohr beschrieben worden.[2] Es handelt sich um kleine Kinder, meist polnisch-jüdischer Eltern; die Sehstörung führt zur Erblindung, die Sehnerven sind blass, um den gelben Fleck zeigt sich ein bläulicher Ring; der tödliche Ausgang erfolgt vor dem Ende des 2. Lebensjahres. Man fand die Hirnrinde entmarkt, die Ganglienzellen-Schicht der Netzhaut entartet. Vor Kurzem habe ich einen Fall beobachtet, der zwar einige Zeichen mit diesem scharf umschriebenen Krankheitsbilde gemein hat, aber doch in andren und wesentlichen davon verschieden ist. Es handelt sich um einen 15jährigen Knaben. Seine Eltern sind Christen, völlig gesunde Landleute, aber Geschwisterkinder. Sie haben ausser dem Knaben noch vier völlig gesunde Kinder. Aborte sind nicht vorgekommen.

Der Knabe war sonst nicht krank, zeigte aber von Jugend auf schlechte Sehkraft, besonders des Abends und bei schlechtem Wetter. Er hat die Schule besucht, aber bei seiner geringen Sehkraft und höchst mangelhaften Intelligenz nicht viel gelernt.

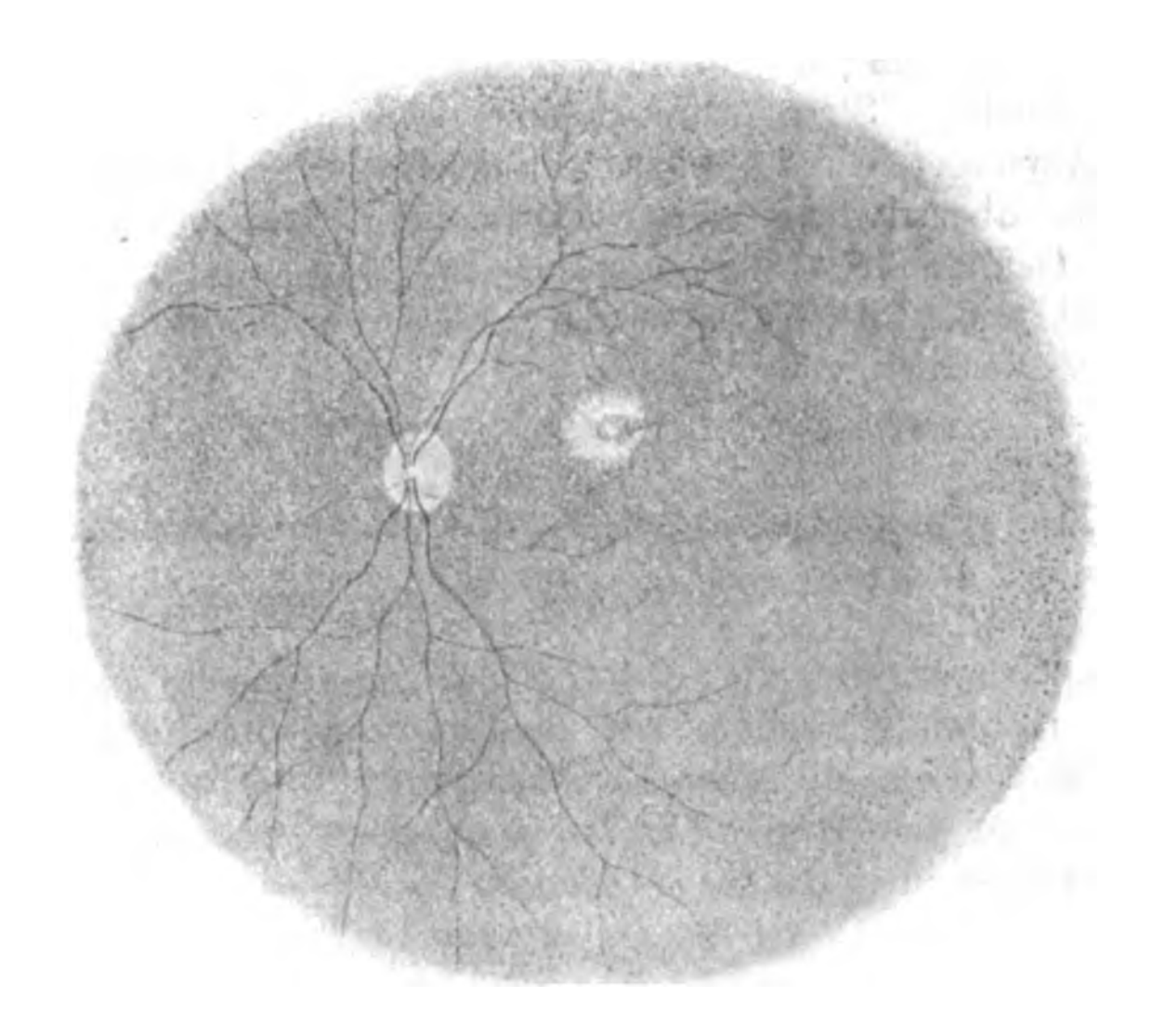
Körperlich ist er gut entwickelt, gross und kräftig und frei von merk-

---

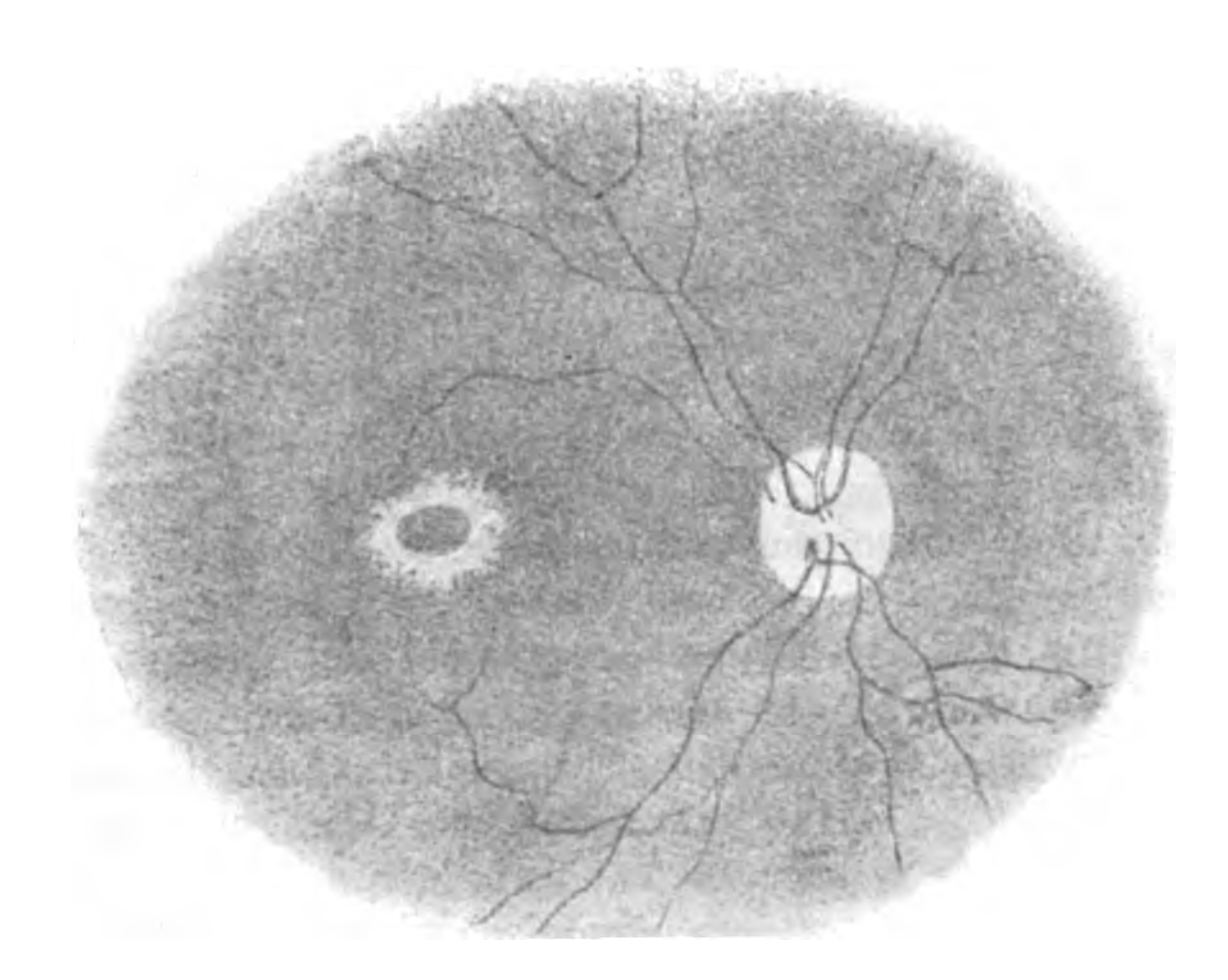
[1] Klin. Monatsbl. f. Augenheilk. 1891, S. 852.

[2] Vgl. Centralbl. f. Augenh. 1898, S. 287; 1899. S. 493; 1900, S. 393; 1901, S. 60; 1902, S. 177, 192. Literatur bei M. MOHR, A. f. A. Bd. 41, S. 311.

baren Störungen, namentlich sind keinerlei Lähmungen nachweisbar. Seine geistigen Fähigkeiten sind wenig entwickelt. Gesichtsfeld-Aufnahme deshalb unmöglich. Jedes Auge für sich zählt die Finger auf 0,8 m und erkennt



Zahlen von Sn. X^m auf 0,1 m. Also wäre die Sehkraft $\leqq$ 0,01. Die Augenspiegel-Untersuchung ist schwierig bei der Unruhe der Augen. Doch erkennt man beiderseits zwei Hauptveränderungen: 1) Der gelbe Fleck ist



von einem hellen, mehr weisslichen als bläulichen Ringe umgeben, der auf dem einen Auge vollständig, auf dem andren nicht ganz geschlossen ist. 2) Die Peripherie des Augengrundes ist besät mit zahllosen hellen Stippchen, in denen auch ganz feine Pigment-Pünktchen auftreten, wiewohl nicht

in allen. Der Sehnerv ist recht erheblich abgeblasst, die Arterien sind sehr eng.

Der Knabe macht einen blöden Eindruck, soll aber zu Hause geistig rege sein, alle Arbeit verrichten und gewissenhaft und sauber sein. Dasselbe sagt sein Onkel, bei dem er hier in Pflege ist.

Status: Niedrige Stirn, ihre Höcker weit ausladend. Darwin'scher Ohrknorpel. Asymmetrie des Gesichtes, linke Gesichtshälfte breiter, als rechte. Linker Facialis überwiegt. Steiler Gaumen. Subluxation des l. Kiefergelenkes beim Oeffnen des Mundes.

Sensibilität und Motilität nirgends gestört. Sehnenreflexe gut. Sprache und Gedächtniss befriedigend.

II. Ein schimmliges Geschwür der Lidhaut.

Von Rosenstein.

In Herrn Geheimrath Hirschberg's Augenheilanstalt kam jüngst ein Geschwür des rechten Unterlides zur Beobachtung und Behandlung, das in diagnostischer und therapeutischer Beziehung von Interesse ist.

Ein 17jähriger Landmann, der fast ausschliesslich mit Pferden zu thun hat, bisher kerngesund war, jede Infection in Abrede stellt, bemerkte ungefähr 14 Tage, bevor er zu uns kam, das Auftreten einer kleinen weissen Blase auf dem rechten Unterlid, die ohne Schmerz und Entzündung sich schnell vergrösserte.



Status praesens: Kräftiger, kerngesunder Mann. Unter dem rechten Unterlid, ungefähr $^1/_2$ cm vom Lidrande entfernt, sitzt ein tiefes Geschwür von der Grösse und Form einer grossen Bohne. Jede Reizung, jede Druck-Empfindlichkeit fehlt. Die Ränder des Geschwüres sind wallartig emporgehoben, der kraterförmige Geschwürsgrund ist zerklüftet, absolut trocken und von einer dicken weiss-gelben, bröckeligen Masse bedeckt, die auch die Ränder überwuchert und sich an den äusseren abfallenden Partien verliert. Das Ganze sieht aus, als ob es mit Jodoform bestreut wäre. (Thatsächlich hatte der Patient bisher noch keinen Arzt consultirt.) Um die Basis herum ist das Gewebe nur unerheblich reactiv entzündet; es besteht keinerlei Schwellung der entsprechenden Lymphdrüsen oder sonst ein Zeichen von erworbener Lues. Der Augenbefund ist normal; S = 1.

Die sofort vorgenommene mikroskopische Untersuchung einer Aufschwemmung einiger dem Geschwürsgrunde entnommenen Bröckel ergab eine Reinkultur von dicken, reihenartig aneinander gelagerten Stäbchen, die beim ersten Anblick den Verdacht auf Milzbrandbacillen nahelegten. Eine genauere Untersuchung zeigte, dass es sich um Hefezellen handelte, die recht virulent, meist im Zustande der Sprossung erschienen. Hier und da zeigten sich mycel-artige Formen.

Merkwürdiger Weise hatten die bakteriologischen Kultur-Versuche, für

die wir Herrn Geh. Rath Prof. Dr. Orth zu grösstem Dank verpflichtet sind, einen negativen Erfolg. Bei Züchtung auf den verschiedensten Nährböden, bei Brut- und Zimmertemperatur ging die in den Ausstrich-Präparaten reichlich vorhandene Hefe nicht an, sondern nur mehrere Sorten Sarcine und ein Schimmelpilz, wohl eine Mucor-Art. Streptotricheen waren auch nicht zu finden.

Die Diagnose musste also auf ein primär gutartiges Geschwür gestellt werden, das durch Verunreinigung mit Hefezellen und deren günstige Wachsthumsbedingungen einen schlimmeren Verlauf genommen hätte. Dementsprechend wurde auch der Operationsplan gefasst. Eine Ausschneidung würde eine ausgedehnte Plastik nöthig machen. Es wurde also von Herrn Geh. Rath Hirschberg Kauterisation in Aussicht genommen und ausgeführt. Das Geschwür wurde mit dem Paquelin gründlich umbrannt, dann wurden die Ränder und der Grund bis ins Gesunde ausgebrannt. Die obere Muskelschicht lag frei und ganz rein zu Tage. Das Geschwür sass also gar nicht so tief, wie es durch die wallartigen Ränder vorgetäuscht wurde. — Die Heilung nahm einen glatten Verlauf. Schon am dritten Tage wucherte Epidermis über den glatten Defect, und 14 Tage nach der Brennung war nur noch leichte Röthung der neuen Haut an der Stelle des Geschwürs-Sitzes zu sehen; keine Spur von veränderter Lidstellung oder Narbenretraction.

Der Fall ist ein ausgezeichnetes Beispiel von der vortrefflichen Wirkung der Brennung; er scheint ein Unicum zu sein, da bisher in der Literatur ein ähnliches, durch Hefezellen verunreinigtes Lidgeschwür noch nicht beschrieben ist.

Unser Büchertisch.

Neue Bücher.

*1. Die Blinden-Verhältnisse bei der Lepra. Klinische Studie von Dr. med. Lyder Borthen, Augenarzt in Trondhjem (Norwegen). Von dem akademischen Senate durch Prof. Dr. Axel Johannessen veröffentlicht. Mit 9 Textfiguren und 74 Photographien. Univ.-Program f. 1. u. 2. Sem. Christiania. In Commission bei H. Aschehoug & Co. 1902.

2. A manual of diseases of the eye by Clarence A. Veasey, A. M., M. D., Lea Brothers & Co., Philadelphia 1903. Verf. stützt sich auf seine Erfahrung im Unterricht und benutzt die amerikanischen Handbücher von Miller, Mc Evoy and Week's Diseases of the eye, ear, nose and throat, sowie das gleichnamige Werk von Posey and Wright, das im vorigen Jahrgang dieses Centralblattes besprochen worden.

*3. Pharmaceutische Producte der Farbwerke vorm. Meister, Lucius u. Brüning, Höchst a. M. 1903.

4. Quistes hydatidicos de la Orbita p. el Doctor Alberto B. Cabaut. Buenos Ayres, Cabaut & Co., 1903. 119 Seiten, mit vollständiger Literatur und genauer Angabe der Pathologie und Therapie der Orbital-Hydatiden, auch mit farbigem Bilde der dabei beobachteten Neuritis optica.

5. Die Gründung der Heidelberger Universitäts-Augenklinik und ihre ersten Directoren, von Th. Leber. Heidelberg, C. Winter's Universitäts-Buchhandlung. 1903. Interessante Mittheilungen über H. Knapp und O. Becker.

6. Internationale Sehproben mit einfachsten Zeichen zur Bestimmung der Sehschärfe bei Nichtlesern und Kindern, von Dr. A. Lotz in Basel. Zweite vermehrte Auflage. Jena, G. Fischer, 1903. Gerade und schräge Kreuze, Quadrate, Kreise werden nach den Snellen'schen Grundsätzen dargeboten.

*7. Squint, its causes, pathology and treatment, by Claud Worth, R. R. C. S., London, John Bale Sons and Davidsson, Ltd., 1903. (229 S.)

*8. Étude médico-légale sur les traumatismes de l'oeil et de ses annexes par S. Baudry, Prof. de clinique opht. à l'Univ. de Lille. 3me Ed. Paris, Vigot Frères, 1904. (323 S.)

*9. Graefe-Saemisch. 65. u. 66. Lief. Die Untersuchungsmethoden von Dr. E. Landolt, Paris.

67. Lieferung: Beziehungen der Allgemein-Leiden und Organ-Erkrankungen zu Veränderungen und Krankheiten des Seh-Organs von A. Groenouw und W. Uhthoff, Prof. in Breslau.

*10. Die Augenärztlichen Operationen, von Dr. W. Czermak, Prof. in Prag. 13. und 14. Heft. Wien 1904.

*11. Sitzungsberichte der Kgl. Preuss. Akademie der Wissenschaften, 1903, Nr. XLIX. Sitzung der phil.-hist. Classe am 26. September: Ueber das älteste arabische Lehrbuch der Augenheilkunde, von Prof. Dr. J. Hirschberg.

Gesellschaftsberichte.

1) **71. Jahresversammlung der British med. Association. Section für Augenheilkunde.** (British med. Journal Nr. 2230. 26. Sept. 1903.)

Bemerkungen über die Operationen des Keratoconus, von Standford Morton.

Die am meisten gebräuchlichen Operationen sind

1. Cauterisation ohne Perforation,
2. Cauterisation mit Perforation,
3. Excision der Spitze des Conus.

Die beiden letzten Methoden sind gelegentlich durch Iritis, vordere oder hintere Synechien, Drucksteigerung oder Hypopyon complicirt. Zur Operation sollte man danach nur beim Versagen aller andren Hilfsmittel schreiten. 14 Krankengeschichten werden ausführlich mitgetheilt, die Sehschärfe vor und nach der Operation angegeben, die fast in allen Fällen, auch noch nach vielen Jahren seit der Operation, erheblich gebessert war.

Extraction des Stars in der Kapsel, von Major Henry Smith, J. M. S.[1]

Von 8500 Star-Operationen hat Vortr. etwa 6500 in der Weise ausgeführt, dass er die Linse in ihrer Kapsel entfernte. Stare bei Kindern und atrophische Stare sind für diese Operation nicht geeignet. Unter 1023 derartig Operirten waren 99,4 % „erstklassige Erfolge". Seine Operationsmethode theilt Vortr. ausführlich mit.

Subconjunctivale Injectionen von Tuberculin T. R. bei der Behandlung der interstitiellen Keratitis, von A. Darier.

Vortr. ist es durch eine grosse Anzahl subconjunctivaler Injectionen von Tuberculin T. R. gelungen, in einem Falle von allem Anscheine nach auf tuberculöser Basis entstandener Keratitis parenchymatosa das Sehvermögen

[1] Indian medical service. Major S. wirkt im Punjab.

erheblich zu bessern. (Die Geschichte des Falles ist nicht ausführlich genug mitgetheilt, um von der Wirksamkeit der Tuberculin-Injection überzeugen zu können.)

Ueber die Behandlung der schweren syphilitischen Augenkrankheiten, von A. Darier.

In schweren, der gewöhnlichen specifischen Therapie trotzenden Fällen hat der Vortr. von der intravenösen Injection der Quecksilbersalze schnelle und gute Erfolge gesehen.

Discussion über die Augen-Veränderungen bei Nierenkrankheiten. (Nettleship, Carpenter, Hartridge, Power, Silcock, Reeve.)

Hornhaut-Erkrankungen bei acquirirter Syphilis, von Sydney Stephenson.

Der Gebrauch von Netzhaut-Extract bei Atrophie der Netzhaut, von W. Doyne.

Vgl. Centralbl. f. prakt. Augenheilkunde October 1903, S. 313.

Der Accommodations-Mechanismus beim Menschen, von Karl Grossmann.

Vortr. war in der Lage, zur Lösung der Frage des Accommodations-Mechanismus beim Menschen einen Beitrag zu liefern durch Beobachtungen an einem 26jährigen Patienten, der doppelseitige Aniridie zeigte. Der Augenapparat war im Wesentlichen intact, nur eine vordere und hintere Polarcataract bestand beiderseits, eine Veränderung, die für die in Rede stehenden Untersuchungen wegen der deutlichen Markierung der vorderen und hinteren Linsenoberfläche geradezu erwünscht war.

Vortr. beobachtete an der accommodirten Linse

1. das Auftreten einer hufeisen- bezw. ringförmigen Schattenbildung zwischen Peripherie und Centrum der Linse. (Ausdruck einer entsprechenden Refractionsdifferenz; Lenticonus anterior.),

2. einen leichten vibrirenden Tremor der Linse (der die Gleichheit des Druckes vor und hinter der Linse beweist),

3. Sichtbarwerden der Proc. ciliares,

4. der Umfang der Linse bleibt vollkommen circulär, nimmt aber beträchtlich ab (von $11^1/_2$ auf $10^1/_4$ mm),

5. der Dickendurchmesser der Linse nimmt zu,

6. die relative Lage der Linse zur Hornhaut in der Ruhe bezw. während der Accommodation verändert sich so, dass die Linse sicher nicht nach vorn, wahrscheinlich ein wenig nach hinten sich bewegt,

7. eine Verschiebung nach oben und innen,

8. die Krümmungs-Veränderungen der vorderen und hinteren Linsenoberfläche durch Beobachtung der Purkinje'schen Reflexbildchen. Die hierbei gefundenen Thatsachen sollen demnächst mit dem Helmholtz'schen Ophthalmometer nachgeprüft und ausführlich mitgetheilt werden.

Die Behandlung des Strabismus convergens concomitans, von Hartridge.

Strabismus convergens, von Cloud Worth.

Fixation des Auges während der Operation, von Thatham Thompson.

Die Ruhelage des Auges bei allgemeiner Anästhesie ist derart, dass das

Auge nach oben gerollt wird. Dieselbe Bewegung sucht das Auge auch auszuführen beim Gebrauch des Speculums bezw. der Annäherung von Instrumenten. Es wird also bei der üblichen Fixation am unteren Hornhautrande eine der Fixationswirkung entgegengesetzte Bewegung ausgeführt, und so ein Klaffen der Hornhautwunde entstehen. Zur Vermeidung räth Vortr. zu einer bilateralen Fixation mit subconjunctival im horizontalen Meridian angelegten doppelten Seidenfäden, 2 mm vom Hornhautrande entfernt.

Eine Ptosis-Operation, von Collen Ensor.

Vorläufige Mittheilung über die Pathologie und Diagnose des Frühlingskatarrhs, von H. Herbert.

Die ausschliesslich an eingeborenen Indiern angestellten Beobachtungen ergaben als die bemerkenswertheste Veränderung eine beträchtliche Infiltration des afficirten Gewebes mit eosinophilen Leucocyten. Von diagnostischer Wichtigkeit ist der mikroskopische Nachweis dieser Zellen im frischen Exsudat, das nach Eversion des Oberlides in wenigen Minuten abgesondert wird. Die Blutuntersuchung ergab in 6 Fällen eine Vermehrung der Gesammtleucocyten von 10—20 $^0/_0$, was aber bei Eingeborenen wegen des häufigen Vorkommens von Eingeweidewürmern nicht ungewöhnlich ist.

In einzelnen Schnitten fanden sich intracelluläre Körperchen, die möglicher Weise als Parasiten zu deuten sind.

Weitere Notizen über das Vorkommen der Keratitis superficialis punctata in Bombay, von Major Herbert.

Vortr. beobachtete diese Krankheit besonders bei warmem Wetter am Ende der Regenzeit, so im Herbst 1901 eine weit verbreitete Epidemie.

Modificirte Mules'sche Glaskugel für den Gebrauch nach der Enucleation, von Ad. Bronner.

Das Kniephänomen bei Keratitis interstitialis, von N. Bishop Harman.

Es fand sich keine Differenz im Verhalten gesunder, etwa gleichaltriger Individuen und der an Keratitis parenchymatosa Leidenden. Loeser.

---

2) Wissenschaftliche Zusammenkunft deutscher Aerzte in New York. (New Yorker Medicinische Monatsschrift. 1903. Juni.)

Sitzung vom 26. November 1902.

Dr. Schapringer stellt ein 15 Monate altes Kind mit Spasmus nutans und einseitigem Nystagmus vor. Bemerkenswerth war, dass gleichzeitig mit den seitlichen Kopfschüttelbewegungen beide obern Augenlider stark gesenkt wurden, so dass nur sehr schmale Lidspalten offen blieben. Der ursprünglich doppelseitige, verticale Nystagmus hat sich im Laufe der Zeit in einen einseitigen verwandelt. Loeser.

Referate, Uebersetzungen, Auszüge.

Die Theorie des Augenspiegels und die Photographie des Augenhintergrundes, von Walter Thorner. (Berlin, 1903. A. Hirschwald. 134 S.)

Verf. hat sich zur Aufgabe gestellt die Erleichterung der Spiegel-Untersuchung durch Beseitigung der Reflexe, und hat dieses Problem exact

gelöst. Nach verschiedenen Versuchen mit polarisirtem Licht, die Verf. nicht befriedigten, kam er schliesslich auf die von ihm so genannte geometrische Methode, deren Princip darin besteht, die eine Hälfte der Pupille zum Lichteintritt, die andre zur Beobachtung zu benutzen. Zwei genau gleichgebaute optische Systeme entwerfen je ein Bild der Pupille des Untersuchten; das eine Bild fällt auf die Lichtquelle, das andre auf das Auge des Beobachters. Nun werden durch zwei gleich grosse Blenden, die eine dicht vor der Lichtquelle, die andre dicht vor dem Ocular, also dem Beobachter, die Hälfte der Strahlen abgefangen, so dass keine Vollkegel, sondern nur noch Halbkegel von der Lichtquelle ausgehen bezw. auf das Ocular auftreffen.

Dadurch, dass Pupille des Untersuchten und Lichtquelle conjugirte Bilder sind, genügt es eben, z. B. die linke Hälfte der Lichtquelle abzudecken, um es unmöglich zu machen, dass auch nur ein einziger Lichtstrahl in der rechten Hälfte der Patientenpupille eintritt bezw. hier reflectirt wird. Wenn nun am Ocular ebenfalls die linke Hälfte abgeblendet wird, so können hier nur noch diejenigen Strahlen hindurch, die der rechten, also reflexlosen Hälfte der Patientenpupille entstammen. Es ist gewissermaassen eine ideale Scheidewand durch das Patienten-Auge gelegt, die in den vorderen Bulbuspartien den Lichtstrahlen unmöglich macht, von der rechten nach der linken Seite hinüberzutreten.

Dieses Princip theoretisch klar formulirt und in der Praxis ein brauchbares Instrument darauf aufgebaut zu haben, ist das Verdienst des Verf.'s

Dass damit zugleich die Photographie des Augenhintergrundes, die ja bisher an den Reflexen scheiterte, gefördert wurde, ergab sich von selbst. Es genügte ja, das reflexlose Bild anstatt auf der Pupille des Arztes auf einer photographischen Platte zu entwerfen.

Auch die stereoskopische Betrachtung des Augenhintergrundes war nunmehr eine relativ leichte, constructive Aufgabe. Verf. hat früher einen eigenen Stereoskop-Augenspiegel angegeben, der die Lampe nicht neben, sondern über dem Beobachtungssystem besass, so dass die erwähnte ideale Scheidewand im Patienten-Auge hier nicht vertikal, sondern horizontal lag. Die untere Hälfte der Patienten-Pupille gab dann durch totalreflectirende Prismen ein rechtes und linkes Bild, so dass der Arzt seine beiden Augen benutzen konnte. Noch einfacher ist die neuere Construction des Verf.'s, die den eigentlichen Apparat vollkommen unverändert lässt und nur im Ocular durch geschickt montirte Prismen die Zerlegung des einen Bildes in zwei bewirkt.

Zum Schluss muss erwähnt werden, welches der wunde Punkt der Methode ist. Durch die beiden Blenden tritt an und für sich eine starke Verminderung der Helligkeit ein. Diese ist aber nicht gleichmässig über das ganze ophthalmoskopische Bild, sondern in der Mitte am grössten, nach rechts und links stark abnehmend. Das ist besonders für die Photographie stark störend.

Ferner steht naturgemäss einer Verdrängung der billigen und handlichen, üblichen Augenspiegel durch den Thorner'schen der viel grössere Preis und die jedem stabilen Instrument anhaftende Transport-Schwierigkeit entgegen. Für gewisse wissenschaftliche Untersuchungen aber, insbesondere in der Hand des Specialisten, wird das Instrument nützlich sein, vor allem schon deswegen, weil es die starke Vergrösserung des aufrechten Bildes vereint mit dem grossen Gesichtsfeld des umgekehrten. Ein andrer Vorzug ist die ausser-

ordentlich bequeme Refractions-Bestimmung. Die Verschiebung des Beobachtungsrohres, die zum Scharf-Einstellen erforderlich ist, giebt an einer graduirten Scala direct die Refraction an. Bei gut eingehaltenem Abstand vom Apparat lässt sich die Refraction von Myopie — 19,0 bis Hypermetropie + 10,0 (auf Vierteldioptrien genau) an der Maculargegend messen.

Crzellitzer (Berlin).

Journal-Uebersicht.

I. Die ophthalmologische Klinik. 1903. Nr. 5—19.

1) **Ueber drei Fälle von Retractionsbewegung des Bulbus,** von Körber.

Die hervorstechenden Symptome des ersten Falles bestehen in auffallenden Retractionsbewegungen der Augen, falls Patient sich bemüht, nach oben zu sehen, in einer symmetrischen Augenmuskel-Parese bei Blickwendung nach oben, in einer associirten Lähmung der Blickwendung nach rechts sowie in reflectorischer Pupillenstarre. Es handelt sich hier möglicher Weise um eine angeborene Anomalie. In Frage kommt auch disseminirte Sklerose.

Im zweiten Falle handelt es sich um periphere Augenmuskel-Parese in Folge von Influenza. Die Retractionsbewegungen erfolgen hier wohl durch gesteigerte Innervation der Blickheber. Im dritten Falle besteht ein phthisischer Stumpf mit Schnür-Furchen der Recti. Beim Blick nach unten-aussen tritt Retractionsbewegung ein, die offenbar durch pathologische Fixirung des Bulbus durch Bindehautstränge bedingt ist.

2) **Ein Fall von sklerosirender Keratitis parenchymatosa, wahrscheinlich tuberculöser Natur. Wirkung des Jequiritols und des Hetols,** von Darier.

3) **Doppelseitige Ophthalmoplegia interna bei einem Hereditär-Syphilitischen,** von Cruchandeau.

Der 10jährige Patient zeigte weite Pupillen; der Pupillarreflex auf Licht, Accommodation und Convergenz mangelte völlig. Alte Keratitis parenchymatosa sowie Retinitis specifica. Nach 24 Hg-Injectionen Besserung der Accommodation (+ 1,5 D) und Wiederherstellung der Pupillenreaction.

4) **Resection des Halssympathicus bei Basedow'scher Krankheit mit rasch nachfolgendem Tode,** von Deshusses.

Es ist dies der erste Fall von rasch eintretendem Tode nach Sympathicus-Resection bei Basedow. Ueber die Gründe des Ausgangs werden lediglich Hypothesen aufgestellt.

5) **Ueber Cuprocitrol, dessen Anwendung bei Conjunctiv. trachomatosa und die bisher erzielten Erfolge,** von v. Arlt.

Verf. nennt Cuprocitrol die Mischung von 5—10 Theilen feinst vertheilten Cu. citr. mit Ung. glyc. — Es ist eine türkisblaue Salbe, die sich in Glastuben über ein Jahr unverändert hält. Die Salbe wird in den oberen Bindehautsack eingebracht und durch Massage vertheilt.

Das Mittel ist eine werthvolle Bereicherung des Arzneischatzes, denn es leistet in frischen Fällen meist dasselbe wie Höllenstein oder Blaustein. In vorgeschrittenen Fällen mit beginnender Narbenbildung in der Bindehaut,

besonders aber bei gleichzeitigem Pannus, übertrifft der Cuprocitrol jedes andre bisher geübte Verfahren betreffs Raschheit und Nachhaltigkeit der Wirkung.

6) Bericht über die japanischen ophthalmologischen Leistungen 1902, von Inouye.

Es werden folgende Arbeiten der verschiedensten Verfasser kurz referirt:

1. Ueber eine eigenthümliche Hornhauttrübung.
2. Eine modificirte Knapp'sche Operation des Pterygium.
3. Ueber die Verwendbarkeit des Calomels bei gleichzeitiger Einnahme von Jodpräparaten.
4. Ueber eine Filaria im Glaskörper des Menschen.
5. Zwei Fälle von Conjunctivitis bei akutem Pemphigus.
6. Ein seltener Fall von syphilitischer Lid- und Bindehaut-Erkrankung.
7. Aetzung des Auges durch alte Tinte.
8. Zwei Fälle von Distomen-Cyste in der Orbita.
9. Eine neue Bindehautsutur bei Cataract-Operationen.
10. Ein Fall von Ophthalmia hepatica.
11. Ueber die ophthalmotherapeutische Bedeutung des Dionin.
12. Ueber Centralscotom bei Beriberi.
13. Ein Fall von Iritis gummosa mit Retinitis centralis punctata.
14. Ein Fall von Ophthalmia vaccinalis.
15. Ueber Lidgangrän.
16. Ueber Centralscotom bei Beriberi.
17. Klinische Beobachtungen über Retinitis cachecticorum ex carcinomate ventriculi.
18. Ein Fall von Pannus totalis durch Impfung mit blennorrhoischem Secret geheilt.
19. Hysterie mit seltenen Augensymptomen.
20. Keratitis interstitialis punctata specifica.
21. Ueber Ptosisoperation.
22. Ulcus rodens corneae.
23. Ueber ein Phantom zur Uebung in der Refractions-Bestimmung.
24. Ein Fall von sympathischer Retinitis.
25. Bakteriologische Untersuchungen der zur Hornhauttätowirung üblichen Tusche.
26. Ueber die mydriatische Wirkung von Adrenalin.

7) Der kosmetische Werth der Paraffin-Injectionen nach Enucleation, von Maitland-Ramsay.

Da Fälle bekannt sind, wo in Folge interstitieller Paraffin-Injectionen die Kranken an Lungenembolie zu Grunde gingen oder durch Embolie der anderseitigen Arteria centralis erblindeten, ist der Vorschlag gemacht worden, die Injection in die Tenon'sche Kapsel sofort der Enucleation anzuschliessen. Bedingung ist gutes Schliessen der Tabaksbeutelnaht. Man erhielt dann einen soliden Stumpf, den die sich an ihn inserirenden Muskeln eine gute Beweglichkeit verleihen. Das angewandte Paraffin hatte seinen Schmelzpunkt bei 40^{0} und wurde vorher exact sterilisirt.

8) Trichiasis in Folge von Adipositas der Lider, von Bouchart.

Diese Anomalie findet sich relativ häufig in Algier, besonders bei Frauen

jüdischer Abstammung. Sie hat ihre Ursache in der Hypertrophie des subcutanen Fettgewebes der Lider. Letztere hängen aufgedunsen wie bei der Ptosis herab; das zu reichlich entwickelte subcutane Fett bildet nach dem freien Lidrand zu einen breiten Wulst, der die Wimpern von der horizontalen Richtung ablenkt und sie nach unten und sogar nach innen zu verdrängt.

---

9) **Vorläufige Mittheilung über Mikrophthalmoskopie und über die Photographie des Augengrundes,** von Wolff.

Ist im Original nachzulesen.

---

10) **Die Operation des Schielens durch Muskelkapsel-Vorlagerung,** von Jocqs.

Um die gewöhnliche Muskelvorlagerung aller ihrer Nachtheile zu entkleiden und sie zu einem sicheren und erfolgreichen Eingriff zur Beseitigung des Schielens zu machen, braucht man nur den vorzulagernden Muskel in Verbindung mit der Kapsel zu lassen, d. h. ihn mit der Kapsel zusammen vorzunähen und mit 3 Nähten anstatt mit 2 zu befestigen; die mittlere Naht ist die wichtigste.

---

11) **Ein Versuch mit subconjunctivaler Injection von 25 % Jodipin,** von Neustätter.

Verf. sah in einem Falle von starken Glaskörpertrübungen bei My., die das Sehen bis auf Lichtschein herabsetzten, nach mehrmaliger subconjunctivaler Injection einer halben Spritze von Jodipin Zerfall der Flocken eintreten und die Sehschärfe sich heben. Sehr störend war der Schmerz nach der Injection und die schwere Resorbirbarkeit der öligen Flüssigkeit. Letztere bildete lange Zeit eine Beule und hinderte den Lidschlag, so dass sie schliesslich durch Kreuzschnitt entfernt werden musste.

---

12) **Netzhautablösung und Malaria,** von Terson.

Netzhautablösung in Folge von Malaria ist bisher noch nicht beschrieben worden. Auch die Mittheilung der beiden hier beschriebenen Fälle lassen die Frage nach dem Zusammenhang beider Affectionen noch offen.

---

13) **Das Suprarenicum hydrochloricum,** von Schnaudigel.

Das in Höchst hergestellte Mittel ist billiger als Adrenalin und ihm in der Wirkung gleich.

---

14) **Zur Mikrophysiologie der Thränendrüse,** von Woronow.

Die Thränendrüsen gehören ihrem Bau nach zu den acinösen Drüsen serösen Charakters. Die Acini haben eine runde oder ovale Form und sind in ein faseriges Bindegewebe eingebettet, das um sie herum eine Kapsel bildet. Im Bindegewebe verlaufen viele Blutgefässe. Die einzelnen Lappen bestehen aus Läppchen von runder oder gestreckter Form und sind mit einem cylindrischen oder cubischen Epithel ausgekleidet, das auf einer dünnen bindegewebigen Membrana propria liegt. Die Zellkerne sind rund und liegen im Centrum der Zelle. Die Weite des Lumens der Läppchen hängt davon ab, ob das Läppchen sich im Ruhezustande oder im thätigen Zustande befindet. Im ersten Fall ist es kaum sichtbar, im zweiten umfasst es den grössten Theil des Läppchens, wobei das cylindrische Epithel in ein niedriges, cubisches übergeht, die Zellkerne sich aber nahe an die Membr. propria lagern.

In den äussersten Graden von Dehnung der Läppchen durch Sekret erscheint das cubische Epithel abgeplattet. Der Bau der Zellen ist in den ruhenden und thätigen Läppchen nicht gleichmässig: das Protoplasma der ersteren ist homogen und hell, der letzteren dunkler und körnig. Auf Grund der angeführten Unterschiede in ein und demselben Läppchen lässt sich das gleichzeitige Bestehen von secernirenden und ruhenden Zellen constatiren. Auf zahlreichen Schnitten derselben Drüse wurde eine interessante Thatsache beobachtet: Es arbeitet nämlich nicht die ganze Drüse gleichzeitig, sondern, wenn gewisse Theile in Thätigkeit sind, ruhen die andren.

---

15) Interstitielle Keratitis und Tuberculose, von Desvaux.

Verf. glaubt, dass für interstitielle Keratitis tuberculösen Ursprungs weissliche Ablagerungen im unteren Theile der Hornhaut charakteristisch sind. Die Dauer der Krankheit scheint eine kürzere zu sein, als diejenige syphilitischen Ursprungs.

---

16) Ueber ultramikroskopische Untersuchung von Farbstoffen und ihre physikalisch-physiologische Bedeutung, von Raehlmann.

Das leitende Princip, welches Siedentopf im Zeiss'schen Laboratorium in Jena zur Sichtbarmachung ultramikroskopischer Theilchen anwendet und welches gestattet, ungeahnte Einblicke in die mikroskopische Welt zu thun und über die bisherige Wirkung mikroskopischer Vergrösserung hinauszugehen, beruht auf einer intensiven focalen seitlichen Beleuchtung, wobei die unter dem Mikroskop beleuchteten Theilchen das auf sie fallende Licht nach allen Seiten reflectiren, also selbstleuchtend werden.

Verf. hat nun verschiedene Farbstofflösungen auf die Beschaffenheit der färbenden Theilchen mit der neuen Methode untersucht und ist zu folgenden Resultaten gekommen:

Mittels der neuen Methode ist man im Stande, kleinste Farbstoff-Partikel, die bisher den verfügbaren Vergrösserungen gar nicht zugänglich waren, deutlich und zwar in ihrer Eigenfarbe sichtbar zu machen. Auch die mit den bisherigen Vergrösserungen schon sichtbaren Theilchen werden bei der neuen seitlichen Beleuchtung in ihrer Eigenfarbe selbstleuchtend.

Da die in ihrer Eigenfarbe sichtbaren kleinsten Theilchen bis zu einer Grösse von 5—10 $\mu\mu$, welche etwa $^1/_{50}$ Wellenlänge des gelben Lichtes gleichkommt, sichtbar werden, so ist es möglich, die Farbe an der Materie bis zur Feinheit eines Grössenvolumens zu verfolgen, welches unsrer jetzigen Vorstellung von den Molekülen jedenfalls sehr nahe kommt. Die Auflösung jedes Farbstoffes in die Componenten seiner Färbung gestattet einen ganz ungeahnten Einblick in die physikalische und physiologische Natur der Farbe und ist von der grössten Wichtigkeit für unsere Vorstellung von der Farbenmischung.

Die kleinsten Theilchen eines reinen Farbstoffes sind nicht allein nach ihrer Farbe, sondern höchst wahrscheinlich auch nach ihrer Form und Bewegung charakteristisch, so dass der Farbstoff in Lösungen überall wiedergefunden, bezw. von andren unterschieden werden kann.

Die sog. Mischfarben, insbesondere das aus gelben und blauen Farben hervorgehende Grün ist in einzelnen Fällen, je nach der chemischen Affinität der angewandten Farben, eine Mischung, in welcher die kleinsten Theile der angewandten Farben neben einander enthalten sind. In vielen Fällen aber

entstehen neue chemische Verbindungen, deren feinste Theilchen, sowohl nach der Form, als auch nach der Farbe von den Componenten abweichen.

Bei Mischung der Farbstoffe handelt es sich im ersten Falle um physiologische Farbenmischung, bei welcher die Farbe vieler kleinsten Theilchen auf dieselbe Stelle der Netzhaut einwirkt. Im zweiten Falle handelt es sich um neue, grösstentheils ultramikroskopische Theilchen, deren farbige Eigenschaften in einer späteren Arbeit mitgetheilt werden sollen.

Das Licht kleinster Theilchen zeigt bereits alle physikalisch-physiologischen Eigenschaften der Farbe. Diese Theilchen liefern bei der stärksten Vergrösserung und Beleuchtung, welche jetzt erreichbar ist, die kleinsten, eben noch wahrnehmbaren Netzhautbilder bezw. Lichtpunkte. Diese haben eine untere farblose und eine obere farblose Schwelle, indem die kleinsten Theile bei ganz schwacher Beleuchtung grau, bei stärkerer farbig, bei stärkster weiss erscheinen.

---

17) **Ueber subconjunctivale Injectionen, insbesondere von Jodipin,** von Alexander.

---

18) **Die schweren Formen des Epithelioms der Bindehaut,** von Fage.

Neben den relativ gutartigen, einfachen Bindehautepitheliomen giebt es auch schwere Formen, in denen die Geschwulstmassen den in der Regel so hartnäckigen Widerstand der fibrösen Hülle des Auges rasch überwinden, in die Tiefe des Bulbus dringen und auch Drüsen-Metastasen setzen. Da die Bösartigkeit der Bindehaut-Epitheliome nicht von vornherein bei noch intactem Bulbus zu erkennen ist, beschränke man sich zunächst auf eine Excision der Geschwulst, deren histologische Untersuchung weitere prognostische und therapeutische Winke geben wird. Lebhafte Karyokinese, Vorhandensein embryoplastischer Elemente, Nachweis melanischen Pigmentes sind Anzeichen von Bösartigkeit, welche natürlich die Radical-Operation bedingt.

---

19) **Ueber die Prognose der Bulbusrupturen,** von Hähnle.

Auf Grund von öfteren Nachuntersuchungen macht sich augenblicklich bei Beurtheilung der Scleralrupturen eine prognostisch gegen früher günstigere Stimmung bemerkbar. Verf. theilt drei Fälle mit, in denen schliesslich ein gutes Sehvermögen erreicht worden ist.

---

20) **Zur Behandlung der Ophthalmoblennorrhoe mit concentrirten Lösungen von Kalium permanganicum,** von Viau.

Verf. touchirt bei schwerer Blennorrhoe 2 Mal täglich die Schleimhautflächen der Lider mit einer Lösung von Kal. perm. 1:10 mittels Wattestäbchen. Auch in Fällen, in denen bereits eine Hornhaut-Infiltration bestand, ging diese nicht weiter, sondern hellte sich nach Ablauf der Eiterung unter gelber Salbe auf. Die Methode hat in 53 Fällen von schwerer Blennorrhoe, wovon 7 Erwachsene betrafen, 53 volle Erfolge gebracht.

---

21) **Das emotive Glaucom,** von Trousseau.

Verf. nennt so das durch Gemüthsbewegungen ausgelöste Glaucom und bringt mehrere Krankheitsgeschichten derartiger Fälle. Er glaubt, dass diese Ursache von denen, die nur nach anatomischen Gründen suchen, zu wenig berücksichtigt wird.

---

22) **Zwei Fälle von traumatischem Enophthalmus,** von v. Luniewski.

23) **Weitere Mittheilung über ultramikroskopische Untersuchung von Farbstoffmischungen und ihre physikalisch-physiologische Bedeutung,** von Raehlmann.

Die sehr interessanten Versuche (s. o.) werden fortgesetzt und führen zu Resultaten, die berufen zu sein scheinen, auf dem Grenzgebiet zwischen Physik und Chemie bedeutsame Aufklärung zu schaffen. Ein kurzes Referat würde dem Inhalt der Arbeit nicht gerecht werden. Moll.

II. St. Petersburger medicinische Wochenschrift. 1903. Nr. 22.

1) **Ueber Mouches volantes oder fliegende Mücken,** von Dr. Max Buch.

Bringt nichts Neues.

2) **Ueber subconjunctivale Jodoform-Injectionen,** von A. Maslennikowa.

Experimentell wurde an Kaninchen nachgewiesen, dass bei schweren Hornhaut-Geschwüren die Jodoform-Injectionen im Stande sind, den Heilungsprocess zu beschleunigen.

3) **Ueber die Dauer-Erfolge der Iridectomie bei Glaucom,** von G. Wygodsky.

Die rein medicamentöse Behandlung der Glaucome ist zu verwerfen.

Bei Glaucoma chronicum inflammatorium sind die Resultate bei Privatkranken günstiger als bei Hospitalkranken, da erstere früher zum Arzt kommen.

4) **Ueber Augenverletzungen,** von Karnitzky.

Schwere Verletzungen bilden 12 % der stationären Augenkranken. In 20 % bleibt der eingedrungene Fremdkörper im Auge. In 20 % ging das Auge vollständig verloren, in 38 % gelang es ein Sehvermögen von mehr als $^1/_{10}$ zu erhalten. In 40 % konnte das erblindete Auge erhalten bleiben.

5) **Ueber die Resultate der operativen Behandlung des concomittirenden Schielens,** von Georg Bekjantz.

6) **Beiderseitige Neuroretinitis nach Influenza,** von Natanson.

7) **Ueber die Verminderung der Arbeitsfähigkeit bei Augen-Verletzungen,** von Braunstein.

In jedem einzelnen Fall soll vom Arzt über den durch die Verletzung erlittenen Schaden entschieden und in Betracht gezogen werden, auf welcher Culturstufe der Verletzte steht. Mathematische Formeln, um die Arbeitsfähigkeit eines verletzten Auges zu bestimmen, sind durchaus unzweckmässig.

8) **Ein Fall von akutem Glaucom nach einer Cataract-Operation,** von Averbach.

Bei der Discussion über Kurzsichtigkeit spricht sich ein grosser Theil der Vortragenden für volle Correctur aus. In den Fällen, in denen das voll corrigirende Glas nicht vertragen wird, muss zu schwächeren gegriffen werden.



9) **Die Augen der Zöglinge des Archangel'schen klassischen Gymnasiums,** von Kalita.

Je höher die Klasse, um so mehr Myopen und um so. stärker die Myopiegrade.

---

10) **Ein Fall von Frühjahrskatarrh,** von G. Ischreit.

Die dicksten Theile der Randwucherung wurden durch Schnitt entfernt.

Fritz Mendel.

III. Recueil d'ophtalmologie. 1903. Juli—August.

1) **Multiple und complicirte Augenmuskel-Lähmung,** von Yvert.

Es handelt sich um eine Lähmung des linken Trochlearis und um eine unvollkommene Lähmung des Oculomotorius der gleichen Seite, welche sich erstreckt auf den Obliquus inferior, den Levator palpebrae, den Sphincter pupillae sowie den Accommodationsmuskel. Die gewöhnlichen Ursachen von Lähmung konnten ausgeschlossen werden. In Betracht käme lediglich eine beginnende locomotorische Ataxie, deren erste Manifestationen sich auf das motorische System des Augapfels erstrecken.

---

2) **Traumatische Augenmuskel-Lähmung orbitalen Ursprungs,** von Chauvel.

Unmittelbar nach einem Hufschlage in die Gegend der Augenhöhle empfand der Patient Doppeltsehen, Sehstörung und dumpfe Schmerzen in der Tiefe. Drei Wochen nach dem Unfall konnte eine Lähmung des unteren geraden Muskels sowie Congestion der Papille und Glaskörperblutung constatirt werden. Unter elektrischer und mechanischer Behandlung schwanden die Erscheinungen allmählich, und nach 2 Monaten war die Heilung definitiv.

---

3) **Adrenalin in der ophthalmologischen Therapie,** von Yvert.

In allen Fällen, in denen es darauf ankommt, das Gewebe blutleer zu machen, leistet das Mittel gute Dienste. Insofern unterstützt es die Heilung bei akuter Conjunctivitis, Thränensackleiden u. s. w. Bei Operationen an der Bindehaut oder den Augenmuskeln leistet es aus demselben Grunde gute Dienste. Namentlich im Verein mit Cocaïn bedingt es eine tiefe Anästhesie. Bei Glaucom und Iritis giebt es Verf. im Verein mit den specifischen Mitteln.

---

4) **Aderhautsarcom,** von Houdart.

---

5) **Neues Verfahren der Hornhaut-Tätowirung,** von Armaignac.

Das „Neue" des Verfahrens besteht in der Angabe eines als Schablone wirkenden kleinen Apparates, der auf die Hornhaut gelegt wird und mit dessen Hilfe es gelingt, die zu färbende Pupille wirklich rund zu machen. Im Allgemeinen färbt Verf. in einer Sitzung.

---

6) **Anatomische Untersuchung eines Hornhautgeschwürs mit Hypopyon,** von Villard.

Das Geschwür erstreckt sich bis ungefähr in die mittleren Lamellen der Cornea. Der progressive Rand besteht aus verdünnten und gelockerten

Lamellen, zwischen denen zahlreiche Rundzellen und Pneumokokken sich finden. Die Descemet'sche Membran ist unversehrt.

Der untere Theil der Vorderkammer ist angefüllt durch polynucleäre Leucocyten, die sich in einem engmaschigen Fibrinnetz finden. Einzelne der Zellen umschliessen Pigment. Mikroorganismen finden sich nicht. Die Iris ist infiltrirt; durch ihr vorderes lädirtes Epithel wandern die Zellen in die Vorderkammer. Die Pigmentzellen sind an Zahl geringer und in ihrer Structur geschädigt. Moll.

IV. Archives d'ophtalmologie. 1903. August—September.

1) **Modification der Ptosis-Operation**, von de Lapersonne.

Der Zweck des Verfahrens ist eine wahre Vorlagerung des Levator palpebrae. Nach Unterschieben der Schutzplatte macht man parallel und 4—5 mm über dem oberen Lidrande eine lange, die Haut und die Orbicularis durchtrennende Incision. Beides wird nach oben und unten zurückgestreift, so dass der Tarsus mit dem Ligamentum suspensorium sowie der Sehne des Levator bloss liegt. Zwei kleine verticale Einschnitte erlauben einen Schielhaken unter den Muskel zu schieben, der leicht nach vorn angezogen wird, ohne dass im Uebrigen die Sehne von ihrer Insertion getrennt wird. Zwei mit doppelten Nadeln armirte Fäden werden nun je durch Sehne bezw. Muskel und Tarsus transversal gelegt und die Sehne vom Tarsus abgetrennt, nöthigenfalls resecirt, um einen stärkeren Effect zu erhalten. Meist faltet sich die Haut und wird deshalb lappenförmig excidirt. Nach Knüpfung der Muskelnähte wird die Hautwunde geschlossen.

2) **Sternförmige Cauterisation der Hornhaut**, von Péchin.

Verf. empfiehlt das ursprünglich von Dianoux angegebene Verfahren der Aufmerksamkeit der Fachgenossen. Diese im eigentlichen Sinne conservative Operation kommt in Betracht zur Volums-Verringerung eines Auges mit Hornhautstaphylom oder bei Hydrophthalmus. Eine Complication durch Infection ist so gut wie ausgeschlossen. Das Verfahren ist der Enucleation vorzuziehen, weil diese in obigen Fällen eine unnöthige Verstümmelung darstellt. Vor der Keratectomie hat es den Vorzug der Herstellung von normalen Dimensionen des Augapfels, welcher durch nachfolgende Tätowirung ein beinahe normales Aussehen erhalten kann, ganz abgesehen davon, dass letztere Operation einen Amputationsstumpf setzt, der zum Tragen einer Prothese zwingt.

3) **Der Mariotte'sche Fleck und die „Mariotte'sche Region" beim Myopen**, von Cantonnet.

Es besteht eine fast absolute Correspondenz zwischen der Vergrösserung des blinden Fleckes und der Anwesenheit eines Conus posterior. Die den blinden Fleck umgebende scotomatöse Zone (Mariotte'sche Region) steht in Beziehung zu der einfachen Pigmentatrophie der Aderhaut. Hiermit stimmt überein, dass bei Fehlen eines Conus der blinde Fleck von normaler Grösse ist, dagegen umgeben wird von einer scotomatösen Zone, welche für weiss am kleinsten ist und für blau, roth und grün in dieser Reihenfolge wächst.

4) **Eine Scheren-Pincette zur Incision von Nachstaren**, von Rochon-Duvigneaud.



5) **Cylindrom der Thränendrüse**, von Moissonnier.

Der durch Krönlein'sche Operation gewonnene Tumor, der als Cylindrom angesprochen werden musste, gab die charakteristische Mucinreaction nicht, die man gewöhnlich bei diesen seltenen Tumoren findet, die sich bekanntlich durch schleimige Degeneration des Bindegewebes auszeichnen.

6) **Ophthalmoplegie und Arteriosklerose**, von Péchin und Rollin.

Bei einem Tabiker fand sich eine complete äussere Augenmuskel-Lähmung der linken Seite. Rechts bestand Ptosis und Lähmung des oberen Geraden. Es lag natürlich nahe, die Lähmungen mit der Tabes in Zusammenhang zu bringen. Dagegen ergab die Autopsie ausser allgemeiner Arteriosklerose eine besonders ausgesprochene Verdickung der Carotis in ihrem Verlauf im linken Sinus cavernosus, wodurch die dort verlaufenden Nerven stark comprimirt werden. Die Arteria ophthalmica, ebenfalls hart und von der Dicke einer starken Gänsefeder, comprimirte den Sehnerv zu einem Bande. Moll.

Vermischtes.

1) Julian J. Chisolm, ehemals Prof. für Augen- und Ohren-Heilkunde an der Universität von Maryland, ist nach längerem Leiden, 73 Jahre alt, zu Baltimore gestorben.

Am 16. April 1830 zu Charleston S. C. geboren, studirte er am Med. College von Süd-Carolina, promovirte daselbst 1850, setzte seine Studien in Europa fort, namentlich in Paris und London, liess sich erst in seiner Vaterstadt nieder und wurde 1858 Prof. der Chirurgie daselbst. Während des Bürgerkriegs leistete er als Chirurg bei der Süd-Armee hervorragende Dienste und verfasste auch für die Wundärzte seiner Armee ein Handbuch der Kriegs-Chirurgie. Im Jahre 1869 wurde er zum Professor der Augen- und Ohrenheilkunde an der Universität von Maryland zu Baltimore ernannt und verwaltete dieses Amt und seine grosse Praxis, bis vor etwa 10 Jahren seine Gesundheit ernstlich zu leiden anfing.

Er begründete eine eigene Zeitschrift für Krankheiten der Augen, Ohren und des Kehlkopfs und veröffentlichte selber zahlreiche Abhandlungen sowohl hierin als auch in andren amerikanischen Zeitschriften. Bekannter ist seine Abhandlung: Optico-ciliary neurotomy, the proposed substitute for exstirpation of a lost and painful eye-ball. Chisolm kam häufig nach Europa zum Besuch der Congresse. Dem ebenso liebenswürdigen wie witzigen Collegen wollen wir ein ehrendes Andenken bewahren.

2) Dr. Edward Fridenberg, ein bekannter Augenarzt zu New-York, ist im Alter von nur 48 Jahren verstorben.

Von seinen Arbeiten werden in den letzten 6 Bänden des Centralbl. f. Augenheilk. die folgenden erwähnt:

1897, S. 453: Ret. circinata.
— S. 565: Mikroskopie des Hornhaut-Staphylom.
— S. 628: Röntgen-Strahlen für Fremdkörper.
1898, S. 53: Röntgen-Strahlen bei Schrotschuss beider Augen.
— S. 117: Hämorrhag. Glaucom.
— S. 479: Augapfelschrumpf. und Diphtherie.
— S. 534: Bläschen-Bildung in der Hornhaut.

1900, S. 464: Cysten in entart. Augapfel.
— S. 512: Spiegelprobe für erheuchelte Blindheit.
1901, S. 445: Brennung bei Lymphgefäss-Erweiterung d. Bindehaut.

3) El instituto oftálmico de Madrid ist am 1. September 1903 eingeweiht worden. Das prachtvolle Gebäude fasst 100 Betten und steht unter Leitung von Dr. D. Miquel de Santa Cruz, der über 20 Jahre für diesen idealen Zweck gearbeitet hat.

Jeder Freund Spaniens und seiner schönen Hauptstadt spendet seine herzlichsten Glückwünsche. Vivat sequens!

4) Rechtsprechung auf dem Gebiete der ärztlichen Praxis. Rechtsungültig ist eine zur Bekämpfung der contagiösen Augenkrankheit erlassene Polizei-Verordnung, wonach Jedermann verpflichtet ist, sich auf eine allgemeine, vom Kreislandrath im Kreisblatt erlassene oder auf eine besonders an ihn ergangene polizeiliche Aufforderung zur Feststellung des Gesundheitszustandes seiner Augen in dem für seinen Wohnort stattfindenden Augentermin einzufinden, und ferner alle Personen, bei welchen das Vorhandensein der contagiösen Augenkrankheit festgestellt ist, verpflichtet sind, sich in dem für ihren Wohnort stattfindenden, öffentlich oder ihnen persönlich bekannt gegebenen Termin zur Behandlung ihrer Krankheit einzufinden, sofern der Bezirks-Augenarzt ihr Erscheinen vorschreibt. Die wegen Zuwiderhandlung gegen diese Vorschriften, nämlich wegen Nicht-Erscheinens in dem anberaumten Augentermin, angeklagten Personen sind in allen Instanzen freigesprochen.

(Deutsche med. Wochenschrift Nr. 3 vom 14. Januar 1904.)

Bibliographie.

1) Ueber den Einfluss zu starker und zu lange andauernder Beleuchtung auf das Auge, von Dr. J. Herrnheiser. (Die ärztliche Praxis. 1902. Nr. 21—23.) Brauchbare Zusammenstellung alles dessen, was wir über Blendung wissen, ohne eigene Versuche und ohne Neues zu bringen. Schutzmaassregeln, insbesondere die interessante und strittige Frage der farbigen Schutzbrillen, sind gar nicht berücksichtigt. Crzellitzer.

2) Die Ophthalmologie des Joh. Ad. Schmidt (1759—1809), von Willy Lohmann. (Inaug.-Dissert. München. 1903.) Schmidt war Militärarzt in Wien. Die Kunst des Starstechens lehrte der hierzu von Maria Theresia aus Paris berufene Empiriker Wenzel dem Wiener Professor Barth. Dieser bildete nur zwei Schüler zu Operateuren aus, Ehrewitten, der bald starb, und Schmidt. Im Gegensatz zur bisherigen esoterischen Ueberlieferung wurde Schmidt neben seinem Zeitgenossen Beer ein hervorragender Lehrer der Augenheilkunde. Die Abhandlung eignet sich nicht zum Referat in Details, sei aber allen, die historischen Sinn und Interesse für ihre „beruflichen Ahnen" haben, als interessante Lektüre empfohlen.

Crzellitzer.

3) Specielles und Allgemeines zur Frage der Augen-Tuberculose, von Dr. H. Aschheim. (Sammlung zwangloser Abhandlungen aus dem Gebiete der Augenheilk. 1903. V. Bd. 2. Heft. Halle.) Auf Veranlassung von Uhthoff hat Verf. den Versuch gemacht, die Diagnose der Augen-Tuberculose auf sichereren Boden zu stellen. Er prüft an der Hand einiger Krankengeschichten den Bacillenbefund, das Thierexperiment (Ein



impfung), die Tuberculin-Reaction, die anatomischen Veränderungen und schliesslich das klinische Bild. Alle diese Factoren kommen für die Feststellung der Diagnose in Betracht, aber leider keiner als allein ausschlaggebender und unbedingt zuverlässiger. Positiver Bacillenbefund und positives Thierexperiment sind freilich sicheres Kriterium, ihr negativer Ausfall ist aber vorsichtig zu verwerthen, da bei unzweifelhafter Tuberculose bisweilen weder kulturell, noch im Schnitt Bacillen zu finden sind, und da ferner in andren Fällen von sicherer Tuberculose z. B. der Gelenke u. s. w. das Thierexperiment versagte. Das klinische Bild ist nach den neuesten Publicationen, besonders der Uhthoff'schen Schule, ein sehr mannigfaches geworden. Insbesondere dem Trachom können manche nachgewiesenen Tuberculose-Fälle klinisch äusserst ähnlich verlaufen. Wie wenig charakteristisch die Histologie der Tuberculose ist, kennen wir von allen Gebieten her. Die Tuberculin-Reaction fällt auch bei Nichttuberculösen bisweilen positiv aus. Daher bleiben wir in vielen Fällen darauf angewiesen, Wahrscheinlichkeits-Diagnosen zu stellen. — Ueber den strittigen Zusammenhang zwischen Chalazion und Tuberculose äussert sich Verf., dass Chalazien bisweilen, aber selten tuberculöser Natur seien. Als tuberculös solle man aber nur diejenigen bezeichnen, bei denen Bacillenbefund oder Thierexperiment positiv ausfielen.

Crzellitzer.

4) Die Brille und ihre Geschichte, von Dr. Emil Bock. (Wien. 1903.) Eine vorzüglich ausgestattete, reich illustrirte Abhandlung, in der Verf. mit Bienenfleiss aus älteren Büchern, Bildwerken, alten Gemälden u. dgl. zusammentrug, was nur irgend auf Brillen Bezug hat. Bescheiden weist er selbst auf die eventuellen Lücken seines Materials hin und nennt seine Schrift nur einen Beitrag zur Geschichte der Brille. Da über den Smaragd, durch den Kaiser Nero[1] die Gladiatorenkämpfe betrachtete, allmählich beinahe eine kleine Literatur zusammengeschrieben worden ist, sei erwähnt, dass Verf. ihn nicht für eine Concavlinse hält, da sonst im klassischen Alterthum niemals Concavschliff erwähnt wird und auch nur Convex-(?) aber gar keine Concavlinsen in Gräbern gefunden wurden. Verf. hält dafür, dass Nero den Smaragd als augenstärkendes, eventuell vor Blendung schützendes Mittel benutzt habe. Bis zur Mitte des 13. Jahrhunderts n. Chr. lässt er nur Brenn- oder Vergrösserungsgläser gelten, aber keine eigentlichen Brillen. Zwei Männer ringen um den Ruhm des Erfinders der Brille, beide Italiener: Salvino d'Armato degli Armati und Alessandro della Spina. Ob sie von einander unabhängig die Erfindung machten oder nicht, lässt Verf. offen. Erst um 1600 kam zur empirischen Benutzung die theoretische Erkenntniss der Lichtbrechung in Glaslinsen durch Kepler. Noch zu seiner Zeit ritzte man in die Gläser eine Zahl, die das Alter angab, für welches die Brille bestimmt war. Erst um 1850 wird die Bezeichnung nach Brennweiten allgemein. Das Wort „Brille kommt vom Steine Beryll. Den Schluss macht ein Katalog aller Bilder, auf denen kulturgeschichtlich interessante Brillen dargestellt sind. Crzellitzer.

5) Refraction of the eye and anomalies of the ocular muscles, by Kennett Campbell. (London. 1903. 214 S.) Das Buch stellt einen äusserst knapp geschriebenen Auszug aus dem Donders'schen Standardwerke dar, vermehrt um einige inzwischen hinzugekommene Untersuchungsmethoden; insbesondere sind, wie dies bei englischen und amerikanischen Autoren die

[1] Vgl. Geschichte der Augenheilkunde: Alterthum, S. 176.

Regel ist, die Physiologie und Pathologie der Augenmuskeln ausserordentlich breit behandelt. Crzellitzer.

6) Die Orientirung. Die Physiologie, Psychologie und Pathologie derselben auf biologischen und anatomischen Grundlagen, von Dr. Fritz Hartmann. (Leipzig. 1902. 170 S.) Das umfangreiche Werk baut den klinischen Begriff der Orientirung auf den Erscheinungen der Orientirung bei wirbellosen Thieren auf. Licht, Wärme, chemische Reize, Schwerkraft werden als richtunggebende Reize besprochen. Dann geht Verf. allmählich zu Wirbelthieren, schliesslich zum Menschen über. Ueberall bleibt ihm „Richtung" der Ausdruck „bestimmter Beziehungen der Nervenapparate und damit des hiervon locomotorisch beherrschten Organismus zur Aussenwelt und deren Vorgängen." Durch die peripheren Orientirungsvorgänge werden subcortical koordinirte Reiz-Impulse ausgelöst und der Hirnrinde übermittelt, wo sie mit dem aus den Sinnesorganen anlangenden Sinnesreize sich zu orientirten Sinnes-Empfindungen vereinen und so dem Bewusstseins-Inhalte einreihen. Dieses stete fliessende Aneinanderreihen stellt das Continuum der Raumwahrnehmung auf den verschiedenen Sinnesgebieten dar. Als elementare Orientirungsvorgänge bezeichnet Verf. die von den Sinnesoberflächen reflectorisch erzeugten Bewegungen des Sinnesorgans. Aus der Weiterverarbeitung der orientirten Sinnes-Empfindungen unter Mitwirkung des Gedächtnisses im Cortex entsteht die Willkür-Bewegung. Auch bei dieser ist die Richtung, in der die Innervation abläuft, von wesentlicher Bedeutung. Auf Grund dieser schematischen Auffassung betrachtet Verf. die Störungen an den verschiedenen Stellen des Nervensystems und deren theoretisch denkbare Folgen. Wenn diese auch, wie er zugiebt, in der Praxis meistens sich nicht rein darstellen, sondern als complicirte Mischformen, so lässt sich doch Folgendes festhalten: Störungen in der Orientirung bezw. der Orientirtheit können durch Herd-Erkrankungen bilateraler Art in den verschiedenen Sinnesgebieten entstehen. Die Orientirungs-Störung tritt im optischen Raume ein, wenn die Centralstätten für Richtungs-Empfindungen im unteren hinteren Parietallappen geschädigt sind. Die optische Phantasie bleibt intact, aber die willkürlichen Augenbewegungen sind beeinträchtigt. Das stereoskopische Sehen, die Distanzschätzung fallen fort. Die dann behandelten Störungen der Orientirung im statischen Raume u. s. w. können hier nicht besprochen werden.

Im Gegensatz zu der mehr mathematischen, theoretisirenden Art von Wernicke, Sachs u. A., die geistigen Processe zu analysiren, stellt das Buch des Verf.'s einen sehr beachtenswerthen ersten Versuch dar, entwicklungsgeschichtlich auf der Biologie eine Erklärung geistiger Störungen zu begründen. Crzellitzer.

7) Anleitung zur Bestimmung der Refractions- und Accommodations-Anomalien des Auges für Rigorosanten und prakt. Aerzte, von Dr. Maximilian Bondi. (Wien. 1903. 94 S.)

Verf. giebt in sieben „Kursstunden", was jedes bessere Lehrbuch über Brillenlehre enthält. Crzellitzer.

8) Die Photographie des menschlichen Augen-Hintergrundes, von Dr. W. Thorner. (Verhandl. d. physiol. Gesellsch. zu Berlin. Sitzung vom 8. Mai 1903.) Identisch mit Kap. VI des Buches „Die Theorie des Augenspiegels". Vgl. S. 18 dieses Heftes. Crzellitzer.

9) Einige Formen von Retinitis und Chorioretinitis, von Alex. Duane (New York). (The medical News. 1903. 21. März.) 1. Focale

exsudative Chorioretinitis. Acutes Einsetzen, rascher Verlauf, günstige Prognose; kommt meist ohne nachweisbare Ursache bei jüngeren Individuen vor und ist charakterisirt durch das Auftreten eines einzigen, umschriebenen, meist in der Nähe der Papille gelegenen Exsudatherdes. Entsprechende Skotome bleiben oft zurück. 2. Plastische Chorioretinitis (Retinitis proliferans). Verf. fasst hier verschiedenartige Formen zusammen, bei denen es zur Bildung ziemlich scharf umschriebener weisser Bindegewebsherde kommt, die entweder im Gewebe der Netz- oder Aderhaut liegen, oder auf der Oberfläche der Netzhaut hinziehen oder in den Glaskörperraum sich erstrecken. Die Bindegewebsbildung hat verschiedene Formen, entweder flächenhaft, oder mehr oder weniger dünne Stränge darstellend, bald verzweigte Streifen, bald knötchenförmige Ansammlungen bildend. 3. Retinits circinata. Loeser.

10) Ueber einen ätiologischen Factor bei der Tabak-Alkohol-Amblyopie, der durch die Urin-Untersuchung entdeckt wurde, von E. de Schweinitz und L. Edsall (Philadelphia). (The Americ. journ. of med. sciences. 1903. August.) Verf. hat in 7 Fällen von Intoxicationsamblyopie sorgfältige Urin-Analysen ausgeführt und festgestellt, dass eine Vermehrung des Urobilins und der flüchtigen Fettsäuren bestand; auch die Sulphate wurden in mehr oder weniger gesteigertem Maasse ausgeschieden. In allen Fällen verschwanden diese Abnormitäten unter der Behandlung zugleich mit der Besserung des Augenleidens. Aus dem Ergebniss der Urinuntersuchungen glaubt Verf. auf eine übermässige Resorption toxischer Substanzen im Magendarmkanal schliessen zu können und hält es für wahrscheinlich, dass die Magen- und Darmstörungen das Bindeglied zwischen Abusus von Tabak und Alkohol und Sehnervenleiden bilden. Demgemäss müsse auch die Behandlung auf eine sorgsame Regelung der Diät Rücksicht nehmen.

11) Ueber die Histologie des Frühjahrskatarrhs, von G. E. de Schweinitz und E. A. Shumway. (University of Pennsylvania Medical Bulletin. 1903. Juni.) Die Resultate der Verff., die an accidirten Granulationen gewonnen wurden, stimmen mit den bekannten Thatsachen überein.

12) Bericht über 1000 hintereinander ausgeführte Star-Extractionen, von F. P. Maynard (Calcutta). (The Indian Medical Gazette. XXXVIII. Nr. 2 u. 3.) Die Resultate waren gut in 89 %, „indifferent" in 5,7 %, schlecht in 4,5 %, unbekannt in 8 Fällen. Gut heisst dabei Sehschärfe von $^1/_6$—1; „indifferent", ausreichendes Sehvermögen zum selbständigen Umhergehen u. s. w.; schlecht: Verlust des Sehvermögens. Die schlechten Resultate waren bedingt in 36 Fällen durch Sepsis, in 5 durch intraoculare Blutungen, 1 durch Netzhautablösung, 2 durch Iritis, 1 durch Iridocyclitis. Von diesen unglücklich verlaufenden Fällen waren 26 mit, 19 ohne Iridectomie extrahirt worden. Es folgen zahlreiche statistische Angaben über Alter und Geschlecht der betreffenden Patienten, ihre hereditären Verhältnisse, die Combination mit andren Krankheiten (Diabetes, Albuminurie, Bronchitis, Epilepsie), über den Zustand der Linse (Reife, Grösse), des Augendrucks, ferner über Einzelheiten der Operationstechnik sowie Complicationen bei der Operation selbst. Loeser.

Um Einsendung von Separatabdrücken wird gebeten (Berlin NW. 26 Schiffbauerdamm).

Verlag von Veit & Comp. in Leipzig. — Druck von Metzger & Wittig in Leipzig.

Centralblatt

für praktische

AUGENHEILKUNDE.

Herausgegeben von

Prof. Dr. J. Hirschberg, Geh. Med.-Rath, in Berlin.

Monatlich ein Heft. Preis des Jahrganges 12 Mark. Zu beziehen durch alle Buchhandlungen des In- und Auslandes und die Postanstalten des Deutschen Reiches.

Februar. Achtundzwanzigster Jahrgang. 1904.

Inhalt: **Original-Mittheilungen.** I. Ein Fall von amyloider Degeneration der Bindehaut und des Tarsus bei einem Malayen. Von Dr. L. Steiner in Soerabaya (Java). — II. Die mechanische Behandlung der trachomatös erkrankten Conjunctiva. Von Dr. M. Likiernik in Lodz.

Klinische Beobachtungen. Violettfärbung der Bindehaut und Hornhaut durch Anilin-Tintenstift; Entfärbung durch Wasserstoffsuperoxyd. Von Dr. E. Praun in Darmstadt.

Gesellschaftsberichte. Berliner Ophthalmologische Gesellschaft, 1903.

Referate, Uebersetzungen, Auszüge. 1) Beiträge zur Prognose der bösartigen Aderhaut-Geschwülste, von J. Hirschberg. — 2) Die Blinden-Verhältnisse bei der Lepra. Klinische Studien von Dr. Lyder Borthen in Throndhjem.

Journal-Uebersicht. I. A. v. Graefe's Archiv f. Ophthalmologie. LVI. 3. — II. Journal of Eye, Ear and Throat Diseases. 1903. März—August. — III. The American Journal of Ophthalmology. 1903. Juli—September. — IV. The Ophthalmic Review. 1903. August—October. — V. The Ophthalmic Record. 1903. Juli—September. — VI. The Therapeutic Gazette. 1903. August.

Bibliographie. Nr. 1—11.

I. Ein Fall von amyloider Degeneration der Bindehaut und des Tarsus bei einem Malayen.

Von Dr. L. Steiner in Soerabaya (Java).

Pa Loewong, ein älterer Javane kam Anfangs November 1899 zu mir wegen starker Verdickung beider Augenlider, welche in den letzten sechs bis acht Monaten nach und nach aufgetreten sein sollte. Ich fand (Fig. 1): Beide obere Lider sind enorm geschwulstartig verdickt und ragen

dachförmig über die unteren Lider vor. Wegen ihrer Schwere können sie nicht gehoben werden, so dass der Mann, um sehen und seinen Weg finden zu können, wie ein Ptosis-Kranker den Kopf stark nach rückwärts beugen muss. — Rechtes Auge: die Geschwulst wird offenbar durch den verdickten Tarsus gebildet; sie entspricht ziemlich genau der Ausdehnung desselben und setzt an ihrem oberen Rande scharf ab. Sie ist 5 cm lang, 3 cm hoch und beinahe 2 cm dick. Man kann die darüberliegende Haut überall leicht verschieben. Ihre Oberfläche ist glatt und regelmässig gewölbt, ihre Consi-



Fig. 1.

stenz gleichmässig knorpelhart. Nirgends Knoten, Verdickungen oder Erweichungen. Die Wimpern sitzen an normaler Stelle und sind nach aussen gekehrt, nur hat sie die Geschwulst stark nach vorne geschoben, sodass sie um mehr als 1 cm vom Auge abstehen und die untersten Theile der Bindehaut des Oberlides offen an der Luft liegen. Wegen der Verdickung des Lides und der Spannung der Haut ist es nicht möglich, das Oberlid umzudrehen und die oberen Theile der Bindehaut und die Uebergangsfalte zu untersuchen. Soweit sie durch Abheben des Lides vom Auge sichtbar gemacht werden kann, ist sie eng mit der Geschwulst verwachsen und zeigt so deutliche trachomatöse Veränderungen: papillomatöse Stellen, zwischen welchen tiefe Furchen ziehen, einzelne Körner und Narben. Das

untere Lid ist nicht verdickt. Die Schleimhaut ist geröthet, leicht geschwollen und zeigt einzelne Körner und Narben. An einer Stelle ungefähr in der Mitte sieht man einen jener schwarzen Flecke, wie sie die Körner-Krankheit so häufig in der Bindehaut der Malayen erzeugt.[1] Auf der oberen Hälfte der Hornhaut eine pannöse Trübung. V = $^1/_4$. Das Auge sondert ziemlich viel schleimigen Eiter ab. — Das linke Auge bietet im Ganzen dasselbe Bild wie das rechte. Nur ist die Bindehaut des Oberlides, so weit sie sichtbar, sehr unregelmässig, geschwürig, leicht blutend und tief zerklüftet, die Hornhaut theils durch Narben, theils durch ein grosses pannöses Geschwür fast ganz getrübt. Dieses Auge sieht blos Handbewegungen in nächster Nähe. Auch sondert es viel mehr Schleim und Eiter ab als das andere. — Der Patient ist mager und schlecht genährt, scheint aber sonst gesund zu sein. Eine genaue Untersuchung der inneren Organe hat leider nicht stattgefunden. Drüsenschwellungen vor den Ohren oder am Halse waren nicht vorhanden.

Der erste Eindruck, den der Fall auf mich machte, war, dass es sich um eine doppelseitige Geschwulstbildung, etwa ein Sarcom handelte. Allein das bilaterale symmetrische gleichmässige Auftreten, das strenge Einhalten der Grenzen der Lidknorpel beiderseits und das Vorhandensein von Trachom auf beiden Augen drängten mich zur Annahme, dass eine durch das Trachom bedingte aussergewöhnlich starke Verdickung der Lidknorpel vorliege. Leichtere Verdickungen desselben verursacht ja das Trachom häufig genug.

Es schien mir aussichtslos, diese enormen Verdickungen auf unblutigem Wege zurückbringen zu wollen. Ich schritt daher zur Abtragung derselben.

8. November 1899 Operation des rechten Auges. Schleich'sche Infiltration. Die Haut des Oberlides wird 3 mm oberhalb des Lidrandes durch einen Horizontalschnitt gespalten, von dem Tarsus abpräparirt und nun fast die ganze Geschwulst unter Zurücklassung nur der untersten, der Bindehaut direct aufliegenden Schicht, abgetragen. Nach erfolgter Blutstillung wird die Haut genäht. Heilung ohne Zwischenfall; am 13. November werden die Nähte entfernt, das Lid ist noch etwas geschwollen, doch viel leichter als vor der Operation und kann vom Levator palpebrae ohne Mühe gehoben werden.

14. November Operation des linken Auges. Wegen der hochgradigen und tiefen geschwürigen Entartung der Bindehaut des Oberlides wird auf die Erhaltung derselben kein Wert gelegt. Am oberen Rande des Tarsus wird die Haut quer durchschnitten, an den beiden Enden dieses Schnittes je ein 2 cm langer Hautschnitt vertikal nach unten geführt, die Haut abpräparirt und nun die ganze Geschwulst mit sammt der daran haftenden Bindehaut entfernt, sodass vom Oberlide blos die Haut und der Lidrand übrig bleiben. Behufs Bildung einer neuen Lidbindehaut wird nun der

[1] Vgl. Centralbl. f. Augenheilk. 1898, Juliheft.

viereckige Hautlappen nach hinten umgeklappt, sein freier Rand an der Schnittfläche der Innenseite des Lidrandes festgenäht; durch 3 Matratzennähte ein Verschieben der beiden Hautflächen aneinander verhindert und zum Schlusse die Umschlagstelle des Hautlappens an drei Stellen angefrischt und mit der oberen Lippe des horizontalen Hautschnittes durch Nähte vereinigt. Wegen der vorausgegangenen langdauernden Dehnung durch die Geschwulst, war für diese Plastik reichlich Haut vorhanden. Zehn Tage später, nachdem ich mich davon überzeugt hatte, dass die nach

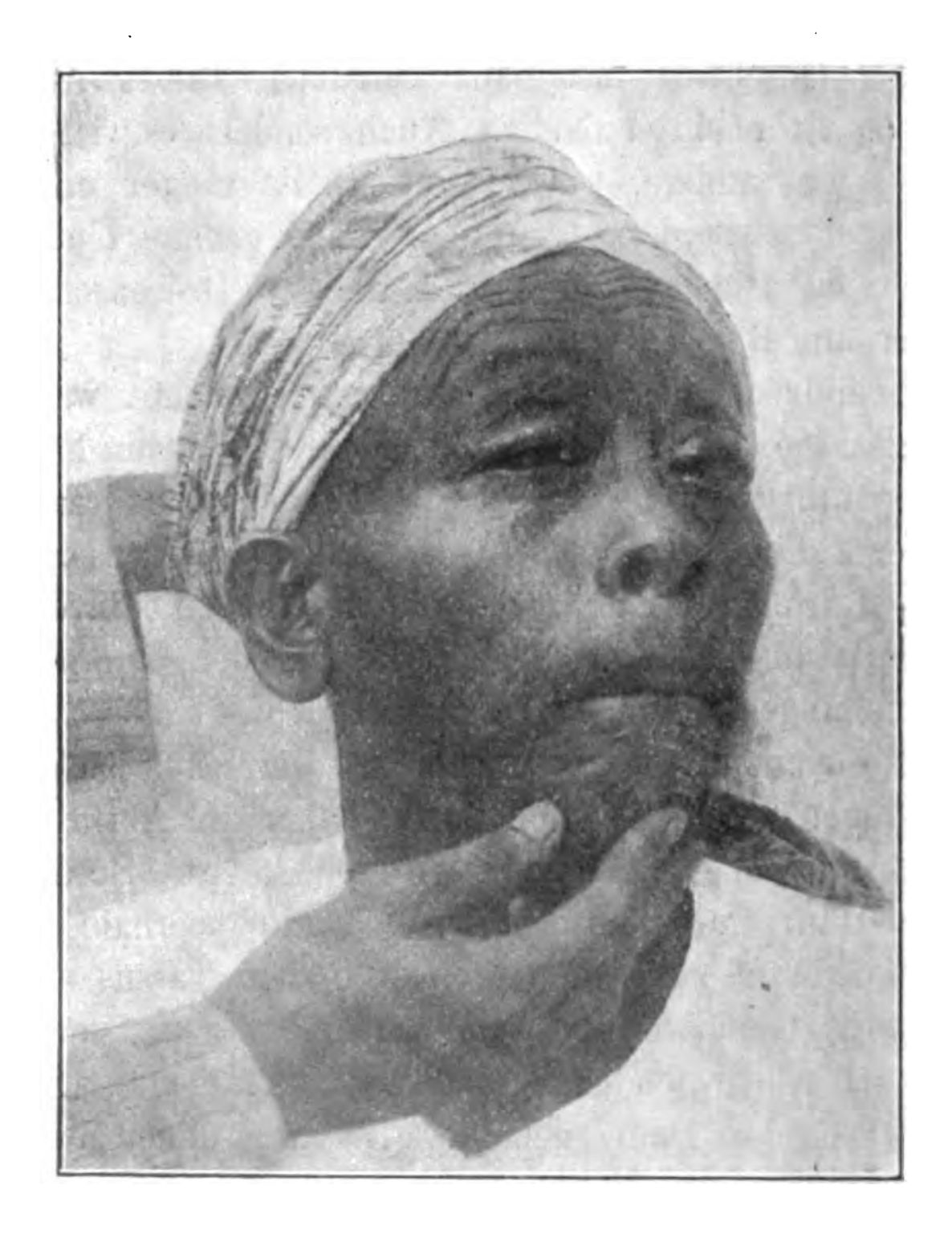


Fig. 2.

rückwärts umgeschlagene Haut gut aussah und haftete, wurde die Umschlagstelle auch zwischen den Anfrischungen durchschnitten und in ihrer ganzen Ausdehnung mit der oberen Lippe des horizontalen Hautschnittes vernäht. Auch diese Operationswunden heilten ohne Zwischenfall.

Später wurden dann beide Augen wegen der vorhandenen Körner-Krankheit auch noch medikamentös, namentlich mit Lapispinselungen behandelt.

Ende Januar 1900, kurz vor Entlassung des Patienten notirte ich: (Fig. 2.)

Rechtes Auge: Der Tarsus ist nur noch mässig verdickt, das Lid

nicht mehr geschwollen und kann umgedreht werden. Die Dicke desselben beträgt ungefähr $^1/_2$ cm. Patient kann das Auge gut öffnen. Der obere Bindehaut-Sack ist reichlich 1,5 cm tief. Die Bindehaut ist etwas geröthet, zeigt einzelne Körner und kleine Narben. Geringe Schleimabsonderung. Auf der oberen Hälfte der Hornhaut ein weisser Fleck. V = $^1/_4$.

Linkes Auge. Der obere Bindehaut-Sack reicht nur bis 2 mm über dem oberen Hornhaut-Rande. Die umgeklappte Haut, die ihn bildet, ist noch weisslich und trocken. Auf beiden Seiten der Cornea ist das Lid mit dem Augapfel verwachsen. Hornhaut weiss, trübe, mit zahlreichen Gefässen V = Handbewegungen. 2 cm oberhalb des Lidrandes eine tief eingezogene horizontale Narbe, in deren Mitte eine feine, nicht secernirende Fistel in den restirenden oberen Bindehautsack führt. Die Dicke des Oberlides beträgt 1 cm. Nirgends sind Andeutungen von einem Wiederauftreten der Verdickungen der Lider vorhanden. Auf dem rechten Auge ist der zurückgelassene Theil des Tarsus eher dünner als gleich nach der Operation.

Die ausgeschnittene Geschwulst des rechten Auges ist 3 cm lang, 2 cm breit und 1,4 cm dick; die des linken Auges $3^1/_2$ cm lang, 2 cm breit und 1,6 cm dick. Beide Geschwülste sehen ganz ähnlich aus und bestehen aus einem überall gleichmässigen saftreichen, grauröthlichen etwas durchscheinenden sehr brüchigen Gewebe. Links auf der ausgeschnittenen Bindehaut ein tintenschwarzer kleiner Pigmentfleck.

Ich hatte Gelegenheit, diese Präparate während eines Urlaubs im pathologischen Institut der Universität Lausanne genauer zu untersuchen. Es ist mir eine angenehme Pflicht, Herrn Prof. H. Stilling für seinen Rath und seine Hilfe bei dieser Untersuchung hier meinen Dank auszusprechen. Das Resultat dieser Untersuchung war folgendes:

Linkes Auge: Die Geschwulst besteht im Wesentlichen aus unregelmässig geformten glasigen Schollen, die ein homogenes wachsartiges Aussehen haben und keine nähere Structur erkennen lassen. Nach der Conjunctiva zu bilden diese Schollen unförmliche grosse Klumpen, während sie in der Nähe der Haut wie stark gequollene Fasern aussehen. Diese glasigen Massen geben an den meisten Stellen sowohl mit Jodkaliumlösung und Schwefelsäure als mit Jodgrün (1 : 150) und mit Methylviolett (1 $^0/_0$) eine deutliche Amyloidreaction. Doch ist zu bemerken, dass diese Reaction mit den beiden letzten Reagentien erst nach langem Einwirken (24 Stunden) sichtbar wird, was vermuthlich darauf zurückzuführen ist, dass das Präparat sehr lange in Alkohol gelegen hat. Es giebt aber auch Schollen, welche diese Reaktion nicht zeigen und welche man also zur hyalinen Degeneration rechnen muss. Zwischen diesen scholligen Massen zieht ein unregelmässiges Netzwerk von mit Zellen durchsetzten Fasern, die in ihrer Anordnung und Masse in den verschiedenen Theilen sehr ungleich sind. Vielfach stellen sie nur einen zarten Zug mit spärlichen Kernen dar. An

anderen Stellen sind diese Züge dicker und zellenreicher. Dazwischen treten kleinere und grössere Herde auf mit starker Rundzellen-Anhäufung und massenhaften Kernen, wo das Gewebe offenbar stark entzündlich infiltrirt ist. Die Wand der Blutgefässe bildet vielfach eine dicke glasige Scheide, wodurch das Lumen verengt und manchmal ganz zugedrückt ist. Doch sind nicht alle Gefässe in dieser Weise verändert. Manche zeigen bei intacter Wand ein normales und hie und da auch ein erweitertes Lumen. An vielen Stellen findet man zahlreiche, grosse, unregelmässige Riesenzellen mit grossen ovalen blasenförmigen Kernen, die mit Vorliebe an den Rändern der Amyloid-Schollen sitzen und diese stellenweise förmlich austapeziren. Diese Riesenzellen sind aber im Präparat sehr ungleichmässig vertheilt und fehlen am Rande von vielen Schollen ganz. Am häufigsten sind sie in der Nähe der oben erwähnten infiltrierten Partien des Zwischengewebes. Bei näherer Betrachtung zeigt sich, dass ihr Verhalten zu den Amyloidmassen ein wechselndes ist. Oft finden sie sich neben denselben, ohne sich ihrer Oberfläche genau anzuschmiegen. An manchen Stellen dagegen ist der Rand der Schollen wie angenagt, und haben sich die Riesenzellen in die so entstandenen Lücken eingezwängt, wodurch Bilder entstehen, welche denjenigen, die man bei der Osteo-Klase sieht, durchaus ähnlich sind. Der Eindruck, dass eine Resorption des Amyloids durch diese Riesenzellen stattfindet, wird noch dadurch verstärkt, dass hie und da die amyloiden Massen, denen sie anliegen, feine Strichelungen zeigen, wie ausgefasert aussehen und heller erscheinen als die Umgebung. Auch sah ich vereinzelt zarte glasige Streifchen von einer Riesenzelle, der sie ziemlich breit aufsassen, ausgehen und sich nach Zerfaserung in dem benachbarten Amyloid verlieren. In anderen Theilen der Schnitte dagegen sieht man Riesenzellen, deren Aussehen und Lagerung mit der Annahme, dass sie eine Resorption des Amyloids bewerkstelligen, schwer in Einklang zu bringen ist. Man sieht sie nämlich auch entfernt von demselben und ohne nachweisbaren Zusammenhang mit ihm, mitten in breiten infiltrirten Partien des Zwischengewebes. Hier sah ich auch Bilder, die zur Annahme drängen, dass das Amyloid zum Theil wenigstens, aus Riesenzellen entsteht, nämlich Riesenzellen, die offenbar in Degeneration begriffen waren, indem sich ihre Kerne nur schwach und unvollkommen färbten, während das Protoplasma der Amyloidsubstanz sehr ähnlich sah; und auch andere grosse Riesenzellen, die an dem einen Pole sowohl in den Kernen als im Protoplasma die Farbe und das Aussehen von validen Zellen hatten, während der andere Pol zellenfrei war und ein homogenes wachsähnliches Protoplasma darbot.[1] In der Umgebung dieser Gebilde finden sich dann kleine amyloide Herde, die nach Grösse und Form diesen Riesenzellen ziemlich gut entsprechen. Da

[1] In der Prostata sah STILLING Beziehungen zwischen Riesenzellen und colloiden Massen, die diesen letzten Bildern sehr ähnlich sind. (Virchow's Archiv Bd. 98.)

sich aber in denselben Schnitten auch Partien finden, wo in der Umgebung der amyloiden Massen gar keine Riesenzellen vorhanden sind und wo diese Massen das Aussehen von gequollenen Fasern haben, so ist es mir wahrscheinlich, dass das Amyloid aus der Degeneration sowohl von Zellen als von Bindegewebsfasern entsteht.

Der Tarsus ist nirgends mehr nachzuweisen. Derselbe ist offenbar in den amyloiden Massen ganz aufgegangen. Dies verdient besonders hervorgehoben zu werden, da man bisher die amyloide Degeneration meistens nur in der Conjunctiva angetroffen hat.

Das Bindehaut-Epithel fehlt vielfach, und es liegen die amyloiden Massen auf langen Strecken frei zu Tage. Wo es vorhanden ist, zeigt es überall eine hochgradige hypertrophische Wucherung, indem die Epithelzellen sich in 10 bis 15facher Schicht aufgehäuft haben. Dabei hat nur die unterste Schicht das Aussehen von Cylinder-Epithelzellen. In den anderen Schichten trifft man nur Pflaster-Epithelzellen an. An vielen Stellen dringt das Epithel zwischen den darunter liegenden Massen in die Tiefe und bildet grosse complicirte, manchmal verzweigte sogenannte Trachomdrüsen. Einzelne derselben dringen bis zu einer Tiefe von 3 mm Daneben sieht man auch epithelbekleidete Hohlräume ohne nachweisbaren Ausführungsgang, Cysten.

Obwohl das Epithel hie und da den amyloiden Massen direct aufliegt, ist in ihm selbst diese Degeneration nirgends sichtbar. Meistens findet sich unmittelbar unter dem Epithel ein mit Rundzellen stark infiltrirtes Gewebe. Diese Infiltrationszone ist in den verschiedenen Partien ungleich dick und hat in manchen Stellen, namentlich in der Nähe der Geschwüre, einen follikelähnlichen Charakter. Typische Trachomfollikel habe ich jedoch nicht nachweisen können.

An einer Stelle finden sich im Epithel sowohl als im darunter liegenden Gewebe zahlreiche Melanoblasten, wodurch dieser Abschnitt braunschwarz aussieht. In der Mitte des Fleckes, wo die Pigmentzellen am reichlichsten sind, sitzt die grosse Mehrzahl derselben unter dem Epithel, am Rande dagegen, wo sie spärlicher sind, fast nur im Epithel. Die Zellen sind theils rundlich, grossentheils länglich, geschwänzt oder sternförmig mit vielfachen Ausläufern, die oft sehr lang und abenteuerlich geformt sind. Oft sieht man auch Pigmentkörner, theils vereinzelt, theils in streifiger Anordnung, zwischen den Zellen ohne nachweisbaren Zusammenhang mit einer derselben. In den Zellen präsentirt sich das Pigment als ziemlich grobe braunschwarze Körner, die sich manchmal an dem einen Rande des Kernes zu einer halbmondförmigen Haube gruppiren. In der Wand einer Trachomdrüse, die sich im Bereich des Fleckes findet, folgt das Pigment dem Epithel bis ganz in die Tiefe. An einer Stelle finden sich mehrere Pigmentzellen in einer Epithelperle unter dem Epithel, an einer anderen Stelle trifft man es zwischen den Klumpen amyloider Massen an.

In dem Präparat, das dem rechten Auge entstammt, ist der Befund in allen wesentlichen Theilen derselbe, wie in dem andern. Nur fehlt das Epithel fast ganz und findet sich nur an einer kleinen Stelle (offenbar wurde hier das blinde Ende einer Trachomdrüse mit weggeschnitten). Ausserdem sind die Gefässdilatationen viel häufiger und ausgesprochener als links, sodass das Gewebe hie und da fast einem Angiom ähnlich sieht.

II. Die mechanische Behandlung der trachomatös erkrankten Conjunctiva.

Von Dr. **M. Likiernik** in Lodz.

Wer viel mit Trachom der ärmeren Klasse zu thun hat, wird, wenn er die nöthige Uebung in der Behandlung und eigene Erfahrung zu Rathe zieht, nicht so sehr an der Mangelhaftigkeit und Mannigfaltigkeit unsres bezüglichen Arzneischatzes sich verirren, als unter dem Umstande zu leiden haben, dass derselbe so ganz ungeeignet ist, den Anforderungen, die die armen ambulanten Kranken an die ärztliche Behandlung stellen, gerecht zu werden.

Diese Proletarier, bei denen häufig genug alle oder mehrere Familienangehörige an der trachomatösen Seuche leiden, möchten, wenn sie den Erfolg einer zeitweiligen Behandlung an sich selbst oder ihren Bekannten erprobt haben, bis zur Ausheilung ausharren, stellen aber die — von ihrem Standpunkte gewiss nicht unberechtigte — Forderung, dass die Behandlung ihrem Brod-Erwerbe nicht hindernd im Wege sei, bezw. sie dem Hungertode nicht preisgebe.

Mit allen Methoden erreicht der klinisch vorgehende Arzt Erfolge. Die mildere Arg. nitr. — jahrelang fortgesetzt — die Cupr. sulf.-Behandlung, die Knapp'sche Roll-Operation, die Auslöffelung und Auskratzung der Trachomkörner, die elegante galvanocaustische Cauterisation, die Heisrath'sche Excision der Uebergangsfalte, — sie alle gewähren dem Temperamente und der Vorliebe des behandelnden Arztes genügenden Spielraum, um entweder einzeln oder in mehrfacher Combination und Abwechslung zur Heilung des trachomatös entarteten Bindehautsackes zu gelangen.

Aber der Proletarier, dem die Spitalbehandlung ein pium desiderium ist, muss hierorts ambulant behandelt werden und zudem seinen Beruf ausüben können.

Und doch möchte auch er nicht mit triefenden Augen nach einer Arg. nitr. oder Cupr. sulf.-Behandlung stundenlang einhergehen, möchte dem Arzt nicht Jahre lang zur Last fallen und sich Schmerzen bereiten lassen. — Seine Angst vor einer Operation ist gering, aber nicht jeder muss bald wegen Trachom operirt werden, zudem findet sich nicht immer das Local zur Nach-Behandlung.

Kurzum die Trachom-Behandlung in der untersten Schichte der Bevölkerung hat ihre Schwierigkeiten und deswegen erweist sich jedes Auskunftsmittel, welches eine Selbst-Behandlung ermöglicht, oder unter Mithilfe Angehöriger ausführbar ist, als eine nicht zu unterschätzende Wohlthat. Ich finde es daher begreiflich, wenn Dr. Nenadowic in der ophthalmologischen Section des Moskauer Internationalen Mediciner Congresses 1897 mit diesbezüglichen Vorschlägen auftrat.[1] Denn wenn auch das von ihm proponirte Itrol zur Trachom-Behandlung sich als ungeeignet erwies, so ist doch das Bestreben selbst, eine allgemein zugängliche und ausführbare Trachom-Behandlung ausfindig zu machen, von eminent praktischer Bedeutung in der Bekämpfung der Trachom-Seuche in breiten Schichten der niederen Bevölkerung.

Von diesem Standpunkte ausgehend halte ich es für wünschenswerth, die mechanische Behandlung der trachomatös erkrankten Conjunctiva auf ihre Brauchbarkeit zu prüfen, weil sie nicht bloss vom Arzte selbst, sondern auch von dessen Warte-Personal und den Angehörigen des Kranken verrichtet werden kann. Die mechanische Behandlung besteht in Folgendem: Durch Zug am unteren Lide wird die untere Uebergangsfalte freigelegt. An letztere wird eine 8—9—14 mm im Durchmesser haltende glatte, runde Glas-Kugel eines 9 cm langen Thermometers[2] angelegt und horizontal unter Anwendung eines Druckes gestrichen, wobei die Falte bis an die feste Unterlage des Orbital-Randes angepresst werden kann. Vor Anwendung wird die Kugel zwecks Desinfection in $^1/_2$ $^0/_{00}$ Hg-Oxycyanat-Lösung getaucht und nach jeder Unterbrechung des mit ihr ausgeführten „Plättens“ der Uebergangsfalte in der bereitstehenden Hg-Lösung ausgespült. Nachdem auf diese Weise die untere Falte lange genug behandelt worden, wird durch leichtes Anziehen des äusseren oder inneren Lidwinkels die Kugel in die obere Uebergangsfalte geschoben, wobei, um jede Berührung des Augapfels selbst zu vermeiden, das Instrument als Hebel gehandhabt wird, welches den Zweck hat, das ganze Oberlid vom Bulbus abzuheben. Die Kugel liegt daher in der oberen Uebergangsfalte und das Oberlid „reitet“ mit seiner Conjunctivalfläche zum Theil auf der Kugelfläche, zum Theil auf dem Stiele des Instrumentes. Durch Hin- und Herbewegen nach rechts und links, durch Druck der Uebergangsfalte an die obere Orbital-Wand wird der ganze Conjunctival-Sack gewissermaassen „ausgepresst“, geglättet, gedehnt. Die Wirkung erstreckt sich auch auf das Nachbargewebe des Lidknorpels und auf die Orbicularis-Bündel, die den Lidknorpel bedecken. Die mechanische Behandlung kann dosirt, localisiert werden, ganz nach Absicht des Operateurs. — Bei der Procedur bleibt

[1] Comptes-Rendus du XII. Congr. Int. de Medic. Vol. VI. p. 106.

[2] Es sind jetzt eigens gefertigte solide Glaskugeln am 4—5 mm dicken Stabe bei Optiker Lewinski in Lodz, Dzielna 2 zu haben.

eine ganze Menge Schleim, Eiter, Auspressungsproducte der Trachom-Körner, in Form von Häuten und Detritus haften, die, von der Kugel in Hg-Lösung abgespült, dieselbe sehr bald trüben. — Die Procedur wird je nach der Schwere des Falles ein — oder mehrfach täglich ausgeführt und immer mit dem Erfolge einer momentanen Erleichterung.

Wo die momentane Wirkung der Auspressung des Conjunctival-Sackes gesteigert werden soll, wird nach Einführung der einen Thermometerkugel noch ein anderer abgerundeter starker Glastab unter das Oberlid eingeführt unter Vermeidung jeder Berührung des Bulbus, was stets durch Druck auf das Lid von hinten nach vorn erreicht werden kann. — Sodann werden beide in entgegengesetzter Richtung in der Lidspalte bewegt. Eine Localisation der Wirkung auf bestimmte Stellen der Uebergangsfalte oder der Tarsalfläche erreicht man auch durch Anlegen und Reiben des von aussen durch das Lid die Massage unterstützenden bezw. den Gegendruck ausübenden Fingers. Die Benutzung des Orbital-Randes der Augenhöhle als Unterlage für die mechanische Reibung ist ja ausserdem an allen Punkten der Circumferenz des Lides möglich. — Aber gerade dieses Andrücken der Uebergangsfalte an den Knochenrand und Bearbeitung an derselben mittels der Glaskugel ist schmerzhafter, als das stärkste Extendiren des Lides mittels Kugel oder zweier Hebel gleichzeitig.

Die Wirkung dieser mechanischen Behandlung auf die trachomatös erkrankte Conjunctiva ist folgende:

1. Die Procedur ist schmerzlos. Blos bei Anwendung sehr grosser Gewalt in der Dehnung des Lides und des mittels des Stabes und Kugel gleichzeitig ausgeübten Druckes auf die Hinterfläche der Conjunctiva werden die Patienten ungeduldig.

2. Pat., die monatelang mit Arg. nitr., Cupr. sulf. und mehrfacher Knapp'scher Rollung der Conjunctiva behandelt worden sind, werden auffallend schnell besser, und zwar hören a) Orbicularis-Krämpfe, ob sie vom Touchiren herrühren oder vor der Behandlung vorhanden waren, momentan auf. b) Durch Herausbeförderung beträchtlicher Mengen von Eiter, Membranen, Detritus der ausgedrückten Trachom-Körner und Producte, die in den Nischen der Pseudotrachomdrüsen als Fremdkörper haften und die Reizung unterhalten, tritt subjective Erleichterung ein, die es sofort ermöglicht, die Lidspalte frei zu öffnen und den Pat. von den stets ihn nörgelnden Fremdkörpergefühl im Auge befreit. Und wie auffallend viel dieser Producte durch die mechanische Behandlung bei kurzen Sitzungen herausbefördert werden, kann man sich durch Betrachtung der Abspülungsflüssigkeit (Hg-Lösung) überzeugen. c) Die Lider werden beweglicher, das Gefühl von Schwere in den Lidern beseitigt, die Augenspalte auffallend grösser. d) Die Absonderung schwindet sehr bald. Augenlider die jahrelang des Morgens verklebt waren, sind nicht mehr zusammengebacken.

3. Objectiv findet man: a) Das Dünnerwerden der Bindehaut; und

sehr bald sind auch die MEIBOM'schen Drüsen erkennbar. b) Der Lidknorpel wird dünner, dehnbarer, verliert die trachomatöse Rigidität. c) Unbedeutende Verkrümmung des Lidknorpels und in Folge dessen zeitweises Scheuern der Wimpern am Augapfel bei beginnender Einstülpung wird durch Geradstreckung des ganzen Lides beseitigt, sodass schliesslich eine dauernde Geradstellung der Lidkante eintritt. d) Geringgradige Einstülpung wird beseitigt und der Lidrand blass. e) Der Pannus heilt wie bei jeder anderen rationellen Behandlung der Bindehaut von selbst, in schweren Fällen unter Zuhilfenahme von Atropin und Hg-Flaumsalbe. — Unter allen Umständen kann von einer Störung der Heilung des Pannus in Folge der mechanischen Behandlung der Conjunctiva nichts beobachtet werden. Mir ist es im Gegentheil sehr wahrscheinlich, dass durch das mechanische Glätten der Bindehaut eine der Entstehungs-Ursachen des Pannus — das mechanische Scheuern am Bindehaut-Saum — beseitigt wird.

Als Folge der gewaltsamen Dehnung des ganzen Lides und durch den Druck auf die blutstrotzende Bindehaut tritt zu Beginn der Behandlung häufig capilläre Blutung aus den Bindehaut-Gefässen ein. Dieselbe hört nach einigen Sitzungen von selbst auf und hat keine nachtheiligen Folgen auf den Verlauf der Heilung.

In Fällen von Exacerbation und bestehenden frischen Hornhaut-Infiltraten habe ich mich der Regel nach auf eine leichte mechanische Dehnung mittels einer Glaskugel, die in warmer Hg-Lösung getaucht wurde, beschränkt bis zur Besserung des Hornhaut-Processes. — Aber auch in solchen sehr schweren Fällen schien mir die allmähliche aber immer energischer vorgehende mechanische Behandlung von Nutzen zu sein.

Am zweckmässigsten für die mechanische Behandlung erwiesen sich solche Fälle von Trachom, wo neben strammer, fester Infiltration der Bindehaut und des Knorpels mit trachomatösen Ablagerungen die Hornhaut selbst von keinem Entzündungs-Process z. Z. behaftet war.

Da, wo es bereits zur Schrumpfung des ganzen Bindehaut-Sackes gekommen ist, kann natürlich auch die mechanische Behandlung nichts mehr ändern.

Alle Folgezustände, die der trachomatöse Process zu veranlassen im Stande ist, können bei zeitigem Beginn der mechanischen Behandlung verhütet werden, also übermässige Narbenbildung in der Bindehaut, Einstülpung und Ausstülpung. Die Verlängerung der Lidspalte (Phimosis-Operation), die sich sonst so segensreich für die Heilung des Trachoms erweist, wird sehr häufig bei Anwendung einer ausgiebigen mechanischen Dehnung des Conjunctival-Sackes umgangen werden können.

Behandlung gleichzeitig bestehender Thränensack-Leiden ist unbedingt nöthig, sofern Reïnfection der Bindehaut dauernd verhütet werden soll.

Ein **Hauptvortheil** der mechanischen Behandlung vor anderen Behandlungsmethoden der Trachom-Erkrankung besteht in der Möglichkeit

an sich selbst, mit oder ohne Spiegel, von Familien-Angehörigen der Kranken, vom ärztlichen Wartepersonal in der ärztlichen Ambulanzstunde an einer grossen Anzahl von Patienten ausgeführt werden zu können. Nachdem man die Diagnose des Trachoma und den Vortheil einer mechanischen Behandlung der Conjunctiva festgestellt hat, wird der Arzt dieselbe mehrmals selbst zu verrichten haben, kann aber dann getrost dieselbe seinem Wartepersonal anvertrauen, bis der Kranke selbst oder einer seiner Angehörigen mit der nöthigen Anweisung versehen, dieselbe fortzuführen im Stande ist.[1]

Das Instrumentarium besteht in einer 8—9—14 mm starken, runden Glaskugel eines gewöhnlichen Wand-Thermometers und $^1/_2$ ‰ Hg-Oxycyanatlösung. — Die Behandlung ist unvergleichlich einfacher, gefahrloser als die medicamentöse Touchirung der umgestülpten Lider, die selbst nicht jeder Arzt mit Geschicklichkeit und mit Vermeidung von unnöthigen Schmerzen an Augen-Kranken zu verrichten versteht, — abgesehen aller Missgriffe in der Benutzung zu stark aufgetragener kaustischer Mittel.

Deswegen verdient die oben beschriebene mechanische Behandlung von Fachärzten erprobt und im Falle die Wirksamkeit, wie ich sie befunden habe, bestätigt wird, auch zur allgemeineren Anwendung verbreitet zu werden. Für die ärmeren Pat., die unmöglich den Arzt täglich besuchen können, ist die Methode ein leichtes und nicht unwirksames Aushilfemittel; für den in Trachom-Herden praktizirenden Arzt eine Erleichterung in der Ausübung seiner Pflicht, die Trachomatösen der niedrigsten Bevölkerungsschichten der Ausheilung zuzuführen. Selbstverständlich werden alle Vorschriften der Prophylaxis, der Spital-Behandlung und der sonstigen Encheiresen zur Eindämmung dieser immens infectiösen Augen-Krankheit durch die Ausbreitung einer einfachen, jedermann zugänglichen und leicht anzuwendenden Behandlungsmethode nicht beeinflusst. — In der Bekämpfung der Seuche muss Belehrung über Ansteckungsfähigkeit und Förderung des Kulturbestrebens, der Nutzbarmachung allgemein hygienischer Einrichtung betreffs der Wohnräume, der Wasserversorgung u. s. w., die Isolierung schwer Erkrankter mit eingeschlossen sein, soll je in durchseuchten Gegenden eine Besserung der Verhältnisse constatiert werden.

Zum Schluss möchte ich durch die Feststellung der Thatsache, dass auch die mechanische Behandlung des Trachoms eine nicht zu unterschätzende Wirksamkeit zu entfalten im Stande ist, — keinesfalls die bestehenden Methoden verwerfen. In der Hand eines Künstlers ist jede Methode wirksam, — ob operativ oder medicamentös vorgegangen wird; aber nicht jeder Arzt ist in der Lage, alle Schattierungen einer schwierigen Behandlungsmethode an seinem Material zu erproben und Einfachheit in der ört-

[1] 25 %, incl. Kinder, lernten die Procedur an sich verrichten schon nach 2- bis 3 wöchentlicher Behandlung.

lichen Behandlung ist kein geringer Vortheil in der Bewältigung eines überreichen Materials an Trachomatösen, die man gebessert oder geheilt entlassen will. Jedermann, der mit der Geschichte der örtlichen Behandlung der trachomat. Conj. vertraut ist, weiss, dass die Reibung der Granula von jeher, einschliesslich derjenigen mit Cupr. sulf., als das Wichtigste von manchen Autoren betrachtet wird.

In den letzten 2 Monaten habe ich alle Trachomfälle (70) [1] mechanisch behandelt und bin zur Ueberzeugung der Wirksamkeit gelangt. An mir selbst konnte ich das Experiment der Selbst-Behandlung im Laufe dieser Zeit ebenfalls durchführen mit einem Erfolge, den ich im Laufe einer 5jährigen Behandlung mit Arg. nitr. und Cupr. sulf., als auch Knapp'scher Rollung, ausgeführt von einem namhaften Collegen, nicht erzielen konnte.

Die mechanische Behandlung beseitigt auch bestehende Argyrie der Bindehaut.

Klinische Beobachtungen.

Violettfärbung der Bindehaut und Hornhaut durch Anilin-Tintenstift; Entfärbung durch Wasserstoffsuperoxyd.

Von Dr. E. Praun in Darmstadt.

Einem Schulknaben flog beim Anspitzen eines Tintenstiftes die abgebrochene Spitze in die Bindehauttasche des linken Auges. Die untere Uebergangsfalte, die ganze Augapfel-Bindehaut und die Lidränder zeigen neben starker Schwellung eine intensive Violettfärbung; dieselbe erstreckt sich bis auf die untere Hälfte der Hornhaut; am dichtesten scheint der untere Kammerfalz verfärbt. Das Vorderkammerwasser und die Iris sind nicht tingirt, wie man erkennen kann, wenn man von oben her mit der Zeiss'schen Bicorneallupe in die Vorderkammertiefe hinabschaut. Die Sehschärfe ist $^2/_3$.

Von der Farbe liess sich oberflächlich nichts abwischen und die tiefe Imprägnirung erschien geeignet, daran die Wirksamkeit zweier neuerer, sehr gerühmter Heilmittel zu erproben.

Dionin hatte merkwürdiger Weise gar keinen Effect, wohl aber 3 % Wasserstoffsuperoxyd (Merck), das am 4. Tage, an dem die Verfärbung noch genau so intensiv war, als am ersten, versucht wurde.

Nach wiederholter Einträufelung, die sehr schmerzhaft war, trat im Laufe des Nachmittags und der Nacht eine complete Entfärbung ein, so dass am Morgen keine Spur derselben vorhanden war. Die Anwendung des Wasserstoffsuperoxydes hinterliess eine unbedeutende Reizung der Bindehaut. Nach einigen Tagen war dieselbe geschwunden, und S normal.

[1] Bisher in 150 Fällen und in etwa 6000 Einzelproceduren, zumeist vom Hilfspersonal, ausgeführt.



Gesellschaftsberichte.

Berliner Ophthalmologische Gesellschaft, 1903.

Sitzung vom 29. Januar 1903.

1. Herr J. Hirschberg: Nachruf für Panas.

2. Herr Spiro: Krankenvorstellungen (a. Cholestearinkrystalle in der Linse; b. Cataracta coerulea congenita mit eigenartigen Farbenerscheinungen; c. Ectopia lentis).

3. Herr Löser: Krankenvorstellung (Ueber eine seltene Verwachsung zwischen Cornea und Conjunctiva der oberen Uebergangsfalte im Verlaufe einer schweren Conjunctivitis gonorrhoica), veröffentlicht im Märzheft 1903 dieses Centralblattes.

4. Herr Mühsam: Krankenvorstellung (Sklerodermie).

5. Herr Steindorff: Krankenvorstellung (Schläfenschuss), veröffentlicht im Septemberheft 1903 dieses Centralblattes.

6. Herr Rosenstein: Mikroskopische Demonstration (Pseudogliom).

7. Herr Hirschberg: Krankenvorstellung. (Cataract in der Vorderkammer).

8. Herr Fehr: Zur Kenntniss der Retinitis proliferans.

Sitzung vom 26. Februar 1903.

1. Herr Fehr: Krankenvorstellung (Stauungspapille nach Skleralverletzung).

2. Herr Steindorff: Krankenvorstellung (Magnet-Fall).

3. Herr F. Mendel: Anatomische Demonstration (Bulbus mit Miliartuberculose).

4. Herr Mai: Iritis mit Glaucom.

5. Herr Rosenstein: Ueber erworbenen Nystagmus bei Nervenkrankheiten.

6. Herr F. Mendel: Ueber einen Fall von Atrophie des Sehnerven bei Tumor der Schädelbasis.

Sitzung vom 26. März 1903.

1. Herr Fehr: Krankenvorstellung (Iris-Sarcom).

2. Herr F. Schoeler: Krankenvorstellung (Pons-Erkrankung).

3. Herr Oppenheimer: Krankenvorstellung (Molluscum contagiosum am Intermarginalsaum).

4. Herr Hoffmann: Krankenvorstellung (Maligner Naevus pigmentosus der Conjunctiva bulbi),

5. Herr Salomonsohn: Ueber Verwendung dreiprocentiger Skopolaminlösung zur Pupillen-Erweiterung.

Da ein Patient mit Iritis chron. sich selbst 6 Mal eine dreiprocentige Skopolaminlösung eingeträufelt hatte, ohne besonders starke Intoxications-Erscheinungen zu erzeugen, verwendet Vortr. seit einem Jahre in seiner

Sprechstunde in vorsichtiger Weise diese starke Lösung häufiger, um energische und selbst bei Sphinkterkrampf anhaltend bleibende Mydriasis zu erzielen. Allgemeinvergiftung in stärkerem Grade (Delirien, Schwindel, Extremitäten- und Zungenschwere, Schwerbesinnlichkeit), kam nur einmal zur Beobachtung bei einer 54jährigen Patientin, die auch gegen kleinere Alkaloid-Dosen empfindlich war. Da Hyoscin und Skopolamin als identisch zu betrachten sind, bei ersterem aber seiner Zeit derartig starke Dosen nicht hatten zur Anwendung gelangen können, ist anzunehmen, dass der Gebrauch so starker Concentration (sie ist in der Wirkung einer 15 % Atropinlösung gleichzusetzen) nur durch grössere Reinheit der chemischen Darstellung ermöglicht ist.

6. Herr Salomonsohn: Yohimbinum hydrochloricum als Anästheticum am Auge.

Die anästhesirende Wirkung der einprocentigen Yohimbinlösung ist von Camillo Magnani entdeckt, im Jahre 1902 publicirt worden. Vortr. bestätigt, dass es ein intensiv und anhaltend wirkendes Anästheticum ist. Es erzeugt gleichzeitig Hyperämie, bei nicht gereizten Augen spät auftretende leichte Mydriasis mit erhaltener Lichtreaction, fast gar keine Accommodationsstörung.

Sitzung vom 14. Mai 1903.

1. Herr Salomonsohn stellt vor I. einen 36jährigen Patienten mit Periphlebitis der Vena temporalis superior des linken Auges und prominenten Bindegewebs-Neubildungen, welcher in den letzten 10 Jahren mehrfach Glaskörperblutungen erlitten hatte. An demselben Auge fanden sich auch choroiditische, peripher gelegene Pigmentflecke. Der Fall harmonirt in Befund und Verlauf durchaus mit den als juvenile, recidivirende Glaskörperblutungen bekannten Beobachtungen. Bemerkenswerth ist die Einseitigkeit, das fast ausschliessliche Befallensein einer Vene und das späte Auftreten des Leidens. Aetiologisch war auch in diesem Falle kein sicherer Anhaltspunkt gegeben. Neigung zu Nasenbluten war vorhanden gewesen, Lungen, Herz, Urin und Blut waren normal, Lues nicht anzunehmen, dagegen hereditäre Prädisposition für Tuberculose sicher.

II. Einen 32jährigen Patienten, bei welchem sich in kurzer Zeit aus einem Herpes corneae mit Hypästhesie der Hornhaut zunächst eine Keratitis punctata centralis und dann in typischer Weise das Bild der Keratitis disciformis (Fuchs) entwickelt hatte. Verlauf des Leidens und die resultirende Hornhauttrübung war therapeutisch bisher nicht beeinflussbar, es soll eine Jequiritolkur versucht werden.

3. Herr Ginsberg: Demonstration einer malignen Geschwulst des Ciliarepithels.

Rechtes Auge eines 5jährigen Kindes. Der temporale Quadrant des Ciliarkörpers erscheint von einem grauen, sehr gefässarmen Tumor eingenommen, welcher, unter Abdrängung der Iris von ihrer Wurzel, in die Vorderkammer gewuchert ist.

Mikroskopisch zeigt sich der temporale Ciliarkörperquadrant von Geschwulst bedeckt und, unter Durchbruch seines Pigmentblattes und Zerstörung seines Gewebes, von ihr ergriffen. Der Tumor ist auf dem Schnitt im Wesentlichen aus Zellsträngen zusammengesetzt, die aus cylindrischen und cubischen, theils ein-, theils mehrschichtig epithelial angeordneten Elementen

bestehen. Die Zellstränge gehen äquatorialwärts in die normale Pars cil. ret. über. Auf der Glaskörperseite des Corp. cil. hängen die Zellstränge vielfach miteinander zusammen und begrenzen hier unregelmässig rundliche, mit hyalinen Massen und vereinzelten Zellen (Leukocyten, Bindegewebszellen) gefüllte Hohlräume, so dass an das Bild eines multiloculären Kystoms erinnert wird. Zwischen Ciliarkörper und abgedrängter Iris formiren die Epithelien im Schnitt theils bogenförmige oder spiralig gewundene, stellenweise den „Rosetten“ der Netzhautgliome gleichende Figuren, welche einen meist an der Concavität, seltener an beiden Seiten gelegenen hellen, scharf abgestutzten Randsaum erkennen lassen, in welchem zahlreiche Mitosen sich finden (ähnlich wie beim Centralkanalepithel), theils liegen die Tumorzellen als unregelmässig eckige oder prismatische Formen ohne bestimmte Anordnung in epithelialer Weise aneinander. Dieser Theil des Tumors ist mehr solide, hat viel weniger Hohlräume. Im Ciliarkörper selbst wächst die Geschwulst wie ein gewöhnliches Carcinom in Form verzweigter Zellstränge in die Musculatur hinein. Auf der abgedrängten Iris breitet sich der Tumor membranös aus in Form einer theils ein-, theils mehrschichtigen Cylinder-Epithellage. Eine ebensolche Membran überzieht stellenweise die Glaskörperseite des ganzen Tumors und einen grossen, in der Vorderkammer befindlichen nekrotischen Knoten. Diese Membranen erheben sich hier und da in Falten von der Unterlage. Der Tumor hat ausser der grossen noch einige kleinere nekrotische Stellen, sehr spärliche zartwandige Gefässe und hier und da verstreutes Pigment aus dem zerstörten bezw. durchwanderten Pigmentblatt des Ciliarkörpers. — Im Ganzen macht die Geschwulst den Eindruck, als hätte sie sich aus einer flächenhaft wuchernden und dabei vielfach sich faltenden Membran gebildet.

Alle übrigen Augentheile sind frei von Tumorbildung.

Es handelt sich also um eine vom Ciliarkörper-Epithel ausgegangene maligne Geschwulst. Von dieser Art sind bisher zwei Fälle beschrieben: Lagrange wählt die Bezeichnung „Carcinom“, Leber-Emanuel nennen den Tumor „Gliom“. Beide Benennungen sind nicht einwandsfrei: die Geschwulst bildet nur stellenweise das histologische Bild eines Carcinoms; den typischen Bau des Netzhautglioms (perivasculäre Anordnung der meist runden Zellen u. s. w.) zeigt sie überhaupt nicht, nur die in der Umgebung der Gliomrosetten vorkommenden eckigen und rübenähnlichen Formen finden sich im Ciliartumor wieder. Da ferner das Ciliarepithel höchstwahrscheinlich nicht als gliös, sondern als undifferencirt aufzufassen ist (Sachsalber u. A.), da ausserdem im Tumor keine Glia gebildet wird (negativer Ausfall der Benda'schen Färbung), so ist die Bezeichnung „Gliom“ auch histogenetisch nicht berechtigt. Trotzdem besteht eine sehr enge Beziehung dieser Tumoren zu den aus der Pars optica retinae hervorgegangenen „Gliomen“. Die Rosetten und Spiralfiguren der letzteren stellen nach Ansicht des Vortr. undifferencirte Elemente der Netzhautanlage dar von einer Entwicklungsstufe, auf welcher das Ciliarepithel zeitlebens stehen bleibt.

Mag also auch eine befriedigende Bezeichnung noch ausstehen, jedenfalls ist Emanuel darin beizustimmen, dass bisher dem Wesen nach nur eine einheitliche Art primärer maligner Netzhautgeschwülste bekannt ist.

Ueber das Verhältniss der letzteren zu den mit epithelialen Einschlüssen versehenen Gliomen bezw. Ependymomen des Centralnervensystems ist zur Zeit trotz mancher morphologischer Aehnlichkeiten ein Urtheil nicht abzugeben.

Discussion. Herr Greeff weist auf die Anschauung Terrien's hin, dass das Ciliarepithel gliöser Natur sei. Ferner bemerkt er, dass das Ciliarepithel namentlich bei Schlangen sehr schön ausgebildet sei und sich daher besonders zu weiteren Untersuchungen eigne.

Herr Ginsberg hält aus entwicklungsgeschichtlichen Gründen an der Sachsalber'schen Anschauung von der Natur des Ciliarepithels fest.

4. Herr Levinsohn: Ueber das Verhalten des Ganglion cervicale supremum nach Durchschneidung seiner prä- und postcellulären Fasern.

5. Herr v. Michel: Mikroprojectionen von Augenschnitten mit dem neuen Zeiss'schen Projections-Apparat.

Sitzung vom 18. Juni 1903.

1. Herr Salomonsohn: Krankenvorstellung (Schleimhautwucherung der Bindehaut).

2. Herr W. Feilchenfeld: Kurzer Bericht über eine epidemische Augen-Entzündung in zwei Charlottenburger Gemeindeschulen.

In den Schulen werden öfter akute Augen-Entzündungen beobachtet, die zu Schulschluss Veranlassung geben und zu dem Gerüchte, eine Epidemie von ägyptischer Augen-Entzündung sei ausgebrochen. Fast immer handelt es sich dabei um einen recht unschuldigen Katarrh. Im März 1903 wurden zwei Charlottenburger Gemeindeschulen mit 2000 Kindern wegen einer „Augen-Epidemie“ geschlossen; für ärztliche Behandlung wurde Seitens der Polizeibehörde nicht gesorgt. Vortr. hatte Gelegenheit, eine verhältnissmässig grosse Zahl der Schüler dieser Schulen im Charlottenburger Jugendheim zu untersuchen und zu behandeln. Von den Mädchen zeigten viele einen leichten Bindehautkatarrh, der aber in fast allen Fällen ohne eingreifende Behandlung in wenigen Tagen schwand; von den Schülern der geschlossenen Knabenschule zeigten nur wenige eine Conjunctival-Affection. Trachom-Verdacht bestand in keinem Falle. Bei der Nachuntersuchung durch den beamteten Arzt erwiesen sich von den 2000 Kindern nur 4 als krank, obwohl die meisten ohne jede Behandlung geblieben waren. Die Augen-Epidemie war demnach anscheinend ein leichter Bindehautkatarrh. Vortr. verlangte, dass bei epidemischer Augen-Entzündung in Schulen ein Augenarzt zugezogen werde, und dass Schulen nur auf Grund einer durch bakteriologische Untersuchung gesicherten Diagnose geschlossen werden, ferner sollte in dem Ministerialerlass vom 20. Mai 1898 in der Anweisung zur Verhütung der Uebertragung ansteckender Augenkrankheiten durch die Schule ein Unterschied zwischen Follicularis und der ganz unschuldigen Follikelschwellung (Schulfollicularis) gemacht werden.

3. Herr Levinsohn: Mikroskopischer Befund eines Aderhautcoloboms mit vorspringendem Skleralzapfen vom Kaninchen.

4. Herr Herzog: Beitrag zur Physiologie der Netzhaut.

Sitzung vom 16. Juli 1903.

1. Herr A. Gutmann: Ueber das Bindegewebe in der menschlichen Iris.

2. Herr v. Haselberg: Krankenvorstellung (doppelseitige Hemianopsie).

3. Herr Wessely: Ueber die Wirkung der verschiedenen Nebennieren-Präparate aufs Auge.

4. Herr Litten (a. G.): Ueber die Veränderungen der Netz- und Aderhaut bei Schrumpfniere.

5. Herr Pollack: Krankenvorstellung (Myxosarcom der Papille).

Sitzung vom 19. November 1903.

1. Herr Hirschberg: Krankenvorstellung (Doppelseitiger Markschwamm der Netzhaut). Vgl. Dezemberheft 1903.

2. Herr Hirschberg: Krankenvorstellung (Verschimmeltes Geschwür am Unterlide). Vgl. Januarheft 1904.

3. Herr Greeff: Krankenvorstellung (Convergenzkrampf).

4. Herr Greeff: Gangliöse Nervenfasern in der Retina.

5. Herr W. Nagel macht Mittheilungen zur Differentialdiagnostik der angeborenen Farbensinns-Störungen.

Abgesehen von den leider nicht ganz seltenen Fällen, in denen ungenügende Kenntniss vom Wesen der Farbenblindheit und unzureichende Vertrautheit mit den besten diagnostischen Methoden (z. B. Holmgren's Wollprobe) irrige Diagnosen über den Zustand des Farbensinns veranlassen, können wirkliche Schwierigkeiten für die Diagnose theils durch die noch sehr wenig verständlichen Fälle hochgradiger „Farbenschwäche", theils durch die in neuerer Zeit eingehend untersuchten und nicht seltenen „anomalen trichromatischen Farbensysteme" (Rayleigh, Donders) entstehen. Diese sind identisch mit Holmgren's „unvollständig Farbenblinden". Bei der Mehrzahl der üblichen Untersuchungsmethoden geben sie Anlass zur Verwechselung mit wirklich Farbenblinden, und zwar der bisher am besten bekannte Typus zur Verwechselung mit „Grünblindheit", ein andrer, neuerdings durch Levy beschriebener, zur Verwechselung mit „Rothblindheit". Sie unterscheiden sich aber von diesen dadurch ganz wesentlich, dass es nicht möglich ist, für ihren Farbensinn sämmtliche Farbentöne des Spectrums durch Mischung von nur zwei Farben wiederzugeben, sondern der anomale Trichromat bedarf zur Herstellung gewisser Farbentöne ebenso wie der normale Trichromat dreier Farben in geeigneter Mischung. Die nach dem Verhalten dieser Leute im praktischen Leben zu erwartende Herabsetzung der Unterschiedsempfindlichkeit für Farben hat sich in Untersuchungen, die Dr. Guttmann unter Leitung des Vortr. ausgeführt hat, nur in beschränktem Sinne nachweisen lassen, nämlich nur bei Untersuchung auf kleinem fovealem Felde (im centralen Sehen). Beobachtungen auf grösserem Felde (Farbenkreisel) lassen die Unterschiedsempfindlichkeit für Farben den Normalen gegenüber nicht herabgesetzt erscheinen. Eine Besonderheit der anomalen Trichromaten liegt in der auffallenden Steigerung des Farbencontrastes, demzufolge sie z. B. an dem diagnostischen Apparate des Vortr. das Orangegelb neben Roth stets als grün bezeichnen. Auch wird es ihnen sehr schwer, die für sie deutlich unterscheidbaren Punkte der Stilling'schen Farbentafeln zu Zahlenbildern zusammenzufassen. An farbigen Laternenlichtern zeigen sie sich, wie Dr. Feilchenfeld fand, als entschieden minderwerthig gegenüber den Normalen. Sie verhalten sich hierbei fast wie Farbenblinde, während sie an Objekten, die unter grossem Gesichtswinkel erscheinen, sich wiederum fast wie Normale verhalten, ganz anders wie Farbenblinde. Für den praktischen Eisenbahn- und Marinedienst werden demnach die anomalen Trichromaten mit den Dichromaten gleichgesetzt werden dürfen, d. h. sie werden von diesen Berufsarten auszuschliessen sein.

6. Herr Herzog: Ueber einen neuen Befund bei Molluscum contagiosum.

Sitzung vom 17. December 1903.

1. Herr Rosenstein: Krankenvorstellung.
2. Herr v. Haselberg: Neue Photometer mit Demonstrationen.
3. Herr Nagel: Einige Worte über den Begriff Lichtsinn.
4. Herr Herzog: Ueber einen neuen Lidmuskel.
5. Herr Koll: Krankenvorstellung (Fall von Braunfärbung der Hornhaut durch Chrom).

Referate, Uebersetzungen, Auszüge.

1) **Beiträge zur Prognose der bösartigen Aderhaut-Geschwülste,** von J. Hirschberg. (Berliner klin. Wochenschrift. 1904. Nr. 4 u. 5.)

. . . . Ich selber[1] habe schon vor mehr als 20 Jahren, gleichzeitig mit der Sonderschrift von Fuchs, versucht, meine Fälle — es waren damals 13 — in prognostischer Hinsicht zu verwerthen. Die Reihe war zwar klein, aber trotzdem schien der Schluss, dass man bei frühzeitiger Operation 25 % Dauer-Heilungen erwarten dürfe, eher der Wahrheit sich anzunähern, als die gleichzeitig von E. Fuchs aufgestellte Zahl von nur 6 % Dauer-Heilungen; und ist auch meistens von den späteren Autoren als Grundlage der Schätzung angenommen worden.

Stets habe ich dieser Frage meine Aufmerksamkeit weiter zugewendet und dreizehn Jahre später das inzwischen erheblich angewachsene Material neu bearbeitet.[2] Es waren jetzt 39 Fälle. Sie lieferten das folgende Ergebniss: Mindestens ein Drittel der Fälle stirbt 1—2 Jahre nach der Ausschälung des Augapfels an Metastasen, ein Drittel bleibt dauernd geheilt, ein Drittel bleibt zunächst noch unbestimmt. Meine Erfolge sind besser geworden, mit wachsender Erfahrung, mit früherer Operation.

Die letzte Auszählung habe ich, durch eine ganz ungewöhnliche Beobachtung veranlasst, jetzt vorgenommen. Die Zusammenstellung des Wundarztes selber, der auch die Operationen ausgeführt, besitzt merkliche Vorzüge vor den Compilationen Fremder.

Von 1872 bis Ende 1903, also nahezu in einem Lebensalter, sind 68 Fälle von Sarcom des Aderhaut-Tractus zur Aufnahme und zur Operation gelangt.[3] Darunter sind

---

[1] Virchow's Archiv, Bd. 90, 1882.

[2] 25jähriger Bericht über die Augenheilanstalt von Dr. J. Hirschberg, Berlin 1895, S. 77. Diese Veröffentlichung, die damals mit das grösste Material von einem Beobachter umfasste, ist weit seltener citirt worden, als die erste: offenbar, weil diesem 25jähr. Bericht gegenüber dem Virchow'schen Archiv nur eine geringe Verbreitung zukam.

[3] Ein Fall davon entlief aus meiner Anstalt und wurde ein Jahr später von einem Collegen operirt; starb aber 4 Jahre später an Lebermetastasen. — Zu den 68 Fällen kommt noch einer von Sarcom auf dem Augapfel (S. epibulbare). Dieser und ein aufgenommener, aber nicht operirter Fall sind bei der Alter-Statistik mitgezählt. — Die Gesammtzahl der von mir beobachteten Fälle von Aderhaut-Sarcom kann auf das Doppelte veranschlagt werden. Viele Kranke folgten nicht dem Rath der Operation; manche gingen zu andren Aerzten. — A. v. Graefe hatte (von 1854 bis 1868) einige sechzig Fälle von Aderhaut-Sarcom operirt.

2 Fälle von Sarcom der Regenbogenhaut,
3 „ „ „ des Strahlenkörpers,
63 „ „ „ der Aderhaut.

34 Fälle betrafen Männer, 36 Frauen: kein Unterschied.

Auf das

20. bis 30.	Lebensjahr (das	III.	Jahrzehnt) kommen	2	Fälle,
30. bis 40.	„ „	IV.	„ „	10	„
40. bis 50.	„ „	V.	„ „	20	„
50. bis 60.	„ „	VI.	„ „	19	„
60. bis 70.	„ „	VII.	„ „	15	„
70. bis 80.	„ „	VIII.	„ „	4	„ [1]

Vergleicht man nun die Zahl der Sarcom-Fälle und die durchschnittliche Zahl der Menschen für die einzelnen Lebens-Jahrzehnte,[2] so erhält man ein sehr merkwürdiges Ergebniss. In den beiden ersten Lebens-Jahrzehnten fehlt die Krankheit völlig.[3] Von dem dritten Jahrzehnt bis zum achten nimmt das Häufigkeits-Verhältniss ganz regelmässig zu. Man erhält dafür die folgende Reihe: 1 zu 8,2; 1 zu 1,3; 1 zu 0,5; 1 zu 0,4; 1 zu 0,3; 1 zu 0,15. Natürlich sind das nur Verhältniss-Zahlen.

Setzt man die Veranlagung des dritten Jahrzehnts gleich eins, so ist die des vierten schon 7, die des fünffen 16, des sechsten 20, des siebenten 27, des achten sogar 54.[4]

Jetzt komme ich zu dem zahlenmässigen Nachweis der Erfolge. Operirt wurden von 1872 bis Ende 1903, d. h. in 31 Jahren, 68 Fälle von Sarcom der Aderhaut in weiterem Sinne, d. h. der Aderhaut, des Strahlenkörpers und der Regenbogenhaut. 66[5] Ausschälungen des Augapfels, von denen zwei, wegen Ausdehnung der Geschwulst über den Augapfel hinaus in die Augenhöhle hinein, zur Ausweidung der letzteren erweitert werden mussten, hatten jedesmal regelrechte Wundheilung zur Folge. Ein Todesfall im Anschluss an die Beseitigung der primären Geschwulst war nicht zu beklagen.

Das örtliche Recidiv, welches in Alfred Graefe's Reihe in 10 %, in der von Th. Leber sogar in 25 % der Fälle beobachtet worden, habe ich nur ein Mal gesehen: die 63jährige kam 1872, erst nach Durch-

---

[1] Im neunten und zehnten Lebensjahrzehnt sind überhaupt zu wenig Menschen, vollends zu einer solchen Operation geneigte, als dass aus ihnen Beispiele schon in einer so kurzen Reihe zu erwarten wären. Nur die Statistik aus Moorfields hat einen Fall aus dem neunten Jahrzehnt.

[2] I. 24,9 %, II. 19,9 %, III. 16,4 %, IV. 13,0 %. V. 11,1 %, VI. 7,5 %, VII. 4,7 %, VIII. 1,8 %, IX. 0,3 %, X. 0,02 %.

[3] Die anderweitig erwähnten Fälle dürften meist als Tuberculose zu deuten sein.

[4] Die Statistik aus Moorfields und Halle liefern ähnliche Zahlen für die obigen Zahrzehnte; die erste 7, 19, 27, 22, 16, 8; die letztere 13, 4, 11, 19, 33, 18, 2. Pawel schliesst aus der letzteren, dass das fünfte und sechste Lebensjahrzehnt besonders prädisponirt sei. Das ist ein Irrthum. Vgl. meine math. Grundlagen der medic. Statistik, Leipzig 1874. Diese genauere Art der Berechnung sollte von den Aerzten mehr berücksichtigt werden. — Vereinigt man die drei Statistiken (Moorfields, Halle, meine), so steigt die Veranlagung vom dritten zum achten Jahrzehnt wie 1 zu 8.

[5] Eine Ausschälung, die 67., wurde, da der Kranke entlief, von einem Collegen verrichtet. — Die 68. Operation war Ausschneidung eines melanotischen Sarcoms aus der Regenbogenhaut, woselbst es aus einem angeborenen Pigmentfleck sich gebildet hatte, — mit bestem Erfolg, da der Operirte neun Jahre später vollkommener Gesundheit sich erfreute.

bohrung des Augapfels, zur Ausschälung; 6 Jahre später kehrte sie zurück mit einer pflaumengrossen, vom Sehnervenstumpf ausgehenden Geschwulst, welche durch Ausweidung der Orbita entfernt wurde; 4 Tage später erfolgte, bei anscheinend guter Gesundheit, ganz plötzlich der Tod, wohl durch Embolie der Lungen.

Eine Thatsache verdient aber noch Erwähnung. Von den sechs Fällen, bei denen zur Diagnose eine Punction des Augapfels der Ausschälung voraufgeschickt worden, kehrten zwei wieder, der eine nach einem Jahr, der zweite nach 5 Jahren, mit einem ganz kleinen melanotischen Recidiv der Bindehaut, in der Gegend der Punction-Stelle, — obwohl ich nach der ersten Erfahrung der Art die eigentliche Punction-Stelle der Bindehaut immer recht sorgsam bei der Haupt-Operation mit entfernt hatte; in beiden Fällen wurde das Recidiv erfolgreich exstirpirt. In dem einen Fall sind acht Jahre, in dem andren zwei Jahre seitdem verstrichen, ohne dass weiter etwas sich gezeigt hat. Diese beiden Erfahrungen, zusammen mit der ähnlichen von Th. Leber, machen es uns zur Pflicht, die Probe-Punction auf das allernöthigste einzuschränken oder besser ganz aufzugeben.

Tödlicher Ausgang durch Metastasen, hauptsächlich in der Leber, wurde 16 Mal sicher und einmal mit Wahrscheinlichkeit festgestellt auf 68 Fälle, das sind 25 %.

Der Tod erfolgte

1 Jahr nach der Entfernung der Primär-Geschwulst			7 Mal,
	$1\frac{1}{2}$ bis $1\frac{3}{4}$	Jahre	5 Mal,
	2	Jahre	1 „
	4	„	1 „
über	7	„	1 „
	9	„	1 „

Zwölf von den sechzehn Fällen starben durch Metastasen binnen zwei Jahren nach der Ausschälung; nur drei später.

Eine eigenthümliche Form von Metastasen-Bildung, wie sie beim Krebs häufig, beim Sarcom sehr selten vorkommt, möchte ich hier kurz erwähnen. Am 9. Juni 1893 entfernte ich einem 66jährigen den linken Augapfel wegen Aderhaut-Sarcom. Am 24. Januar 1896, also nach $2\frac{3}{4}$ Jahren, fand ich ihn gesund. Unterleibs-Organe normal, linke Augenhöhle gesund. Vor 4 Wochen war ihm von Herrn v. Bergmann eine eigrosse Geschwulst einer linksseitigen Halsdrüse entfernt worden. Sie zeigte sarcomatösen Bau mit melanotischen Einsprengungen. Ende 1903, $10\frac{1}{2}$ Jahre nach der Ausschälung, war der Mann völlig gesund.

Ausser diesen siebzehn endigten noch drei andre durch Tod: aber der eine Fall, der 15 Jahre nach der Ausschälung gesund geblieben, starb 75jährig an Lungen-Entzündung; der andre, der 9 Jahre nach der Ausschälung gesund gewesen, starb 71jährig gleichfalls an Lungen-Entzündung; der dritte, der 12 Jahre gesund geblieben, starb 71jährig an „Verkalkung der Herzschlagadern". Wir haben guten Grund, diese drei Fälle zu den Dauer-Heilungen zu rechnen. Zu den unentschiedenen rechne ich hingegen einen vierten Fall. Derselbe, 79jährig bei der Ausschälung, erlitt 9 Monate später einen Schlag-Anfall und starb ein Jahr später.

Ohne weitere Nachricht bin ich über dreizehn Fälle von den 68, das sind 19 %. In der grossen Stadt tauchen die Menschen unter und sind nicht wieder aufzufinden. Viele Kranke sind auch von auswärts, zum Theil aus dem Auslande, gekommen.

Gesund waren 38, davon

1	Jahr	nach	der	Ausschälung	8,
2	Jahre	„	„	„	3,
3	„	„	„	„	3,
4	„	„	„	„	5,
5	„	„	„	„	3,
6	„	„	„	„	1,
7	„	„	„	„	2,
9	„	„	„	„	1,
10	„	„	„	„	5,
11	„	„	„	„	1,
13	„	„	„	„	2,
14	„	„	„	„	2,
15	„	„	„	„	1,
19	„	„	„	„	1.

Lassen wir die 14 Fälle der ersten drei Jahre bei Seite, weil die Beobachtungszeit zu kurz war; so bleiben 23 Fälle von anscheinend dauernder Heilung. Lassen wir jetzt die nicht verfolgten (13) und die zu frischen Fälle (14) unberücksichtigt; so bleiben 41 genügend lange beobachtete Fälle.

Von diesen 41 starben 1 an Recidiv = 2,5 %,
17 an Metastasen = 41,5 %,
während 23 gesund geblieben = 56 %.

Das ist die strengste Berechnung und das günstigste Heilungs-Verhältniss, das bisher veröffentlicht worden. In Moorfields-London hatte man 25 % Heilungen; in Göttingen 37,5 %; in Tübingen 47 %; in Halle 51 %.

Ich selber kann in meinem eigenen Material eine stetige Verbesserung der Heilungs-Verhältnisse nachweisen:

von 1872—1882 fand ich $^1/_4$ Heilungen,
„ 1872—1894 „ „ $^1/_3$ „
„ 1872—1903 „ „ über die Hälfte Heilungen.

(Schluss folgt.)

---

2) **Die Blinden-Verhältnisse bei der Lepra.** Klinische Studien von Dr. Lyder Borthen, Augenarzt in Throndjhem, Norwegen. (Christiania. 1902.)

Das vorliegende Werk, das von einem erstaunlichen Fleiss Zeugniss ablegt, soll eine Weiterführung der in der früheren Arbeit des Verf.'s „Die Lepra des Auges" niedergelegten Gedanken sein, indem sich Verf. diesmal eingehender mit den Blinden-Verhältnissen bei der Lepra beschäftigt.

Der erste Theil enthält eine allgemeine Statistik. Nachdem Verf. uns mit dem in den verschiedenen Anstalten untersuchten Material bekannt gemacht hat unter Hinzufügung einer Alters-Tabelle der Patienten, stellt er die gewonnenen Ergebnisse zusammen. Bei der Lepra maculo-anaesthetica waren die Blindheits-Verhältnisse bei beiden Geschlechtern gewissermaassen analog. Die Frauen waren in etwas grösserer Procentzahl, auch betreffs der einseitig Blinden, ergriffen, als die Männer.

Bei der Lepra tuberosa zeigen die Weiber 21,87 %, die Männer 21,42 % Blinde, während betreffs der einseitigen Blindheit die Männer ungünstiger gestellt waren.

Der zweite Theil des Werkes giebt uns Aufschluss über die Ursachen der Blindheit. Alle untersuchten blinden Augen der beiden Formen der Lepra litten an schweren Erkrankungen der Uvea, die nach der Ansicht des Verf.'s, als einzige Ursache der endlichen Blindheit anzusehen sind. Die Schwere der oft gleichzeitigen Hornhaut-Affectionen werden immer von denen der Uvea bedingt. Auch die viel umstrittene Frage, ob der Lagophthalmus bei Erblindung lepröser Augen eine so wesentliche Rolle spielt, glaubt Verf. auf Grund seiner Untersuchungen dahin beantworten zu können, dass die Erblindungs-Verhältnisse sich um so günstiger gestalten, je weniger und je leichter der Uvealtractus von der Lepra angegriffen ist.

Nach einer Literatur-Angabe, welche der Gründlichkeit und Ausführlichkeit des ganzen Werkes entspricht, sind auf 37 Tafeln nach der Dauer der Krankheit 74 künstlerisch ausgeführte Photographien angeordnet, die uns aufs klarste die schweren Verheerungen der Lepra veranschaulichen.

Fritz Mendel.

Journal-Uebersicht.

I. A. v. Graefe's Archiv f. Ophthalmologie. LVI. 3.

1) **Beitrag zur Kenntniss der symmetrischen Orbitaltumoren**, von Dr. A. Birch-Hirschfeld, Privatdocent und Assistent der Universitäts-Augenheilanstalt in Leipzig.

Ein 8jähriger Knabe erlitt einen Stoss oberhalb des linken Auges mit nachfolgender blau-schwarzer Verfärbung und Schwellung des oberen Lides. Neun Monate später wurde Verdrängung des Augapfels nach vorn und unten bemerkt, und am oberen Orbitalrande ein harter Tumor festgestellt, der rasches Wachsthum zeigte und zwar, wie aus der weiteren Verdrängung des Augapfels hervorging, mehr nach innen wucherte. Exstirpation der taubeneigrossen Geschwulst mit nachfolgender Enucleatio bulbi und Exenteratio orbitae. Nach 6 Wochen war auch ein Tumor in der rechten Orbita nachweisbar, und bald folgte Auftreibung des rechten Oberkieferknochens und ein Recidiv in der linken Orbita. Nach einigen Monaten starb der Partient an Erschöpfung.

Die Untersuchung ergab, dass Tumormassen die ganze linke Orbita ausfüllten und sich in die Nasen- und Highmorshöhlen erstreckten. Rechts nahm ein Tumor den Boden der Orbita, die Highmorshöhle und den lateralen Theil der Nasenhöhle ein. Zwischen den beiderseitigen Geschwülsten lag verbindendes Tumorgewebe, welches sich längs der lateralen linken Nasenhöhlenwand nach der Keilbeinhöhle und von hier nach der rechten Nasenhöhle und Orbita verbreitete.

Während das makroskopische Verhalten des Tumors, vor allem die scheinbar umschriebene Form, Anfangs gegen Malignität sprach, zeigte die mikroskopische Untersuchung diffuse Infiltration der Neubildung in alle umgebenden Gewebsarten. Die Geschwulst war eine Mischgeschwulst von vorwiegend sarcomatösem Charakter, beiderseits war je ein kleiner Herd von hyalinem Knorpel eingelagert, der auf versprengte embryonale Keime zurückgeführt werden muss.

Da am Boden der Keilbeinhöhle nur spärliche Tumormassen lagerten, so ist primäre Multiplicität wahrscheinlich, und das um so mehr, als die

Knorpelherde rechts und links annähernd symmetrisch lagen. Vermuthlich hat das Trauma die Tumorbildung links angeregt; wie sie rechts zu Stande kam, ist nicht zu erklären.

---

2) **Ueber das elastische Hornhautgewebe und über eine besondere Metall-Imprägnirungs-Methode,** von Prof. Ferruccio Tartuferi, Prof. der Ophthalmologie an der Universität in Bologna.

Die neue Methode besteht in der metallischen Imprägnation, die Chlorsilber in den Geweben hervorruft, welche mit Natriumhyposulfid behandelt wurden. Höchst wahrscheinlich bildet sich Schwefelsilber.

Die Untersuchungen ergaben, dass in der Hornhaut des Menschen und vieler Säugethiere elastische Fasern in grosser Menge vorhanden sind. Sie finden sich in allen Theilen der Hornhaut und bilden um die Hornhautbündel Netze mit rautenförmigen Maschen, die unter sich zusammenhängen und so ein geschlossenes, elastisches Stützgewebe bilden, welches die Festigkeit der Membran erhöht und die Widerstandsfähigkeit selbst dünner Hornhautschichten gegen den intraocularen Druck erklärlich macht.

Die Hornhaut zeigt in ihrer Structur grössere Uebereinstimmung mit der Sklera, als bisher angenommen wurde.

---

3) **Arbeiten aus dem Gebiet der sympathischen Ophthalmie.** II. Experimentelle Untersuchungen zur Frage der Reizübertragung und Disposition bei sympathischer Ophthalmie, von Dr. Paul Römer, Privatdoc. und I. Assistent. (Aus der Univ.-Augenklinik zu Würzburg.)

Die modificirte Ciliarnerven-Hyopothese nimmt an, dass Reizung der Ciliarnerven des einen Auges unter Umständen das zweite Auge schädigt. Die Theorie ist klinisch nicht haltbar und experimentell ungenügend begründet. Die bisherigen Versuche — Reizung eines Auges und Infection des Körpers durch intravenöse Injection von Pyocyaneus-Bacillen — haben kein bestimmtes Resultat ergeben, können aber auch nicht beweisend sein, weil eine allgemeine Infection hervorgerufen wird.

Verf. suchte die Frage: können von einem Auge reflectorische Circulations- und Ernährungs-Störungen im andren Auge ausgelöst werden? auf experimentellem Wege zu beantworten.

Schon Wessely stellte fest, dass Reizung der Ciliarnerven eines Auges den Eiweissgehalt des Kammerwassers im zweiten Auge nicht vermehrt. Die Beweiskraft seiner Versuche wird dadurch etwas abgeschwächt, dass die Chemiker der exacten quantitativen Bestimmung so geringer Eiweissmengen etwas skeptisch gegenüber stehen.

Nach unsren heutigen Anschauungen besitzen wir kein feineres Mittel, um Circulations- und Ernährungs-Störungen des Auges nachzuweisen, als die Zusammensetzung des Kammerwassers. Es handelt sich nur darum, ein feineres chemisches Reagens zu finden.

Injicirt man einem Kaninchen frisches defibrinirtes Rinderblut, so gewinnt das Kaninchenserum, welches bisher Rinderblut-Körperchen nicht zu lösen vermochte, nach einer Reihe von Tagen die Fähigkeit, schon in kleinsten Mengen grosse Mengen von Rinderblut-Körperchen aufzulösen. Die gebildeten Hämolysine bestehen aus einem gegen Erwärmung von 60° widerstandsfähigen Amboceptor und einem thermolabilen Complement. Letzteres ist stets im normalen Serum vorhanden, dagegen bildet sich der Amboceptor erst nach

der Immunisirung. Für die Lösung der Blutkörperchen ist das Zusammenwirken beider unbedingt erforderlich.

Die behandelten Thiere sind vollkommen gesund uud ihr Kammerwasser zeigt nicht die geringste Abweichung von der Norm. Es enthält keine Hämolysine. Macht man aber die Punction der vorderen Kammer, so gewinnt man in dem sich wieder ansammelnden Kammerwasser ein Sekret, von dem schon Bruchtheile eines Milligramms viele Millionen rother Blutkörperchen aufzulösen im Stande sind. Es handelt sich demnach um ein äusserst feines Reagens, welches jede Circulations- und Ernährungs-Störung im Auge anzeigt. Die Hämolysine finden sich bei jeder Iritis und Iridocyclitis im Kammerwasser, dagegen ist es nie gelungen, sie bei Reizung des einen Auges im andren Auge nachzuweisen. Da eine Reizübertragung nicht stattfindet, so kann sie auch keine Disposition zur Infection schaffen und bei der Entstehung der sympathischen Ophthalmie keine Rolle spielen.

Weitere Versuche bestätigten diese Ansicht. Auch bei künstlich hervorgerufenen Reizungen des Bulbus durch subconjunctivale Kochsalz-Injectionen oder Infection mit Heubacillen finden sich die Hämolysine schon in dem bei der ersten Punction gewonnenen Kammerwasser. Mag diese künstlich bewirkte Entzündung eines Auges bei immunisirten Thieren auch längere Zeit bestehen, so verhält sich der Partner stets wie ein gesundes Auge. Nur das nach einer Punction regenerirte Kammerwasser enthält Hämolysine. Punctirt man dasselbe Auge nach wenigen Stunden nochmals, so hat das Kammerwasser wiederum keine Spur von hämolytischer Wirkung. Eine Reizübertragung ist also nicht nachweisbar.

Dieselben Verhältnisse konnten beim Affen festgestellt werden.

Die Beobachtung, dass hin und wieder nach Fremdkörper-Einwirkung auf ein Auge das andre gereizt erscheint, ist für die vorliegende Frage ohne Bedeutung. Es handelt sich in diesen Fällen stets um Injection des oberflächlichen und nicht des intraocularen Gefässgebiets.

Bekanntlich nimmt Verf. an, dass die Infectionserreger auf dem Wege des Kreislaufs aus dem einen in das zweite Auge gelangen. Dass das relativ selten geschieht, dürfte auf schwankender individueller Disposition beruhen, die, wie wir wissen, auch bei andren Infections-Krankheiten eine so grosse Rolle spielt.

---

4) **Zur pathologischen Anatomie und Differential-Diagnoss der Chorioretinitis syphilitica und der Retinitis pigmentosa,** von Dr. Ludwig Stein, III. Assistent. (Aus der Univ.-Augenklinik zu Würzburg.)

Eingehende Beschreibung von 4 Fällen, von denen 1. als Chorioretinitis syphilitica, 2., 3. als Retinitis pigmentosa angesprochen werden, während 4. eine besondere Stellung zukommt.

Der klinische Befund fehlte in 1. und 4. und bot in 2. und 3. das Bild der Retinitis pigmentosa.

Den drei ersten Fällen war gemeinsam eine ausgedehnte Sclerosirung der Netzhaut- und Aderhautgefässe, bindegewebige Entartung der Aderhaut, besonders der Choriocapillaris, Auswanderung von Pigment aus dem Pigmentepithel in die Netzhaut, degenerative Processe der Netzhaut.

Im ersten Falle waren die Veränderungen der Aderhaut sehr viel schwerer als die der Netzhaut, während bei 2. und 3. die massige Pigmentirung der Netzhaut und der ausgedehnte Untergang der nervösen Elemente in den Vordergrund trat. Im ersten Falle war die Lamina basalis mehrfach zerstört

und an einer Stelle Aderhaut und Netzhaut unterbrochen, dagegen fanden ch in 2. und 3. nur Verklebungen zwischen Netzhaut und Aderhaut.

Im Falle 4. war der hintere Abschnitt der Retina relativ wenig verändert, doch zeigte sich in der Netzhaut Proliferation der Gefässe und Pigmentherde, in der Aderhaut Bindegewebswucherung des Parenchyms und Degeneration der Chorio capillaris. In der Aequatorialgegend befanden sich ringsum Herde, welche aus dickem, fibrillärem, mit Pigment durchsetztem Bindegewebe bestanden (Gummata?). Hintere Polarcataract und Residuen von Keratitis parenchymatosa. Vielleicht lag bei dem 40jährigen, dem der Bulbus wegen einer Verletzung enucleïrt werden musste, hereditäre Lues vor. Am andren Auge bestanden ebenfalls Hornhaut-Trübungen und Trübung der hinteren Linsenschichten. Der Hintergrund war auch nach Extraction der Linse nicht deutlich sichtbar.

---

5) **Neuere Ansichten über die Nachbehandlung der am Augengebiete Operirten.** Einige Bemerkungen zum gewöhnlichen Verbande, dem Hohlverbande und zur wirklich offenen Wundbehandlung, sowie zur ambulanten Nachbehandlung von Augen-Operationen, nebst einer operativen Kasuistik aus meiner Privatpraxis, von Dr. Albin Pihl, Marine-Stabsarzt, Gothenburg (Schweden).

Die umfangreiche Arbeit gibt eine eingehende kritische Besprechung der bisherigen Verband-Methoden und des neueren Verfahrens der freien Wund-Behandlung mit und ohne Gitter. Verf. ist ein Freund des Gitter-Verbandes und hat auch den weiteren Schritt gethan, eine grosse Anzahl von Patienten nach eingreifenden Augen-Operationen ambulant zu behandeln. Eine Uebersicht über 300 Operirte mit ambulanter Nachbehandlung — darunter 59 Extractionen — zeigt, dass sich auch auf diesem Wege gute Resultate erzielen lassen.

---

6) **Meine Erfahrungen über Eintritt und Fortschreiten der Myopie, sowie über den Einfluss der Vollcorrection auf letzteres,** von General-Arzt Dr. Seggel in München.

Den Ausführungen liegen die Beobachtungen an 2070 Myopen zu Grunde, von denen 451 voll corrigirt wurden. Die geringe Zahl beruht auf der früheren Furcht des Verf.'s vor Vollcorrection und zum Theil auf der Abneigung besonders weiblicher Myopen gegen das Tragen von Brillen. Die in den letzten Jahren angestellten Beobachtungen über das Stationärbleiben der Myopie und über den Grad der event. Zunahme ergeben die Vorzüge der frühzeitigen Vollcorrection. Bedingung ist aber, dass feiner Druck mit Brille in 25 Ctm bequem und dauernd gelesen werden kann, und dass die Gläser nicht unangenehm empfunden werden. Vielleicht beruht die manchmal geringe Accommodation selbst jugendlicher Myopen auf mangelhafter Entwicklung der Ringportion des Musc. cil., die schon bei Neugeborenen nachgewiesen wurde. Ist die Ringportion schwach, so werden bei stärkerer Anforderung an die Accommodation die meridional verlaufenden Fasern in Wirksamkeit treten, wodurch Anlass zu Zerrungen der inneren Häute gegeben wird. Vielleicht hängt damit zusammen, dass bei beginnender Myopie oder bei erheblicher Zunahme derselben das Sehvermögen sinkt und nach Stationärwerden der Myopie sich wieder hebt.

Verf. ist kein Anhänger der Accommodations-Theorie, sondern nimmt an, dass bei abnormer Weite des Sclerotico-Chorioideal-Kanals oder geringer

Resistenz der hinteren Scleralwand durch den zusammenwirkenden Druck mehrerer äusserer Augenmuskeln die Verlängerung der Bulbusachse entsteht.

Bei rein erworbener Myopie und bei erworbener Anlage ist der Procentsatz der Fälle, welche nach Vollcorrection stationär bleiben, annähernd gleich. Wurde überhaupt nicht oder nicht voll corrigirt, so war bei ererbter Anlage die Zahl der progressiven Fälle wesentlich grösser als bei erworbener Myopie.

Verf. corrigirt voll bis 6 D, falls mit dem Glase feiner Druck in 25 Ctm mühelos gelesen wird, $S > 1/_2$ ist und die Brille keine Beschwerden verursacht. Bei M. von 6 bis 10 D gelten dieselben Voraussetzungen, zugleich ist aber auf etwaige störende Verkleinerung und Beeinträchtigung des peripheren Sehens durch die starken Gläser zu achten. Bei $M > 10{,}0$ D werden Gläser nur für bestimmte Zwecke, wie Schiessen u. dgl., verordnet. Besteht Spasmus der Accommodation, so wird eine Atropin-Kur eingeleitet, und wenn sie erfolglos ist, die functionell festgestellte Myopie corrigirt. Insufficienz der Mm. rect. int. fordert Berücksichtigung: Prismen, event. Tenotomie.

Dass bei männlichen Individuen die Entwicklung der Myopien nach dem 18. bis 19. Jahre beginnt, kommt kaum vor. Beim weiblichen Geschlechte erreicht in Folge seiner früheren Entwicklung der Procentsatz der Kurzsichtigen und der kurzsichtig gewordenen schon im 14. Lebensjahre sein Maximum.

In den vom Verf. untersuchten Knaben-Instituten ist der Procentsatz der Kurzsichtigen seit 22 Jahren von 55 auf 45 gefallen. Wesentlich bedeutender ist die Besserung des Sehvermögens, welches im Durchschnitt statt früher $^7/_9$ jetzt $^{10}/_9$ beträgt und jetzt bei 84 %, statt früher 34 %, normal ist. Die geringe Abnahme der Myopen dürfte auf der relativ grossen Anzahl hereditär Belasteter beruhen.

Bei den Mädchen ist der Procentsatz der Myopen von 45 auf 15,3 gesunken, dagegen ist die Zunahme der Sehschärfe weniger erheblich als bei den Knaben. Die Myopie schädigt die Augen beim weiblichen Geschlechte mehr, als beim männlichen.

Jedenfalls haben die bekannten hygienischen Maassnahmen, bessere Beleuchtung, zweckmässigere Bänke, Einschränkung der Arbeitstunden u. A. bemerkenswerthe Erfolge gezeitigt.

Bei beiden Geschlechtern ist im 15. und 16. Lebensjahre ganz besonders Schonung der Augen geboten. Scheer.

II. Journal of Eye, Ear and Throat Diseases. 1903. März—April.

1) **Heilung des chronischen Trachoms mit X-Strahlen,** von Henry F. Cassidy und Francis Carey Rayne.

Bei einem 23jähr., seit 9 Jahren an Granulose leidenden, von vielen Augenärzten behandelten und u. A. 4 Mal operirten Patienten liessen die Verff. Röntgenstrahlen durch die geschlossenen Lider einwirken, zuerst alle 10, dann alle 5 Tage, dann 3 Mal wöchentlich. Nach der 6. Bestrahlung erhebliche Besserung, nach der 20. war ein Auge, nach der 35. beide vollkommen geheilt.

Mai—Juni.

Dermoidcyste der Conjunctiva, von Francis Blisohn und Rich. H. Johnston.

Juli—August.

Enthält keinen die Ophthalmologie betreffenden Original-Artikel.

III. The American Journal of Ophthalmology. 1903. Juli.

1) **Ausschneidung des sog. Tarsalknorpels in Fällen von chronischem Trachom,** von Casey A. Wood (Chicago).

Die Entfernung des Tarsus giebt in alten, chronischen Fällen, besonders wenn die trachomatöse Infiltration tief in den Tarsus hineingeht, sehr gute Resultate. Genaue Beschreibung der Methode an der Hand von sechs dem Kuhnt'schen Werke entlehnten Abbildungen und Mittheilung von acht entsprechenden Fällen.

2) **Paralyse und Parese des Accommodations-Muskels,** von George F. Suker. Fortsetzung folgt.

August.

1) **Paralyse und Parese des Accommodations-Muskels.** Fortsetzung aus dem Juli-Heft.

Ausführliches Sammelreferat der einschlägigen Literatur.

2) **„Fusion-Tubes" und ihr Gebrauch bei Strabismus,** von Edward Jackson (Denver).

Genaue Beschreibung und Abbildung eines Instrumentes, das zur Erlernung der binocularen Fusion dient.

3) **Der Unterricht in der Augenheilkunde in China,** von Oliver (Philadelphia).

September.

1) **Blepharitis marginalis,** von Dudley S. Reynolds (Louisville).

2) **Bericht über 36 Glaucom-Fälle,** von George Fiske (Chicago).

IV. The Ophthalmic Review. 1903. August.

1) **Ein Instrument zur Messerprüfung,** von Priestley Smith (Birmingham).

Der Druck, der nöthig ist, um mit dem zu prüfenden Messer eine kleine Ledertrommel zu durchstechen, wird mit Hilfe eines Gewichtes gemessen. (Abbildung.)

September.

Kniephänomen bei Keratitis interstitialis, von N. Bishop Harman.

Vgl. Bericht über die 71. Jahresversammlung der Brit. med. Ass.

October.

Einige praktische Punkte bei der Behandlung der sympathischen Ophthalmie, von Edgar Browne und Edgar Stevenson.

V. The Ophthalmic Record. 1903. Juli.

1) **Das Netzhautbild,** von Charles D. Jones.

Nur mit den (6) Figuren verständlich.



2) **Aderhautsarcom bei einem Kinde,** von Brauer (Cleveland).

Bei einem fast 6jährigen Kinde war vor 2 Jahren zum ersten Male ein kleiner gelblicher Fleck in der rechten Pupille bemerkt worden; nach $^1/_2$ Jahre Verschlechterung des Sehens und Schmerzen. Die Operation wurde abgelehnt. Nach etwa $^1/_2$ Jahre starke Protrusion des Bulbus. Bei der jetzt vorgenommenen Enucleation war der Augapfel allseitig mit der Umgebung verwachsen, so dass die Exenteratio orbitae nöthig wurde. 4 Monate später Exitus in Folge Metastasen. Die mikroskopische Untersuchung ergab: Sarcom.

3) **Doppeltes Hand-Skiaskop,** von Jennings (St. Louis).

Abbildung und Beschreibung des Instrumentes.

4) **Ein Prismen-Apparat zur Messung der Heterophorie,** von L. Pyle (Philadelphia).

Das Instrument trägt in einem Rahmen 6 hintereinander angebrachte Prismen (Abbildung) und wird in der Weise gebraucht, dass durch Vorhalten vor das eine Auge dasjenige Prisma bestimmt wird, das — beispielsweise bei Anwendung des Maddox'schen Stäbchens — den Lichtstreifen durch das fixirte Licht fallen lässt.

5) **Ein Fall von syphilitischer Periostitis der Orbita und Neuritis optica mit fast vollständiger Vernichtung und Wiederherstellung des Sehvermögens,** von F. C. Hotz (Chicago).

Interessant war die Doppelseitigkeit und die schnelle und vollkommene Heilung.

6) **Tuberculose der Iris mit Demonstration mikroskopischer Präparate,** von H. Wilder (Chicago).

Man unterscheidet den Solitär-Tuberkel, die disseminirte Tuberculose und die einfache, entzündliche, seröse Iritis. Alle 3 Formen zeigen dieselben histologischen Züge, die nur gradweise verschieden sind, d. h. die typische Tuberkelbildung.

7) **Operative Behandlung der hinteren Synechien,** von Fulton (St. Paul).

Angabe eines häkchenartigen Instrumentes, mit dem Verf. sehr gute Resultate erzielt hat. Keine Cataract traumatica!

August.

1) **Wie sollen wir die Kapsel eröffnen?** von J. Erwin (Mansfield).

Verf. eröffnet die Linsenkapsel gleichzeitig mit dem Hornhautschnitt, indem er mit dem in gewöhnlicher Weise eingeführten Graefe'schen Starmesser vor der Contrapunction die Linsenkapsel durchstösst und gleichzeitig mit der Bildung des Corneal-Lappens einen Lappen aus der Linsenkapsel ausschneidet. Seine Resultate sind sehr gut. Unter den letzten 100 Extractionen war kein Fall von Sepsis, Iritis oder Luxation; nur 8 Mal war eine Nachstar-Operation nöthig.

2) **Interstitielle Keratitis als Complication der Ophthalmia neonatorum,** von A. Hubbell (Buffalo).

Wenige Tage nach dem Beginn einer typischen Ophthalmia neonatorum trat, und zwar nach einander auf beiden Augen, allmählich eine immer

dichter werdende Hornhauttrübung ein, ohne jeden Substanzverlust. Diese bestand lange Zeit nach dem Aufhören der Eiterung fort und nahm den für Keratitis parenchymatosa charakteristischen Verlauf. Verf. hat die Combination der beiden Affectionen niemals gesehen, auch in der Literatur kein Analogon gefunden.

3) **Vollständige Absorption der verletzten Linse bei einem 46jähr. Manne,** von F. Keiper.

Die Verletzung war durch einen Eisensplitter erfolgt, der den Bulbus doppelt durchbohrt hatte, wie seine durch X-Strahlen festgestellte Localisation in der Orbita zeigte. Bemerkenswerth ist der zur Differentialdiagnose angewandte Kunstgriff zur Lösung der Frage, ob der Eisensplitter im Bulbus oder in der Orbita gelegen ist. Einige Minuten nach der Exposition liess man eine starke Blickhebung ausführen, so dass, wenn der Splitter sich im Auge befunden hätte, zwei Schatten im Röntgengramm hätten auftreten müssen. Das war nicht der Fall.

4) **Ueber die Ausdrücke Antimetropie und Anisometropie; Brachymetropie und Hypometropie statt Myopie, Hypermetropie und Hyperopie,** von G. F. Suker (Chicago).

Eine Auseinandersetzung, um den correcten Gebrauch dieser Begriffe in der Ophthalmologie herbeizuführen.

September.

1) **Tuberculose der Conjunctiva,** von Jackson (Denver).

2) **Der systematische Gebrauch von Cylindergläsern bei der Skiaskopie,** von Alex. Duane (New York).

Verf. hält diese etwas umständlichere Methode für zuverlässiger, als die, wobei jeder Meridian mit Hilfe sphärischer Gläser festgestellt wird.

3) **Eine uncomplicirte Trochlearis-Parese traumatischen Ursprungs,** von James W. Dunn (Cairo).

Fall auf den Hinterkopf. Im Uebrigen keinerlei Störung. Heilung nach etwa 3 Monaten.

4) **Wird durch gewisse Beschäftigungen die cylindrische Krümmung des Augapfels beeinflusst?** von Paul Guilford (Chicago).

Verf. fand bei Lokomotivführern, die alle über 50 Jahre alt waren, ein auffallendes — durch Control-Untersuchung bestätigtes — Ueberwiegen der Hornhautkrümmungsachse gegen die Regel. Er glaubt es mit den das Auge treffenden Berufsschädlichkeiteu erklären zu können (Einfluss des Windes bezw. des fortdauernden Drucks der Lider bei dem Hinaussehen aus dem Lokomotivraum mit halb geschlossenen Augen u. s. w.) und hält Untersuchungen für erwünscht bei Personen, die durch ihre Beschäftigung im Freien ähnlichen Einflüssen ausgesetzt sind (Motorfahrer, Farmer u. s. w.).

VI. The Therapeutic Gazette. 1903. August.

1) **Ueber den Einfluss von Gasen und Pulverrauch auf die Augen der Kohlenbergwerks-Arbeiter und die entsprechende Behandlung,** von G. R. Gilbert (Cumberland).

Nach ausführlicher Besprechung der Einrichtungen der Kohlenbergwerke,

des technischen Betriebes, der in Frage kommenden Pulverdämpfe und Gase berichtet Verf. über die an den betreffenden Arbeitern beobachteten Allgemein- und Augenstörungen. Am häufigsten sah er akute, schmerzhafte Hyperämie der Lider und Bindehäute mit starker Lichtscheu und Thränen. Cornea und Iris waren nicht betheiligt. Die Dauer der Affection betrug 1—3 Tage. Die Behandlung bestand in Einträufelung von Zink- oder Cocaïnlösung, oder Adrenalinchlorid (1:1000). Das letztere zeigte sich besonders wirksam.

Loeser.

Bibliographie.

1) Verschluss der Arteria temporalis superior der Netzhaut bei einem anämischen jungen Mädchen, von G. E. de Schweinitz (Philadelphia). (The Philad. med. journal. 1903. 14. März.)

2) Ueber einige Punkte bez. der Star-Ausziehung in Indien, von Elliot (Madras). (The journal of tropical medicine. 1902. 1. Sept.) Nach Erfahrungen an über 2000 Fällen.

3) Bericht über eine Serie von 500 Star-Operationen, von Elliot (Madras). (The Lancet. 1902. 8. Nov.)

4) Bericht über eine weitere Serie von 250 Star-Operationen, von Elliot (Madras). (The Lancet. 1903. 2. Mai.)

5) Irrigations-Methode bei der Star-Operation, von Elliot (Madras). (The Indian med. Gazette. 1903. Nr. 4.) In den genannten vier Arbeiten hat Verf. seine reichen Erfahrungen auf dem Gebiete der Extraction der primären Stare niedergelegt, und dabei eine ungeheure Summe statistischer Thatsachen angegeben. Zu einem kurzen Referate sind sie naturgemäss nicht geeignet.

6) Eine klinische Studie über 3 Fälle von Blindheit, bei denen das Sehvermögen im späteren Leben erworben wurde, von A. Maitland Ramsay (Glasgow).

Loeser.

7) Ueber die Bedingungen der Durchlässigkeit von Hornhautnarben für Mikroorganismen, von Sokoloff. (St. Petersburg 1902.) (Annales d'Oculistique 1903. Sept.) Die unverletzte Epithelschicht einer Hornhautnarbe beim Kaninchen schützt die Hornhaut vor dem Eindringen von selbst sehr pathogenen Organismen, welche in den Bindehautsack eingebracht worden waren. Man beobachtet in solchen Fällen lediglich eine schnell und spontan heilende Conjunctivitis. Inoculirt man Staphylokokken in die oberflächlichen Schichten der Narbe, so wird diese durchwandert und die Organismen dringen in die Vorderkammer und selbst bis in den hinteren Abschnitt des Auges vor. So finden sich die Kokken bereits nach 2 Tagen in der Vorderkammer, während das Experiment an der gesunden Hornhaut nur ein Vordringen bis zu den mittleren Hornhautlamellen ergiebt. Im gleichen Verhältniss steht die Ausbreitung der Fläche nach. Streptokokken wandern noch schneller. Bedingung für das Eindringen der Mikroorganismen in die Tiefe ist eine Verletzung der Descemet'schen Membran. Ist diese Verletzung nicht der Narbe correspondirend, so bildet sich zwischen beiden Punkten ein Ringabscess.

Moll.

8) Das Wachsthum des Auges und gewisse Eigenschaften des Säuglings-Auges, von Baratz (Petersburg). (Annales d'Oculistique. 1903. September.) Die allgemeine Meinung, dass das Auge des Neugeborenen

in seinen Maassen regelmässiger ist, als das der Erwachsenen, konnte durch die vorliegenden Untersuchungen nicht bestätigt werden. Die Charakteristica des Neugeborenen-Auges bestehen in: 1. Fötale Protuberanz der Sklera im äusseren hinteren Segment. 2. Die Fovea liegt ziemlich weit auswärts vom hinteren Augen-Pol. 3. Die Hornhaut ist dicker und die Vorderkammer enger. 4. Die Linse nähert sich der Kugelgestalt. Bereits in den ersten Tagen nach der Geburt beobachtet man die physiologische Excavation der Papille und die gezähnelte vordere Grenze der Netzhaut, die also mit Recht den Namen ora serrata führt, was gegenüber den Untersuchungen von Schön und Lange betont wird. Der Kern der Linse ist bereits beim Neugeborenen auf Schnitten von der Rinde zu unterscheiden. Das stärkste Wachsthum des Auges findet innerhalb des ersten Lebensjahres statt. Die Thränendrüse functionirt bereits beim Neugeborenen, obgleich ihre Structur noch nicht ganz vollendet ist. Moll.

9) Ueber das 30jährige Verweilen eines Eisensplitters im Auge mit anatomischem Befund, von Hartwig Lincke. (Inaug.-Dissert. Jena. 1903.) Ein vor 30 Jahren durch einen Eisensplitter verletzter und erblindeter Augapfel musste wegen schmerzhafter Entzündung enucleïrt werden. Unter der Netzhaut steckte in der Lederhaut ein 3,5 mm langer, 2,5 mm breiter, 1 mm dicker und 0,0285 g schwerer eiserner Fremdkörper, der gerade am Limbus eingedrungen war, die Iris durchschlagen und die Linse verletzt hatte, so dass es zu traumatischer Cataract kam. Atrophie von Netz- und Aderhaut verursachten die völlige Erblindung; die beiden Häute waren miteinander verklebt, so dass die Netzhaut nicht dem Zuge des schrumpfenden Glaskörpers folgen, bezw. sich abheben konnte. Die feste Einkapselung des Fremdkörpers liess nur eine geringe Verrostung von Strahlenkörper, ciliaren Antheil der Netzhaut, Linse, Netzhaut und Lederhaut (Fremdkörperbett!) zu.

10) Ueber indirecte Opticus-Verletzungen bei Schädeltraumen, von Eichert. (Inaug.-Dissert. Jena. 1903.) Kasuistischer Beitrag von 16 Fällen, die theils frisch, theils alt in die Jenaer Klinik bezw. Poliklinik kamen. Ursächlich kommen nur stumpfe Verletzungen (Sturz, Schlag u. A.), aber keine Schüsse in Frage. Ein Fall betraf beide Augen. Die Atrophie des Sehnerven führte 9 Mal zu völliger Amaurose, 7 Mal zu partieller. Verf. geht auf die von Prof. Berlin veröffentlichten Sectionsberichte von Hölders zurück, vernachlässigt aber die übrige Literatur.

11) Beitrag zur Kenntniss der Augen-Veränderungen nach Schädelbasis-Fractur, von Koenig. (Inaug.-Dissert. Jena. 1903.) Die Dissertation, die eine Ergänzung der Eichert'schen ist, berichtet über sechs Fälle von Verletzungen bezw. Lähmungen der mit dem Auge zusammenhängenden Hirnnerven (abgesehen vom Sehnerven) nach Bruch der Schädelbasis. Zwei Mal war der Abducens allein betroffen, ein Mal Abducens, Oculomotorius und Facialis; ein Mal zeigte sich eine Parese des Olfactorius und Facialis neben bleibender Lähmung des Abducens und Trigeminus (Keratitis neuroparalytica); in einem Falle resultirte aus der Basisfractur eine Lähmung des Facialis (Lagophthalmus) und Acusticus; bei einem poliklinisch beobachteten Kranken war der Trochlearis isolirt gelähmt.

Kurt Steindorff.

Um Einsendung von Separatabdrücken wird gebeten (Berlin NW. 26 Schiffbauerdamm).

Verlag von Veit & Comp. in Leipzig. — Druck von Metzger & Wittig in Leipzig.

Centralblatt

für praktische

AUGENHEILKUNDE.

Herausgegeben von

Prof. Dr. J. Hirschberg, Geh. Med.-Rath, in Berlin.

Monatlich ein Heft. Preis des Jahrganges 12 Mark. Zu beziehen durch alle Buchhandlungen des In- und Auslandes und die Postanstalten des Deutschen Reiches.

März. Achtundzwanzigster Jahrgang. 1904.

Inhalt: **Original-Mittheilungen.** Beitrag zur Kenntniss der eitrigen Tenonitis. Von Dr. O. **Purtscher** in Klagenfurt.

Klinische Beobachtungen. Abgelaufene Keratitis parenchymatosa beim Sohn — Hirnsyphilis bei der Mutter. Von Dr. Sigmund Neuburger in Nürnberg.

Neue Instrumente, Medicamente u. s. w. Eine Pincette zur Entfernung des Pterygiums. Von Dr. med. K. Noiszewski in Dünaburg.

Neue Bücher.

Gesellschaftsberichte. Wiener Ophthalmologische Gesellschaft, 1903.

Referate, Uebersetzungen, Auszüge. 1) Beiträge zur Prognose der bösartigen Aderhaut-Geschwülste, von J. Hirschberg. (Schluss.) — 2) Das Trachom als Volks- und Heereskrankheit, von Dr. J. Boldt. — 3) Collectio ophthalmologica veterum auctorum. Fasc. II, von P. Pansier. — 4) Collectio ophthalmologica veterum auctorum. Fasc. III, von P. Pansier. — 4) La pratique de l'ophthalmologie dans le moyen-âge latin, par Pansier.

Journal-Uebersicht. I. La clinique ophtalmologique. 1903. Nr. 5—18. — II. Annales d'oculistique. 1903. August—September.

Vermischtes. Nr. 1—5.

Bibliographie. Nr. 1—2.

Beitrag zur Kenntniss der eiterigen Tenonitis.

Von Dr. **O. Purtscher** in Klagenfurt.

Rollet[1] bemerkte gelegentlich eines Vortrages über eiterige Tenonitis, dass die klassischen Autoren das Vorkommen einer auf die Tenon'sche

[1] Rollet, E. (de Lyon) Ténonite suppurée. Bericht der Société Franc. d'Opht. in La Clinique ophtalmologique 1902, Nr. 13, p. 202 und R. La Ténonite suppurée Bull. et Mém. de la Soc. Franc. d'Opht. XIX, p. 113, citirt n. Arch. f. Augenheilk. XLVII, 4, S. 284.

Kapsel beschränkten eiterigen Entzündung ohne gleichzeitige Entzündung des Augapfels in Abrede stellen.

Gleichwohl habe bereits O'Ferral, der als Erster die Tenonitis im Jahre 1841 beschrieben habe, angenommen, dass das Exsudat bei sog. primärer Tenonitis ebensowohl ein eiteriges, wie ein seröses sein könne.

Rollet glaubt, dass diese Annahme nur einer Analogie mit den entzündlichen Erkrankungen der Gelenke entsprechen würde, wo bekanntermaassen beide Arten von Exsudat vorkommen.

Sein Fall beweist auch das thatsächliche Vorkommen eiteriger Entzündung des Tenon'schen Raumes ohne complicirende Entzündung des Bulbus-Inneren.

Ein 21jähriger Mann bot anfangs nur das Bild einer (einseitigen) Ptosis. Nach drei Wochen erst entwickelten sich leichter Exophthalmus und Chemosis, denen rasch fast vollständige Unbeweglichkeit des Augapfels folgte mit gleichzeitiger Geschwürsbildung der Cornea (trophische Keratitis?), endlich ein kleiner Abscess in der Gegend des Ansatzes der oberen Rectus-Sehne.

Nach Eröffnung desselben gelangte man in den Tenon'schen Raum. Sondierung der Tiefe der Augenhöhle durch eine zweite Incision förderte keinen Eiter von dort zu Tage. Heilung mit etwas blasser Papille. Nach 3 Monaten S 1/X.

Im Eiter hatten sich Staphylokokken gefunden.

Rollet erwähnt auch einen Fall von Frank Hodges, in welchem wegen allzu heftiger Schmerzen Enucleation gemacht werden musste; des Weiteren einen Fall von Schwarz, in welchem aber auch Panophthalmitis bestand, der somit eigentlich nicht hierher gehört; ferner einen Fall von Fuchs[1], der aber gleichfalls auszuscheiden ist, da gleichzeitig Hypopyon und Hyalitis bestanden, welche sich im Anschlusse an Influenza entwickelt hatten.

Als charakteristisch für eiterige Tenonitis hält Rollet leichten Exophthalmus und einen kleinen Abscess entsprechend einer Sehneninsertion am vorderen Augapfel-Abschnitt.

Diese Symptome fanden sich ausser in seinem eigenen Falle nach ihm auch in einem Falle von Romiée und einem anderen von Capolongo. Rechtzeitige Incision verhüte ein Uebergreifen des Processes auf Bulbus und orbitales Zellgewebe.

In derselben Sitzung berichtete Puech über einen von ihm beobachteten Fall bei einem Kinde mit tuberculöser Meningitis.

Galezowski beobachtete eiterige Tenonitis nach Traumen. Selbstredend stehen solche Fälle ausser dem Rahmen unseres Krankheitsbildes.

---

[1] Tenonitis nach Influenza. Wiener klin. Wochenschrift 1890, Nr. 11 (citirt nach Axenfeld).

Typische Fälle davon aber rühren noch her von NIKOLSKY[1] und wahrscheinlich auch SCHAPRINGER[2] und KALASCHNIKOF[3].

Im ersten Falle entstand metastatisch eiterige Tenonitis von einem Furunkel am Rücken her. Ausgang in Heilung.

Die beiden letzteren nahmen gleichfalls metastatisch ihren Ursprung auf Grundlage überstandener Influenza.

Im Folgenden werde ich Gelegenheit haben, die spärliche Casuistik reiner eiteriger Tenonitis um einen hübschen neuen Fall zu bereichern.

Victor Sch., 21 Jahr alt, Schriftsetzer aus St. Veit a. d. Glan in Kärnten, wurde am 29. November 1897 auf die Augenabtheilung des Landeskrankenhauses zu Klagenfurt aufgenommen. Er gab an, vor 3 Wochen „einen starken Kopfrheumatismus" gehabt zu haben. Seither habe sich das Sehen am rechten Auge von Tag zu Tag verschlechtert. Er sei vom Sehen heller Flecken, sowie durch Doppeltsehen belästigt, habe daher seit einiger Zeit seine Arbeit als Schriftsetzer nicht mehr verrichten können. P. ist kein Trinker, war auch nie angesteckt. Ein Trauma hat nicht stattgefunden.

Status praesens: Rechtes Auge äusserlich normal bis auf eine auffällige venöse Injection der Augapfelbindehaut und des Randschlingennetzes. Keine Ptosis; dagegen starke Einschränkung der Beweglichkeit des Bulbus nach allen Seiten hin, am meisten nach aussen und nach oben. Die Pupille reagirt prompt, ist gleich weit wie links. Orbitalrand nirgends druckempfindlich; dagegen dumpfer Schmerz in der Tiefe der Augenhöhle beim Versuche, den Bulbus in dieselbe zurückzudrängen. S 3/XXIV kaum; mit — 1,5, 3/XII. Der Augenspiegel zeigt klare Medien; dafür aber die Papillengrenzen fast nicht zu unterscheiden, der Sehnervenkopf mächtig geschwollen (wohl 2—2,5 D Refractionsunterschied); einige weisse Flecken und feine streifige Blutungen auf demselben. Venen strotzend gefüllt; Arterien fast normal. Nach unten und aussen vom Opticus Faltungsringe der Retina erkennbar. Also mächtige Neuritis. Einschränkung des Gesichtsfeldes ist nicht nachweisbar, wohl aber Vergrösserung des blinden Flecks.

Linkes Auge aussen und innen normal. S 3/III. E.

Therapie: Inunctionen; daneben Jodkalium innerlich, sieben Blutegel an die Schläfe.

Vom 1.—3. December täglich, vom 3. December ab jeden 2. Tag, vom 9. December ab wieder täglich eine Pilokarpin-Einspritzung.

---

[1] N. NIKOLSKY, in seiner Arbeit: Ein Fall von Panophthalmitis malarischen Ursprungs. Wjestnik Ophth. 1902, Januar—Februar, Ref. Arch. f. Augenheilk. XLVI, 2, S. 84.

[2] SCHAPRINGER, A. Eiterige Tenonitis. Medic. Records 1890, 14. Juni (citirt nach AXENFELD).

[3] KALASCHNIKOF, Sitzungsbericht der Petersburger ophthalmologischen Gesellschaft vom 16. Januar 1903. Zeitschrift für Augenheilk. X, 1, S. 71.



10. December. Patient klagt zeitweise über Stechen in der rechten Stirnhälfte. S mit — 1,75 3/VI.

11. December. In der Gegend der Sehnen-Insertion des Rectus internus (etwas mehr nach unten) eine linsengrosse vorspringende Eiterblase unter der Augapfelbindehaut. Aus derselben entleeren sich nach Einstich zwei bis drei Tropfen dicken Eiters (der leider nicht bakteriologisch untersucht wurde).

Das Schwitzen wurde wegen Mattigkeit des P. ausgesetzt.

14. December. S mit — 1 3/VI unvollständig. Das Auge ist wie eingemauert, vollständig unbeweglich. Ptosis auch jetzt nicht vorhanden. Exophthalmus kaum merkbar.

26. December. Neuritis hat noch zugenommen; Prominenz der Papille ca. 3 D. S. mit + 1,25 3/XII kaum.

28. December. Versuchsweise eine subconjunctivale Sublimat-Injection. Gut vertragen.

3. Januar 1898. S 3/XXXVI; mit + 2 D 3/XVIII. P. erhält von nun ab wieder jeden 2. Tag eine Pilokarpin-Einspritzung; ausserdem am 3. Januar und 7. Januar wieder Sublimat subconjunctival.

9. Januar. S = 3/XII; mit – 1,25 3/XIII. Die Neuritis geht nur wenig zurück. Beim Zurückdrängen des Bulbus lebhafter Schmerz in der Orbita; auch spontan zuweilen Schmerzen hinter dem Auge und in der rechten Kopfhälfte.

18. Januar. Neuerdings bricht sich Eiter nach vorne Bahn und zwar wieder an der alten Stelle. Der kleine Abscess wird wieder eröffnet. Von da an rascher Rückgang aller Erscheinungen.

28. Januar. Bulbus nahezu normal beweglich; Bindehaut blass. S mit — 1,5 3/VI kaum. Deutlicher Rückgang der Sehnervenschwellung; doch noch immer sehr stark verschwommene Sehnervengrenzen.

P. wird auf Wunsch mit Jodkalium entlassen.

Etwa 7 Wochen später: Auge äusserlich normal; Beweglichkeit normal.

S mit — 1,25 3/III nahezu. Sehnervenscheibe wieder ziemlich gut begrenzt; Venen aber noch deutlich erweitert.

Ein Vierteljahr später kaum mehr Spuren der Erkrankung mit dem Spiegel nachweisbar.

Was uns an dem Falle zunächst interessirt, ist der Umstand, dass es sich hier um einen Fall eiteriger Tenonitis ohne Betheiligung der Uvea gehandelt hat, was — wie aus der Einleitung hervorgeht — zu den grossen Seltenheiten gehört.

Dass hier nicht eine einfache Entzündung des die Fissura orbitalis superior[1] obturirenden periorbitalen Gewebes bestanden haben kann, — eine

[1] Mauthner, Die nicht nuclearen Lähmungen der Augenmuskeln. Wiesbaden 1886, S. 462.

Annahme, die besonders im Hinblick auf den fast ganz fehlenden Exophthalmus sympathisch erscheinen müsste, beweist die wichtige Thatsache des Freibleibens der inneren Augenmusculatur selbst zu einer Zeit, wo das Auge absolut unbeweglich feststand.

Weit eher wäre an eine Entzündung des retrobulbären Zellgewebes zu denken; in solchen Fällen können Pupillarreaction und Accommodation nach Mauthner — so lange das Sehvermögen nicht gelitten hat — vollkommen intact bleiben, selbst wenn der Bulbus ganz unbeweglich ist; der Augenspiegel kann hierbei normalen Befund oder Neuritis optica ergeben. Das Freibleiben der inneren Augenmusculatur erklärt Mauthner daraus, dass die Lähmung der Muskeln keineswegs, wie fälschlich angenommen wurde, auf ein Uebergreifen des entzündlichen Processes auf das Neurilemm der motorischen Nerven zu beziehen sei, sondern vielmehr auf Betheiligung der Muskelscheiden am Entzündungsprocesse.

Hoch interessant ist Mauthner's Hinweis, dass so lange nicht die Tenon'sche Kapsel mitergriffen sei — in ähnlichen Erkrankungsfällen ausser der interioren Musculatur auch der untere schiefe Augenmuskel seine Functionstüchtigkeit bewahren müsse; er citirt einen Fall v. Graefe's,[1] wo thatsächlich dieses theoretische Postulat praktisch sich nachweisen liess. Mauthner hält dieses Freibleiben des Obliquus inferior für ein constantes Symptom; nur giebt er selbst die Schwierigkeit des Nachweises zu, falls der Widerstand der übrigen (entzündeten) Muskeln eine gewisse Höhe erreicht hat.

Erfolgt bei Entzündung des retrobulbären Zellgewebes aber nicht Rückgang der Entzündung, sondern Eiterbildung, so kommt es nach Mauthner zu „handgreiflichen Erscheinungen“: „Der Exophthalmus steigert sich, heftige spontane Schmerzen treten auf, das Oberlid schwillt mächtig an und die Bindehaut wird chemotisch.“

In meinem Falle kam es aber zu Eiterung und dennoch gestaltete sich das Bild ganz abweichend vom soeben beschriebenen.

Verlegen wir aber den primären Sitz der Eiterung in die Tenon'sche Kapsel selbst, so wäre das beobachtete Krankheitsbild gleichfalls ein unerwartetes; man sollte doch nennenswerthe Vortreibung des Augapfels und Chemosis als unausbleibliche Symptome voraussetzen.

Anderseits aber dürfte das Freibleiben des Levator, sowie das anscheinende Mitergriffensein auch des vom retrobulbären Raume am meisten unabhängigen Obliquus inferior für die Annahme des Sitzes in der Tenon'schen Kapsel zu verwerthen sein.

Die schwere Betheiligung des — immerhin ausserhalb deren Bereich sich einpflanzenden Sehnerven erklärt sich durch Fortleitung des entzündlichen Processes, der unter diesen Verhältnissen rings um den Sehnerven-

[1] v. Graefe's Archiv Bd. I, 1, S. 424.



eintritt localisirt war, auf die Sehnervenscheiden selbst; war es ja doch auch in ROLLET's Falle zu erheblicher Betheiligung des Opticus gekommen (Ausgang mit S = 1/X bei blasser Papille).

Es kommt aber noch eine andere Auffassung des Processes in Betracht, auf die erst später eingegangen werden soll.

Genau wie in ROLLET's Fall trat die Augapfelmuskel-Lähmung erst 3 Wochen nach dem wahrnehmbaren Beginne der Erkrankung auf; in seinem Falle war Ptosis das erste auffällige Symptom gewesen; in unserem hatte sich Patient über „starken Kopfrheumatismus" beklagt, was natürlich den ersten Anfängen der Entzündung in der Tiefe entsprach.

Dass der Krankheitsherd sich retrobulbär entwickelt haben musste, beweist die mitunter erhebliche Schmerzensäusserung des Kranken bei Zurückdrängen des Bulbus, ferner die mächtige Neuritis, endlich die sehr bemerkenswerthe nahezu 4 Dioptr. betragende subjective Brechungsabnahme auf dem Höhepunkte des Processes, was wohl nur im Sinne einer Axenverkürzung des Bulbus durch Druck des Exsudates von hinten her erklärt werden kann.

Auffällig musste dann die rasche 3,25 D. betragende reactive Brechungszunahme im Zeitraume vom 3.—9. Januar — also innerhalb 6 Tagen erscheinen, die nur auf Durchbruch des Eiters nach vorne bezogen werden kann; freilich kam derselbe erst weitere 9 Tage später unterhalb der Rectus-Sehne — also an typischer Stelle — unter der Augapfelbindehaut zum Vorscheine.

Ist es demnach nicht zu bezweifeln, dass die TENON'sche Kapsel Sitz der Eiterung war, so müssen wir statuiren, dass es eine Tenonitis giebt, welche weder zu erheblicher Chemosis, noch Protrusion, noch zu Ptosis zu führen braucht, sondern als einzigen Symptomen-Complex zunehmende Beweglichkeitsbeschränkung bis zur völligen Fixirung des Bulbus, Neuritis und mässige venöse Stauung im vorderen Augapfelabschnitte aufweist.

Die Prognose eines solchen Processes muss, da Uvea und Glaskörper intact sind, günstig gestellt werden.

Was die Aetiologie der reinen — nicht durch primäre Bulbuserkrankung oder Trauma herbeigeführten — eiterigen Tenonitis im Allgemeinen anbelangt, so ist sie gewiss nahezu ausnahmslos metastatischer Natur und zwar auf Basis aller möglichen Infections-Krankheiten denkbar, gleichviel in welchem Organ sich der primäre Infectionsherd entwickelt habe, einerlei ob von einem Furunkel am Rücken aus (NIKOLSKY) oder im Anschlusse an schwere Bronchitis bei Influenza. Gerade diese letztgenannte Infectionskrankheit scheint mit besonderer Leichtigkeit zu Metastasen in die TENON'sche Kapsel zu führen. (FUCHS, SCHAPRINGER, KALASCHNIKOF.)

Allein gerade die Erwägung aller anamnestischen Momente in unserem

Falle lässt eine weitere Entstehungsmöglichkeit keineswegs ausgeschlossen, ja vielleicht im speciellen Falle sogar recht annehmbar erscheinen.

Zur Zeit der Beobachtung desselben hatte der Kranke über ein vielleicht wichtiges anamnestisches Moment keine Angaben gemacht; dagegen wurde nachträglich Folgendes erhoben: Patient hatte lange Wochen vor seiner Augenerkrankung mit einem cariösen Stockzahn im rechten Oberkiefer zu thun gehabt, der allerdings — soweit P. sich jetzt eben noch erinnern kann — schon etwa 2—3 Monate vor Beginn des Augenleidens gezogen worden war. Das Uebel hatte aber — weil vernachlässigt — bereits zu Fistelbildung nach aussen geführt, die aber im November schon zur Heilung gelangt war.

Wenngleich Abhängigkeit des Orbitalprocesses vom 3 Wochen früher aufgetretenen „Kopf-Rheumatismus“ etwa im Sinne, dass es sich um einen ungewöhnlich heftigen Schnupfen gehandelt hätte, denkbar wäre, so scheint es doch plausibler, sich die Orbital-Affection als Folge eines Kieferprocesses zu denken.

War die Extraction des kranken Zahnes wirklich schon 2—3 Monate vor Ausbruch des Augenleidens erfolgt, und ist es auch richtig, dass die Zahnfistel damals schon zur Heilung gelangt war, so steht doch gar nichts der Annahme entgegen, dass trotzdem noch ein chronischer — etwa periostitischer Process am Oberkiefer weiter bestanden haben konnte, der sich per continuitatem oder sonstwie mit der Zeit durch die Fissura orbitalis inferior bis in die Orbita hineingezogen hätte.

Hiermit wäre noch keineswegs metastatische Entstehung der Eiterung in derselben ausgeschlossen.

Allein die Möglichkeit directen Fortkriechens des Processes in unserem Falle gewinnt sehr an Wahrscheinlichkeit durch den Umstand, dass der Zahnprocess am Oberkiefer und zwar derselben Seite bestanden hatte.

Eine andere Frage ist die nach dem primären Entwickelungsherde innerhalb der Augenhöhle, ob die Keime erst innerhalb der Tenon'schen Kapsel zu acuterer Entzündung und Eiterung geführt haben oder vielleicht ursprünglich ausserhalb derselben Entzündung erregten, deren Producte erst später in den Tenon'schen Raum durchgebrochen wären.

Trotzdem diese letztere Annahme keineswegs mit der Krankengeschichte in Widerspruch stände, möchte ich mich dennoch eher für primäre Entwickelung in der Tenon'schen Kapsel aussprechen ausgehend von Rollet's Vergleich derselben mit den Körpergelenken, die ja — zumal für metastatische Eiterungsprocesse — besondere Neigung zeigen.

Sollte aber diese erste Annahme auch unzutreffend sein, so fiele damit zwar wohl die selbständige Stellung der Tenonitis, nicht aber die eiterige Tenonitis überhaupt.

Klinische Beobachtungen.

Abgelaufene Keratitis parenchymatosa beim Sohn — Hirnsyphilis bei der Mutter.[1]

Von Dr. Sigmund Neuburger in Nürnberg.

Es dürfte die Regel sein, bei den Eltern die Spuren früherer syphilitischer Erkrankung zu beobachten, wenn man Kinder mit frischen Krankheitserscheinungen hereditärer Syphilis in Behandlung bekommt. Der umgekehrte Fall, die Eltern mit frischer syphilitischer Erkrankung, deren Kinder mit Spuren solcher gleichzeitig zu beobachten, dürfte seltener sein. Nicht nur diese Seltenheit, sondern auch noch einige mir lehrreich erscheinende Gesichtspunkte veranlassen mich zur kurzen Veröffentlichung folgender Beobachtung.

Der jetzt 15jährige Kaufmannslehrling H. Sch. ist für sein Alter gut entwickelt, sonst gesund. Insbesondere die Augen bieten auf den ersten Blick nichts besonderes, höchstens sieht die Hornhaut beiderseits, rechts mehr als links, etwas hauchig trüb aus, das nicht verschleierte Augenspiegelbild ist normal. Die Sehschärfe beträgt mit $-1{,}0$ D R $^5/_{10}$, L $^5/_{13}$. Betrachtet man jedoch die Hornhaut nach Pupillenerweiterung mit dem Lupenspiegel, so sieht man in ihr in typischer Weise zahlreiche besenreiserförmige, tiefe Gefässe von allen Seiten hereindringen und in der Hornhautmitte sich mit den von entgegengesetzter Seite kommenden vereinigen, wie sie nach Keratitis parenchymatosa zurückbleiben und von Hirschberg[2] als sicherer Beweis hereditärer Lues angesehen werden. In der That war der Junge vor $5^1/_2$ Jahren mit ausgesprochener Keratitis parenchymatosa des l. und beginnender des r. Auges in meine Behandlung getreten. Die damals bei den Eltern (NB. bei Vater und Mutter getrennt) erhobene Anamnese auf Syphilis war völlig negativ; eine körperliche Untersuchung derselben war nicht möglich. Der Junge selbst war nie besonders krank gewesen und seinem Alter entsprechend entwickelt, er schnüffelte viel durch die Nase und hatte etwas Athembeengung in Folge chronischer Coryza, Hals- und Nackendrüsen waren zahlreich zu fühlen, im vorhergehenden Jahre hatte er einen Drüsenabscess der linken Achselhöhle gehabt, der incidirt worden war; seine Zähne waren gut, am Naseneingang waren nur einige wenige Rhagaden-Narben sichtbar, ausser leichter Paraphimose zeigte die körperliche Untersuchung nichts Besonderes. Er ist das zweite Kind; eine ältere Tochter vom 1. Mann ist gesund; nach dem Pat. folgt ein gesundes Mädchen mit einseitigem Leucoma adhärens durch Neugeborenen-Augeneiterung; zwei weitere Kinder starben in frühester Kindheit an Ausschlag bez. Convulsionen. Aborte waren angeblich nicht eingetreten. Ich führe diese Daten alle genau an, um zu zeigen, dass weder im objectiven Befund noch in der Anamnese deutliche Beweise für Syphilis vorhanden waren. Trotzdem nahm ich nach Hirschberg[3] angeborene Lues an. Unter Gebrauch von 60 g Ung. ciner. und Jodkali wurde die stark getrübte Hornhaut beiderseits unter reichlicher Gefässentwickelung wieder hell, der Junge gedieh zusehends, Halsdrüsen und Schnupfen verschwanden und er ist seitdem gesund geblieben. Soweit hätte der Fall nichts Besonderes geboten; er erlangte

[1] Nach einer Krankenvorstellung im ärztl. Verein zu Nürnberg am 4. Febr. 1904.
[2] Einführung in die Augenheilkunde II, S. 116 ff.
[3] l. c. S. 119.

seine Bedeutung erst durch den folgenden 2. Akt dieser Familien-Krankengeschichte.

Am 18. Januar 1904 kommt die jetzt 46jährige Mutter des Pat. mit gegen damals ganz verändertem Aussehen in meine Sprechstunde und macht folgende Angaben. Sie sei seit ca. 2 Jahren krank, zuerst Gehörschmerzen und Gallensteinleiden, dann schuppender Ausschlag und Haarausfall und heftigste Schmerzen in Gesicht und Kopf. Vor ca. $^{3}/_{4}$ Jahren sei der Gesichtsnerv durchschnitten worden (Resection des l. Supraorbitalnerven wegen Neuralgie), jedoch ohne Erfolg. Die ausserordentlich starken Schmerzen hätten fortbestanden und seien erst später durch Medicin erheblich gebessert worden (hohe Dosen Jodkali nach Angabe des zuletzt behandelnden Collegen Reis, der schon Gehirnlues diagnosticirt hatte). Zu mir kommt sie jetzt, da in letzter Zeit auch die Augen Beschwerde machten: Doppeltsehen und Unfähigkeit zu lesen etc. Die Untersuchung ergiebt R vollständige Oculomotoriuslähmung: Ptosis, Divergenz, gekreuzte Doppelbilder in allen Blickrichtungen mit zunehmendem Höhen- bez. Tiefenabstand nach oben bez. unten, Pupille mittelweit, R grösser als L, absolut starr bei Belichtung des r., als auch des l. Auges, bei Convergenzversuchen leichte Reaction, vollkommene Accomodationslähmung. L findet sich schwache, aber deutliche Lichtreaction der Pupille und Accomodationsschwäche. O: beiderseits n.-S (Astigm. hyp.): R + cyl 2,0 ↓ $^{5}/_{9}$: erst + 6 D ◯ + cyl Sn $1^{1}/_{2}$: 6″; L + cyl 1,5 ↓ $^{5}/_{9}$; erst + 3 D ◯ + cyl Sn $1^{1}/_{2}$. Gesichtsfeld und Farben n. Im Trigeminusgebiet keine Neuralgien mehr, leichte Anaesthesie an der l. Augenbraue. Ausserdem besteht Leberschwellung, sehr suspect auf Gumma hepatis, wie mir College Reis mittheilt. Urin ist normal. Ist nun schon dies Krankheitsbild an sich, trotzdem auch jetzt die Anamnese auf Syphilis wieder völlig negativ ist, ziemlich beweisend für tertiäre Lueserkrankung in Form von Gummabildung an der Basis cerebri, event. auch mit Erkrankung in der Kernregion (links isolirte Accomodationsparese), so wird die Diagnose noch gestützt durch die vorausgegangene Erkrankung des Sohnes. Andererseits giebt die nachträglich beobachtete Erkrankung der Mutter der Hirschberg'schen Anschauung Recht, auch in Fällen, in denen wie im vorliegenden für angeborene Lues keine strikten Beweise vorliegen, trotzdem diese Krankheit als Ursache der Keratitis parenchymatosa anzusehen. — Eine eingeleitete energische Schmierkur mit hohen Dosen Jodkali bekommt der Patientin bis jetzt (27. Februar 1904) ausgezeichnet. Schmerzen sind ganz fort; Ptosis viel geringer; Doppeltsehen besteht noch.

Neue Instrumente, Medicamente u. s. w.

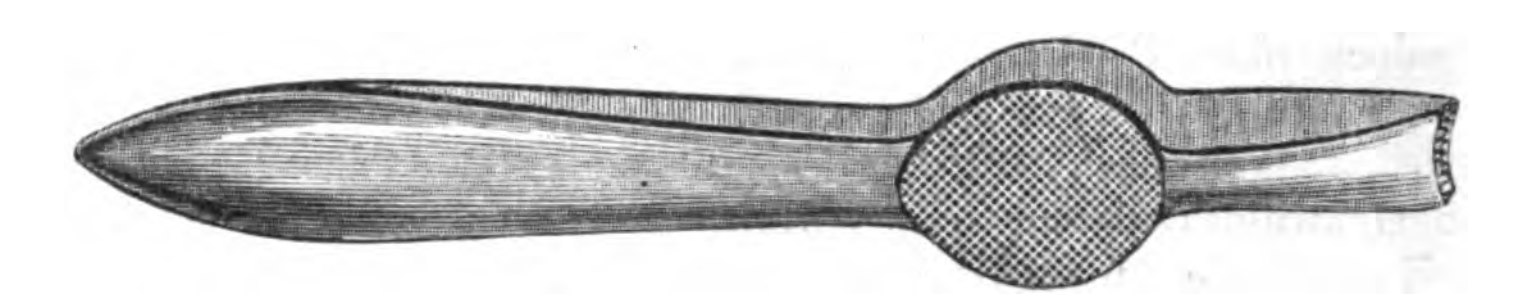
Eine Pincette zur Entfernung des Pterygiums.

Von Dr. med. K. Noiszewski in Dünaburg.

Alle bis jetzt bekannten Methoden der Entfernung des Pterygiums schützen nicht nur nicht von Recidiven, sondern hinterlassen im Gewebe der Hornhaut eine Menge Fetzen, welche sogar nach einem ganz erfolgreichen Ausgang der Operation zu einer an der Stelle, wo das Pterygium sass, sich bildenden diffusen membranösen Trübung führen.

Allerdings haben einige Autoren nach Abtragung des Pterygiums mit der Scheere (Szokalski) oder Gräfe'schen Messer (Arlt) versucht, die an der Hornhaut zurückgebliebenen Pterygiumfetzen abzuschaben, aber das gelingt fast niemals, weil die Wurzeln des Pterygiums sehr tief in's Gewebe der Hornhaut hineinreichen.

Die Unzulänglichkeiten der bisher giltigen Methoden der operativen Entfernung des Pterygiums veranlassten mich, nach neuen Methoden zu



suchen, und bewährte sich mir als die einfachste und wirksamste die folgende: mit einer breiten, niedrigen, sehr fein gezahnten Pincette, ergriff ich das Pterygium so nah wie möglich an der Hornhaut und zog es sehr langsam von der Hornhaut ab; anfangs leistet das Pterygium einen ganz bedeutenden Widerstand, aber allmählich fangen seine Befestigungen an der Hornhaut an nachzugeben, und das Pterygium wird nicht nur von der Oberfläche der Hornhaut abgetrennt, sondern mitsammt seinen im Parenchym der Hornhaut steckenden Wurzeln entfernt.

Ist das Pterygium sehr gross und gelingt es nicht, es mit einem Mal vollständig zu entfernen, so kann das Manöver mehrmals wiederholt werden. Wenn aber aus diesem oder jenem Grunde nach dem Abreissen des Pterygiums doch einige Fetzen zurückbleiben, so verfährt man mit denselben ebenso mehrere Mal, bis vom Pterygium keine Spur mehr nachbleibt. Nach Entfernung des Pterygiums von der Hornhaut wird dasselbe abgeschnitten, und zwar in einer Entfernung von 1 bis 2 mm vom Hornhautrande.

Darauf wird die Hornhaut zwei Mal täglich mit 1 : 100 Cellargollösung gespült.

Die Folgen dieser Operation betreffend kann ich mittheilen, dass in allen solchen Fällen (circa 40), von denen etliche von mir einige Jahre beobachtet worden sind, ich nur in Ausnahmefällen ein Recidiv sah. Die Zeit der Heilungsdauer ist ungefähr von 7—14 Tage.

Unser Büchertisch.

Neue Bücher.

*1. Traité de radiologie médicale. Publié sous la direction de Ch. Bouchard, membre de l'Institut, Prof. de path. générale à la Faculté de méd. . . . Avec 356 figures et 7 planches hors-text. Paris, G. Steinheil. 1904. (1100 S.) Wir werden auf den augenärztlichen Theil dieses ausgezeichneten Werkes demnächst zurückkommen.

2. Tratodo teórico-práctico de las enfermedades de los ojos y de sus accesorios por el ex^{mo} é il^{mo} sr. Don Cayetano del Toro y Quartiellers, Doctor en medicina y cirurgía. Edición tercera. Cadiz 1903. (2 Bände, 905 und 642 Seiten.) Ein interessantes und merkwürdiges Buch, das einzige in spanischer Sprache, das mir bekannt ist. Die erste Auflage



erschien vor 25 Jahren. Mit grosser Kühnheit hält Verf. der Fachwissenschaft den Spiegel vor in der Einleitung: Llama, sin embargo, la attención, que en estos últimos timpos la oftalmología, que hace veinte años parecía affectada del vertigo del progreso, ha permanecido estacionaria y aun se nota en ella un principio de decadencia. Der erste Abschnitt enthält Anatomie und Physiologie, der zweite Hygiene und Therapie, der dritte Ophthalmoskopie, der vierte die Pathologie der Augenkrankheiten. Den Schluss des Werkes bildet eine kurze Uebersicht der Geschichte der Augenheilkunde und insbesondere auch der spanischen Augenheilkunde.

*3. Graefe-Saemisch, II. Aufl., 68. bis 71. Lieferung. A. Groenouw und W. Uhthoff: Die Augenveränderung bei Vergiftungen und bei den Erkrankungen des Nervensystems und des Gehirns.

*4. The relation of the cervical Sympathetic to the Eye, papers read before the section of Ophth. of the Americ. Med. Assoc., New Orleans, May 1903, by de Schweinitz, Wilder, Ball, Weeks. Chicago 1904 (119 S.).

*5. Sur l'éblouissement électrique par Doct. E. Mettey, Paris 1903 (123 S.).

*6. Die augenärztlichen Operationen, von Dr. W. Czermak, Univ.-Professor und Vorstand der deutschen Univ.-Augenklinik zu Prag. 15. Heft. Wien 1904, Carl Gerold.

7. Lehrbuch der allgemeinen Chirurgie, von Dr. H. Tillmanns, Prof. an der Universität Leipzig. Neunte, verbesserte und vermehrte Auflage. Mit 624 zum Theil farbigen Abbildungen im Text. Leipzig 1904, Veit und Comp. (814 S.) Es ist die neunte Auflage seit 1887. Der 3. Abschnitt, die allgemeine chirurgische Pathologie und Therapie, ist auch für unser Fach von höchstem Interesse.

8. Taschenbuch für Augenärzte, II. Ausgabe, von L. Jankau. München, Seitz und Schauer. Enthält eine Reihe von Notizen, die für den Augenarzt wichtig sind. Das Verzeichniss der Augenärzte könnte vervollständigt werden.

9. L'hopital municipal ophtalmique à Moscou, fondé par Mme. R. Alexieff d'après l'initiative du Dr. C. v. Adelheim. Genaue Beschreibung und bildliche Darstellung einer Muster-Anstalt. H.

Gesellschaftsberichte.

Wiener ophthalmologische Gesellschaft. (Bericht von Prof. Elschnig, Wien.)

Am 10. Juni 1903 bildete sich in Wien eine ophthalmologische Gesellschaft; als Vorsitzender wurde gewählt Hofrath Prof. Schnabel, als dessen Stellvertreter Doc. Dr. Salzmann, Schriftführer Doc. Dr. M. Sachs, Kassier Doc. Dr. Müller.

Sitzung vom 10. Juni 1903.

I. Schnabel: 1) Demonstration eines Falles von Exophthalmus pulsans zufolge Rankenaneurysma der Art. Ophthalmica; enorme Erweiterung und Schlängelung der Netzhautgefässe. (Siehe Kreutz, Wiener med. Wochenschrift 1903, Nr. 37.)

2) Bemerkungen zur Skiaskopie. Mittheilung der Methode Schnabels. (Siehe Kreutz, Wiener med. Wochenschrift 1903, Nr. 39.)

3) Ueber Suggestions-Amblyopie. Ein Mann, der am linken Auge durch Iridocyklitis traumatica erblindet war, kam mit der Klage, mit dem rechten Auge nichts zu sehen, fast blind zu sein. Objectiver Befund normal; subjectiv lässt sich zuerst mit schwachem Concavglas, nach 8 Tagen mit — 4 D normale Sehschärfe und normales Gesichtsfeld constatieren, obwohl der Kranke behauptet, nicht allein umhergehen zu können. 16 Tage nach dem ersten Auftreten subjectiver Sehstörungen Ausbruch sympathischer Iridocyclitis, die aber (mit gutem Sehvermögen) ausheilte.

II. H. Lauber demonstrirt 1) einen Fall von akuter Lymphämie mit lymphämischen Tumoren in beiden Orbitae, und retinalen Hämorrhagien.

2) Makroskopische Präparate vom Auge des Schwertfisches, an denen man die knöcherne Scleralkapsel mit einer Auftreibung am Cornealrand, und in der Iris an ihrem Ciliar-Ursprunge einen circulär verlaufenden Kanal wahrnimmt, welcher am Boden der Vorderkammer eine offene Communication mit letzterer besitzt.

III. M. Sachs zeigt Gläser a double foyer, hergestellt von F. Fritsch, Wien.

Sitzung vom 11. November 1903.

I. Schnabel demonstrirt einen Fall mit nahezu totaler physiologischer Exkavation,

II. Königstein einen Fall von Herpes zoster frontalis.

III. Topolansky zeigt einen Fall von früher angeblich totalem Symblepharon nach Kalkverätzung, bei welchem er nach eigener Methode — Durchtrennung der Verwachsungen und Einlegung erhärtender Kautschukmasse in den so gebildeten Raum zwischen Lider und Bulbus — einen nahezu normal weiten Bindehautsack gebildet hatte.

L. Müller, Elschnig, Salzmann erklären übereinstimmend, dass mit Rücksicht auf das Vorhandensein normaler und normal beweglicher Conjunctiva bulbi ein totales Symplepharon nicht bestanden haben könne.

IV. V. Hanke: Zur Aetiologie des Ringabscesses der Cornea. Vortr. zeigt Culturen und mikroskopische Präparate seines aus einem Falle von Ringabscess nach Verbrennung mit heissem Maschinenöl gezüchteten Bacillus, der für das Kaninchenauge pathogen war (publicirt in Zeitschrift für Augenheilkunde, X, 5, S. 373, 1903).

V. Elschnig: Zur Refraction der Neugeborenen. Vortr. konnte schon vor 10 Jahren constatieren, dass Neugeborene mitunter post partum myopisch sich erweisen, nach einigen Wochen schwach hypermetropisch sind. Vor 6 Jahren fand er, dass durch Einträuflung von Atropin die myopische Refraction eines Neugeborenen sofort einer schwachen Hypermetropie Platz macht. Aus einer eben vollendeten kleinen Untersuchungsreihe ergab sich die sichere Bestätigung, dass viele Neugeborene durch Accommodationsanspannung myopisch (5 — 7 D) schienen, dass durch Atropin die Myopie einer emmetropischen oder schwach myopischen Refraction weiche. Damit sind die abweichenden Befunde v. Jäger's und seiner Epigonen über die Refraction der Neugeborenen erklärt: v. Jäger untersuchte ohne Mydriatikum, alle späteren Untersucher in Atropinmydriase.



Königstein, durch Elschnig seit längerer Zeit in Kenntniss der Thatsache, konnte sie durch einige eigene Untersuchungen bestätigen.

Es folgte eine kurze Discussion über Skiaskopie und Refractionsbestimmung im aufrechtem Bilde (Klein, Salzmann, Elschnig).

Sitzung vom 9. Dezember 1903.

I. Salzmann demonstrirt eine Patientin mit einer grossen, himbeerähnlichen, wie durch zahllose Facetten glänzenden Excrescenz an der Retina eines sonst normalen Auges (Hyalin-Druse?).

II. Redlich demonstrirt einen Fall von bitemporaler Hemianopsie, wahrscheinlich bedingt durch Ausdehnung der Keilbeinhöhle; die Nase ist von Polypen ausgefüllt. Trotz $1\,^1/_2$ jährigen Bestehens sei der ophthalmoskopische Befund normal; Sachs und Salzmann dagegen constatiren Decoloratio beider Papillen.

III. Tertsch stellt einen Fall von beiderseitigem pulsirenden Exophthalmus nach einer Exstirpation des linken Ganglion Gasseri nach Krause vor. Der linksseitige Exophthalmus trat sofort nach der Operation auf, der rechtsseitige 2 Monate später. Zur Zeit der Vorstellung, 4 Monate post operationem, findet man links: Exophthalmus, totale Ophthalmoplegie, beginnende Keratitis neuroparalytica, ausserdem Lähmung des Facialis und aller Aeste des Trigeminus; rechts: Exophthalmus geringer als links, Abducensparese, Fundus normal. Subjectives und objectives pulsatorische Kopfgeräusch, Bulbi synchron mit Carotis pulsirend. Der Fall dürfte als ein Aneurysma arterio-venosum im linken Sinus cavernosus zu erklären sein. Der Fall wird ausführlich publicirt.

IV. Bodenstein zeigt mikroskopische Präparate einer eigenthümlichen, der bandförmigen Hornhauttrübung ähnlichen Hornhautaffection, bei der sich hyalin-colloide Schollen unter der grösstentheils normalen Bowman'schen Membran vorfinden.

V. Meller demonstrirt einen 12jährigen Knaben mit einem frischen Hornhautstaphylom, das eine durch den Druck des oberen Lidrandes erzeugte Einschnürung aufwies.

VI. Lauber: Scleralcyste. An einem vor 13 Jahren verletzten Auge besteht intralamellär in der Sclera ein von Epithel ausgekleideter Hohlraum, der durch eine breite Oeffnung mit dem Bulbusinnern in Communication steht. Die Rückfläche der in toto mit der Hornhaut verwachsenen Iris, der Ciliarkörper und ein Theil der vorgezogenen Retina sind gleichfalls von Epithel überzogen. An den Rändern der Communication schlägt sich zum Theil Iris in die Scleralcyste hinein. (Erscheint ausführlich in v. Graefe's Archiv.)

Elschnig betont, dass es sich hier nicht um eine Scleralcyste handle, da eine Cyste ein völlig in sich abgeschlossener Hohlraum sei, sondern um eine besondere Form cystoider Narbe mit Epithelauskleidung.

VII. Meller zeigt mikroskopische Präparate von eigenthümlichen hyalinen Excrescenzen am Pupillarrande, wahrscheinlich die Ursache der intra vitam beobachteten Pupillenstarre.

VIII. Salzmann demonstrirt 1. anatomischen Befund von Evulsio nervi optici. Glaucomatöse Excavation, deren Boden fehlt, und an deren einem Rande Retina in die Excavation vorgedrängt ist.

Elschnig bemerkt hierzu, es liege wohl eine Eröffnung des Bulbus

bei der Enucleation vor, durch allzu knappes Durchtrennen des Opticus an der Sclera, wobei die tiefe glaucomatöse Excavation angeschnitten wurde, wie er dies schon wiederholt gesehen habe.

2. Mikroskopische Präparate von zwei cataractösen Linsen, bei denen sich quer durch den Kern ein Spalt, von Aequator zu Aequator, findet; in dem Spalt Morgagni'sche Kugeln. Salzmann hält dies für eine intra vitam entstandene Spaltbildung durch Druck auf den Linsenäquator, womit gut die auffallend grosse Linsendicke übereinstimmen würde.

Sitzung vom 20. Januar 1904.

I. M. Sachs stellt einen Fall von hochgradigem Strabismus divergens paralyticus nach Tenotomie beider Recti interni vor. Der Kranke benutzt nur das rechte Auge, hält den Kopf nach links gedreht. Die Eindrücke der beiden Maculae werden identisch localisirt und zwar so, dass die der rechten Macula richtig localisirt, die der linken mit einem der Ablenkung entsprechenden Winkel verlagert werden. Der bei geschlossenen Augen richtig localisirte Kopf wird bei geöffnetem rechten Auge als nach rechts gedreht empfunden. Dass der Kopf als Sehding — insofern er Bestandtheil des Sehraumes ist, falsch localisirt wird, bei angenähert richtiger Localisation der übrigen vom rechten Auge gesehenen Dinge, mag nach Sachs im Mechanismus der localisatorischen Anpassung an die bestehende Stellungs- und Beweglichkeitsanomalie gelegen sein. (Erscheint ausführlich.)

II. Koenigstein stellt einen Fall von Exophthalmus durch Orbitaltumor, der durch Jodkali vollkommen zum Schwinden gebracht worden war. Es handelte sich also offenbar um eine (luetische) Periostitis.

III. Klein: Ein Fall von lochförmiger Irisatrophie bei Glaukom — ein äusserst seltenes Vorkommen. Dieses Auge wies keine glaukomatöse Exkavation auf, — am anderen Auge dagegen bestand glaukomatöse Exkavation, aber keine Irisatrophie.

IV. Wintersteiner demonstrirt eine grössere Anzahl mikroskopischer Präparate, betreffend: 1. Angeblich spontane Irisdodialyse in Folge von Irisatrophie; Anamnese und klinischer Befund fehlt. Das eine Auge, eines 77jährigen Mannes, ist nach oben extrahirt, beide Kolobomschenkel in die Wunde eingeheilt; am Rande der vorhangartig nach oben gezogenen Iris scheint eine Iridodialyse zu bestehen. Bei mikroskopischer Untersuchung zeigt es sich dagegen, dass lediglich eine enorme Atrophie des Irisstromas mit Fehlen des Pigmentblattes vorlag. Ein zweites Auge, von einer 82jährigen Frau, zeigt partielle Iridodialyse und eine eigenthümliche Auflockerung des den Kammerfalz begrenzenden Ciliarkörpers, woraus Wintersteiner ableitet, es handle sich um spontane in Folge Irisatrophie entstandene Iridodialyse.

In der Discussion bekämpfen L. Müller und Elschnig die Schlussfolgerungen des Vortragenden, letzterer insbesondere unter dem Hinweise darauf, dass eine Beschaffenheit des Ciliarkörpers, wie sie im 2. Falle als Folge von Atrophie geschildert wurde, auch als congenitale Anomalie vorkommt, und dass man überhaupt aus klinisch und anamnestisch unbekannten Fällen nicht ein ganz neues Krankheitsbild ableiten dürfe, umsomehr als sich die Irisveränderung der demonstrirten Fälle anstandslos als traumatische erklären lasse. — Lauber erwähnt, dass eine Spaltung des Ciliarkörpers als regelmässiger Befund bei vielen höheren Wirbelthieren vorkommt.

2. Bindegewebsneubildung zwischen Chorioidea und Sklera wahrscheinlich bedingt durch subchorioidale Hämorrhagien.

3. Mehrere Fälle verschiedenartiger traumatischer Epithel-Implantation im Ciliarkörper, Pupillartheil der Iris, Ciliartheil der Iris (mit Cystenbildung), sowie ausgedehnter zum Theil cystoider Epithelschläuche im episkleralen Gewebe und im Bereiche der Vorderkammer.

Sitzung am 10. Februar 1904.

I. L. Müller stellt einen 18jährigen Mann vor, bei dem neben Sympathicusparese rechterseits Bewegungsstörungen am linken Auge bestehen. Während bei grober Untersuchung die Erscheinungen von Parese des obliquus superior vorliegen, auch dafür typische Doppelbilder, ist das Blickfeld des linken Auges normal, und besteht keine falsche Projektion mit dem linken Auge. Es ähnelt daher der Zustand einem Strabismus konkomitas in vertikaler Richtung. Anzunehmen wäre möglich: Pseudospasmus des M. obliquus inferior links, oder abnorme Ansatzverhältnisse der Obliqui, wodurch ihre Gleichgewichtsebene gegen den horizontalen Meridian verschoben ist. Eine sichere Erklärung hält Müller für unmöglich. Diskussion: Sachs.

II. Bárány stellt zwei Fälle von einseitiger chronischer Mittelohr-Eiterung mit Schwindel vor. In der Ruhe halten beide Kranken den Kopf ca. 45° gegen die gesunde Seite geneigt; wird der Kopf aufgerichtet, so stellt sich heftiger Schwindel ein, eine vertikale Linie scheint hierbei nach der kranken Seite sich zu neigen. Nur bei der angegebenen pathologischen Kopfstellung können sie stehen und gehen, bei aufrechtem Kopfe fallen sie nach der kranken Seite. Eine Patientin hat rotatorischen Nystagmus, der seltsamer Weise bei der pathologischen Kopfstellung am intensivsten ist, bei Neigung des Kopfes zur kranken Seite fast sistirt; der Schwindel ist also vom Nystagmus unabhängig. Es lässt sich auf der kranken Seite ausser chronischer Mittelohr-Eiterung, Affection des inneren Ohres (Labyrintes) nachweisen, und sucht Bárány daher die Ursache des Schwindels in einer Erkrankung des Otolytenapparates.

v. Reuss kennt einen Fall von Nystagmus bei gesundem Gehörorgan, welcher den Kopf immer geneigt trug. Beim Aufrichten des Kopfes trat lebhafter Schwindel auf.

III. Lauber zeigt einen 39jährigen Priester, der vor mehreren Wochen bemerkt hatte, dass bei längerem Lesen (bei gesenkter Blickrichtung) sich eine intensive Verschleierung einstelle. Trotz Schwitzcur, die ihm von andrer Seite verordnet worden, keine wesentliche Aenderung. Aeusserlich Bulbi vollkommen normal, ohne Spur von Injection, keinerlei Schmerz. Das einzige Abweichende ist eine ganz schmale graulich-gelbe Linie am Boden der Vorderkammer — wie ein winziges Hypopyon. Sobald Pat. durch einige Minuten Kopf und Augen gesenkt hält, schiebt sich aus dem Boden der Vorderkammer ein 2—4 mm breiter Streifen graulicher Färbung an der Hornhaut-Hinterfläche empor; bei Untersuchung mit dem Zeiss'schen Cornealmikroskop sieht man, dass der Beschlag aus feinsten graulichen Tröpfchen besteht, die bei aufrechter Kopfhaltung in wenigen Minuten wieder sich auf den Boden der Vorderkammer senken. Eine sichere Deutung des Falles lässt sich nicht geben. Keinesfalls handle es sich um gewöhnliches Exsudat, umsomehr, als ja keinerlei Entzündungs-Erscheinungen oder sonstige Anomalien an den

Bulbis bestanden oder bestehen. Vielleicht lässt sich durch Punction der Vorderkammer die Art der Einlagerung in die Kammer bestimmen.

Wintersteiner hat den Kranken bald nach Beginn der Erkrankung gesehen, und glaubt, obwohl jegliche Entzündungs-Erscheinungen fehlen, dieselbe als Cyklitis bezeichnen zu müssen, da die fremde Masse in der Vorderkammer einem Exsudate ähnlich sehe.

IV. Klein demonstrirt eine Kranke mit Strabismus divergens, bei der ein völlig guter cosmetischer Erfolg durch eine Muskelvorlagerung erzielt worden; Klein will über seine Methode demnächst genauer berichten.

V. Elschnig hält folgende Demonstrationen:

1. Bei einem 36jährigen Mann bestanden seit Mai 1903 an beiden Augen mächtige Glaskörper-Blutungen mit Erblindung bis auf Lichtschein. Am linken Auge sah man in den peripheren Glaskörperpartien Stränge, unten war die Netzhaut abgelöst. So entschloss sich Elschnig am 22. December 1903 zu der von Roemer am letzten Ophthalmologen-Congress in Heidelberg vorgeschlagene Injektion von hämolytischem Immun-Serum (aus dem Serotherapeutischen Institut Prof. Paltauf, Wien). Einschnitt und Ablösung der Bindehaut lateral — unten, Einstich mit dem Graefemesser, durch den eine Pravaz'sche Spritze eingeführt wurde. Ansaugen eines leicht blutig gefärbten Serums aus dem Glaskörper (ein Theilstrich der Pravaz'schen Spritze) und nachher Injektion von kaum 1 Theilstrich des specifischen Serums (vom Kaninchen). Schon Nachmittag Eiweissgerinnsel in der Vorderkammer, der rothe Reflex aus dem Glaskörper sehr undeutlich. Intensive Iridocyklitis mit sehr wechselnder Exsudation in der Vorderkammer, zunehmende Glaskörper-Infiltration, Verfärbung und Ektasirung der perikornealen Zone der Sklera, Lichtempfindung fast aufgehoben. Enucleatio bulbi (beide Operationen ausgeführt an d. I. Augenklinik Hofrath Schnabel, Wien). Der halbirte Bulbus, der streifenförmige gelbliche Infiltration im Glaskörper und partielle Netzhaut-Ablösung zeigt, wird demonstrirt.

Tertsch hat an der Klinik Fuchs eine analoge Injektion bei ausgedehnten Netzhaut-Haemorrhagien gemacht, ohne dass irgend eine sichtbare Veränderung nachher auftrat. Er glaubt, dass bisher noch nicht näher studirte Praecipitin-Wirkungen die haemolytische Wirkung des Serums compliciren können.

Elschnig betont, dass das injicirte Serum unmittelbar vor der Verwendung durch Kulturverfahren als keimfrei erwiesen wurde, dass die Operation sicher aseptisch verlief; auch das Krankheitsbild der Iridocyklitis wich in jeder Beziehung von dem einer infektiösen Iridocyklitis ab.

2. Zwei Fälle von Keratokonus (sowie die stereoskopisch-photographischen Aufnahmen vor Behandlung), in denen Elschnig durch einmalige Kauterisation, nach seiner 1894 in den klin. Monatsblättern beschriebenen Methode (Verbindung des centralen Schorfes durch eine Brücke oberflächlich verschorften Gewebes mit dem Hornhautrande) ganz ausreichende Narbenbildung, Abflachung und Besserung des Sehvermögens erzielt hatte.

3. Projektion stereoskopischer Photogramme nach dem Petzold'schen Verfahren, die für Unterrichtszwecke wohl ideales leisten dürften.

Sitzung vom 2. März 1904.

I. Kunn stellt einen 63jährigen Mann vor, mit einer seit 8 Monaten am linken, seit 6 Monaten am rechten Auge bestehenden Affektion der Kon-

junktiva bulbi, langsam etappenweise über die Bindehaut sich ausbreitend, jeder Therapie trotzend. Es scheint sich um eine eigenthümliche Art von Episkleritis zu handeln.

II. Hanke demonstrirt: 1) eine Patientin mit einer seit Jahren langsam zunehmenden circumscripten tumorartigen Abhebung der Netzhaut lateral von der Makula, bei der differential diagnostisch ein Gumma oder eine Neubildung der Chorioidea in Betracht kommen; 2) als zufälligen Befund in einem sonst normalen Auge: eine scharf abgegrenzte, dunkler gefärbte und leicht elevirte Partie des Augengrundes, wahrscheinlich ein Naevus.

III. Klein berichtet, anschliessend an seine Demonstration in der vorhergehenden Sitzung, über seine Methode der Vorlagerung eines Augenmuskels, die er bisher in 4 Fällen ausgeführt hat. Zur besseren Fixirung des Muskels wird derselbe, ähnlich wie bei der Schweigger'schen Art, in dem doppeltarmirten Faden eingeschlungen, und dann die beiden Fäden oberhalb resp. unterhalb der Kornea bis zum medialen Hornhautrande durch die Bindehaut durchgeführt und dort geknüpft. Da die Bindehaut nahe am Kornealrande oft fest der Sklera anliegt, werden die Fäden mitunter nach Art einer Tabaksbeutelnaht durchgeführt.

Kunn hält diese Methode für eine überflüssige Komplikation der zahlreichen bisher bekannten guten Methoden der Vorlagerung.

IV. Bergmeister jun. demonstrirt die mikroskopischen Präparate: 1. zweier Bulbi mit Irideremia congenita, die wegen Sekundärglaukom und Geschwürsbildung der Kornea enukleïrt wurden. Vom rudimentären Irisstumpfe zieht ein gleichartiges Gewebe an die Corneoskleralgrenze, entsprechend dem rudimentären oder fehlenden Ligamentum pektinatum; 2. eines Sekundärglaukoms, mit vereiterter Cornea, durch die Uvea und Retina prolabirt ist; 3. eines vor 40 Jahren durch Pfeilschuss verletzten, nun wegen Schmerzen enukleïrten Auges, an dem besonders ausgedehnte Drusenbildungen an der Chorioidea und ein Bindegewebszapfen, von der Sklera am hinteren Pole in dem Bulbus prominirend, auffallen, letzterer wohl entsprechend einer doppelten Perforation der Bulbuswand.

Referate, Uebersetzungen, Auszüge.

1) Beiträge zur Prognose der bösartigen Aderhaut-Geschwülste, von J. Hirschberg. (Berliner klin. Wochenschrift. 1904. Nr. 4 u. 5.)

(Schluss.)

Von grosser Wichtigkeit scheint mir das folgende:

Von den 66 Ausschälungen des Augapfels, nöthigenfalls auch seiner Umgebung, entfielen 39 auf das erste, reizlose Stadium des Aderhaut-Sarcom; 20 auf das zweite, der Drucksteigerung und Entzündung; 7 auf das dritte, der Verbreitung der Geschwulst über die Grenzen des Augapfels. Fast 60 % der Operationen entfallen auf das früheste Stadium, 30 % auf das zweite, nur 10 % auf das dritte.[1]

Im vierten Stadium, dem der Metastasen, habe ich wissentlich nie-

[1] Während bei Leber auf das letztere nicht weniger als 46 % (11 von 24 Fällen) entfallen.

mals operirt. Das heisst, jeder Kranke wurde vor der Operation genau auf Metastasen untersucht, niemals aber solche nachgewiesen. Wie bescheiden wir aber auf diesem Gebiet der Diagnose sein müssen, folgt aus der verhältnissmässig grossen Zahl von 7 Fällen unter 68, wo die Metastasen-Bildung den Kranken bereits binnen Jahresfrist nach der Entfernung des Augapfels hinweggerafft hat. Die vier Stadien greifen eben in einander; namentlich kann schon im ersten, uns verborgen, die Metastasen-Bildung angelegt sein.

Anatomisch untersucht wurde jeder Fall, bei 57 Fällen ist der Bericht den Krankenbüchern einverleibt.

Davon betrafen 35 das melanotische Sarcom,
9 „ wenig pigmentirte Sarcom,
2 „ das helle Sarcom,

während in 8 Fällen nur die Diagnose Sarcom der Aderhaut vermerkt ist. Herrn F. Lagrange's Bestreben, das melanotische Sarcom von dem weissen für die Prognose zu trennen, ist gewiss sehr anerkennenswerth; aber bei der geringen Zahl der weissen ist ein überzeugender Vergleich schwer durchzusetzen. Jedenfalls habe ich bei weissem Sarcom der Aderhaut gelegentlich recht schlimmen Verlauf, d. h. trotz frühzeitiger Ausschälung des Augapfels baldigen Tod durch Metastasen gesehen; während andrerseits auch einmal das schwärzeste Sarcom der Aderhaut scheinbar ganz günstigen Erfolg der Operation liefert.

Aber nunmehr erhebt sich die Frage: Ist die Voraussetzung aller dieser Statistiken eine richtige? Sind Menschen, die vier Jahre nach der wegen Aderhaut-Sarcom vorgenommenen Ausschälung des Augapfels gesund befunden wurden, als dauernd geheilt zu betrachten?

Jetzt komme ich zu derjenigen Beobachtung, welche für mich die Veranlassung zu dieser Veröffentlichung abgegeben hat.[1]

Herrn Collegen Dr. M. Blumenthal verdanke ich den folgenden Krankheitsbericht.

„Frau L. kam am 29. Oct. 1903 das erste Mal in meine Sprechstunde mit Klagen über Magenschmerzen. Die Untersuchung ergab einen grossen, harten Tumor der Lebergegend, bis zur Nabel-Linie hinab und bis in die linke Seite hinüberreichend; auch von der rechten Lumbalgegend aus war der Tumor palpabel. Auf die Diagnose verhalf mir der Ehemann (früherer Leichendiener am Krankenhause Friedrichshain), indem er mir mittheilte, dass vor 9 Jahren das linke Auge wegen eines melanotischen Sarcoms entfernt worden wäre, und es sich gewiss um eine Metastase handle. Daran war schon in Hinsicht auf das weitere, in ausserordentlich schnellem Tempo erfolgende Wachsthum des Tumor nicht zu zweifeln. Nach Kurzem war das Zwerchfell rechterseits stark nach oben gedrängt. Zuweilen trat leichter Husten ein, auch Auswurf von glasig-fadenziehender Beschaffenheit.

Der Marasmus schritt Hand in Hand mit dem schnellen Wachsthum des Tumor und unter zeitweise lebhaftesten Schmerzen im Leibe rapide fort, der Tod erfolgte am 28. November.

Die Therapie bestand von Anbeginn bis zuletzt in Jodkali, das gut genommen wurde. Gegen die Schmerzen wurde reichlich Morphium gegeben.

Der Urin enthielt in der letzten Zeit Eiweiss in geringer Menge, kein Sediment."

---

[1] Der Fall ist im Centralbl. f. Augenheilk. 1896, S. 268 veröffentlicht, November 1894 hatte die Enucleation stattgefunden, bei einer 34jährigen Frau.

Herrn Collegen Prof. von Hansemann bin ich durch gütige Ueberlassung des Sectionsprotocolls zu besonderem Dank verpflichtet.

Frau L., 43 Jahre. Sect. 29. 11. 1903.

Aeusseres.

Mittelgrosse, stark abgemagerte weibliche Leiche mit Oedemen an den unteren Extremitäten. Künstliches Auge links.

Brusthöhle.

Zwerchfellstand l. u. 5. } Rippe.
r. u. 4.

Herzbeutelflüssigkeit vermehrt.

Herz von der Grösse der Faust, Muskulatur blassgrauroth, auf dem Durchschnitt gelblich gefleckt und gestreift, schlaff. Aorten- und Pulmonalklappen bei der Wasserprobe schlussfähig. Die Mitral-Segel sind fibrös verdickt und verkürzt, ebenso die Sehnenfäden. Das parietale Endocard ist fibrös verdickt und von sehnig weissem, glänzendem Aussehen. Die Aorten- und Pulmonalklappen an ihrer Basis etwas sklerotisch verdickt. Anfangstheil der Aorta zeigt geringe Intima-Verdickungen.

Im parietalen Endocard sieht man eine etwa kleinschrotkorngrosse glänzende, schwarze, nicht über die Oberfläche vorragende Verfärbung, sowie etwa 4 Stecknadelspitz- bezw. punktgrosse schwarze Stellen (Metastasen).

In jeder Pleurahöhle ca. 300 ccm trüber gelber Flüssigkeit.

Lungen. Beide frei beweglich. Oberlappen mässig lufthaltig und oedematös, im rechten O.-L. eine alte etwa 1 cm grosse Narbe mit Einziehung der Pleura. Die U.-L. stark hyperämisch und hypostatisch. Im l. U.-L. findet sich eine kirschgrosse, über die Pleura etwas prominente derbere Partie, die in ihrem Centrum eine dunklere Farbe hat. Die mikroskopische Untersuchung hat ergeben, dass es sich um Infarkte, nicht um Tumoren handelt. Tracheal- und Hilus-Lymphdrüsen anthrakotisch, sonst o. B. Bronchial- und Trachealschleimhaut stark geröthet, geschwollen und mit Schleim bedeckt.

Halsorgane nicht secirt.

Bauchhöhle.

Beim Eröffnen der Bauchhöhle fällt zunächst die Grösse und dunkelblauschwarze Farbe der Leber auf. Die Leber ragt bis ins linke Hypochondrium und erstreckt sich nach unten bis zum Nabel. In der Bauchhöhle ca. 300 ccm trüber milchiger Flüssigkeit (Ascites chylosus). Peritoneum o. B.

Milz nur wenig vergrössert, derb, Schnittfläche dunkelroth, glatt, Follikel deutlich.

Nieren normal gross, Kapsel nur mit Substanzverlust abziehbar, im Uebrigen Oberfläche glatt. Rinde etwas verbreitert. Zeichnung undeutlich.

Blase enthält ca. 100 ccm trüben Urins. Schleimhaut o. B.

Uterus äusserlich o. B. Die linken Adnexe mit dem Rectum verwachsen. Im r. Ovarium ein Corpus luteum.

Die Leber hat ein Gewicht von 6420 gr, ist 32 cm breit, 25 cm hoch, 14 cm dick, hat derbe Consistenz und dunkel-schwarzblaues Aussehen. Oberfläche höckerig. Auf der Schnittfläche zeigt sich das Parenchym allenthalben durchsetzt von kirschkern- bis stecknadelkopfgrossen, theils melanotischen, theils weissen Tumoren. Gallenblase o. B.

Magen. Schleimhaut geschwollen und mit Schleim bedeckt.

Radix mesenterii. Die Mesenterialdrüsen sind bis bohnengross und geschwollen, auf dem Durchschnitt grauröthlich, es fliesst von der Schnittfläche auf geringen Druck weisslich milchige, chylöse Flüssigkeit ab. Erweist sich mikroskopisch als eine Lymphstauung in den Sinus der Drüsen.

Pankreas normal gross, derb. Im Kopf sowie im Mittelstück vereinzelt ca. 3—4 kleinschrotkorngrosse, schwarze Tumoren.

Aorta o. B.

Ductus thoracicus o. B.

Nebennieren o. B.

Darm nicht secirt.

Kopf.

Der linke Bulbus wurde vor 9 Jahren wegen Melanosarcom entfernt (Prof. Hirschberg). Nach Herausnahme des künstlichen Auges hat man freien Einblick in die von Conjunctiva gebildete Tasche. Der tastende Finger kann nichts Geschwulstartiges fühlen. Der Inhalt der Augenhöhle besteht aus reichlich entwickeltem Fettgewebe, in das Reste der Augenmuskeln und noch ein kleiner Stumpf des Opticus eingebettet sind. Von Geschwulst nichts zu sehen.

Anatomische Diagnose.

Melanosarcoma metastaticum hepatis, pancreatis, myocardii, Endocarditis mitralis chronica fibrosa retrahens. Insufficientia ostii mitralis. Endocarditis parietalis chronica fibrosa. Myocarditis fibrosa et parenchymatosa. Bronchitis et Tracheitis catarrhalis, ascites chylosus, Oedema extremitatum inferiorum. Defectus oculi sinistri ex operatione.

Somit ist dieser ebenso traurige wie wichtige Fall wissenschaftlich und genau beschrieben. So früh wie möglich — als die Kranke noch $^1/_{12}$ der centralen Sehschärfe und $^1/_2$ des normalen Gesichtsfeldes auf dem erkrankten Auge besass, und nur ungern in das Opfer willigte, — wurde die Entfernung der Geschwulst durch Ausschälung des Augapfels vorgenommen. Aber das Leben ist nicht bis zum natürlichen Ende, sondern nur auf 9 Jahre erhalten worden; dann erlag die Kranke den Metastasen der Leber (und des Herzens), — ohne dass örtliches Recidiv sich gebildet hatte.

Hat die Operation das Leben verlängert? Vielleicht, da die Lebensdauer bei spontanem Ablauf des Aderhaut-Sarcom vom Beginn der deutlichen Zeichen an nur auf einige Jahre zu bemessen ist,[1] wiewohl Ausnahmen vorkommen. Ich selber habe eine Kranke beobachtet, die 1881 60jähr. kam mit Aderhaut-Sarcom des rechten Augapfels, dem Rath der Entfernung des Augapfels durchaus nicht folgen wollte und erst 1889, als Schmerzen und Drucksteigerung hinzutraten, der Operation sich fügte, — 8 Jahre nach Beginn der ersten Symptome, — übrigens noch weitere $5^3/_4$ Jahre später 75jähr. ganz gesund von mir befunden worden ist.

Hat die Operation sonst der Kranken genützt? Höchst wahrscheinlich, da sie ihr die Schmerzen der Drucksteigerung und die Beschwerden des Durchbruchs erspart haben mag.

Aber eines lehrt uns diese Beobachtung und die verwandten, die ich

[1] Nur 3 nicht operirte Fälle aus älterer Zeit vermochte Fuchs aufzufinden, welche vom Beginn der Zeichen bis zum Tode beobachtet wurden. Im ersten war die Gesammtdauer der Krankheit $5^1/_2$, im zweiten $3^3/_4$, im dritten $1^1/_3$ Jahre. (Aderhaut-Sarcom, S. 272.)



selber gemacht und in der Literatur mitgetheilt. In der Heilkunde ist es schwierig, absolute Zahlen zu finden.[1]

Wir müssen uns zunächst an die Thatsache halten, dass von allen Fällen, die durch Metastasen tödtlich endigen, in der übergrossen Mehrzahl (13 von 16 bei mir) der Tod innerhalb der ersten beiden Jahre nach der Ausschälung eingetreten ist. Dann können wir mit Wahrscheinlichkeit schliessen, dass ein Fall, der 4 Jahre darnach gesund geblieben, auch dauernd geheilt sei. Mehr können wir heutzutage noch nicht erreichen. Weitere Arbeiten sind nöthig, um den Grad jener Wahrscheinlichkeit genauer zu umgrenzen.

Wenn wir aber auf die seltenen Ausnahmen den Hauptwerth legen wollten, so würden wir einerseits einen wissenschaftlichen Irrthum begehen und andrerseits vielleicht gar bald in einen praktischen Fehler verfallen, d. h. die Entfernung des Augapfels, welcher zum Sitz eines bösartigen Sarcom geworden, aus einem gewissen Pessimismus aufschieben oder selbst ganz unterlassen. Das wäre ein grosser Nachtheil für die unsrer Obhut anvertrauten Kranken. Sowie Sarcom der Aderhaut sicher festgestellt worden, muss der erkrankte Augapfel entfernt werden.

---

2) **Das Trachom als Volks- und Heereskrankheit,** von Dr. J. Boldt, Oberstabsarzt und Regimentsarzt. (Berlin 1903, A. Hirschwald.)

Verf., der 8 Jahre im Trachom-Gebiet sich aufgehalten, beginnt mit der Geschichte und Epidemiologie und stützt sich dabei hauptsächlich auf Hirschberg, ferner auf Rust, Eble, C. F. Graefe und die andren Militärärzte vom Beginn des XIX. Jahrhunderts. Sehr genau berichtet er über die militärischen Ophthalmien aus den Napoleonischen Kriegen und nach denselben.

Das 2. Kapitel handelt von der Geographie des Trachoms, wobei er sich zunächst auf Hirschberg's Untersuchungen, ferner auf Kuhnt, Kirchner, Vossius u. A. stützt, und geht dann zu einer genauen Betrachtung der Trachom-Ziffer im preussisch-deutschen Heere über: 1867 betrug sie 32 p. M. der Kopfstärke, 1877 aber 6 p. M., 1887 nur 2 p. M., 1897 nur 0,9 p. M., 1900 endlich nur 0,5 p. M. Hierauf folgen die traurigen Ziffern der russischen Armee, — 1892 noch 67 p. M. der Kopfstärke; doch ist auch hier in neuester Zeit eine Abnahme zu bemerken. Danach folgt die Verbreitung des Trachom in der civilen Bevölkerung Russlands, von den Ostseeprovinzen bis nach Sibirien. Für Oesterreich kommt nach v. Reuss hauptsächlich Galizien als Trachom-Herd in Betracht.

Für Ungarn hat Feuer zwei Hauptherde ermittelt, den einen im südlichen Alföld, der früheren Miltär-Grenze, und einen nördlichen im Neutraër Komitat, wo es durch Arbeiter eingeschleppt ist. Seit 1886 ist in Ungarn ein Trachomdienst eingerichtet. Die österreichisch-ungarische Armee hatte 1900 noch einen Trachom-Zugang von 5 p. M. der Kopfstärke; in der Marine 1899 nur 0,9 p. M. Es folgen die stark durchseuchten Balkan-Staaten.

Italien leidet viel am Trachom, aber das Heer 1900 nur in 1,84 p. M. der Kopfstärke.

Spanien wird an der Hand von Hirschberg's Aufstellung betrachtet, im Süden ist es sehr stark behaftet. Ebenso Portugal, nach Pinto da Gama. Die Schweiz ist trachomfrei. Frankreich hat nur wenige Landstriche mit Trachom, seine Armee ist frei davon. Belgien ist noch immer stark ergriffen.

---

[1] Hippokrates, Von der alten Heilkunde, 9.

In Holland ist eine merkliche Abnahme des unter der armen, jüdischen Bevölkerung herrschenden Trachom zu bemerken. Grossbritannien zeigt nur in Irland einigermaassen grössere Ziffern (bis 38 p. M.). Die nordischen Reiche sind wenig behaftet.

Asien wird kurz behandelt, ausführlich Afrika, namentlich Aegypten, nach den Berichten von Hirschberg (1889), Fuchs (1894), Schmidt-Rimpler und L. Müller (1898), Morax (1901).

Das 3. Kapitel giebt das Krankheitsbild und den Verlauf, nach Rählmann u. A. (Nicht zweckmässig finde ich, dass Verf. das Trachom-Korn als Follikel[1] bezeichnet.) Das 4. Kapitel behandelt die Aetiologie. Trachom ist eine Contact-Infections-Krankheit, deren Erreger noch nicht gefunden worden. In dem 5. Kapitel von der Diagnose erklärt Verf. — mit andren — unsre militär-ärztlichen Directiven von 1898 für verbesserungsbedürftig.

In dem Kapitel von der Behandlung lässt Verf. alle Verfahren von Hippokrates bis auf unsre Tage Revue passiren, wiederholt allerdings bei ersterem die alte, irrthümliche Verwechselung zwischen Atraktos und Atraktylis. (Vgl. Gesch. der Augenheilk. im Alterth., S. 136.) In der arzneilichen Behandlung sind die Hauptmittel Höllenstein-Lösung[2] und Kupferstift. Von grösster Wichtigkeit sind die mechanischen und operativen Verfahren: das haben die Alten schon weit klarer erkannt, als Verf. ihnen zugesteht.

Die Keinig'schen Sublimat-Abreibungen haben in der preussischen Armee gute Erfolge gezeigt, weil man — gutartige Follicular-Katarrhe statistisch mit verwerthet hat. Die Massage ist sehr wirksam. Ebenso die Auspressung. Heisrath hat „durch Einführung der gleichzeitigen Excision der Uebergangsfalte und eines Theiles des Knorpels einen Fortschritt angebahnt". Das letzte Kapitel enthält die Verhütung. Den Schluss bildet eine sorgfältige Literatur-Uebersicht.

Das Buch ist sehr lesenswerth, enthält eine sorgsame Zusammenstellung der über Trachom bekannten Thatsachen und zeigt gesundes Urtheil. Dass der Verf. — mit A. Hirsch und den Andren, die nie ein arabisches Lehrbuch der Augenheilkunde gelesen, — die Araber erheblich unterschätzt, soll ihm nicht zu sehr angerechnet werden. Gelegentlich läuft ihm aber ein Irrthum unter, wenn er abgeleitete Quellen benutzt. So citirt er (S. 59) aus der Königsberger Dissertation von Kob, 1901, den folgenden Satz von Mannhardt: „Uebrigens sollen die türkischen Soldaten . . . unter Trachom nicht viel leiden, während die Armenier . . . in denselben Kasernen auffallend häufig von schwerem Trachom heimgesucht werden". Dieser Satz muss das Staunen eines jeden wachrufen, der in Konstantinopel gewesen; ja eines jeden, der sich nur daran erinnert, dass im türkischen Reich die Nicht-Mohamedaner, gegen eine besondere Steuer, vom Kriegsdienst völlig befreit sind. In der That heisst es bei Mannhardt, Arch. f. Ophth. XIV, 3, S. 31, 1868: „Das Haupt-Contingent für Trachom-Leidende stellt die sehr zahlreiche Klasse der armenischen Lastträger . . . Unter dem türkischen Militär . . . ist das Trachom trotz der Kasernirung nie zur Kalamität geworden." H.

[1] „Geschwellte", wie leider bei vielen ärztlichen Schriftstellern für „geschwollene". Vgl. Sanders, W. d. Deutschen Spache II, 2, S. 1045 c. unten; Paul, D. Wörterbuch, 1897, S. 408. — S. 98, Z. 2 lies tubulös für tuberculös. S. 28, Anm. 1 lies 1898 für 1895.

[2] 1 %! nicht 1 oder 2 %, nach meinen Erfahrungen.



3) **Collectio ophthalmologica veterum auctorum.** Fasc. II. Congregatio sive liber de oculis quem compilavit Alcoatin Christianus Toletanus a. d. MCLIX. Publié d'après les manuscrits des bibl. de Metz et d'Erfurt, avec introduction sur l'histoire des oculistes arabes. Par le docteur P. Pansier, d'Avignon. (Paris 1903, 143 S.)

Eine werthvolle Schrift, nicht durch den Inhalt des Alcoatin, der gegenüber den arabischen Lehrbüchern kaum mittelmässig genannt werden kann, sondern durch die sorgfältige Einleitung über die Geschichte der arabischen Augenärzte. Sie enthält alles, was aus der europäischen Literatur über diesen Gegenstand geschöpft werden kann, nämlich einen Auszug aus Leclerc's zwar inhaltreicher, aber wenig übersichtlicher Histoire des médecins arabes, Paris 1876. Hierauf wendet Verf. sich zum liber de oculis quem compilavit Alcoatin, Christianus Toletanus, anno D. I. MCLIX. Alcoatin schrieb zwar lateinisch, aber nach der Weise der Araber, nur weit schlechter als diese, über Augenheilkunde. Sein Werk ist zuerst von Prof. Pagel in Berlin 1896 ans Licht gezogen. Das Manuscript von Metz, welches Verf. benutzte, enthält übrigens nur das 3. Buch, konnte also nur wenig zur Verbesserung des Textes beitragen.

Folgt noch ein Kapitel über die Aussaugung des Stars bei den Arabern und über augenärztliche Stempel bei denselben.

Einige kritische Bemerkungen möchte ich machen. 1) Dass der Araber Amru 640 mit den Büchern der Alexandrinischen Bibliothek 6 Monate lang die Bäder heizen liess, ist eine Fabel. 2) Das arabische ist nicht une langue rebarbative. Die ärztlichen Texte der Araber sind viel klarer, als ihre lateinischen Uebersetzungen des Mittelalters. 3) „De oculis Galeni a Demetrio translatus ex graeco in arabicum et a Constantino de arabico in latinum." Dies ist ein Irrthum. Schon 1899, in meiner Gesch. der Augenheilk. i. A., hatte ich bewiesen, dass das Buch von einem Araber herrührt. In den Abh. der Königl. Preuss. Akademie d. Wissensch. 1903, XLIX, habe ich gezeigt, dass wir hier das älteste arabische Lehrbuch der Augenheilkunde von Hunain zu Bagdad (808—873) vor uns haben, welches sowohl von Demetrius, als auch von Constantinus ins lateinische übersetzt ist. 4) „Das Buch über das Auge in Frag' und Antwort" ist nicht, wie Leclerc und nach ihm unser Verf. annimmt, uns unbekannt. Aus Usaibia's (arabischer) Geschichte der Aerzte wissen wir, dass es gleichfalls von Hunain herrührt. (Vgl. meine oben erwähnte Abhandlung.) In dem Tübinger arabischen Codex Nr. 74, einer Umschreibung der Augenheilkunde des Ali b. Isa in Frag' und Antwort, finden sich „zur Vervollständigung noch Fragen von denen des Hunain." Der Leydener arabische Codex 671 enthält, nach einem Auszug des el-hawi, noch zweitens „Fragen des Hunain Ibn Ishak in Bezug auf das Auge." Es ist aber wohl eine späte Umarbeitung dieses Werkes. 5) Herrn Pansier's Beurtheilung der Juden ist gehässig und ungerecht. 6) 'Ammar aus Mosul's Werk über Augenheilkunde (muntaḫab) ist nicht blos in dem schlecht conservirten Exemplar des Escurial erhalten. Ich habe es aus dem hebräischen Codex (Parma Nr. 1344) mit Herrn Dr. Eugen Mittwoch vollständig übersetzt. Die sogenannte lateinische Uebersetzung in Cyrurgia parva Guidonis, Venet. 1499—1506, ist eine plumpe Fälschung, nicht dieses geistreichste arabische Werk über Augenheilkunde. 7) Die berühmte Stelle vom Ausziehen und Aussaugen des Stars im Continens des Razi ist falsch übersetzt; sie lautet nach dem arabischen Text: „Antyllus. Einige Leute spalteten den unteren Theil der Pupille und führten heraus den Star; das geht nur beim

dünnen Star, beim dicken aber nicht, weil die Eiweiss-Feuchtigkeit mit ihm herausfliesst. — Einige Leute führten an Stelle der Nadel eine gläserne Röhre ein und saugten die Eiweiss-Feuchtigkeit mit aus.“ Uebrigens folgt aus einem Citat in Ḫalifa's el-kafi fil' kuhhl (das Genügende für die Augenheilkunde), dass nur die erste Hälfte dieses Passus von Antyllus herrührt; die zweite ist ein Zusatz von Razi. Eine Uebersetzung der entsprechenden Stelle aus dem arabischen Text des Kanon, die genauer ist als diejenige von Sichel, findet sich in der Augenheilkunde d. Ibn Sina, von mir und Lippert, S. 164. Endlich lautet die Rand-Note im Star-Kapitel des Ali b. Isa (arabische Handschrift 1100 der National-Bibliothek zu Paris) in richtigerer Uebersetzung, als der von Sichel, folgendermaassen: „Dies ist die Figur der hohlen Star-Nadel, welche genannt wird die ḫorasanische. Sie spaltet den Star bis ins Innere hinein. Und er geht heraus vom Ende der Nadel. Jedoch ist Gefahr dabei, weil sie das Auge spaltet.“

Die Abänderung, welche 'Ammar in der Aussaugung eingeführt, ist von Leclerc (und Pansier) ganz unrichtig beschrieben. Genau das Gegentheil ist richtig. Während man früher die Hornhaut gespalten und eine gläserne, dickere Röhre eingeführt, erklärt 'Ammar, dass er eine dünnere, metallene Röhre mit Spitze erfunden habe, und diese, wie beim gewöhnlichen Star-Stich, einführe. Salaḫ ad-Din wiederholt ausführlich die Worte 'Ammar's und lobt ihn aufs höchste. — Diese Bemerkungen sind aus noch nicht herausgegebenen arabischen (und hebräischen) Handschriften der Werke arabischer Augenärzte geschöpft. H.

---

4) **Collectio ophthalmologica veterum auctorum.** Fasc. III. Memoriale Oculariorum quod compilavit Ali ben Isa. Par le docteur P. Pansier, d'Avignon.

Mit unermüdlichem Fleiss hat Dr. Pansier sich an die lateinischen Uebersetzungen des wichtigsten arabischen Lehrbuchs der Augenheilkunde herangemacht. Er fand in der Nationalbibliothek zwei Handschriften (aus dem XIV. Jahrhundert) des seit 1497 mehrfach und äusserst fehlerhaft gedruckten[1] Textes; und eine Handschrift, die offenbar eine lateinische Uebersetzung aus einer hebräischen Uebertragung desselben Werkes darstellt, aus dem Jahre 1428.

Herr Pansier erklärt, dass „durch Vergleich des gedruckten Textes mit den Handschriften die Fehler sich ausgleichen, die Lücken verschwinden.“ Gewiss viele, aber zahllose sind geblieben. Wenn er meint, einen „präsentablen Text“ erlangt zu haben, so stellt er nur geringe Ansprüche an Klarheit des Sinnes und passende Wahl des Ausdrucks. Kaum eines der mehr als 120 Kapitel giebt uns die Meinung des Arabers in richtigem Sinn und klaren Ausdruck. Von den Lücken, die der Leser nicht ergänzen kann, ganz abgesehen, finden sich zahllose Fehler, die er auch nicht sofort verbessern kann: wie et firmitatis für firmamenti, dolores für colores, modum für nodum, sanie für tensione, meditatio für medicatio, officium für arteficium, sume für sue, rubefactio für putrefactio, oculum für locum, nitrum für vitrum, u. A.

[1] Er erwähnt auch Hille's neue, lateinische Uebersetzung des ersten Buches von Ali ben Isa's Werk (Dresden 1895) und erklärt, dass Hille's historische Einleitung „est faite de notes tirées de Wustenfeld“. Aber Herrn Pansier's historische Einleitung zum zweiten Heft (siehe oben) stammt lediglich aus Noten des Werkes von L. Leclerc.

Dazu kommt, dass Interpunction und Satzgefüge geradezu irreleitend sind. Gelegentlich ist sogar ein richtiger Text des alten Drucks mit Hilfe der Handschriften in einen unrichtigen umgewandelt. (S. 258a Z. 2 u. 3; S. 285, Z. 17.) Hätte er Hille's vortreffliches Stück benutzt, so wäre (I c. 20) die Lehre vom Seh-Geist verständlich geworden.

Sehr merkwürdig ist sein zweiter lateinischer Text, der offenbar aus einer hebräischen Uebersetzung stammt. Der unbekannte Verf. der letzteren zeigt nicht blos, was in den mittelalterlichen Uebersetzungen arabischer Schriften über Heilkunde öfters vorkommt, grosse Unkenntniss in dieser Wissenschaft; sondern auch, was ich sonst noch nicht gefunden habe, — in der arabischen Sprache. Er verwechselt das arabische Wort ramād „Asche" mit dem andren ramad „Augenentzündung" und spricht an zahllosen Stellen, wo Ophthalmie gemeint ist, von morbus cineris, fügt auch gelegentlich hinzu „dictus effori ebraïce": allerdings bedeutet das hebräische epher „die Asche". Das Kapitel vom Thränenabscess (ġarab) hat durchweg scabies (ǵarab). Ferner übersetzt er Ali ben Isa's Worte, dass das Kollyr (Zäpfchen) lang sein muss, um es von andren gleichfarbigen zu unterscheiden, mit stet diu. Alles dies ist Herrn Pansier entgangen.

Es ist verlorene Liebesmühe, aus den mittelalterlich-lateinischen Uebersetzungen ein richtiges Bild der arabischen Heilkunde zu gewinnen. Sie zeigen nur die Rückseite des Teppichs. Wer die Vorderseite Andren vorweisen will, darf die Mühe nicht scheuen, die arabischen, noch nicht herausgegebenen Handschriften richtig in eine moderne Sprache zu übersetzen. Für die arabischen Augenärzte ist diese Arbeit geleistet und bereits im Druck. H.

---

5) **La pratique de l'ophthalmologie dans le moyen-âge latin,** par le docteur P. Pansier, Avignon.

Eine sorgsame Quellen-Studie über diese traurigste Zeit. Nach dem Zerfall des römischen Reiches begann ein Rest der Heilkunde in einigen Klöstern wieder sich zu entfalten, zu Chartres, Monte Cassino; dazu kamen Salerno und Montpellier (IX.—XI. Jahrhundert). Aus dem XII. Jahrhundert haben wir liber de oculis q. c. Alcoatin und die Vorlesung des Benvenutus von Jerusalem und die Schrift des Salernitaners Mag. Zacharias. Im XIII. Jahrhundert treten die doctores chirurgici auf, leisten aber auf unsrem Gebiet gar wenig, nur Wilhelm von Salicet zeigt Spuren eigner Praxis.

Das Buch vom Auge des Petrus Hispanus ist aus „Pantegni" und Zacharias abgeschrieben. Einen anonymen Tractatus de egritudinibus oculorum hat Verf. in der Arsenal-Bibliothek zu Paris aufgefunden. Aus dem XIV. Jahrhundert sind nur zwei Augenärzte zu nennen: Guido von Arezzo und Giraldus de Cumba. Der König Johann von Böhmen liess einen französischen Augenarzt kommen und denselben, als die Kur nicht glücklich war, in einen Sack nähen und in die Oder werfen. Er hätte mit einem Araber dasselbe gemacht, wenn dieser nicht vorher das königliche Wort sich hätte verpfänden lassen. Wir haben 3 unbedeutende Schriften über Hygiene des Auges aus dem XIV. Jahrhundert, von Arnaldus, Johannes de Casso und Barnabas de Regio. Im XV. Jahrhundert ist in Südwest-Europa die Augenheilkunde in den Händen jüdischer Aerzte; 1468 wird König Johann von Aragon durch Abbi-Abor, Rabbiner von Lerida, glücklich vom Star befreit. H.

Journal-Uebersicht.

I. La clinique ophtalmologique. 1903. Nr. 5–18.

(Die bereits aus der deutschen Ausgabe referirten Arbeiten blieben unberücksichtigt.)

1) **Streptokokken-Ophthalmie mit Hornhautgeschwüren; Misserfolg von Höllenstein und Protargol. Heilung in 3 Tagen durch Roux'sches Serum,** von Darier.

Die Blennorrhoe trat am 10. Tage nach der Geburt auf. Die Hornhautgeschwüre scheinen durch zu starke Pinselung mit Arg. nitr. hervorgerufen worden zu sein. Im Sekret keine Gonokokken, sondern Streptokokken. Nach Weglassung aller Silberpräparate und 3 Injectionen von Roux'schem Serum trat schnelle Vernarbung der Hornhautgeschwüre und völlige Heilung ein.

---

2) **Collargol bei Augenleiden,** von Troupeau.

---

3) **Ptosis-Operation,** von Sourdille.

---

4) **Dosirung von Augentropfen und Salben,** von Lepriace.

Verf. beschreibt ein kleines Instrument, durch welches die Tropfen und Salben in aseptischer Weise und zwar nur in der vorgeschriebenen Menge in's Auge eingebracht werden können.

---

5) **Klinische Vorlesung über die Star-Operation,** von Bell Taylor.

Bringt, wie in der Natur der Vorlesung liegt, nichts wesentlich Neues. Zum Hornhautschnitt scheint sich Verf. mit Vorliebe eines knieförmig gebogenen Graefe'schen Messers zu bedienen. Zur focalen Beleuchtung benutzt er eine Schusterkugel.

---

6) **Modification der Panas'schen Entropion-Operation,** von Thilliez.

---

7) **Ueber totale und partielle Trichiasis-Operation,** von Terson.

Während bei totaler Trichiasis das Panas'sche Verfahren angezeigt erscheint, empfiehlt Verf. bei partieller, wo nur einzelne Wimpern falsch stehen, oder bei Distichiasis die Ignipunctur als das einfachere und schonendere Verfahren, das sehr gute Resultate erzielt.

---

8) **Hornhaut-Verletzungen,** von Roques.

Die unter dem Namen „Keratitis traumatica recurrens" bekanntlich häufig ohne sichtbare Veranlassung nach Verletzungen auftretende Affection, welche Verf. als trophische Störung auffasst, konnte in mehreren Fällen durch Aspirin günstig beeinflusst werden.

---

9) **Cysticercus intraocularis,** von Guiot.

Verf. spricht sich für conservative (?) Behandlung aus, falls nicht eintretende Complicationen dringend zur Operation zwingen.

---

10) **Schutz-Arbeitsbrillen,** von Bourgeois.

Ueber den corrigirenden Gläsern für die Nähe ist im selben Charnier ein Metallnetz angebracht, welches bei gefährlicher Arbeit heruntergeklappt werden kann.

---

11) Ueber den Einfluss des See-Klimas und von Salzbädern auf gewisse Augen-Affectionen. von Jocqs.

Wie vorherzusehen, hat der Aufenthalt am Meer überall da guten Einfluss, wo es sich darum handelt, die Constitution zu kräftigen, den Stoffwechsel anzuregen bezw. gewisse Diathesen zu beseitigen. In erster Linie handelt es sich also um phlyctänuläre Erkrankungen und interstitielle Entzündungen der Hornhaut. Auch mehrere Fälle von Iritis und Chorioiditis wurden günstig beeinflusst.

---

12) Argyrol und Collargol und ihre Indicationen, von Darier.

Bezeichnend sind die Worte des Verf., dass die Anwendung beider Salze weniger schmerzhaft ist, als die Einträufelung von Cocaïn oder destillirtem Wasser. Namentlich in Fällen von Dacryocystitis und Thränenträufeln wird durch eine 10—25 % Lösung von Argyrol eine schnelle Wirkung erzielt, insbesondere, wenn der Thränenkanal einige Male damit durchgespritzt wird. Aehnliche Erfahrungen wurden bei Blennorrhoe gemacht.

Ueber Collargol verfügt Verf. noch nicht über genügende eigene Erfahrungen. In 1 % Lösung wirkt es in obigen Fällen günstig. Als subconjunctivale Injection kommt es als Lösung von 1 : 500 oder 1 : 1000 zur Anwendung. Wobei Verf. damit gute Erfahrungen gemacht hat, theilt er nicht mit.

---

13) Günstiger Einfluss von Collargol bei infectiösem Hornhautgeschwür, von Letoutre.

Neben der üblichen Behandlung incl. Brennung kam eine 15 % Collargolsalbe zur Anwendung, welche täglich auf die Lider und die Haut eingerieben wurde. Welches von den Mitteln geholfen hat, dürfte schwer festzustellen sein.

---

14) Prognose und Behandlung der Syphilis des Nervensystems, von Gowers.

Die Chancen der Besserung und Heilung hängen, nach Verschwinden des specifischen Processes, von dem Rückgang der gesetzten anatomischen Läsionen ab. So ist z. B. bei einer langsamen Compression die Möglichkeit der Heilung abhängig theils von dem Grade, theils von der Dauer der Erkrankung. Ausgeschlossen ist sie, wenn sich, durch obige Momente bedingt, eine irreparable Narbe gebildet hat. Die Prognose ist umso ungünstiger, je später eine sachgemässe Behandlung eingeleitet wurde. Häufig auch wird nur oberflächlich untersucht und beweisende Symptome, namentlich Neuritis optica, vom Arzte übersehen. Schwierigkeit macht die Diagnose manchmal, wenn jede charakteristische Anamnese in Abrede gestellt wird oder thatsächlich fehlt. Praktisch betrachtet ist ja auch die Ursache der vom Patienten geklagten Symptome seitens des Nervensystems das secundäre Resultat des ursprünglich specifischen Processes (Narbe, Sklerose des Bindegewebes u. s. w.). Was die Behandlung anbelangt, so giebt Verf. Hg und Jod principiell nicht zu gleicher Zeit, ausser in sehr dringenden Fällen. Bei tertiären Affectionen ist Jod indicirt, während seine Wirkung im primären und secundären Stadium zweifelhaft ist. — Mit Vorliebe benutzt er Einreibungskuren.

---

15) Schwere Form von Bindehaut-Epitheliom, von Fage.

---

16) **Beitrag zur Anwendung des Sublimats,** von Prioux.

Verf. sah nach Anwendung eines Tropfens einer irrthümlich(!)[1] gebrauchten Sublimatlösung von 1 : 1000 nach einer Star-Operation starke parenchymatöse Trübung der Hornhaut mit Betheiligung der Iris, sowie Schwellung und Röthung der Lider. Experimente haben dargethan, dass selbst eine Lösung von 1 : 15000 das Endothel der Descemet'schen Membran zerstört. Verf. ist dagegen mit der Wirkung des Quecksilbercyanürs sehr zufrieden.

17) **Neuritis retrobulbaris,** von Jocqs.

18) **Die Röntgen-Strahlen in der Ophthalmotherapie,** von Darier.

Bisher wurden mit den X-Strahlen behandelt: Epitheliom der Lider, Trachom, Bindehaut-Tuberculose, Blepharitis. Wie Verf. selbst zugesteht, sind es noch zu wenige Fälle, als dass ein sicheres Urtheil auszusprechen wäre. Ueber Erfolge wird nichts Wesentliches mitgetheilt.

19) **Indicationen für intravenöse Injectionen von Quecksilbercyanür,** von Abadie.

Sehr günstig scheinen die Injectionen auf die Manifestationen der Syphilis-Herde zu wirken, welche sich langsam entwickeln und das Sehorgan oder das Centralnervensystem befallen. Die Behandlung mit Quecksilbercyanür hatte Erfolge, wo die übliche specifische Therapie im Stich gelassen hatte. Stets muss die Behandlung lange, selbst über mehrere Jahre, fortgesetzt werden.

20) **X-Strahlen in der Ophthalmotherapie,** von Betremieux.

Verf. hatte gewisse Erfolge bei Trachom.

21) **Ein Fall von Orbitaltumor mit einseitigem Exophthalmus und Pseudosymptomen Basedow'scher Krankheit,** von Truc.

Der Fall bot die klassischen Symptome der Basedow'schen Krankheit, allerdings mit nur einseitigem Exophthalmus. Ausserdem fehlten die Lidphänomene. Vorhanden war Tachycardie, Kropf, Tremor der Hände. Als Ursache des Exophthalmus stellte sich ein Endotheliom der Orbita heraus, das nach der Operation recidivirte und den Tod der Patientin herbeiführte. Ueber das Zusammentreffen mit den obengenannten sog. Pseudosymptomen äussert sich Verf. nicht.

22) **Die Anmeldepflicht bei Blennorrhoe neonatorum,** von Poinot.

23) **Doppelseitige Blindheit nach Masern,** von Rollet.

Das früher gut sehende Kind ohne hereditäre Belastung hatte eine Sehschärfe von $^4/_{50}$ mit stark eingeschränktem Gesichtsfeld. Der Spiegel zeigte zunächst nur eine leichte Neuritis. Allmählich entwickelte sich eine starke Pigmentatrophie der Netzhaut, welche das Aussehen wie bei Retinitis pigmentosa bekam. Die Function blieb stets auf dem ersten Punkte. Verf. glaubt eine Toxinwirkung auf Sehnerv und Netzhaut annehmen zu sollen.

24) **Behandlung der Netzhaut-Blutungen und des consecutiven Glaucoms,** von Poinot.

[1] Vgl. Einführung, I, S. 57.



25) Chininvergiftung, von Reina.

Nach irrthümlicher (!) Einnahme von 20,0 Chinin. sulfur. sank die Sehschärfe auf $^1/_8$. Das Gesichtsfeld war stark eingeengt, die Farbenperception aufgehoben. Pupillenreaction auf Licht träge, Accommodation in Ordnung. Der Augenhintergrund glich einem solchen nach länger bestehender Embolie der Centralarterie. Therapeutisch wurde Amylnitrit, Strychnin und Massage angewendet. Die Sehschärfe hob sich etwas, während der ophthalmoskopische Befund derselbe blieb.

---

26) Ein Fall von sympathischer Ophthalmie, von Delbès.

Drei Jahre nach Eindringen eines Stahlsplitters in das rechte Auge sank die Sehschärfe des linken auf $^1/_8$. Der Augenspiegel zeigte Papilloretinitis. Das ursprünglich verletzte rechte Auge war blind, leicht geschrumpft, hypotonisch und nicht schmerzhaft. Nach der Enucleation, bei der sich der Eisensplitter übrigens neben der Papille fand, blieb die Sehschärfe links stets auf $^1/_8$ reducirt und war nur am Tage nach einer Kochsalzinjection stets auf $^1/_4$ gestiegen, um dann bald wieder zu fallen. Während der Beobachtung entwickelte sich ein Kapselstar, nach dessen Extraction die Sehschärfe $^1/_{15}$ war und blieb. Der Fall ist interessant durch die späte Entwicklung der sympathischen Ophthalmie, obgleich das verletzte Auge fast 4 Jahre den Fremdkörper beherbergt hatte, ohne dass in dieser Zeit Reizerscheinungen eingetreten wären. Die Cataract ist auf Rechnung einer sympathischen Iridocyclitis zu setzen.

Ueber den weiteren Verlauf ist nichts mitgetheilt.

---

27) Behandlung der schweren syphilitischen Augenleiden, von Darier.

Wenn die üblichen Mittel nichts nützen, ist eine methodische intravenöse Injectionskur am Platze, die Verf. in der täglichen Dosis von 0,01—0,04 Quecksilber-Cyanür oder -Bijodid vornimmt. Die Dosis wird allmählich gesteigert und bis zur äussersten Zulässigkeit, d. h. bis zum Erscheinen von gastrointestinalen Symptomen fortgesetzt. Unterstützt wird die Kur durch subconjunctivale Injectionen desselben Salzes, alle 3—4 Tage je in ein Auge. Die Wirkung dieser Behandlungsmethode (30—40 intravenöse Injectionen) kommt meist erst einige Zeit nach Beendigung der Kur zu Tage. Die Kur kann im Jahre 2—3 Mal wiederholt werden. Moll.

II. Annales d'oculistique. 1903. August—September.

1) Beitrag zur Kenntniss der Cysten der inneren Orbitalwand, von Vacher.

---

2) Hämorrhagische Retinitis, von Ahlstrom.

Die Diagnose war auf Thrombose der Centralvene gestellt worden. Wegen starker Schmerzen und Zunahme des Druckes musste das Auge enucleïrt werden.

Die anatomische Untersuchung ergab als wesentliches Moment eine Verdickung und hyaline Entartung der Arterienwände sowohl im Sehnerven wie in der Retina. Es handelte sich somit um eine Endarteriitis proliferans. Ueber die Ursache der Drucksteigerung ist nichts mitgetheilt.

---

3) Accommodative Asthenopie, von Bull.

---

4) **Behandlung der recidivirenden Glaskörper-Blutungen durch subcutane Injection von gelatinirtem Serum,** von Fromaget.

Verf. berichtet über zwei Fälle von recidivirenden juvenilen Glaskörper-Blutungen, die die Sehkraft des Auges mehr oder weniger aufgehoben hatten. Nach Versagen aller andren Mittel injicirte er in mehrmaligen Sitzungen je 50 ccm eines 2 % Gelatine-Serums unter die Haut. Darauf allmähliche Resorption des Blutes und keine Wiederholung der Hämorrhagie. Die Sehschärfe besserte sich im gleichen Verhältniss, ein Recidiv trat nicht ein. Seit der Heilung sind 3—4 Jahre verstrichen.

---

5) **Intraoculare Tuberculose. Gefahr der Enucleation,** von Rogman.

Ausser einem eigenen Falle stellt Verf. noch mehrere Beobachtungen aus der Literatur zusammen, aus denen hervorgeht, dass in 9 Fällen der Enucleation eine tuberculöse Meningitis mit tödtlichem Ausgange folgte. In zwei Fällen entstand ein locales Recidiv. In sechs Fällen von den mitgetheilten ist ausdrücklich betont, dass die Patienten sich vor der Enucleation wohl befanden und kein Zeichen einer allgemeinen Tuberculose gefunden worden war, sondern die Krankheit nur auf das Auge localisirt erschien.

Der Tod trat ein 19 Tage bis 6 Monate nach der Enucleation.

Mehrere Erklärungen für das Zustandekommen der Meningitis sind zulässig. Erstens kann letztere bereits latent bestanden haben. Zweitens kann die Wanderung der Bacillen in den Sehnervenscheiden bereits vor dem chirurgischen Eingriff begonnen haben.

Drittens aber kann durch die Enucleation erst eine Propagation der Bacillen bedingt werden, was umso wahrscheinlicher ist, als in den untersuchten enucleïrten Augen stets die Sklera entweder verdünnt und stark infiltrirt oder bereits perforirt gefunden wurde. In Folge dessen räth Verf. von der Vornahme der Enucleation namentlich in solchen Fällen ab, wo die Sklera ectasirt und verdünnt ist. Hier muss die radicalere Exenteration der Orbita mit Wegnahme des Periosts an ihre Stelle treten.

---

6) **Die Zusammensetzung des Kammerwassers bei Cataracta senilis,** von Uribe-Troncoso.

Man nahm allgemein an, dass der Gehalt an Eiweiss im Kammerwasser während der Bildung der Cataract erhöht sei. Das ist nach den Untersuchungen des Verf.'s nicht der Fall. Bei beginnenden Kern-Staren ist der Salzgehalt des Humor aqueus ein stärkerer, als bei Cortical-Staren. Im Stadium der Reifung zeigt sich normale Zusammensetzung, während bei überreifen Staren die organischen Bestandtheile des Kammerwassers vermehrt sind.

---

7) **Spontane Resorption der Linse bei Erwachsenen in Fällen von traumatischer Cataract,** von Armaignac.

---

8) **Keratitis punctata superficialis bei Masern,** von Trantas.

Diese Keratitis beginnt meist am 3. Tage nach Auftreten des Exanthems und geht mit starken Reizerscheinungen einher. Sie verschwindet spurlos nach 3—4 Tagen und spielt sich stets in den obersten Lagen der Hornhaut ab. Verf. stellt sie in dieselbe Kategorie wie das allgemeine Exanthem. In den grösseren Monographien ist die Krankheit angeblich nicht erwähnt.

---

9) **Ueber Augenaffectionen bei Masern**, von Morax.

Verf. beschränkt sich auf die Besprechung der blepharo-conjunctivalen Symptome bei Masern.

10) **Spontanes recidivirendes Hämatom der Orbita**, von Petit.

In weitaus der grösseren Zahl der mitgetheilten Fälle findet sich als ätiologisches Moment entweder Gefässleiden mit Nierenaffection oder Hämophilie.

Moll.

Vermischtes.

1) X. Internationaler Ophthalmologen-Congress in Luzern 18. September 1904. Ausstellung.

Das Comité des X. internationalen Congresses für Ophthalmologie hat mich beauftragt, Sorge zu tragen für eine zweckmässige Ausstellung aller dem Congresse übermittelten wissenschaftlichen Apparate, Instrumente sowie der verschiedenen Lehr- und Unterrichtsmittel.

Ich ersuche daher alle Collegen sowie alle wissenschaftlichen optischen wie mechanischen Firmen, die irgendwelche Objecte am internationalen Ophthalmologen-Congresse in Luzern auszustellen wünschen, sich bis zum 1. Juli 1904 an mich zu wenden mit der genauen Angabe der Ausstellungs-Objecte, des gewünschten Raumes sowie der Art und Stärke der allenfalls benöthigten elektrischen Kraft. Später angemeldete Ausstellungs-Objecte können nur noch in dem Maasse Berücksichtigung finden, als der noch verfügbare Raum es gestattet.

Professor Dr. A. Siegrist,
Director der Universitäts-Augenklinik Bern.

2) Der russische augenärztliche Bote wird, nachdem Prof. Chodin gesundheitshalber zurückgetreten, von Prof. Krückow in Moskau an erster Stelle, ferner von Prof. Bellarminoff in St. Petersburg, Prof. Ewetzki in Dorpat und Prof. Golowin in Odessa herausgegeben. Es wäre sehr wünschenswerth, am Schluss jedes Heftes eine kurze Uebersicht des Inhalts in deutscher oder französischer Sprache beizufügen.

3) Seit Juli 1903 erscheint in London „The Ophthalmoscope, a monthly review of current ophtalmology.“ Editors Sydney Stephenson (London), Charles A. Oliver (Philadelphia). Subeditor C. Devereux Marshall (London). Mitarbeiter für Deutschland ist Dr. A. Birch-Hirschfeld.

4) *Ἰατρικὴ πρόοδος*, 1. *Νοεμβρ.* 1903. *Ἡ τοιαύτη συνήθεια (ξενογλώσσων ὅρων καὶ ὀνομασιῶν) φρονοῦμεν ὅτι εἶνε ὅλως ἄτοπος καὶ δέον νὰ παύσῃ εἰς τὸ μέλλον, καθ' ὅσον διὰ ταύτης σπουδαίως ἀδικεῖται ἡ πλουσιωτέρα καὶ ὡραιοτέρα τῶν γλωσσῶν.*

Mögen dies auch in unsrem Vaterland die deutsch-schreibenden Aerzte beherzigen.

5) Zur Theorie der Retraction des Auges.

In der wissenschaftlichen Zusammenkunft Deutscher Aerzte von New-York vom 27. Oktober 1899 demonstrirte Dr. Julius Wolff eine Serie von vier Patienten mit Retractionsbewegung des Auges. In Bezug auf das Wie des Zustandekommens dieser abnormen Bewegung bekannte sich Dr. Wolff zu denselben Ansichten wie Dr. Türk (Centralbl. f. pr. Augenh. 1899, S. 14). In der dieser Demonstration sich anschliessenden Discussion nahm ich Gelegenheit zu erwähnen, dass mir ähnliche Fälle auch schon vorgekommen waren,

dass ich mir aber eine andre Erklärungsweise zurecht gelegt hatte, als Türk. Ich hielt die bei intendirter Einwärtsdrehung des Bulbus erfolgende Retraction für bedingt durch die simultane Contraction des Musc. rectus superior und inferior, welche beide Muskeln vom Nervencentrum aus vicariirend für den aus dem einen oder andren Grunde unfähigen Rectus internus innervirt werden. Bei intendirter Auswärtsdrehung wird bei diesen Fällen gewöhnlich ein Hervortreten des Augapfels aus seiner Höhle beobachtet, weil nun die beiden Obliqui sich zu gleicher Zeit contrahiren um die Arbeit des Rectus externus zu ersetzen.

Ein Referat über diese Discussion erschien im Dezemberheft 1899 der „New-Yorker Medicin. Monatsschr.", S. 581. Meines Wissens aber hat keine einzige ophthalmologische Fachzeitschrift hiervon Notiz genommen.

Als nun Dr. Weeks am 15. Februar d. J. der New-York Academy of Medicine einen neuen Fall von Retractionsbewegung des Augapfels vorstellte, kam ich in der Discussion auf meine Theorie zurück, welche, wie ich nun erfuhr, ebenso Dr. Weeks wie den meisten übrigen hier lebenden Fachgenossen unbekannt geblieben war.

Einige Tage hierauf kam mir nun der Artikel von Prof. Peschel im Januarheft des Centralbl. zu Gesichte, in welchem dieselbe Theorie promulgirt wird, wie ich sie schon vor 4 Jahren aufgestellt habe. Unter den Umständen wundert es mich gar nicht, dass Peschel meiner nicht erwähnt, da es ihm offenbar ebenso ergangen ist, wie den vielen übrigen Fachgenossen, denen keine Gelegenheit wurde, mit meiner Theorie bekannt zu werden. Die Theorie ist übrigens so naheliegend, dass ich nicht zweifle, dass ausser Peschel auch noch andere Fachgenossen unabhängig voneinander auf dieselbe Idee verfallen sind, es aber aus dem einen oder andern Grunde unterlassen haben, die Sache im Druck bekannt zu geben.

New York, 22. Febr. 1904. A. Schapringer.

Bibliographie.

1) Naturwissenschaftlich-medizinische Gesellschaft zu Jena (Section für Heilkunde), 27. Mai 1903. (Münchn. medizin. Wochenschrift 1903. Nr. 30.) Wagenmann theilt einen Fall von Cysticercus im Glaskörper mit und stellt den mit Erfolg operirten Patienten vor. Von der Operation ist zu erwähnen, dass es nach mehrmaligen Einführen der Pincette gelang, die Blase zu fassen und in toto unverletzt zu extrahiren. (Netzhaut-Ablösung, Handbewegung nach unten.) Der zweite Fall, über den Wagenmann berichtet, ist ein in diagnostischer Hinsicht interessanter, von Eisensplitter im Glaskörper. Der Verletzte konnte überzeugt werden, dass die von ihm wahrgenommene Flocke ein durch den Magnet anziehbarer Eisensplitter sei; hat sich aber zur Operation nicht eingestellt.

2) Ein Beitrag zur Kasuistik der embryonalen Glaskörper-Stränge mit anatomischem Befund in einem Fall, von Jos. Hillers. (Inaug.-Dissert. Giessen 1903.) 10 Fälle des Giessener Materials werden veröffentlicht, in denen es sich 9 Mal um die Arteria hyaloidea persistens, einmal um den Cloquet'schen Kanal handelte. Fritz Mendel.

Um Einsendung von Separatabdrücken wird gebeten (Berlin NW. 26 Schiffbauerdamm)

Verlag von Veit & Comp. in Leipzig. — Druck von Metzger & Wittig in Leipzig.

Centralblatt
für praktische
AUGENHEILKUNDE.

Herausgegeben von

Prof. Dr. J. Hirschberg, Geh. Med.-Rath, in Berlin.

Monatlich ein Heft. Preis des Jahrganges 12 Mark. Zu beziehen durch alle Buchhandlungen des In- und Auslandes und die Postanstalten des Deutschen Reiches.

April. Achtundzwanzigster Jahrgang. 1904.

Inhalt: **Original-Mittheilungen.** Ueber den Markschwamm der Netzhaut. Von **J. Hirschberg.**

Klinische Beobachtungen. I. Ueber langsame Rückbildung der persistirenden Pupillen-Haut. Von J. Hirschberg. — II. Klümpchen Anilinfarbe als Fremdkörper der Hornhaut. Von Primarius Dr. Emil Bock in Laibach.

Neue Bücher.

Referate, Uebersetzungen, Auszüge. 1) Die augenärztlichen Operationen, von Prof. Czermak in Prag. — 2) Klinische Studien über die Krankheiten der Retinal-Gefässe, von Dr. Ole Bull. — 3) Ultramikroskopische Untersuchung über die Ursachen der sympathischen Ophthalmie, von Rählmann. — 4) Ueber Radium-Strahlen und ihre Wirkung auf das gesunde und kranke Auge, von Greeff.

Journal-Uebersicht. I. A. v. Graefe's Archiv. f. Ophthalmologie. LVII. 1. — II. Zehender's Klinische Monatsblätter für Augenheilkunde. 1904. Januar—März. — III. Zeitschrift für Augenheilkunde. 1903. X. Heft 3—6. — IV. Archiv für Augenheilkunde. XLVIII. 1903. Heft 3—4.

Vermischtes. Nr. 1—4.

Bibliographie. Nr. 1—4.

Ueber den Markschwamm der Netzhaut.

Von **J. Hirschberg.**[1]

M. H. In der November-Sitzung 1903 hatte ich die Ehre, Ihnen einen Fall von doppelseitigem Markschwamm der Netzhaut bei einem zehnmonatlichen Kinde vorzustellen. Der Bericht darüber ist im Decemberheft des Centralbl. f. Augenheilk. 1903 und ein kurzer Auszug davon bereits

[1] Nach einem Vortrag in der Januar-Sitzung der Berliner ophthalm. Gesellschaft.

im Januar-Heft 1904 (S. 1561) der Clinica Oculistica meines Freundes Prof. CIRINCIONE erschienen. Aber in diesem Auszug habe ich zwei kleine Irrthümer zu beklagen. Erstlich wird dem Kinde das Alter von zehn Jahren, ferner mir die Regel zugeschrieben, die Enucleation nicht mehr auszuführen, wenn bereits über zehn Wochen, seit der ersten Feststellung des hellen Reflexes aus der Pupille, verstrichen sind.

Hierüber möchte ich mir einige Worte gestatten.

Bereits in meiner Sonderschrift über den Markschwamm der Netzhaut vom Jahre 1869[1] hatte ich klar hervorgehoben, dass, wenn der helle Schein aus der Pupille erst seit einigen Wochen besteht, wenn der Glaskörper-Raum erst zum geringeren Theil von der Neubildung ausgefüllt erscheint, wenn nach der Ausschälung des Augapfels das daran haftende Stück Sehnerv bei mikroskopischer Untersuchung gesund gefunden wird, eine glückliche Wendung des Krankheits-Verlaufes mit grosser Wahrscheinlichkeit zu erwarten sei.

Genauere Angaben konnte ich später machen, als ich mehr eigene Erfahrungen gesammelt. Im Jahre 1893 hat Herr Dr. BRUNO WOLFF in seiner Inaugural-Dissertation[2] eine Zusammenstellung der von mir in meiner Anstalt operirten Fälle von Markschwamm der Netzhaut vorgenommen. (Alle Präparate sind mikroskopisch untersucht.) Es handelt sich um siebzehn Fälle.

Sie könnten sagen, das ist ja eine kleine Zahl. In der That, die Zahl der wegen Aderhaut-Sarcom von mir ausgeführten Enucleationen betrug im folgenden Jahre (1894) bereits 39. Der Unterschied ist wohl erklärlich. Zunächst ist Markschwamm der Netzhaut an sich etwas seltener, als Sarcom der Aderhaut: in meinem eigenen Beobachtungs-Material finde ich ersteren in 0,4 auf das Tausend Augenkranker, das letztere in 0,5.[3] Sodann ist Markschwamm der Netzhaut in 18—20% der Fälle doppelseitig, d. h. für den Arzt wenig einladend zur Operation; während bei Aderhaut-Sarcom Doppelseitigkeit so gut wie gar nicht vorkommt. Endlich geschieht es sehr häufig beim Netzhaut-Markschwamm der kleinen Kinder, dass eine wenig gebildete Mutter, wenn der Arzt Entfernung des Augapfels vorschlägt, sofort entflieht und gar nicht oder zu spät wiederkehrt; während bei dem Aderhaut-Sarcom der Erwachsenen eine ruhigere Erörterung, selbst bei geringerer Bildung der Befallenen, möglich bleibt. Aus diesen Gründen haben wir weniger Augäpfel wegen Markschwamm der Netzhaut, als wegen Sarcom der Aderhaut, zu entfernen.

---

[1] S. 259.

[2] Weder diese Dissertation, noch die kurze Uebersicht ihrer Ergebnisse, welche ich in dem 25jährigen Bericht über meine Augenheilanstalt (Berlin 1895, S. 75) veröffentlicht habe, pflegen in den hierauf bezüglichen Erörterungen erwähnt zu werden.

[3] Vgl. meine Beiträge zur prakt. Augenheilk. 1878, III, S. 103 und 104.

Es waren also siebzehn Fälle von Markschwamm der Netzhaut, die ich bis zum Jahre 1893 operirt hatte. Die lückenlose Reihe eines einzelnen Beobachters liefert zuverlässigere Ergebnisse, als eine noch so umfassende Zusammenstellung aus der Literatur, die eben von den Zufälligkeiten der Veröffentlichung abhängig bleibt. Diese 17 Fälle zerfallen naturgemäss in zwei Gruppen. In der ersten Gruppe, welche zehn Fälle umfasst, hat die anatomische Untersuchung erwiesen, dass die Neubildung noch nicht die Netzhaut überschritten hatte, als die Entfernung des Augapfels mit der Geschwulst vorgenommen wurde. Dagegen sind in der zweiten Gruppe, welche die übrigen sieben Fälle umfasst, bereits auch andre Theile des Auges von der Geschwulst ergriffen gewesen. In den 10 Fällen der ersten Gruppe wurde niemals ein Recidiv festgestellt. Schon damals waren einige dieser Fälle $5^3/_4$, $8^3/_4$, $12^1/_4$ Jahre beobachtet worden. Die weitere Beobachtung hat nichts an dem günstigen Ergebniss geändert. In den 7 Fällen der zweiten Gruppe wurde vier Mal Rückfall festgestellt, zwei Mal tödtlicher Ausgang nicht lange nach der Operation, einmal unter Erscheinungen, die auf Entwicklung einer Neubildung in der Schädelhöhle schliessen liessen.

In der ersten Gruppe betrug sieben Mal die Zeit von der ersten Beobachtung des hellen Scheins aus der Pupille bis zur Operation etwa zehn Wochen. In der zweiten Gruppe schwankte diese Zeit zwischen einigen Monaten und einem Jahr und vier Monaten.

Die Operation des Markschwamms der Netzhaut ergiebt also nur so lange eine günstige Prognose, als die Neubildung auf die Netzhaut selbst beschränkt geblieben; und noch nicht über zehn Wochen, seit Auftreten des hellen Scheins, verstrichen sind.

Aber die günstige Prognose deckt sich nicht mit der Nothwendigkeit der Operation. Wir müssen die Operation des Kindes öfters auch dann noch anrathen, wenn die beste Zeit von den Eltern bereits versäumt worden. Gelegentlich sind auch dann noch Dauer-Heilungen erzielt worden. Ueber einen Fall, der auch erst spät zur Operation kam, aber doch noch einigermaassen günstige anatomische Verhältnisse aufwies, will ich jetzt berichten.

Am 31. Januar 1904 wurde mir ein siebenmonatliches Mädchen gebracht. Seine Eltern sind gesund, ebenso seine drei älteren Geschwister. Es ist gesund geboren und bis heute körperlich gesund, gut entwickelt, blühend und freundlich. Im Beginn seines dritten Lebensmonates bemerkten die Eltern zuerst einen hellen Schein in der Pupille des linken Auges. Sie legten keinen Werth darauf und zeigten erst vor 4 Wochen das Kind einem Augenarzt, der es heute zu mir sendet.

Das rechte Auge ist normal, auch im Hintergrund. Das linke Auge ist zwar reizlos, aber leicht vergrössert und härtlich, die Hornhaut rauchig, die Vorderkammer flach, die Pupille weit, die Iris von Blutgefässen durch-

zogen. Der ganze Binnenraum des Augapfels ist von einer hellen Geschwulstmasse ausgefüllt, welche aus drei bis dicht an die Linsen-Hinterfläche reichenden Knoten oder Buckeln besteht. Dieselben stossen so aneinander, dass durch ihre gegenseitige Berührung in der Mitte ein schmaler, dreistrahliger Raum ausgespart wird. Der nach unten-aussen gelegene Knoten ist solide und markig; die beiden andren, der nach unten-innen gelegene und der obere, schimmern bei seitlicher Beleuchtung graubläulich und dürften hinter der schon geschwulstartig verdickten Netzhaut noch Flüssigkeit enthalten. Alle drei zeigen eine glatte Oberfläche, die von dem Gefässbaum der Netzhaut überzogen ist. (Fig. 1.)

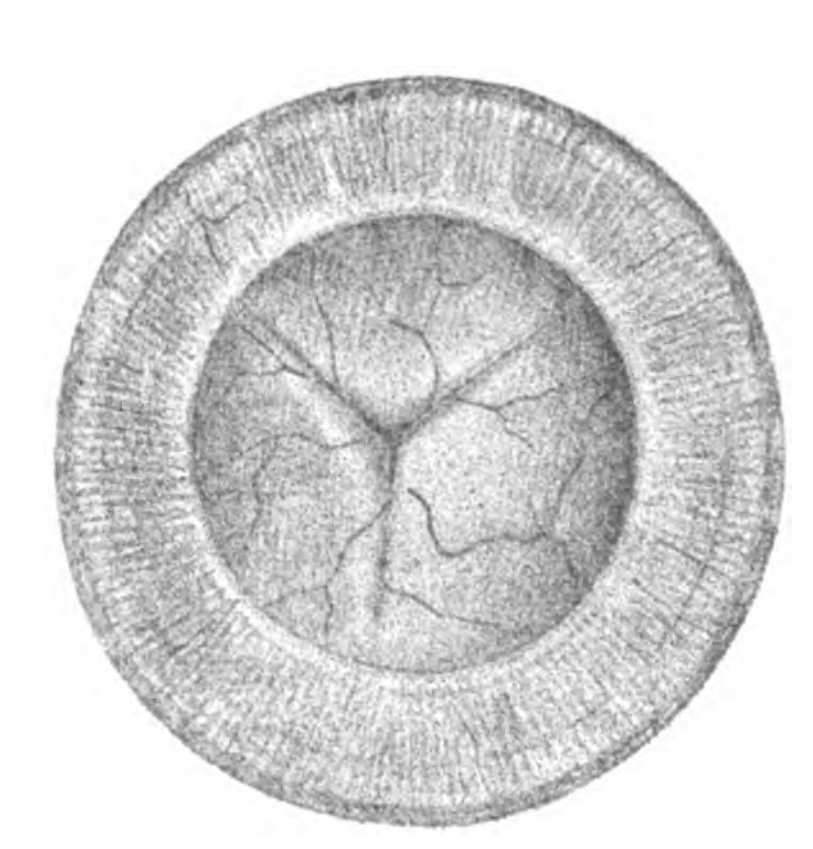


Fig. 1.

Sonst ist das Kind gesund, Drüsen-Erkrankung oder Metastasen sind nicht nachweisbar.

Die Diagnose ist sicher. Es handelt sich um Markschwamm der Netzhaut des linken Auges, und zwar um die gewöhnliche oder Hauptform, die von der Aussenfläche der Netzhaut nach der Aderhaut-Seite hin wuchert und die ich vor 25 Jahren als Glioma retinae exophytum bezeichnet habe. Die Geschwulst ist angeboren, da sie bereits in der 9. Lebenswoche des Kindes von den Eltern bemerkt worden. Leider haben diese ein viertel Jahr und der zuerst consultirte Arzt noch 4 Wochen dazu verstreichen lassen. Die sichere Periode der Krankheit, wo man nach Entfernung des Augapfels auf dauernde Heilung mit grösster Wahrscheinlichkeit rechnen kann, ist vorüber, seit mehr als 6 Wochen. Es besteht bereits leichte Vergrösserung des Augapfels und Drucksteigerung. Aber das Kind ist so gesund und blühend, dass es ein Jammer wäre, dasselbe thatenlos dem üblen Ausgang preiszugeben. Sollte es nicht mehr gelingen, das Leben des Kindes dauernd zu erhalten, so hätten wir ihm doch jedenfalls durch Entfernung des Augapfels die Qualen des Durchbruchs erspart.

Am folgenden Tage wird zur Operation geschritten, — die Eltern wurden von ihrer Nothwendigkeit sofort überzeugt; in solchen Fällen ist es ein Glück für den Kranken, wenn der Arzt Autorität besitzt. Die Betäubung wurde, wie immer bei uns, mit der Billroth'schen Mischung, nach der Tropfen-Methode ausgeführt; 1 g der Mischung, d. h. $^3/_5$ g Chloroform, war genügend.

Zuerst wurde die Lidspalte schläfenwärts durch einen kräftigen Scherenschnitt erweitert, und zwar schon im Beginn der Betäubung; dann, als

letztere genügend tief geworden, der Sperrer eingelegt, der Rectus internus von seiner Sehne abgetrennt, die letztere kräftig gepackt mit der starken Pincette, die ich für diesen Zweck verwende, die andren drei graden Augenmuskel abgetrennt; hierauf an der fest gepackten Sehne des Internus der Augapfel kräftig nach der Schläfenseite gedreht und an der Nasenseite mit der Schere vorgearbeitet, bis man den gespannten Strang des Sehnerven fühlt. Nunmehr wird von GRAEFE's Sichelmesser, das er als Neurotom bezeichnet hat (Fig. 2), hart an der Nasenwand der Orbita vorgeschoben und mit einer starken Hebelbewegung der gespannte Sehnerv so tief, als möglich, nach hinten durchschnitten. An dem Nachlass der Spannung des festgehaltenen Augapfels fühlt man augenblicklich, dass die Durchschneidung gelungen. Man sieht es auch sofort an einem starken Strahl arteriellen Blutes, der zwischen Augapfel und Nasenwand der Orbita hervorsprudelt. Schleunigst wird die Ausschälung des Augapfels vollendet, die Blutung durch Compression vom Assistenten gestillt, — eine Unterbindung war nicht nöthig; und, da inzwischen der Operateur den am Augapfel haftenden Sehnerven normal gefunden, so wird die durch Ausschälung des Augapfels gesetzte Bindehautwunde — unter Berieselung mit Sublimat-Lösung von 1 : 5000 — mittelst 4 Nähten geschlossen. Da aber doch in Folge der starken Blut-Infiltration des orbitalen Gewebes die Bindehaut ein wenig zwischen den Lidern vorsteht, so werden die letzteren durch 2 Cutis-Nähte provisorisch vereinigt, natürlich auch die Erweiterung der Lidspalte durch eine Naht geschlossen und ein Verband angelegt. Das Kind war schon bald nach der Operation ganz munter und fröhlich. Am folgenden Tage hatte die Spannung des Orbital-Gewebes nachgelassen. Am 3. Tage wurden die Cutis-Nähte entfernt, am 7. die Bindehaut-Nähte, am 8. das Kind mit seiner Mutter entlassen.

Fig. 2.

Natürlich kann man über den End-Ausgang erst später berichten. Aber die anatomische Untersuchung lieferte ein einigermaassen günstiges Ergebniss.

Am herausgenommenen Augapfel haftet ein Stück des Sehnerven von 10 mm Länge, das vollkommen gesund aussieht, auch an der endständigen Schnittfläche. (Fig. 3.) Es fragt sich nun, ein wie grosses Stück des orbitalen Theils vom Sehnerven wir mit dem Augapfel herausgenommen haben; mit andren Worten: wie lang ist der orbitale Theil des Sehnerven bei einem 7monatl. Kinde? In meiner ziemlich vollständigen Bibliothek konnte ich eine Antwort auf die letztgenannte Frage nicht finden. Aber Herr Geheimrath ORTH half mir hier mit seiner bekannten und dankens-

werthen Liebenswürdigkeit und liess sofort bei einschlägigen Sectionen die Länge des orbitalen Sehnerven messen: sein Assistent, Herr Dr. Beitzke, theilte mir mit, dass bei einem einjährigen Kinde von Durchschnitts-Entwicklung die Länge des orbitalen Sehnerven 20 mm betrug, und bei einem neugeborenen 18 mm. Somit glaube ich mich nicht weit von der Wahrheit zu entfernen, wenn ich annehme, dass ich die am Augapfel haftende Hälfte des orbitalen Theils vom Sehnerven mit herausgenommen habe. Den, wie üblich, in Formol gehärteten Augapfel durchschnitt ich in einer senkrechten Ebene, so dass der Sehnerv an der kleinen medialen Hälfte verblieb. (Fig. 4, leicht vergrössert, etwa 2 × 1.) Die Verhältnisse wurden so gefunden, wie ich sie erwartet. Die untere Hälfte des Binnenraums vom Augapfel ist von einer soliden Geschwulst-

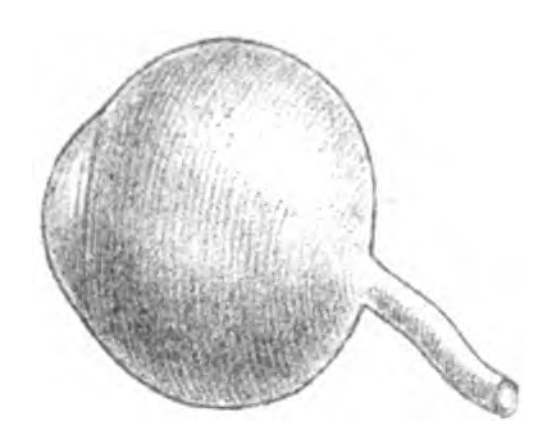


Fig. 3.

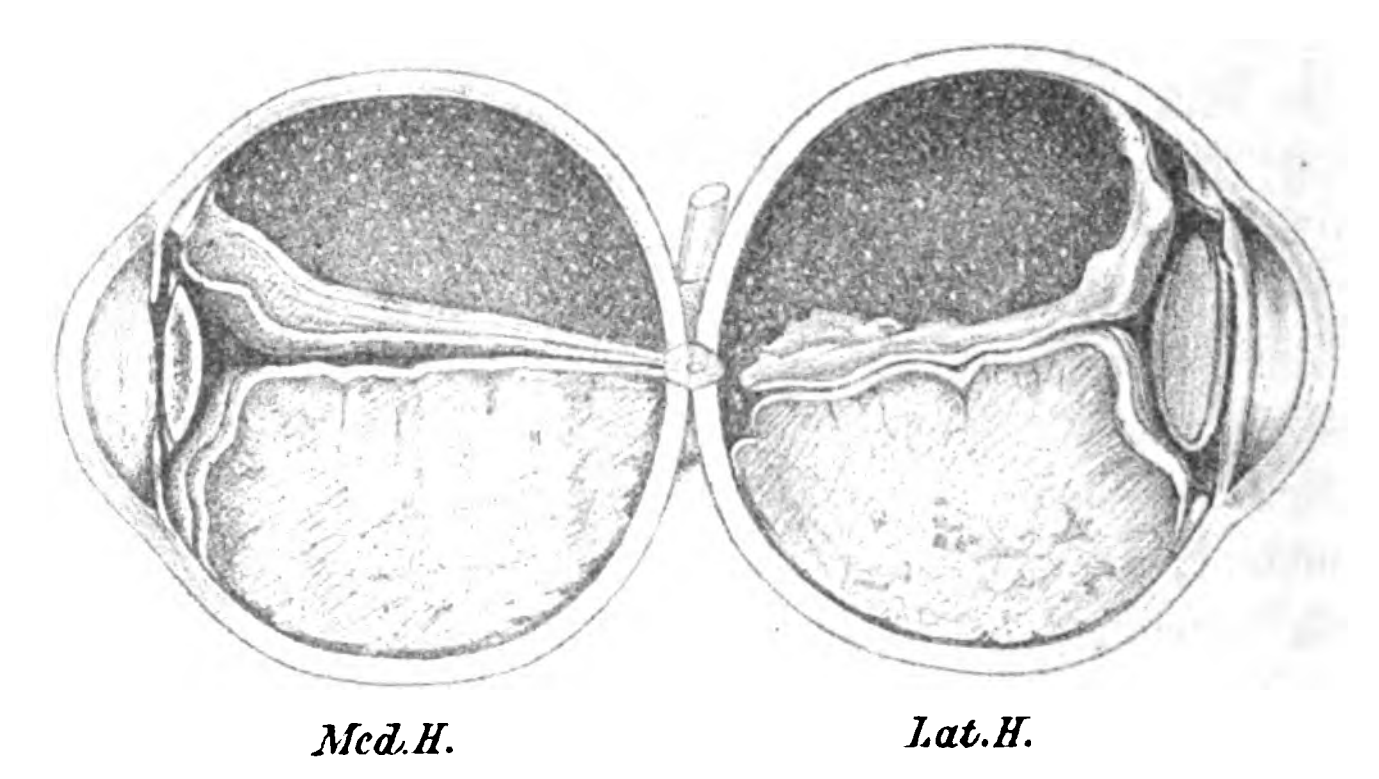


Fig. 4.

Masse ausgefüllt, die oben von glatter Netzhaut-Innenschicht bedeckt wird. Die letztere bildet zusammen mit der oberen, abgelösten und nach innen, gegen die Augenachse, verschobenen Netzhaut-Hälfte einen Trichter.

In der medialen Hälfte des Präparats ist dieser obere Theil der Netzhaut noch ziemlich dünnwandig, in der lateralen Hälfte aber schon, wenigstens nach hinten zu, mit der blumenkohlartigen Aussenwucherung (des Glioma exophytum) bedeckt. Die Hauptmasse der Geschwulst ist grauröthlich, markig, mit zahllosen weissen, punktförmigen Einsprengungen, hauptsächlich verkalkten Nekrosen. Aderhaut nebst Iris und Lederhaut anscheinend normal. Die freie Innenfläche des auf der Aderhaut verbliebenen Pigment-Epithels ist mit einer Aussaat von zahllosen, weissen Punkten bedeckt. Die Linse abgeplattet. Die mikroskopische Untersuchung ergab das gewöhnliche Bild. Aber eine zarte, geschwulstartige Verdickung der Aderhaut wurde gefunden. Das freie Ende des Sehnervenstücks ist frei von Gliom-Wucherung.

Klinische Beobachtungen.

I. Ueber langsame Rückbildung der persistirenden Pupillen-Haut.

Von J. Hirschberg.

Adolf Weber[1] hat das Verdienst, das Klinische der sogenannten Membra pupillaris perseverans vollständig klargelegt zu haben. Die Darstellungen von Manz[2] und E. v. Hippel[3] lieferten im Wesentlichen nur Bestätigungen.

Eine klinische Frage ist die nach dem spontanen Schwinden der angeborenen Pupillen-Haut. A. Weber hebt den Fall von J. Beer[4] hervor, wo die mit angeborener Sperre behaftete Pupille „ohne Zuthun der Kunst in der sechsten Woche nach der Geburt sich wieder geöffnet hatte"; und ist geneigt, derartige Thatsachen zur Beurtheilung älterer, ungenau beschriebenen Fälle mit zu verwerthen. Manz sagt richtig: „Es ist kaum zu bezweifeln, dass diese faserigen Reste der Pupillen-Membran von der Geburt an noch weiteren Veränderungen unterworfen sind, indem einestheils der sonst vor der Geburt bedingte Resorptions- bezw. Veränderungs-Process noch weitere Fortschritte macht, andrerseits das Spiel der Pupille Zerrung und Ablösung herbeiführt." E. v. Hippel hat diese Frage nicht erörtert.

Zwei Fälle muss man unterscheiden.

Erstlich diejenigen, welche unmittelbar oder doch sehr bald nach der Geburt zur Beobachtung gelangen. Es ist nicht unwahrscheinlich, dass man hier öfters binnen wenigen Wochen bedeutende Veränderungen nachweisen kann.

Zweitens diejenigen, welche bei grösseren Kindern oder Erwachsenen zur Beobachtung kommen. Hier beobachtet man in der Mehrzahl der Fälle durch viele Jahre hindurch keine wesentlichen Aenderungen. Ich besitze von mehreren Fällen eine Reihe von Zeichnungen der Pupillen-Haut, welche dieses beweisen.

Aber einen Fall habe ich 18 Jahre lang, vom 2. bis 20. Jahre des Befallenen, beobachtet, wo ein theilweiser Schwund der Pupillen-Haut im Laufe der Jahre ganz deutlich zu Tage trat.

Im Jahre 1885 wurde mir ein 2jähriger Knabe vorgestellt, der von gesunden Eltern stammt, durch normale Entbindung zur Welt gekommen ist und beiderseits zu kleine Augen zeigt.

Die kleine Hornhaut ist längs-oval, mit etwas schräg gestellter Längs-Achse, besonders links, wo Kolobom der Regenbogen- und Ader-Haut deutlich hervortritt. Das rechte Auge zeigt nicht ein Kolobom der Regenbogenhaut, wohl aber eine ziemlich stark entwickelte Pupillen-Haut. Ein breiter Pinsel von Fäden steigt von unten empor und vereinigt sich mit einem schmäleren, der von oben herabsteigt, so dass nur rechts und links ein Segment der Pupille freibleibt. (Fig. 1.)

---

[1] Arch. f. Ophth. VIII, 1, 337, 1861.
[2] Graefe-Saemisch. 1. Aufl., 2. Bd., S. 93, 1876.
[3] Graefe-Saemisch, 2. Aufl., 18. und 19. Lieferung, S. 58, 1900.
[4] Augenkrankh. II, 1817.

1889 wurde der jetzt 5jährige mir wieder gebracht. Jedes Auge für sich sieht, aber das rechte mittelmässig und nahe. Jetzt erkennt man auf dem rechten Auge Verkleinerung der Linse, leichte Verschiebung nach der Nasenseite, so dass in der künstlich erweiterten Pupille der Linsenrand schläfenwärts sichtbar wird, sowie auch feine Trübung-Streifen in der Linse. Auch der rechte Augengrund zeigt Kolobom-Bildung. Der röthliche Sehnerv ist dreieckig begrenzt, dicht darunter folgen zwei dunkel-bläuliche Höhlungen mässiger Grösse und danach eine weisse Zone, wo die Lederhaut sichtbar wird; auch noch 2 kleine, helle Herde dicht oberhalb und nasenwärts am Sehnerven.

Das Kolobom des linken Augengrundes ist typisch, ungefähr entsprechend der bekannten Abbildung von E. Jäger, welche E. v. Hippel auf seiner Fig. 7 wieder dargestellt hat: nur ist das Kolobom breiter, die obere Grenzlinie weniger convex, der Sehnerv weniger scharf, auch mehr dreieckig begrenzt, dicht neben demselben eine tiefe Aushöhlung zweiter Ordnung.

1890 wird auch links leichte Linsen-Verschiebung, und zwar nach der Schläfenseite zu, nachgewiesen: nach künstlicher Erweiterung der Pupille wird dicht bei ihrem nasalen Rand derjenige der Linse sichtbar, zu dem brückenartig feine Pigmentfäden ziehen.

1893 erscheint bei dem 10jährigen die rechte Regenbogenhaut mehr bläulich, die linke bräunlich, das rechte Auge steht höher. Jetzt kann man, acht Jahre nach der ersten Beobachtung, einen theilweisen Schwund der rechtsseitigen Pupillen-Haut feststellen. Das ganze nasale Drittel der Pupille ist frei geworden.

Es sind überhaupt nur noch etwa 5 Fäden vorhanden, von denen einer oben, zwei unten als dreieckige Verlängerungen der Iris-Stroma beginnen, der untere breitere einen bandartigen Fortsatz trägt: alle vereinigen sich auf einer kleinen bläulichen Haut, die der Vorderkapsel aufliegt.

Bei Zusammenziehung der Pupille erfolgt schlangenartige Krümmung der Fäden. Fig. 2 ist bei künstlicher Erweiterung der Pupille gezeichnet;



Fig. 1.

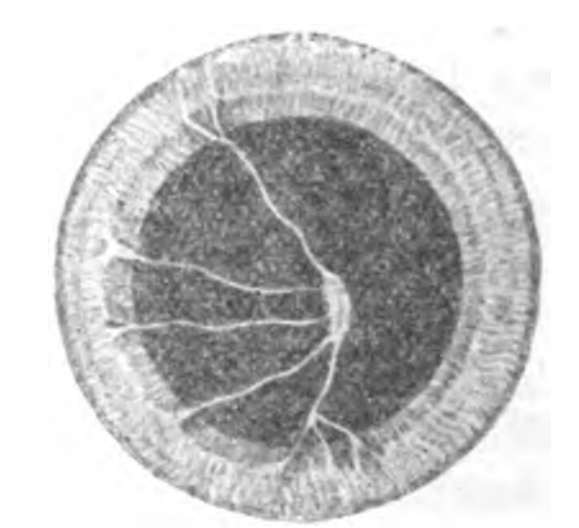


Fig. 2.

etwas stärker vergrössert, als Fig. 1. Der Unterschied zwischen senkrechtem und wagerechtem Durchmesser der rechten Hornhaut ist ziemlich ausgeglichen. Unter dem vorderen Scheitel der Linse ist eine dreieckige Trübung angedeutet.

Das rechte Auge erkennt Sn 2′ : 3″; das linke Sn $1^1/_2$′ : 3″. Das rechte Gesichtsfeld ist von der Nasenseite her bis auf 10° eingeengt, oben mehr, als unten. Das linke Gesichtsfeld ist allseitig bis auf 40°, oben und aussen bis auf 30° eingeengt.

1894 wird auf dem rechten Auge Netzhaut-Abhebung festgestellt.

1895 giebt der nunmehr 12jährige das Gesichtsfeld des linken Auges so an, wie wir es bei Kolobom des Augengrundes gewöhnt sind: d. h. oberhalb des blinden Flecks besteht ein grosser Ausfall, mit nach unten convexer Grenzlinie. Das linke Auge hat mit — 4 D. S = $^6/_9$ (fast); Sn $1^1/_2$′ wird in 3″ erkannt. Das rechte Auge erkennt nun Finger auf 2′; nur ganz nach unten zu ist ein Rest des Gesichtsfelds erhalten.

1897 rechts S = $\frac{1}{\infty}$, links — 5 D S = $^6/_{60}$; Sn $1^1/_2$ in $2^1/_2$″.

1904 kehrt der jetzt 20jährige wieder, an dem Tage, wo er der Augen halber militär-frei geworden.

Der Farben-Unterschied der Regenbogenhäute ist nicht mehr erheblich, die linke ist bräunlich, die rechte grünlich-bräunlich.

Die rechte Hornhaut ist 9 mm breit und hoch; die linke 7,5 mm breit, 9 mm hoch. (In der rechten Hornhaut hat sich der Unterschied zwischen senkrechtem und wagerechtem Durchmesser im Laufe der Jahre ziemlich wieder ausgeglichen.) Der Krümmungshalbmesser der rechten Hornhaut ist, wegen der Blindheit, nicht genau zu messen; der der linken beträgt 9,6 mm. Links besteht Hornhaut-Astigmatismus nach der Regel, von 3 Dioptrien.

Das rechte Auge ist stockblind, dabei lichtscheu, die Linse getrübt, Spannung gut.

Von der Pupillen-Haut ist nur ein zartes Segel übrig geblieben, welches ungefähr das laterale Drittel der Pupille deckt. Links ist eine eigenthümliche Atrophie des Pupillen-Theils der Iris sichtbar; das Pigmentblatt tritt als Streifen oder Gürtel frei zu Tage; das Stroma hört auf mit abgerundeter Zähnelung.

Das linke Auge erkennt mit — 8 D Finger auf 10′; Sn $1^1/_2$ in 2″ mühsam. Gesichtsfeld ungefähr wie zuvor.

Wir haben hier an dem rechten Auge ein neues Beispiel der Thatsache, dass das angeborene Kolobom durch fortschreitende Schrumpfung des Glaskörpers zur Netzhaut-Abhebung und Erblindung führen kann.

II. Klümpchen Anilinfarbe als Fremdkörper der Hornhaut.

Von Primarius Dr. Emil Bock in Laibach.

Die Mittheilung von Praun „Violettfärbung der Bindehaut und Hornhaut durch Anilin-Tintenstift“ im Februar-Heft 1904 dieses Centralblattes brachte mir einen vor einiger Zeit beobachteten Fall in Erinnerung.

Der 16jährige Lehrling eines Spezereiwaaren-Geschäfts wurde von seinem Herrn angewiesen, in meine Sprechstunde zu gehen, weil er im rechten Auge einen Fremdkörper habe.

Bei der Untersuchung fand ich in dem ganz reizlosen rechten Auge einen schwarzen über mohnkorngrossen Körper am nasenseitigen Hornhautrande sitzen Die röthlichblaue Farbe der Bindehaut des Augapfels in weiter Nachbarschaft des Fremdkörpers liess mich seine Art vermuthen. Um eine weitere Auflösung des Farbstoffes zu verhüten, nahm ich von einer Holocaïn-Einträufelung Abstand und entfernte den Fremdkörper mit der Nadel rasch ohne Zerbröckelung. Dieser erwies sich als eine Anilinfarbe, Gentianaviolett oder dgl. Am andren Tage war die Färbung der Bindehaut vollkommen geschwunden.

Auf mein diesbezügliches Fragen hin erinnerte sich der junge Mann,

dass er zwei oder drei Tage vorher den Vorrath an Farben für Ostereier auf einem hohen Gestelle geordnet habe; dabei sei ein Päckchen geborsten und dessen Inhalt auf seinen Kopf gefallen.

Bemerkenswerth ist es, dass trotz des wenigstens zweitägigen Verweilens des Farbstoffes im Auge die Hornhaut gar nicht und die Bindehaut nur in geringem Grade diesen aufgenommen hatte. Die Färbung dieser verlor sich in einem Tage vollständig, so dass es nicht nothwendig war, zur Entfärbung ein Mittel anzuwenden.

Unser Büchertisch.

Neue Bücher.

*1) Traité des tumeurs de l'oeil, de l'orbite et des annexes, par F. Lagrange, Professeur agrégé à la Faculté de Médecine de Bordeaux. Tome I: Tumeurs de l'oeil. 1901. Tome II: Tumeurs de l'orbite. Un fort volume in 8⁰ grand-jésus de 854 pages avec 218 figures et 12 planches hors texte. 1904. G. Steinheil, Editeur, Paris.

2) Ergänzungstafeln zu dem Atlas der Ophthalmoskopie, von Hofrath Dr. J. Oeller, Prof. an der Univ. zu Erlangen. Zweite Lieferung. 5 Tafeln, Wiesbaden, J. F. Bergmann, 1903. 1. Chorioret. albuminurica et dialysis ret. sanata. Atroph. n. opt., striae retinales, vena chorioretinalis. 2. Obliteratio vasorum retinae. Retinitis proliferans. 3. Melanosis vasculorum retinae; Apoplexia macularis oculi. 4. Sclerosis Arteriarum retinae; Atroph. n. opt., Chorioiditis et striae subretinales. 5. Coloboma vaginae n. optici. In sorgfältiger Ausführung der Abbildungen und genauer Beschreibung des Befundes schliesst sich diese Lieferung den früheren würdig an.

3) Jatromathematiker, vornehmlich im 15. und 16. Jahrhundert. Eine Studie von Karl Sudhoff. Breslau, J. U. Kern's Verlag, Breslau, 1902. Eine äusserst lehrreiche Abhandlung, um die Geschichte der ärztlichen Verirrungen zu studiren.

4) Las vías ópticas. Thesis par Adolfi Noceti, Buenos Ayres 1903, 223 S.

*5) Graefe-Saemisch, II. Aufl., 72. bis 74. Lieferung: Die Untersuchungsmethode von Dr. E. Landolt in Paris. (Schluss.)

Referate, Uebersetzungen, Auszüge.

1) **Die augenärztlichen Operationen,** von Prof. Dr. Czermak in Prag. Heft 13, 14, 15. (Wien, 1904, K. Gerold's Sohn.)

Die nach langer Pause erschienenen neuen Lieferungen der Czermak-schen Operations-Lehre behandeln die wichtigsten Augen-Operationen, die an der Linse. Die Discission und Lanzen-Extraction haben in der Myopie-Operation ein grosses Gebiet gewonnen, sind von geringen Modificationen an Instrumenten und Verfahren abgesehen, ein gleichmässig geübtes Verfahren geblieben. Der Streit um die Ausführung der Star-Extraction, dessen frühere Lebhaftigkeit die geschichtlichen Vorbemerkungen vor Augen führen, ist wenigstens insofern beendet, als die vom Verf. geschilderte Lappen-Extraction als das jetzt allgemein übliche Verfahren gelten kann.

Persönlich ist Verf. für Eröffnung der Linsen-Kapsel mittelst Kapselpincette, beim Vorgehen mit Iridectomie legt er ein grosses Gewicht auf die Rücklagerung der Iris-Schenkel vor der Kapsel-Eröffnung, da hierdurch Einklemmungen am leichtesten vermieden werden. Mit der Nachstar-Discission geht Verf. sehr weit. Sie ist ihm ein wesentlicher Bestandtheil der Star-Operation und er discindirt möglichst in jedem Falle 12—20 Tage nach der Linsen-Entfernung, da diese frühen Discissionen am ungefährlichsten sind und auch eine geringe Kapsel-Wellung die Sehkraft vermindert.

Die Nachbehandlung ist beim Verf. nicht streng, er benutzt Schutzgitter. Auf Ruhe in den ersten Nächten legt er Werth, reicht Morphium und Chloraldehyd.

Sehr eingehend wird die Frage der Anwendung der Iridectomie bei der Lappen-Extraction behandelt, und das Für und Wider gegenüber gestellt. Verf. schliesst, dass die einfache Extraction sich nur für ausgewählte Fälle eigne, dass das sicherere Verfahren die combinirte Extraction sei. Bezüglich der präparatorischen Iridectomie schliesst er sich Hirschberg an. Sie muss gemacht werden bei bestehender Drucksteigerung und nach abgelaufener sympathischer Entzündung, ist zu empfehlen bei Einäugigen, bei erheblichen Synechien, bei unzuverlässigen Patienten. Ueber üble Zufälle bei den Operationen und ihre Verhütung, über Modificationen berichtet Verf. eingehend.

Spiro.

---

2) **Klinische Studien über die Krankheiten der Retinalgefässe,** von Dr. med. Ole Bull. (Veit u. Comp., Leipzig 1903.)

Verf. macht es sich zur Aufgabe zu zeigen, dass die klinische Beobachtung: gründliche Functionsprüfung und genaue Ophthalmoskopie genügt, um klarzulegen, dass die Ursache der meisten „internen Ophthalmien" in Circulations-Störungen zu suchen ist. Diesen können einmal pathologische Veränderungen, zweitens Angio-Neurosen zu Grunde liegen; erstere betreffen sowohl die Gefässe selbst als auch die vasomotorischen Centren und sind meist Folge irgend einer Art von „Dyskrasie". Daraus ergiebt sich die Klassifikation. Wegen der häufig bestehenden Unmöglichkeit, die ursächlichen Verhältnisse zu ergründen, verzichtet Verf. jedoch auf diese und theilt seine Fälle ein in solche, in denen die Sehstörung plötzlich und in solche, in denen sie allmählich entstanden ist. Nach einer historischen Einleitung über die Entwicklung der Lehre von der Gefässverstopfung beginnt er die Beschreibung seiner eigenen Beobachtungen mit ersterer. Sehr schön gemalte und vorzüglich reproduzirte Tafeln demonstrieren diese ophthalmoskopischen Befunde.

Während Verf. in früheren Jahren ohne Bedenken die Diagnose Embolie gestellt hatte, wenn die Sehstörung plötzlich entstanden war und innerhalb der Retinalgefässe Zeichen von Circulations-Störung gefunden wurden, so wurde er im Jahre 1881 durch einen Fall, in dem sich ophthalmoskopisch durch 10 Monate lang unverändert eine streckenweise Verengerung der Art. temp. und nasal. super. vorfand und dem entsprechender Gesichtsfeld-Ausfall, zuerst zu der Vermuthung und nach sorgfältiger Beobachtung weiterer Fälle zu der Ueberzeugung geführt, dass Embolien nur in einer geringeren Anzahl von Fällen den sichtbaren Veränderungen bei diesen Circulationsstörungen zu Grunde liegen, dass vielmehr häufiger vasomotorische Störungen die Ursache des Leidens sind. Das klinische Bild freilich genügt nur ausnahmsweise, um zu entscheiden, ob Embolie oder Thrombose vorliegt. Embolie des Stammes ist entgegen landläufiger Ansicht seltener, als die der einzelnen

Zweige, die zuweilen dem Bilde des arter. Gefäss-Verschlusses vorausgehenden Gesichtsfeld-Verdunkelungen stützen nicht die Annahme einer Embolie, sondern sind vielmehr als Folge von Gefässkrämpfen aufzufassen, die schliesslich zur Bildung von Thromben führen.

In 2 Fällen glaubt Verf. eine unvollständige Verstopfung des Arterien-Stammes annehmen zu müssen.

Der Gefässkrampf ist bei Embolie und Thrombose ein accessorisches Moment, ausgelöst durch Reiz der Gefässwand. Gefässkrämpfe können aber auch in Fällen entstehen, wo weder ein Embolus noch eine Thrombose vorhanden ist; das gilt besonders für alte Leute mit rigiden Gefässwänden; bei jugendlichen und sonst ganz gesunden Personen beobachtete Verf. Gefässkrämpfe nach Traumen, die entweder das Auge selbst oder ihre Umgebung betroffen hatten. Sie werden als traumatische Neurosen aufgefasst. Es sind 8 Patienten, die unmittelbar nach dem Unfall noch gut gesehen haben; erst $^1/_2$—2 Tage danach stellte sich die Schwächung der Sehkraft ein und mehr oder weniger ausgeprägte Contraction sämmtlicher oder einzelner Zweige der Art. centr. retin. Solche Reflexkrämpfe, die ohne Vorhandensein eines Gefässleidens umschriebene Gefässverengerungen machen können, können auch andere Arterien des Auges betreffen. Die Symptome sind dann verschieden je nach der Beschaffenheit der Gewebetheile, deren Ernährung unter der Angioneurose leidet. Als Folge eines Reflexkrampfes fasst Verf. einen Fall auf, in dem 8—14 Tage nach einem Stoss gegen die rechte Stirn Abnahme der Sehschärfe dieses Auges und 6 Monate später eine schmerzhafte Iridochorioiditis mit Ausgang in leichter Phthisis bulbi aufgetreten war.

Als traumatische Reflexneurose der vorderen Ciliargefässe sieht er einen Fall an, in dem sich bei einem 11jährigen Mädchen nach einem leichten Stoss aufs Auge das Bild der Keratitis diffusa entwickelt hatte. Für eine traumatische Reflexneurose in den Adnexen des Auges hält er einen Fall, in dem sich 1 Tag nach einem leichten Stoss über dem Supraorbitalrand Blutröthung der Haut beider Oberlider fand.

Von den nun folgenden „ergänzenden Bemerkungen“, die auf der Erfahrung basiren, die er aus sämmtlichen (66) beobachteten Fällen von plötzlich entstandener Sehschärfe-Störung gesammelt hat, sei hervorgehoben, dass in 20 Fällen Herzfehler und Arteriosclerose, in 11 Traumen, in 1 Malaria, in 2 Blutvergiftung dagewesen waren, bei 2 Patienten entwickelte sich später Tabes, bei einem war Scharlach vorausgegangen, in 9 Fällen waren die Auskünfte unzuverlässig und in 18 Fällen fehlte jeder Anhaltspunkt zu einer Aetiologie.

Das relativ häufige Ergriffensein der maculären Aeste, auf das Hirschberg zuerst hingewiesen, bestätigt Verf. Für die centralen Scotome bei Neuritis und Neuroretinitis, ja bei Tabes sind nach Ansicht des Verf.'s nicht selten solche Gefässleiden die Ursache. Auch Glaucom soll nach Gefässkrämpfen ohne Gefässleiden entstehen können.

Bei Gefässkrampf ist die Prognose relativ gut. Verf. erlebte in 30% der Fälle vollständige Restitutio ad integrum und 6—7% Besserung. Ist ein Auge durch irgend eine Ursache verloren, so ist die Prognose ungünstiger, da mit dem Verlust des einen Auges eine Schwächung des vasomotorischen Centrums beider Augen eintreten soll.

Die Behandlung vermag nicht viel zu leisten, nur von Massage und Pilocarpin-Einträufelung sah Verf. Nutzen.

Von subacut entstandenen Circulations-Störungen werden 3 Fälle

beschrieben: Im ersten, bei einer 63jährigen Frau fanden sich ophthalmoskopisch Blutungen und helle Heerde im Gebiet der Art. sup., die innerhalb der Blutungen verschwindet; im zweiten, bei einer 28jährig. Patientin, war der aufwärts gehende Hauptarterien-Ast zu einem feinen Strang verengt. In beiden Fällen waren heftige Kopfschmerzen vorausgegangen; für letztere sowohl als für das Augenleiden werden Gefässcontractionen als gemeinschaftliche Ursache betrachtet. In dem dritten Fall, der ein junges Mädchen betraf, bei welcher der Sehnerv blass und die Arterien und Venen eng gefunden wurden, konstatirte Verf. einen sehr auffälligen Wechsel in der Ausdehnung des Gesichtsfeldes und der centralen Sehschärfe.

Ein weiteres Kapitel hat Thromben in den Venen zum Thema. Einen Thrombus anzunehmen ist man nur berechtigt, wenn man ihn selbst sieht oder die Vene central von der erweiterten dunklen Parthie ganz collabirt ist. Verf. sah in einem Fall den Venenthrombus als hellgrauen Zapfen in der erweiterten oberen Hauptvene hervorragen. In allen Fällen, die frisch zur Beobachtung kamen, fand Verf. mehr oder weniger ausgedehnte Blutungen, ferner Anastomosen zwischen den einzelnen Venen und netzförmig verzweigte Gefässe, die als Blutflecke imponirten. Der Verlauf ist immer langsam.

Im letzten Kapitel führt Verf. aus, wie genaue Gesichtsfeld-Prüfungen an Patienten, die an syphilitischer Retinitis litten, ihn zuerst darauf aufmerksam gemacht haben, wie oft Gefässleiden die Ursache für „interne Ophthalmien“ sind. 12 solcher Gefäss-Schemata sind beigefügt. Sie zeigen, dass es nicht die Aderhaut, sondern die Netzhaut ist, die bei dieser Krankheit zuerst leidet, freilich im wesentlichen in ihren äusseren Schichten. Gröbere Gefässveränderungen sieht man bei Retinitis syphilit. weniger häufig als bei Glaucom und Nephritis. Plötzliche Circulations-Störung sah Verf. bei frischer Lues nur 2 Mal.

Zum Schluss versucht Verf., die Bedeutung seiner Betrachtungen auf die Gesammt-Medizin auszudehnen, indem er Stellung nimmt zur Frage von der traumatischen Neurose sowie zu der von der Existenz der vasomotorischen und trophischen Nerven. Seine Beobachtungen sollen auch die Lehre stützen, dass die Gefässe es hauptsächlich sind, die bei Infectionskrankheiten erkranken; ferner soll das häufige Auftreten der Retinitis syphilitis dafür sprechen, dass bei Lues die vasomotorischen Centren leiden.

Die vorliegende Arbeit bietet sicherlich neue Gesichtspunkte, sie ist originell und interessant und enthält vieles, das zum Nachdenken und Nacharbeiten anregt. Immerhin wird manchen der Fachgenossen die oft kühn und nicht genügend gestützt scheinenden Folgerungen und Hypothesen zum Widerspruch herausfordern. Fehr.

---

3) **Ultramikroskopische Untersuchung über die Ursache der sympathischen Ophthalmie,** von Prof. Rählmann. Ein Beitrag zur Lehre von der metastatischen Entzündung. (Deutsche med. Wochenschr. 1904, Nr. 13.)

Verf. ist überzeugt durch seine ultramikroskopischen Untersuchungen den Beweis für die maassgebende Rolle erbracht zu haben, welche die Mikroorganismen im Krankheitsbilde der sympathischen Ophthalmie spielen; er glaubt nicht nur ihr Vorhandensein festgestellt zu haben, sondern auch durch diese Feststellung die Eigenthümlichkeit der schleichenden und cyklisch auftretenden Entzündung des sympathisirenden wie des sympathisirten Auges erklären zu können. Der fragliche Augapfel wurde acht Wochen nach der durchbohren-

den Verletzung in schmerzhaft phthisischem Zustande enucleirt, ohne dass auf dem anderen Auge irgend welche Entzündungs- oder auch nur Reizerscheinungen aufgetreten waren. Drei Stunden nach der Operation wurde das Auge mit dem Ultramikroskop bei 2400facher Vergrösserung untersucht. Man sah nun im Glaskörper „zahllose schwärmende Bakterien, welche in lebhafter Bewegung befindlich das ganze Gesichtsfeld ausfüllen. Sie sind entweder einzeln mit Krümmungen und Knicken oder halten sich als Doppelstäbchen bei einander; bei einer dritten Gruppe sind zwei punkt- oder scheibenförmige bewegliche Gebilde vorhanden. Ausser diesen Mikroorganismen finden sich noch zwei Arten von schwingenden oder pendelnden Gebilden, die einen hellgelb glänzend, ganz rund, kugel- oder scheibenförmig, die andern klein, zahlreich und dunkel, bei denen es sich um Eiweisspartikelchen handeln mag, die entweder Reste des Gewebs-Eiweisses sind, grösstentheils aber aus der Lymph- und Blutbahn zugewandert sind. Sie finden sich in jedem Serum und auch in frischem Blut von Thieren und Menschen. Die Gesammtheit der beschriebenen Mikroorganismen ist so übereinstimmend in der Grösse, Gestalt und Bewegung der Einzel-Individuen, dass hier zum ersten Male der Nachweis einer Reinkultur von lebenden Bakterien im Innern des Gewebes vorliegt." Die kleinen Eiweiss-Elemente ballen sich bei der Blutgerinnung zu Elementen zusammen, die vielleicht mit den Blutplättchen Bizzozero's identisch sind. Die grösseren Scheibchen sind ihrer Herkunft und ihrem Schicksal nach nicht sicher zu bestimmen, stehen aber vielleicht mit den rothen oder weissen Blutkörperchen in Zusammenhang, vielleicht auch mit den Mastzellen oder den Granulationen Ehrlich's und Altmann's. Sie sind ebenso wie ein Theil der Mikroben so winzig, dass sie „mit den Ernährungsflüssigkeiten die Gefässwände passiren und mit dem Blutstrome wohl überallhin gelangen und im Körper vertheilt werden können", was für die grösseren, so beweglichen Einzel- und Doppelstäbchen schwerer anzunehmen ist. Vielleicht sind jene kleinsten Keime ebenso Jugendformen der grösseren wie die hellen Scheiben und vermitteln den Transport. Das Sprunghafte, Kyklische im Symptomenbilde der sympathischen Augenentzündung müsste dann auf bestimmte Wachsthumsphasen der Mikroorganismen zurückgeführt werden, wie sie Rählmann vielfach an Fäulnisserregern und den Mikroorganismen der Trachomfollikel beobachtet hat. Aus den Wachsthumsverhältnissen der Bakterien ergiebt sich nun, dass bei der primären Verletzung des Auges im Glaskörper sich Lebewesen ansiedeln, die einen den hintern Bulbus-Abschnitt ergreifenden Entzündungsprozess hervorrufen; sind ihre schwärmenden Keimlinge ausgewachsen, so gelangen sie in's Blut und erzeugen am andern Auge eine metastatische Entzündung: die sympathische Ophthalmie. Für diese Pilze ist der so eigenartig beschaffene, wasserreiche, eiweissarme Glaskörper ein bevorzugter Nährboden, so dass sie mit dem Blut verschleppt, nicht etwa sekretorisch ausgeschieden, in andern Geweben sich nicht ansiedeln und gedeihen können. Die Entzündung im sympathisirenden Auge geht also vom Glaskörper, nicht vom Uvealtractus aus. Das Uebergreifen nach vorn auf Iris und Corpus ciliare nach hinten auf den N. opticus ist also secundär, ist die entzündliche Gewebsreaction auf die intraokularen Keime bezw. auf ihre Stoffwechselproducte. Im ausgeschwemmten Sehnerven-Kopf u. s. w. fanden sich keine Pilze; die von Deutschmann gefundenen entzündlichen Veränderungen im Sehnerven, auf die sich die „migratorische Theorie" stützt, hält Rählmann auch nur für entzündliche Reactionen des Gewebes auf Mikroben, bezw. ihre Toxine. Kurt Steindorff.

4) **Ueber Radium-Strahlen und ihre Wirkung auf das gesunde und kranke Auge**, von Greeff. (Deutsche med. Wochenschr. 1904, Nr. 13.)

Die sensationellen Artikel London's in Wiener politischen Blättern, „Eine Hoffnung für Blinde", haben Greeff's Untersuchungen bedingt. Ihm standen 1,0 g einer Verbindung von Radiumchlorid mit Baryumchlorid zur Verfügung, das etwa 0,02 g Baryum enthält. Verf. konnte zweierlei Lichtwirkungen unterscheiden, eine Phosphorescenz in andern Gegenständen, die dann ganz gewöhnliche, durch feste Gegenstände leicht abfangbare Strahlen aussenden; und sogenannte Radium-Strahlen. Deren physiologische Wirkung auf das sehende Auge ist bekannt und wurde vom Verf. völlig bestätigt. Den diffusen meergrünen, nicht projicirbaren Schein, den das dunkel adaptirte Auge bei möglichster Annäherung des Radiumpräparates empfindet, erklärt er mit Himstedt und Nagel als Phosphorescenz-Wirkung, obwohl er die einzelnen Theile eines herausgenommenen Schweins-Auges durch Radium nur zu geringem Leuchten bringen konnte. Dabei muss betont werden, dass das Radium sehpurpurhaltige Netzhäute im Dunkeln nicht ausbleicht. Auch Verf. macht London den Vorwurf unwissenschaftlichen Vorgehens. Die „Blinden" London's hatten in Wirklichkeit noch einen mehr oder weniger grossen Rest qualitativen Sehens, waren also nur praktisch, aber nicht im wissenschaftlichem Sinne blind. Wessen Zapfen und Stäbchen nicht mehr Lichtstrahlung in Empfindung umsetzen können, der ist auch für Radiumstrahlen blind. Ein Sehen in Radiumlicht ist schon deshalb unmöglich, weil diese Strahlen nicht brechbar sind. Wenn London's Kranke auf einem durch Radium zur Phosphorescenz gebrachten Baryumplatincyanür-Schirm undurchsichtige Figuren in Folge der Differenzirung von Licht und Schatten sich abheben sähen, so hätte er dasselbe „Wunder" ohne imprägnirten Schirm und ohne Radium mit einer — Petroleumlampe und einer Mattscheibe erzielen können, wie ihm schon Holzknecht und Schwarz gezeigt haben.

Kurt Steindorff.

Journal-Uebersicht.

I. A. v. Graefe's Archiv f. Ophthalmologie. LVII. 1.

1) **Ueber einige eigenthümliche Localisationsphänomene in einem Falle von hochgradiger Netzhaut-Incongruenz**, von Dr. M. Sachs und Dr. J. Meller in Wien. (Aus dem physiolog. Laboratorium der II. Universitäts-Augenklinik in Wien.)

Die Verff. haben schon früher gefunden, dass im dunklen Raume bei aufrechter Kopfhaltung eine verticale Lichtlinie nur bei binocularer Betrachtung vertical gesehen wird, bei monocularer Betrachtung jedoch schräg erscheint. Wird der Raum erhellt, so bleibt die Linie auch monocular gesehen vertical, stellt sich aber sogleich schräg, wenn der Raum wieder verdunkelt wird. Dieser Wechsel in der Localisationsweise wurde von den Verfassern durch verschiedene andere Versuche näher erforscht, wobei sie von dem Umstande begünstigt wurden, dass bei einem von ihnen die Differenz in der scheinbaren Stellung der Lichtlinie am Haploskop gemessen, den hohen Werth von 14° zeigte.

Die Erscheinungen beruhen auf einer physiologischen Incongruenz der Netzhäute, die im Dunkelraume zur Geltung kommt, wo jeder Einfluss der durch Erfahrung erworbenen Localisation fortfällt. Ist im Hellen die Mög-

lichkeit eines Vergleichs mit andern Gegenständen gegeben, so tritt sogleich die durch Erfahrung erworbene Localisationsweise in Kraft, und die verticale Linie erscheint lothrecht. Die angeborene und erworbene Sehrichtung lässt sich beliebig hervorrufen.

---

2) **Die Farbe der Macula lutea,** von Prof. H. Schmidt-Rimpler in Halle.

Veranlasst durch die von Gullstrand ausgesprochene Ansicht, dass die Gegend um die Fovea centralis nicht anders gefärbt sei, als die übrige Netzhaut, hat Verf. frühere Untersuchungen wiederholt und von neuem die gelbe Farbe der Macula festgestellt. Erforderlich ist, dass man die Netzhaut vorsichtig ablöst. So lange sie der Chorioidea aufliegt, erscheint die Macula als dunkler Fleck. Wahrscheinlich wirkt die gelbe Färbung als eine Art Lackfarbe, welche die Dunkelheit der Unterlage vermehrt. Legt man das ausgeschnittene Netzhautstück wieder auf die Chorioidea, so erscheint die deutlich gelblich gefärbte Macula sogleich dunkler. Die gelbe Eigenfarbe der Netzhaut hält sich längere Zeit in physiologischer Kochsalzlösung.

---

3) **Zwei seltene Missbildungen des Bulbus.** I. Anophthalmus congenitus bilateralis. II. Dermoid der Cornea und endobulbäres Lipom, von Dr. Victor Hanke, I. Assistent an der Univers.-Augenklinik des Hofrathes Prof. Dr. E. Fuchs in Wien.

Das Präparat stammte von einem Kinde, welches am achten Lebenstage starb. In dem spaltförmigen Bindehautsack war ein Augapfelstumpf weder sichtbar noch auch fühlbar. Der Durchschnitt der Orbita zeigte, dass alle äusseren Muskeln in normaler Lage vorhanden waren. In dem Muskeltrichter lag Fett und ein kleiner Augapfelstumpf, 0,5 : 0,5 : 2,0 mm gross, welcher vorne an eine derbe, unter der Subconjunctiva liegende Bindegewebslage grenzte. Von den Muskeln inserirten sich die vier geraden an diesem Bindegewebe, die beiden schrägen am Augapfelstumpf. Dieser bestand aus einer bindegewebigen Kapsel, welche ein Lumen einschloss, dessen Grösse etwa der Kapseldicke entsprach. In dem vom Endothel ausgekleideten Lumen lag lockeres Bindegewebe, welches grösstentheils aus stark in die Länge gezogenen Spindelzellen bestand und neben Gefässen Pigmentmassen enthielt. Das Pigmentgewebe ähnelte dem Chorioidealgewebe. Die fibröse Hülle setzte sich nach hinten in einen Strang fort, in dessen Mitte ein starkes Gefäss verlief, welches sich im Hohlraume des Stumpfes in zahlreiche Aeste auflöste. Auch in dem Stiel fanden sich pigmentirte Spindelzellen.

Verf. weist darauf hin, dass wir nur Gewebe mesodermalen Ursprungs vor uns haben und dass jede Spur einer primären und sekundären Augenblase fehlt. Er nimmt an, dass sie nie vorhanden waren. Dafür spricht erstlich das vollständige Fehlen des N. opticus und — wie sich weiter ergab — des Tractus und des Chiasma. Das corp. genicul. ext. war sichtbar, aber klein, das Stratum zonale nicht nachweisbar. Die Occipitalrinde zeigte allgemeine Atrophie, vor allem aber vollständiges Fehlen der vierten Schicht (Leonowa), der daher enge Beziehungen zum Sehorgan und eine besondere physiologische Bedeutung zukommen dürfte.

II. 14jähriger Knabe mit Lippen- und Gaumenspalte. Die in der Orbita sichtbare Geschwulst erwies sich nach der Exstirpation als ein birnförmiges Gebilde von 21 mm Länge im sagittalem Durchmesser, wovon 12 mm auf den dickeren vorderen, 9 mm auf den hinteren dünneren Theil entfielen. Beide Abschnitte waren durch eine Furche geschieden. Der vordere stellte

das Dermoid, der hintere den Augapfel-Stumpf dar. Das Dermoid enthielt vorzugsweise Fettgewebe und ebenso war der Augapfel-Stumpf mit Fett ausgefüllt. Das Innere von Dermoid und Bulbus stand durch einen fibrösen, in seinen centralen Partien fetthaltigen Strang mit einander in Verbindung, der an der oberen Corneo-Scleralgrenze die Bulbushüllen durchdrang, dann rechtwinklig umbog und zwischen Ciliarmuskel und Pigmentepithel verlaufend die Rückwand der vorderen Kammer bildete, um endlich in den Glaskörperraum zu gelangen. Ausser dem Pigmentepithel war eine pars ciliar. retinae und eine hochgradig degenerirte Netzhaut vorhanden. Von der Iris konnten Reste nachgewiesen werden, doch fehlte die Pupillar-Oeffnung. Von der Linse war keine Spur zu entdecken.

Verf. nimmt an, dass die primäre Augenblase gebildet, aber nicht durch das Ektoderm, sondern durch Mesoderm eingestülpt wurde, welches sich zwischen ihrer Kuppe und dem Ektoderm einschob. Der Weg, welchen das Mesoderm nahm, entspricht dem zwischen Ciliarmuskel und Pigmentepithel gelegenen Bindegewebsstrang, dessen Fettgewebe direct in das intrabulbäre Lipom übergeht. Da die Einstülpung des Ektoderms unterblieb, so konnte sich keine Linse bilden.

Das bei der Entwicklung des Auges ausgeschaltete Ektoderm nahm auf dem unterliegenden Mesoderm wachsend die Charaktere der Haut an und bildete mit dem gewissermaassen verirrten Theile des Mesoderms das Dermoid.

Der Uebergang des Mesoderms in Fett ist bekannt, dagegen das Hineinwuchern durch die vordere Oeffnung des Augenbechers bisher nicht beschrieben worden.

---

4) **Membrana pupillaris persistens cum synechia anteriore,** von Docenten Dr. Wintersteiner in Wien.

In dem Auge eines Kindes, welches an Blennorrhoen neonat. und ulc. corn. gelitten hatte und 6 Wochen alt starb, fand Verf. eine frische centrale Hornhautnarbe, welche sich in der Mitte durch die ganze Dicke der Hornhaut erstreckte und hier durch lockeres Gewebe mit einer persistirenden Pupillarmembran und der Linse verwachsen war. Catar. polar. ant. incip.

Verf. ist der Ansicht, dass die hier deutlich vorliegenden Verhältnisse auch für die Erklärung andrer Fälle von Verwachsung der membr. pupill. persist. mit der Hornhaut herangezogen werden müssen. Es handelt sich stets um eine abgelaufene Keratitis mit Perforation und nicht um eine Missbildung: unvollständige Spaltung der Mesodermschicht, aus welcher sich Cornea und membr. pupill. entwickeln. Man darf die ante partum und im jugendlichen Alter oft erstaunliche Aufhellungsfähigkeit der Cornea nicht übersehen.

---

5) **Beiträge zur Anatomie der Thränenwege,** mit besonderer Berücksichtigung mechanisch bedeutungsvoller Einrichtungen. von Dr. R. Halben Assistent der Univers.-Augenklinik zu Greifswald. (Aus der genannten Klinik.)

Die Thränenröhrchen beginnen mit einem kurzen Trichter, welcher rasch seine engste Stelle erreicht. Dann folgt sofort eine Erweiterung des Lumens, die bei der Umbiegung in den horizontalen Abschnitt am grössten ist: 1,5 bis 2 mm. Während des horizontalen Verlaufs stellen die Röhrchen von oben nach unten abgeplattete Spalten dar. An der Mündungsstelle im Thränen-



sack liegen die Canaliculi meistens als horizontale Schlitze auf einer papillenartigen Erhebung.

Die Thränenröhrchen sind in ihrer ganzen Ausdehnung von einer relativ mächtigen Lage elastischer Fasern umschlossen, die sich unter dem Epithel zu einer festen Masse verdichten und mit radiären Ausläufern die beträchtliche Längsmuskulatur der Röhrchen vielfach durchflechten. Die Längsmuskulatur hat ihr punctum fixum nasalwärts. Contrahirt sie sich, so wird das Röhrchen klaffen und beim Nachlass der Contraction mit Hülfe der elastischen Fasern wieder collabiren. Diese Eigenbewegung der Röhrchen konnte durch den Uebertritt von Salicyllösung aus dem Bindehautsack in die offene Wunde nach Thränensackexstirpation experimentell nachgewiesen werden.

Auch die Sackwandung ist reich an elastischen Fasern, die sich in allen Richtungen verflechten.

Die Mündung der Thränenröhrchen ist von einer verhältnissmässig starken Lage von Muskelfasern umgeben, die einen Sphincter bildet.

Die Röhrchen sind von einem hohen geschichteten Pflasterepithel bekleidet, welches dem Elastin-Mantel direct aufliegt. Der Sack zeigt ein zwei- bis mehrschichtiges Cylinderepithel, welches von der straffen Wand durch adenoides mit feinen elastischen Netzen durchsetztes Gewebe getrennt ist.

---

6) Ueber traumatische Hornhauterkrankungen (Erosionen, Keratisis disciformis und Ulcus serpens) und ihre Beziehungen zum Herpes corneae, von Prof. A. Peters in Rostock.

Unter kritischer Berücksichtigung der einschlägigen Literatur und an der Hand einer Reihe eigener Beobachtungen kommt Verf. in eingehender Besprechung der Verhältnisse zu dem Schlusse, dass bei den genannten Erkrankungen ein mehr oder minder tief greifendes Hornhautödem von grosser Bedeutung ist. Für die Anschauung, dass das Oedem neurogenen Ursprungs ist, spricht die Thatsache, dass bei Erosionen und Herpes Sensibilitätsstörungen nicht nur beim Beginn, sondern noch lange Zeit nach vollendeter Heilung häufig beobachtet werden. Die Lockerung des Epithels, welche sich darin zeigt, dass es leicht abgezogen werden kann, ist nur ein geringerer Grad der Blasenbildung und wie diese Folge des Oedems. Erstreckt sich das Oedem in die Tiefe, so entstehen die bekannten Streifen an der hinteren Hornhautfläche und unter Umständen, wenn nach Läsion der Endothelien Kammerwasser in die Hornhautsubstanz eindringt, Keratitis disciformis, bei der Epitheldefecte und leichte Ablösbarkeit des Epithels constant ist. Die trübe Scheibe ist nur ausnahmsweise durch Infection bedingt, in der Regel Folge einer Ernährungsstörung. Sie konnte vom Verf. einmal als lockerer Sequester entfernt werden. Beim Ulcus serpens ist häufig Oedem mit den genannten Folgezuständen zu beobachten, vielleicht begünstigt die Ernährungsstörung des Gewebes die Infection.

Zwischen Herpes, Erosion, Keratitis disciformis und Ulcus serpens besteht kein principieller Unterschied. Verschieden bleibt die Aetiologie soweit, als beim Herpes die Erkrankung der Nerven aus unbekannter Ursache erfolgt, bei den anderen Affectionen in Folge von Verletzung eintritt.

Die Heilwirkung des Saemisch'schen Schnittes ist vielleicht so zu erklären, dass die Oedemflüssigkeit entleert und dadurch eine Besserung der Ernährungsverhältnisse der Hornhaut bewirkt wird. Der Schnitt muss bekanntlich mit seinen beiden Enden über das Geschwür hinausgreifen.

---

7) **Die Aetiologie des Trachoms,** von Dr. Leopold Müller, Privatdocent in Wien. (Aus dem pathologisch-anatomischen Institut von Prof. Weichselbaum in Wien.)

Bekanntlich hat Verf. früher die Aufmerksamkeit auf einen Bacillus gelenkt, den er für den Erreger des Trachoms hält. Der Bacillus zeigt eine gewisse Uebereinstimmung mit der von Koch-Weeks beschriebenen Art, so dass die Frage aufgeworfen werden konnte, ob der neue Bacillus nicht mit dem Koch-Weeks'schen identisch sei. An einem grossen Material hat Verf. von neuem eingehende Untersuchungen angestellt, über die er in der vorliegenden umfangreichen Arbeit berichtet. Die zahlreichen Einzelheiten dürften zunächst in erster Linie für die Forscher Interesse haben, welche die unabweisbare Nachprüfung unternehmen. Hervorgehoben sei nur, dass Verf. eine Reihe von Unterscheidungsmerkmalen aufzählt, welche die Differentialdiagnose zu sichern scheinen. Die Unterschiede liegen auf morphologischem, kulturellem und klinischem Gebiete.

Verf. betont, dass Veränderungen des Thränensacks häufiger vorkommen, als man bisher angenommen hat, und hält es für geboten, bei Trachomatösen jeden erkrankten Thränensack zu exstirpiren. Die Erkrankuug besteht nicht nur in bacillenhaltigem Secrete, sondern manchmal ausschliesslich in einer Infiltration der Wandung, welche bei der Betastung nachgewiesen werden kann. Scheer.

II. Zehender's Klinische Monatsblätter für Augenheilkunde. 1904. Januar.

1) **Die Morphologie der fötalen Thränenwege beim Menschen,** von Luigi Monesi.

Nach den Untersuchungen des Verf.'s vereinigen sich im Alter von wenig über 2 Monaten die Thränenkanälchen zu einer gemeinschaftlichen Portion in Gestalt eines im Centrum mit einem kleinen Lumen versehenen Epithelstranges, ähnlich dem späteren Thränenkanälchen und bis auf geringe Grössenverhältnisse auch dem Thränennasenkanal ähnlich, mit dessen oberem Ende es unter einem Winkel zusammentrifft und in welchen er sich fortsetzt. Bei etwas vorgeschrittenem Alter zeigt sich die gemeinschaftliche Portion der Thränenkanälchen vergrössert, ihr Lumen bald gleich, bald grösser, als ihre Mündungsöffnung in den Thränenkanal, dessen oberes Ende das Niveau der gemeinschaftlichen Portion überragt. Wenn der obere Theil des Thränennasenkanals in diesem Alter verhältnissmässig stärker entwickelt ist als die übrigen Theile, so sehen wir, dass die gemeinschaftliche Portion der Thränenkanälchen in den vorderen Theil des Thränenkanals mündet. Auf einer noch späteren Entwicklungsstufe des fötalen Lebens zeigen sich bemerkenswerthe individuelle Unterschiede. Seitlich von der Höhle, welche den oberen Theil des Thränennasenkanals darstellt, zeigt sich bisweilen in dieser Periode eine verhältnissmässig weite Höhle; in dieselbe münden die beiden Thränenkanälchen und zwar dicht neben einander oder auch getrennt. In diesem Falle kann man aber nicht von einem Sammelgang der beiden Thränenkanälchen sprechen; es handelt sich da um eine in jeder Richtung entwickelte Höhlung. Dieselbe communicirt mit dem oberen Theil des Thränenkanals bald gerade an seiner höchsten Stelle, bald etwas tiefer, immer aber auf der Vorderseite seiner Aussenwandung. Die Mündungsöffnung ist stets viel kleiner als das Lumen der Höhle, weshalb letztere von der Höhle des Thränennasenkanals auf grössere oder kleinere Strecken von einer dickeren oder

dünneren Gewebsschicht getrennt wird. In andren Fällen hingegen liegt in der gleichen Entwicklungsperiode eine geringere Entwicklung der in der Rede stehenden gemeinschaftlichen Portion vor. In einzelnen Fällen übertrifft das Lumen des letzteren an Weite nicht die Mündungsöffnung in dem Thränensack, so dass man von einem kurzen Sammelgang der beiden Thränenkanälchen sprechen kann, der seinerseits wegen seiner häufigen Unregelmässigkeit und durch das Aussehen des Epithels mehr an den Thränensack, als an die Kanälchen erinnert. In einzelnen Fällen kann man überdies an der Sammelportion der Thränenkanälchen zwei Abschnitte unterscheiden; einen äusseren kleineren und regelmässigeren und einen inneren weiteren, welch' letzterer oben eine divertikelartige Aussackung bilden kann, die durch eine dickere oder dünnere Gewebsschicht von der Thränensackhöhle getrennt ist. Dieser letztere Befund ist dem bei älteren Föten und bei Neugeborenen gefundenen gleich. In den ersten Monaten des Fötallebens kann man nicht von einem Thränensack sprechen, erst im dritten Monate erscheint das Lumen des Thränenkanals im höheren Theile etwas breiter als im unteren. Der obere Theil des Thränenkanals beschreibt eine mit der Convexseite nach vorn und unten gewendete Curve und bildet mit dem übrigen Theile des Ganges eine sichelförmige Curve. Der Thränenkanal weist vom dritten Monat bis zur vollen Entwicklung des Fötus viele individuelle Verschiedenheiten auf, welche die Regelmässigkeit und die Weite des Lumens betreffen. Alle Unregelmässigkeiten hängen von der Ungleichheit der Entwicklung an den verschiedenen Stellen ab, die die Ursache der Verschiedenheit der Weite des Lumens an einzelnen Stellen, sowie der Bildung von doppelten Strecken des Kanals und endlich der Bildung röhrenförmiger Kanälchen sein kann. Das untere Endstück des Thränenkanals verbreitert sich in seiner Entwicklung; die Innenwandung erleidet eine Ausdehnung, welche gegen Ende des intrauterinen Lebens derart zunimmt, dass die Wandung dünner wird, atrophirt und eine Oeffnung bildet.

---

2) **Der Lichtreflex der Netzhaut-Arterien des menschlichen Auges,** von Prof. Elschnig.

Nach Dimmer entsteht der Reflexstreif der Netzhaut-Arterien an der Vorderfläche des Achsenstromes, der der Venen aber an der Vorderfläche der Blutsäule. Verf. weist nach, dass diese Ansicht irrig ist, da nach Compression der Centralarterie der Reflexstreif derselben bestehen bleibt, was dagegen spricht, dass derselbe nicht an der Wand des Achsenstromes entsteht. Der Lichtreflex der Arterien und Venen hat dieselbe Ursprungsstelle, doch bedarf es noch erneuter Untersuchungen, um letztere festzustellen.

---

3) **Linksseitige homonyme Hemianopsie nach Kohlenoxyd-Vergiftung,** von Dr. Enslin.

In Folge einer Kohlenoxyd-Vergiftung trat bei einer 54jähr. Patientin eine ausgesprochene homonyme linksseitige Hemianopsie für Farben ein mit durchaus freier Begrenzung in der Peripherie der rechten Hälfte und scharf in der Mittellinie abschneidend; die Grenzen für weisse, bewegte Objecte waren für das linke Auge auch nach aussen völlig intact, rechts bestand ein sectorenförmiger Einschnitt. Es handelte sich wahrscheinlich um eine corticale Störung, wohl um kleine Blutungen.

---

4) **Ueber Abschabung von Hornhautflecken,** von Joh. Holmström.

Verf. schabte bei oberflächlichen Hornhautflecken mit einem scharfen

Löffel den centralen Theil der Hornhautoberfläche soweit ab, bis dieser von den oberflächlichen Trübungen befreit war, und will damit günstige Resultate erzielt haben.

---

5) **Ueber den Müller'schen Trachombacillus und die Influenzabacillen-Conjunctivitis,** von Dr. zur Nedden.

Verf. spricht sich dagegen aus, dass der Müller'sche Trachombacillus, mag er auch mit dem Influenzabacillus identisch sein, der Erreger des Trachoms ist.

---

6) **Ueber den „Diplobacillus liquefaciens (Petit)" und über sein Verhältniss zu dem Morax-Axenfeld'schen Bacillus der Blepharo-Conjunctivitis,** von A. Mc. Nab.

Bemerkung hierzu von Th. Axenfeld.

---

7) **Ueber Infection der Cornea durch den Bacillus Pyocyaneus,** von A. Mc. Nab.

---

8) **Ueber Dakryops,** von Gustav Ahlström.

Verf. beschreibt einen von ihm beobachteten und mikroskopisch untersuchten Dakryops.

Februar.

1) **Beitrag zur Kenntniss der Melanosis corneae,** von H. Yamaguchi.

An zwei Schweinsaugen, die wahrscheinlich von demselben Thiere herstammten, fand sich eine intensive Pigmentirung des mittleren Theiles der sonst durchsichtigen Cornea, die sich aus feinsten, dichtgedrängten, schwarzbraunen Pünktchen zusammensetzte. Bei der mikroskopischen Untersuchung fand sich die Pigmentirung in der Cornea ausschliesslich in der Epithelschicht.

---

2) **Pterygium und Pseudopterygium am oberen Lid,** von Th. Wernike.

Bei einem 12jährigen Knaben fand sich auf der Conjunctiva tarsi des linken oberen Lides eine häutige Membran aufgelagert, die stark gefässhaltig war und sich von der Schleimhaut der Uebergangsfalte kaum unterschied. Am convexen Knorpelrande begann die Bildung, indem sie die ganze Breite des Lides einnahm, und erstreckte sich zungenförmig nach vorn, um hier etwas schmäler werdend sich dicht am Lidrand zu inseriren. Die vordere Insertion erstreckte sich über $^2/_3$ der Breite des ganzen Lides und kennzeichnete sich als grauer Wulst, der gleichmässig in die Conjunctiva tarsi überging. Das Ganze war erhaben und der Conjunctiva aufgelagert. Nach vorn bestand eine feste Verwachsung, seitlich und in der Mitte liess sich jede Stelle in Falten aufheben. Mit der Spitze voran konnte man eine Sonde leicht durchführen, ohne auf wesentlichen Widerstand zu stossen, bewegte man sie seitlich, so fühlte man überall leichte Verwachsungen, die zwischen dem Pterygium und dem Lide bestanden.

---

3) **Ueber Conjunctival-Cysten,** von G. Ischreyt.

Verf. berichtet über 2 Fälle von Conjunctival-Cysten. In dem einen Falle war dieselbe in das Bindegewebe der Mucosa bezw. Submucosa eingebettet, ihre hintere Wand demnach weit vom Conjunctival-Epithel entfernt,

im andren Falle lag die hintere Cystenwand noch innerhalb der subepithelialen Schicht kleinster Gefässe.

4) Geschichtliches über das Netzhautbildchen und den Opticuseintritt, von Ed. Pergens.

Der erste, welcher das umgekehrte Bildchen der aussen befindlichen Gegenstände auf der Netzhaut eines ausgeschnittenen Ochsenauges beschrieben hat, war Julius Caesar Aranzi, 1530 zu Bologna geboren, 1589 daselbst gestorben.

5) Ein Fall von Glaucom mit totaler Iris-Atrophie durch Hämophthalmus traumaticus, von Dr. Stoewer.

Zwei Tage nach einem nicht sehr schweren Trauma trat bei einem 23jährigen Bergmann eine heftige intraoculare Blutung auf. Danach zeigte sich eine glaucomatöse Drucksteigerung, welche wiederholt eine Sklerotomie und Iridectomie nöthig machte. Im Verlauf von $2^1/_2$ Wochen bildete sich dabei eine Atrophie der Iris aus.

6) Ueber die Entstehung der Opticus-Drusen, von J. J. Streiff.

Bei der Drusenbildung handelt es sich um pathologische Bildungen im nervösen Theile des Auges, in dem Abschnitt, der eigentlich nur eine Ausstülpung des Gehirns darstellt. Bei degenerativen Veränderungen dieses Theiles (Retinitis pigmentosa, Senescenz) scheint es mehr zur Bildung der sog. Drusen der Glaslamelle zu kommen, während bei entzündlichen Processen die mechanischen Verhältnisse an der Lamina cribrosa die Entstehung der Drusen im Sehnervenkopfe begünstigen.

7) Ist Hornhaut-Astigmatismus vererblich? von Erich Spengler.

Der Einfluss erblicher Verhältnisse lässt sich hinsichtlich des Astigmatismus der Hornhaut deutlich nachweisen; er erstreckt sich sogar auf dessen Grad und die Richtung der Hauptmeridiane.

März.

1) Beitrag zur Kenntniss des Osteoms der Orbita, von A. Birch-Hirschfeld.

Bei einer 26jährigen Patientin hatte sich seit 4 Jahren eine erhebliche Verdrängung des linken Auges nach unten-aussen und vorn entwickelt, bedingt durch einen knochenharten Tumor, der entsprechend dem inneren Drittel der oberen Orbitalwand zu fühlen war". Durch Röntgen-Durchleuchtung liess sich feststellen, dass der der Orbita angehörige Theil des Tumors nur einen kleinen Theil desselben darstellte, die Hauptmasse gehörte der linken Stirnhöhle an. Der Tumor wurde entfernt und erwies sich als Osteom, das mit einem bleistiftdicken kurzen Stiel in der Gegend zwischen Stirn- und Siebbein festsass. Nach 5 Minuten hatte sich die Verdrängung des Auges fast vollständig zurückgebildet.

2) Latentes Osteom und Mucocele des Sinus frontalis mit negativem rhinoskopischem Befund in der Stirnhöhle, von Th. Axenfeld.

Verf. berichtet über einen Fall von Osteom, das nach der Orbita hin durch eine Mucocele völlig verdeckt war, während von der Nase aus sich eine anscheinend intacte Stirnhöhle sondiren liess. Dasselbe wurde entfernt

nach Ausführung der Krönlein'schen temporären Resection der äusseren Orbitalwand.

---

3) **Ueber Augen-Erkrankungen bei Acanthosis nigricans,** von A. Birch-Hirschfeld und Oskar H. Kraft.

Die Acanthosis nigricans oder Dystrophia papillaris et pigmentosa charakterisirt sich durch die typische Localisation, die Hypertrophie der Hautpapillen und die abnorme Pigmentirung. Betroffen ist vorwiegend die Haut des Halses, der Brust- und Nabelgegend, der Gelenkbeugen, der Hände und Füsse, die Schleimhaut der Lippen, der Zunge, des Zahnfleisches, des Gaumens, der Nasenhöhle und seltener des Kehlkopfes. Die Lider sind häufig, die Bindehaut ist selten mitergriffen. An den bezeichneten Stellen entwickeln sich mehr oder weniger gedrängt stehende papilläre oder condylomartige Excrescenzen. Die abnorme Pigmentirung, die meist der Papillenwucherung voraufgeht, findet sich nur an der Haut, nicht an den betroffenen Schleimhäuten. Meist gingen die Patienten an schweren inneren Erkrankungen, vor Allem bösartigen Geschwülsten des Magendarmtractus oder des Uterus zu Grunde.

Die Verff. beobachteten bei einer 68jährigen Frau, die wahrscheinlich an Carcinom der Cardia litt, das Auftreten von dicht gedrängt stehenden juckenden Warzen am Halse, darauf an der Gürtelgegend, zuletzt an Arm und Bein. Die befallenen Stellen sahen anfangs schwarz aus, später blassten sie ab. Nach einiger Zeit fanden sich bräunliche Pigmentflecke und breit aufsitzende Excrescenzen. Die Lider waren besetzt mit flachen beetartigen Papillen, die sich bis zwischen die Cilien vorschoben und theilweise den Lidrand überschritten. Die Conjunctiva war nicht betheiligt. Die Excrescenzen am Lidrand wurden abgetragen, doch entwickelten sich nach einigen Wochen an den betreffenden Stellen wieder neue Papillen.

---

4) **Mittheilungen über den Schumann'schen Augen-Elektromagneten,** von E. Asmus.

Modification des grossen Elektromagneten.

---

5) **Ueber die Entstehung und Bedeutung der Kurzsichtigkeit,** von Seggel.

Verf. bekämpft die von Stilling ausgesprochene Ansicht, dass zwei Formen von Myopie streng zu unterscheiden sind, Myopie, welche in Folge gesunden Augen durch Veränderung der Form unter äusserem Muskeldruck entsteht und Myopie, welche in Folge hydropischer Entartung unter intraocularer Drucksteigerung sich ausbildet.

---

6) **Ein Fall von primärem Melanosarcom der Augenlider,** von A. W. Lotin.

Es handelt sich um einen 26jährigen Bauer, von dessen rechtem unteren Lid eine kleinapfelgrosse Geschwulst entfernt wurde, die sich als spindelzelliges Melanosarcom erwies.

---

7) **Eine seltene Hornhaut-Verletzung (Hornhaut-Spaltung),** von Hermann Ulbrich.

Durch einen Messerschnitt wurde entlang des unteren Limbus der Cornea eine bogenförmige Wunde hervorgerufen, welche etwa die Lage eines

cornealen Extractionsschnittes nach unten hatte. Die Wunde theilte die Hornhaut von unten nach oben in zwei Blätter, ohne dass der Schnitt die vordere Kammer eröffnet hatte. Der vordere Lappen liess sich wie eine Schaale nach oben klappen. Die Wunde heilte vollständig mit Hinterlassung einer zarten Hornhaut-Trübung. Horstmann.

III. Zeitschrift für Augenheilkunde. 1903. X. Heft 3.

1) **Ueber einseitige familiäre und angeborene Innervations-Störungen des Halssympathicus,** von Prof. v. Michel in Berlin.

Bei einem 9jährigen Knaben bestand seit Geburt gleichzeitige Lähmung und Reizung bestimmter Fasern des rechten Halssympathicus, nämlich Reizung der glatten Muskelfasern der Lider, insbesondere des M. palpebr. sup. in Form des weiten Klaffens und Hinaufgezogenseins des oberen Lides und eine Lähmung der vasomotorischen Fasern in der Form des Exophthalmus und der stärkeren Röthung der rechten Gesichtshälfte. Zugleich bestand ungenügende Leistung des Rectus superior und Obliquus inferior. Eine Störung der Schweissabsonderung bestand nicht. Verf. fasst diese angeborenen Störungen als Stigma der neuropathischen Degeneration auf.

2) **Ein Fall von symmetrischen Geschwülsten der Thränendrüsen, der Lider, von Mund- (und Schlund?) Schleimhaut- (auch Kehlkopf) Drüsen,** von Medicinalrath Dr. Baas in Worms.

Die Geschwülste in den Augenlidern glichen grossen Chalazien, sie waren gutartig und innerer Therapie (Arsen) zugänglich.

3) **Ein weiterer Fall von in den Glaskörper vordringender Arterienschlinge,** von Dr. Alexander in Nürnberg.

Es handelt sich um eine frei in den normalen Glaskörper hineindringende Arterienschlinge, die Verf. als eine Steigerung einer Netzhautgefäss-Schlängelung anspricht.

4) **Experimentelle Untersuchungen über den schädlichen Einfluss von pulverförmigen Anilinfarben auf die Schleimhaut des Kaninchen-Auges,** von Dr. Graeflin (Basler Univers.-Augenklinik).

Durch Beobachtungen von Conjunctival- und Corneal-Erkrankungen an Patienten aus Farbwerken veranlasst, machte Verf. an Kaninchen Experimente über die Schädlichkeit von Anilinfarben. Schädlich erwiesen sich Krystallviolett, Victoriablau, Malachitgrün, Prune, Safranin, Auramin, Rhodamin, Methylenblau, sämmtlich in Wasser lösliche Mineralsalze. Bei ihrer Lösung in der Thränenflüssigkeit bleiben offenbar die schwer löslichen Basen im Conjunctivalsack liegen und reizen das Auge.

Die für das Auge unschädlichen Anilinfarben sind neutrale Salze von sauren Farbstoffen.

5) **Ueber Star-Operationen mit besonderer Berücksichtigung der Nachstar-Operation,** von Dr. Adolph Pagenstecher, Assistent des Prof. Pagenstecher in Wiesbaden.

Verf. betont als die Punkte, denen die erhaltenen guten Resultate zu verdanken sind, 1) die gründliche Reinigung der oberen Uebergangsfalte; 2) Durchspritzen des Thränenkanals mit Sublimat 1:5000; 3) Bildung eines Bindehautlappens beim Schnitt; 4) Ichtyolverband. Bei letzteren wird

Ichtyol. purum auf ein mit Paraffinum liquid. getränktes Gazeläppchen gestrichen und dies auf das Auge gelegt. Darüber, sowie auf das andre Auge kommt Watte, die durch eine Drahtmuschelbrille fixirt wird. Die Nachbehandlung dauert lange. Die Discission des Nachstars wird sehr häufig und zwar bereits 2 Wochen nach der Extraction vorgenommen. Es wird fast stets mit der subconjunctival eingeführten Nadel operirt, am liebsten mit Vermeidung festerer Stränge im zartesten Nachstargebiet ein grosser T-Schnitt ausgeführt. Eine Kritik des Verfahrens liegt in den Worten des Verf.'s: „Leichte Drucksteigerungen treten nach der Discission öfter auf und gehen auf Aspirin und nöthigenfalls Miotica gewöhnlich (!) schnell zurück. Schwere Glaucomanfälle kamen bei unsrem Verfahren in den letzten Jahren nicht mehr zur Beobachtung". Danach besteht die Warnung vor ausgiebigen Discissionen weiter zu Recht.

---

6) **Zur Technik der Iris-Ausschneidungen,** von H. Kuhnt.

Zu optischen Zwecken übt Verf. bei sehr eingeengter Indicationsstellung 1) Einschneidungen in den Verengerer und Ausschneidungen aus demselben; 2) Ausschneidungen aus der Irisbreite mit nachfolgender Durchtrennung des Verengerers; 3) einfache Ausschneidungen des Verengerers; 4) ciliare Loslösungen mit Ausschneidungen. Zur Iris-Ausschneidung zu therapeutischen Zwecken benützt Verf. die Lanze und hat zwecks Erreichung grösserer Schnitte ohne deren Gefahren eine grosse Lanze mit einer tiefen Einkerbung in der Mitte versehen, deren Ränder scharf schneiden. Bei dieser Doppellanze bleiben in der Mitte des Schnitts Gewebtheile stehen, die ein starkes Klaffen verhindern. Auch besondere Irispincetten und ein Stilet zum Abschaben stehen gebliebenen Irispigmentes beschreibt Verf. Auch zu therapeutischen Zwecken werden ciliare Loslösungen mit Iris-Ausschneidung geübt. Sie erfolgen bei Eingeheiltsein des ganzen Pupillenrandes in ein centrales Narbenleucom von einem 5 mm langen Bogenschnitte 1 mm von der Narbe aus. Die Iris wird 1 mm von der Peripherie gefasst und nach dem centralen Schnitte gezogen.

Zu optischen und zugleich therapeutischen Zwecken macht Verf. Iridectomie bei umfangreichen Narbenbildungen nach Ulcus serpens, auch wenn es nicht zu vorderen Synechien kam. Dadurch wird späteres Secundärglaucom und vorderes Staphylom, das sonst häufig ist, vermieden.

Bei aufgehobener Vorderkammer benutzt Verf. stets ein Graefe'sches Messer. Dabei muss der Augapfel besonders sorgfältig fixirt werden.

Heft 4.

1) **Die Netzhaut-Ablösung als Unfallsfolge,** von Dr. Pfalz in Düsseldorf.

Als Unfallsfolge will Verf. nur diejenige Organbeschädigung und ihre Folgen anerkennen, die mit Wahrscheinlichkeit allein oder in ausschlaggebendem Maasse verursacht ist durch eine äussere, betriebsfremde, plötzliche und unvorhersehbar den Organismus treffende Schädigung. Unter dieser Folgerung aus den bestehenden Gesetzen fällt demnach die Netzhautablösung bei hochgradiger Myopie nicht, da ein stark myopisches Auge auf Einflüsse, wie sie mit jeder Thätigkeit verbunden sind, mit einer mehr oder weniger plötzlich wahrgenommenen derartigen Erkrankung reagiren kann. Es besteht demnach ein Missverhältniss zwischen Anforderung des Berufs und ungeeigneter Organbeschaffenheit. Verf. führt einen Fall an, bei dem ein Arbeiter beim Brikettabladen bei starker Hitze spürte, dass das Sehen schlechter wurde. Der zunächst begutachtende Arzt vertrat den Standpunkt, dass die eingetretene

Netzhautablösung als Unfallsfolge aufzufassen sei; Verf. führte dem entgegen aus, dass die Arbeit nicht aus dem Rahmen der Gleichmässigkeit herausgegangen wäre und die Plötzlichkeit der Verschlechterung des Sehens eine Eigenthümlichkeit des Leidens, nicht der äusseren Umstände gewesen wäre. Die Gerichte entschieden in diesem Sinne auf Ablehnung der Unfallsrente.[1]

---

2) **Die Erscheinungen bei Erkrankungen des Sehhügels mit specieller Berücksichtigung der ocularen Symptome,** von Dr. Mörchen. (Univ.-Augenklinik in Marburg.)

Ein für die Thalamus-Erkrankung typisches Krankheitsbild lässt sich nicht ermitteln, nicht einmal ein einzelnes charakteristisches Symptom. Für die Function des Sehapparates besitzt der Thalamus jedenfalls keine wesentliche Bedeutung.

---

3) **Ein Fall von primärer Neubildung auf der Papille des Opticus,** von Dr. Kurzezunge und Dr. Pollack in Berlin.

Bei einem 21jährigen Kellner zeigte sich auf der Papille des rechten Auges bei klaren Medien eine hellrothe, glänzend leuchtende Scheibe von doppelter Papillenbreite, die eine blumenkohl-ähnliche Configuration hatte, sich scharf vom Fundus abhob und, einen graublauen Pigmentsaum zeigend, etwa 1 mm in den Glaskörper ragte. Die Neubildung hat sich in 6 Monaten nicht verändert, ist als benigne anzusehen und könnte als primäres Neurofibrom oder Myxosarcom aufgefasst werden. Der Fall ist ein Unicum.

Heft 5.

1) **Ein bisher unbekannter Bacillus, der Erreger des typischen Ringabscesses der Cornea,** von Dr. Hanke in Wien. (Augenklinik von Prof. Fuchs.)

Verf. fand in den nekrotischen Partien der Cornea bei Ringabscess einen dem B. proteus fluorescens nahestehenden Bacillus, der bei Thierversuchen einen ganz analogen Process auslöste.

---

2) **Die Erscheinungen bei Erkrankungen des Hirnschenkels mit besonderer Berücksichtigung der ocularen Symptome,** von Dr. Mörchen. (Univers.-Augenklinik Marburg.)

Für die Erkrankungen des Pedunculus ist die Hemiplegia alternans superior charakteristisch, speciell für Erkrankungen des Hirnschenkelfusses.

Die Oculomotoriusparese betrifft zunächst den Levator palpebr. sup., dann Rectus int., Rect. sup., Obliquus inf. In den meisten Fällen bleiben auch die inneren Zweige nicht verschont. Reflectorische Pupillenstarre ist beobachtet, Stauungspapille selten, Sehstörungen sind meist durch die Betheiligung des Tractus opticus und die Stauungspapille bedingt.

---

3) **Ein Fall geheilter Wortblindheit mit Persistenz rechtsseitiger Hemianopsie,** von Dr. Halben. (Univ.-Augenklinik Greifswald.)

---

4) **Totales Ankyloblepharon durch Pemphigus mit Ausgang in völlige Heilung,** von Dr. P. Cohn, Assist. des Prof. Silex.

Bei dem 11jährigen Kinde wurden die Verwachsungen blutig getrennt, die Lidspalten erweitert, später regelmässig Borsalbe eingestrichen. Da die

---

[1] Entgegengesetzte Entscheidung kommt vor, und mit Recht. H.

Beobachtung nur 14 Tage dauerte, kann schwerlich völlige Heilung in Anspruch genommen werden.

5) **Zur Frage der in den Glaskörper vordringenden Arterienschlingen,** von Dr. G. Wachtler in Bonn.

Verf. tritt dafür ein, diese Arterienschlingen nicht als Verlaufsanomalien anzusehen, sondern sie aus persistirenden Glaskörpergefässen entstanden anzunehmen.

Heft 6.

1) **Beitrag zur Lehre von den hereditären Erkrankungen des Auges,** von Prof. Dr. Laqueur in Strassburg.

Nach Verf.'s Anschauung spielt die Erblichkeit und die Blutsverwandtschaft der Eltern eine grössere Rolle, als man ihr bisher zugetheilt hat. Erbliche Augen-Anomalien sind der Buphthalmus congenitus, bei dem er unter 13 Fällen 5 Mal Blutsverwandtschaft der Eltern feststellte. Sodann die Cataracta congenita, in 9 von 13 Fällen war Heredität, in einem Blutsverwandtschaft vorhanden. Bei Retinitis pigment., Albinismus, Nystagmus congen. war in 9 von 21 Fällen Blutsverwandtschaft vorhanden, bei extremer Myopie in 31 von 242 Fällen (13 $^0/_0$). Eine weitere Warnung vor Ehen unter Blutsverwandten.

2) **Primäres Epitheliom der Cornea,** von Prof. K. Baas.

Eine linsengrosse Geschwulst von weisslich-markigem Aussehen sass der sonst intacten Cornea unterhalb der Mitte auf. Die mikroskopische Untersuchung bewies, dass es sich um ein Epitheliom handelte.

3) **Beitrag zur Kenntniss der Keratitis disciformis,** von Dr. Hadano in Rostock.

4) **Die bei Erkrankungen des Schläfenlappens und des Stirnlappens beobachteten Symptome mit besonderer Berücksichtigung der ocularen Symptome,** von Dr. Krüger. (Univ.-Augenklinik Marburg.)

Als directe Herdsympstome für die Schläfenlappen-Erkrankungen haben die Sprachstörungen, sowie die Veränderungen des Gehörvermögens und des Geruchssinnes Geltung. Von den ocularen Symptomen ist keines ein directes Herdsymptom. Hemianopsie ist in 20,5 $^0/_0$ der Fälle festgestellt, sie ist durch Läsion der das tiefe Mark des Schläfenlappens durchziehenden optischen Leitungsbahn bedingt. Stauungspapille, Opticusatrophie, Neuroretinitis finden sich in 64,1 $^0/_0$ der Fälle. Die Pupillenstörungen sind durch Sehnerven-Erkrankungen bedingt.

Spiro.

IV. Archiv für Augenheilkunde. XLVIII. 1903. Heft 3.

14) **Astigmatismus der Hornhaut und centrale Chorioiditis der Myopen,** von Dr. A. Senn in Wyl.

Von den vom Verf. innerhalb von 8 Jahren beobachteten 205 Augen mit centraler Chorioiditis bei Myopie zeigen 78,1 $^0/_0$ abnormen Astigmatismus, umgekehrt von 196 Augen mit My über 7,0 D. ohne centrale Chorioiditis 72,4 $^0/_0$ normale Hornhaut-Krümmung. Verf. ist der Ansicht, dass der Astigmatismus bei der Entstehung der centralen Chorioiditis eine selbständige entscheidende Rolle spielt. Er führt das näher aus. Es folgt daraus die Nothwendigkeit, den Astigmatismus genau zu corrigiren.

15) **Ueber primäre Atrophie der Aderhaut mit Sclerose der Gefässe „Atrophia alba chorioideae"**, von Dr. Cuperus in Zwolle (Holland).

Mittheilung eines Falles mit einem der Atrophia gyrata ähnlichen Befunde, wobei das Fehlen von Hemeralopie auffallend ist.

---

16) **Ein Fall von Entfernung eines Eisensplitters in der Linse mit Erhaltung ihrer Durchsichtigkeit**, von Dr. Feilke. (Univ.-Augenklinik München.)

Der „Mohnsamenkorn" grosse Splitter wurde 3 Stunden nach dem Eindringen in das Linsenparenchym mit dem grossen Magneten daraus in die Vorderkammer geholt. Als er dem Zuge nach der Wunde hier nicht mehr folgte, wurde er mit dem Hirschberg'schen Magneten leicht herausbefördert. Trotz der verhältnissmässig grossen Eröffnung der Linsenkapsel blieb die kleine Linsentrübung stationär, die Sehkraft fast normal. Verf. führt das gute Resultat auf die völlige Ruhigstellung des Auges zurück.

---

17) **Ein Fall von neugebildeter Vena optico-ciliaris in Folge von Stauungspapille**, von Dr. v. Genns in Haag.

---

18) **Ein Beitrag zur Casuistik der peribulbären Carcinome**, von Dr. Reis in Lemberg.

Ein vom Limbus ausgehender Tumor hatte bei einem 72jährigen bis zu Hühnereigrösse wachsend den phthisischen Bulbus weit umfasst, ohne ihn zu durchbrechen. Es handelte sich um Carcinom.

---

19) **Ueber Augenmuskel-Verletzungen**, von Dr. Fejer, Augenarzt des St. Margaretenspitales in Budapest.

Mittheilung eines Falles von isolirter Durchtrennung des Rectus internus (Obliquus inferior?) durch Stich mit einem Kindersäbel.

---

20) **Ueber Contusion des Augapfels, mit besonderer Rücksicht auf die Aniridia und Aphakia traumatica**, von Dr. Fejer.

Die Patientin fiel in Verf.'s Falle mit dem rechten Auge in einen vorragenden Knopf eines Stuhles. Die Sklera blieb unverletzt, Iris und Linse fehlten und wurden auch nach Aufsaugung der Blutmassen nicht nachweisbar, sollen demnach beim Mangel eines Bulbusrisses aufgesaugt worden sein.

---

21) **Ein Fall von doppelter Perforation des Augapfels durch einen Eisensplitter**, von Dr. Genth. (Univ.-Augenklinik Basel.)

Die Diagnose der doppelten Perforation war in Verf.'s Falle leicht. Zunächst wies die Druckerniedrigung darauf hin, dann war ophthalmoskopisch die zweite Durchtrittsstelle mit charakteristischer Pigment-Ablagerung darum sichtbar, endlich sicherte eine Röntgen-Aufnahme den Befund. Der Patient hatte nur mit geringer(!) Kraft zugeschlagen.

---

22) **Die Original-Artikel der Englischen Ausgabe.** Vol. XXXI, Heft 1 und 2.

1. Behandlung eines Falles von Embolie (Thrombose?) eines Zweiges der Arteria centralis retinae mit Massage. Heilung, von A. Barkan in San Franzisko.

Die Massage hatte bei dem herzleidenden Patienten noch 48 Stunden nach Beginn des Leidens Dauer-Erfolg.

2. Weitere klinische Erfahrungen mit dem Haab'schen Riesenmagneten und einige Experimente über die Wirksamkeit des Hirschberg'schen grossen Hand-Magneten, von A. Barkan in San Franzisko.

Von 10 Fällen bewirkte die Extraction mit dem Riesen-Magneten 8 Heilungen, 2 Verluste. Die Extraction gelang am besten durch die erweiterte Eingangsöffnung möglichst in der Richtung des Eindringens des Fremdkörpers.

Verf. weist auf die bedeutende Fernwirkung des neuen Hirschberg'schen Handmagneten hin und empfiehlt einen Versuch damit vor Anwendung des Haab'schen Magneten.

3. Klinische Beiträge, von C. D. Westcott und B. Pusey in New York.

a) Papilloretinitis auf chlorotischer Basis; b) Befreiung von Augenbeschwerden durch verticale Decentrirung der Brillengläser in 2 Fällen.

4. Ciliarfortsätze im Pupillengebiet, von H. Fischer in London.

Heft 2.

1. Ueber Schutzdecken-Bildung auf der Cornea von Bulbusstümpfen, von H. Gifford in Omaha.

Wenn die Cornea des Stumpfes durch das künstliche Auge gereizt wird, deckt Verf. einen Conjunctivallappen darüber, oder er transplantirt nach Thiersch, auch überträgt er einen epithelialen Bindehautlappen.

2. Ein Fall von Geschwulst der Sehnervenscheide, die nach Krönlein'scher Methode mit Erhaltung guten Sehvermögens entfernt wurde, von A. Pockley in Sidney.
3. Exophthalmus und Verlust eines Auges durch Schlag gegen die Schläfe bei einem Patienten mit hämorrhag. Diathese, von B. Pusey in Chicago.
4. Die Accommodation lähmende und Pupillen erweiternde Wirkung von Atroscin und Scopolamin, von W. F. Macklin in New York.
5. Ein Fall von Leukosarcom der Chorioidea, von A. B. Kee in San Franzisko.
6. Ein Fall von akutem traumatischem Glaucom, ohne sichtbare Zeichen der Verletzung, von Ed. Rust in Cleveland.

Nach einer Verletzung (Ellenbogenstoss) trat bei einem 31jährigen Glaucom auf, das erst nach Iridectomie heilte. Verf. nimmt eine Verlegung der Kammerbucht durch Schwellung oder Neigung der Linse an.

7. Insufficienz der Divergenz als ätiologischer Factor bei Strabismus convergens concomitans; seine Wichtigkeit, Bestimmung und Behandlung, von H. Wright Wootton in New York.

Heft 4.

23) **Ueber erworbene Pigmentflecke der hinteren Hornhautwand,** von Prof. Dr. J. Oeller in Erlangen.

Verf. beobachtete in 3 Fällen isolirt vorkommende braune Flecke an der Membrana Descemeti, deren Entstehung aus einer der Hornhauthinterwand sich anlegenden Irispigmentflocke er in einem Falle beobachten konnte. Die Flocke haftete dadurch leicht, dass nach Extraction der Cataracta eine

Streifenkeratitis entstand, wie sie auch in den beiden ersten Fällen nach grosser Iridectomie anzunehmen ist. Das freiwerdende Pigment wird dann über einen grösseren Raum vertheilt.

24) **Zur Casuistik der angeborenen Iris-Anomalien,** von Dr. C. Häberlin. (Univers.-Augenklinik München.)

In Verf.'s Falle zog ein Gewebslappen aus der Iris über den normalen Pupillenrand hinweg zu einem Wulst auf der vorderen Linsenkapsel. Verf. nimmt als Ursache eine circumscripte Hyperplasie des Irisgewebes in Folge intrauteriner Erkrankung an.

25) **Ueber einen Fall von Knorpelbildung in der Chorioidea,** von Privat-Docent Dr. O. Pes. (Univ.-Augenklinik Turin.)

Der Knorpel fand sich in einem vor 38 Jahren verletzten Auge eines 72jährigen, das wegen drohender sympathischer Entzündung enucleïrt wurde.

26) **Ueber Pigmentirung der Netzhaut vom Glaskörperraum aus, sowie über Retinitis pigmentosa typica,** von Dr. E. Knape in Finnland.

Aus dem Befunde an einer lange aufbewahrten hinteren Bulbushälfte entnimmt Verf., dass das in der Netzhaut befindliche Pigment aus dem Ciliarkörper stamme und den Weg durch den Glaskörper genommen habe.

Zur Retinitis pigmentosa entwickelt er den nicht neuen Standpunkt, dass die Ursache in einer congenitalen Entwicklungsanomalie der Blutgefässe der Chorioidea zu suchen sei. Diese bedinge eine Disposition zu Endarteritis obliterans. Damit letztere zum Ausbruch komme, ist ein auslösendes Moment (Lues, Augenaffectionen) nöthig.

27) **Ueber die zweckmässige Vertheilung und Fixirung der Hautlappen bei der Operation des Narbenectropiums zur Verhütung von Recidiven,** von Dr. Hotz in Chicago.

28) **Ein Fall von transitorischer Bleiamaurose,** von Dr. O. Löwe, Frankfurt a. M. (Klinik von Dr. Bockenheimer.)

Der Augenhintergrund blieb während der Erblindung und der Heilung normal. Verf. vertritt die Auffassung, dass das Blei die glatte Muskulatur zu spastischer Contraction anrege, eine dadurch verursachte Störung der Blutversorgung im Occipitalhirn die Sehstörung verursachte.

29) **Beitrag zur pathologischen Anatomie des Hydrophthalmus,** von Dr. E. Gross. (Augenabth. des Krankenhauses Dresden-Johannstadt.)

Das Wesentlichste des Befundes ist das vollkommene Fehlen des Schlemm'schen Kanals.

Es folgen Sitzungsberichte. Spiro.

Vermischtes.

1) X. Internationaler Ophthalmologen-Congress in Luzern findet findet am 13., 14., 15., 16. und 17. September 1904 statt.

„Diejenigen Collegen, welche zum voraus in Luzern Quartier zu bestellen wünschen, ersuchen wir, sich vor dem 1. September an Herrn Dr. F. Stocker,

Präsidenten des Localcomités, in Luzern, wenden zu wollen. Derselbe wird Ihnen, zu 5 Fr. per Person, Bett und erstes Frühstück in einem der ersten Hotels verschaffen."

2) Die Zahl der Blinden ist in Preussen beim Vergleich mit der Gesammtbevölkerung im starken Rückgang begriffen; sie betrug nach der „Statist. Korr." im Jahre 1871 92,09 auf 100000 Personen, 1880 82,49, 1895 66,77 und 1900 61,95. Beim männlichen Geschlecht belief sich die Verhältnisszahl im Jahre 1900 auf 65,13 (1871 90,03), beim weiblichen auf 58,86 (1871 94,08). Während im Jahre 1871 mehr weibliche blinde Personen vorhanden waren als männliche (11759 gegen 10981), ist im Jahre 1900 die Zahl der weiblichen blinden Personen geringer gewesen als die der männlichen (10302 gegen 11504). Von den bei der letzten Volkszählung vorhandenen Blinden waren 4932 seit frühester Jugend mit diesem Fehler behaftet, 15183 waren erst später blind geworden und bei 1181 fehlen genauere Angaben. 4595 Blinde konnten einem Beruf nachgehen; 1275 waren allein in der Landwirthschaft und Gärtnerei u. s. w. und 1263 in der Industrie der Holz- und Schnitzstoffe thätig. Die Zahl der taubstummen Personen schwankt bei den einzelnen Volkszählungen, ist aber von 1871 bis 1900 auch etwas (von 97,51 auf 90,73 für 100000 Personen) zurückgegangen, absolut allerdings von 24027 auf 31278 gestiegen. Von den Taubstummen konnte mehr als die Hälfte (16856) einem Erwerbe nachgehen; davon waren 6281 in der Landwirthschaft und 5387 im Bekleidungs- und Reinigungsgewerbe thätig. Eigenthümlich ist es, dass bei den Taubstummen im Gegensatz zu den Blinden der Rückgang im Vergleich zu der Bevölkerung ganz auf das männliche Geschlecht entfällt, während das weibliche eine kleine Zunahme zeigt. Blind und taubstumm waren im Jahre 1871 288 (1,17 auf 100000), 1900 nur 215 (0,62). Die Zahl ist also im Vergleich zur Bevölkerung fast auf die Hälfte gesunken.

3) Prof. Dr. H. Cohn in Breslau ist zum Geh. Medicinal-Rath ernannt worden.

4) Prof. Dobrowolski ist im Alter von 66 Jahren soeben zu St. Petersburg verstorben. Die Wissenschaft betrauert den Verlust eines hervorragenden Forschers, dessen Verdienste ausführlicher zu würdigen wir uns vorbehalten.

Bibliographie.

1) Bemerkungen zur Trachom-Infection, von Dr. Ludwig Schmeichler in Brünn. (Wiener klin. Wochenschrift. 1903. Nr. 45.) Der Verf. ist nicht dafür, bei der Trachom-Infection von einer körperlichen Disposition, die eine Prophylaxe illusorisch macht, zu sprechen. Er hebt hervor, dass nur secernirende Trachome infectiös sind, und dass Formen, die unter dem Bilde einer Conjunctivitis sicca mit einer geringen Verdickung der Uebergangsfalte ohne weitere Zeichen des Trachoms und ohne Secretion auftreten, auch ohne Prophylaxe keinen Einfluss auf die Ausbreitung des Trachoms nehmen, so lange es eben nicht zur Secretion kommt. Wenn es heute vorkommt, dass schwere Trachomfälle isolirt bleiben und Epidemien keine grosse deletäre Ausdehnung gewinnen, so ist dies einzig der Prophylaxe und der rascheren Behandlung zu danken. Schenkl.

2) Klinische Beiträge zur Neurologie des Auges; infantile und juvenile Tabes, von Dr. Otto Marburg, Secundärarzt an der

Klinik des Hofraths Fuchs. (Wiener klin. Wochenschrift. 1903. Nr. 47.) Mit Bezug auf einen selbstbeobachteten Fall, und mit Verwerthung der aus der Literatur zugänglichen Fälle hebt Verf. als klinisch wichtige Symptome der infantilen Tabes hervor: Argyll Robertson'sches Phänomen, beginnende Opticus-Atrophie, Andeutung von Westphal'schem und Romberg'schem Symptom, vorangegangene Lues und intacte Intelligenz, somit alle Symptome, die sich auch bei der Tabes der Erwachsenen finden. Ein Unterschied besteht nur in der relativen Häufigkeit oder Seltenheit, mit der einzelne dieser Symptome auftreten. Die Lues ist meist hereditär, selten acquirirt; das weibliche Geschlecht scheint häufiger befallen, endlich weist die Symptomatologie eine Differenz in der Häufigkeit der Opticus-Atrophie und in der Seltenheit schwerer Ataxie auf; letztere fällt ungefähr mit dem überaus milden Auftritt und Verlauf der kindlichen und juvenilen Tabes zusammen und hat wohl ihren Grund in dem Umstande, dass das Virus der ererbten Lues nicht den gleichen Einfluss ausübt, als das der acquirirten, dass die weibliche Tabes im Allgemeinen milder verläuft, und dass die Opticus-Atrophie (die im Kindesalter mehr als $^1/_3$ der Fälle von Tabes befällt) mit einem Stillstand oder zumindest einer Besserung des Processes zusammenfällt.

Schenkl.

3) Ueber eine mit der Lichtreaction der Pupille einhergehende Mitbewegung des Augapfels, von Dr. Freund, Assistent an der deutschen psychiatrischen Klinik in Prag. (Prager med. Wochenschrift. 1903. Nr. 44.) Eine mit der Lichtreaction der Pupille verbundene Mitbewegung des Augapfels konnte Verf. bei einer an hysterischen Krampfanfällen leidenden Patientin, die 2 Jahre früher, durch einen Sturz vom zweiten Stockwerke verunglückt war, nachweisen. Das rechte Auge der Patientin ist normal; das linke Auge ist in Folge totaler Sehnerven-Atrophie amaurotisch. Nur consensuelle Reaction der linken Pupille; bei Verengerung der Pupille findet eine Aufwärtsbewegung, bei Erweiterung eine Senkung des linken Bulbus statt. „Es muss angenommen werden, dass bei dem Trauma eine derartige anatomische Läsion des Reflexcentrums stattfand, dass ein Ueberspringen des normal zugeleiteten Reizes auf andre Bahnen in pathologischer Weise ermöglicht wurde." Schenkl.

4) Die Keratitis neuroparalytica und verwandte Zustände, von Dr. Walter Albrand in Sachsenberg bei Schwerin. (Wiener klin. Rundschau. 1903. Nr. 43.) Ein Fall von reiner neuroparalytischer Keratitis wird vom Verf. beschrieben; der Fall betraf eine Dame, die wegen hartnäckiger Neuralgie mehrere Male mit günstigem Erfolge neurectomirt wurde. Zehn Jahre nach der letzten Neurectomie konnte eine umschriebene Ulceration an der rechten Cornea nachgewiesen werden. Trotzdem in Folge von Hautknochen-Narben an den Lidern gleichzeitig eine mangelhafte Bedeckung der Cornea gegeben und der Lidschlag beeinträchtigt war, glaubt doch Verf. die Entstehung des Leidens in der gestörten Nervenleitung suchen zu müssen, weil sich das Krankheitsbild an der Cornea, jeder Behandlung trotzend, unverändert erhielt, und dies gerade in der Zeit, wo weder natürliche noch künstliche Bedeckung des betroffenen Hornhautbezirkes vorhanden war.

Schenkl.

Um Einsendung von Separatabdrücken wird gebeten (Berlin NW. 26 Schiffbauerdamm)

Verlag von Veit & Comp. in Leipzig. — Druck von Metzger & Wittig in Leipzig.

Centralblatt

für praktische

AUGENHEILKUNDE.

Herausgegeben von

Prof. Dr. J. Hirschberg, Geh. Med.-Rath, in Berlin.

Monatlich ein Heft. Preis des Jahrganges 12 Mark. Zu beziehen durch alle Buchhandlungen des In- und Auslandes und die Postanstalten des Deutschen Reiches.

Mai. Achtundzwanzigster Jahrgang. 1904.

Inhalt: **Original-Mittheilungen.** I. Ophthalmologische Miscellen. Von Professor Dr. **W. Goldzieher** in Budapest. — II. Der traumatische Vorfall der Thränendrüse und die Zweckmässigkeit ihrer Exstirpation. Von Dr. **Stefano Santucci**, Assistent.

Gesellschaftsberichte. 1) Berliner med. Gesellschaft, 1904. — 2) Ophthalmological Society of the United Kingdom. 1904.

Referate, Uebersetzungen, Auszüge. Gerichtlich-medicinische Studie über die Verletzungen des Auges und seiner Umgebung, von S. Baudry.

Journal-Uebersicht. I. British medical Journal. 1904, Februar. — II. Journal of eye and ear and throat diseases. 1903, November—December. — III. The Therapeutic Gazette. 1904, Februar. — IV. The Ophthalmic Review. 1904, Januar—Februar. — V. The Ophthalmic Record. 1904, Januar—Februar. — VI. The American Journal of Ophthalmology. 1903, December und 1904, Januar—Februar. — VII. The Ophthalmoscope. 1903, Juli—December und 1904, Januar—März.

Vermischtes.

Bibliographie. Nr. 1—20.

I. Ophthalmologische Miscellen.

Von Professor Dr. **W. Goldzieher** in Budapest.

I. Schädelverletzung und Blindheit.

Bei der grossen Bedeutung, welche die Unfallspraxis heutigen Tages für jeden Arzt besitzt, wird die Darstellung des folgenden Falles nicht ohne Interesse sein, da er so recht die Schwierigkeiten zeigt, die dem Fachmanne bei der Begutachtung von Unfallsfolgen aufstossen. Vom Richter wird die Frage vorgelegt, ob eine eingetretene Erblindung die nothwendige Consequenz einer vorhergegangenen Verletzung sei, und der Sachverständige kann nur

mit Vermuthungen antworten, so dass der Richter schliesslich doch nur auf seine „Einsicht“ angewiesen ist. Ein derartiger Fall ist folgender:

Ein 38jähriger Schlosser aus Raab in Ungarn, den sein Hang zu Abenteuern zuerst nach Canada, dann nach Südafrika getrieben hatte, wo er bei den Buren Kriegsdienste nehmen wollte, geriet daselbst in die Hände der Engländer, die ihn nach England zurückbeförderten. In einem schottischen Hafen freigelassen, reist er in einem Schnellzuge gegen London, schläft während der Fahrt ein, und hat das Unglück, während der Fahrt aus der offenen Waggonthüre hinauszufallen. Er wird bewusstlos auf dem offenen Felde aufgefunden und am 26. Juni 1902 in das Hospital von Dumfries (royal infirmary) transportirt. Nach den kurzen Mtitheilungen, die ich der Liebenswürdigkeit des behandelnden Arztes (Dr. Murray Kerr) verdanke — leider kamen sie erst in meinen Besitz, als der Kranke bereits entlassen war; — war der Kranke bei der Einlieferung tief bewusstlos, ausserdem schien eine leichte Parese der linken Seite und des Gesichtes vorhanden zu sein. Es wurden ausserdem an verschiedenen Stellen Schädelbrüche constatirt (der Ort und die Grösse derselben sind leider nicht angegeben). Zur Behebung der Compressionserscheinungen wurde von Dr. Kerr eine Trepanirung vorgenommen (an welcher Stelle des Schädels wird nicht gesagt), ein grosses Blutcoagulum entfernt und eine spritzende Arterie unterbunden. Der Kranke erholte sich langsam, (nach seiner eigenen Darstellung soll er 28 Tage bewusstlos gewesen sein!) und wurde nach längerer Reconvalescenz bei anscheinend bestem Wohlbefinden in seine Heimath entlassen. Eine Untersuchung des Sehorganes war während des Spitalaufenthaltes niemals vorgenommen worden. Der Kranke konnte wieder seine Arbeit aufnehmen, nahm aber bald wahr, dass sein Sehvermögen sich trübte, worauf er das Spital in Fiume aufsuchte, wo er mit 30 Inunctionen grauer Salbe behandelt wurde. Als sein Sehen sich immer mehr verschlimmerte, reiste er in die Hauptstadt, wo er auf meiner Abtheilung Aufnahme fand. Der Befund ist folgender:

Mittelgrosser, gut gebauter und genährter Mann, der angiebt, dass er ausser einem im Jahre 1883 durchgemachtem Typhus nie eine andre innere Krankheit gehabt habe. 1886 acquirirte er ein oberflächliches Geschwür am Penis, das in 14 Tagen ohne Behandlung heilte und niemals Folgezustände nach sich zog. Geringe Hypospadie. Wir finden eine grosse Hautnarbe, die sich von der rechten Schläfe bogenförmig bis zum Hinterhaupte erstreckt, verschieblich und mit dem Knochen nicht verwachsen ist. Ueber der linken Augenbraue ist eine kleinere, gleichfalls frei verschiebliche Narbe, unter der der Knochen stark verdickt und höckerig ist. Die Pupillen sind mittelweit, von gleichem Durchmesser, lichtstarr, aber bei Convergenz der Augenachsen sich verengernd. Das rechte Auge weicht ein wenig nach aussen ab, die Bewegung der Augen ist jedoch nach keiner Richtung hin beschränkt. Das Sehvermögen stark herabgesetzt: rechts Fingerzählen auf

0,5 m, links auf 2 m. Knie- und Achillessehnenreflexe fehlen. Fusssohlen-, Cremaster- und Bauchreflex lebhaft. Kein „Romberg“, keine Ataxie. Sensibilität und Schmerzempfindung der unteren Extremitäten ungestört. Lancinirende Schmerzen, Parästhesien u. s. w. sind nie wahrgenommen worden. Erinnerungsvermögen seit der Schädelverletzung angeblich verringert. Intelligenz intact. Schlaf gut.[1]

Die ophthalmoscopische Untersuchung ergab vollkommen reine Medien, beiderseitige ausgesprochene graue Atrophie der Papillen, mit stark verdünnten Gefässen.

Diagnose: Tabes dorsalis incipiens; Atrophia nerv. opt. utr.

Der Kranke wurde einer Strychnin-Behandlung unterzogen, die aber wie vorauszusehen war, keinen Erfolg hatte, so dass er nach zwei Monaten mit fast erloschenem Sehvermögen aus der Behandlung entlassen wurde.

Wir haben nun zu untersuchen, welchen Ursachen wir in diesem Falle die Entstehung der Sehnervenatrophie zuzuschreiben haben. Unter den beiden Ursachen, die mit einander concurriren, tritt uns als wichtigster Factor die Schädelverletzung entgegen. Aus der Anamnese, die durch die vorhandenen Narben bestätigt wird, wissen wir gewiss, dass Schädelbrüche vorhergegangen sind, von denen einer sich von der Schläfe bis zum Hinterhaupte erstreckte; und ein kleinerer, aber zur Hyperostose führender, über der linken Augenbraue vorhanden war. Nun wissen wir, dass die Entstehung von Sehstörungen nach Schädelverletzungen zu den sichersten Thatsachen gehören. Ich halte es für unnöthig, die Litteratur dieses Gegenstandes hier vorzuführen, die jedem Augenarzte aus der Monographie Berlin's (in Graefe-Saemisch's Handbuch, 1. Aufl.) und aus dem neueren Werke Praun's über die Verletzungen des Sehorgans geläufig ist. Wir können es als klinisch sichergestelltes Factum anführen, dass nach Brüchen der Schädelkapsel sowohl, als auch nach sehr heftigen stumpfen Traumen überaus häufig eine Fractur des oberen Orbitaldaches zu Stande kommt, die in der Regel sich auch auf den Canalis opticus erstreckt, so dass der Sehnerv theils durch Knochensplitter, theils durch Compression in Folge von Blutungen Schaden leidet. Der Bruch des oberen Orbitaldaches ist in den meisten Fällen nur die Fortsetzung des äusseren Bruches, aber auch durch stumpfe Traumen können selbständig Fissuren der mittleren Schädelgrube entstehen, die über das Orbitaldach sich erstrecken, den Canalis opticus in sich begreifen und zu Blutungen in die Sehnervenscheiden führen. Bei der Dünnheit dieser Knochengebilde kann es vorkommen, dass eine solche Querfissur über beide Orbitaldächer läuft, obwohl das einseitige Vorkommen das häufigere ist. Aber auch ohne eine solche Fissur können die Sehnerven durch die in die Duralscheiden sich ergiessende Blutung zu Grunde ge-

---

[1] Der neurologische Befund war auf der Nervenabtheilung des Spitales (Docent Dr. J. Donath) controllirt worden.



richtet werden, ein klinisches Factum, dessen Beweis durch eine neuerliche Arbeit von Uhthoff erbracht ist. Uhthoff[1] berichtet über zwei selbstbeobachtete Fälle, die wir hier in Kürze referieren, da sie die in Betracht kommenden Verhältnisse vortrefflich illustrieren. In dem einen Falle handelte es sich um eine Schädelcontusion, die nur eine Hautwunde verursachte. Bei der Sektion wurde jedoch ausser einem Blutergusse unter der Haut noch ein subdurales Hämatom gefunden, ferner eine Fissur der mittleren Schädelgrube. Der subdurale Bluterguss hatte sich auch in beide Sehnervenscheiden fortgesetzt, ja war an verschiedenen Stellen zwischen die Sehnervenfasern gedrungen. Im zweiten Falle, wo ein complicirter Schädelbruch vorhanden war, zeigte die Sektion, dass wohl keine Basisfractur vorhanden war, dagegen ein mächtiger Bluterguss in beiden Sehnervenscheiden, der vom intracranialen Theile des Nerven bis in den Bulbus gedrungen war und seröse Infiltration des Nervengewebes sowie Hämorrhagien der Papillen und der Netzhaut verursacht hatte.

Es ist daher für unsern Fall, wo laut dem Berichte des behandelnden Arztes nebst der Schädelfractur ein ausgiebiger Bluterguss aus einer meningealen Arterie sichergestellt ist, mit höchster Wahrscheinlichkeit anzunehmen, dass auch hier ein Eindringen des Blutergusses in die Sehnervenscheiden stattgefunden habe, ob mit oder ohne Fissur der Schädelbasis bleibt ungewiss. Leider aber besitzen wir keinerlei Daten über das Verhalten des Sehvermögens und des Augenhintergrundes während des Spitalaufenthaltes in Dumfries und zur Zeit der Entlassung des Kranken — denn wie oben angegeben, wurde der Kranke zu dieser Zeit nicht ein einziges Mal nach dieser Richtung hin untersucht. Die Schwächung seines Sehvermögens kam dem Patienten erst nach Monaten, als er seine Arbeit wieder aufgenommen hatte, zum Bewusstsein. Dieser Umstand vermag wohl die Bedeutung des Traumas in Bezug auf die Genese der Sehnervenatrophie beträchtlich zu vermindern; wir können uns aber doch nicht entschliessen, es für gänzlich null und nichtig zu halten. Es ist die Annahme doch nicht auszuschliessen, dass in Folge des Traumas und der dadurch mit hoher Wahrscheinlichkeit verursachten Momente (Blutung, Fissur des Orbitaldaches) solche Gewebsstörungen in den Sehnerven zu Stande gekommen waren, die allmählich zur Atrophie führten. Man könnte glauben, dass das supponirte Hämatom der Sehnervenscheiden während der mehrwöchentlichen Bewusstlosigkeit des Kranken wohl zur Aufsaugung gekommen sei, der Druck auf die Fasern jedoch eine solche Ernährungsstörung verursacht habe, die später zur Degeneration führte; wahrscheinlich hätte man, wenn Spiegel- und Functionsuntersuchung früher angestellt worden wären, den Beweis hiefür erbringen können. Da aber alle Daten hiefür mangeln, so sind wir nicht berechtigt, das Schädeltrauma mit hinreichender Sicherheit

[1] Bericht der Heidelberger ophthalm. Gesellschaft 1901, S. 143.

als das ätiologische Moment im gegenwärtigen Falle anzunehmen. Wir sind daher gezwungen, das zweite vorliegende Moment zu erwägen, und die Sehnervenatrophie als Symptom der Tabes zu betrachten, an der unser Kranke leidet, wenn auch nur, wie aus der Untersuchung hervorgeht, die allerersten Stadien zu constatiren sind. Jedenfalls muss auch mit der Annahme gerechnet werden, dass die Erblindung in Folge der Tabes eingetreten wäre, wenn auch kein Schädeltrauma sich ereignet hätte, und um so eher, als in einzelnen, allerdings höchst seltenen Fällen die Sehnervenatrophie zu den allerersten Symptomen der Tabes gehört, ja allen andren Symptomen vorausgehen kann.

Die Angaben der Autoren über die Häufigkeit, in der die Atrophie des Sehnerven unter den Symptomen der Tabes vorkommt, schwankt innerhalb sehr weiter Grenzen, je nachdem, ob die Statistik von Nerven- oder Augenärzten zusammengestellt wurde. Während jene 10—16 % angeben, nehmen verschiedene von Augenärzten herrührende Statistiken 30—88 % an. Ich halte die hohen Zahlen für durchaus unberechtigt, sie sind augenscheinlich nur durch den Umstand erklärlich, dass Tabiker die Augenärzte nur dann aufsuchen, wenn bereits Sehstörungen vorliegen, während andrerseits viele Neuropathologen schon dann Tabes diagnosticiren, wenn das Kniephänomen mangelhaft ist. Die Wahrheit dürfte darum am ehesten zwischen 16 % und 30 % liegen, keinesfalls aber sind wir berechtigt zu behaupten, (wie dies in der Publication eines Augenarztes[1] geschehen ist,) dass die Sehnervenatrophie zu den ständigen Symptomen der Tabes gehöre.[2] Ueber die Epoche, in welcher die Sehnervenatrophie sich bei den Tabikern zeigt, fehlen verlässliche statistische Zusammenstellungen; ob, wie BERGER behauptet, die Degeneration der Sehnerven ein Frühsymptom der Tabes sei, bedarf noch sehr der Nachprüfung. In meinem Material waren die Fälle häufiger, in denen die Tabes bereits in vorgerückterem Stadium war, und ausser den Reflexphänomenen noch namhafte Sensibilitätsstörungen und wenigstens die Anfänge der Ataxie darboten, und am seltensten scheinen mir, wie bereits erwähnt, jene Fälle zu sein, wo erst lange nach der verhängnissvollen Abblassung der Papillen die übrigen tabischen Symptome sich zeigen. Ganz anders verhält sich bekanntlich ein andres, ebenfalls cardinales Augensymptom der Tabiker, die Augenmuskellähmungen. Diese treten thatsächlich, und zwar sehr häufig als tabisches Frühsymptom auf, was jedem Augenarzt bekannt ist. Bei unsrem Kranken war die Tabes jedenfalls in der Frühepoche, da weder Sensibilitäts- noch motorische Störungen, keinerlei Neuralgien und Blasenstörungen vorhanden waren, und nur das

[1] E. v. GRÓSZ. Ungar. Beiträge zur Augenheilkunde II. Bd., S. 89.

[2] Dieselbe Ansicht äussert UHTHOFF in seiner eben erschienenen Monographie über die Beziehungen der Allgemeinleiden z. Veränd. d. Sehorgans, Graefe-Saemisch, 2. Aufl., 68. Heft, S. 184. Er nimmt 10—15 % an und hält 20 % schon als zu hoch gegriffen.

Fehlen des Knie- und Achillessehnenreflexes die Diagnose Tabes ermöglichte.

Wenn nun die Annahme nicht von der Hand zu weisen ist, dass die Erblindung des Kranken von der Tabes abhängig war, so haben wir doch noch zu untersuchen, ob denn nicht in irgend einer Weise die Entstehung der Tabes mit der vorangegangenen Schädelverletzung zusammenhängen könne. Es könnte ja auch dieser Fall möglich sein, dass, obwohl die Sehnervenatrophie von der Tabes bedingt war, die Schädelverletzung mittelbar die Atrophie verursacht habe. An einen solchen Zusammenhang könnte man denken, wenn man einige neuere Publicationen liest, welche eine Degeneration der hinteren Wurzeln und der Hinterstränge als eine unmittelbare Folge des vermehrten Hirndruckes statuiren. In der neurologischen Litteratur finden wir nämlich Angaben, die zu beweisen scheine n dass bei Geschwülsten der hinteren Schädelgrube, die eine Steigerung des intracranialen Druckes herbeiführten, durch die Fortsetzung des gesteigerten Druckes im Wirbelkanal eine Atrophie der hinteren Wurzeln und der Hinterstränge sich ausbildete. Eine grosse Rolle spielen dabei die Geschwülste des Kleinhirns, da sie gelegentlich das Hinterhauptsloch verschliessen, und so zu einer mächtigen serösen Stauung im Wirbelkanal führen. Einzelne Autoren leiten aus diesem Moment geradezu das Fehlen des Patellarreflexes bei Hinterhauptstumoren her.[1]

Was die langsam wachsenden Schädeltumoren erzielen können, nämlich die Steigerung des intracraniellen Druckes, die dann ihrerseits wieder zu Degeneration der Hinterstränge führt, mag auch durch Blutergüsse aus zerrissenen Meningealarterien ausgelöst werden, die natürlich in acuter Weise den intracranialen und intravertebralen Druck erhöhen, wobei noch zu bedenken ist, dass Nervengewebe sich viel eher einer langsam ansteigenden Compression, als einem plötzlich eintretenden Drucke accommodiren kann. Auf diesem Wege könnte die bei dem Kranken diagnosticirte Tabes doch in einem ursächlichen Connex mit dem Schädeltrauma gebracht werden. Diese Vermuthung möchte ich jedoch nur mit allem Vorbehalt geäussert haben, hauptsächlich, um mein klinisches Gewissen zu beruhigen, das sich nicht damit zufrieden geben könnte, dass das Schädeltrauma in unsrem Falle bei der Entstehung der Blindheit nicht das Hauptmoment gewesen

---

[1] S. Bruns, Die Geschwülste des Nervensystems, S. 56; ferner Dinkler, Ein Fall von Hydrocephalus und Hirntumor (Zeitschr. f. Nervenh. VI, S. 437). Wollenberg, Archiv f. Psych. XXI, S. 791. C. Mayer, Ueber anatomische Rückenmarksbefunde in Fällen von Hirntumor (Jahrb. f. Psych. 1893, XII. Bd.). Nach der angeführten Literatur, bei deren Zusammenstellung mich Docent Dr. A. v. Sarbó freundlichst unterstützt hat, erscheint es nicht zweifelhaft, dass bei Hirntumoren der vermehrte Hirndruck eine Atrophie der Hinterstränge zu Stande bringen kann. Besonders instructiv ist der Fall Dinkler's, in dem ein Hydrocephalus acquisitus mit Stauungspapille und Ataxie einherging, und die Section die Degeneration der Dorsal- und Lumbalwurzeln nachwies.

sei. Denn wie wir aus der Litteratur des Gegenstandes ersehen, gehört die Erfahrungsthatsache, dass nach Schädeltraumen Blindheit sich entwickeln könne, zu den ältesten in der Medicin, und ihre Kenntniss stammt noch aus einer Zeit, die durch die Fackel der pathologischen Anatomie noch nicht erleuchtet war.

II. Zur Prognose der bösartigen Aderhautgeschwülste.

In einer höchst lehrreichen Arbeit über die Prognose der bösartigen Aderhautgeschwülste[1] weist Hirschberg nach, dass eine noch so frühzeitige Enucleation eines von Aderhautsarcom ergriffenen Auges nicht vor Metastasen schützt, und dass solche noch nach 9 Jahren zum Tode des Patienten führen können. Wir können, wie aus seinen Beobachtungen, die sich wohl mit den Erfahrungen andrer beschäftigter Kliniker decken, hervorgeht, durch die frühzeitige Operation den Kranken in der Regel vor dem Localrecidiv schützen; aber dürfen es, wenn ein solches sich Jahre hindurch nicht einstellt, noch immer nicht als apodiktisch aussprechen, dass der Kranke nun auch endgiltig gerettet sei, denn das Damoklesschwert der Metastase schwebt immer über seinem Haupte. Bei der praktischen Wichtigkeit dieses Satzes dürfte es nicht unnütz sein, folgenden Fall zu veröffentlichen, der die These Hirschberg's durchaus bestätigt.

Es handelt sich um ein primäres Sarcom des Ciliarkörpers, das im April 1886 zur Beobachtung kam.[2] Der Kranke, 55 Jahre, Eisenbahnbeamter, kam mit der Klage, dass er seit einigen Monaten mit dem rechten Auge schlechter sähe. Ich fand einen Visus von 0,2; mit entsprechendem Convexglase konnte in der Nähe noch kleiner Druck gelesen werden. Die Untersuchung ergab, dass im inneren unteren Quadranten der Iris eine aus dem Kammerfalze dringende Hervorbuckelung vorhanden war, die sich nach oben gegen die Pupille hin erstreckte und in der Mitte der Iris gänzlich aufhörte. Das ganze Gebilde konnte im längsten Durchmesser etwa 4—5 mm, im schmälsten vielleicht 3 mm betragen. Seine Farbe war bräunlich, an einer Stelle tiefschwarz. Das Auge ist frei von jeder entzündlichen Reizung. Auf der Conjunctiva bulbi, etwa $^1/_2$ mm unter dem inneren Limbus ein bräunlicher Pigmentfleck von ungefähr Hirsekorngrösse. Die Spiegeluntersuchung ergab vollkommen reine Medien, im Augenhintergrunde war keine Abnormität wahrzunehmen.

Nach ungefähr $3^1/_2$ Monaten war der Knoten in der Kammer ein wenig gewachsen, erreichte aber noch immer nicht den Pupillenrand. Das Sehvermögen war dasselbe, wie bei der ersten Untersuchung. Enucleatio bulbi.

---

[1] Berliner klin. Wochenschr. 1904, Nr. 4 und 5, und Centralbl. f. Augenheilk. Februar- und März-Nummer.

[2] Der Fall wurde seiner Zeit in der Wiener med. Wochenschrift 1887, Nr. 32 veröffentlicht, ist aber von ophthalmologischer Seite kaum beachtet worden.



Die anatomische Untersuchung ergab, dass die Hauptmasse der Geschwulst im Corpus ciliare sass, als ein schwarzer Knoten, von dem ein Antheil sich in die angrenzende Iris vorschiebt. Ausserdem sitzt unterhalb des grossen Knotens in der Chorioidea ein kleinerer flacher Knoten, der bräunlich durch die angewachsene Retina durchschimmert. Das Corpus ciliare ist in dem betreffenden Quadranten vielleicht um das Doppelte verdickt. Die Netzhaut liegt überall gut an, der hintere Abschnitt des Bulbus ergiebt überall normale Verhältnisse.

Die mikroskopische Untersuchung zeigte das schönste Bild eines jungen Spindel-Zellensarcoms, das höchstwahrscheinlich mit der Gefässadventitia in genetischem Zusammenhange stand.

Der Kranke blieb noch ungefähr ein Jahr in meiner Beobachtung, und zog dann bei vollkommenem Wohlbefinden in die Provinz.

Am 9. Juli 1896, also 10 Jahre nach der Enucleation, wurde Patient abermals auf der internen Abtheilung des Roten-Kreuzspitales (Primärarzt Dr. Imrédy) aufgenommen. Er gab an, sich bis zum Jahre 1894 wohl befunden zu haben. Nach einer Erkältung bekam er Schmerzen in der Lenden- und Kreuzgegend, die für rheumatisch gehalten und dementsprechend behandelt wurden. Die Schmerzen wurden jedoch immer intensiver, so dass er auf Monate ins Bett gerieth und auf Morphiuminjectionen angewiesen war. Gegenwärtig findet sich eine kyphotische Auftreibung des 5. Lumbalwirbels, die den Eindruck einer aus dem Knochen wuchernden Geschwulst macht. Ausserdem sind auf der Haut zerstreut zahlreiche, tiefschwarze offenbar melanotische Knoten, so beispielweise ein haselnussgrosser rechterseits an der 5. Rippe, in der Gegend der Mammillarlinie, an der 8. Rippe ungefähr in der mittleren Axillarlinie und an zahlreichen andren Stellen, die sich alle durch besondere Schmerzhaftigkeit auszeichnen.

Das linke Auge war vollkommen normal, rechterseits Anophthalmus, Bindehautsack normal, in der Tiefe der Orbita keine Spur irgend einer Neubildung zu fühlen. Ebenso wenig lässt sich in den inneren Organen etwas Abnormes nachweisen.

Die Untersuchung ergab demnach ungefähr 10 Jahre nach der Enucleation, während welcher Epoche von einem Localrecidiv keine Rede war eine Geschwulst der Lendenwirbelsäule und zahlreiche melanotische Knoten der äusseren Decke.

Der Kranke entfernte sich im November 1896 aus dem Spitale, und ist einige Zeit darauf in seiner Heimat gestorben. Sektion wurde nicht gemacht. Indessen dürfte es wohl keinem begründeten Zweifel unterliegen, dass die Geschwulst der Wirbelsäule als Metastase zu betrachten ist, wogegen umsoweniger eine Einwendung zu erheben ist, als die multipeln melanotischen Geschwülste der Haut ebenso viele Zeugen für die Natur der Knochengeschwulst sind.



[Augenklinik der kgl. Universität Turin. Director: Prof. Dr. C. Reymond.]

II. Der traumatische Vorfall der Thränendrüse und die Zweckmässigkeit ihrer Exstirpation.

Von Dr. **Stefano Santucci**, Assistent.

Im Beginn dieses Jahres hatte ich Gelegenheit, in der Klinik des Herrn Prof. Dr. C. Reymond, dem ich an dieser Stelle meinen wärmsten Dank zum Ausdruck bringe, einen neuen Fall von traumatischer Luxation der Thränendrüse zu beobachten, der nach der Publikation Dr. Purtschers (Klagenfurt) (1) in dieser Zeitschrift — Dezember 1903 — die auch einen guten Theil der betreffenden Bibliographie enthält, ohne Zweifel von Interesse sein dürfte.

Dieser zweite Fall ist sehr verschieden von dem ersten in dieser Klinik beobachteten und von mir in den Annali di Oftalmologia 1903 beschriebenen.

Der 21 jährige D. P., Erdarbeiter, stellte sich am 17. November 1903 in dieser Klinik vor mit einer Wunde am rechten Auge. Er ist kerngesund, war früher niemals krank, und weist keine bemerkenswerthen somatischen Alterationen auf.

Er erzählte, dass er den Tag vorher, eine Treppe hinabsteigend, fiel und mit dem rechten Auge gegen eine Mauerkante schlug.

Bei äusserer Prüfung ergab sich eine Riss-Quetschwunde an der Aussenseite des rechten oberen Augenlids, wenig unterhalb des entsprechenden Orbitalrands.

Die Wunde ist transversal, unregelmässig berandet, etwa $1^1/_2$ cm lang, und dehnt sich auf die ganze Dicke des Augenlids aus. Inmitten der Wundlippen ragt zur Hälfte die roth aussehende, in Grösse und Form einer Bohne gleichende Thränendrüse hervor.

Der luxirte Theil der Drüse wurde abgetragen, das zerrissene Fascia tarso-orbitalis tief vernäht, und dann die Wunde oberflächlich mit continuirlicher Naht geschlossen. Die Heilung ergab sich per primam, ohne jedwede nachfolgende Störung; Augenhintergrund normal.

Mit diesem Falle und den beiden jüngst von Dr. Purtscher veröffentlichten, sowie weiteren noch in der Litteratur vorgefundenen scheint also ihre Gesammtzahl, abgesehen von dem einen oder andern eventuell mir entschlüpften, auf etwa 15 gestiegen zu sein.

Nicht aber bei allen ist die Thränendrüse entfernt worden. Gruppiren wir besagte Fälle, je nachdem jene erhalten oder nicht erhalten worden war, um daraus über die nachher eingetretenen Störungen urtheilen zu können, so beobachten wir dabei Folgendes:

Die luxirte Thränendrüse wurde erhalten:

von Graefe (3) und Panas (4), die sie in zwei Kindern vorfanden

und dabei Heilung per primam verzeichneten ohne nachtheilige Folgen. Bistis (5), der einen analogen klinischen Fall auch bei einem Kinde beobachtete, conservirte sie ebenfalls, doch bemerkte er in der Folge lange Zeit nach der Operation an der Aussenseite der mit der Läsion correspondirenden linken Augenbraue eine leichte Erhöhung, wie wenn die Drüse nicht an ihren ursprünglichen Sitz zurückgekehrt wäre. In gleicher Weise schritt Mittendorf (6) vor, und zwar auch bei einem Kinde und mit gutem Endresultat. Auch Villard (7) conservirte bei einem 8jährigen Knaben die Drüse, doch war es ihm unmöglich, sie wieder vollständig an ihren Ort in ihr natürliches Grübchen zu bringen. Es blieb keine Anschwellung der betr. Gegend zurück, doch bemerkte man erst nach der Heilung, dass sich an dem Wundort in den tiefen Schichten eine leichte Erhärtung vorfand.

Auch Purtscher (1) brachte in zwei Fällen, bei einem 2jährigen Kinde und einem 23jährigen Jüngling die luxirte Drüse an ihren Ort zurück, doch erhielt er damit im 1. Falle nur theilweise Heilung per primam, aber schliesslich vollauf befriedigendes Endresultat in jedem Sinne; im 2. Falle ging die Heilung normal vor sich ohne jede Störung.

Dieser 2. Fall Purtschers ist von ganz besonderem Interesse, weil er erstens der 3. seltene Fall traumatischer Luxation der Drüse bei einem jungen Manne wäre (die andern beiden sind von Coppez (13) und von uns (2) beobachtet worden), während alle andern bei Kindern zur Beobachtung kamen; zweitens, weil er bestätigt, dass die in Frage stehende Luxation nur dann vorkommen kann (wie schon andere Forscher und auch wir bemerkt hatten), wenn der Fall oder der causale Unfall so eigenartig ist, dass das Trauma direct die Drüsengegend trifft, die über der Drüse liegenden Gewebe zerreisst und sie so zwingt, ihren natürlichen Sitz zu verlassen.

Kuropatwinsky (8), der einen andern der in Frage stehenden Fälle auch bei einem 10jährigen Kinde beobachtete, rückte die Drüse in situ zurück und erhielt dabei vollständige Heilung ohne consecutive Störungen.

Andere Forscher dagegen waren für die Abtragung der luxirten Thränendrüse. Auf diese Weise erhielten Goldzieher (9) und Haltenhoff (10), die sie in ungefähr 2jährigen Kindern antrafen, Heilung per primam ohne die geringsten consecutiven Störungen. Ahlström (11) schritt auch bei einem 12jährigen Kinde, das 10 Jahre vorher die traumatische Luxation der Drüse davongetragen hatte, zur Entfernung derselben. Dabei präsentirte sich eine derartige Ptosis, dass das Augenlid die Pupille zur Hälfte bedeckte. Ersteres war verdickt und unter der Haut fühlte man einen ovalen, mandelartigen, lobulären und gut abgegrenzten Körper, der auch bei Druck nicht in die Augenhöhle eintrat. Die luxirte Drüse wurde ausgeschält, wonach die Ptosis nur zum Theile verschwand, das Augenlid aber wieder normal wurde, und in dem betr. Auge weiter keine nachtheiligen Folgen mehr auftraten.

Bei der histologischen Prüfung fand Verf. einen chronischen, interstitiellen Entzündungs-Process mit stark hervortretender Hyperplasie des Bindegewebes, das mehr als die Hälfte der Drüsenmasse ausmachte.

Auch Hilbert (12) nahm die luxirte Drüse bei einem $1^1/_2$jährigen Kinde aus, ohne späterhin consecutive Störungen im Auge wahrnehmen zu können.

Coppez (13) scheint der einzige zu sein, der das Glück hatte, einen Fall von traumatischer Luxation der Thränendrüse ohne Zerreissung der Weichtheile beobachten zu können und zwar bei einem 24 jährigen Manne. — Er schritt erst einen Monat nach dem Unfall zur Abtragung der Drüse mit nachfolgender Heilung per primam. Bei der histologischen Prüfung constatirte er, dass die Drüsenbläschen ihre Regelmässigkeit theilweise verloren hatten und auch das Bindegewebe der Drüse zu Hyperplasie neigte. Ueberdies scheint er auch grössere Trockenheit in dem operirten Auge beobachtet zu haben als in dem andern.

Im ersten von mir in dieser Klinik beobachteten Falle — einem jungen 19 jährigen Mädchen, das 7 Jahre vorher traumatische Luxation der rechten Thränendrüse sich zugezogen hatte — nahmen wir die Exstirpation vor, worauf Heilung per primam erfolgte, ohne mindeste nachtheilige Folgen. Die histologische Prüfung ergab viele Lymphocyten-Infiltrationscentren und Hyperplasie des interstitiellen Bindegewebes sowie an einigen Stellen Atrophie der Bläschen.

Derselben operativen Behandlung, wenigstens bezüglich des luxirten Theils, wurde der andere zu Anfang citirte Kranke unserer Klinik unterworfen.

Dabei unterblieb die histologische Prüfung des abgetragenen Drüsenstücks, da bei der Frische der traumatischen Verletzung noch kein anatomischer Alterationsprocess begonnen haben konnte.

Wie aus dem Vorstehenden hervorgeht, sind nicht alle Autoren über die Zweckmässigkeit der Entfernung der Thränendrüse bei traumatischer Luxation derselben einig. Alles zusammengenommen, will es mir aber scheinen, dass der grösste Theil der besseren Resultate eben da erhalten wurde, wo die Drüse zur Exstirpation kam.

Ganz abgesehen aber von diesen Thatsachen wird man bei richtiger Würdigung nachstehender Betrachtungen ohne Weiteres zum Anhänger der Exstirpation werden.

Vor allem darf man nicht vergessen, dass es ziemlich schwierig ist, die Rückversetzung der Drüse in ihre anatomische Fossulla genau durchzuführen, womit dann auch die Möglichkeit gegeben ist, das Aussehen des Kranken zu verändern.

Ausserdem ist es bekannt, dass die Drüsen und somit auch die Thränendrüsen sehr leicht in Folge von Trauma oder Verschiebung histologischen Veränderungen unterliegen, wie dies Coppez in seinem Fall consta-

tirt, als er nur einen Monat nach erlittenem Trauma schon vorgeschrittene histologische Veränderungen vorfand.

Schliesslich lassen uns die 2 Fälle von Bistis und Villard, bei denen man an der Stelle der erhaltenen Drüse ein hartes Knötchen fühlte, daran denken, dass in diesen Fällen die ectopisch gebliebene Drüse fast ganz bestimmt in Atrophie übergegangen sei, und also die Conservation zwecklos war.

Hier könnte jedoch eingeworfen werden, dass die Exstirpation der Thränendrüse durch ihre so fehlende Funktion die Schlüpfrigkeit des Augapfels vermindern könne. Doch glaubt heute die Mehrzahl der Physiologen, dass zur Schlüpfrigkeit des Auges die Secretion der Augen-Bindehaut und der. Bindehautdrüsen bestimmt seien, und dass die Secretion der Thränendrüse unter normalen Umständen fast null sei. — Diese Secretion scheint entweder dadurch einzutreten, dass äussere Reize auf dem Reflexwege die vermehrte Functionsthätigkeit der Drüse anregen, z. B. die Einwirkung der Luft oder andrer Gase auf die empfindliche Augen-Bindehaut, die Gegenwart von Fremdkörpern u. s. w.; oder aber dadurch, dass die Nasenschleimhaut gereizt wird, oder schliesslich unter besonderen Umständen, bei lebhaften moralischen Erregungen, physischen Schmerzen, Ueberanstrengungen, bei einigen Formen von Ophthalmie u. s. w.

In dieser Hinsicht erinnere ich ganz besonders an die wichtige von Villard u. Chatinières gemachte Beobachtung (14). Ein Individuum, dem die Thränendrüse des rechten Auges entfernt worden war, hatte niemals die mindesten nachtheiligen Folgen zu verzeichnen gehabt. — Eines Tages aber, als er im Begriffe seinem Sohn zu schreiben, vor Erregung weinte, war er sehr überrascht zu bemerken, dass die Thränen im linken Auge sehr reichlich, dagegen im rechten Auge, das seine Drüse durch operativen Eingriff verloren hatte, sehr spärlich herabflossen.

Zur umfassenderen Bestätigung der Opportunität der Thränendrüsen-Exstirpation nach Luxation und zum weiteren Beweise, dass besagte Operation nicht die mindesten nachtheiligen Folgen nach sich zieht, halte ich es für angebracht, einige der bedeutendsten unsre These unterstützenden, klinischen Beobachtungen in Erinnerung zu bringen.

So nahm Bernard (15) schon vor vielen Jahren bei einem seit 10 Jahren an starkem constantem und unbequemem Thränenfluss am linken Auge leidenden Gärtner nach Anwendung aller andren Kunstmittel die Exstirpation der Thränendrüse vor. Der Kranke wurde dadurch vollständig von der äusserst lästigen Störung befreit; das linke Auge selbst blieb ebenso feucht wie das andre, eine consecutive Störung in Folge von Trockenheit zeigte sich auch nicht im mindesten.

Cristowitch (16) hatte bei einem jungen Studenten, der an permanentem Thränenfluss unbekannter Herkunft litt, zuerst alle möglichen Mittel angewandt, war dann schliesslich aber zur Exstirpation der Thränendrüse

übergegangen. Diese Operation hatte nicht nur nicht die mindesten nachtheiligen Folgen, sondern war selbst nicht einmal hinreichend, die Störung zu entfernen, da derselbe Process sich auch auf die Neben-Thränendrüsen ausgedehnt hatte.

Debierre (17) bringt drei ziemlich seltene Fälle von Hypertrophie einer Thränendrüse, bei denen er bezüglich der Thränensecretion nach Exstirpation der Thränendrüse nicht die mindesten nachtheiligen Folgeerscheinungen zu notieren hatte. Bei den drei Kranken konnte er jedoch feststellen, dass beim Weinen das operirte Auge weniger Thränen produzierte, als das andere.

Truc (18) wandte die Exstirpation in einem Falle von alter granulöser Ophthalmie mit Ektropium und Alteration der Thränenkanäle mit permanentem Thränenfluss an, ohne darnach die geringsten nachtheiligen Folgen wahrzunehmen, dagegen eine bedeutende Besserung der kranken Augen. Derselbe Autor (19) entfernte in einem Falle von chronischer, katarrhalischer Conjunctivitis mit Alteration der Thränenkanäle, Ektropium und permanentem Thränenfluss in beiden Augen die Thränendrüsen, rechts jedoch nur theilweise, links vollständig. Sofort nach der Operation verschwand der Thränenfluss, das Allgemeinbefinden der Augen besserte sich, ohne dass sich je das mindeste Trockenheitsgefühl einstellte.

Chibret (20) hatte bei 28 Fällen von Exstirpation der Thränendrüsen nach der Operation niemals die geringste consecutive Störung in Form von Trockenheit des Auges zu verzeichnen.

Dieselben Thatsachen wurden von Terson (Toulouse) und Rochon-Duvigneaud und sehr vielen andren Autoren bestätigt.

Während es mir nun leicht war, die obenstehenden Beobachtungen aufzufinden, ist es mir aber nicht gelungen, auf Fälle zu stossen, bei denen nach Entfernung der Drüsen als sichere consecutive Störungen Trockenheit des Auges festgestellt worden wäre.

Alledem müssen wir noch die anatomische Thatsache hinzufügen, dass nämlich die Bindehaut des Augenlids und ihr Fundus mit vielfachen Drüsen tapeziert sind, wie die Henle'schen tubulösen Drüsen, die Krause'schen bläschen-röhrenförmigen Drüsen, die Drüsenbläschen des Augenlidknorpels von Ciaccio. Die Function dieser Drüsen ist heute wohlbekannt, und einige derselben wurden sogar für Nebenthränendrüsen der Augenbindehaut erklärt.

Die Secretion dieser Drüsen dient dazu, das Auge in steter Schlüpfrigkeit zu erhalten, während ihre Function vollständig diejenige der aus irgend einem Grunde nicht functionirenden Thränendrüsen ersetzt. Es will mir also heute nicht mehr gerechtfertigt erscheinen, dass man sich der Exstirpation der luxirten Thränendrüsen widersetzt, eben aus Furcht davor, dass der Augapfel nicht schlüpfrig genug bleibe.

Schliesslich dürfen wir bei alledem nicht vergessen, dass nicht nur die

Integrität der luxirten Drüsen durch die Einwirkung des Trauma reducirt ist, wie dies einige der herangezogenen Fälle klarlegen, sondern dass heute zur Genüge erwiesen ist, dass jedes verpflanzte oder verschobene Organ, sei es nun in Folge augenblicklicher Ernährungsstörung oder in Folge einer Störung der normalen Innervation, entweder bedeutende histologische Veränderungen aufweist oder aber leicht der Atrophie verfällt.

Literatur-Verzeichniss.

1. Purtscher, Traumatischer Vorfall der Thränendrüse (Centralbl. f. Augenheilk. 1903, December).

2. Santucci, Contributo alla casuistica delle lussazioni linsazioni traumatiche delle ghiandole lacrimali. (Annali di oftalmologia. 1903.)

3. v. Graefe, Archiv für Ophthalmologie. 1866, Bd. XII.

4. Panas, Lecons sur les affections de l'appareil lacrimale. Paris 1877.

5. Bistis, J., Annales d'oculistique 1895, vol 114.

6. Mittendorf, Transactions of the American Ophth. Society, 37. Jahres-Congress, New-London, Conn. 1901.

7. Villard, Revue générale d'ophthalmologie 1903.

8. Kuropatwinsky, Ein Fall von complicirter Thränendrüsen-Luxation. (Postep Okulistyczny 1903.)

9. Goldzieher, Pester Med. chir. Presse 1876 und Nagel's Jahresb. 1876.

10. Haltenhoff, E., Annales d'oculistique 1895, Mai, vol. 113.

11. Ahlström, Centralbl. f. Augenheilk. 1898.

12. Hilbert, Ein Fall von traumat. Prolaps der Thränendrüse. (Klin. Monatsbl. für Augenheilkunde 1900.)

13. Coppez, Archives d'ophtalm. 1903.

14. Villard und Chatinières, Recueil d'ophtalm. 1892.

15. Bernard, Annales d'oculistique 1843, p. 103.

16. Christowitch, Recueil d'ophtalm. 1889.

17. Debierre, Revue gén. d'ophtalm. Avril 1886.

18. Truc, Montpellier Médical 1891.

19. Truc, Montpellier Médical 1892.

20. Chibret, Revue d'ophtalm. 1894.

Gesellschaftsberichte.

1) Berliner med. Gesellschaft, 1904. (Berliner klin. Wochenschrift. 14. März 1904.)

Sitzung vom 2. März 1904.

Herr C. Hamburger: Soll man Augenkranken die bevorstehende Erblindung verheimlichen?

Vortr. weisst kurz darauf hin, dass diese Frage auch für den practischen Arzt, nicht blos für den Ophthalmologen, von Interesse sei, da der behandelnde Arzt die Klagen des Kranken noch zu einer Zeit anhören müsse, wo die Mittel des Specialisten längst erschöpft seien. Er berichtet, dass Alfred Graefe jedem Kranken mit Sehnerven-Atrophie principiell die Wahrheit

sagte, und dass Javal in seiner kürzlich erschienenen Schrift die sog. Humanität des schematischen Vertröstens als Barbarei bezeichnet.

Dass die Diagnose über jeden Zweifel erhaben sein müsse, sei selbstverständlich, nicht minder, dass die Wahrheit nur da in Frage kommen könne, wo der Kranke sein Augenlicht voraussichtlich überleben werde, und die sorgfältigste Individualisirung von Fall zu Fall sei gerade hier, wenn überhaupt irgendwo, geboten; dies vorausgesetzt aber könne man den Kranken nicht früh genug einer Blinden-Anstalt zuführen, zum Zwecke eines systematischen Unterrichtes, denn es sei vollkommen sinnlos, den Rest von Sehkraft unbenützt verfallen zu lassen.

Denn nur mit Hilfe des Restes von Sehkraft sei es dem Erwachsenen möglich, jene feinen, ja geradezu wunderbaren Arbeiten zu erlernen, die in Blinden-Anstalten geleistet werden (als Beispiele werden angeführt: Bau von Gondeln für die Militärabtheilung der Luftschiffer, Hantiren mit siedendem Pech in der Abtheilung für Bürstenbinderei, Blindenschrift und Vieles andere). Ist das Augenlicht erst völlig erloschen, so bringen eben nur ganz Wenige diese Energie auf. Die Handfertigkeit der Blinden gewähre viel mehr Trost, als die leeren Redensarten von Seiten der Aerzte und die thatenlose Trauer der Kranken über sich selbst, ganz besonders auch in der Zeit des Erblindens. Der grösste Werth sei hierauf in der poliklinischen Praxis zu legen. Durch Arbeit könne selbst ein Blinder Lebensfreude wiedergewinnen — dies zeige die in Anstalten keineswegs unerhörte Erfahrung, dass Blinde einander heirathen; auch stimme es damit überein, dass ihre schmerzlichsten Stunden stets die Feiertage bleiben.

Discussion: Herr J. Hirschberg: Herr College Hamburger hat mit grossem Scharfsinn an eine Aufgabe sich herangemacht, welche zwar manchen von Ihnen vielleicht weniger wichtig erscheinen möchte, die aber jedenfalls als recht schwierig bezeichnet werden muss, zumal keine irgendwie bemerkenswerthe Literatur darüber vorliegt. Da eben der Gegenstand etwas Subjectives an sich trägt, mag er weniger zur schriftlichen Ueberlieferung, als etwa zur mündlichen, geeignet sein.

Ich möchte von meinem Standpunkte aus der Lösung dieser Aufgabe durch einige Erfahrung meiner eigenen Praxis, die mir gerade zur Hand sind, etwas näher zu treten suchen; aber zuerst diese Aufgabe erweitern und einerseits von heilbarer Erblindung, andrerseits von unheilbarer sprechen.

Als Beispiel von heilbarer Erblindung wähle ich den Star. Es vergeht keine Woche, wo ich nicht ein oder mehrere Male in der Privat-Sprechstunde den folgenden Fall erlebe. Es kommt ein Mann in reiferem Lebensalter, oder noch häufiger eine Frau. Ich untersuche die Augen genau, und erkläre dieselben für ganz gesund. „Sie geben mir das Leben wieder,“ sagt der so Angeredete. „Man hat mir mitgetheilt, dass ich am Star leide und operirt werden müsse, wenn auch noch nicht sofort; seitdem habe ich keine ruhige Minute mehr gehabt.“ „Seien Sie unbesorgt, Sie haben keinen Star,“ erwidere ich. Das ist nun meinerseits nicht etwa eine fromme Lüge, sondern wissenschaftliche Ueberzeugung und Erfahrung.

Star bedeutet nicht eine beliebige Linsentrübung, sondern Blindheit durch Linsentrübung. So schon vor mehr als 1000 Jahren nach der Bedeutung des ursprünglichen Wortes staraplint; so noch heute im Empfinden des Volkes, nachdem seit Jahrhunderten die Volkssprache dieses Wort zerbrochen und der ersten Hälfte desselben die Bedeutung des Ganzen beigelegt hat. Aber in den von mir geschilderten Fällen handelt es sich um ganz umschriebene

Fleckchen in der Krystall-Linse, entweder um durchaus unschuldige, angeborene, kleine und ständige Linsentrübungen, wegen deren man den Befallenen nicht dem quälenden Gedanken eines fortschreitenden Stares preisgeben sollte; oder es handelt sich wirklich um den allerersten Anfang des Alter-Stars, der aber in 10, 20, 30 Jahren noch nicht zur Erblindung des Auges zu führen braucht. Ein College, Mitglied unsrer Gesellschaft, sagte mir einst, als ich ihm die Brille verschrieb, mit der er noch feinste Schrift las, dass ihm 40 Jahr zuvor der Star diagnosticirt und die Operation in Aussicht gestellt worden war. Ich beruhigte ihn. Er hat bis zu seinem Tode ganz gut gesehen.

Das Wort Star erschreckt den Kranken und soll nach meiner Ansicht erst dann gebraucht werden, wenn es ein Trostwort darstellt, d. h. wenn bereits durch fortschreitende Linsentrübung das Sehvermögen merklich gesunken, das Lesen erschwert oder ganz aufgehoben ist, so dass Hinweis und Aussicht auf operative Besserung dem Kranken wie eine Erlösung erscheint.

Als Beispiel der unheilbaren Erblindung wähle ich den wichtigsten Fall dieser Art, den auch der Herr Vortragende erwähnt hat, den doppelseitigen Schwund des Sehnerven, welcher regelmässig in absehbarer Zeit bis zu völligem Verlust des Sehvermögens fortschreitet, und seit mehr als zwei Jahrtausenden mit dem Namen der Amaurose bezeichnet wird. Diesen Fällen gegenüber ist der Arzt in einer peinlichen Lage. Sie haben wohl einmal in einem Roman die natürlich falsche Schilderung eines Arztes gelesen, der dem anscheinend gesundesten Menschen den Todeskeim von seinem Gesicht abzulesen im Stande war und durch diese Gabe in tiefe Trauer versenkt wurde. Nun, zu uns kommen Menschen im blühenden Alter, und leider viele, welche sich nicht für krank halten und auch nicht halten können, weder in Beziehung auf ihren Gesammt-Organismus, noch in Beziehung auf die Augen, und nur eine Brille zum andauernden Lesen oder zu feinerer Arbeit heischen. Aber der Kundige, welcher das genaue Verfahren des aufrechten Bildes beherrscht und über eine reichere Erfahrung sicher verfügt, erkennt nach wenigen Minuten, dass, trotz nahezu normaler Sehkraft, die Augen beide rettungslos verloren sind.

Was soll der Arzt jetzt thun? Soll er dem Kranken den allgemeinen Satz der alten Griechen zurufen: „Deine Krankheit ist unselig, hebe Dich von mir!" Soll er nach heutiger Sonde-Erfahrung ihm sagen: „Erst wirst Du blind, dann gelähmt, dann vielleicht noch verrückt: lass mich zufrieden?" Einige Aerzte — diesseits wie jenseits des Oceans — glauben wirklich die Behandlung solcher Fälle ganz ablehnen zu müssen; andre finden es zweckmässig, dem Kranken vor Beginn der Behandlung zu eröffnen, wie schlimm, ganz schlimm es mit ihm steht.

Ich bin andrer Ansicht. Zunächst handelt es sich um eine wissenschaftliche Frage, nämlich die Dauer der Krankheit von den ersten, für den Kranken merkbaren Zeichen bis zur völligen Erblindung festzustellen. Schon vor 30 Jahren habe ich bei der häufigsten Form, der sogenannten Spinal-Amaurose, welche blasse Verfärbung der Sehnerven zeigt und mit zunehmender concentrischer Verengerung der Gesichtsfelder und Herabsetzung der centralen Sehschärfe einhergeht, diese Dauer auf $2^1/_2$ bis 4 Jahre festgestellt.[1] Nach weiterer Erfahrung kann ich noch hinzufügen, dass es zwei seltnere

[1] Beitr. z. pr. Augenheilk. 1874. S. 69.

Formen aus der gleichen Ursache giebt, die beide ausserordentlich viel langsamer verlaufen und über 10 Jahre sich erstrecken können, ehe vollständige Erblindung eintritt: die eine mit ganz regelmässiger concentrischer Schrumpfung des Gesichtsfeldes bei erhaltener centraler Sehschärfe, die andre mit normaler Ausdehnung des Gesichtsfeldes, das aber einen Dunkelfleck in seiner Mitte trägt. Die letztgenannte Form habe ich leider bei einem vortrefflichen Collegen und Mitglied unsrer Gesellschaft behandeln müssen; ich kann Ihnen versichern, dass ich dem Kranken die Erblindung nicht eher zugestand, als bis sie schon lange wirklich da war, und sie dann auch noch nicht für ganz unheilbar erklärte: ich bin auch heute noch überzeugt, dass diese tröstliche Art der Behandlung zur Belebung des Kranken in seinen letzten Lebensjahren und zur Ermuthigung seiner Frau und seiner alten Mutter ganz wesentlich beigetragen hat. Wollte man solchen Kranken, deren Erblindung man voraussieht, dies ins Gesicht sagen, so würde man sie zur Verzweiflung bringen. Man liest und hört immer, dass Blindheit mit philosophischer Ruhe ertragen wird, dass die Blinden liebenswürdig und glücklich, die Tauben unangenehm und unglücklich sind. Die letzte Hälfte des Satzes will ich zugeben; die erste nicht, nach meinen Erfahrungen, wenigstens nicht so allgemein. Ich besinne mich auf einige Fälle, wo Selbstmord, um mich ganz objectiv auszudrücken, unmittelbar nach der Eröffnung, dass die Erblindung unheilbar sei, erfolgt ist. Ich brauche wohl nicht erst zu sagen, dass von mir diese Eröffnung nicht herrührte.

Andrerseits ist meinem Gedächtniss eine Reihe von Fällen gegenwärtig, wo trotz unheilbarer Erblindung, z. B. in Folge von hämorrhagischem Glaucom bei schwerstem Diabetes, die tröstliche Behandlung bis zum Lebens-Ende genügte, um die Kranken einigermassen mit ihrem traurigen Loose auszusöhnen.

Noch eines: die Eröffnung einer ganz schlimmen Prognose treibt die Kranken in die Hände der Pfuscher; und das ist schädlich, hauptsächlich für die Kranken selber. Ich will nicht sagen, dass es nicht besondere Fälle geben könne und besondere Stadien der Krankheit, die den Arzt zwingen könnten, seine Prognose offen darzulegen. Aber zu dem von dem Herrn Vortragenden empfohlenen und auch von mir als nützlich anerkannten Handarbeits-Unterricht der von Erblindung bedrohten Armen ist dies garnicht nöthig; es genügt, auf die bestehende Seh-Schwäche hinzuweisen. Schwieriger wird schon unser Standpunkt, wenn wir Kranken, die (zum Theil von weit her) zur Operation sich drängen, aber unheilbar sind, mit Sanftmuth und Geduld abweisen, auf spätere Zeiten vertrösten müssen. In einem Falle genire ich mich niemals; bei Schnaps-Neuritis sage ich dem Befallenen: „Sie werden blind, wenn Sie den Schnaps nicht gänzlich aufgeben.“ Aber hier soll die schlechte Prognose eine Heilwirkung ausüben! Wie oft sie es thut, will ich dahingestellt lassen.

Ich schliesse, in Uebereinstimmung mit dem Herrn Vortragenden, mit der folgenden Bemerkung. Wer eine ganz schlimme Prognose stellt, muss sich besonders vor falscher Diagnose hüten und darf namentlich nicht Sehnervenschwund annehmen, wo Reste von Sehnerven-Entzündung vorliegen, die, wie ich selber schon festgestellt, 30 Jahre lang und darüber, d. h. bis zum Tode des Kranken, ganz stationär bleiben können.

Nur ein dramatisches Beispiel will ich anführen. Als ich 1886 soeben in . . . . angekommen, stürmte ein Herr ins Zimmer, zog einen grossen Revolver und rief: „Du sollst mir sagen, wann ich ihn gebrauche. Ich habe

die Amaurose nach der Diagnose hiesiger Augenärzte, und will die völlige Erblindung nicht erleben." Ich ersuchte ihn, das störende Werkzeug bei Seite zu legen, prüfte ihn genau und erwiderte; „Schenk' es einem Anderen, der es nöthig hat, Du brauchst es nicht, Du hast ja gar nicht die Amaurose."

Die Freude des Kranken, eines Abgeordneten und Schriftstellers, war rührend und überwältigend.

Herr Hirsch: Die Frage, die der Herr Vortr. uns vorgelegt hat, entscheidet, genau so wie alle therapeutischen Fragen, lediglich der Nutzen, den wir im individuellen Falle dem Patienten bringen können. Ich kann daher durchaus nicht dem Herrn Vortr. zustimmen, dass wir in jedem Falle einem Manne, dessen Erblindung wir voraussehen, dies kund thun. Denn mir sind in der Praxis wiederholt Fälle vorgekommen, in denen die Mittheilung dieser Prognose unfehlbar Selbstmord nach sich gezogen hätte. Besonders möchte ich davor warnen, Leuten jenseits des 60. Lebensjahres eine üble Prognose mitzutheilen. Das wäre schon deswegen zwecklos, weil Leute in diesem Alter sich sehr selten dazu entschliessen, mit dem Genie eines Javal plötzlich Blindenschrift zu erlernen und sich in einen neuen Beruf einzuleben, in einen Beruf, den Blinde üben können. Nur in solchen Fällen dürfte die Mittheilung der bevorstehenden Erblindung erlaubt sein, in denen nicht nur, wie schon Herr Hirschberg sehr richtig erwähnte, die Diagnose unzweifelhaft feststeht, sondern vor allen Dingen nur dann, wenn dem Patienten damit geholfen, d. h. die Ueberführung in einen anderen Beruf erleichtert werden kann. So stellte sich mir jüngst ein Fein-Mechaniker im Alter von etwa 30 Jahren vor mit der Klage, dass er seit zehn Monaten so schlecht sehe, dass er seine gewohnte Thätigkeit mit einer die Augen weniger anstrengenden Arbeit vertauschen musste. Da ich eine typische Retinitis pigmentosa fand, ohne dass der Mann von der Schwere seines Leidens eine Ahnung hatte, so sah ich mich hier allerdings veranlasst, dem Kranken zu sagen nicht etwa: Sie werden erblinden, sondern ich sagte: Es ist sehr wohl möglich, dass es mit Ihren Augen noch mehr bergab geht, und ich empfehle Ihnen daher dringend, sich einem Berufe zuzuwenden, in dem sie Ihre Augen überhaupt so gut wie gar nicht benöthigen.

Das ist meines Erachtens die einzig annehmbare Form für die Mittheilung der Prognose. Denn selbst die Blinden würden es theilweise höchst übelnehmen, wenn man ihnen sagen wollte, dass ihre Blindheit unheilbar ist. Mich haben viele Hunderte Blinde bei meinen Untersuchungen in Blinden-Anstalten gefragt und auch die Angehörigen haben mich mit Fragen bestürmt, ob es nicht einmal besser werden könne mit der Blindheit. Ich habe die Frage nie mit „Nein" beantwortet. Selbst bei angeborener Atrophia nervi optici habe ich gesagt: „Gewiss ist es möglich, dass es sich noch einmal bessert, vielleicht dauert es 10 Jahre, vielleicht 20 Jahre, aber Sie brauchen die Hoffnung nicht aufzugeben." Die oberste Pflicht des Arztes ist und bleibt, dem Kranken die Hoffnung zu erhalten.

Wenn die Debatte über den Vortrag des Herrn Vortr. dazu beitragen sollte, die zahlreichen Kunstfehler, die in dieser Beziehung alle Tage gemacht werden, etwas einzuschränken, dann sind wir alle dem Herrn Vortr. Dank schuldig.

Herr Hamburger (Schlusswort): Wenn Herr Hirsch sich in schroffer Weise gegen meinen Vortrag hat wenden wollen, so ist es ihm wohl wider seinen Willen passirt, dass er thatsächlich für ihn gesprochen hat, denn er hat soeben selbst berichtet, dass er in einem Falle dem Kranken angedeutet

hat, er möge seine bisherige Thätigkeit aufgeben, sein Augenlicht werde nie mehr dazu fähig sein.

Wie weit ist denn dieser Standpunkt noch von dem meinigen entfernt? Ich habe ausdrücklich und mit grösster Deutlichkeit gesagt: es sei ganz selbstverständlich, dass diesen Kranken gegenüber der denkbar grösste Zartsinn und die denkbar sorgfältigste Individualisirung von Fall zu Fall geboten sei; worauf es ankommt, ist nur: dass mit dem bisherigen System des principiellen Hinhaltens und Lavirens gebrochen werden müsse, und dass man verpflichtet sei, die Wahrheit dort zu sagen, wo die wirthschaftliche Lage dies geboten erscheinen lässt.

Damit ist doch in keiner Weise gesagt, dass man dem Kranken sofort mit der nackten Wahrheit rauh entgegentreten müsse; ganz im Gegentheil. Nur soviel steht fest: man darf nicht schematisch, wie es zweifellos bisher durchgängig geschieht, Heilung und Besserung versprechen (?), sondern soll dem Kranken erklären: seine Krankheit sei ernst, die Augen müssten vollkommen geschont werden, eine dementsprechende Thätigkeit aber sei nur möglich durch systematischen Unterricht bei einem Blindenlehrer. Nur auf diese Weise kann der Rest von Sehkraft noch brauchbar verwerthet werden.

Nun wird erwidert: wer dem Kranken sagt oder auch nur andeutet, er werde erblinden, der treibt ihn zum Selbstmord. Demgegenüber betone ich mit Nachdruck — und der als Gast heute hier anwesende Fachmann, der Director der städtischen Blinden-Anstalt Herr Kull, wird Ihnen das gern bestätigen, — dass Selbstmord wegen Erblindung eine ganz verschwindende Seltenheit ist; dass er vorkommt, ist nicht zu leugnen, aber er bildet, wie gesagt, eine ganz vereinzelte Ausnahme.

Was nun die Bemerkungen des ersten Discussionsredners anlangt, so hat ein jüngerer Augenarzt einer Autorität wie Herrn Geheimrath Hirschberg gegenüber freilich einen sehr schweren Stand. Aber so sehr ich Herrn Geheimrath Hirschberg verehre, ich kann meinen Standpunkt zu Gunsten des seinigen nicht aufgeben; selbst die Schilderung des Vorfalles in . . . . kann mich dazu nicht bewegen: denn strenggenommen — gehört sie überhaupt hierher? Habe ich denn nicht ausdrücklich gesagt, es sei ganz selbstverständlich, dass die Diagnose über jeden Zweifel erhaben sein muss? In dem von Herrn Geheimrath Hirschberg mitgetheilten Falle aber handelte es sich ja gar nicht um bevorstehende Erblindung, sondern um einen abgelaufenen entzündlichen Process, also um eine falsche Diagnose von Seiten des . . . . Augenarztes, und Herr Geheimrath Hirschberg hat sicher die volle Wahrheit gesagt und sehr recht daran gethan, als er dem Kranken oder vielmehr krank Gewesenen erklärte, dass er sein Augenlicht behalten werde.

Herr Geheimrath Hirschberg hat dann aus seiner reichen Erfahrung mitgetheilt, dass er manchem Kranken die Wahrheit so lange vorenthalten habe, bis der Patient völlig erblindet gewesen sei, und selbst dann habe er ihn in dem Glauben gelassen, dass er noch Sehkraft besitze.

Ja, ich begreife vollkommen, dass man einem reichen Manne in dieser Weise seine Leiden vergolden kann, und es ist sicher sehr richtig und ethisch gehandelt. Aber die Mehrzahl der Menschen ist durchaus nicht in solchen Verhältnissen, und für alle diese ist es von grosser Bedeutung, die Wahrheit zu einer Zeit zu erfahren, wo sie, ich wiederhole es, den Rest von Sehkraft noch brauchbar verwerthen können. Denn sind sie erst erblindet, dann bringen nur ganz Wenige von ihnen die nothwendige Energie auf, und darum werden Sie vielfach ethischer handeln, wenn

Sie in der Praxis — und ich habe immer wieder betont, dass ich vor Allem die poliklinische Praxis meine — dem Erblindenden den Weg zu einer Anstalt zeigen, bevor sein Augenlicht völlig erloschen ist. Ich habe es schon einmal gesagt und wiederhole es mit grösster Bestimmtheit, dass gerade für die Unbemittelten ein sehr wesentliches Moment liegt in dem Hinweise, dass sie ihren Angehörigen um so weniger zur Last sein werden, je früher sie es über sich gewinnen, diesen Rath des Arztes zu befolgen, — und wenn es sich selbst nur um Stuhlflechten handeln sollte, mit einem Tagesverdienst von 1 M. 50 Pfg.

Auch die Befürchtung theile ich nicht, Sie könnten dadurch den Kranken zum Kurpfuscher treiben. Meinen Sie wirklich, Sie könnten dies verhindern, wenn Sie den Kranken mit Redensarten hinhalten? Ganz im Gegentheil: sehr viele tragen ihr Geld und ihren letzten Nothgroschen zum Pfuscher, weil ihnen der Arzt Hoffnung gemacht hat, diese letztere aber in keiner Weise erfüllen konnte.

Nun, nachdem sich leider Herr Geheimrath Hirschberg im Grossen und Ganzen ablehnend gegen meine Ausführungen gewandt hat, werden auch Sie geneigt sein, sich gegen mich zu entscheiden. Sie werden es mir daher nicht verübeln können, wenn ich mich zum Schlusse nochmals darauf berufe, dass mein Standpunkt in vollstem Umfange getheilt wird von dem berühmten französischen Ophthalmologen Emil Javal, welcher an Glaukom beiderseits erblindet ist, dass ferner Prof. Alfred Graefe, der jüngst in Weimar verstorbene verdienstvolle Verwandte Albrecht v. Graefe's, principiell jedem Kranken mit Sehnervenatrophie die Wahrheit sagte, und dass schliesslich ein auf dem Gebiet des praktischen Blinden-Unterrichtes so erfahrener Fachmann wie der hier anwesende Herr Direktor Kull in jeder Weise zu meinen Ausführungen sich bekennt und sich vorgenommen hat, sie ihrer principiellen Wichtigkeit wegen auf dem nächsten Blindenlehrer-Congresse zur Sprache zu bringen.

Zusatz.

Chemnitz, den 29. April 1904.

— — — — — — —

In dem von Herrn Dr. Hamburger in der Berliner med. Gesellschaft gehaltenen Vortrage: Soll man Augenkranken die Erblindung verheimlichen? (D. Med. Wochenschr. 1904 Nr. 13) findet sich folgende Mittheilung des Herrn Geh. Med.-Rath Prof. Cohn, die in der Wochenschrift für Therapie und Hygiene des Auges 1902 Nr. 42 veröffentlicht ist, mir aber bis dahin nicht zu Gesicht gekommen war:

„Graefe in Halle erzählte mir, dass er jedem Atrophiker die Wahrheit sage.“ Für die Zeit 1872—74, wo ich der damals einzige Assistenzarzt des Herrn Prof. Graefe war, verfuhr er sicher nicht nach dieser Regel. Gleich nach meinem Antritt sagte mir mein hochverehrter Lehrer bei Gelegenheit eines Falles drohender Erblindung, er würde nie wieder einen solchen Kranken die Wahrheit sagen, seitdem ein Patient, nachdem er ihm sein Schicksal mitgetheilt, sich sofort das Leben genommen hätte. Im Sinne dieser Erklärung habe ich Graefe immer handeln sehen. Sanitätsrath Dr. Fränkel.

Halle, 28. April 1904.

— — — — — — —

Alfred Graefe hatte das Princip, die volle Wahrheit nicht darzulegen. In den ersten Jahren seiner Thätigkeit war es ihm passirt, dass ein

Mann, welcher völlig gefasst und ruhig erschien und Klarheit haben wollte behufs Vorbereitung, doch sofort nach Mittheilung der traurigen Prognose durch suicidium aus dem Leben schied. — — — —

Prof. Bunge.

---

2) **Ophthalmological Society of the United Kingdom.** (British med. Journal. 1904. 6. Februar.)

Sitzung vom 28. Januar 1904.

Jessop berichtet über zwei Fälle von Exophthalmus. Im ersten Falle, der durch Ptosis, Pupillenstarre, hochgradige Sehstörung, Eiterabsonderung aus der Nase complicirt war, handelte es sich um eine Knochennekrose, so dass eine ausgedehnte Operation nöthig wurde. Im zweiten Falle lag ein retrobulbärer Sehnerventumor — Endotheliom — vor.

Brookebank-James hat, ausgehend von der Erfahrung, dass Uhrmacher, und überhaupt Personen, die nur ein Glas zur Vergrösserung ihrer Arbeit benützen, nur höchst selten kurzsichtig werden, in einem Falle von Myopie (— 1,5 D) + 1,5 D für ein Auge verordnet, um die Convergenz vollkommen auszuschalten. Im Laufe vieler Monate blieb der Refractionszustand unverändert, während nach dem Gebrauch der gewöhnlichen Gläser eine Zunahme der Myopie um 0,5 D auftrat.

Beaumont spricht über Augensymptome bei rheumatischer Arthritis mit besonderer Berücksichtigung des Gesichtsfeldes. Er fand nur centrale Skotome oder Anzeichen einer Opticus-Atrophie, dagegen in vielen Fällen eine ziemlich gleichmässige concentrische Einengung des Gesichtsfeldes. Amylnitrit-Inhalationen bewirkten eine Erweiterung der Gesichtsfeldgrenzen. Es handelt sich danach wahrscheinlich um einen Spasmus der retinalen Gefässendigungen.

Gunn berichtet über ein 6jähriges, an allgemeiner Tuberculose leidendes Kind, bei dem retrobulbäre Neuritis und ein grosser Herd in der Aderhaut sich fand. Es handelt sich zweifellos um Tuberculose der Aderhaut.

Verhandlung des „Colour vision Comité“ über die Frage, inwieweit die Holmgren'sche Methode zur Diagnostik der verschiedenartigen Farbensinnstörungen ausreichend sei.

Sitzung vom 11. Februar 1904.

Bronner berichtet über die überaus günstige Wirkung des Wasserstoffsuperoxyd (3 % Lösung) bei einem schweren Falle von Conj. gonorrhoica beim Erwachsenen. Ein sich schnell vergrösserndes Hornhautgeschwür heilte nach der Anwendung des Wasserstoffsuperoxyds schnell ab.

Parsons spricht über „Angeborenes vorderes Staphylom“. Nach ausausführlicher Mittheilung seines eigenen, ein 3 Tage altes Kind betreffenden Falles mit genauer Angabe des mikroskopischen Befundes berichtet er über neun schon früher veröffentlichte Fälle. Für das Zustandekommen der Affection hält er eine intrauterine Infection der Hornhaut mit Perforation und Staphylombildung für wahrscheinlich.

Loeser.

Referate, Uebersetzungen, Auszüge.

Gerichtlich-medizinische Studie über die Verletzungen des Auges und seiner Umgebung, von S. Baudry. 3. Auflage. (Paris, 1904. Vigot frères.)

Das französische Unfall-Gesetz vom 9. April 1898[1] und die Novelle dazu vom 22. März 1902 haben das Interesse der französischen Aerzte in gesteigertem Maasse auf die in industriellen Betrieben entstandenen Verletzungen, ihre Entstehung, Behandlung, Complicationen und Prognose gelenkt. Das Buch Baudry's, des Ophthalmologen an der Universität zu Lille, bezweckt, die Aerzte, Specialisten wie Nichtspecialisten, in die durch die neue Gesetzgebung geschaffenen Verhältnisse einzuführen. Es behandelt daher das Thema vom rein praktischen Standpunkte, alle theoretischen Erörterungen sind auf das nothwendigste Maass beschränkt. In den beiden ersten Theilen behandelt Baudry die Verletzungen der einzelnen Theile des Auges und der Umgebung gesondert, so weit sich dies durchführen lässt; er verzichtet dabei im Gegensatz zu Praun auf eine reichhaltige Casuistik und giebt im Wesentlichen zur Erläuterung der geschilderten Symptome treffende Beispiele aus dem reichen Schatze eigener Erfahrung. Für den Fachgenossen besonders werthvoll ist der dritte Theil des Buches, der zunächst die simulirten Augenleiden und ihre Entlarvung bespricht; die Aufzählung der hierfür üblichen Methoden ist klar und sehr vollständig. Dann erfahren die traumatischen Neurosen (l'hystéro-traumatisme) eine eingehende Schilderung. Von hervorragendem Interesse auch für den Juristen ist das letzte Kapitel über das Vorgehen bei der Untersuchung Verletzter und der Begutachtung; hier stützt man sich vielfach auf die in Deutschland in über zwanzigjähriger Praxis gewonnenen Erfahrungen, wie sich denn die französische Unfall-Gesetzgebung im Wesentlichen an die unsrige anlehnt. Auffallend ist es, dass in Frankreich bei der Abschätzung der Rente die durch die Verletzung entstandene Entstellung nicht in Rechnung gezogen wird. Jeder deutsche Arzt, der als Sachverständiger oder Gutachter in Anspruch genommen ist, wird das Buch Baudry's mit Nutzen und Interesse lesen. Kurt Steindorff.

Journal-Uebersicht.

I. British medical Journal. 1904. Februar.

1) **Augenverletzungen in Bezug auf Unfall-Entschädigung,** von Jameson Evans.

Verf. spricht sich gegen die Anwendung allgemeiner Formeln bei der Abschätzung der Unfalls-Entschädigung aus und meint, dass jeder einzelne Fall auf Grund der besonderen Verhältnisse entschieden werden müsse. Von diesem Gesichtspunkte aus bespricht er zunächst die an ein brauchbares Sehvermögen zu stellenden Anforderungen, um dann auf einige bei der Unfallabschätzung zu berücksichtigende Punkte ausführlich einzugehen. (Die technischen Fertigkeiten und Kenntnisse des Verletzten, die Concurrenzfähig-

---

[1] Das deutsche stammt aus dem Jahre 1884, das Haftpflichtgesetz schon aus dem Jahre 1871. H.

keit, den Werth des binocularen Sehens, die Gefahr der sympathischen Entzündung.)

2) **Ueber 60 Fälle von Myopie-Operation**, von Simeon Snell (Sheffield).

II. Journal of eye ear and throat diseases. 1903. November—December.

Enthält keine die Ophthalmologie betreffenden Originalien.

III. The Therapeutic Gazette. 1904. Februar.

Dionin, ein neues augenärztliches Heilmittel, von Wendell Reber.

Verf. hat das Dionin — theils in Pulver-, theils in Tropfen-, theils in Salben-Form — bei postoperativen Complicationen, Iritis, interstitieller Keratitis, Glaskörpertrübungen, Glaucom, Hornhauttrübungen und sympathischer Ophthalmie angewandt, und nach den verschiedensten Seiten hin günstige Wirkungen beobachtet. 1. Es hat ausgezeichnete schmerzlindernde Eigenschaften, besonders bei iritischen Schmerzen, wenn Atropin versagt. 2. Es erhöht die Atropin-Wirkung. 3. Vermöge seines mächtigen lymphagogenen und vasodilatatorischen Wirkung befördert es die Absorption exudativer Producte im Pupillargebiet, besonders auch von postoperativen Starresten. Auch trägt es zur Aufhellung von Hornhauttrübungen nach interstitieller Keratitis bei. Dagegen versagt es bei allen übrigen Formen der Hornhauttrübungen und auch sein Einfluss auf glaucomatöse Processe scheint zweifelhaft.

IV. The Ophthalmic Review. 1904. Januar.

Der Accommodations-Mechanismus beim Menschen, von Karl Grossmann.

Vgl. das Referat in diesem Centralblatt 1903.

Februar.

Bemerkungen über die Behandlung der chronisch-katarrhalischen Entzündungen des Thränenkanals mit Erhaltung der normalen anatomischen Verhältnisse, von Gordon M. Byers.

Verf. hat in einer grossen Zahl von Fällen beginnender Thränenkanal-Erkrankung in der Nase an der Ausgangsöffnung des Thränennasenkanals pathologische Veränderungen feststellen können (Schwellung der umgebenden Schleimhaut, Verengerung und Obliteration des Lumens), und durch locale Behandlung derselben Heilung erzielt. Erstreckt sich die Schwellung der Schleimhaut schon weit nach oben, so müssen gleichzeitig Durchspülungen des Kanals vom Auge aus gemacht werden. Als Spülflüssigkeit hat sich Adrenalin (1:2000) oder Argyrol (5—20 %) bewährt.

V. The Ophthalmic Record. 1904. Januar.

1) **Keratoconus. Ein historischer Ueberblick nebst Bemerkungen über ein neues nicht-operatives Heilverfahren**, von L. Webster Fox (Philadelphia).

Verf. hat in einem Falle von Keratoconus durch jahrelanges Ausprobiren mit allen zu Gebote stehenden Mitteln (stenopäisches Loch oder Spalt, Prismen u. s. w.) schliesslich fast normales Sehvermögen erzielt. Es kommt darauf an, die für den Durchgang der Lichtstrahlen günstigste Hornhautpartie ausfindig zu machen und durch Adjustirung eines entsprechenden stenopäischen Apparates ausschliesslich benutzen zu lassen, die übrige Horn-

haut also abzublenden. Der Nachtheil besteht darin, dass nur bei geradeaus gerichteter Blickrichtung brauchbares Sehvermögen besteht. Bei derartigen Untersuchungen hängt sehr viel von der Intelligenz des Patienten ab.

---

2) **Glaucoma simplex im jugendlichen Alter mit einem Bericht über zwei Fälle,** von C. A. Veasey und E. A. Shumway (Philadelphia).

Im ersten Falle handelte es sich um ein 19jähriges Mädchen, bei dem die Krankheit im 16. Lebensjahre begonnen und im Verlaufe von 3 Jahren zur Erblindung, wegen andauernder Schmerzen zur Enucleation geführt hatte, während das andre Auge ganz normal blieb. Die mikroskopische Untersuchung ergab eine auffallend grosse Linse und Pigment-Anhäufung in der Umgebung des Vorderkammerwinkels, Zustände, die möglicher Weise ätiologisch eine Rolle spielen. Der zweite, einen 19jährigen jungen Mann betreffende Fall ist dadurch von Interesse, dass er ein hochgradig myopisches Auge betrifft.

---

3) **Mittheilung einiger bemerkenswerther ophthalmologischer Fälle,** von G. E. de Schweinitz (Philadelphia).

1. Symmetrische Verschiebung der Linsen ins Pupillargebiet.
2. Lenticonus posterior des linken Auges.
3. Doppelseitiges Colobom der Iris nach oben-aussen.

Februar.

1) **Eine Vorrichtung, um bei der Untersuchung im aufrechten Bilde die Augen des Arztes gegen das blendende Licht zu schützen,** von Mark D. Stevenson (Akron, Ohio).

---

2) **Ein Fall von akuter Intoxications-Amblyopie durch Methylalkohol,** von Bruner (Cleveland, Ohio).

Von Interesse war das verschiedene Verhalten der Gesichtsfelder bei demselben ophthalmoskopischen Befund: beiderseits Abblassung der Papillen. Das linke Gesichtsfeld war nämlich vollkommen normal, während rechts ein absolutes centrales Skotom bestand. Dabei vollkommene Farbenblindheit auf beiden Augen und erhebliche Herabsetzung der Sehschärfe. Später war auch das linke Gesichtsfeld concentrisch eingeengt, zeigte aber kein centrales Skotom. Rechts wurde die concentrische Einengung so gross, dass sie in das Skotom überging.

---

3) **Ein neues Starmesser,** von Black (Denver).

---

4) **Die Einwirkung der Neurasthenie auf die Augen,** von Muncaster (Washington).

Definition der Neurasthenie, ihre Ursachen, Symptome, Diagnose, Prognose, Behandlung, mit besonderer Berücksichtigung des Augenapparates. Das alles auf 2 Seiten.

---

5) **Ulcus corneae serpens,** von L. D. Brose (Evansville).

Mittheilung dreier Fälle.

---

6) **Ein verbesserter Augen-Irrigator,** von Todd (Mineapolis, Miss.).

Abbildung und kurze Beschreibung.

---

7) **Eine einfache Entropium-Operation,** von J. H. James (Mankato, Min.).
Verf. hat an einer 50jähr., an Trachom auf beiden Augen erblindeten Frau beiderseits das Entropium operirt, auf dem einen Auge nach „Green", auf dem andren nach „Allport". Die Resultate waren gleich gut, so dass Verf. das einfachere Verfahren von Dr. Allport, das er ausführlich beschreibt, vorzieht.

8) **Ein Ophthalmo-Dynamometer,** von Wishart (Pittsburg).
Abbildung und Beschreibung.

9) **Der Winkel Gamma und seine Beziehung zum Strabismus**, von Brawley (Chicago, Ill.)
Mittheilung zweier Fälle.

VI. The American Journal of Ophthalmology. 1903. December.

1) **Einige Bemerkungen über den Einfluss der Umgebung auf das Auge,** von Hamilton Stillson (Seattle, Wash.)

2) **Seltene Augen-Erkrankungen bei Scharlach,** von Sisson (Keokuk, Jowa).
Es gehören hierher die urämische Amaurose, die eitrige Entzündung des Glaskörpers, die Orbitalphlegmone und Thrombose des Sinus cavernosus.

3) **Einige seltene Fälle von Augen-Affectionen,** von Ball (St. Louis).
1. Anophthalmus congenitus.
2. Verfärbung der Hornhaut durch Blutfarbstoff.
3. Ein Fall von Melanosarcom des unteren Augenlides.

Die Diagnose war ursprünglich auf eine mit dem oberen Theil des Canalis naso-lacrymalis in Verbindung stehende Dermoidcyste gestellt und erst durch die mikroskopische Untersuchung berichtigt worden.

4) **Ueber angeborene Beweglichkeits-Defecte der Augenmuskeln. Bericht zweier Fälle,** von Barck (St. Louis).
Im 1. Falle handelte es sich um Lähmung aller äusseren vom Oculomotorius versorgten Muskeln, während die Binnenmuskulatur intact war. Die Affection war einseitig. Im 2. Falle waren beide Augen betroffen. Es bestand Nystagmus, Lähmung der M. recti externi und ebenfalls aller vom Oculomotorius versorgten äusseren Augenmuskeln bei normaler Function der inneren.

5) **Astigmie oder Astigmatismus?** von Burnet (Washington).
Verf. schlägt vor, statt des Ausdrucks „Astigmatismus" „Astigmie" zu gebrauchen und begründet seinen Vorschlag durch die etymologische Ableitung.

Januar. 1904.

1) **Eine Methode, den Augendruck mit den Fingern nur einer Hand zu prüfen,** von Ayres (Cincinnati).

2) **Zwei Fälle von Syphilom des Ciliarkörpers,** von Kipp (Newark) u. Alt.
Beschreibung zweier Fälle ohne besondere Eigenthümlichkeiten.



Februar.

1) **Ein Fall von primärem, nicht pigmentirtem Sarcom der Iris,** von Alt. **Klinischer Bericht** von Culbertson (Zanesville).

Ausführliche Beschreibung (8 Abbildungen) des mikroskopischen Befundes. Das Sarcom hatte den inneren-oberen Quadranten der Iris eingenommen.

2) **Subconjunctivale Alkohol-Injectionen,** von M. Peschel (Frankfurt a. M.).

Uebersetzung (aus Klin. Monatsbl. f. Augenheilk. November—December 1903) von Alt.

VII. The Ophthalmoscope. 1903. Juli.

Die operative Behandlung der Myopie, von Ad. Frost.

Verf. hat 31 Patienten operirt, von denen nur vier über 30 Jahre alt waren und alle mehr als 12 D. Myopie hatten. In 7 Fällen trat Netzhautablösung ein.

August.

1) **Die oculären Symptome der Tabes und Tabo-Paralyse,** von W. Mott.

2) **Zwei Fälle von periodischer Oculomotorius-Lähmung mit Kopfschmerz,** von Turner (London).

September.

Einige ungewöhnliche Formen von Opticus-Atrophie, von Taylor.

Verf. rechnet dahin die Atrophien bei Sclerosis multiplex und Intoxicationen.

October.

Einige Beobachtungen über die Pathogenese der Iritis rheumatica, von Poynton (London).

Bei seinen Untersuchungen über die Wirkungen intravenöser Einimpfung von Diplokokken, die von zweifellosen Fällen von Gelenkrheumatismus stammten, sah Verf. gelegentlich auf dem einen oder andren Auge eines geimpften Kaninchens eine Iridocyclitis exudativa auftreten. Die in dem Exudat gefundenen Diplokokken riefen, einem andren Versuchskaninchen eingespritzt, eine chronische Arthritis hervor, so dass also Verf. den experimentellen Nachweis für die Natur der rheumatischen Iridocyclitis erbracht zu haben glaubt. — Es folgen ausführliche Bemerkungen über die verschiedenen Formen der Diplokokken und die differentielle Diagnose.

November.

Ueber die Behandlung schwerer syphilitischer Augen-Erkrankungen, von A. Darier.

Ist bereits an andrer Stelle dieses Centralblattes referirt.

December.

Ein Fall von Enucleation wegen eines Netzhautglioms im Jahre 1892, der bis 1903 ohne Recidiv geblieben ist, von A. Oliver (Philadelphia).

1904. Januar.

1) **Ein Ophthalmoscop zur Demonstration des Fundus**, von Ad. Frost in London.

Abbildung. Es können 2 Beobachter zugleich den Fundus betrachten.

2) **Eine weitere Bemerkung über die Keratitis superficialis punctata in Bombay**, von Major H. Herbert.

Verf. hat die Affection während seines $2^1/_2$jährigen Aufenthaltes in Indien, besonders bei warmem Wetter, zu Ende der Regenzeit beobachtet und an andrer Stelle ausführlich darüber berichtet. (Vgl. dieses Centralbl.)

3) **Ein Fall von dauernder Accommodations-Lähmung nach Typhus**, von Sydney Stephenson.

4) **Doppelseitige interstitielle Keratitis bei acquirirter Syphilis**, von Thomas Carwerdine.

Februar.

Fälle von Papillitis bei Enteritis der Kinder, von Carpenter.

Verf. berichtet über zwei entsprechende Fälle.

März.

1) **Die wissenschaftlichen Grundlagen der Silber-Therapie**, von A. C. Barnes.

2) **Einige Bemerkungen über die Pathogenese der Amblyopia toxica**, von Birch-Hirschfeld (Leipzig).

3) **Ueber Dionin**, von A. Darier (Paris).

Diese 3 Arbeiten sind — durch einen Fehler beim Heften — in der betreffenden Nummer gar nicht enthalten. Loeser.

Vermischtes.

Die Verwaltung der internationalen Ophthalmologen-Congresse findet nicht allgemeinen Beifall. Pflicht der Fach-Presse ist es, die Beschwerden zu erörtern.

Die Mängel des letzten (Utrechter) Congresses haben im Centralbl. f. Augenheilk. 1899, S. 286, ihre Beurtheilung gefunden. Einen Mangel des bevorstehenden (Luzern, September 1904) erörtert Prof. Cirincione (La clinica oculistica, April 1904): dass man bereits vor dem 1. Mai den Auszug eines jeden Vortrags einsenden muss; und schliesst mit den Worten: In sostanza ci sembra che a Lucerna si facciano le cose a rovescio, e ce ne dogliamo perchè siamo caldi partigiani dei Congressi di oftalmologia, reputendoli un buon stimolo alla gara scientifica.

Es dürfte vielleicht an der Zeit sein, dass die Mehrheit der Fachgenossen selber kundgiebt, wie sie fernerhin regiert sein will.



Bibliographie.

1) Ptosis-Operation, von Prof. Elschnig in Wien. (Wiener med. Wochenschrift. 1903. Nr. 51.) Eine Vornähung des Levators für Fälle incompleter Ptosis wird vom Verf. beschrieben. Die Aufsuchung des Muskels findet durch Durchtrennung der Fascia tarso-orbitalis statt und ist so wie die Isolirung des Muskels einfach und sicher. Der Bindehautsack sowie der organische Lidheber bleiben möglichst unberührt und die Hautnarbe ist meist in wenigen Wochen kaum mehr sichtbar. Eine Behinderung der Lidbewegung bleibt nicht zurück. Der Vorgang bei der Operation muss im Originale nachgelesen werden. Schenkl.

2) Ein neues Verfahren bei operativer Behandlung der Ptosis, von Dr. Cassimatis, em. Assistent der ophth. Klinik in Athen. (Allgem. Wiener med. Zeitung. 1903. Nr. 52.) Oberhalb des Augenlidrandes wird parallel mit diesem ein Schnitt durch Haut und Orbicularis geführt und die Sehne des Levator blossgelegt; hierauf werden zwei kleine vertikale Incisionen zu beiden Seiten der Sehne bis zur Conjunctiva gemacht, der Levator mit stumpfen Haken gefasst und an die innere Partie der Sehne eine Doppelnaht angelegt; und zwar eine von aussen nach innen und eine zweite an der Aussenpartie. Hierauf werden die Fäden nach vorn gezogen, um die Sehne nahe am oberen Tarsalrande durchschneiden zu können. Die Fäden, welche den Tarsus durchqueren, treten 3 mm über der Haut heraus oberhalb des freien Randes des oberen Lides. Sind die Fäden gut geknüpft, so vereinigen sich die Wundränder genau. Schenkl.

3) Ueber die Compensation der Sinne, von Dr. H. Gutzmann in Berlin. (Wiener med. Presse. 1903. Nr. 47—50.) Leistung der Erziehung Taubblinder betreffs Compensation verloren gegangener Sinne. Schenkl.

4) Kurzer Bericht über die Wirksamkeit der Augen-Abtheilung des Stefans-Hospitals in Reichenberg im Jahre 1903, erstattet vom ärztlichen Leiter Dr. Franz Bayer. Im Jahre 1903 wurden in dieser Anstalt 430 Männer und 391 Frauen, zusammen 821 Kranke verpflegt und 372 ambulatorisch behandelt. Operationen wurden 267 ausgeführt, darunter 70 Star-Operationen (41 Männer, 29 Frauen) und zwar Lappenschnitt nach oben 50 Mal (3 Mal ohne und 47 Mal mit Iridectomie) bei uncomplicirtem Star mit 42 vollen, 2 theilweisen, 2 ungünstigen Erfolgen: bei complicirtem Star mit 2 vollen Erfolgen, und keinem Erfolge in einem Falle; bei Linsenverschiebung 1 Mal mit Erfolg. Linearschnitt ohne Iridectomie 9 Mal, und zwar bei Wundstar mit 2 vollen Erfolgen, bei Nachstar 1 Mal mit vollem Erfolge, bei angeborenem Star 5 Mal mit Erfolg, und bei Star Jugendlicher 1 Mal ebenfalls mit Erfolg. Discission des Stars wurde 7 Mal bei Schichtstar, 1 Mal bei Nachstar in allen Fällen mit Erfolg vorgenommen. Iridectomien wurden 28, darunter 17 bei Glaucom ausgeführt. Schenkl.

5) Ueber Pulsveränderung beim Schliessen und Oeffnen der Augen, von Prof. Dr. M. Heitler. (Wiener med. Presse. 1904. Nr. 6.) Beim Schliessen der Augen tritt eine Grössenabnahme, beim Oeffnen eine Grössenzunahme des Pulses ein; der Puls bleibt kleiner so lange die Augen geschlossen sind, und wird grösser beim Oeffnen derselben. Nur selten kommt ein Grösserwerden des Pulses beim Schliessen der Augen und Kleiner-

werden beim Oeffnen vor. Das oben angegebene, zur Regel gehörende Phänomen hängt mit dem Einflusse des Lichtes zusammen. Dagegen ist die in seltenen Fällen eintretende Pulserregung beim Schliessen der Augen Folge von Reizung der Conjunctiven durch die herabgleitenden Lider. Bei jüngeren Individuen ist das Augenpuls-Phänomen stärker ausgeprägt als bei älteren.
Schenkl.

6) Auge und Ohr, ihre Aehnlichkeiten und ihre wechselseitigen Verhältnisse, von Dr. R. Spiro in Krakau. (Wiener klin. Rundschau. 1904. Nr. 3—7.) Besprechung der physiologischen und klinischen Abhängigkeit der beiden Sinnesorgane voneinander und ihrer gegenseitigen reflectorischen Beeinflussung. Schenkl.

7) Beobachtungen über das foveale Sehen der total Farbenblinden, von C. Hess. (Pflüger's Archiv f. d. gesammte Physiologie, Bd. 98, 1903.) H. recapitulirt die Hypothesen, die zur Erklärung des Sehens der total Farbenblinden in letzter Zeit aufgestellt wurden, wonach diese Patienten nur „Stäbchenseher" seien. Diese 4 Anschauungen sind: 1) Es soll lediglich Mangel oder Functionsunfähigkeit des Zapfenapparates vorliegen; 2) Diese Augen besässen überhaupt nur Stäbchen; 3) Den supponirten fovealen Stäbchen kämen andere Leitungsverhältnisse zu als den extrafovealen; 4) Diese fovealen Stäbchen besässen einen geringeren Gehalt an Sehpurpur als die extrafovealen. Diese 4 Punkte betrachtet er durch seine früheren Arbeiten im Wesentlichen als erledigt Für Punkt 1 theilt er eine interessante Beobachtung an einer 23jährigen total Farbenblinden mit, welche zeigt, dass auch bei totaler Farbenblindheit Sehobjecte, die vollständig auf fovealem Bereich abgebildet werden, ähnliche oder gleiche und gleich lang dauernde Nachbilder erzeugen können wie bei Normalsichtigen. Weitere Versuche führen ihn zu dem Schlusse, dass der foveale Bezirk des total Farbenblinden sich nicht nur hinsichtlich der geringeren Lichtempfindlichkeit des dunkeladaptirten Auges, sondern auch hinsichtlich des charakteristischen verspäteten Auftretens der ersten und der dritten Phase des Erregungsablaufes nach kurzdauernder Reizung ganz so verhält, wie im normalen Auge. C. Hamburger.

8) Les névrites optiques au cours des infections aiguës, par A. Antonelli. (Rapport à la section ophthalmologique du Congrès médical international de Madrid, Avril 1903. Paris, Steinheil 1903, 78 pp. 8°.) Verf. hatte für den Congress in Madrid seinen Bericht über Neuritis optica bei akuten Infectionen fertig gestellt. Aus äusseren Gründen konnte von allen Mittheilungen nur ein Auszug gedruckt werden; daher gab er seinen Bericht besonders aus, welcher den allgemeinen Theil und besonders die klinische Seite behandelt. Nach einem allgemeinen Ueberblick behandelt er die Neuritis optica bei Influenza, Typhus, Masern, Scarlatina, Variola, Varicella, bei Malaria, Syphilis, Diphtherie und ähnliche Erkrankungen, Erysipel, Parotitis epidemica; weiter bei Polyneuritis, Beri-Beri, Zona, Myelitis cerebro-spinalis, acuter Myelitis, Keuchhusten, Pneumonie, Rheumatismus, Purpura, Recurrensfieber, Typhus exanthematicus, Gonorrhoea. Nebst persönlichen Fällen, hat Verf. eine sehr ausgedehnte, möglichst vollständige Literatur benutzt, deren Angabe und Inhalt überall gegeben ist. Die Therapie macht den Schluss der sorgfältigen Arbeit. Pergens.

9) Ueber Tuberculose der Thränendrüse, von Wilhelm Fahrenholtz. (Inaug.-Dissert. Jena. 1903.) Bespricht zunächst die bisher veröffentlichten Fälle, die in ihren anatomischen Erörterungen auffallend übereinstimmen: das Drüsengewebe ist meist zum grössten Theile

oder völlig durch tuberculöses Granulationsgewebe ersetzt, in dem sich Riesenzellen und bisweilen auch Tuberkelbacillen finden, daneben auch epitheloide und Lymphzellen. In den beiden vom Verf. besprochenen Fällen Wagenmann's bestätigte er die Befunde der früheren Autoren; der Nachweis von Tuberkelbazillen gelang ein Mal sicher, im zweiten Falle war das Resultat zweifelhaft. Beide Drüsen enthielten Riesenzellen.

Kurt Steindorff.

10) Ein Fall von Akromegalie mit schwerem Diabetes und Cataract, von Felix Stüber. (Inaug.-Dissert. Jena. 1903.) Hertel wies 1895 nach, dass 53 % der Fälle von Akromegalie Störungen des Sehorgans aufweisen, die meist mit der Grundkrankheit in ursächlichen Zusammenhang zu bringen und theils hypertrophischer Natur sind (Lidverdickung, Exophthalmus durch Knochenwucherung, theils nervöser (Nystagmus, Miosis u. s. w.), theils den lichtpercipirenden Apparat betreffen (Halbblindheit, verschiedenartige Gesichtsfelddefecte u. s. w., totale oder partielle Atrophie des Sehnerven in Folge von Neuritis oder Insulten der Sehnervenbahnen durch Hypophysis-Tumoren. Panas hat eine Frau mit typischer Akromegalie, Epilepsie, Vergrösserung der Schilddrüse, Diabetes, Albuminurie und temporaler Halbblindheit beobachtet. Der vom Verf. mitgetheilte Fall von ausgesprochenem Riesenwuchs bei einem 49 Jahre alten Manne zeigt sich ebenfalls mit Diabetes (14 %!) vergesellschaftet, der zu doppelseitiger Cataract führte, nach deren Ausziehung der Hintergrund normal und das Sehvermögen befriedigend waren. Diabetes wie Akromegalie scheinen wie auch in dem Fall von Panas als gemeinsame Ursache eine Veränderung des nervösen Centralorgans zu haben. Kurt Steindorff.

11) Zwei Fälle von Exophthalmus pulsans traumaticus, von J. H. Neff. (Inaug.-Dissert. Heidelberg. 1902.) Bei einem 19 Jahre alten Mädchen trat im Gefolge einer Basisfractur pulsirender Exophthalmus rechts auf, der ein Aneurysma arterio-venosum der Carotis cerebralis im Sinus cavernosus zur Ursache hatte und durch typische Unterbindung der Carotis communis vollständig geheilt wurde. Der andre der beiden mitgetheilten Fälle betrifft einen 46 Jahre alten Mann, bei dem der (nicht pulsirende) Exophthalmus beider Augen sich ebenfalls nach einem Sturz auf den Kopf einstellte und spontan besserte, aber bei Ausbruch einer letal endenden Lungen-Entzündung auf der linken Seite wieder einsetzte; die Section ergab eine Thrombose beider Sinus cavernosi et intercavernosi, der linken oberen und unteren Vena ophthalmica und der feineren Aeste im Orbitalfett, in dem auch schwielige und narbige Züge sich finden; ausserdem Netzhautblutungen.

Kurt Steindorff.

12) Ueber einen Fall von Eisensplitter-Verletzung mit nachfolgender Infection (Heubacillen) und über die dabei gemachte Erfahrung betr. Einführung von Jodoformplättchen, von Hartwig. (Inaug.-Diss. Jena, 1903). Einem sieben Jahre alten Kinde flog, als es mit einem Eisenhammer auf Stein schlug, ein Eisensplitter in das rechte Auge. Als das Kind am folgenden Tage in die Klinik gebracht wurde, bestanden bereits deutliche Zeichen beginnender Vereiterung des Auges. Sideroskopie unsicher, doch förderte der Riesenmagnet sofort einen 1,1 mg schweren Splitter. Obwohl sogleich Jodoformplättchen intraocular eingeführt wurden und man diese Maassnahme mehrfach wiederholte, ging das Auge zu Grunde. Die von einem ausgeschnittenen Irisstück und dem Fremdkörper aus angelegten Agarculturen zeigten als Eitererreger einen zur Gruppe des Bacillus subtilis

gehörigen Pilz. In den mikroskopischen Schnitten liess sich Jodoform nicht nachweisen, also spaltet sich offenbar von dem an seinem Platze verbleibenden Jodoform Jod ab und nicht etwa von im Bulbus sich fein vertheilenden Jodoformtheilchen. Die Schwere der Verletzung, Virulenz und Art der eingedrungenen Bakterien die entfernte Lage des Splitters am hintersten Ende des Wundkanals erklären die Unfähigkeit des Jodoforms den Bulbus zu retten.
Kurt Steindorff.

13) Ueber die traumatische Linsenluxation, von Behm. (Inaug.-Diss., Jena, 1903). Kasuistischer Beitrag. Kurt Steindorff.

14) Ueber intraoculare Galvanokaustik, von Berlin. (Inaug.-Diss., Rostock, 1903.) Die von Eversbusch zuerst angewandte und unabhängig von ihm durch van Millingen in die Praxis eingeführte Methode wird unter Zugrundelegung aller bisher veröffentlichten und dreier neuer Fälle aus der Rostocker Klinik eingehend besprochen. Die intraoculare Galvanokaustik ist gleichwerthig allen bisher zur Bekämpfung posttraumatischer oder postoperativer Infection des Auges angewandten Mitteln. Sowohl acute wie chronische Entzündungen werden unmittelbar nach der Brennung günstig beeinflusst, das trübe Kammerwasser hellt sich rapide auf, die Verfärbung der Regenbogenhaut weicht, die Pupille erweitert sich besser auf Mydriatica u. s. w. Dieser günstige Einfluss beruht nur theilweise auf directer Abtödtung der Mikroorganismen, vor allem wirkt wohl eine erhöhte Gewebsthätigkeit, eine die Resorption fördernde Hyperämie, woraus folgt, dass die intraoculare Galvanokaustik in manchen Fällen mehrfach angewandt werden muss und auch dann nicht immer gute Resultate geben wird. Galvanokaustische Parazentese der vorderen Kammer (Eversbusch) reicht nur in seltenen Fällen aus; ist der Glaskörper betheiligt, so muss die Glühschlinge in ihn eingeführt werden (6—8 mm tief, 3 Secunden lang). Nie soll die bestehende Wund-Oeffnung für die Galvanokaustik erweitert werden. Gleichzeitige Hg-Inunktionen sollen in allen Fällen nebenhergehen, Schirmers günstige Resultate fordern unbedingt zu ihrer Anwendung auf (65 % Heilungen). Subconjunktivale Einspritzungen und Einführung von Jodoform in den Glaskörper hält Berlin für weniger zuverlässig und wirksam zur Bekämpfung intraocularer Eiterungen; höchstens bei grossen Perforations- oder bei bereits eiternden Starwunden ist die Jodoformbehandlung vorzuziehen. Kurt Steindorff.

15) Bericht über 11 Fälle von Sarcom des Uvealtractus, von Rendschmidt. (Inaug.-Diss., Giessen, 1903.) Zehn Fälle kamen an der Giessener Universitätsklinik zur Beobachtung, der elfte wurde zur mikroskopischen Untersuchung übersandt. Ein Sarcom gehörte dem vorderen, die andern dem hinteren Uvealtractus an; fünf waren intraocular, zwei perforirt, eines von starker intraocularer Blutung begleitet, zwei sassen im phthisischen Bulbus, eins war diffus. Die Häufigkeit betrug nur 0,029 %. Sieben von den elf Kranken waren Frauen; acht Mal war die rechte Seite ergriffen. Die einzelnen Lebensdecaden waren fast ganz gleichmässig betroffen.[1] Die Spannung des Auges war sechs Mal normal, vier Mal erhöht, ein Mal vermindert. Ein Patient, der sieben Jahre mit der Operation zögerte, bekam sechs Monate nach derselben ein Localrezidiv mit Metastasen und konnte wegen Kachexie nicht nochmals operirt werden. Ausserdem starb noch ein Fall nach 1 bis 6 Monaten an Metastasen, einer nach drei Jahren an Wassersucht, einer nach fünf Jahren an Lungenleiden; es lebten noch je einer 9, 8, 5 und 2 Jahre

[1] Hierfür ist die Reihe zu klein. H.

nach der Operation, von denen einer mittlerweile, d. h. sieben Jahre nach der Enucleation, an Lebertumor zu Grunde gegangen ist. Zwei Fälle sind für diese Statistik noch zu frisch und einer blieb verschollen. Kurt Steindorff.

16) Ein Reflex im Gesichte, von Dr. Alfred Fuchs in Wien. (Neurol. Centralbl. 1904, Nr. 1.) Uebt man bei leichtem Lidschluss einen geringen Fingerdruck auf den Bulbus aus, so kommt es zu einer Bewegung im Gebiete des Mundfacialis, an welcher vornehmlich die Musc. zygomatici und der Quadratus labii superioris betheiligt sind. Der Reflex, den Verf. in fast $50\,^0/_0$ der Fälle nachweisen konnte, ist offenbar vom ersten sensiblen Trigeminus-Ast auf den Facialis übertragen. Fritz Mendel.

17) Ueber den Corneo-mandibular-Reflex. Entgegnung auf J. Kaplan's Einwendungen, von Doc. Dr. F. v. Sölder in Wien. (Neurol. Centralbl. 1904. Nr. 1.) Verf. hält nach wie vor an seiner Auffassung fest, indem er das als „Corneo-mandibular-Reflex" bezeichnete Phänomen für einen an der Hornhaut auslösbaren physiologischen Reflex erklärt. Fritz Mendel.

18) Beitrag zur Kenntniss der hemianopischen Pupillenstarre, von Dr. Friedländer und San.-Rath Dr. Kempner in Wiesbaden. (Neurol. Centralbl. 1904. Nr. 1.) In dem veröffentlichten Falle handelt es sich um eine linksseitige Hemiplegie, in deren weiteren Verlauf leichte Demenz, linksseitige Zungen-Atrophie, linksseitige Gaumenlähmung, Schlingstörungen, beiderseitige Opticus-Atrophie, linksseitige Hemianopsie und deutlich ausgesprochene hemianopische Pupillenstarre aufgetreten waren. Die hemianopische Pupillenstarre wurde durch den von Kempner angegebenen „Pupillenreactionsprüfer" nachgewiesen. Das Princip dieses Instrumentes beruht darauf, dass die Möglichkeit gegeben ist, einen punktförmigen Lichtstrahl auf einen beliebigen Theil der Netzhaut zu werfen, so dass die Diffusion des Lichtes möglichst beschränkt wird. In den seltenen Fällen, in denen der Nachweis der hemianopischen Pupillenstarre sicher gelingt, muss mit grosser Wahrscheinlichkeit eine Tractus-Affection angenommen werden. Fritz Mendel.

19) Verletzungen des Auges, Vortrag, gehalten im Verein St. Petersburger Aerzte am 15. April 1903, von Blessig. (Nach einem Autoreferat in der St. Petersburger med. Wochenschr. 1903. Nr. 37.) Die Traumen machen $12\,^0/_0$ aller stationär behandelten Fälle aus. Im Jahre 1902 wurden 144 Verletzungen des Auges behandelt, davon 20 Magnet-Extractionen, unter ihnen 16 Eisensplitter aus dem Glaskörper. Von diesen 16 gingen nach Extraction 5 Augen ganz verloren, 2 behielten ein brauchbares Sehvermögen, die übrigen 9 wurden blind oder mit geringem Sehvermögen erhalten. In der St. Petersburger Augenheilanstalt sind Haab's grosser und Hirschberg's neuerer grösserer Handmagnet in Gebrauch, die oft beide gleichzeitig zur Anwendung kommen. Fritz Mendel.

20) Aspirin in der augenärztlichen Praxis, von Dr. O. Neustätter, Augenarzt in München. (Münchner med. Wochenschrift. 1903. Nr. 42.) Nach den Erfahrungen des Verf.'s besitzt das Aspirin dieselben Heilwirkungen, wie das salicylsaure Natron, ist diesem aber an schmerzstillender und schlafmachender Wirkung, namentlich aber durch den Mangel an Nebenwirkungen und durch angenehmeren Geschmack, überlegen. Verf. verwendet je nach der Leichtigkeit, mit der die betreffenden Patienten zum Schwitzen gebracht werden können, 0,5—1,5 g, selten 2,0 g. Fritz Mendel.

Um Einsendung von Separatabdrücken wird gebeten (Berlin NW. 26 Schiffbauerdamm).

Verlag von Veit & Comp. in Leipzig. — Druck von Metzger & Wittig in Leipzig.

Centralblatt
für praktische
AUGENHEILKUNDE.

Herausgegeben von

Prof. Dr. J. Hirschberg, Geh. Med.-Rath, in Berlin.

Monatlich ein Heft. Preis des Jahrganges 12 Mark. Zu beziehen durch alle Buchhandlungen des In- und Auslandes und die Postanstalten des Deutschen Reiches.

Juni. Achtundzwanzigster Jahrgang. 1904.

Inhalt: **Original-Mittheilungen.** I. Die Instrumente der arabischen Augenärzte. Von **J. Hirschberg.** — II. Ein Fall von gittriger Hornhauttrübbung, Von **Dr. Fehr, I. Assistenzarzt.**

Neue Instrumente, Medicamente u.s.w. Ein neuer Riesen-Magnet. Von J. Hirschberg.

Referate, Uebersetzungen, Auszüge. 1) Traité de radiologie médicale publié sous la direction de Ch. Bouchard. — 2) Die Untersuchungsmethoden. von Dr. Ed. Landolt in Paris. — 3) Weitere Mittheilungen über mein Heilverfahren bei Netzhautablösung, von Prof. Deutschmann in Hamburg. — 4) Mittheilungen aus der Augenklinik des Carolinischen Medico-Chirurgischen Instituts zu Stockholm, von Prof. Dr. J. Widmark.

Journal-Uebersicht. I. Zeitschrift für Augenheilkunde. 1904. Januar—April. — II. Archiv für Augenheilkunde, 1904. Heft 1—2.

Vermischtes. Nr. 1—6.

Bibliographie. Nr. 1.

I. Die Instrumente der arabischen Augenärzte.

Von **J. Hirschberg.**

Wer irgend einen Gegenstand aus der Heilkunde der alten Araber zu behandeln unternimmt, muss immer zuvörderst die Frage sich vorlegen: Wie stand es damit bei den alten Griechen? Denn bei der grossen Begeisterung und beharrlichen Ausdauer, mit welcher die Araber in ihrer Blüthezeit die Schriften der Griechen über Heilkunde, allerdings in Uebersetzungen, studirt haben, wird immer das Griechische zur Erläuterung des Arabischen dienen können.[1]

[1] Uebrigens auch umgekehrt das Arabische zur Ausfüllung der klaffenden Lücken in der griechischen Ueberlieferung, wenn erst mehr arabische Handschriften über Heil-



Recht dürftig ist die griechische Ueberlieferung über augenärztliche Instrumente, was ja begreiflich, da wir kein griechisches Werk über Chirurgie, keines über Augenheilkunde besitzen. In den kürzlich von Prof. H. Schöne veröffentlichten zwei Listen chirurgischer Instrumente[1] zähle ich unter den 104 Nummern 5 rein augenärztliche: *βλεφαροτόμον*, *βλεφαροκάτοχον*, *ὀφθαλμοστατήρ*, *παρακεντητήριον*[2], *πτερυγοτόμον*.

Natürlich kann man diese Liste wohl um einige interessante Nummern vervollständigen. Aët.[3] hat ein *ἄγκιστρον*, das als Lidheber benutzt wurde; Paulos[4] ein *τυφλάγκιστρον* und ein *βλεφαρόξυστον* (oder *βλεφαροξύστρα*); der Thierarzt Cl. Hermerus[5] einen Lidsperrer zur Star-Operation, den er als „tyflodiplangistron v. ophthalmostatum" bezeichnet.[6]

Selbst von dem wichtigsten augenärztlichen Instrument, der Starnadel, erfahren wir aus den kurzen Erwähnungen bei Celsus und Paulos nur so viel, dass die Spitze rund, das untere Ende stumpf gewesen.

Unter den in Herculanum und Pompeji[7], sowie in den Gräbern[8] von gallorömischen Augenärzten gefundenen Instrumenten fehlen die Starnadeln vollständig; zahlreich sind in letzteren die Kollyrien-Stempel, ferner Spatel, Pincetten, Messer. Soviel, oder vielmehr so wenig, bieten die Reste der Griechen.

Ganz anders steht es um die Araber. Natürlich darf man nichts von den mittelalterlichen, arabisch-lateinischen Uebersetzungen erwarten; man muss sich an diejenigen noch nicht herausgegebenen arabischen Handschriften heranmachen, welche die von den arabischen Augenärzten verfassten Lehrbücher der Augenheilkunde enthalten. Mehrere von ihnen bringen Abbildungen, auch von den augenärztlichen Instrumenten.

Es ist ein Irrthum von L. Leclerc[9], dass Andalusien die Wiege der illustrirten Lehrbücher bei den Arabern gewesen. Schon das aus Bagdad

---

kunde dem Staube der Bibliotheken entrissen und von Sachverständigen studirt sein werden.

[1] Hermes, XXXVIII, S. 280. Die Listen enthalten nur die Namen, — weder Beschreibung noch Abbildung. (Die eine der beiden Listen war bereits von Dietz herausgegeben.)

[2] Nur so finde ich das Wort in den ärztlichen Schriften.

[3] S. 150.

[4] VI c. 5 u. III c. 22, § 12.

[5] Ausg. v. Oder, Leipzig 1901, S. 26. (Das Werk ist aus dem Griechischen übersetzt.) Vgl. Centralbl. f. Augenheilk. 1902, S. 85.

[6] Dagegen irrt C. G. Kühn (Addit. ad elenchum medic. veterum, VI, p. 9, Lips. 1826), wenn er (aus Simon Jan.) „Ancistrum, Demost., volangistrum" als *βολβάγκιστρον* für ein augenärztliches Instrument ausgiebt; es ist *βελονάγκιστρον* zu lesen, d. i. ein Nadel-Haken, ein mit Nadelöhr versehener Haken.

[7] Gurlt, G. d. Chir. I, 1898, Taf. II u. III.

[8] Deneffe, Les oculistes Gallo-romains, Anvers 1896.

[9] Hist. de la méd. Arabe, II, S. 82, 1876.

stammende, zweitälteste arabische Lehrbuch der Augenheilkunde, von dem wir sichere Kunde haben, das des Ḥubaiš, aus der 2. Hälfte des IX. Jahrh. n. Chr., war mit zahlreichen Abbildungen versehen. Allerdings, das für die Araber klassische Lehrbuch der Augenheilkunde, welches Ali b. Isa zu Bagdad im Anfang des XI. Jahrh. verfasst hat[1], besass keine Figuren.[2] Hingegen enthielt das geistreichste Lehrbuch der Araber, von 'Ammār[3] aus Mosul, einem Zeitgenossen des Ali b. Isa, wohl Abbildungen der wichtigsten augenärztlichen Instrumente; aber die für uns allein benutzbare Handschrift dieses Werks zeigt nur die Lücken an den Stellen, wo jene Abbildungen stehen sollten, und die Ueberschriften der fehlenden Figuren.

Dafür werden wir entschädigt durch ein Werk, das zwar vom Ende der arabischen Epoche herstammt, aber an Reichhaltigkeit der Abbildung von augenärztlichen Instrumenten wohl von keinem Werke des Mittelalters erreicht, geschweige denn übertroffen wird. Ich meine „Das Buch vom Genügenden in der Augenheilkunde" (Kitāb al-kāfī fī'l-kuḥl) von Ḫalīfa b. Abī 'l Maḥāssin aus Aleppo. Vom Verf. wissen wir nichts, da er in der arabischen Aerzte-Geschichte seines Zeitgenossen Uṣaibi'a nicht mehr erwähnt wird. Das Buch ist bald nach 1256 u. Z. geschrieben, da es die von Ḫalīfa selbst beobachtete Geschichte des Abbrechens einer Aderlass-Lanzettenspitze[4] aus dem J. 654 d. H. (= 1256 n. Chr.) enthält.

L. Leclerc[5] verdanken wir eine kurze Inhalts-Angabe des Werkes nach der Handschrift „Nr. 1043 du supplément arabe" der National-Bibliothek zu Paris, welche 250 Octav-Blätter enthält und, wie auf der letzten Seite zu lesen, im Jahre 1273 u. Z. angefertigt ist. Aber sie darf nicht als die Urschrift des Verf.'s angesehen werden. Dieser war Muslim, wie aus den Worten der Einleitung hervorgeht; der Abschreiber hingegen war „Abd-el-Azīz, der Christ und Arzneigelehrte".

Das verhältnissmässig hohe Alter dieser Handschrift, die wenige Jahre nach der Urschrift, vielleicht noch zu Lebzeiten des Verf.'s, hergestellt ist, — wofür wir in der Literatur der griechischen Heilkunde wohl kaum ein Seitenstück besitzen, — bietet uns grosse Sicherheit, dass die Figuren der augenärztlichen Instrumente, welche wir auf fol. 42 v. und fol. 43 r. vor-

[1] Ali Ibn Isa, Erinnerungsbuch für Augenärzte, aus arab. Handschriften übersetzt und erläutert von J. Hirschberg und J. Lippert, ist soeben, Leipzig 1904, bei Veit & Comp. erschienen.

[2] Nur I c. 10 war die Verwachsung der Netzhaut (Zonula) mit dem Krystall-Körper schematisch dargestellt. Doch fehlt diese Abbildung in allen 5 Handschriften, die wir benutzen konnten. — Die Pariser enthält eine Abbildung auf dem Rande, die nicht zum Text gehört, und auf die ich noch zurückkommen werde.

[3] Seine Uebersetzung wird demnächst erscheinen.

[4] Der Magnet-Stein wird zum Ausziehen empfohlen.

[5] Hist. de la méd. Arabe, II, S. 145, 1876. Er hat die Handschrift nicht genau gelesen, sonst würde er ihren Inhalt, namentlich die wichtige literaturgeschichtliche Einleitung, besser verwerthet haben. Wir werden dieselbe demnächst veröffentlichen.

finden, wohl als zuverlässig betrachtet werden können. Aber leider ist die Schrift der Figuren-Erklärung nicht überall gut zu lesen, hie und da auch eine kurze Zeile ausgefallen: so dass, nachdem durch die Güte des Herrn G. SALMON, Attaché à la Bibl. nationale, und seines Nachfolgers Herrn MACLER, denen ich auch hier meinen wärmsten Dank ausspreche, genaue Copien bezw. Photographien einiger wichtigen Theile dieses Werks und namentlich auch der Figuren-Tafeln in meine Hände gelangt waren, die Herren J. LIPPERT und E. MITTWOCH nicht unerhebliche Schwierigkeiten fanden, den Text der Figuren-Erklärung genau mit mir zu übersetzen.[1] Da gelang es mir zum Glück, eine zweite arabische Handschrift des nämlichen Werkes zu finden.

Nicht das Orakel-Wort[2] L. LECLERC's („Le Kafy est répresenté par un exemplaire dans les bibliothèques de l'Orient") hat mich hierbei geleitet; es hat mich nicht leiten können. Aber in BROCKELMANN's ganz einziger und unentbehrlicher Geschichte der arabischen Literatur[3] las ich das Folgende: „Ḫalīfa b. abī 'l Maḥāsin al Ḥalabī schrieb 967/1559 Al Kāfi fī'ṭ ṭibb, Jeni 924." Der arabische Titel bedeutet „Das Genügende in der Heilkunde". Der Name des Verf.'s ist identisch mit dem der Pariser Handschrift: so vermuthete ich, dass doch „Augenheilkunde" statt „Heilkunde" zu lesen sei. Sofort schrieb ich nach Constantinopel.

Der Dragoman der Kaiserlichen Botschaft, Herr Dr. GIES, hatte die Güte, die Handschrift 924 der Bibliothek in der Jeni-Dschami zu untersuchen. Die Ueberschrift lautet wirklich „Das Genügende in der Augenheilkunde";[4] es handelt sich in der That um das gesuchte Werk; diese Abschrift ist aus dem Jahre 1560 u. Z.[5] Mein vom Auswärtigen Amt dem Kaiserlichen Botschafter übermittelter Antrag, die Handschrift auf drei Monate geliehen zu erhalten, hatte zur Folge, dass auf Grund eines Kaiserlichen Irade eine genau collationirte, prachtvolle Abschrift des Codex mir zur Verfügung gestellt worden ist, wofür ich auch an dieser Stelle meinen wärmsten Dank auszusprechen nicht unterlassen möchte. Die

[1] Herr PERGENS sagt im Mai-Heft des Janus 1904: „Il est clair que si Mr. PANSIER avait eu à sa disposition un arabiste comme Mr. LIPPERT, il aurait travaillé d'après sa collaboration. Le Ref. n'a pas continué à éditer les textes latins traduits de l'arabe"... Vortreffliche Arabisten giebt es auch in Frankreich und in den Niederlanden. Es handelt sich nur darum, richtige Aufgaben zu stellen.

[2] Ich kann es gar nicht loben. Wenn er das Richtige wusste, so hätte er es sagen sollen.

[3] Bd. II, S. 365, 1902.

[4] Br. hat seinen Irrthum aufgeklärt. Tibb war die Ueberschrift in dem ganzen Abschnitt des Jeni-Katalogs.

[5] „Beendigt am 29. Aug. 1560."

Abschrift ist in Fol., enthält 564 Seiten und ist sehr sauber, in türkischer Schriftführung des Arabischen, ausgeführt.[1]

Jetzt waren wir in Stand gesetzt, durch Vergleich von zwei Handschriften der wirklichen Meinung des Verf.'s näher zu treten.

Was zunächst die Figuren selber anbetrifft, so bestehen nur geringe Unterschiede[2] zwischen der Pariser und der Jeni-Handschrift (P. und J.), sowohl in der Anordnung, als auch in der Ausführung. In J. ist die Zeichnung geschmückter, in P. natürlicher. Ich werde deshalb die Figuren von P. nachbilden und natürlich für ihre Erklärung beide Texte benutzen.

Es sind 36 Figuren, in P. auf 2 Seiten (f. 42 v. und 43 r.), in J. auf $2^1/_4$ Seiten (221—223) angeordnet. Natürlich ist die Anordnung von rechts nach links. Oberhalb jeder Figur steht der Name des Instruments, unterhalb die Erläuterung seiner Gestalt und seiner Anwendungsweise. Diesen Text werde ich jetzt in Folgendem geben. (Vgl. S. 166 u. 167.)

1. Eine Scheere (miqaṣṣ). Mit breiten Lippen. Ihre Länge ist nach Maassgabe dessen, was vom Lid abgeschnitten wird.

2. Eine Scheere (miqrāḍ.) Dünner als die erste. Sie dient zum Abschneiden des Fells (sabal) von der Bindehaut.

3. Eine Scheere (kāz).[3] Dünner als die erste und dicker als die zweite, — zum Sammeln (Abschneiden) des Fells vom Hornhaut-Umfang.

4. ⟨Die⟩ Oeffner (fatāḥāt)[4]. Die beste Sorte ist von Gold oder Silber; danach von Kupfer.

5. Das Skalpell (qamādīn). Sein Eisen ist verborgen in seinem Kupfer, mit zwei Haken. Bei vielen Augen-Operationen ist es entbehrlich.

[Dies ist also ein gedecktes, in einer Röhre verborgenes Messerchen. Die Figur in P. ist nur zu verstehen, wenn man annimmt, dass die Klinge von der Schmalseite gesehen wird. J. hat hier eine ganz andere und viel klarere Abbildung. (Vgl. Fig. 37.) In der Chirurgie des Abulqāsim[5] ist ein ähnliches Instrument beschrieben, dessen Klinge zwischen zwei Löffeln verborgen liegt. Es wird miǵdaʿ genannt und in der venet. Ausg. fol. 18b, in der von Channing (S. 242) undeutlich, besser in der von Leclerc Fig. 84 abgebildet.]


Fig. 37.

[1] Geschichtliche Studien, welche den heutigen Anforderungen entsprechen, erheischen Unternehmungen, die man vor 100 Jahren weder für möglich gehalten noch durchgeführt hätte.

[2] J. hat von den drei ganz ähnlichen Brenn-Eisen eines ausgelassen und dafür die zwei bei P. in eine Nummer vereinigten Instrumente für örtliche Behandlung der Nase auf zwei Nummern vertheilt. Das Format der Zeichnungen ist bei J. um ein weniges grösser, als bei P.

[3] In J. ist dies Nr. 5.

[4] In J. ist dies Nr. 3. — Es dürfte ein Lidheber sein. — In J. zu fein und scharf. von 6 nicht zu unterscheiden.

[5] Derselbe lebte zu Cordoba bis zum Jahre 1106 u. Z. — Ueber die 3 Ausgaben seiner Chirurgie werde ich sogleich Mittheilung machen.

Tafel I.

6.	5.	4.	3.	2.	1.
12.	11.	10.	9.	8.	7.
18.	17.	16.	15.	14.	13.

Tafel II.

24.	23.	22.	21.	20.	19.
30.	29.	28.	27.	26.	25.
36.	35.	34.	33.	32.	31.

6. Haken (ṣanānīr). Erhoben werden Pannus und Flügelfell mit den kleinen und den grossen[1], zur Schürzung. Einer von ihnen macht den andren entbehrlich.

7. Rose ⟨-n-Blatt⟩ (warda). Zum Abschneiden der Maulbeere des Lids; wird auch gebraucht beim Abschneiden der Balggeschwulst und für einzelne andre Operationen.

8. Das halbe Rose ⟨n-Blatt⟩. Zum Abschneiden der Maulbeere der Bindehaut, insofern es feiner ist, als das vorige; kann auch für jenes verwendet werden.

9. Der Speer (ḥarba). Derselbe spaltet die Balggeschwulst und geht darunter hinein und schneidet ab. Entbehrlich macht ihn das Myrtenblatt.

10. Das Myrtenblatt (āsa). Erhoben wird ⟨damit⟩ das Flügelfell und damit abgehäutet, während zum Abschneiden desselben die Scheere benutzt wird. Man spaltet damit auch die Verwachsung der Augenlider.

11. Die Axt (ṭabar).[2] Zum Eröffnen der Stirn-Vene: der Länge nach wird sie auf die Ader gelegt und mit dem Mittelfinger der rechten Hand die Durchtrennung gemacht.

12. Das Scheermesser (mūs).[3] Leicht von Klinge. Gespalten wird damit die Balggeschwulst, mit Vorsicht.

13. Der Spalter (mišrāṭ). ... gegen die verborgene Materie. Er wird benutzt zur Eröffnung der Chemosis. Er kann die Lanzette, und diese ihn vertreten.

14. Der Kratzer (miǵrād). Zum Reiben der Krätze und zum Herausgraben der Steinbildung. Dafür kann die halbe Rose eintreten.

15. Die Lanzette (mibḍaʿ). Mit rundköpfiger Spitze, zur Ausrottung der Blase (širnāq). Gespalten wird damit auch das Hagelkorn und ähnliches.

16. Die Sichel (minǵal). Zum Spalten der Verwachsung zwischen den beiden Lidern. Sie wird auch angewendet bei dem Hasen-Auge (šitra).

17. Der Auszieher (minqāš). Gedehnt wird damit die Warze; danach schneidet man sie ab mit dem erforderlichen Instrument.

18. Der Sammler (milqaṭ).[4] Gesammelt (gerupft) wird damit das überflüssige Haar. Damit wird auch der in's Auge gefallene ⟨Fremdkörper⟩ herausgezogen.

19. Brenneisen für die Kopfnaht und die Seiten des Kopfes (mikwā 'l-jāfūḫ). Gebrannt wird damit die Kopfnaht und die beiden Adern der beiden Seiten des Kopfes.

20. Brenneisen für die beiden Schläfen (m. aṣ-ṣadǵaini). Zum

---

[1] In P. sind alle gleich gross gezeichnet.
[2] Hat in J. die elegante Gestalt einer Streit-Axt.
[3] In J. fehlt dieser Text.
[4] In J. ein wenig anders dargestellt: Gelenk statt elastischer Feder.



Brennen der beiden Adern an den beiden Schläfen und der beiden Adern hinter den beiden Ohren.[1]

21. Brenneisen für die Thränenfistel (m. al-ġarab). Gebrannt wird damit die Thränenfistel nach ihrem Aufbruch.

22. Brenneisen für den Ort des Haars (m. mauḍiʿ aš-šaʿr). Zum Brennen der Oerter des überschüssigen Haars nach dem Ausrupfen desselben.

23. Reinigungs-Instrument (miḥsaf) für die Thränenfistel. Hiermit wird der ganze Augenwinkel gereinigt, — für denjenigen, welcher das Brennen bei der Fistel nicht liebt.

24. Rabenschnabel (šaft)[2]. Zum Herausnehmen dessen, was am Auge oder an der Innenfläche des Lids festhaftet, wie ich es im 14. Kap. von den Krankheiten der Bindehaut geschildert habe.

25. Gerstenkorn-Lanzette (ḏāt aš-šaʿīra). Eine Lanzette. Die Länge ihrer Schneide ist die eines Gerstenkorns, zum Eröffnen der Bindehaut vor der Star-Operation.

26. Dorn-Messer (sikkīn). Geschnitten werden damit die Stirn-Adern, worüber ich noch sprechen werde.

27. Runde Star-Nadel (miḥatt mudawwar). Du kennst das Verfahren damit. Sie kann die dreieckige, und die dreieckige sie ersetzen.

28. Die hohle Star-Nadel (miḥatt muġawwaf).[3] Zum Saugen des Stars. Du kennst diese Operation. Gott weiss es am besten.

29. Die Röhre für die Ameisen⟨-geschwulst⟩ (unbūbat an-namla). Zum Eindringen in die Ameisengeschwulst. Die letztere wird dadurch radical beseitigt, wie du weisst.

30. Haken und Nadel (ġurkān wa ibra) zur Einfädlung des Haars. Wenn der überschüssigen Haare nur wenige sind, so werden sie mit diesen beiden Instrumenten beseitigt.

31. Brettchen zur Abschnürung (dahaq at-tašmīr). Für denjenigen, welcher ⟨dazu⟩ das Eisen nicht mag. Es soll sein Faden sein . . .[4]

32. Einschnauber (misʿaṭ) und Horn (qarn) zum Einblasen. Mittels des letzteren werden die Pulver in die Nase geblasen. Die abwehrenden Mittel mit dem Einschnauber.[5]

33. Bleiplatte der Beschwerung (ruṣāṣ at-taṯqīl). Sie ist rund oder dreieckig oder länglich, nach Maassgabe des Vorfalls.[6]

34. Ein leichtes (dünnes) Reinigungs-Instrument (miḥsaf.) Man gebraucht es bei der Behandlung der Thränenfistel. Es macht den starken Reiniger ⟨Nr. 23⟩ entbehrlich.

---

[1] Die ganze Nummer fehlt in J.

[2] Bei Ali b. Isa „ġaft" (Persisch = krumm).

[3] In J. ungenau.

[4] In P. fehlt eine Zeile, in J. die ganze Ueberschrift dieser Figur.

[5] Zweiter Satz fehlt in P. In J. ist 32 auf zwei Nummern vertheilt.

[6] P. unvollständig.

35. Grannen-Zange (kalbatāni nuṣūlīja). Man braucht sie, wenn eine Granne oder etwas dergleichen in's Auge gefallen ist, wie in den Bindehaut-Krankheiten auseinander gesetzt worden.

36. Ein Ring (ḥalqa) mit Handgriffen. Das Hantiren damit geschieht nach Maassgabe der Stärke . . ., wie ich es erkannt habe.

Im Anschluss an diese glänzenden Figuren-Tafeln des Ḫalifa will ich noch die andren Abbildungen augenärztlicher Instrumente aus den Lehrbüchern der arabischen Augenärzte, vor allem die Abbildungen und Beschreibung der Star-Nadeln, kurz besprechen.

A. B

Fig. 38.

Als Vorbemerkung möge dienen, dass miḥatt (von der Wurzel ḥatta, fregit) eine Star-Nadel mit rundlicher Spitze bedeutet; miqdaḥ (von der Wurzel qadaḥa, perforavit) eine solche mit dreikantiger Spitze; dass aber in manchen arabischen Texten die beiden Worte fast regellos mit einander abwechseln.

Auf dem Rande von S. 130 der prachtvollen Pariser arabischen Handschrift 1100 (N. O., 3480), welche das Erinnerungsbuch für Augenärzte von Ali b. Isa enthält, und welche Dank der Güte des Herrn Directors der Bibl. Nat. uns in Berlin für 3 Monate zur Verfügung stand, ist vom Abschreiber (oder von einem späteren Leser oder Besitzer der Abschrift) eine Figur der soliden und der hohlen Star-Nadel mit kurzer Beschreibung hinzugefügt, während der Text des Werkes gar nicht darauf hinweist. J. Sichel in Paris hat dieser Figur eine längere, bereits 1848 verfasste, aber erst 1868 gedruckte Abhandlung[1] gewidmet; jedoch den die Figur erklärenden Text nicht richtig übersetzt. Die genaue Uebersetzung, die ich Herrn Prof. Lippert verdanke, lautet folgendermaassen. Fig. 38 A steht an der Spitze: „Geht in das Auge hinein". Ferner am hinteren Ende: „Ort des Niedersteigens (Herausgehens) des Stars." Sodann rechts vom Körper der Nadel: „Dies ist die Figur der hohlen Star-Nadel, welche die ḫorasanische heisst; sie spaltet den Star bis nach seinem Innern." Endlich links vom Körper der Nadel: „Und er geht heraus vom Ende der Nadel. Doch ist Gefahr dabei, weil sie das Auge spaltet."

Bei der soliden Nadel (Fig. 38 B) steht am vorderen Ende: „Dies ist viereckig." Am hinteren Ende: „Dies ist gerundet." Links vom Körper: „Dies ist die Figur der runden Star-Nadel (miḥatt)."

Die Abbildung der dreikantigen Star-Nadel (miqdaḥ) finden wir, nebst einigen anderen, in dem Werk „nūr al-ʿujūn" (Licht der Augen), das Ṣalaḥ ad-dīn aus Hama in Syrien um 1296 u. Z. verfasst hat, wenigstens

[1] Arch. f. Ophth. XIV, 3, S. 3 bis 25.

in der Pariser Handschrift desselben, suppl. arabe Nr. 1042.[1] (Dr. C. A. Hille aus Dresden hatte 1847 zu Paris für sich von diesem Codex eine Abschrift angefertigt, welche mir von seinem Sohne, Herrn Prof. Hille in Dresden, bereitwilligst zur Benutzung überlassen wurde, aber leider nur die erste Hälfte des Werks enthält. Herr G. Salmon zu Paris hatte die Güte, das grosse und wichtige Kapitel über Star nebst den Abbildungen für mich neu und sorgfältigst copiren zu lassen.)

Fig. 39 giebt das Bild der dreikantigen Star-Nadel genau so wieder, wie sie in der Pariser Handschrift sich vorfindet. (Es dürfte die hohle dreikantige Nadel in natürlicher Grösse sein.)

Die dreikantige Star-Nadel (miqdaḥ) findet sich auch in dem Buch des Abulqāsim, das allerdings nicht eine Augenheilkunde, sondern eine Chirurgie und nur einen Theil seines grösseren allgemein-medizinischen Werkes (at-tasrīf, Gewährung) darstellt, schon dreimal gedruckt ist und im Kap. 23 des II. Abschnitts den Star-Stich abhandelt. I. Blatt 15^b der mittelalterlich-lateinischen Uebersetzung, welche 1500 zu Venedig gedruckt ist, enthält drei „forme magda", die recht plump gezeichnet sind. II. Die Ausgabe von Joh. Channing[2] (Oxonii 1778, 4°), welche den arabischen Text nach zwei Handschriften und die vom Herausgeber neu angefertigte lateinische Uebersetzung enthält, bringt aus der einen Handschrift 3 Figuren, die denen der venetianischen Ausgaben im wesentlichen Theil ähnlich sind, während die andre Handschrift nur eine Figur und unter den beiden andren Ueberschriften zwei Lücken zeigt. III. Fig. 51 und 52 der französischen Uebersetzung von L. Leclerc (Paris 1861, S. 93) kann man als befriedigende Abbildung von „zwei Formen der dreikantigen Star-Nadel" bezeichnen.

Schliesslich erwähne ich noch die Augenheilkunde des Arabisten „Salomon Alcoati, christianus Toletus", die um 1159 n. Chr. verfasst und von Prof. Pagel 1896 in verdienstvoller Weise herausgegeben worden ist. Die Star-Nadel, welche auf S. 164 dieser Ausgabe abgebildet wird, wäre für ihren Zweck völlig ungeeignet. Sie stimmt eher mit dem Speer des Ḫalīfa (unsrer Nr. 9) überein.

Solche Figuren, welche in Werken der Neuzeit als arabische bezeichnet, aber nicht den Quellen, d. h. den ara-

Fig. 39.

[1] Nicht in der Gothaer Handschrift, A 1994, welche die Direction der herzogl. Bibliothek uns gütigst zur Verfügung gestellt. Wir werden die wichtigsten Theile dieses Werkes demnächst veröffentlichen.

[2] Diese Ausgabe wird von L. Leclerc mit Unrecht getadelt; mir scheint, dass sie Leclerc's französische Uebersetzung erst ermöglicht hat.

bischen Handschriften, sondern der Einbildungskraft ihren Ursprung verdanken, sollen uns hier nicht beschäftigen.

Jetzt komme ich zu den Beschreibungen augenärztlicher Instrumente bei den Arabern, will mich aber auf die der Star-Nadel beschränken.

Ali b. Isa sagt (II c. 73) uns nur, dass die Spitze der Star-Nadel dreikantig und nicht ganz scharf ist; ferner, dass ausnahmsweise bei schlaffer Bindehaut diese zuvor mit der Lanzette (mibdaʿ) durchbohrt wird. Regelmässig übt diesen Vorakt sein Zeitgenosse ʿAmmār, und zwar „mit einem Messerchen (ismil[1]), das al-barīd[2] genannt wird.“ Bei Abulqāsim, der wiederum diesen Vorakt nur bei sehr widerstehender Augenhülle empfiehlt, ist das Instrument al-barīd abgebildet, wohl richtig in der venet. Ausgabe (fol. 15^b); unrichtig bei Leclerc (Fig. 50). Denn dies sichelförmige Messer ist für den vorliegenden Zweck ganz ungeeignet und dürfte überhaupt nur die oben, unter Nr. 16, erwähnte Sichel darstellen. Die Ausgabe von Channing zeigt zwei verschiedene Figuren dieses Instruments, S. 170 ein sichelförmiges, S. 171 ein gradlinig-dreieckiges.

Genauer, als Ali b. Isa, ist ʿAmmār. Es heisst bei ihm: „Dies ist das Bild der Nadel (miqdaḥ), damit der Forscher es erlerne. Ihre Länge misst $1^1/_2$ Handbreiten (= 18 cm), ohne die Spitze, mit welcher die Operation ausgeführt wird. Die Länge der Spitze, welche in das Auge hineingeht, sei wie das Nagelglied des Daumens (= 3 cm). Ein Ring sei an der Nadel hergestellt, welcher zwischen ihrem Körper und der Spitze trennen soll.

Das Ende der Spitze sei dreikantig, damit erstlich die Punctions-Stelle eine dreieckige Form erhält, und somit die Wunde schneller heile; und damit zweitens, wenn die Spitze eingedrungen ist, immer ermöglicht werde, dass eine von den drei Seiten, welche auch immer es sei, auf den Star falle und ihn herunterdrücke, ohne dass man die Nadel zu drehen und sich zu bemühen braucht.“ Wie man sieht, fehlt die Angabe der Dicke. Das sollte durch die Abbildung ergänzt werden, denn die Ueberschrift der (fehlenden) Figur besagt ausdrücklich, dass die Länge und Dicke im richtigen Maassstab wiedergegeben ist.

Bezüglich seiner Hohl-Nadel sagt ʿAmmār: „Die Gestalt der Hohl-Nadel sei gehöriger Weise ebenso wie die der massiven; nur sei die hohle dicker. Die Höhlung gehe von dem einen Ende bis zum andren. Die Stelle, mit welcher der Star gesogen wird, sei eine Durchbohrung an einer der drei Flächen. Dies ist das Bild der Hohl-Nadel. Sie werde verfertigt aus Kupfer oder aus Gold.“[3]

Ziemlich genau mit obigem übereinstimmend und wohl aus dem Werk

---

[1] = σμίλη.

[2] Ableitung unbekannt, wohl ein Fremdwort.

[3] Unter Gold hat man vielleicht Aurichalcum, Messing, zu verstehen. Gold ist dazu wenig brauchbar.

des von ihm so hoch gepriesenen ʿAmmār entnommen, ist diejenige Beschreibung der Star-Nadel, welche wir bei Ṣalāḥ ad-dīn vorfinden:

„Aus rothem oder gelbem Erz[1] muss die Nadel gemacht werden, damit sie bei der Operation sichtbar werde in der Durchsichtigkeit der Hornhaut. Ihre Länge sei $1^1/_2$ Fäuste, unterhalb des Kopf-Endes, mit welchem die Operation ausgeführt wird. Die Länge des Kopf-Endes der Nadel (miqdaḥ), welches hineingeht in das Auge, sei wie das Nagelglied des Daumens. Ein Halsring werde auf der Nadel angebracht, um zwischen Körper und Kopf-Ende derselben zu scheiden. Der Kopf soll dreikantig sein, aber nicht mit scharfen Kanten, damit, wie auch immer die Nadel gedreht wird, eine der drei Seiten auf den Star fällt und ihn herunterdrückt. Ihre Spitze sei derart, dass sie nicht die Traubenhaut durchbohrt.... So ist die Figur der Nadel. Sie führt den Namen miqdaḥ...."

Die Beschreibung der Hohl-Nadel ist bei Ṣalāḥ ad-dīn wörtlich ebenso, wie bei ʿAmmār.

Ueber die ältesten anatomischen Abbildungen des Auges, aus den nämlichen arabischen Handschriften, werde ich demnächst berichten.

[Aus Herrn Geheimrath Hirschberg's Augenheilanstalt.]

II. Ein Fall von gittriger Hornhauttrübung.

Von Dr. Fehr, I. Assistenzarzt.

Als gittrige Keratitis bezw. gittrige Hornhauttrübung ist von Bieber[2], Haab[3], Dimmer[4], Hauenschild[5] und Freund[6] eine seltene sehr chronisch verlaufende Hornhaut-Erkrankung beschrieben, die mit Vorliebe mehrere Glieder derselben Familie befällt. Sie ist charakterisirt durch das Auftreten eigenartiger, die oberflächlichen Schichten des Hornhautstromas betreffenden Trübungen, die bestehen 1. aus feinen grauen, besonders im Centrum und Umgebung gelegenen Flecken und 2. aus einem gitterförmigen System von zarten, im Beginn der Krankheit noch durchsichtigen Streifen und Linien. Die Flecke wie das Netzwerk sind mehr oder weniger über die Oberfläche erhaben und geben der Hornhaut ein unebenes ja höckriges Aussehen, besonders wenn später noch schwielige Entartung des Ober-

---

[1] d. h. aus Kupfer oder aus Messing.

[2] Bieber, Ueber einige seltene Hornhaut-Erkrankungen. Inaug.-Diss. Zürich 1890.

[3] Haab, Die gittrige Keratitis. Zeitschr. f. Augenheilk. 1899, Bd. II, Heft 3.

[4] Dimmer, Ueber oberflächliche gittrige Hornhauttrübung. Ebenda 1899, Bd. II, Heft 4.

[5] Hauenschild, Ein Fall von gittriger Keratitis. Ebenda 1901, Bd. III, S. 139.

[6] Freund, Ueber gittrige Hornhauttrübung. v. Gräfe's Archiv f. Ophth. 1903, December-Heft.

flächenepithels hinzukommt. Die Randpartien der Hornhaut bleiben von der Erkrankung frei. Entzündliche Erscheinungen fehlen entweder ganz oder spielen nur eine untergeordnete Rolle.

Der Beginn des Leidens fällt gewöhnlich in das 2. Jahrzehnt, es schreitet sehr langsam, aber meist doch stetig fort und kann im Laufe der Jahre zu hochgradiger Sehstörung führen. Die Aetiologie ist ganz dunkel und die Therapie machtlos.

Histologische Untersuchungen zeigten, dass ein hyaliner Degenerationsprocess der oberflächlichen Hornhautschichten und der Bowman'schen Membran mit secundärer Betheiligung des Oberflächen-Epithels dem Leiden zu Grunde liegt.

Ueber die Literatur dieser Krankheit und über ihre Beziehungen zu der sog. knötchenförmigen Hornhauttrübung [1] und der familiären fleckigen Hornhaut-Entartung [2] habe ich im Januarheft dieses Centralblattes ausführlich berichtet.

Die Literatur verfügt z. Zt. über 27 Fälle von gittriger Hornhauttrübung, die insgesammt 6 Familien entstammen. Die grosse Seltenheit und das in mancher Beziehung noch ganz dunkle Wesen der Krankheit machen es wünschenswerth, alle Beobachtungen mitzutheilen, auch wenn sie sich ganz in dem Rahmen der Beschreibungen der früheren Autoren halten. In dieser Erwägung geschieht die Veröffentlichung eines neuen Falles, der z. Zt. in Herrn Geheimrath Hirschberg's Augenheilanstalt in Behandlung ist.

Der Kranke ist ein 24jähriger Student, der vor $1^1/_2$ Jahren zum ersten Mal die Sprechstunde aufgesucht hat. Er giebt an, immer gesund und abgesehen von einer schnell vorübergehenden, keineswegs schweren Entzündung beider Augen auch nie augenleidend gewesen zu sein. Früher habe er stets befriedigend gesehen; seit 4 Jahren aber beobachte er eine Verschlechterung der Sehkraft, besonders des linken Auges. Seit ebenso langer Zeit seien die Augen sehr empfindlich gegen äussere Reize; er habe zu klagen über Brennen und Stechen in ihnen und über lästiges Blendungsgefühl.

Die Augen sind reizlos und haben normale Spannung. Das Bild der Hornhaut entspricht im Wesentlichen den Beschreibungen, welche die genannten Autoren von der gittrigen Hornhauttrübung in ihrem Anfangsstadium gegeben haben: Die Hornhaut ist beiderseits in ihrer Oberfläche zart diffus getrübt. Betrachtet man sie mit einer starken Kugellupe, so

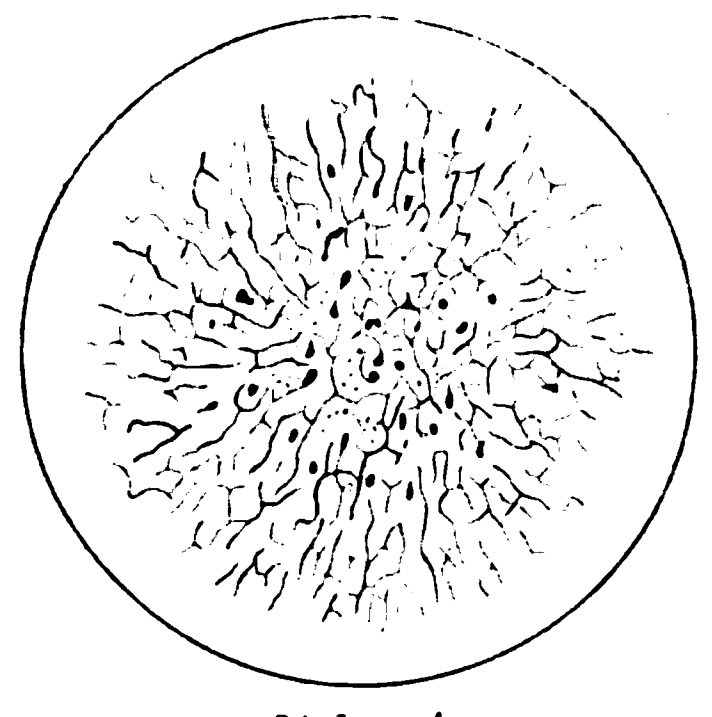
---

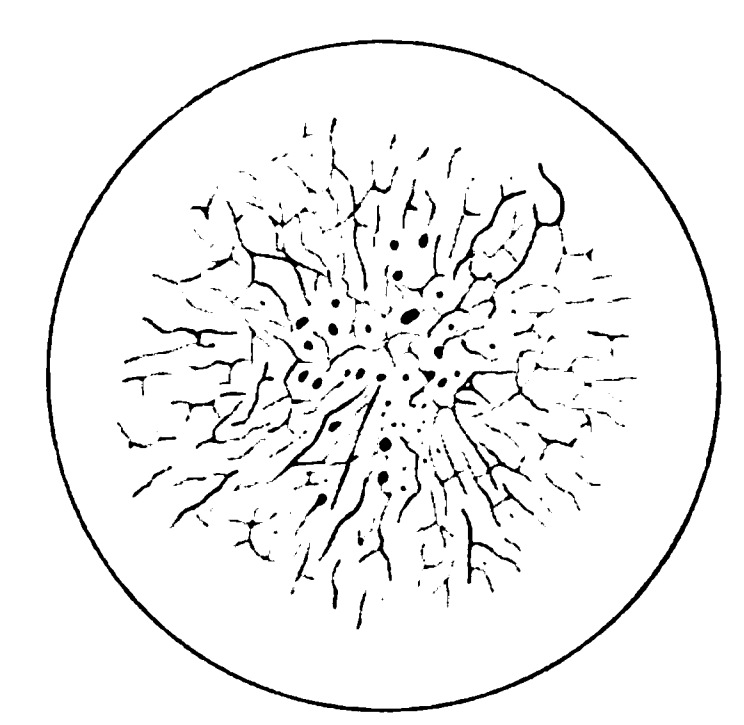
[1] Groenouw. Die knötchenförmige Hornhauttrübung. v. Graefe's Archiv f. Ophth. Bd. XLVI, 1898, S. 85ff. und Fuchs. Ueber knötchenförmige Hornhauttrübung. Ebenda Bd. LIII, 1902, S. 423ff.

[2] Koerber. Bemerkungen über sog. gittrige und knötchenförmige Hornhaut-Degeneration; Zeitschr. f. Augenheilk. 1902, Bd. VIII, S. 340 und Fehr. Ueber familiäre fleckige Hornhaut-Entartung. Centralbl. f. Augenheilk., 1904, Januarheft.



löst sich die diffuse Trübung auf in ein gittriges Netzwerk feiner Linien und Striche, die sich verästelnd und untereinander anastomosirend an ein Capillargefässnetz erinnern (s. Fig.). In das Netzwerk sind Punkte und feinste graue Fleckchen eingestreut. Letztere bevorzugen die Mitte der Hornhaut und werden spärlicher in der intermediären Zone, wo die sich kreuzenden und verzweigenden Linien die gitterförmige Zeichnung am schönsten hervortreten lassen. Die Fleckchen, die denen der familiären fleckigen Hornhaut-Entartung sehr ähnlich sind, setzen sich hier und da in die Linien fort. Eine radiäre Richtung der Hauptlinien ist vorherrschend. Diese zum Theil durchsichtigen Linien sind besonders an den Kreuzungsstellen deutlich über die Oberfläche erhaben und reflectiren Licht bei







Linkes Auge *Rechtes Auge*

seitlicher Beleuchtung. Sie erinnern thatsächlich an Sprünge in dünnem Glase, mit denen Haab sie verglichen hat.

Ueber den fleckförmigen Trübungen zeigt das Epithel im Gegensatz zu den Linien keine Erhebungen. Hornhautgefässe fehlen. Die Sensibilität ist normal.

Bei der Untersuchung mit dem Lupenspiegel präsentiren sich die Trübungen als scharfe, dunkle Linien und Punkte.

Das Bild ist auf beiden Augen gleich; das linke ist etwas mehr befallen, als das rechte.

Die Sehkraft ist nach Correction der Hypermetropie und des Astigmatismus rechts = $^{5}/_{7}$, links = $^{5}/_{15}$. Das Gesichtsfeld ist normal. Normale Befunde liefert auch die Untersuchung der Regenbogenhaut, der Pupille und des Augenhintergrundes.

Wie in allen andren Fällen der Literatur findet sich kein Anhaltspunkt für eine Aetiologie. Unser Patient ist ein kräftiger junger Mann, in gutem Ernährungszustande, der sich des besten Allgemeinbefindens erfreut. Herz, Lunge, Nieren u. s. w. werden ganz normal befunden.

Eine histologische Untersuchung war natürlich ausgeschlossen, da keine Indication für einen operativen Eingriff bestand.

Auch in vorliegendem Fall können wir mit ziemlicher Sicherheit ein familiäres Auftreten dieser eigenthümlichen Erkrankung annehmen. Freilich war keine Gelegenheit, Familienangehörige zu untersuchen, da sie alle auswärts wohnen; doch berichtet unser Kranker, dass seine Mutter seit langen Jahren augenleidend ist und in Folge Hornhauttrübung ausserordentlich schlecht sieht. Augenleidend sollen ferner beide Brüder seiner Mutter sein. Deren zahlreiche Kinder sind unsrem Patienten nur wenig bekannt; von zweien aber weiss er genau, dass sie augenleidend sind und schlecht sehen.

Die Behandlung war bisher eine locale und beschränkte sich auf Verordnung kühlender Umschläge, Massage mit gelber Salbe und Einpudern von Calomel. Die subjectiven Beschwerden sind darnach gebessert. Der objective Befund ist noch genau derselbe wie bei seiner ersten Vorstellung. Eine Zunahme der Trübungen ist während der Zeit unsrer Beobachtung sicherlich nicht wahrnehmbar gewesen, auch hat sich die Sehkraft keineswegs verschlechtert. Da ferner die Hornhauttrübung im Vergleich zu andren Fällen von gleicher Krankheitsdauer nur geringfügig ist, so sind wir wohl dazu berechtigt, den Fall, wenn auch für einen typischen, so doch für einen leichten zu halten. Vor einer allzu günstigen Prognose müssen uns freilich die Fälle der Literatur warnen, in denen die Trübungen im Anfange lange Zeit stationär und unschuldig blieben, um später doch zuzunehmen und die Sehkraft zu bedrohen.

Neue Instrumente, Medicamente u. s. w.

Ein neuer Riesen-Magnet.

Von J. Hirschberg.

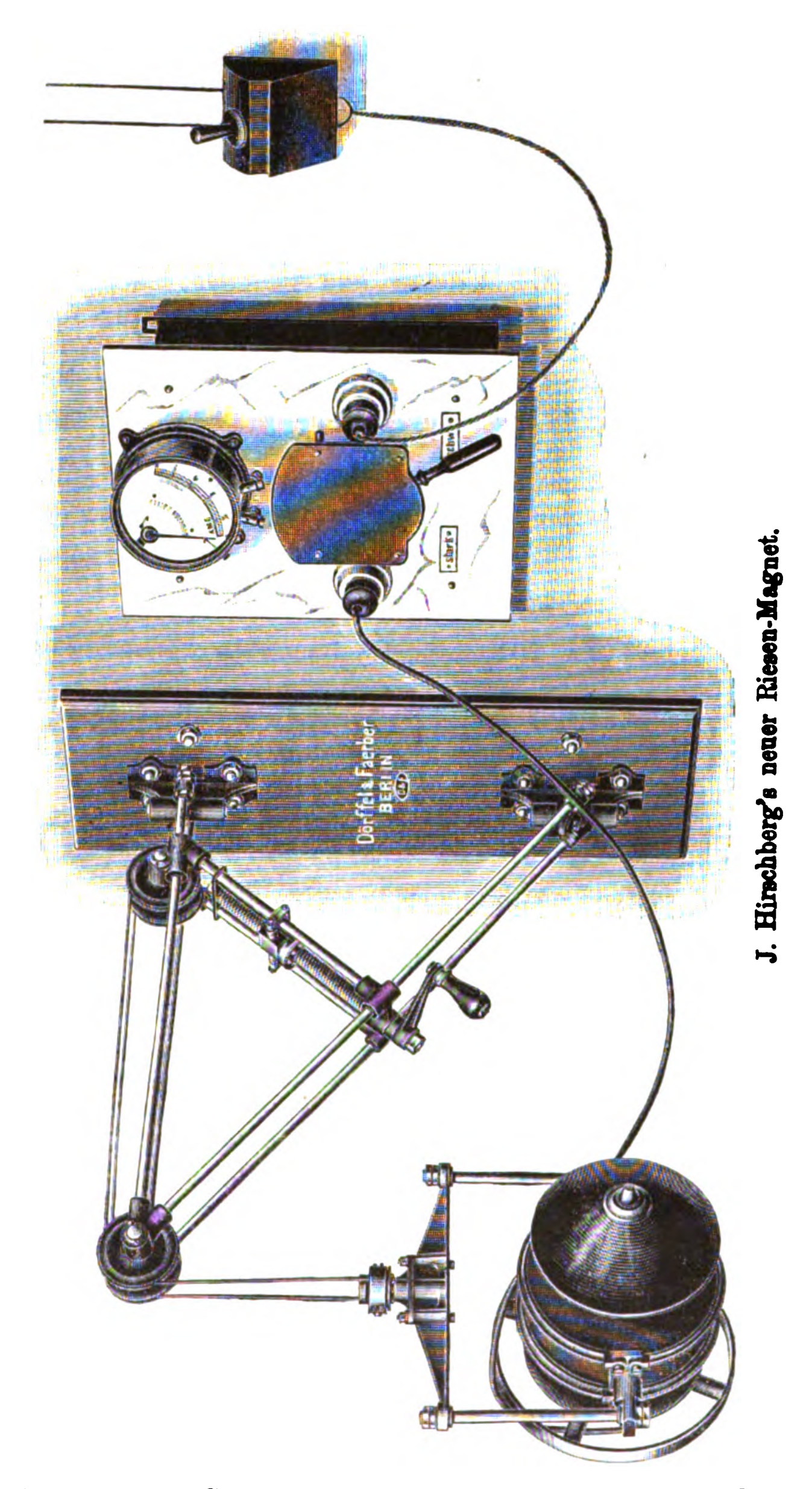
Als einmal mein Freund, Herr von Dolivo-Dobrowolsky, dem wir die elektrische Kraft-Uebertragung von Lauffen nach Frankfurt verdanken, mein Magnet-Operationszimmer besuchte; versprach er mir, Wicklung und Kern für einen neuen Riesen-Magneten zur Entfernung von Eisensplittern aus dem Auge zu construiren.

Nach seinen Angaben ist der Magnet von der Firma Dörffel u. Färber (Berlin N, Friedrichstrasse 105a) angefertigt und unter meiner Ueberwachung praktisch aufgehängt worden.

Der Grundversuch, welcher erläutert, wie alle Kraftlinien nach der Scheitelspitze zusammenstrahlen, ist wahrhaft überraschend. Die Magnetspitze hängt in einiger Entfernung über einer grossen Glasplatte, die mit Eisenfeilspähnen bedeckt ist; jetzt wird der Strom eingeschaltet: alle Feilspähne gleiten wie lebendige Wesen nach der Mitte der Glastafel, um von dort empor zu springen und einen schmalwinkligen Kegel an der Magnet-Spitze zu bilden.

Ueber praktische Versuche hoffe ich baldigst berichten zu können. Heute will ich nur noch die Beschreibung des Fabrikanten folgen lassen.

Der Magnet ist mittels Stahlseilen an einem leichten, aber sehr festen consolartigen Eisengestell aufgehängt, welches an der Wand befestigt ist.



J. Hirschberg's neuer Riesen-Magnet.

Das Gestell ist um Scharniere drehbar, so dass man es, bei Nichtgebrauch, an die Wand drehen kann.

Der Magnet ist so eingerichtet, dass man ihn in horizontaler sowie verticaler Richtung einstellen und demnach Patienten in sitzender oder

liegender Stellung operiren kann. Ferner lässt sich der Magnet um seine verticale Achse drehen, ohne dass sich die Stahlseile verdrillen. Diese Achse läuft auf Stahlkugeln. Auch in jede beliebige Höhe lässt sich der Magnet bringen. Und zwar geschieht dies mit Hilfe einer Schraubenspindel, an deren Mutter die Stahlseile, welche über Rollen geführt werden, befestigt sind. Bei Drehung der Schraubenkurbel nach rechts hebt sich der Magnet; nach links, senkt er sich.

Jedes der beiden Stahlseile hat eine Bruchbelastung von 1200 kg. Da nun der Magnet selbst nur ein Gewicht von etwa 80 kg hat, so ist eine 30fache Sicherheit gegen Zerreissen der Seile gegeben.

Wicklung und Kern (Durchmesser und Länge u. s. w.) sind nach Angaben des Herrn v. Dolivo-Dobrowolski angefertigt für den Anschluss an 220 Volt.

Mittels eines Rheostaten lässt sich die Zugkraft des Magneten auf $^2/_3$ und $^1/_3$ der vollen Stärke reduciren, was an einem Stromzeiger zu erkennen ist.

Was nun die Zugkraft selbst anbetrifft, so wurde dieselbe gemessen mit einer Eisenkugel von etwa 4 mm Durchmesser = $^1/_4$ Grammgewicht und ergab in Kugelgewichten ausgedrückt:

1	2	5	10	20	50	100	Kugelgewichte
8,5	6,5	5	4	2,75	1,25	1,8	verticaler Abstand in cm
12	9,5	7,75	6,5	5	3,75	2,4	horizontaler Abstand in cm

Sämmtliche Messungen wurden am Flachpol (ohne Sonde) ausgeführt, mit Objecten, welche auf einer Glasplatte lagen.

Referate, Uebersetzungen, Auszüge.

1) **Traité de radiologie médicale publié sous la direction** de Ch. Bouchard, membre de l'Institut, professeur de pathologie générale à la Faculté de médecine. (Paris 1904. G. Steinheil, éditeur.)

Noch sind nicht 10 Jahre verstrichen seit der genialen Entdeckung Röntgen's. Aber diese Zeit hat genügt, um das Verfahren der Medicin in einer Weise dienstbar zu machen, die alle Hoffnungen in den Schatten stellt. Ein stattlicher Band ist es, der in 1100 Seiten die Beiträge von 20 Autoren über die Beziehungen der Radiologie zur Medicin vereinigt. Nach einer ausführlichen Darlegung der physikalischen Verhältnisse der X-Strahlen folgt ihre Anwendung in den verschiedenen Gebieten der Medicin. Die Augenheilkunde behandelt Th. Guilloz in Nancy.

Er beginnt damit, an der Hand zahlreicher Illustrationen die Umrisse der Augenhöhle zu beschreiben, wie sie sich bei Aufnahmen in verschiedenen Richtungen darbieten. Diese Erörterungen haben ein mehr topographisches als klinisches Interesse, denn die Knochen-Veränderungen der Orbita (Fracturen, Tumoren) scheinen noch nicht systematisch mit dem Röntgen-Verfahren studirt zu sein: Verf. weiss nur von einem von der Augenhöhle ausgehenden, intracraniellen Osteo-Sarcom zu berichten, das er bei einem 4jährigen Kinde mittels Röntgen-Strahlen festgestellt hat.

Er geht dann über zu der vornehmsten[1] Aufgabe der X-Strahlen im Gebiete der Augenheilkunde: dem Nachweis von Fremdkörpern im Augeninnern und in der Umgebung des Augapfels. Dabei hat es dem Sideroskop gegenüber den Vortheil, alle, auch nicht magnetische, Fremdkörper anzuzeigen, den Nachtheil, dass es uns nichts über das magnetische Verhalten des Fremdkörpers aussagt. Eine Vollständigkeit der Diagnose wird also erst durch Zusammenwirken des Sideroskops und des Röntgen-Verfahrens erreicht. Aber — und das betont Verf. nicht genügend — in frischen Fällen, mit aufgeschlagenem Auge, bei denen das Sideroskop sicheren Ausschlag giebt, wird man nicht durch das immerhin zeitraubende und eine Infection begünstigende Röntgen-Verfahren die Chancen der Magnet-Extraction verschlechtern.

Sehr werthvoll ist die Aufzählung verschiedener Methoden zur Localisirung der Fremdkörper. Sie beruhen zum Theil auf der Verschiebung des Schattens bei Bewegung des Auges, zum Theil auf der Anwendung von 2 Aufnahmen in aufeinander senkrechten Ebenen unter Benutzung von Bleikügelchen als Richtpunkten. Auf eine genauere Wiedergabe der einzelnen Methoden muss hier verzichtet werden, weil sie ohne die dazu gehörigen Figuren nicht genügend verständlich gemacht werden könnten.

Die Abhandlung schliesst mit einer Statistik von Abt (Thèse de Nancy 1901) über 108 bei Verdacht auf Fremdkörper ausgeführte Radiographien. Von diesen ergaben 95 positives, 13 negatives Resultat. In 57 Fällen wurde ein Fremdkörper im Augeninnern entdeckt, in 18 Fällen in der Orbita, in 1 im Lid, in 16 ist der Sitz nicht angegeben.

Der Abschnitt über die Anwendung der Röntgen-Strahlen in der Augenheilkunde hat an Vollständigkeit und Ausführlichkeit bisher nicht seines gleichen in der Literatur. Das ganze Werk mit seinen vorzüglichen Registern und Inhaltsangaben und den schönen Reproductionen von Röntgen-Aufnahmen empfiehlt sich jedem Mediciner, der sich über eine einschlägige Frage informiren will. Wilhelm Mühsam.

---

2) **Die Untersuchungsmethoden,** von Dr. Ed. Landolt in Paris. (Graefe-Saemisch, Handbuch der gesammten Augenheilkunde, 2. Aufl. Theil II, Band IV, Kap. I. Leipzig 1904. W. Engelmann.)

Das nun abgeschlossene Werk Landolt's hat gehalten, was der erste Theil versprach. In grosszügigen Abhandlungen sind die Untersuchungsmethoden des Auges erschöpfend dargestellt.

Die Ophthalmometrie ist durch einen Abschnitt Keratoskopie und Keratometrie von Fick ergänzt. Bei der folgenden Besprechung der Refractionsbestimmung ist die Skiaskopie sehr übersichtlich behandelt. Die Berechnung der Refraction nach Linsenverlust ist ganz analog der Hirschberg'schen Formel entwickelt. Anschliessend sind Photometrie (Hummelsheim) und Chromatopsimetrie (Brückner) besprochen. Bei der Bestimmung der Sehschärfe sind die kritischen Auseinandersetzungen Landolt's über Schriftproben beachtenswerth und die praktischen Tafeln des Verf.'s besonders zu erwähnen. Es folgen Besprechung der Simulation von Schwachsichtigkeit und Blindheit (Wick) und der Prüfung des intraocularen Druckes (Langenhan).

---

[1] Nicht — wie Verf. sagt — der bisher einzigen Anwendung: Hirschberg und Grunmach ist der Nachweis eines Aderhaut-Sarcoms durch das Röntgen-Verfahren gelungen. (S. Centralbl. f. Augenheilk. 1900, S. 336.)



In einer kurzen Erörterung der Methoden zum Nachweis und zur Localisation von Fremdkörpern im Auge beschreibt Langerhans das Sideroskop von Asmus näher, kurz das von Hirschberg. Er warnt davor, den Magneten zur unsicheren und gefährlichen Feststellung eiserner Fremdkörper durch Schmerzempfindung zu benutzen. Die Untersuchung des Auges mittels Röntgenstrahlen bedarf noch der Vervollkommnung.

Sehr eingehend bespricht Landolt die Untersuchung der Augenbewegungen. Besonders beachtenswerth sind unter den bekannten Ausführungen des Verf.'s die über das Schielen.

Ein Anhang, Semiologie der Pupillarbewegung von Heddaeus beschliesst das Werk.

Spiro.

---

3) **Weitere Mittheilungen über mein Heilverfahren bei Netzhautablösung.** 2. Fortsetzung von Prof. Deutschmann in Hamburg. (Beiträge zur Augenheilkunde, Heft 59, Januar 1904.)

Verf. spricht zunächst über den geringen Heilwerth subconjunctivaler Injectionen bei Netzhaut-Ablösungen, geht dann, unter zum Theil sehr scharfen polemischen Erörterungen, dazu über, einzelne Erfahrungen bei seinem Verfahren zu berichten. Die Technik der „Durchschneidung" hat er nicht geändert, nur ein bequemeres Messer construirt; er hält sie nach Erschöpfung friedlicher Maassnahmen für den leistungsfähigsten chirurgischen Eingriff bei geringster Schädigung. Verf. macht auf die Häufigkeit der Spontanperforationen der Netzhaut bei der Ablösung aufmerksam und beschreibt einen Fall von seltener äquatorialer Abreissung. Ferner beschreibt er einen Fall, in dem Exsudatmassen auf der Aderhaut beobachtet wurden, die später an der angelegten Netzhaut als gelbe Streifen oder bräunliche Punkte erscheinen.

In verzweifelten Fällen übt Verf. die Glaskörper-Injection. Der Glaskörper kann in seiner Wirkung durch Verdünnung und Filtration dosirt werden. Die Flocken enthalten das phlogogene Princip. Ein besonderes Instrument dient zugleich als Messer zur Durchschneidung und Injection, wobei die Ansaugung durch Rückwärtsbewegung des Stempels mittels Sperrvorrichtung unmöglich gemacht ist.

Gewöhnlich bleibt der Druck normal, eventuell wird eine einfache Durchschneidung gemacht, die den Druck wieder erniedrigt.

Dem Kaninchenglaskörper hat sich Kalbsglaskörper als gleichwerthig erwiesen.

Bisher hat Verf. 185 Augen operirt und 23—26 % Heilungen erreicht. Die längste Heilungs-Beobachtung war für Durchschneidung 13 Jahre, für Glaskörper-Injection 10 Jahre. Recidive können natürlich eintreten.

Da die Augen mit Netzhaut-Ablösung sich selbst überlassen, fast immer verloren sind, hält Verf. seine Zahl für Heilungen für sehr ermuthigend.

Spiro.

---

4) **Mittheilungen aus der Augenklinik des Carolinischen Medico-Chirurgischen Instituts zu Stockholm.** Herausgegeben von Prof. Dr. J. Widmark. 5. Heft. (Gustav Fischer in Jena. 1904.)

1. Ein Fall von doppelseitiger congenitaler Thränensackfistel, von Albin Dalén.

Bei dem 6jährigen Mädchen besteht beiderseits, ganz symmetrisch 4 mm medial und etwas unterhalb des inneren Augenwinkels unter dem Ligam.

canth. int., eine runde, capillare Oeffnung, aus welcher hin und wieder ein kleiner klarer Tropfen hervordringt. Injectionen von Flüssigkeit (Fluorescin) durch die Fistelöffnung zeigen, dass im Uebrigen die Thränenwege normal entwickelt sind. Die Annahme einer angeborenen Affection stützt sich in erster Linie auf das Aussehen und die symmetrische Lage der Fisteln und das Fehlen jeglicher Veränderung in der Umgebung. Auch bestreitet die Mutter, dass jemals eine Entzündung der Augen oder ihrer Umgebung zu beobachten gewesen wäre.

Die congenitale Thränensackfistel ist eine sehr seltene Missbildung, die eine Hemmungsbildung ist und dem stellenweisen Offenbleiben der Augennasenfurche ihre Entstehung verdankt (Manz). In vorliegendem Falle ist aus irgend einem Anlass, den wir nicht kennen, die Abschnürung des Epithelstranges, der Anlage für den Thränenkanal, von der Epidermis, an symmetrisch liegenden Stellen, auf beiden Seiten ausgeblieben.

In Fällen, wo der Ductus nasalis nach unten offen ist, kann die Thränensackfistel leicht durch Excision oder Cauterisation geschlossen werden, in andren Fällen muss eine Communication mit der Nasenhöhle zuwege gebracht werden, nach der von Allard angegebenen Methode.

2. Ein Fall von ungewöhnlich guter Sehkraft eines aphakischen Auges mit Einstellungsfehlern, von Dr. C. Lindahl in Gefle.

Eine wirkliche Accommodation ist bei einem aphakischen Auge nicht möglich. Die Erklärung für das häufig zu beobachtende Vermögen staroperirter Personen, in Entfernungen vom Auge deutlich zu sehen, die nicht der des Einstellungspunktes entspricht, ist wo anders zu suchen: Einmal kann durch Uebung das Sehen in Zerstreuungskreisen erleichtert werden, zweitens kann durch Veränderung der Entfernung des Starglases vom Auge oder dadurch, dass bald die centralen, bald die peripheren Theile desselben zum Sehen benutzt werden, eine Veränderung des Einstellungspunktes in der einen oder andren Richtung bewirkt werden. Aber auch ganz ohne Glas kann eine „Pseudo-Accommodation" erreicht werden, wie es bisweilen bei hohen Myopen beobachtet werden kann. Neben andren Momenten ist bisher das Pupillarspiel als Factor von grosser Bedeutung für die Erklärung der Pseudo-Accommodation angesehen worden. Verf. beobachtete einen Fall von geschrumpfter Cataracta traumat. bei hoher Myopie, der nach einer Discission bei guter Sehschärfe einen hohen Grad von „Pseudo-Accommodation", unabhängig von der Pupillarweite und der Pupillen-Contraction bei Accommodations-Impulsen aufwies.

Die Untersuchung des Sehvermögens zeigte in verschiedenen Entfernungen vom Auge zwischen 5 m und 0,10 m bei gewöhnlicher Pupillarweite und bei ad maximum erweiterter Pupille ziemlich gleiche Werthe (0,2—0,28). Eine positive Erklärung vermag Verf. nicht zu geben.

3. Ueber Transfixion der Iris, von D. Albin Dalén.

Verf. berichtet über die Resultate der an der Augenklinik des Seraphimer Lazareths vorgenommenen Transfixion der Iris, eines Verfahrens, das Fuchs in Fällen von Seclusio pupillae mit Vortreibung der Iris anstatt der Iridectomie mit Erfolg ausgeführt hat. Die Operation besteht in einer Durchstechung der vorgetriebenen Iris mit dem Starmesser, das am äusseren Hornhautrande ein- und am inneren ausgestochen wird und hat den Zweck, die aufgehobene Communication zwischen der hinteren und vorderen Kammer wieder herzustellen.

In den Fällen des Verf.'s wurde 4 Mal an linsenhaltigen und 4 Mal an aphakischen Augen operirt. Der Erfolg wird als sehr befriedigend bezeichnet. Wenn man auch die Ueberlegenheit der Iridectomie zugeben wollte, so ist die Transfixion doch in den Fällen, in denen die Ausführung der Iridectomie mit Schwierigkeiten und Gefahren verknüpft ist, — Verf. rechnet dazu vor Allem die Fälle von Drucksteigerung nach Nachstar-Discissionen, — als eine werthvolle Bereicherung unser Operations-Verfahren zu betrachten.

4. Ein Fall von Chorioidalsarcom mit einem necrotischen Herde in der Geschwulst, von Dr. Einar Key.

Verf. fand in einem Aderhautsarcom, das in noch frühem Stadium zur Operation (Prof. Widmark) kam, beginnende Necrose von höchstwahrscheinlich progressiver Natur. Histologisch konnten Veränderungen der Gefässwände festgestellt werden. Diese und die durch sie hervorgerufene Circulationsstörung in der Geschwulst hält Verf. für die Ursache der Necrose. Gegen eine primär endogene Infection, wie sie Leber und Krahnstöwer als Ursache für die Necrose und Iridocyclitis hinstellen, spricht einmal die Krankengeschichte, ferner das in Bezug auf Bakterien negative Resultat der mikroskopischen Untersuchung. Verf. ist daher geneigt in Fällen von Combination von Aderhautsarcom mit Necrose und Iridocyclitis oder Phthisis bulbi die Necrose als das primäre anzusehen, so auch in einem früher von ihm untersuchten Falle.

In vorliegendem Falle bestanden im Leben als einzige entzündliche Erscheinung recidivirende Anfälle von Episcleritis, die als zufälliges Zusammentreffen aufgefasst wurden. Verf. glaubt an einen Zusammenhang, zumal die episcleritischen Knoten in ihrer Lage auf der Sclera dem Sitz des Sarcoms entsprachen; und zwar sollen sie veranlasst sein durch von der Geschwulst her resorbirte nekrotische Producte.

Um den nekrotischen Herd fand Verf., gerade wie in seinem ersten Falle, eine Zone von grossen pigmentirten Zellen. Diese hält er im Gegensatz zu Leber und Krahnstöwer, sowie P. Kerschbaumer und Schulz, die sie als Reactions-Zone der Leucocyten und Phagocyten auffassen, zusammen mit Evetzky und Billsky für Sarcomzellen, die durch reichliche Pigmentbildung ihre ursprüngliche Form zum Theil verändert haben.

In der viel erörterten Frage über die Herkunft des Pigmentes stellt er sich auf den Standpunkt von P. Kerschbaumer, die zwischen wirklichen Melanomen und hämorrhagisch pigmentirten Sarcomen unterscheidet.

Für den im Leben beobachteten Symptomen-Complex von Enge der Vorderkammer und Herabsetzung des Augendruckes, den Widmark für ein wichtiges differential-diagnostisches Zeichen hält, findet Verf. keine Erklärung.

5. Ein Fall von doppelseitigem Hydrophthalmus, complicirt mit Netzhaut-Ablösung des rechten Auges, von Dr. C. Lindahl.

Es handelt sich um einen typischen Fall von angeborenem doppelseitigen Hydrophthalmus bei einem 25jährigen Mädchen, bei dem im 23. Jahre auf dem einen Auge sich spontane Netzhaut-Ablösung hinzugesellt hatte. Verf. erklärt ihre Entstehung auf die gewöhnliche Weise nach Leber und Nordenson durch Glaskörper-Schrumpfung, die in Veränderungen der Chorioides ihren Grund hat.

Zur Pathogenese des Hydrophthalmus liefert der Fall keinen Beitrag.

6. Zwei Fälle von sog. reinen Mikrophthalmus mit Glaucom, von Albin Dalén.

Der 1. Fall betrifft einen 43jährigen Mann mit angeborener Kleinheit

der Augen und einer Hypermetropie von 14—15 Dioptrien. Seit 1 Jahr bestand links chronisch entzündliches Glaucom. Die Iridectomie bewirkt nur vorübergehende Besserung, bald wird eine diametrale Pupillenbildung nöthig und schliesslich die Enucleation, da die Schmerzen nicht aufhören.

Bei der anatomischen Untersuchung fand Verf. den äquatorialen Linsendurchmesser unverhältnissmässig gross und die Ciliarfortsätze hineingepresst zwischen Linse und Iriswurzel. Er ist daher geneigt, die Drucksteigerung nach der von Priestley Smith aufgestellten Theorie zu erklären.

In dem 2. Fall bei einem 31jähr. Arbeiter war der Mikrophthalmus auf dem einen Auge combinirt mit Netzhautablösung und Drucksteigerung. Wegen Verdachts auf Aderhautsarcom wurde das blinde Auge enucleïrt. Als wahrscheinliche Ursache des Glaucoms fand sich Verlöthung zwischen Iris und vorderer Linsenkapsel. Auch hier sind die stark entwickelten Ciliarfortsätze zwischen Iris und Linse eingeklemmt und bedingen auf der Linsenvorderfläche einen Eindruck.

Ob die Netzhaut-Ablösung Ursache oder Folge der Drucksteigerung oder vielleicht die beiden Zustände unabhängig voneinander sind, vermag Verf. nicht zu entscheiden. Die zweite dieser angeführten Möglichkeiten erscheint ihm am wahrscheinlichsten.

7. Ueber Naevus conjunctivae, von Dr. John Landström.

Verf. veröffentlicht als Naevus conjunctivae 2 Fälle einer seltenen Neubildung der Conjunctiva bulbi, die bisher in der Literatur als Dermoëpitheliome de l'oeil, tumeur epitheliale bénigne de la conj. bulb., gutartiges cystisches Epitheliom der Bindehaut, Naevus pigmentosus cysticus und gelatinöse Geschwulst der Bindehaut beschrieben ist Verf. charakterisirt das Krankheitsbild, wie es sich aus den Fällen der Literatur und seinen eigenen construiren lässt, in folgender Weise: „der Naevus conjunctivae ist ein meistens bei jüngeren Individuen auftretender, abgeplatteter, gewöhnlich am Limbus corneae gelegener Tumor von wechselnder, aber im Allgemeinen winziger Grösse. Er ist nur selten unpigmentirt, und dann von einem durchsichtigen gelatinösen, gelb- oder graurothen Aussehen mit glatter oder nahezu glatter Oberfläche und häufig makroskopisch sichtbaren Cystenräumen. Im Allgemeinen ist er pigmentirt mit allen Uebergängen: von schwach braun gefleckt bis völlig schwarz. Er ist gegen die Unterlage verschieblich und scheint nicht selten einen kleinen Rand der Cornea zu bedecken. Seiner Structur nach besteht er aus Epithelzellen, welche in ein Stroma von Bindegewebsbalken eingesprengt sind, theils in Form von Kolben, die aus einem dem normalen Epithel der Conjunctiva entsprechenden Oberflächen-Epithel herabschiessen und mit Cystenräumen versehen sind, theils in Form von schmalen Strängen und Ballen. Unter diesen sicher epithelialen Elementen finden sich unregelmässig verstreute Zellen, deren Natur strittig ist, von welchen aber in gewissen Fällen nachgewiesen werden kann, dass sie gleichfalls epithelialer Natur sind. Die am constantesten vorkommende Gruppirung sind Kolben und Cysten, die übrigen Formen wechseln. Adenoides Gewebe wird in grösseren oder geringeren Mengen angetroffen."

8. Ein Fall von Encanthis maligna, von Einar Key.

Bei einer 73jähr. Dienstmagd hatte sich im inneren Augenwinkel an der Stelle der Karunkel und der Plica semilun. eine „haselnussgrosse, feste, schmutzig graugelbe Geschwulst" entwickelt. Dieselbe wurde excidirt und nach der mikroskopischen Untersuchung als Cancer angesprochen.

9. Eine neue Methode, Entropium senile zu operiren, von Dr. G. Ekehorn.

Die Operation hat den Zweck, den unteren Rand des Tarsus so zu fixiren, dass der Tarsus in seinem ganzen Umfange nicht umgekippt werden kann; dieses soll durch Entfernen eines halbmondförmigen schmalen Streifens der Conjunctiva längs dem unteren Rande des Tarsus erreicht werden.

Verf. hat 2 Fälle auf diese Weise mit Erfolg behandelt. Fehr.

Journal-Uebersicht.

I. Zeitschrift für Augenheilkunde. Bd. XI. 1904. Januar.

1) **Die Bedeutung der bakteriologischen Forschung für die operative Augenheilkunde,** von Prof. Dr. Bach in Marburg.

In dem sehr allgemein gehaltenen Vortrage bemerkt Verf., dass die Gefahr der Infection einer Operationswunde durch Lidrand und Bindehautsack gering ist, es genügt mechanische Reinigung mit fettlösenden Mitteln (Seife) und Abwischen mit sterilen Tupfern bei gleichzeitiger Irrigation mit physiologischer Kochsalzlösung. Den thränenableitenden Wegen ist grosse Beachtung zu widmen. Die Instrumente müssen auch während der Operation steril bleiben, sie werden vom Verf. deshalb in eine Lösung von Hydrarg. oxycyan. 1:200 gelegt. Nach der Operation leistet der antiseptische Verband nichts, eher Verbände mit desinficirenden Salben (Borsalbe 2 $^0/_0$, Ichtyolsalbe). Uebrigens findet auch unter einem Verbande eine Einwirkung der Lider auf die Fortbewegung der Thränenflüssigkeit statt.

---

2) **Bemerkungen über Refraction der Neugeborenen,** von Prof. Elschnig in Wien.

Während v. Jäger bei Neugeborenen überwiegend (78 $^0/_0$) Myopie beobachtet hatte, stimmen alle andren Beobachter in dem fast regelmässigen Befunde von Hypermetropie überein. Verf. fand häufig bei Neugeborenen eine myopische Refraction, die bei Atropin-Einträuflung schwindet; er nimmt deshalb eine Accommodations-Anspannung an, die als abnorme Reaction auf die ersten Lichtreize anzusehen ist. Da v. Jäger ohne Atropin untersuchte, sind seine Resultate erklärt.

---

3) **Ueber die Verwendbarkeit der Kataphorese zur Local-Behandlung luetischer Augen-Erkrankungen,** von Prof. Dr. Krückmann, Leipzig.

Um die günstige Localwirkung des Quecksilbers auch für luetische Bulbus-Erkrankungen anzuwenden, versuchte Verf. die Kataphorese, also die Methode, Arzneimittel durch die unverletzte Haut unter Beihilfe von Elektricität in den Organismus zu bringen.

Als geeignetes Mittel, das am wenigsten reizte, erwies sich Sublamin 1:3000, daneben das leichter ätzende Quecksilbersuccinimid 1:4000, alle andren Quecksilberpräparate ätzten zu stark.

Der Werth beruht auf einer schnellen und vorübergehenden Therapie, eine Allgemeinkur bleibt unter allen Umständen dabei erforderlich. Mit Erfolg wird sie anzuwenden sein 1. bei schnell wachsenden oder frühzeitig auftretenden grossknotigen Processen (tuberöses Syphilid, epicleritis-artiges Frühgumma); 2. bei hartnäckigen Entzündungen, wenn der Körper durch langdauernde Allgemeinkuren mit Quecksilber überladen ist; 3. zu diagnostischen

Zwecken, wenn es sich darum handelt, die Allgemein-Erscheinungen, die zur Diagnose wichtig sind, nicht zu unterdrücken; 4. zur schnelleren Heilung; 5. bei Stomatitis mercurialis. Die Anwendung geschieht mittels genauer beschriebenen Elektroden bei einer Stromstärke von 0,8—1,0 Milliampère in Sitzungen von 20—30 Minuten, während der Strom alle $2^1/_2$—3 Minuten umgeschaltet werden muss. Die Kataphore kann jeden zweiten Tag wiederholt werden, meist genügen 3—10 Sitzungen. Verf. berichtet über Erfolge in 28 Fällen.

---

4) **Ein Fall von doppelseitiger, metastatischer Pneumokokken-Ophthalmie,** von Dr. G. Zobel, Assistent der Univ.-Augenklinik Greifswald.

Bei der Patientin erkrankte zwei Tage nach der Krise bei einer rechtsseitigen Pneumonie das rechte Auge an Panophthalmie. Die Metastase kam durch Durchbruch einer vereiterten Bronchial-Lymphdrüse in die rechte Lungenvene zu Stande. Es bestanden ferner metastatische Meningitis und Nierenabscesse. Auch das linke Auge erkrankte im Anschluss unter den Erscheinungen der Panophthalmie.

---

5) **Die bei Erkrankungen des Schläfenlappens und des Stirnlappens beobachteten Symptome,** von Dr. Krüger, Univ.-Augenklin. Marburg.

Von ocularen Symptomen besitzt die conjugirte Deviation der Augenmuskeln und des Kopfes Werth, wenn sie auch nur in 17,2 % der Fälle festgestellt ist. In 11 Fällen war sie nach der kranken Hirnseite, in 5 Fällen nach der gesunden gerichtet, sie ist dabei entweder Lähmungs- oder Reizerscheinung.

Am Hintergrunde des Auges sind Stauungspapille, Neuritis optici, Sehnervenatrophie beobachtet, zusammen in 68,8 %. Von anderweitigen Symptomen haben die Pupillenstörung keine wesentliche Bedeutung. In je zwei Fällen wurde Nystagmus und Hemianopie beobachtet.

Februar.

1) **Ueber Lidschlag-Lähmung und Lidschluss-Lähmung, zugleich ein Beitrag zur Lehre von der Thränenabfuhr,** von Prof. Schirmer in Greifswald.

Drei vom Verf. geschilderte Fälle zeigen, dass partielle Lähmungen des M. orbicularis vorkommen, sie bestätigen, dass der Lidschlag an den Horner'schen Muskel gebunden ist und die orbitale Portion den Lidschluss besorgt. Die Fälle dienen Verf. ferner als Stütze für seine Theorie der Thränenbeförderung. Danach ist die Aufnahme der Thränen in den Sack an den Lidschlag gebunden, wobei der dabei allein thätige Horner'sche Muskel den Sack erweitert, der nun aspirirend wirkt. Bei zweien der Fälle mit paretischem Horner'schen Muskel war die Thränenabfuhr dementsprechend verzögert, im ersten Falle bei völlig gelähmtem H.'schen Muskel versagte sie ganz, trotzdem die Thränenwege normal durchgängig waren und normale Lidstellung bestand, so dass die sonst herangezogene Schwerkraft, Capillaratraction, Aspiration von der Nase und der hineinpressende Lidschlag hätten wirken können.

---

2) **Was wissen wir über Pupillenreflexcentren und Pupillenreflexbahnen?** von Prof. Bach in Marburg.

Die Ausführungen des Verf.'s dienen vor allem einer Polemik mit

Bernheimer über die Bedeutung der Edinger-Westphal'schen Kerne und einer Erörterung ähnlicher strittiger Punkte, die zu einem kurzen Referate nicht geeignet sind.

---

3) **Pathologie der Cilien,** von Dr. Herzog, Univ.-Augenklinik Berlin.

Die sehr eingehenden Darlegungen des Verf.'s geben eine genaue Anatomie der Cilien und einige allgemeine Erörterungen über Ekzem und Verwandtes.

Das Lidrand-Ekzem entwickelt sich bei Erkrankungen des Auges, die mit einer vermehrten Flüssigkeits-Absonderung einhergehen, oft in akuter Form. Es findet sich als chronisches Leiden, als Theil-Erscheinung eines Ekzems der Gesichts- oder Kopfhaut, endlich kann es als scheinbar ganz selbständige Affection auftreten. Regelmässig ist mit dem Lidrand-Ekzem eine Folliculitis der Cilienfollikel verbunden. Diese Erkrankung ist nicht als Complication, sondern direct als eine ekzematöse Erkrankung der Follikel zu betrachten. Es giebt keinen Habitus von Cilien, der für eine Ekzemerkrankung charakteristisch ist.

Bei der Erkrankung der Cilien spielt die Ansiedlung von Bakterien eine bedeutende Rolle.

---

4) **Ueber Heterophthalmus,** von Dr. G. Weill in Strassburg i. E.

Auf Grund der Beobachtung von 7 Fällen sieht Verf. in dem Heterophthalmus ein Zeichen von Augen-Erkrankung. Er nimmt an, dass es sich um Circulationsstörungen vor Abschluss der bleibenden Pigmentirung der Iris handelt, die lange Jahre stillstehen, um später in Form von Cataract und Iridocyclitis sich bemerkbar zu machen.

März.

1) **Anleitungen für klinische Untersuchungen über die Serumtherapie des Ulcus serpens,** von Dr. P. Römer in Würzburg.

Nach allgemeinen Erörterungen über Serumtherapie spricht sich Verf. dafür aus, das Serum prophylaktisch subcutan zu injiciren und zwar 10 ccm oder mehr. Inwieweit die Schutz-Impfung allein im Stande ist, das drohende Ulcus zu verhüten, soll die Erfahrung zeigen. Verf. sah günstigen Einfluss auch auf beginnendes Ulcus. Bei localer Anwendung mittels Einträufelns des Serums scheint die Einwirkung nicht zu genügen, dagegen sind Versuche mit subconjunctivalen Injectionen verdünnten Serums zu empfehlen.

---

2) **Zur Kenntniss der recidivirenden, alternirenden Lähmung des Nervus oculomotorius,** von Prof. Dr.. Koster in Leiden.

In Verf.'s Falle liegt eine recidivirende, alternirende Lähmung des N. oculomotorius und trochlearis vor. Da die Lichtreaction fehlt, und zwar auch in dem gesunden Auge, spricht die Wahrscheinlichkeit für beginnende Tabes als Ursache, zumal kleine Aenderungen an Gesichtsfeld und Papille sich finden. Auch fehlen bei der Patientin die heftigen Kopfschmerzen, welche sonst dem Anfalle der recidivirenden Oculomotorius-Lähmung vorangeht, ferner ist das Alterniren der Augensymptome bei der idiopathischen Form extrem selten.

---

3) **Pseudoneuritis optica, Oedem der Papilla n. optici — Neuritis optica,** von Dr. L. Pick in Königsberg.

Verf. bespricht den bekannten Befund der Pseudoneuritis optica bei

Hypermetropie, den er 6 Mal unter 7000 Fällen beobachtete, beschreibt ein Oedem der Papille bei Anämien, wobei die Papille prominent leicht verbreitert mit verwaschenen Grenzen mehr oder weniger blass erscheint, ohne an Durchsichtigkeit einzubüssen. Das Oedem ist meist doppelseitig, conform den andren Körperödemen, verschwindet bei Besserung des Allgemeinbefindens.

---

4) **Die bei Erkrankungen des Hinterhauptlappens beobachteten Erscheinungen mit specieller Berücksichtigung der ocularen Symptome,** von Dr. Bake, Univ.-Augenklinik Marburg.

Von den 175 aus der Literatur zusammengestellten Fällen waren 20 in Folge Trauma entstandene Hinterhauptlappen-Erkrankung, 45 Tumoren, 110 Erweichungsherde im Occipitalhirn. Von Augensymptomen fand sich Hemianopsie 151 Mal, darunter 32 Mal doppelseitig, dabei stets ein geringes centrales Feld frei. Unter den übrigen 24 Fällen waren 13 totale Erblindungen, in 11 Fällen gestattete der Allgemeinzustand die Perimeter-Untersuchung nicht. Hemiachromatopsie fand sich in $^1/_3$ aller Fälle, Stauungspapille 43 Mal, Seelenblindheit 42 Mal, Ataxie und optische Aphaxie 32 Mal, Gesichtshallucinationen in $^1/_3$ aller Fälle als Begleit-Erscheinung der Hemianopsie. Augenbewegungen traten im Sinne einer conjugirten Abweichung 8 Mal auf, sind jedoch wahrscheinlich auf Mitbetheiligung des Gyrus angularis zurückzuführen.

---

5) **Zur Technik der Seifenspiritus-Desinfection augenärztlicher Instrumente,** von Dr. Asmus in Düsseldorf.

Verf. bestätigt, dass der Seifenspiritus ein die Schärfe nicht angreifendes Mittel zur dauernden sterilen Aufbewahrung der Instrumente ist. Er giebt dichtschliessende Glas-Gefässe als besonders zur Aufbewahrung geeignet an und eine Pincette zum Herausheben. Zur Operation wird die Schneide einfach abgetrocknet, die Klinge mit der 1 $^0/_0$ Sodalösung, die zum Kochen der nicht schneidenden Instrumente benutzt ist, abgespült.

April.

1) **Die fibrilläre Structur der Ganglienzellenschicht der Netshaut (Ganglion opticum),** von Dr. Bartels, Univ.-Augenklinik Marburg.

Verf. gelang mittels Silber-Imprägnation der Nachweis von zahlreichen Fibrillen in den Ganglienzellen der Retina. Die Fibrillen gehen von einer Zelle in die andre, von einem Protoplasmafortsatz in den andren, ohne Vermittlung der Zelle, von den Dendriten in den Achsenfortsatz. Damit ist der Neuroncharakter der Zelle in Frage gestellt. Weitere Untersuchungen müssen Klarheit bringen.

---

2) **Zur Kenntniss der Keratitis syphilitica,** von Dr. P. Erdmann, Univ.-Augenklinik Rostock.

Auf einige Fälle gestützt, behauptet Verf. die Existenz eines echten Hornhautgumma von tumorartiger Beschaffenheit des Infiltrates. Damit will Verf. jedoch nur den tertiär syphilitischen Charakter der Erkrankung bezeichnen, da in der gefässlosen Hornhaut die Gefässe zum Aufbau des Gummas normaler Weise fehlen.[1]

Die luetisch infiltrirte Cornea kann zerfallen und erweichen, wenn die im Gefolge tertiärer Lues auftretenden kleinen Infiltrationsherde confluiren.

---

[1] Vgl. Centralbl. f. Augenheilk. 1895, S. 424.

Die schnelle Heilung solcher Keratomalacie durch specifische Behandlung, sowie die tumorartige Beschaffenheit der Krankheitsherde sind charakteristisch.

---

3) **Ueber Ammoniak-Verletzungen des Auges,** von Dr. Denig in New York.

Verf. weist darauf hin, wie man bei Ammoniak-Verletzungen, wenn es sich auch um kleine circumskripte Hornhautstellen handelt, mit schwerem Verlauf rechnen muss.

Die Therapie besteht zunächst in reichlichem Auswaschen der Augen mit Wasser.

---

4) **Verletzungen des Auges durch anilinfarbstoffhaltige Gegenstände,** von Dr. Natanson in Moskau.

Bericht über 2 Fälle, bei denen durch Tintenstift vorübergehende Reizung und Färbung der Conjunctiva bewirkt wurde.

---

5) **Zur Casuistik der Pons-Erkrankungen,** von Dr. W. Feilchenfeld in Charlottenburg.

Der Patient des Verf.'s erkrankte plötzlich unter Doppeltsehen und Ohrensausen. Es fand sich Abducens-, Facialis-, Hypoglossus-Parese rechts. Einige Wochen darauf dieselben Symptome links, dazu Parese des rechten Armes und Beines, taumelnder Gang, kurz darauf Exitus.

Der Herd muss bei der zweiten Erkrankung in der linken Brückenhälfte im Niveau des linken Abducenskernes sitzen. Der Process ist anscheinend durch eine Blutung verursacht.

---

6) **Ein Fall von in den Glaskörper vordringender Arterienschlinge,** von Dr. van Geuns, Gravenhage. Spiro.

II. Archiv für Augenheilkunde. XLIX. 1904. Heft 1.

1) **Ueber Periostitis und Osteomyelitis des Orbitaldaches,** von Dr. v. Ammon in München.

Die expectative Behandlung entzündlicher Orbital-Affectionen, die auch dem Verf. günstige Resultate lieferte, hat ihre Gefahren, wie Verf. an einem Falle erweist. Eine Osteomyelitis des Orbitaldaches verlief unter dem Bilde einer Orbitalphlegmone und heilte anscheinend unter Anwendung von Cataplasmen gut, während der Process weiterschritt und nach 8 Wochen Wohlbefindens Gehirnerscheinungen und 14 Tage darauf den Exitus herbeiführte. Es ist also frühzeitige Operation anzurathen, für die Verf. ein Verfahren empfiehlt.

---

2) **Klinisches und Theoretisches zur Myopiefrage,** von Dr. Heine, Privatdoc. und I. Assistent an der Univ.-Augenklinik Breslau.

Verf. bespricht die Myopie-Theorien und resumirt, dass es verschiedene Formen der Myopie giebt, die sich vermuthlich in der Genese, sicher in der Prognose erheblich unterscheiden, aber klinisch nicht zu trennen sind. Die grösste Gruppe ist bedingt durch Achsenverlängerung, hervorgerufen durch Dehnung der hinteren Bulbushälfte. Eine schwache Veranlagung der Sklera ist oft nachgewiesen, dagegen nie entzündliche Processe. Offen ist die Frage, ob zur Dehnung ein pathologisch gesteigerter, intraocularer Druck nöthig

ist, oder normaler Druck zur Dehnung minderwerthiger Bulbushüllen genügt. Die Accommodation wirkt sicher nicht schädigend.

Verf. tritt für Vollcorrection für Ferne und Nähe ein. Sie verhütet das Blinzeln mit seiner Druckvermehrung und die Druckvermehrung, die Verf. bei accommodationsloser Convergenz beim Nahesehen annimmt. Der Wechsel von Glastragen und Nichttragen ist schädlich.

Ein nachtheiliger Einfluss der Vollcorrection hat sich nie ergeben, wohl aber scheint ein Nutzen festzustehen.

---

3) **Ueber die Augensymptome der multiplen Sklerose,** von Dr. Kampherstein, Univ.-Augenklinik Breslau.

Von 37 beobachteten Fällen zeigen 24 = 70 % ophthalmoskopische Veränderungen. Die hohe Zahl erklärt sich dadurch, dass die Beobachtungen in einer Augenklinik gemacht waren, der Durchschnitt ergiebt sonst 45 bis 50 %. Es fand sich 1. ausgesprochene Atrophia n. opt. 1 Mal doppelseitig, 2. unvollständige atrophische Verfärbung der ganzen Papille, d. h. temporale Hälfte vollkommen blass; nasale noch etwas röthlich: 2 Mal doppelseitig, 1 Mal einseitig, 3. temporale Abblassung beiderseits 8 Mal, einseitig 10 Mal, 4. sectorenförmige Abblassung 2 Mal einseitig. 5. Neuritis optica 1 Mal.

In 11 von 33 untersuchten Fällen fanden sich Gesichtsfeld-Einschränkungen, die nichts Typisches hatten.

Das Verhalten der Pupillen hat nichts Charakteristisches; in 3 Fällen wurde Anisocorie, in einem reflectorische Starre beobachtet. Augenmuskelparese fand sich in 30 % und zwar am häufigsten beim Abducens.

Nystagmus und nystagmusartige Zuckungen fanden sich bei 30 Fällen.

---

4) **Ein Beitrag zur Casuistik der Zündhütchen-Verletzungen,** von Dr. C. Baer, Assistent der Univ.-Augenklinik Innsbruck.

Mittheilung eines Falles mit anatomischem Befunde.

---

5) **Das Freibleiben eines parapapillaren Netzhautbezirkes bei plötzlichem Verschlusse der Centralarterie,** von Dr. F. Fränkel, Assist. der Univ.-Augenklinik Strassburg.

Mittheilung eines Falles und Besprechung der Deutungen des Befundes des Centralarterien-Verschlusses.

---

6) **Javal-Schiötz'sches Ophthalmometer mit complementär gefärbtem Figurenpaar.** Technische Mittheilung von A. Streit.

---

7) **Sitzungsberichte.**

Vermischtes.

1) W. J. Dobrowolsky †.

Am 28. März (10. April) c. verstarb zu St. Petersburg nach kurzer, schwerer Krankheit der Professor emeritus der Ophthalmologie der Militär-medicinischen Akademie, Dr. W. J. Dobrowolsky.

Als Sohn eines Priesters im Jahre 1838 im Gouvernement Rjasan geboren, bezog er nach Absolvirung des Seminars zu Rjasan die Universität Moskau, ging jedoch nach kurzer Zeit in die damalige Mediko-Chirurgische

(gegenwärtig Militär-Medicinische) Akademie über, an der er im Jahre 1865 den Cursus als Arzt mit der silbernen Medaille beendigte und danach auf 3 Jahre zu seiner weiteren Ausbildung beurlaubt wurde. Da er die Ophthalmologie zu seiner Specialität erwählt, arbeitete D. diese 3 Jahre mit grossem Erfolge unter Leitung des weiland Professors E. A. Junge. Im Jahre 1868 erhielt er den Grad eines Doctors der Medicin und bald darauf erfolgte seine Bestätigung als Privatdocent der Akademie.

Im Jahre 1869 seiner ophthalmologischen Arbeiten wegen zu weiteren Specialstudien ins Ausland beurlaubt, arbeitete D. 3 Jahre lang bei den berühmtesten Lehrern jener Zeit: auf dem Gebiete der Ophthalmologie bei A. v. Graefe, Arlt und Stellwag, Snellen und vielen Andren; auf dem Gebiete der Physiologie des Auges und der physiologischen Optik bei Helmholtz und Donders, auf dem der Histologie des Auges bei Krause. Nach seiner Rückkehr wurde er im Jahre 1874 Assistent an der Akademischen Augenklinik und 1875 Mitglied und Consulent der Kaiserlichen philanthropischen Gesellschaft. Im türkischen Feldzuge (1877—1878) wurde er als Consulent für Augen-Krankheiten zu den Kriegslazareten abkommandirt; 1877 dem Nikolai-Militär-Hospital zukommandirt, wo er ophthalmologische Vorlesungen hielt; 1882 erfolgte dann seine Ernennung zum Professor ordin. der Ophthalmologie an der Kaiserlichen Militär-Medicin. Akademie, und 1890 die zum berathenden Mitglied des Militär-Medicinischen gelehrten Comités. In den Jahren 1882—1893 wurde D. wiederholt in verschiedene Städte des Reiches abkommandirt, um die Ursachen der häufigen Augen-Erkrankungen beim Militär kennen zu lernen und Maassnahmen zur Verhütung derselben zu ergreifen. — Elf Jahre lang dauerte D.'s Lehrthätigkeit. 1893 nahm er seinen Abschied und lebte von da an ganz der praktischen Arbeit an seiner Privatklinik und am Hospital der St. Georgsgemeinschaft, wo er Consulent honoris causa war. Der St. Petersburger Ophthalmologischen Gesellschaft gehörte D. als Mitstifter, dann als erster Vorsitzender und zuletzt als Ehrenmitglied an.

W. J. Dobrowolsky war auf dem Gebiete der Ophthalmologie vielfach literarisch thätig, besonders auf dem der Refractions- und Accommodationsanomalien, der physiologischen Optik und der Blindenstatistik Russlands. Die Zahl seiner Arbeiten beläuft sich auf etwa 40. Wir heben unter ihnen folgende hervor: „Ueber den Uebergang des menschlichen Auges aus einem Typus in den andren". „Die scheinbare Kurzsichtigkeit". „Beitrag zur Lehre der anormalen Refraction und Accommodation des Auges". „Ueber die verschiedenen Veränderungen des Astigmatismus unter dem Einfluss der Accommodation". „Ueber die Empfindlichkeit des Auges gegen die Intensität oder Helligkeit des Lichtes". „Ueber die Empfindlichkeit des Auges gegen die Lichtintensität der Farben im Centrum und an der Peripherie der Netzhaut". „Ueber den Unterschied der Farbenempfindung bei Reizung der Netzhaut an einem Punkt oder gleichzeitig an mehreren". „Einige Beiträge und Erläuterungen zur Frage der Verbreitung der Blindheit in Russland, auf Grund officieller Daten".

Die wissenschaftlichen Arbeiten W. J. Dobrowolsky's haben ihm nicht nur bei uns, sondern auch überall im Ausland einen ehrenvollen Namen erworben. Unter den russischen Ophthalmologen, die Schule gemacht haben, nahm er zweifellos einen der ersten Plätze ein.

Als Vortragender zeichnete D. sich durch klare, charakteristisch-schlichte Rede aus, durch feine Kritik und durch Prägnanz des Ausdrucks.

Als Lehrer war D. streng in seinen wissenschaftlichen Forderungen. Seiner Klinik opferte D. seine ganze Zeit. Selbst immer streng pflichtgetreu, war er nicht weniger streng in seinen Anforderungen auch Andren gegenüber.

Im Verkehr mit seinen zahlreichen Patienten war D. immer einfach, zugänglich und herzlich: für ihn waren alle gleich.

Als Mensch zeichnete D. sich durch eine besondere Geradheit aus, durch eine Verachtung alles äusserlichen Wesens. Spartanisch einfach und streng in Bezug auf sich selbst, behielt er dieselbe Strenge auch andren gegenüber bei. Dessen ungeachtet wissen alle, die ihm nahegestanden, dass unter dieser rauhen Hülle ein edles und mitfühlendes Herz sich verbarg.

W. J. Dobrowolsky war der echte Typus eines russischen Mannes, eines russischen Gelehrten.

Friede Deiner Asche, theurer Lehrer! L. Bellarminoff.

2) Nekrolog.

Am 12. Mai 1904 starb in Neapel Prof. Carl de Vincentiis, Director der ophthalmologischen Klinik daselbst.

Geboren am 19. August 1849 zu Neapel, trat er nach Vollendung seiner Studienjahre in die Klinik des Prof. Delmonte ein und wurde 1877 im Wettbewerb zum Professor extraordinarius in Palermo ernannt. 1882 wurde er Ordinarius und 1887 Nachfolger des Prof. Castorani an der Universität in Neapel.

Von 1873 bis 1903 veröffentlichte er wichtige Monographien, welche seine tiefen Kenntnisse in verschiedenen Zweigen der Ophthalmologie bekunden. Ganz besondere Competenz zeigte er in klinischen und pathologisch-anatomischen Untersuchungen, z. B. in seinen Arbeiten über Lepra des Auges, Chalazion, Cysticercus intraocularis, Aneurysmen der Orbita, Elephantiasis der Lider, Xanthelasma u. s. w. Die werthvollen Arbeiten aus der Augenklinik von Neapel, welche früher besonders erschienen, sind seit Jahren mit den Annali di oftalmologia vereinigt.

In seiner Schule bildeten sich zahlreiche Augenärzte. Einige derselben, wie Sgrosso, Tailor, Piccoli, stiegen bereits vor ihm in das Grab. Die Ueberlebenden, wie Scimemi, Cirincione, de Lieti Vollaro, de Berardini und Andre zeigen durch ihre Arbeiten und Untersuchungen die Meisterschaft ihres Lehrers.

Alle ophthalmologischen Kliniken Italiens sind durch den grossen Verlust schmerzlich berührt und auch im Auslande wird die Todesnachricht des neapolitanischen Collegen tiefe Theilnahme finden, besonders auch bei denen, welche das Glück hatten, am sonnigen Ufer von Neapel seine persönliche Bekanntschaft zu machen. Gallenga.

3) Dr. Sous, ehemals Augenarzt in Bordeaux, auch Verfasser eines „Manuel d'ophthalmoscopie, 1865“ ist vor kurzem verstorben.

4) Ludwig Wilhelm Liersch, geb. 2. Juni 1830 zu Kottbus, verst. 8. Mai 1904 in seiner Vaterstadt.

Nach eifriger Vorbereitung in Deutschland, Oesterreich, Italien, Frankreich, England, Holland liess er sich 1856 als Arzt und Augenarzt nieder und wirkte so bis 1888, wo er als Kreisphysikus der Gesundheitspflege sich widmete. Von seinen augenärztlichen Schriften seien erwähnt: Brillen und Augengläser (1859), der Symptomencomplex Photophobie (1860). Das Vertrauen seiner Fachgenossen hatte ihn in den Vorstand der Aerztekammer berufen. H.

5) Berlin, 5. Mai 1904.

— — — — — —

Im Auftrage meines Chefs, Geheimrath Orth, erlaube ich mir Ihnen Folgendes mitzutheilen: Im November v. J. sandten Sie an das Institut Material aus einem eigenartigen Geschwür am Augenlid[1], woraus ich einen Fadenpilz isoliren konnte, dessen nähere Bestimmung mir damals nicht gelang. Ich habe den Pilz inzwischen auf den verschiedensten Nährböden gezüchtet, genau untersucht, mit bekannten pathogenen Fadenbakterien verglichen und kann nunmehr mit Bestimmtheit die Diagnose Trichophyton tonsurans stellen. Es handelt sich somit fraglos um eine der tieferen, durch Trichophyton hervorgerufenen Haut-Eiterungen, wie sie u. A. von J. Rosenbach in seiner Monographie über diesen Gegenstand beschrieben sind. Die in den Original-Ausstrichpräparaten gefundenen eigenthümlichen Gebilde, die ich anfangs als Hefezellen deutete, gehören zum Formenkreis des Pilzes und werden von den Botanikern „Gemmen“ (früher „Oidien“) genannt. — — — Dr. Beitzke,

Assistent am pathologischen Institut der Universität.

6) Gesellschaft ungarischer Augenärzte.

In Budapest beschlossen die Augenärzte Ungarns am 22. Mai l. J. die Gründung einer ophthalmologischen Gesellschaft nach Muster der „Heidelberger ophthalmologischen Gesellschaft“ und der „Societé française d'ophthalmologie“. An der Besprechung nahmen 30 Augenärzte theil, ihre Zustimmung gaben weitere 16 Collegen. In das Comité zur Vorbereitung des nächsten Congresses wurden Dr. L. von Blaskovics-Budapest, Prof. I. Csapodi-Budapest, Prof. W. Goldzieher-Budapest, Prof. E. von Grósz-Budapest, Prof. K. Hoór-Kolozsvár (Klausenburg), Dr. I. Imre-Hódmezövásársely, Prof. W. Schulek-Budapest, Dr. Z. Somogyi-Debreczen und Prof. A. von Szily-Budapest gewählt.

Bibliographie.

1) Westnik Ophthalmologie März—April. Inhalt: A. Tschemolossoff, Ueber den Einfluss der lateralen Beleuchtung auf die centrale Sehschärfe. A. Natanson, Die optische Erwerbsfähigkeit; Veränderung derselben durch Augenverletzungen; Abschätzung des Grades (Fortsetzung). W. Strachoff, Zur Exstirpation des Thränensackes. L. Komarowitsch, Ueber die Durchspülung des Thränensackes durch die Thränenpunkte. M. Liekernik, Die einfache mechanische Behandlung des Trachoms. Referate. Sitzungsberichte der Ophthalmologischen Gesellschaften: IX. Congress (Pirogoff'scher) der russischen Aerzte in St. Petersburg. St. Petersburger Ophthalm. Gesellschaft. — Russische ophthalm. Bibliographie. — Ophthalmologische Chronik. — Supplement: Fr. R. Kwiatkowsky, Bericht der Privat-Augenheilanstalt in Kischenew (1899—1903).

[1] Vgl. Centralbl. f. Augenheilk. 1904, S. 14.

Um Einsendung von Separatabdrücken wird gebeten (Berlin NW. 26 Schiffbauerdamm).

Verlag von Veit & Comp. in Leipzig. — Druck von Metzger & Wittig in Leipzig.

Centralblatt

für praktische

AUGENHEILKUNDE.

Herausgegeben von

Prof. Dr. J. Hirschberg, Geh. Med.-Rath, in Berlin.

Monatlich ein Heft. Preis des Jahrganges 12 Mark. Zu beziehen durch alle Buchhandlungen des In- und Auslandes und die Postanstalten des Deutschen Reiches.

Juli. Achtundzwanzigster Jahrgang. 1904.

Inhalt: **Original-Mittheilungen.** Zur Casuistik der sympathischen Ophthalmie. Von **Gustaf Ahlström** in Gothenburg (Schweden).

Klinische Beobachtungen. Ueber zwei seltene Formen der Hornhaut-Entzündung. Von Dr. Julius Fejér in Budapest.

Neue Bücher.

Gesellschaftsberichte. Ophthalmologische Gesellschaft in Wien.

Referate, Uebersetzungen, Auszüge. 1) Die Behandlung der Kurzsichtigkeit, von J. Hirschberg in Berlin. — 2) Klinische und anatomische Beiträge zur Pathologie des Gehirns, von Prof. Dr. Salomon Eberhard Henschen in Stockholm. — 3) Beitrag zur Pathogenese und Therapie des Glaucoms, von Zimmermann.

Journal-Uebersicht. Archivio di Ottalmologia. 1904. Januar—Februar.

Vermischtes. Nr. 1—5.

Bibliographie. Nr. 1—32.

Zur Casuistik der sympathischen Ophthalmie.

Von **Gustaf Ahlström** in Gothenburg (Schweden).

I. Sympathische Ophthalmie nach Panophthalmie.

Dass panophthalmitische Bulbi nicht sympathisiren, hat man sich fast als eine Forderung anzusehen gewöhnt; und in der That wird sie auch erfüllt, indem sich bis jetzt nur bei ein paar Fällen von gemeiner Panophthalmie sympathische Ophthalmie hat constatiren lassen. Es sind ja, um dieses Verhältniss zu erklären, verschiedene Hypothesen aufgestellt

worden. LEBER[1] und DEUTSCHMANN[2] haben die Annahme hingestellt, dass die pathogenen Bakterien durch die hochgradige Eiterproduction theils unwirksam gemacht, und theils bei der späteren Perforation des Bulbus mit dem Eiter entleert würden; dass aber eine solche gänzliche Entleerung von den allerletzten Resten jener Bakterien aus dem Innern des Auges stattfinden sollte, scheint mir doch nicht leicht denkbar zu sein. GIFFORD[3] nimmt an, dass bei der Panophthalmie die Infiltration von den massenhaften Eiterkörperchen in den Lymphräumen des Sehnerven, die vollkommen verlegt würden, ein Hinderniss für das Ueberführen der Bakterien zum andren Auge etablirt. Ich finde diese Hypothese auch nicht besonders plausibel. SCHIRMER[4], der zwei solche panophthalmitische Bulbi untersucht hat, fand freilich eine Menge Eiterkörperchen im Intervaginalraume, jedoch nicht so zahlreich, dass sie denselben unpassirbar machen konnten; zu derselben Auffassung kam ich auch bei meinem unten angeführten Fall. SCHIRMER hat statt dessen die Vermuthung ausgesprochen, dass es sich um eine Misch-Infection von Eiter-Erregern und Erregern der sympathischen Ophthalmie handeln möchte, welche letztere die vorige überdauern sollte, und eine chronische Entzündung in der Uvea unterhalten, auch nachdem die Eiterung abgelaufen ist. RUGE[5] hat diesen Gedanken aufgenommen und ihn näher präcisirt: „eine zur sympathischen Ophthalmie führende rein eitrige Panophthalmie des ersten Auges giebt es nicht.“

In den sympathisirenden Bulbi, die der Sitz für eine Panophthalmie waren — bis jetzt liegen aber nur zwei solche ganz einwandfreie Fälle, die einer genauen Untersuchung unterworfen worden, vor, nämlich SCHIRMER's vorhin angeführte Fälle — liessen sich zwar ausser der eitrigen Entzündung auch Symptome von einer fibrinös-plastischen in Form eines, von einkernigen Rundzellen durchsetzten fibrinösen Exsudats, mehr oder weniger bindegewebig organisirt, nachweisen; der letztere Befund sollte dann ein Ausdruck für die chronische Entzündung sein, welche die sympathische Ophthalmie verursacht.

Ich kann mich jedoch in dieser Hinsicht von gewissen Zweifeln nicht vollkommen frei machen; in jedem panophthalmitischen Augapfel, der nicht in gar zu kurzer Zeit nach Beginn der Krankheit enucleirt wurde, zeigen sich nämlich vollkommen gleiche Bilder, und doch rufen ja solche Augen

---

[1] Bemerkungen über die Entstehung der sympathischen Augen-Erkrankungen. Archiv f. Ophthalm. XXVII, 1.

[2] Ueber die Ophthalmia migratoria 1889.

[3] Beitrag zur Lehre der sympathischen Ophthalmie. Archiv f. Augenheilk. XVII.

[4] Klinische und pathologisch-anatomische Untersuchungen zur Pathogenese der sympathischen Augen-Entzündung. Archiv f. Ophthalm. XXXVIII, 4.

[5] Pathologisch-anatomische Untersuchungen über sympathische Ophthalmie und deren Beziehungen zu den übrigen traumatischen und nichttraumatischen Uveitiden. Archiv f. Ophthalm. LVII, 3.

so äusserst selten eine sympathische Entzündung hervor. Mir ist es wahrscheinlicher, dass das Auftreten dieses fibrinösen Exsudats und dieser Bindegewebs-Organisation eher als ein Ausdruck für den Abschluss der eitrigen Entzündung, als ein Heilungsprocess aufzufassen ist. So lange unsre Versuche, den Mikroben der sympathischen Ophthalmie nachzuweisen, nicht mit Erfolg gekrönt werden, dürfte jedoch diese Frage zur Beantwortung offen stehen bleiben.

Ich hatte selbst Gelegenheit, ein sympathisirendes Auge, welches der Sitz für eine heftige Panophthalmie mit spontaner Perforation des Bulbus gewesen war, zu untersuchen; sämmtliche Theile des Auges waren in der eitrigen Entzündung einbegriffen; die Panophthalmie war möglichst rein, und dennoch war diese Krankheit im Stande eine schwere sympathische Ophthalmie, die mit Blindheit endete, hervorzurufen.

Dies war der Fall mit einem 40jährigen Manne Nils A.: am 24. April 1896 wurde er zum ersten Male, wegen Ulcus corneae serpens oc. sin., in die hiesige Augenklinik aufgenommen; dies war eine Woche vorher, als er das Auge gegen einen Ast stiess, entstanden; das Geschwür, welches ungefähr 2 mm gross und recht tief war, hatte mit einem an der Richtung nach oben infiltrirten Rand eine fast centrale Lage; Hypopyon war vorhanden; doppelseitige Dacryocystit.

Ich brannte das Geschwür mit Thermocauter und machte dabei eine kleine punktförmige Paracentese der vorderen Kammer; Besserung trat bald darauf ein, so dass das Auge, als der Patient am 4. Mai nach Hause reiste, unbedeutend injicirt war; etwas ausserhalb des Hornhaut-Centrums befand sich ein etwa 3 mm grosses adhärentes Leucom, das ungefähr die halbe Pupille bedeckte; S = $^6/_{36}$. Beide Thränensäcke wurden exstirpirt.

Wahrscheinlich war jedoch dieses Leucom von fistulöser Art. Am 11. November desselben Jahres kam nämlich der Patient wieder hierher; der Zustand hatte sich nach seiner Heimkehr täglich gebessert, und das Sehvermögen auf dem beschädigten Auge mehr und mehr zugenommen. Mitte September trat jedoch plötzlich eine Verschlimmerung ein; ohne angebbare Ursache wurde das Auge auf einmal lebhaft roth und geschwollen, schwere Schmerzen stellten sich ein, und das Gesicht war bald vollkommen verschwunden; ein consultirter Arzt in seiner Heimat verordnete warme Breiumschläge; ein operativer Eingriff wurde nicht vorgenommen; den Erkundigungen gemäss, die ich später einholte, wies damals das Auge des Patienten ein typisches Bild von Panophthalmie; nach Verlauf von einigen Tagen, in denen die Anschwellung immer mehr zunahm, trat Durchbohrung des Augapfels ein, wobei reichlich Eiter herauslief, und danach gingen die entzündlichen Symptome zurück. Der Zustand war dann gut bis zum 5. November, als der Patient merkte, dass sich sein rechtes Auge wieder entzündete und sein Gesicht schwächer wurde. Da diese Symptome mit

jedem Tage zunahmen, reiste er wieder nach hier und wurde am 11. November, also 5 Tage später, in der Augenklinik aufgenommen.

Ich fand dann das linke Auge etwas atrophisch, mit dem Bilde einer überstandenen Panophthalmie; die Augenlider etwas ödematös; Conjunctiva noch ziemlich hyperämisch, stark verdickt; die Hornhaut war vollständig zerstört, und an deren Stelle fand sich ein Narbengewebe von ungefähr 8 mm Ausdehnung vor; auf der Lederhaut sah man in der Richtung nach oben, ein paar Millimeter vom früheren Hornhautrand entfernt, eine Durchbohrungsstelle, aus der eine hanfsaamengrosse Granulationsknospe hervortrat; keine Schmerzen, wohl aber eine Empfindlichkeit bei der Palpation.

Sein rechtes Auge zeigte eine recht lebhafte Iridocyklitis; Hornhaut etwas matt und gestichelt, jedoch ohne Zeichen von Ulceration; Kammerwasser leicht getrübt; Iris stark angeschwollen und verfärbt mit zahlreichen hinteren Synechien; die Pupille liess sich nur unbedeutend erweitern; in dem Glaskörper einige grössere schwebende Trübungen. Augenhintergrund, so weit man ihn beobachten konnte, normal. S = $^5/_{60}$.

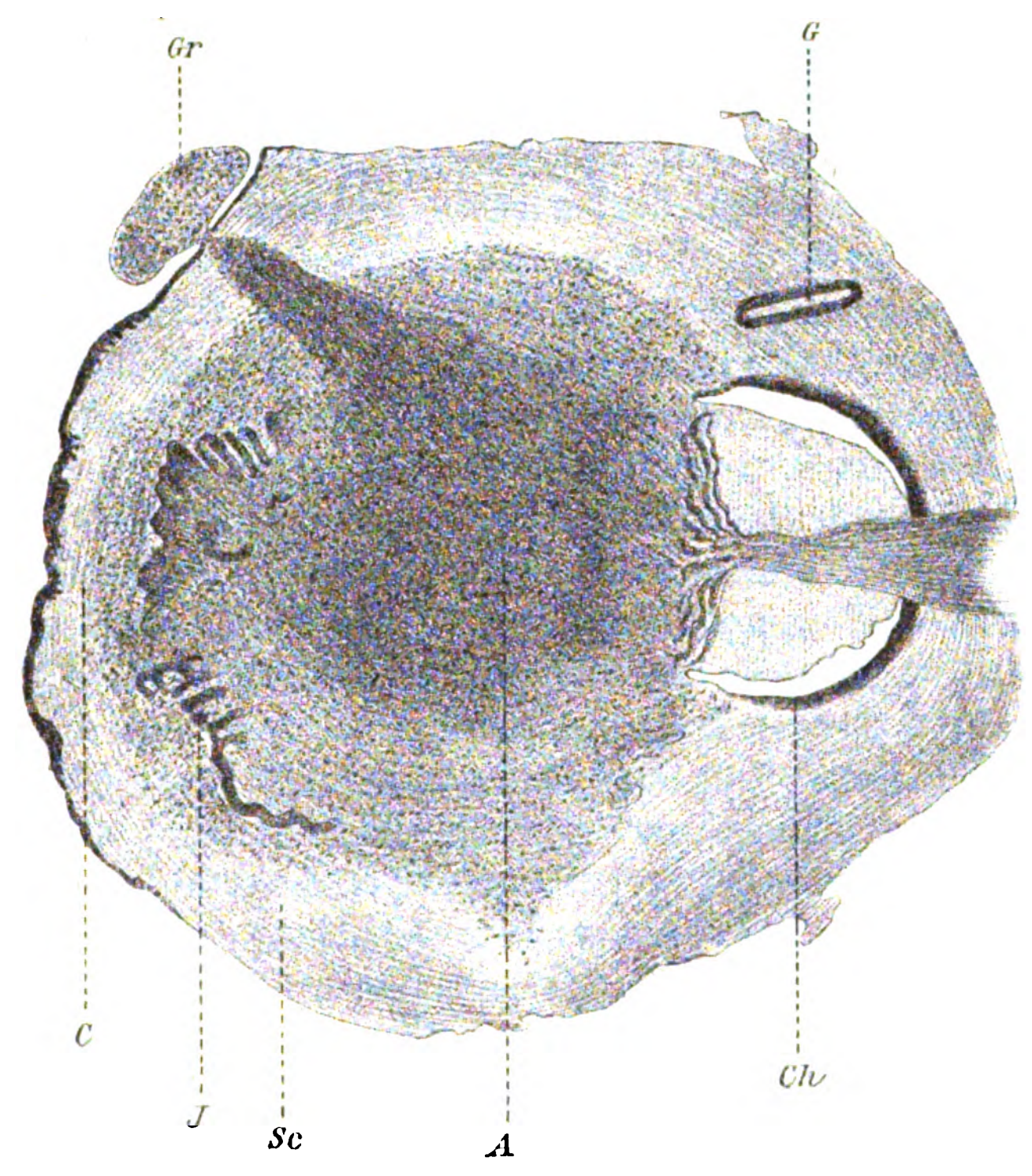
Selbigen Tages nahm ich die Enucleation seines linken Auges vor, und unterwarf den Patienten danach einer kräftigen Schmierkur; trotz energischer Atropinisirung liess sich die Pupille nur unbedeutend erweitern die entzündlichen Symptome aber nahmen etwas ab. Der Patient musste jedoch schon am 23. November nach Hause reisen, und war das Auge dann noch immer lebhaft geröthet; das Sehvermögen, welches sich in den ersten Tagen nach seiner Herkunft gebessert, verschlimmerte sich wieder gegen Ende seines Krankenhaus-Aufenthaltes, so dass er bei seiner Ausschreibung Finger nur in 3 m zählte; auf der Descemet'schen Haut befanden sich zahlreiche Belege, und an der Linsenkapsel Reste von hinteren Synechien. Glaskörper trübe; T.? Wie mir im folgenden Jahre berichtet wurde, ging die Sehkraft nach der Heimkehr allmählich verloren.

Der herausgenommene Augapfel wurde in Formalin und Alkohol gehärtet; in Celloidin eingebettet; in vertikaler Richtung geschnitten; Färbung mit Hämalaun-Eosin, nach van Gieson und Weigert, dazu mit Löffler's Metylenblau, und nach Gram.

Der Augapfel war in mittelmässigem Grade verkleinert, aber seine äussere Form ziemlich gut erhalten; er maass 18 mm im Querdiameter; seine Längs-Achse betrug 19 mm.

Die inneren Häute des Auges sind fast ganz verloren gegangen, und das ganze Auge stellt sozusagen eine Abscesshöhle dar. Schon bei schwacher Vergrösserung (s. Abbildung) findet man, dass die Lederhaut ziemlich verdickt ist; Hornhaut gänzlich zerstört und durch ein Narbengewebe von ungefähr 8 mm Ausdehnung ersetzt; oben, ungefähr an der Grenze zwischen diesem und der Lederhaut, befindet sich in der Augapfelwand ein Defect in einer Ausdehnung von etwa 2 mm, und von dieser Oeffnung geht der kurze Stiel eines platten Granulations-Polypen, 3 mm breit und 1,5 mm

dick, aus; diese Perforations-Oeffnung ist mit einem Exsudat von Rundzellen ausgefüllt, das von dort in das Innere des Auges fortsetzt und fast den ganzen Glaskörperraum als eine grosse compacte, eitrige Masse ausfüllt. In Folge dieser Perforation ist oben der Strahlenkörper, in der Richtung nach unten verschoben; er ist dort grösstentheils zerstört und lässt die Fortsätze nur undeutlich hervortreten; in noch höherem Grade ist die Iris zerstört, indem sie hauptsächlich in die genannte Narbenbildung an



C Cornea. *J* Reste von Iris und Corpus ciliare. *Sc* Sclera. *A* Glaskörper-Abscess. *Ch* Chorioidea. *G* Ciliargefäss. *Gr* Granulationspolyp. Vergr. 1 : 7.

Stelle der Hornhaut aufgegangen und nur als unregelmässiger Pigmentsaum hinter derselben vorhanden ist; keine Andeutung von vorderer Kammer; unten ist der Strahlenkörper besser erhalten; seine Fortsätze lassen sich einigermaassen beobachten; sie sind bedeutend in die Länge gezogen; die ganze Aderhaut, mit Ausnahme ihres hinteren Theils, wo sie ungefähr in 4 mm Ausdehnung, zu beiden Seiten des Eintritts des Sehnerven, als eine verdickte Pigment-Membran zu beobachten ist, vollständig zu Grunde gegangen; die Netzhaut gänzlich abgelöst, erstreckt sich von der Papille 5 mm vorwärts, um dort in die grosse Eiterbildung, die fast das ganze Innere des Auges ausfüllt, aufzugehen; die erhaltene hintere

Partie der Aderhaut liegt an der Sklera, und ist der Zwischenraum zwischen der Aderhaut und der abgelösten Netzhaut mit geronnener seröser Flüssigkeit ausgefüllt.

Bei stärkerer Vergrösserung zeigt das Epithel an dem vorhandenen Theil der Bindehaut, sowie an der Hornhaut-Narbe deutliche Abschuppung; die Epithelbekleidung an der Narbe ist hochgradig unregelmässig, an einigen Stellen äusserst dünn, hier und da hingegen verdickt und Ausläufer in das Narbengewebe sendend; Bindehaut enorm verdickt; unter der Epithelschicht sind besonders zahlreiche Rundzellen eingelagert, die dort fast eine zusammenhängende Schicht bilden; die vorderen Ciliargefässe stark blutgefüllt; in der Hornhautnarbe sind zahlreiche, weite, stark blutgefüllte Gefässe, von Rundzellen umgeben, vorhanden; ebenso sind auch die Ciliargefässe in der Lederhaut, und besonders die Ciliar-Venen, deren Wände stark verdickt, enorm blutgefüllt; in der Umgebung der letztgenannten ist die Eiterzellen-Infiltration hochgradig ausgeprägt, aber auch die ganze Lederhaut ist der Sitz für eine lebhafte Infiltration; in Folge hiervon ist diese Haut wie aufgelockert und lässt sich zwischen dieser und dem innerhalb belegenen Abscess keine scharfe Grenze ziehen. Besonders in einem Gebiet bei dem Aequator nach unten zu, ist die Zellen-Infiltration so hochgradig, dass man annehmen könnte, eine Perforation sei im Begriff sich zu bilden; namentlich aber enthält das episklerale Gewebe Massen von Eiterzellen. Das Gewebe hinter der Hornhautnarbe zeichnet sich besonders durch seinen Pigmentgehalt aus, und stellt Reste von der Iris dar; es ist enorm mit Eiter infiltrirt und geht hinten unmerkbar in den grossen Abscess, der den ganzen Glaskörper ausfüllt, über; dieser Abscess setzt sich fort in die Granulationsknospe, die aus der Perforations-Oeffnung in der oberen Hornhaut-Lederhaut-Grenze hervorschiesst; dieser Polyp enthält ziemlich zahlreiche Blutgefässe, welche von seinem Stiel aus ein Stück in den Abscess hinein zu verfolgen sind; im Uebrigen finden sich keine Zeichen von Vascularisation vor; in dem Abscess lassen sich doch hier und da gewisse fibrilläre Streifen (Glaskörperreste? beginnende Bindegewebs-Umwandlung?) beobachten; an mehreren Stellen liegen kleine Häufchen von freiliegenden Pigmentkörnern; Riesenzellen lassen sich nirgends nachweisen. Der Theil des Strahlenkörpers, der noch vorhanden, ist stark mit Eiter infiltrirt, und in seinem oberen Theil die Grenze zwischen ihm und dem Abscess unmöglich scharf zu ziehen; von der Linse ist nur ein kleiner Theil und zwar von der Kapsel vorhanden. Was nun die Aderhaut anbetrifft, von der ja nur eine kleine Partie an dem hintern Pol des Auges zu finden ist, so lässt sich unmöglich die Anordnung von den verschiedenen Schichten dieser Membran beobachten; die Choriocapillaris ist vollständig verschwunden; die grossen Gefässe sind enorm blutgefüllt; auch Blut-Extravasate sind vorhanden; die ganze Haut ist bedeutend verdickt, dies beruht auf einer diffusen, hochgradigen Eiter-Infiltration zwischen den Gefässen; das Pigmentepithel auf-

gelockert und theilweise im Zerfall begriffen. Die Netzhaut hat ihre Structur gänzlich verloren, ist in eitriger Schmelzung begriffen, und der überwiegend grösste Theil in den Abscess aufgegangen; in der hinteren Grenze des letzteren können undeutlich Retinalfalten auf den stark gefärbten Resten von den Körnerschichten unterschieden werden, die in regelloser Anordnung zwischen den Eiterzellen liegen; die übrigen Schichten sind dort gar nicht nachzuweisen; auch in dem hintersten, am besten erhaltenen Theile der Netzhaut lassen sich nirgends ihre verschiedenen Schichten deutlich beobachten, sondern es besteht diese Haut hauptsächlich aus veränderter Stütz-Substanz in Form von unregelmässigem fibrillären Gewebe: sie ist überall stark eiterinfiltrirt, hier und da mit kleineren Blutungen; ihre Gefässe stark blutgefüllt mit concentrisch verdickten Wänden, die von zahlreichen Eiterzellen umgeben sind. Auch der Sehnerv ist, soweit man denselben beobachten kann, der Sitz für eine lebhafte Infiltration; die Kerne in den Septa sind stark vermehrt; bei Färbung nach Weigert's Methode erwies es sich, dass die Nervenfäden im Sehnerven so gut wie vollständig verschwunden sind. Auch die Ciliarnerven sind sämmtlich der Entartung anheimgefallen; in dem Intervaginalraum finden sich ziemlich zahlreiche Eiterzellen, doch nicht in grösseren Anhäufungen, vor.

Bei der bakteriologischen Untersuchung lassen sich recht zahlreiche Colonien von Kokken nachweisen; nach ihrem Verhältniss zu den verschiedenen Färbungsmethoden zu urtheilen, handelt es sich um Staphylokokken; in dem Glaskörperabscess selbst giebt es hier und da Massen von Kokken, welche theils in langen, zusammenhängenden Streifen, theils in grösseren wie kleineren Haufen liegen, und theils zwischen den Eiterzellen mehr diffus zerstreut sind; besonders haben diese Mikroorganismen in grosser Anzahl die in eitriger Schmelzung begriffene Netzhaut im hintern Theil des Abscesses durchdrungen; andre Stellen des Abscesses sind hingegen vollkommen frei von Kokken; auch in der Aderhaut sind diese Kokken vorhanden, aber jedoch sparsamer und nirgends in dem Innern der Gefässe, in dem Sehnerv können hingegen gar keine solchen nachgewiesen werden, ebensowenig in dem Intervaginalraum.

II. Sympathische Ophthalmie während einer intercurrenten Fieberkrankheit vollkommen geheilt.

Herr Ingenieur E. R., 25 Jahre alt, Schwede von Geburt, und z. Z. im Dienste der Kongostaaten angestellt, wurde im August 1895 auf einer Dampfschifffahrt im Innern Afrikas bei einer Dampfkessel-Explosion beschädigt; ausser einer schweren Contusion am Rücken, die anfänglich eine fast gänzliche Lähmung beider Beine mit sich führte, wurde auch das

rechte Auge verletzt, wobei das Sehvermögen gleich vollständig verloren ging.

Er wurde, so schnell es sich thun liess, nach Antwerpen gebracht. Während seines Aufenthalts im dortigen Krankenhause ging die Paraplegie grösstentheils wieder zurück; das beschädigte Auge hingegen blieb noch entzündet, und begann ausserdem mehr und mehr an Volum abzunehmen; nennenswerthe Schmerzen wurden in demselben nicht verspürt, nicht einmal bei Berührung. Am 9. oder 10. November, also ungefähr 3 Monate nach dem Unglücksfall, begann sein linkes Auge weh zu thun, lichtscheu und entzündet zu werden, und da das Gesicht mit jedem Tage abnahm, trat er die Reise nach hier an.

Als ich ihn am 18. November zum ersten Mal sah, war das rechte Auge atrophisch; Hornhaut kaum grösser als eine Erbse; Pupillen-Sperre; die vordere Kammer vollständig aufgehoben. Narbe nach Perforation konnte nicht deutlich bemerkt werden; unten, nahe der Hornhautgrenze, sah man unmittelbar hinter der Hornhaut einen fremden Körper mit scharfer Spitze, der durch die Iris drang, hervorschiessen; Augapfel schmerzhaft bei der Berührung, welches Symptom sich erst, wie er sagte, gleichzeitig mit der Affection des linken Auges bemerkbar gemacht hatte.

Dieses Auge zeigte eine sehr lebhafte Perikorneal-Injection; Iris matt und geschwollen; hier und da hintere Synechien; Humor aqueus trübe; zahlreiche Belege auf der Descemet'schen Schicht; Tn.; S = $^{2}/_{60}$; konnte die grössten Buchstaben nicht lesen.

Ich meinte nun eine sehr ungünstige Prognose für diesen jungen Mann stellen zu müssen; er wurde selbigen Tages in der hiesigen Augenklinik aufgenommen und sein rechtes Auge sofort enucleïrt.

In diesem Auge befand sich ein grosser, sehr scharfer Glassplitter, der, wie der Patient später selbst berichtete, zu einem entzweigesprungenen Manometerrohr gehörte; er hatte eine convex-concave Form, 3 mm Dicke, 12 mm Länge und 10 mm Breite und füllte den grössten Theil des stark geschrumpften Augapfels aus; letzterer war der Sitz einer hochgradigen fibrinösen Uveïtis; sämmtliche inneren Häute des Auges waren so gut wie vollständig in eine junge Granulationsmasse umgewandelt und in der Nähe der Stelle des Fremdkörpers konnten in derselben Riesenzellen nachgewiesen werden.

Eine günstige Einwirkung von der Enucleation oder der Schmierkur, die ich danach den Patienten durchmachen liess, konnte keineswegs verspürt werden, sondern es nahm die Iridocyclitis immer mehr an Schwere zu. Die Pupille liess sich gar nicht erweitern; das Kammerwasser wurde immer trüber; Hornhaut diffus matt, T.; und nach Verlauf von $1^{1}/_{2}$ Woche war das Sehvermögen zu quantitativer Licht-Empfindung herabgesetzt. Der Zustand erschien ganz hoffnungslos zu sein, weshalb ich mich veranlasst

sah, den Kranken mit dem Schicksal, welches ihn allem Anscheine nach erwartete, vertraut zu machen.

Da fand ich bei einer Mittagsrunde, dass er fieberheiss war, Frostschütteln hatte und unter allgemeinem Unwohlsein litt; Temperatur 40,1, Abends 40,8. Das Frieren setzte sich bis zum Morgen fort, dann stellte sich profuses Schwitzen ein; Temperatur 39,6, Abends 39,1, und am folgenden Tage war das Fieber so gut wie gänzlich verschwunden. Mit Ausnahme von etwas Kopfweh befand sich der Kranke dann vollkommen gesund. Gleich zu Anfang des Anfalls erkannte er ein Klima-Fieber, welches ihn bisweilen während des letzten Jahres heimgesucht hatte, und sagte im Voraus, dass es ihn nach Anwendung von Chinin am dritten oder vierten Tage wieder verlassen würde, was auch wirklich der Fall war.

Gleichzeitig mit dem Verschwinden des Fiebers trat eine frappante Verbesserung des Zustandes im Auge ein, und diese Verbesserung des Zustandes nahm dann mit jedem Tage zu; die Injection wurde geringer, die Hornhaut durchsichtiger, Kammerwasser klarer. Die Iris zeigte Atropin-Wirkung. Das Sehvermögen begann allmählich mit jedem Tage wieder zurückzukehren, so dass er nach Verlauf einer Woche Finger in der Entfernung von 5 m zählen konnte.

Dann wurde der Zustand wieder stationär, bis er wieder einen neuen Anfall des Klimafiebers bekam, 3 Wochen nach dem vorigen und genau mit demselben Verlauf wie das letzte Mal. Ebenso auffallend war wieder die Verbesserung des Auges, die er mit sich führte; die Pupille liess sich danach stellenweise gut erweitern, trotz zahlreichen hinteren Synechien; der Augenhintergrund begann sich etwas zu erhellen, aber wegen der zahlreichen Glaskörper-Opacitäten war man nicht im Stande, Einzelheiten zu beobachten.

Nach wiederum 4 Wochen wurde dem Patienten ein gleichartiger Fieberanfall bescheert, und auch nach diesem verbesserte sich der Zustand augenfällig, so dass, als der Patient am 22. Januar ausgeschrieben wurde, nur noch unten eine breite hintere Synechie zurückblieb; an der vorderen Linsenkapsel zahlreiche Spuren von solchen; Glaskörper ziemlich klar; der Augenhintergrund normal; S = $^{6}/_{18}$; las mit + 1,00 gewöhnlichen Druck.

Am 20. Februar war S = $^{6}/_{9}$; las ziemlich unbehindert feinen Druck, und als ich am 16. December 1896 zum letzten Mal Gelegenheit hatte, den Kranken zu untersuchen, war Sehschärfe noch immer $^{6}/_{9}$; die Iris etwas matt; im Glaskörper einzelne kleinere Trübungen. Das Auge war in der ersten Zeit nach der Ausschreibung bisweilen etwas roth, jedoch kein einziges Mal eigentlich entzündet gewesen; in der letzten Zeit zeigte es keine Injection und war auch subjectiv immer besser geworden. Der Kranke war dann an einer mechanischen Werkstatt als Maschinenzeichner angestellt, wo er zu voller Zufriedenheit seinem Platz, den er noch jetzt innehat, vorstehen konnte.

1902 hörte ich zuletzt von ihm; sein Auge war dann noch immer vollkommen gesund, auch konnte er mit Leichtigkeit seine anstrengende Arbeit fortsetzen, und glaube ich mit Bestimmtheit sagen zu können, dass der Zustand auch später gut gewesen ist.

Wollte man nun, um mit HIRSCHBERG[1] zu reden, SOLON's bekannte Aeusserung frei anwenden, und verlangen, dass Niemand vor seinem Lebensende als dauernd geheilt bezeichnet werden dürfte, würde ich es freilich ohne eine gewisse Reserve nicht wagen, den letztgenannten Zustand als Schluss-Stadium der Krankheit anzusehen. Wenn aber, wie es hier der Fall ist, Jemand sein Gesicht bis zur quantitativen Licht-Empfindung verloren gehabt, und dann 9 Jahre später vollkommen arbeitsfähig, mit fast normalem Sehvermögen ist, so dürfte er wohl von seiner sympathischen Ophthalmie für definitiv geheilt gelten; und dass diese Krankheit vorhanden war, ist, wie ich finde, keinem Zweifel unterworfen.

Was nun die Verbesserung dieses Kranken anbetrifft, so war der günstige Einfluss, den die Augenkrankheit bei jedem Anfall des Klimafiebers erfuhr, geradezu frappant: bei jedem Fieber-Anfall ein unverkennbarer Zurückgang der Augen-Entzündung. Bei einigen Fällen hat man ja beobachtet, dass gewisse Augen-Krankheiten als Tuberculosis, Periostitis, Iridochorioiditis u. a. durch ein intercurrentes Gesichts-Erysipel gebessert oder gänzlich geheilt worden, und ohne Zweifel sind bei meinem hier angeführten Fall von Klima-Fieber dieselben heilenden Factoren, wie bei den Erysipelas, wirksam gewesen. Wahrscheinlich sind diese in irgend einer Toxin-Wirkung zu suchen, und wäre es ein wünschenswerthes Ziel, wenn sich auf eine gefahrlose Weise der Zustand dieser intercurrenten Fieberkrankheiten herbeiführen liesse.

Klinische Beobachtungen.

Ueber zwei seltene Formen der Hornhaut-Entzündung.

Von Dr. Julius Fejér, ord. Augenarzt.

(Mittheilung aus dem St. Margarethen-Spitale in Budapest.)

In der Aetiologie der Hornhaut-Entzündungen spielen Skrophulose und Lues wohl die erste Rolle, dagegen ist ein Zusammenhang mit Rheumatismus, Gicht und Tuberculose viel seltener nachzuweisen.

Ich möchte in den folgenden Zeilen über zwei Fälle berichten, welche ich als genügend interessant erachte, um in der Literatur fixirt zu werden, nachdem ich dieselben in keine der allgemein anerkannten Gruppen als zugehörig einreihen könnte.

---

[1] Sympathische Erblindung dauernd geheilt. Centralbl. f. Augenheilk. 1891.

I. 49 Jahre alte Amtsdieners-Gattin leidet schon seit einem halben Jahre an einer linkseitigen Augen-Entzündung, welche sich stets verschlimmert; sie sieht immer schlechter und schlechter und verspürt bei Einwirkung von Licht intensive Schmerzen.

Status praesens bei der Aufnahme: Patientin hält das linke Auge stets geschlossen, die Bindehaut der Augenlider etwas blutreich, jedoch von normaler Oberfläche. Mässige ciliare Reizung, Hornhaut fast vollkommen getrübt, abgesehen von einer dreieckigen Partie, deren Basis — 8 mm breit —, oben am Limbus liegt, die Spitze des Dreiecks reicht dagegen unten fast zum Limbus; von letzterem ziehen kräftige Gefässe auf die Oberfläche der Hornhaut, wodurch dieselbe uneben, höckerig erscheint. Das Epithel der ungetrübten, durchsichtigen, dreieckigen Partie der Hornhaut ist durchweg glänzend, die Ränder des Dreiecks sind scharf begrenzt, wie durch graulichweisse Linien verschanzt, welche verdicktes Epithel darstellen. An der beiliegenden Zeichnung sind diese Verhältnisse ziemlich naturgetreu dargestellt.



Die Tension des Auges ist normal; Patientin zählt von 2 m Entfernung Finger. Augenhintergrund — soweit die Untersuchung möglich ist — erscheint auch regelmässig. Der Zustand der Patientin, trotzdem ich mir mit ihr alle Mühe gab, verschlechtert sich von Tag zu Tag; Atropin, Dionin, Jodoform, Umschläge versagen. Es entstehen an der oberen Partie des Limbus Eruptionen von kleinen Knötchen, die dreieckige lichte Partie der Hornhaut wird stets kleiner, so dass schliesslich die Cornea vollkommen getrübt und von den erwähnten dicken Gefässen ergriffen und die Grenzen der Sklera fast vollkommen verschwommen erscheinen.

Die Ursache der Hornhaut-Erkrankung war und blieb mir auch immer unbekannt. Der phthisische Habitus der Patientin liess den Verdacht auf tuberculöse Erkrankung der Hornhaut aufkommen; und ich unterliess es auch nicht, in den von der Oberfläche der Cornea mehrmals abgeschabten Epithelpartikelchen auf Tuberkelbacillen nachzuforschen, jedoch erfolglos. Auch habe ich directe Einimpfungen von der Hornhaut in die vordere Kammer von Meerschweinchen vorgenommen, jedoch war auch dieser Versuch negativ, die Iritis blieb aus.

Ich selbst kann mich keines einzigen Falles von positiver Tuberculosis corneae entsinnen. Die Tuberculose der Hornhaut wurde in Gestalt von diffusen Entzündungen beobachtet, jedoch wurden auch „Keratitis sclerotica"-ähnliche Formen beschrieben. In meinem Falle würden nicht nur die am Limbus beobachteten Knoten, sondern die sklerotisirende Form einen Anhaltspunkt für die Diagnose abgeben, obwohl Axenfeld behauptet, dass man nur dort Tuberculose annehmen darf, wo Bacillen und Verkäsung vorhanden sind; wogegen Greeff behauptet, dass auch bei unzweifelhaft diagnosticirten Fällen von Tuberculose der Cornea in der Hornhaut nur sehr selten Bacillen nachgewiesen werden konnten.

Panas, der hervorragende französische Augenarzt, beschreibt in seinem Lehrbuch die aus einem Thierversuch gewonnenen Erfahrungen, um die charakteristischen Eigenschaften und den Verlauf der Krankheit zu schildern,

Die Aehnlichkeit dieser Schilderung mit meinem Falle ist eine so grosse, dass ich nicht umhin kann, auf dieselbe hinzuweisen.

Allerdings habe ich die Anfangsstadien der Krankheit bei meiner Patientin nicht beobachten können, nachdem sie erst in meine Beobachtung kam, als schon zwei Dritttheile der Hornhaut getrübt und mit dicken Gefässen bedeckt waren, jedoch wiesen die späteren Symptome, namentlich die Selbstvertheidigung der Hornhaut durch die erwähnte dammartige Erhebung, die vor meinem Auge entstandenen Knötchen am Limbus, das Compliciren dieser beiden Processe, der aus dicken Gefässen bestehende Pannus und endlich die sklerotisirende Form der Keratitis so viel Aehnlichkeit auf, dass ich nicht umhin kann, in diesem Falle die Diagnose der „Tuberculose der Cornea“ anzunehmen, allerdings nur auf klinischer Grundlage, nachdem ich Bacillen nachzuweisen nicht vermochte und die Impfversuche negativ blieben.

Die Patientin hat das Hospital in dem oben beschriebenen Zustande verlassen und sich der weiteren Beobachtung entzogen.

II. Die Arthritis urica spielt in der Aetiologie der Hornhaut-Erkrankungen eine nur ganz kleine Rolle. Allerdings wird sie von vielen Autoren als ätiologisches Moment der Keratitis parenchymatosa und profunda erwähnt, jedoch ist dieser Zusammenhang nicht bestimmt nachgewiesen. Am allerwahrscheinlichsten ist noch ein Zusammenhang der Gicht mit den verschiedenen Formen der Skleritis und Episkleritis. Es wurden auch häufig recidivirende Keratitis sclerotica, Infiltrate, schmerzhafte Geschwüre und bandartige Trübungen der Hornhaut beobachtet. Hirsch behauptet, dass der Hornhautprocess nur im höheren Alter vorkommt, rach recidivirt und sich Wochen lang hinziehen kann; er verheilt, ohne diffuse Narben zurück zu lassen. Der Process entsteht immer in der Nähe des Hornhautrandes und führt niemals zur Perforation.

Ich möchte nun den Fall einer häufig recidivirenden eitrigen Hornhaut-Entzündung beschreiben, welche einen hochgradig gichtischen 58jährigen Mann betrifft, und dessen sämmtliche Symptome, namentlich das stürmische Auftreten, das häufige Recidiviren, die raschen Heilungen, das Alterniren auf beiden Augen darauf hinweisen, dass die Horhnaut-Erkrankung mit der constitutionellen Krankheit im engen Zusammenhange stehen muss.

Der 58 Jahre alte Oekonom leidet schon seit langen Jahren an der Gicht; Blutgefässe verkalkt, die Gelenke sowohl der Hände als auch der Knie und Füsse hochgradig verändert, deformirt. Urin rein, Harnsäure kaum vermehrt. Das Augenleiden des Patienten begann vor 3 Monaten und bestand darin, dass alternirend am rechten und linken Auge in der Hornhaut, nahe zu dessen Rande, sichelförmige, den katarrhalischen ähnliche, tiefe, eitrige Geschwüre entstanden, welche von hochgradiger ciliarer Reizung, Lichtscheu und Schlechtsehen begleitet waren. Zu solchen Zeiten waren auch an den geschwürsfreien Stellen der Hornhaut kleine, wie gestichelte Stellen und reichliche Vascularisation nachzuweisen. Als mir der Patient zum ersten Mal vorgestellt wurde, habe ich am linken Auge, an der unteren Partie der Hornhaut einen Abscess mit gestichelter Oberfläche constatirt, und schritt der Process so stürmisch vorwärts, dass ich Perforation befürchtete; es wurde Pilocarpin eingeträufelt und ein Verband angelegt. Um den Pat. genauer beobachten zu können, habe ich ihn in das Spital aufgenommen, wo die eitrige Entzündung des linken Auges rasch verheilte, der Eiter kam bald zur Resorption und die Hornhaut war in kurzer Zeit zum grössten Theil aufgehellt. Während des Spitalaufenthaltes jedoch wiederholte sich derselbe

Process am rechten Auge; es entstand aussen-unten an der Hornhaut ein kraterförmiges eitriges Geschwür, welches halbkreisförmig fortschreitend die Pupille umrahmte und mit fulminanten Erscheinungen, reichlicher Secretion einherging. Je gefahrdrohender diese Erscheinungen auftraten, so rasch — in kaum einigen Tagen — hörte die Eiterung wieder auf und liess eine durchsichtige Narbe zurück, und nachdem der Process von Stelle zu Stelle weiter wanderte, entstand in der Hornhaut — in Folge der vielfachen Wiederholungen — eine aus kleinen Flecken zusammengesetzte, die Pupille kreisartig umgebende Trübung. Nach fünfwöchentlichem Aufenthalt verliess Pat. in ziemlich zufriedenstellendem Zustande das Hospital; beide Hornhäute waren zwar getrübt, jedoch war die Sehkraft mit entsprechendem Concavglas am rechten Auge $^5/_{30}$, am linken Auge $^5/_{50}$; stufenweise verbesserte sich der Zustand auf $^5/_{15}$ und $^5/_{10}$, so dass Pat. arbeitsfähig wurde. Ich muss noch bemerken, dass Pat. auch an einer chronischen Bindehaut-Entzündung litt, das Secret war nicht reichlich, jedoch fand es sich — weiss und klebrig — stets um die Augenwinkel vor, ja es bedeckte in Form von fadenartigen Schleimfetzen auch die Hornhaut, wobei die Oberfläche der Bindehaut durchwegs von glatter Beschaffenheit war.

Die Therapie bestand in einer Verabreichung von Uricidin, ausserdem trank Pat. Salvatorwasser. Die Localbehandlung der Augen bestand nebst warmen Umschlägen in Einträufelung von Scopolamin und in Einstreuung von Dioninpulver. Letzteres bewährte sich in diesem Falle glänzend; allerdings entstand heftige Reaction, hochgradiges Oedem, Chemosis, reichliche Vascularisation und Secretion, jedoch konnte schon am nächsten Tage wesentliche Besserung nachgewiesen werden; auch hat es die Aufhellung der Narben wesentlich befördert. Noch während des Aufenthaltes im Hospital entstand bei einer Gelegenheit am rechten Auge so hochgradige Infiltration, dass ein hervorragender Consiliarius behufs Verhütung von Recidiven und um das Fortschreiten der Eiterung zu verhindern die Verschorfung der Geschwürsränder mit dem Thermocauter empfohlen hatte; jedoch hat der Pat. seine Einwilligung dazu verweigert, und es blieb bei der alten Behandlung. Pat. hat nach Entlassung aus dem Spital die Behandlung zu Hause mit 10% Dionintropfen fortgesetzt, und obwohl die Entzündung in ganz kleinem Maassstabe ab und zu noch einige Male auftrat, kam es schliesslich zur Beruhigung der Augen, und ist Pat. gegenwärtig vollkommen arbeitsfähig.

Unser Büchertisch.

Neue Bücher.

1. Klinische und anatomische Beiträge zur Pathologie des Gehirns, von Dr. Salomon Eberhard Henschen, o. ö. Prof. a. d. Königl. Carol. medico-chir. Institut, Stockholm, Dir. d. med. Klinik. Vierter Theil, erste Hälfte, mit 19 Tafeln. Upsala 1903, Comm.-Verlag von K. F. Köhler in Leipzig. (Vgl. S. 213.)

*2. Von der Encyclopédie française d'ophtalmologie sind die drei ersten Bände fertig gedruckt. Wir werden demnächst in der Lage sein, darüber zu berichten. Heute liegt uns ein Sonder-Abdruck vor, der einen stattlichen Band darstellt:

Elements d'embryologie et de tératologie de l'oeil, par le Dr. van Duyse, Prof. d'anat. path. et de clinique opht. à l'Univ. de Gand. Avec 384 Fig. dont 211 originales. Paris, Octave Doin, 1904. (471 S.) Es ist ein Lebenswerk, das nur durch die seltne und glückliche Personal-Union des Anatomen und Ophthalmologen geschaffen werden konnte. Wir werden ausführlich darüber berichten.

*3. Manhattan Eye and Ear Hosp. Rep. Nr. III. March. 1904, New York. (184 S.)

4. Lehmann's Med. Hand-Atlanten Bd. XXXI. Atlas und Grundriss der Lehre von den Augen-Operationen, von Prof. Dr. O. Haab in Zürich. München 1904.

Den bekannten und beliebten Bänden von Prof. Haab, I. die äusseren Erkrankungen des Auges, II. Ophthalmoskopie, reiht sich als dritter jetzt dieser von den Augen-Operationen würdig an. Blosse Beschreibung mit Worten reicht bei operativen Eingriffen zur Klarlegung des Vorgehens in der Regel gar nicht aus, so dass gerade auf diesem Gebiete die bildliche Schilderung unumgänglich nothwendig erscheint.

*5. Histologie patholog. de l'oeil, par le prof. Parisotti à Rome. Avec 20 planches dessinées d'après nature. Paris, Baillière & fils, 1904. Wir werden auf dieses Werk noch zurückkommen.

6. Die Behandlung der Kurzsichtigkeit, von J. Hirschberg in Berlin. Mit 12 Figuren. (Sonderabdruck aus der Deutschen Klinik am Eingang des XX. Jahrhunderts von E. v. Leyden und F. Klemperer.) 70 Seiten. (Vgl. S. 211.)

*7. Theorie und Praxis der Augengläser, von Dr. E. H. Oppenheimer, Augenarzt in Berlin. Mit 181 Text-Abbildungen. Berlin 1904, A. Hirschwald. (200 S.).

*8. Die Messung der Pupillengrösse und Zeitbestimmung der Licht-Reaction der Pupillen bei einzelnen Psychosen und Nerven-Krankheiten, von Dr. A. Fuchs in Wien. Leipzig u. Wien 1904.

*9. Schutzmaassregeln und Heilverfahren gegen Trachom. Circular-Verordnung des Kgl. Ung. Ministers des Innern. Budapest 1904.

10. Handbuch der Physik. Zweite Auflage. Herausgegeben von Dr. A. Winkelmann, Prof. an der Universität Jena. Sechster Band. Erste Hälfte. Optik I. Mit 170 Abbildungen.

Die erste Auflage dieses 1896 vollendeten vortrefflichen Werkes, gewiss des inhaltreichsten und besten, das in deutscher Sprache erschienen, und wohl auch in der Welt-Literatur einzigen, ist völlig vergriffen. Bei der neuen Auflage ist wiederum jedes Kapitel, wenn irgend möglich, einem Manne übertragen, der selbständige Untersuchungen in dem betreffenden Gebiet ausgeführt hat. So haben wir denn in dem vorliegenden Bande von S. Czapski die geometrische Optik, die geometrische Theorie der Abbildungen, die sphärische und chromatische Abweichung, die Blende, die Prismen, das Auge, die Lupe, das Mikroskop, das Fernrohr; von M. Rohr das Sehen und die Brillen. Somit ist gegen die frühere Auflage nicht nur die Seitenzahl (432 gegen 292), sondern auch der wesentliche Inhalt erheblich erweitert.

11. Die Paraffin-Injectionen. Theorie und Praxis. Eine zusammenfassende Darstellung ihrer Verwendung in allen Specialfächern der Medicin. Von Dr. med. Albert E. Stein, dirig. Arzt der chirurg.-orthopäd. Abth. am Augusta Victoria-Bad zu Wiesbaden. Mit 81 Abbild. im Text. Stuttgart, F. Enke, 1904. (166 S.)

Kap. XII enthält die Verwendung der Paraffin-Injectionen in der Augenheilkunde, nach Enucleation, bei Epicanthus, Caries des Orbitalrandes, Ektropium, Entropium, Trichiasis, Exstirpation des Thränensacks, — wohl die erste zusammenfassende Darstellung dieses Gegenstandes.

*12. Ueber die Beziehungen von Toxin und Antitoxin. Von R. Grassberger u. A., Schattenfroh. Leipzig und Wien, F. Deuticke, 1904. (Aus dem hyg. Institut der Universität in Wien.)

*13. Das Radium. Seine Darstellung und seine Eigenschaften. Von Dr. Jacques Danne, Privat-Assistent des Herrn Prof. P. Curie. Mit einem Vorwort von Ch. Lauth, Director der Hochschule für angewandte Physik und Chemie zu Paris. Mit zahlreichen Figuren. Autor. Ausgabe. Leipzig, Veit & Comp., 1904.

14. Diseases and injuries of the eye with their medical and surgical treatment. By George Lawson, F. R. C. S. Engl. Sixth Edition, with 249 Illustrations. Revised and in great mensure rewritten by Arnold Lawson, F. R. C. S. Engl. London, 1903, Smith, Elder & Co.

Ein altes Buch, aus der Mitte des vorigen Jahrhunderts, von einem vorzüglichen Chirurgen, den ich vor 27 Jahren zu London thätig gesehen; jetzt, nachdem die letzte Auflage 1885 erschienen, von seinem Sohn, einem praktischen Augenarzt, ganz neu bearbeitet, bestimmt für Studenten und für praktische Aerzte, die mehr auf Heilung, als auf Theorie der Augenkrankheiten ausgehen. Das Buch enthält auf seinen 587 Seiten eine Menge wichtiger Angaben für diesen Zweck, in kurzer und klarer Darstellung. Wir haben hier eine Augenheilkunde in echt englischem Gewande, was ja für Manche, die England nicht besucht haben, besonders interessant sein dürfte. Dass Albr. von Graefe die Iridectomie gegen Glaucom angegeben, wird nicht mitgetheilt, wohl aber die Urheber von andren minder wichtigen Verfahren. Von Helmholtz wird erklärt, dass „er den ersten Augenspiegel 1851 einführte“; doch fehlt die Angabe, dass er das Rad mit den verschiedenen Correctionsgläsern construirt hat, und dass die Methode des umgekehrten Bildes von Rüte (1852) herrührt.

*15. Ali ibn Isa. Erinnerungsbuch für Augenärzte. Aus arabischen Handschriften übersetzt und erläutert von J. Hirschberg und J. Lippert. Leipzig, Verlag von Veit & Comp. H.

Gesellschaftsberichte.

Ophthalmologische Gesellschaft in Wien. (Bericht von Prof. Elschnig.)

Sitzungen vom 13. April und 4. Mai 1904.

Schnabel: Das glaucomatöse Sehnerven-Leiden. Es ist unmöglich, den formell und inhaltlich vollendetsten Vortrag in kurzem Referate wiederzugeben. Referent beschränkt sich daher darauf, die wichtigsten Punkte der Schnabel'schen Glaucomlehre, welche der Vortr. durch eine grosse Zahl von Projections-Bildern mikroskopischer Präparate illustrirte, in Kurzem wiederzugeben.

Die an allen Fällen wiederkehrenden Veränderungen im glaucomatösen Sehnerven bestehen in einem Aufquellen und Zerfall der Sehnervenfasern in der Papille, vor und in der Lamina cribrosa und im vordersten Antheil (gefässführendem Stück) des Sehnervenstammes. Dasjenige, was diese glaucoma-

töse Aufquellung und Zerfall von allen andren bekannten Formen von Sehnervenschwund unterscheidet, ist das völlige Fehlen einer Neubildung von Ersatzgewebe. Dadurch bilden sich im Sehnervenstamme wie in der Papille anfänglich kleine, später immer an Grösse zunehmende Lücken (Cavernen), die ohne besondere Abgrenzung im normalen Nervengewebe liegen können, und die bei vollendeter Entwicklung im Sehnervenstamme selbst, im Querschnitt gesehen, ein Bild erzeugen, wie wenn an einzelnen Partien die Nervenfasern aus dem Stützgewebe durch Pinseln entfernt worden wären. Da schliesslich auch die Glia und die Bindegewebs-Septen rareficirt werden, kommt es zur Bildung grösserer, über mehrere Bündel sich erstreckender Lücken im Sehnerven. Die Veränderung findet sich in den meisten Fällen nur an einzelnen Sectoren oder Quadranten des Sehnerven, an andren, bei länger dauerndem Glaucom, mehr oder weniger gleichmässig über den ganzen Sehnervenquerschnitt ausgebreitet.

Mit der Lückenbildung in der Papille selbst, im marklosen Theil des Sehnerven, wird gleichfalls das Stützgewebe rareficirt, die Wände des Sklerotiko-Chorioidal-Canales abgeglättet, das schwindende, marklose Sehnervenstück mitunter gewissermaassen sequestrirt, die einzelnen Cavernen fliessen zusammen zu der einen grossen Caverne: der glaucomatösen Excavation.

Der vollständige Schwund des gesammten Pupillengewebes ist in vielen Fällen dadurch leicht zu erkennen, dass die Netzhaut in die Excavation hineingezogen ist und direct der nackten Lamina cribrosa anliegt. Die Lamina cribrosa ändert sowohl bei Glaucom mit als ohne Drucksteigerung anfänglich ihre Lage nicht. Erst bei entwickeltem glaucomatösen Sehnervenleiden sinkt sie zufolge der Lückenbilduug im retro-laminaren Sehnervenstück nach hinten ein.

Da, wie Elschnig zuerst gezeigt hat, eine glaucomatöse Excavation in voller Ausbildung ohne jede Verlagerung der Lamina cribrosa vorhanden sein kann, da die Lamina cribrosa, so lange der Sehnerv normal ist, überhaupt nicht excavirt werden kann, da auch ein Zurückweichen der Lamina niemals das Bild der glaucomatösen Excavation liefern kann, kann auch die angeblich durch den Druck erzeugte Excavation der Lamina nicht als Ursache der Excavationsbildung angezogen werden.

Wie schon erwähnt, kommt es nur bei Glaucom zu einer Lückenbildung durch den Schwund des Nervengewebes. Bei jeder andren Art von Atrophie werden die schwindenden Nervenfasern durch wucherndes Stütz- oder Bindegewebe ersetzt; es giebt keine atrophische Excavation. Jede pathologische Excavation ist eine glaucomatöse Excavation, ob sie sich nun in einem Auge mit nachweisbarer Drucksteigerung oder mit andauernd normaler Spannung vorfindet.

Discussion. Salzmann führt an, dass er schon lange nicht mehr auf dem Boden der klassischen Druck-Theorie stehe, und dass ihn in vieler Beziehung Schnabel's Präparate von der Unrichtigkeit der Druck-Hypothese überzeugt haben. Nichtsdestoweniger glaubt er durch einige projicirte Präparate erweisen zu können, dass eine Excavation der Lamina cribrosa bestehen könne, bevor noch eine glaucomatöse Excavation sich auszubilden begonnen. Natürlich weicht nicht die Lamina allein zurück, sondern das ganze Sehnervenende werde zurückgedrängt, comprimirt.

Schnabel zeigt an den Salzmann'schen Präparaten die typische glaucomatöse Cavernenbildung und betont nochmals, dass so stark gewölbte Lamina wie im Falle Salzmann sehr oft in normalen Sehnerven anzutreffen

sei, und betont die Unmöglichkeit, dass die Lamina cribrosa allein zwischen den Sehnervenbündeln hindurch nach hinten gedrückt werden könne.

L. Müller führt an, dass Fälle, wie er sie mehrfach beobachtet — nicht excavirte Papille vor der Iridectomie, nach Iridectomie bei vollständig normaler oder sogar verminderter Spannung Ausbildung typischer glaucomatöser Excavation — nur mit Schnabel's Glaucom-Theorie vereinbar sind.

M. Sachs führt an: 1) Es sind einzelne spärliche Fälle bekannt, wo die ausgebildete Excavation nach der Iridectomie geschwunden ist, so auch der Fall Axenfeld's.

2) Wenn die von Schnabel geschilderte Sequestration des marklosen Sehnervenstückes bei Glaucom zur Regel gehöre, müsste man annehmen, dass das Sehvermögen von vornherein immer sehr wesentlich gestört wäre.

3) Es ist immerhin sehr auffallend, dass das Sehnervenleiden sich so enorm häufig mit Drucksteigerung combinirt, und dass, wenn die Drucksteigerung durch Iridectomie beseitigt ist, der Verfall des Sehvermögens sistirt: es müsse also doch Drucksteigerung und Sehnervenleiden in irgend eine Parallele gestellt werden.

Schnabel hat ad 1) schon vor 25 Jahren Fälle beschrieben, wo die Excavation nach der Iridectomie wieder verschwunden ist. Er hält Axenfeld's Beobachtung für richtig, ihre Deutung für unrichtig. Es kommt in alten glaucomatösen Excavationen durch secundäre Wucherungen von Bindegewebe mitunter zu einer Ausfüllung der Excavation.

ad 2) Schnabel hat es oft genug gesehen, dass lange vor der Ausbildung der Excavation schon Sehstörungen bestanden, dass der Sehnerv schon verfärbt und eisengrau geworden. Aber es können andrerseits auch bedeutende glaucomatöse Veränderungen da sein, ohne dass eine wesentliche Functionsstörung besteht. So die bekannten Fälle von scheinbar totaler glaucomatöser Excavation, bei der durch unsre Untersuchungsmethoden eine Functionsstörung nicht nachweisbar ist.

Ein Rückschluss aus der normalen Beschaffenheit der Papille auf die Beschaffenheit des retrolaminaren Sehnervenstückes ist unzulässig.

ad. 3) Bezüglich Therapie: Schnabel hat nur Thatsachen vorgebracht, die er beobachtet hat. Daraus ergiebt sich für das Verhalten des Glaucom behandelnden Arztes nichts besonderes. Schnabel hat nach der Iridectomie bei glaucomatösem Sehnervenleiden Gutes und Schlechtes gesehen, im Allgemeinen ist aber doch die Iridectomie immer noch das Beste, auch bei Fehlen von Drucksteigerung.

Königstein hat immer das glaucomatöse Sehnervenleiden als etwas ganz Verschiedenes von dem echten Glaucom mit Drucksteigerung gehalten. Schnabel's Präparate und Ausführungen haben ihn vollständig von der Identität beider Processe bezüglich des Verhaltens des Sehnerven überzeugt.

Schnabel (Schlusswort) charakterisirt nochmals, wie diametral die Ergebnisse der anatomischen Forschung den durch die Druck-Hypothese geforderten Veränderungen im Sehnerven entgegenstehen. Die Druck-Hypothese wurde aufgestellt, bevor noch genauere Thatsachen über das Verhalten des Sehnerven bei Glaucom bekannt waren. Alle Thatsachen, die jetzt in dem reichen und reichhaltigen Glaucom-Materiale, das Schnabel zur Beobachtung zur Verfügung stand, festgestellt wurden: die Ausbildung typisch-glaucoma-

töser Excavation ohne Verlagerung der Lamina, die besondere Art des glaucomatösen Sehnervenschwundes (Lücken- oder Cavernenbildung), die bei keiner andren Art von Atrophie irgend einer Ursache sich vorfindet, die also auch nicht durch die supponirte Excavation der Lamina bedingt sein könnte u. s. f. — widersprechen vollständig der auch jetzt noch herrschenden Druck-Hypothese, zwingen uns daher dieselbe zu verwerfen und an ihre Stelle die jetzt gefundenen Thatsachen über das anatomische Verhalten des Sehnerven bei Glaucom mit und ohne Drucksteigerung zu setzen.

Sitzung vom 8. Juni 1904.

I. Schnabel projicirt und erläutert in Ergänzung des Vortrags über Glaucom 4 Meridionalschnitte durch den Sehnerven-Eintritt glaucomatöser Augen, und zwar 1) Secundärglaucom durch metastatisches Carcinom der Aderhaut; lateral typische, nackte, glaucomatöse Excavation, medial ein Rest von Papillengewebe, das in den centralen Partien einfach atrophisch ist, während sich in seinem medialsten Antheile ausgedehnte glaucomatöse Lückenbildung vorfindet. 2) Tiefe glaucomatöse Excavation: der stark ektatischen Lamina cribrosa liegt dicht die über den Rand der Papille hineingezogene Netzhaut an, welche beiderseits den ganz nackten Sklerotitis-Chorioidalcanal frei überbrückt. 3) Glaucomatöse Excavation hinter der Lamina cribrosa; im vordersten Antheile der Sehnerven, hinter der ektatischen Lamina eine grosse Caverne durch einen engen Hals mit der Excavation communicirend (abgebildet in Elschnig, Pathologische Anatomie des Sehnerveneintrittes Magnus, Unterrichtstafeln XIX, Tafel XII).

In allen diesen Fällen kann die besondere Art der Excavation bezw. Cavernenbildung absolut nicht nach der Drucktheorie erklärt werden, ebensowenig der 4. Fall: seit etwa 6 Monaten bestehendes chronisch entzündliches Primär-Glaucom; Tod 8 Tage nach Iridectomie des Sehnerveneintritts — bei normaler Lamina-Lage — intensive Neuritis optici.

II. F. Rabitsch stellt ein junges Weib mit enormer Entwicklung von Drusen im Sehnervenkopfe beiderseits vor, spricht über deren Entstehungstheorie, projicirt mehrere mikroskopische Präparate von Drusen im Sehnervenkopfe (aus Elschnig's Sammlung) und leitet daraus ab, dass es wahrscheinlich zwei Entstehungsarten dieser Gebilde gebe: auf Grund von Neuritis optici, und spontan als locale Hyalin-Ablagerung. Im letzteren Falle können ev. secundär-reactive Veränderungen im Sehnervengewebe auftreten, welche eine entzündliche Entstehungsart der Drusen vortäuschen können. So sei wohl auch Sachsalber's Fall richtig zu deuten.

III. Wintersteiner-Pilcz: Augenspiegel-Befunde bei Geisteskranken. Wintersteiner suchte in den Augen von über 700 Geisteskranken nach somatischen Degenerationszeichen. Indem er alle irgend vom sogenannten normalen Typus abweichenden, aber nicht streng pathologischen Befunde, wie Conus, markhaltige Nervenfasern, cilioretinale Gefässe, getäfelter Fundus, Refractions-Anomalien u. s. f. als positive Befunde zusammenfasst, ergiebt es sich, dass dieselben bei Geisteskrankheiten mit hereditärer Grundlage relativ häufiger vorkommen, als bei solchen ohne hereditäre Grundlage.

Dann berichtet Vortr. noch über die eigentlich pathologischen Befunde, unter denen besonders die hohe Zahl von Sehnerven-Atrophien bei progressiver Paralyse auffällt.

Pilcz (als Gast) erörtert im Anschluss daran die Bedeutung der somatischen Degenerationszeichen überhaupt, und stellt fest, dass sie nur für die Species, nicht für das Individuum bezüglich der Disposition zu Geisteskrankheiten Bedeutung haben. Bei den „Degenerativen", welche geisteskrank sind, hat sich der Einfluss der somatischen Degeneration bereits gezeigt; bei jenen, welche nicht geisteskrank sind, wissen wir nicht, wie es mit der Disposition steht. Die Heredität disponirt nur das Individuum besonders für die Geisteskrankheit. Untersuchungen Gesunder auf somatische Degenerationszeichen haben also für diese Frage keinen Werth.

Discussion. A. Fuchs stellt eine Anfrage bezüglich des grossen Procentsatzes pathologischer Befunde bei progressiver Paralyse.

Königstein meint, dass es nicht angehe, ohne Weiteres Befunde wie temporalen Conus, cilioretinale Gefässe, markhaltige Nervenfasern als positive Befunde im Sinne somatischer Degenerationszeichen aufzufassen, Wintersteiner hätte da wenigstens vorher ihr Vorkommen procentarisch bei Gesunden feststellen müssen.

Elschnig schliesst sich dem an, und weist darauf hin, dass er diese letztere Feststellung bezüglich cilioretinaler Gefässe und Coni verschiedener Lage schon gelegentlich publicirt habe.

Wintersteiner führt an, dass er auch den Conus nach aussen und markhaltige Nervenfasern u. dgl. nicht als sichere Degenerationszeichen auffasst. Unter seinen Kranken mit positiven Augenspiegelbefunden (in Hinsicht auf Degenerationszeichen) fanden sich solche, welche auch andre somatische Degenerationszeichen darboten, und solche, denen diese fehlten.

M. Sachs: Auf Grund ausreichender allgemeiner Erfahrung in Spiegelbefunden könne man sagen: dies sind ungewöhnliche, jene gewöhnliche Spiegelbefunde. Die Registrirung der Häufigkeit des Vorkommens an sich häufiger Befunde — wie das von cilioretinalen Gefässen — bei Geisteskranken erscheint Vortr. belanglos; durch Einschränkung des Rahmens der positiv zu registrirenden Befunde wäre daher der Werth der Untersuchmungen Wintersteiner's gewiss nicht beeinträchtigt worden.

Referate, Uebersetzungen, Auszüge.

1) **Die Behandlung der Kurzsichtigkeit**, von J. Hirschberg in Berlin. (Die Deutsche Klinik. Urban u. Schwarzenberg, Berlin 1904.)

In der vorliegenden Sonderschrift behandelt Verf. mit gewohnter Lebhaftigkeit und Anschaulichkeit der Darstellung Fragen, die von grösster praktischer Bedeutung sind. Den wenig mit der Sache Vertrauten führt eine kurze und sehr übersichtliche Klarlegung der zu Grunde liegenden Begriffe so in das Thema ein, dass er den Auseinandersetzungen leicht folgen kann; der eigentliche Fachmann findet zahlreiche Anregungen und neue Gesichtspunkte.

Verf. wendet sich energisch gegen die in letzter Zeit allgemein aufgenommene fast unterschiedlose Vollcorrection. Er hat bei den höchsten Graden der Kurzsichtigkeit erhebliche Schädigungen dabei gesehen. Bis zu 3 Dioptrien kann man ausgleichende Gläser für Nähe und Ferne tragen lassen, bei den mittleren Graden (3—6 D.) sind die ganz oder nahezu ausgleichenden Gläser nur für die Ferne zu verwenden, für das Nahesehen

schwächere oder gar keine. Bei den höheren Graden der Kurzsichtigkeit (mehr als 6 Diopt.) sind stets zwei verschiedene Gläser zu verordnen, das Naheglas etwa halb so scharf als das Fernglas. Ein schärferes Glas als 9 Dioptr. ist höchstens für kurze Zeit zum Fernsehen zulässig.

Von besonderer Bedeutung ist der Abschnitt über die Complicationen der Kurzsichtigkeit, der ausführlicher behandelt ist, als man es von Lehrbüchern und auch von Sonderschriften gewohnt ist. Erwähnt ist die starke Verdünnung der Hornhaut, die zuweilen bei höchstgradiger Kurzsichtigkeit eintritt, genauer behandelt der Star bei Kurzsichtigen, auch die häufig bei ihnen beobachteten leichten Linsenverschiebungen und die bei Myopie sich ergebenden Besonderheiten der Star-Operation. Glaskörper-Trübungen, wie die näher geschilderten Hintergrunds-Veränderungen, sind eine Folge der Dehnung. Die Annahme einer Entzündung als Ursache ist ganz falsch und damit auch die Anwendung entzündungswidriger Mittel. Richtige Lebensweise, Ruhe und Schonung der Augen sind die Hauptmittel. Eine zu wenig beachtete zwar seltene doch sehr wichtige Complication ist die besondere Drucksteigerung bei starker Kurzsichtigkeit, die hier zuerst so genau dargestellt und durch klinische Beobachtung erläutert ist.

Giebt die Gegend des hinteren Augenpoles nicht mehr nach, so wirkt der Druck der Dehnung auf den Sehnerven, wobei der Schwund grösserer Aderhautbezirke und ihrer Blutgefässe drucksteigernd wirken kann. Es giebt drei Hauptformen des myopischen Glaucom, von denen die erste chronischen Charakter mit gelegentlichen Anfällen stärkerer Drucksteigerung hat, die zweite ohne jede Reizung wie das einfache Glaucom verläuft, die dritte ähnlich wie die zweite sich abspielt, doch neben der Aushöhlung des Sehnerven noch eine bedeutende ringförmige Aushöhlung des ganzen Augengrundes um den Sehnerven herum zeigt. Die letzte Form ist anscheinend nicht heilbar, während in den andren Fällen die Iridectomie gute Erfolge hat. Bei den Operationen an so bedeutend verlängerten und stark gespannten Augäpfeln ist die Allgemeinbetäubung unerlässlich. Diagnose und Behandlung sind durch eingehende Krankengeschichten erläutert.

Bei der schlimmsten Complication, der Netzhaut-Ablösung, die ausführlich erläutert wird, ist der Standpunkt des Verf.'s bekannt. Er ist für friedliche Behandlung (Ruhelage, Schwitzen, subconjunctivale Kochsalz-Injectionen), die nach 2—3 Monaten aufzugeben ist, wenn sie ohne Erfolg blieb. In 4 Fällen (8 %) trat schöner Erfolg ein. Auch der Lederhautstich ist zweckmässig. Deutschmann's Verfahren, der über 20 % Heilungen berichtet, empfiehlt Hirschberg deshalb sorgfältiger Pflege und Berücksichtigung, er schildert auch das noch eingreifendere Verfahren Müller's.

Von den Mitteln, die Kurzsichtigkeit zu beseitigen, sind solche, die auf falschen Voraussetzungen beruhen, wie Atropinkuren, zu verwerfen, auch die Muskel-Durchschneidungen erreichen nichts. Die Myopie-Operation ist bei sorgfältiger Auswahl und guter Technik von befriedigendem Erfolge. Verf. fasst seine bekannten Mittheilungen darüber übersichtlich zusammen, er räth zur grösseren Vorsicht, operirt stets nur ein Auge, das schlechtere.

Die Verhütung der Kurzsichtigkeit hat in der Schule ihr Hauptthätigkeitsfeld. Stilling trat gegen diese Ansicht auf, doch widerlegt Verf. seine Anschauungen. Messungen an 242 hochgradig kurzsichtigen Augen ergaben, dass die Kurzsichtigkeit in keinem Falle von zu starker Hornhautkrümmung abhängt, sie ist durch Sehachsen-Verlängerung bedingt. Blutsverwandtschaft der Eltern bewirkt nicht Kurzsichtigkeit der Kinder, wenn auch die ererbte

Anlage der Kurzsichtigkeit eine grosse Bedeutung besitzt. Da die Entwicklung der Kurzsichtigkeit erst unter dem Einflusse der Schule erfolgt, muss in dieser vorgesorgt werden. Gute Bänke in Schule und Haus, gute Beleuchtung sind nothwendig, Einführung von Steilschrift, Fallenlassen der gothischen Lettern erwünscht. Das Wichtigste ist Vermeiden der Ueberanstrengung, die unnütze Schreiberei, bei den Mädchen der Unfug vieler Handarbeiten, mit sich bringen. Die Glascorrection hat nach den anfangs erwähnten Grundsätzen zu erfolgen. Spiro.

---

2) Klinische und anatomische Beiträge zur Pathologie des Gehirns. IV. Theil, erste Hälfte. Von Prof. Dr. Salomon Eberhard Henschen in Stockholm. Upsala, 1903.

In der ersten Hälfte des vierten Theiles seiner Gehirn-Pathologie beschäftigt sich Verf. mit der Frage der Organisation des Gesichts-Sinnes im Gehirn. Solche Fragen können weder anatomisch, noch durch das Thierexperiment gelöst werden. Dazu bedarf es der combinirten klinisch-anatomischen Methode.

An 16 klinisch genau beobachteten und zum grossen Theil auch anatomisch untersuchten Fällen tritt Verf. besonders den beiden Fragen nahe: Welche Ausdehnung hat die Seh-Area der Hirnrinde, und Giebt es eine Projection der Retina auf diese Sehfläche?

Er kommt dabei zu folgenden Resultaten. Die Seh-Area ist auf die Rinde der Fissura calcarina beschränkt. Die laterale Rinde des Occipitallappens und die Rinde der Spitze desselben gehören nicht zum Sehcentrum, vermögen also auch nicht bei Läsion der Seh-Area für dieselbe einzutreten. Diese Localisation ist durch die positive Beobachtung erwiesen, dass bei einer auf die linke Calcarina-Rinde beschränkten Malacie linksseitige Hemianopsie gefunden wurde. Und durch die negative, dass ausgedehnte Malacie der lateralen Rinde kein Skotom hervorgerufen hat. Diese durch eine Reihe völlig übereinstimmender Beobachtungen gestützte Beweisführung steht in directem Gegensatz zu v. Monakow's Ansicht von der Ausdehnung des Sehcentrums. Die Fälle vorübergehender Hemianopsie sind nicht im Sinne v. Monakow's dadurch zu erklären, dass die Rinden-Elemente im Occipitallappen sich vertreten können, sondern dadurch, dass Blutungen in unmittelbarer Nähe entstehen, die wieder der Resorption anheimfallen. Sind solche Insulte cortical, so kommen fast regelmässig Hallucinationen vor. Ja diese sind fast pathognomonisch für corticale Läsionen.

Das Farbenfeld fällt mit dem Lichtfeld zusammen.

Was die zweite Frage anlangt, so ist eine Projection der Netzhaut auf die Calcarina-Rinde zur Evidenz bewiesen. Nämlich die obere Calcarina-Lippe empfängt die Lichtempfindung vom dorsalen Retina-Quadranten, die untere vom ventralen, während die Rinde des Bodens der Fissura calcarina dem horizontalen Netzhautmeridian entspricht. Malacie der oberen Lippe ruft constante Quadranten-Hemianopsie nach unten hervor und Malacie der unteren Ausfall nach oben. Ferner ruft eine begrenzte Läsion der Rinde nach Lage und Form ein constantes Skotom hervor, welches nach unten liegt, wenn der Defect functionirender Rinde in der oberen Lippe liegt und umgekehrt.

In praktischer Beziehung ist die Möglichkeit der Localisation von grösster Wichtigkeit: Quadranten-Hemianopsie nach oben beweist einen Process an

der Basis des Gehirns und contraïndicirt so einen eventuellen chirurgischen Eingriff. Auch Kleinhirntumoren, welche auf das Sensorium einen Druck ausüben, können eine Quadranten-Hemianopsie nach oben zur Folge haben. Es besteht also eine Projection der Netzhaut auf die Hirnrinde. Das periphere Gesichtsfeld scheint näher der Spitze des Hinterhauptlappens zu liegen.

Weiterhin geben die Untersuchungen noch Aufschlüsse über die Sehstrahlung. Das Sehbündel hat in der Sehstrahlung eine ventrale Lage, es ist 6 cm vor dem Occipitalpol höchstens 9 mm hoch und weiter hinten noch niedriger. In der Frontalebene des Gyrus angularis liegt es ganz ventral in der Sehstrahlung und etwa in der Höhe des Gyrus temporalis secundus. Auch hier ist eine bestimmte Anordnung der Fasern bewiesen. Der untere Retina-Quadrant wird durch ein unmittelbar ventral von der unteren Calcarina-Lippe liegendes Bündel im Fasciculus longitudinalis inferior innervirt. Die Fasern des dorsalen Abschnittes innerviren die obere Hälfte der Netzhaut. Auch im Kniekörper ist diese Anordnung vorhanden. Die dorsalen Fasern des Sehbündels kommen von der dorsalen Hälfte des Kniekörpers.

Ausser diesen Thatsachen hält Verf. für sehr wahrscheinlich, dass der horizontale Meridian der Netzhaut, dessen Sehfeld am Boden der Fissura calcarina liegt, doppelt innervirt ist.

Eine Localisation der Macula lutea ist nach des Verf.'s Ansicht bis jetzt nicht möglich. Der letzte Fall macht eine Localisation in den proximalsten Theil der Fissura calcarina wahrscheinlich, doch sprechen andre Thatsachen für Localisation auf den Cuneus-Stiel. Diese Frage können erst weitere Beobachtungen entscheiden.

Dem stattlichen Grossquart-Heft sind die Befunde der Gehirn-Sectionen auf sorgfältig ausgeführten Tafeln beigegeben. Koerber.

---

3) **Beitrag zur Pathogenese und Therapie des Glaukoms**, von Zimmermann. (Deutschmann's Beiträge, 58. Heft.)

In einer neuen Glaucomtheorie bringt Verf. den Arterienpuls in einen ätiologischen Zusammenhang mit der Entstehung des Glaucoms. Arterienpuls finden wir dann, wenn eine Druckdifferenz existirt zwischen dem Augeninnern und dem Innern des Gefässrohrs; gleichgiltig ist es dabei, wo von den beiden eine Steigerung oder Herabsetzung des Druckes Platz gegriffen hat. Verf. sagt nun, dass beim Glaucom eine Erniedrigung des Blutgefässdrucks bei normalem Augendruck vorliegt. Diese Erniedrigung der Spannung in den Blutgefässen beruht auf Erkrankungen des Herzens (Klappenfehlern, Myocarditis u. s. w.), der Gefässe (z. B. Arteriosklerose), kurz auf all denjenigen Processen, die zu einer Störung bezw. Stauung im venösen Kreislauf führen, z. B. Emphysem, Anämie, Leukämie, menstruelle und andre Blutverluste, Infectionskrankheiten (Influenza, Pneumonie, Pocken, Malaria u. s. w.); ferner erklärt sich so der Ausdruck des akuten primären Glaucoms nach heftigen Gemüths-Erregungen. Dass zumal alte Leute hauptsächlich derartige Störungen, demzufolge auch Glaucom aufweisen, liegt auf der Hand. Die durch den Arterienpuls bedingte Unregelmässigkeit in der Blutversorgung der Retina führt in Folge von Stagnation zu spontaner Endarteritis, zumal bei Individuen, die an senilen allgemeinen Gefäss-Erkrankungen oder an irgend welchen constitutionellen Formen derselben leiden. Dabei muss man bedenken, dass die Art. centr. ret. eine End-Arterie im Sinne Cohnheim's



ist. Es kommt weiter zu einer Transsudation aus den retinalen Gefässen, wodurch der intraoculare Druck erhöht wird. Die im Alter rigide gewordene Lederhaut giebt nicht mehr nach, die Venae vorticosae werden verlegt, und es resultirt daraus eine Stauung im Gefässgebiet der Aderhaut und des Corpus ciliare, wodurch die Transsudation nur gesteigert wird: der Circulus vitiosus ist geschlossen. Diese klinisch von Terson nachgewiesene Transsudation erklärt auch hinlänglich die glaucomatösen Symptome am vorderen Bulbus-Abschnitt. Die Abflachung der Vorderkammer hat demnach nicht im Vorrücken des ganzen Linsensystems die Ursache, vielmehr in der Druckwirkung aus der hinteren Kammer und der aktiven Verlagerung der Proc. ciliares. Die Theorie Leber's erklärt hinlänglich die Glaucom-Symptome, welche mit der (auf die dargestellte Weise erfolgende) Verlegung des Fontana'-schen Raumes einsetzen. Erhalten die Venen aus den Capillaren nach Normalisirung des Blutdrucks wieder genügend Blut, so wird sich das Auge wieder beruhigen; Miotica unterstützen diese Rückbildung. Das Glaucom ist also nach Verf. „wenigstens im Stadium der Prodrome noch keine gemeine eigentliche Erkrankung des Auges, sondern nur ein Symptomencomplex, welcher sich in mehr passiver Form als Ausdruck der Erkrankung andrer Organe darstellt". Dass es Fälle giebt, in denen trotz enger Vorderkammer und Verlöthung des Kammerwinkels kein Glaucom ausbricht, verwerthet Verf. für die Behauptung, das auslösende Moment liege extrabulbär. Dass Augen, in denen die Abfuhr verlegt ist, ohne die blutdruck-herabsetzenden Momente von Glaucom verschont bleiben, liegt an einer Adaptation des Corpus ciliare, das seine sekretorische Thätigkeit einschränkt. Genaueres ist in der Original-Arbeit nachzulesen. — Für die Therapie ergiebt sich aus dieser Theorie die Wichtigkeit der den Blutdruck erhöhenden Herzmittel (Strophantus Adonis vernalis, aber nicht Digitalis) und allgemeiner diätetischer Maassnahmen (Mastkur, Höhenluft, Hydrotherapie). Nur wenn diese versagen, ist die Operation angezeigt (?); ebenso ist der Gebrauch der Miotica zu reguliren. In den neun mitgetheilten Fällen wurde nur einmal äusserer (?) socialer Gründe halber iridectomirt.

Kurt Steindorff.

Journal-Uebersicht.

Archivio di Ottalmologia. 1904. Januar—Februar.

1) Veränderungen der Ciliarfortsätze durch Paracentesen und Läsion des Halssympathicus, von Tornabene.

Verf. bestätigte durch Experimente und anatomische Untersuchung die Resultate Bauer's (1897) betreffs der Paracentesen. Bei Reizung des Halssympathicus ferner tritt wohl Albumin im Humor aqueus auf, jedoch fehlt jede Entzündung oder Bläschenbildung am Corpus ciliare. Nach Exstirpation des obersten Halsganglions fand sich, wie schon Lodato 1901 nachwies, Albumin im Kammerwasser; am Corpus ciliare nur etwas Oedem, Gefässdilatation, wenige Coagula auf dem Epithel, keine Blasenbildung. Verf. hat hiermit bewiesen, dass letztere nicht die Ursache des Eiweissgehaltes des Humor aqueus ist, wie Greeff behauptete.

---

2) Uebergang diffundirender Substanzen in den Humor aqueus bei Reizung oder Durchschneidung des Sympathicus, von Lentini.

Fluorescein, KJ und gelbes Blutlaugensalz gehen bei Kaninchen nach subcutaner Injection von 3 ccm einer 20 % Lösung in den Humor aqueus

über und zwar Fluoresceïn nach 7—8 Minuten, KJ nach 5, Blutlaugensalz nach 20—22 Minuten. Sublimat in 10 Mal geringerer Dosis injicirt, erscheint nach 6 Minuten im Humor aqueus. Fluorescein geht bei geringen Dosen nicht in die Vorderkammer über, auch nicht wenn es zusammen mit diffundirenden Substanzen, wie KJ oder Sublimat subcutan injicirt wird. Nach frischer Abtragung des obersten Halsganglions (1—2 Tage) gehen Fluorescein und KJ in stärkerer Menge und schneller in den Humor aqueus über, nach älterer Abtragung (20 Tage bis $1^1/_2$ Monate) filtriren die genannten Substanzen, wie auch Sublimat, in geringerer Menge in die Vorderkammer, als am normalen Auge. Bei galvanischer Reizung des sympathischen Ganglions erscheint Fluorescein später und in geringerer Quantität im Humor aqueus, als im Auge der andren Seite.

---

3) **Marginoplastik bei Trichiasis,** von Mobilio.

Empfiehlt die Methode von Scimemi (Bollettino d'oculistica 1889), Transplantation eines gestielten Hautstreifchens in einen Intermarginalschnitt und Befestigung desselben mit einigen Suturen.

---

4) **Favus der Lider,** von Pegoraro.

Verf. giebt die bezügliche Literatur und beschreibt einen eigenen Fall.

---

5) **Ueber Pseudoplasmen der Orbita,** von Carollo.

Einer Frau wurde ein als Sarcom der Orbita diagnosticirter Tumor exstirpirt. Recidiv nach 1 Jahre. Heilung durch antisyphilitische Kur.

März—April.

Halssympathicus und Auge, von Lodato.

Verf. suchte die Wirkung langdauernder Reizung des obersten Halsganglions auf das Auge allseitig zu erforschen. Zu diesem Zwecke betupfte er bei Hunden und Kaninchen das vorsichtig blossgelegte Ganglion mit einem Tröpfchen Essigsäure oder Terpentinöl oder Crotonöl oder führte einen sehr feinen Faden hindurch, welcher so locker geknotet wurde, dass kein Druck ausgeübt wurde oder er injicirte ein Tröpfchen irritirender Flüssigkeit in das Ganglion.

Reizung des Ganglions hat meist eine Verringerung der Flüssigkeitsmenge zur Folge, welche aus dem Leber'schen Manometer-Apparate in die Vorderkammer unter constantem Druck eindringt. Diese Verringerung der Filtration ist im Anfang der Reizung stärker, nimmt darauf ab bis zum Verschwinden, kann aber in einzelnen Fällen noch nach 1 Monat nachweisbar sein. Dabei tritt gleichzeitig Erhöhung des intraocularen Druckes ein, welche vorübergehend oder dauernd sein kann. Je hochgradiger sie nach der Reizung ist, desto schneller wird sie in Folge von Ermüdung der Nerven rückgängig; sie ist um so dauernder, je mässiger gleich vom Anfang an die Reizung des Ganglions ist. Von einem Tage zum andren kann auch Hypertonie mit Hypotonie sich abwechseln. Emotionszustände können den intraoculären Druck steigern.

Die langsame Reizung des Halsganglions ruft meist Pupillendilatation des betreffenden Auges hervor, welche permanent bleiben kann, meist aber nach einer gewissen Zeit verschwindet und von Verengerung der Pupille gefolgt ist. Die Dauer der Erweiterung ist geringer bei heftiger Reizung; grösser, wenn von Anfang an die Reizung des Ganglions mässig ist. Mit-

unter tritt die Pupillen-Erweiterung bei starkem Lichte nicht hervor (bei Vergleichung mit dem gesunden Auge), sondern erst bei schwacher Beleuchtung. In dem Auge der gereizten Seite kann Inversion des Licht-Pupillar-Reflexes auftreten, während im andren Auge der normale Reflex fortbesteht. Ueberhaupt sind von Individuum zu Individuum, wie auch von einem Tage zum andren, die Pupillen-Erscheinungen sehr variabel. Eserin bewirkt bei der durch Reizung dilatirten Pupille weniger schnell Miosis, welche auch weniger vollständig ist; Atropin hingegen schnellere, intensivere und länger dauernde Mydriasis, als im normalen Auge. Die vasomotorischen Erscheinungen fand Verf. bei seinen Experimenten sehr variabel und inconstant. Bei Hunden (weniger bei Kaninchen) fand eine Dissociation der verschiedenen Functionen des Ganglion statt, so dass Verf. in der Variabilität der Erscheinungen einen Beweis für die Ansicht findet, dass das Ganglion als ein nervöses Centrum mit multiplen Functionen zu betrachten sei. So sah er bei den beschriebenen Versuchen Pupillen-Erweiterung ohne vasomotorische Modificationen; oder mit Verengerung, auch mit Erweiterung der Gefässe, woraus hervorgeht, dass die betreffenden Functionen im Ganglion getrennt sind. So fand er auch den intraoculären Druck von vasomotorischen Einflüssen unabhängig, da er wuchs sowohl bei Hyperämie, als bei Ischämie, und in andren Fällen ohne merkliche vasomotorische Aenderungen. Betreffs der Ischämie machte Verf. hierbei einen interessanten Versuch. Er injicirte einem Kaninchen subconjunctival Adrenalin und constatirte, dass bei der dadurch hervorgerufenen Ischämie des ganzen Bulbus die Filtration aus dem Leber'schen Apparate in die Vorderkammer sichtlich verstärkt wird. Mikroskopische Untersuchungen der betreffenden Augen zeigten mitunter Hämorrhagien (ähnlich de Obarrio 1899), auch Veränderungen am Epithel der Ciliarfortsätze, sowie Pigmentinvasion gegen Cornea und den Iriswinkel hin. Die anatomischen Veränderungen lassen auf Vermehrung der Secretion im Auge, Erschwerung der Elimination und Circulationsstörungen schliessen. 2 Tafeln Abbildungen.

Peschel.

Vermischtes.

1) Strassburg, 18. Mai 1904.

— — — —

. . . . Ich habe niemals behauptet, dass eine ungewöhnlich stark gekrümmte Hornhaut allein die höhergradige Myopie bedinge, und wenn Sie die Tabelle von 100 ophthalmometrisch gemessenen myopischen Augen in meinem ersten Buche (von 1887) nachsehen wollen, werden Sie sich überzeugen, dass unsre Resultate sich decken. Ich habe nichts Andres sagen wollen bezw. gesagt, als dass bis zu $M = 7$ D etwa die Hornhautkrümmung einen grossen Einfluss auf den Grad habe. Wenn ein Auge mit $M = 1{,}50$ und $r = 8{,}3$, statt dessen $r = 7{,}5$ hätte, bestände doch schon statt $M = 1{,}50$ eine solche von 7 bis 7,5 D. Dass die Achsen-Verlängerung die Hauptsache ist, ist ja doch auch meine Meinung, dass aber bei Myopie die Hornhautkrümmung sich immer innerhalb der physiologischen Grenzen hält, habe ich streng gegen Tscherning hervorgehoben, der bekanntlich das Gegentheil vermuthete. — — —

J. Stilling.

Zusatz von J. H. Ich freue mich, wenn Herr College Stilling mit mir

einig ist. Aus seinem Satz (1903): „Die Höhe des Grades (der Kurzsichtigkeit) macht nichts aus, weil die Krümmung der Hornhaut so variabel ist“, hatte ich dies nicht mit Sicherheit schliessen können. Ich finde eben durch Ophthalmometrie, dass excessive Myopie niemals durch Verkürzung des Hornhaut-Radius bedingt wird.

2) Am 26. Juni fand zu Paris im Hôtel-Dieu, dem Ort seiner langjährigen Wirksamkeit, die Enthüllung des Denkmals für Prof. Panas statt. Das Monument, ein Werk von André Boucher, stellt Panas dar in sitzender Stellung, zu seiner Seite ein blindes Kind, gegen das der Professor die Hand ausstreckt, um es zu untersuchen.

Prof. Guyon übergab das Denkmal dem Director der öffentlichen Krankenpflege. Prof. de Lapersonne zeichnete das wissenschaftliche Leben seines Lehrers und Vorgängers, der den Unterricht in der Augenheilkunde für die Universitäten Frankreichs geschaffen. Prof. Debove sprach für die medicinische Facultät, Prof. van Duyse für die fremden Universitäten, Dr. Nélaton für die alten Schüler, Prof. Jaccoud für die Académie de méd.

Eine Erinnerungs-Medaille von Bottée zeigt auf der Vorderseite das Bild von Panas, auf der Rückseite die Wissenschaft, welche einem Blinden die Binde vom Auge nimmt, und die Unterschrift trägt: Arte et studio e tenebris in lucem revocat.

3) Die erste Nettleship-Medaille ist Herrn Prof. Priestley Smith zu Birmingham für seine wichtigen Beiträge zur Augenheilkunde, insbesondere zur Natur und Behandlung des Glaucoma, verliehen worden.

4) Am 16. Juli d. J. hat die medicinische Facultät zu Giessen Herrn Prof. H. Knapp aus New York sein vor 50 Jahren erworbenes Doctor-Diplom erneuert. Tags zuvor hatten wir in Berlin die grosse Freude, die Rüstigkeit und Thatkraft des 72jährigen zu bewundern und ihm noch eine lange, gesegnete Thätigkeit zu wünschen.

5) Friedrich Heisrath, geb. 1850, gest. 12. Juli 1904. Nachdem er 1876 die Approbation als Arzt erworben, trat er im folgenden Jahre als Assistenzarzt in das Sanitäts-Korps ein, wurde 1885 Stabsarzt, 1895 Oberstabsarzt, 1898 durch den Professor-Titel ausgezeichnet, 1899 Privat-Docent der Augenheilkunde an der Albertus-Universität zu Königsberg. Heisrath hat sich, als Schüler von Julius Jacobson, wesentliche Verdienste um die chirurgische Behandlung der Körnerkrankheit erworben. Wir beklagen den frühen Tod des im besten Mannesalter Dahingeschiedenen. Seine Haupt-Arbeiten sind die folgenden: 1) Ueber die Behandlung der granul. Bindehaut-Entzündungen mit tiefen und ausgedehnten Excisionen. Berliner klin. Wochenschr. 1882, Nr. 28. 2) Grundzüge der operativen Behandlung granulöser Bindehaut-Erkrankungen. Königsberg, 1895.

Bibliographie.

1) XI. Jahresbericht des Directoriums des von der böhmischen Sparkasse gegründeten Blinden-Versorgungshauses Francisco Josephinum in Smichov bei Prag für das Jahr 1903. 119 Pfleglinge: 57 Männer, 62 Frauen; 10 Todesfälle, 11 Neuaufnahmen.

Schenkl.

2) Die diagnostische und prognostische Bedeutung der Netzhaut-Erkrankungen bei Nephritis, von Prof. Elschnig in Wien.

(Wiener med. Wochenschrift. 1904. Nr. 11 und 12.) Unter 199 Fällen von Nephritis fanden sich nur 74 mit normalem Augenhintergrunde. Arteriosklerose allein, oder mit zartem Netzhautödem war in 60, leichte atypische Retinitis in 15, schwere atypische Retinitis in 24, typische Retinitis albuminurica in 13, Retino-Chorioiditis albuminurica in 6 Fällen zu constatiren. Durch Nephritis bedingte sonstige Netzhaut-Erkrankungen fanden sich in 7 Fällen. Aus diesen Fällen konnte geschlossen werden, dass bei Nephritis mit zunehmendem Alter die Disposition der Netzhaut zu Erkrankungen zunimmt, und dass der pathologische Netzhautbefund im Allgemeinen parallel dem Allgemeinzustande läuft; bessert sich letzterer, so können selbst die schwersten retinitischen Veränderungen rückgängig werden. Stationärbleiben der Retinitis oder Zunahme sind immer von allgemein prognostisch schlechter Bedeutung. Die Mortalität der Nephritiker mit negativem Netzhautbefunde ist eine ganz erheblich geringere, als der mit pathognomonischem Befunde an der Netzhaut. Schenkl.

3) Beitrag zur Frage der Leber-Ophthalmie, von Dr. Fr. Vollbracht in Wien. (Zeitschrift für Heilkunde. 1903. Bd. 24, Heft 3.) In einem Falle von hypertrophischer Lebercirrhose kam es zu Hemeralopie und im Anschlusse an eine Erkältung zu Conjunctivitis und zu Hornhautgeschwüren beider Augen. Der Fall verlief letal. Nach dem Sectionsergebniss und nach der histologischen Untersuchung der Bulbi kommt Verf. zum Schlusse, dass die Entstehung der Leber-Ophthalmien nicht auf das durch Gallenbeimischung veränderte Blut, sondern auf die durch die Grundkrankheiten bedingten Ernährungsstörungen zurückzuführen ist. Manchmal kommt es in Folge einer Gelegenheitsursache zu bakterieller Invasion und damit zu entzündlichen Erscheinungen. Schenkl.

4) Ueber Hypophysis-Tumoren, von Secundärarzt Dr. Emil Zak. (Wiener klin. Rundschau. 1904. Nr. 10.) Ein Fall von Hypophysis-Tumor ohne Akromegalie, der sich bei der Section als Adenom der Hypophysis erwies. Es war totaler Sehnervenschwund vorhanden. Schenkl.

5) Tetanie als Ursache der Starbildung, von Regimentsarzt Dr. H. Freund. (Wiener med. Wochenschrift. 1904. Nr. 10 und 11.) Beschreibung von 5 Fällen, in welchen der Zusammenhang der Starbildung mit Tetanie sichergestellt worden war. In 4 Fällen kam es dabei zur Ausbildung einer Cataracta perinuclearis, während sich in einem Falle eine Trübung der peripherischen Rindenschichten einstellte. Die Intensität der Linsentrübung und die Schnelligkeit ihres Fortschreitens steht nach den bisher beobachteten Fällen mit der Intensität der Grundkrankheit und ihrer Dauer im Zusammenhange. Schenkl.

6) Beitrag zur Trachomfrage in Böhmen, von Dr. Adolf Hála. (Wiener klin. Rundschau. 1904. Nr. 11.) Nachweis, dass sich trotz aller sanitären Vorkehrungen das Tarchom in Böhmen auf gleicher Höhe hält. Verf. fordert die Anstellung oculistisch ausgebildeter Aerzte zur Behandlung des Trachoms und zur Einleitung der Prophylaxe. Auf Grund angezeigter und fachmännisch sichergestellter Fälle hätten die Behörden ständige Verzeichnisse der trachomkranken Personen nach Namen, Alter, Wohnort und Beschäftigung zusammenzustellen, und Kranke und ihre Umgebung durch geeignete populär geschriebene Flugblätter über das Trachom und seine Gefahren aufzuklären. Schenkl.

7) Fremdkörper in den Thränenröhrchen, von Primarius Dr. Emil Bock in Laibach. (Wiener med. Wochenschrift. 1904. Nr. 12.) Bei einer 59jährigen, an Trachoma inveteratum cum panno oc. utr. leidenden Frau fand sich im rechten oberen Thränenröhrchen ein pfefferkorngrosser echter Thränenstein, in welchem nur anorganische Stoffe nachweisbar waren. Verf. erklärte die Entstehung durch die Veränderungen, die das Trachom in dem Thränenröhrchen verursacht hat, wodurch die in letzterer befindlichen, der Thränen- bezw. Bindehautsack-Flüssigkeit entstammenden anorganischen Bestandtheile haften geblieben sind. Schenkl.

8) Dreizehnter Bericht über die Abtheilung für Augenkranke im Landesspital zu Laibach vom 1. Januar bis 31. December 1903. von Primarius Dr. Emil Bock. 1370 Kranke (645 Männer, 665 Weiber), 526 grössere Operationen, darunter 94 Star-Operationen und zwar: 26 Star-Ausziehungen mit dem Lappenschnitt und Iridectomie, 30 Star-Ausziehungen mit dem Lappenschnitt ohne Iridectomie, 17 Star-Ausziehungen mit dem Lanzenschnitt, 12 Star-Zerschneidungen und 9 Zerreissungen des Nachstars. Ein an Star operirtes Auge ging durch Wundeiterung in Folge eines unheilbaren chronischen Ekzems der Lider verloren. Schenkl.

9) Ueber die Variabilität der Gonokokken, von Dr. Fritz Schanz in Dresden. (Deutsche med. Wochenschr. 1904. Nr. 10.) Verf. zeigt durch seine Ausführungen, dass viele Diplokokken, die bis jetzt nur für gonokokkenähnlich gegolten, zu den Gonokokken gerechnet werden müssen, ebenso wie der echte Diphtheriebacillus in viel weiteren Grenzen variirt als man dies anfangs angenommen. Fritz Mendel.

10) Medicinische Gesellschaft in Giessen am 24. November 1903. (Deutsche med. Wochenschr. 1904. Nr. 5.) Vossius: Ueber eine ringförmige Trübung an der vorderen Linsenfläche nach stumpfen Contusions-Verletzungen. Best stellt ein Mädchen mit doppelseitig angeborenem Anophthalmus vor. Fritz Mendel.

11) Unterelsässischer Aerzteverein in Strassburg am 19. December 1903. (Deutsche med. Wochenschr. 1904. Nr. 5.) Laqueur stellt eine 22jährige Patientin vor, an der er genöthigt war, alle vier Augenlider, die durch Lupus zerstört waren, durch plastische Operationen zu ersetzen. Für die beste Methode der Blepharoplastik hält Vortr. die Fricke'sche. Nur wo Mangel an brauchbarer Haut eintritt, kann Thiersch's Methode als Ersatz angewendet werden. Fritz Mendel.

12) Ueber Bewegungs-Erscheinungen an gelähmten Augenmuskeln in einem Fall von Korsakow'scher Psychose, von Prof. A. Westphal. (Berliner klin. Wochenschr. 1904. Nr. 8.) In dem vom Verf. beobachteten Falle war die Lähmung der die Bulbi nach oben drehenden Muskeln eine vollständige, so dass bei dem Versuch nach oben zu sehen, auch nicht die geringste Bewegung constatirt werden konnte. Bei intendirtem, aber durch Auseinanderhalten der Lider verhindertem Lidschluss tritt sofort eine lebhafte Bewegung der Bulbi nach oben und aussen auf, zugleich mit einer starken Contraction der auf Licht nur sehr wenig und träge reagirenden Pupillen. Verf. nimmt als Ursache für das Aufwärtsfliehen des gelähmten Bulbus eine Mitbewegung an. Fritz Mendel.

13) Noch einige Bemerkungen über Wattepinsel für's Auge, von Dr. Otto Neustätter in München. (Münchner med. Wochenschr. 1904. Nr. 4.) Wattepinsel sind praktischer als Haarpinsel. Verf. empfiehlt aseptische Wattepinsel in Fabriken und Betrieben anzuschaffen, damit mit diesen

von den Arbeitern selbst Fremdkörper aus dem Auge entfernt werden können. Auch zum Einstäuben von Pulvern und zur Application von Jodtinktur leisten sie gute Dienste. Fritz Mendel.

14) Das „Ultramikroskop", von W. Guttmann. (Fortschritte der Medicin. 1904. Nr. 7.) Den Jenenser Gelehrten Siedenhoff und Zsigmondy ist es gelungen, die Vergrösserungsfähigkeit auf mikroskopischem Gebiet um ein Wesentliches zu erhöhen, so dass allerfeinste „ultramikroskopische" Theilchen sichtbar gemacht werden können, dass aber die Sichtbarmachung nur unter Verzichtleistung auf ähnliche Abbildung ermöglicht ist. Das Princip besteht in der Anwendung intensivster seitlicher Beleuchtung, in deren Brennpunkte das zu beobachtende Object sich befindet. Das Ultramikroskop eignet sich hauptsächlich zum Nachweis getrennter materieller feinster Theilchen, z. B. bei Untersuchungen von Farbstoffen, Gewebsflüssigkeiten, Sera u. s. w. Im Conjunctival- und Trachomsecret wurde von Rählmann eine Reihe bisher unbekannter kleinster eigenbeweglicher Lebewesen gesehen; die Linsentrübungen sind zurückzuführen auf optische Differenzen der Brechung, als Ausdruck dafür, dass die Eiweisstheilchen auseinander gehen bezw. in das Kammerwasser übertreten. Fritz Mendel.

15) Ueber Behandlung der granulösen Augen-Entzündung, von Kreisarzt Dr. Post in Strasburg (Westpreussen). (Deutsche med. Wochenschr. 1904. Nr. 1.) Verf. bedient sich zur Behandlung des Trachoms des Irrigator-Strahls, an dem eine kleine technische Veränderung in Form eines Bügelhakens von ihm angegeben wurde, und legt den Hauptwerth auf die durch den Strahl bewirkte Massage der kranken Bindehaut. Er verwendet Wasser mit physiologischem Salzgehalt, das auf Körpertemperatur erwärmt ist. Zu 3 Litern der Lösung wird $^1/_2$ g Sublimat zugefügt.

16) Ueber Asthenopie und ihre Behandlung, von Philipp Fischer. (Inaug.-Dissert. Rostock. 1903.) Bei der Untersuchung auf Asthenopie wird in der Rostocker Augenklinik das Hauptaugenmerk auf folgende Punkte gerichtet. 1. Genaue Functionsprüfung; 2. Prüfung der Accommodation; 3. Prüfung der Muskelverhältnisse; 4. genaue Inspection der Bindehaut; 5. bei Verdacht auf allgemeine Neurose Prüfung auf Gesichtsfeld-Einschränkungen; 6. Palpation des Bulbus und der Austrittsstelle des Supraorbitalis; 7. Exploration auf Nebenhöhlen-Erkrankungen und Allgemeinleiden. Bei chronischen Conjunctividen wird mit bestem Erfolge Gebrauch gemacht von Massage mit Zink-Ichthyolsalbe. (Ammon. Ichthyol 0,15. Zinc. oxydat. 5,0. Amyl. trit. 3,0. Vas. alb. ad. 15,0.) Bei Druckempfindlichkeit des Bulbus oder des Supraorbitalis leistet eine Combination von Secale cornutum, Chinin und Ferrum beste Dienste. Sec. corunt. 1,0. Chin. mur. 2,0. Ferr. sulf. 3,0. Extr. Gent. q. s. u. f. pil. Nr. 100. S. 3 Mal täglich 2 Pillen.

17) Zur Siderosis retinae et bulbi. Ein Beitrag zu den Eisensplitter-Verletzungen des Auges, von W. Uhthoff in Breslau. (Deutsche med. Wochenschr. 1903. Nr. 48 und 49.) Die an 4 Fällen von Eisensplitter-Verletzung gemachten Beobachtungen liefern werthvolle klinische Beiträge zur Frage der Siderosis retinae beim Menschen. In den drei ersten Fällen zeigte sich als gemeinsamer Symptomencomplex: Herabsetzung der Sehschärfe, concentrische Gesichtsfeld-Beschränkung, Hemeralopie und langsam progressiver Verlauf des Processes. Es sind dies die klinischen Erscheinungen, wie sie sonst bei atrophirenden Netzhautprocessen gefunden werden. Der Eisensplitter bringt zuerst gerade in den äusseren Netzhautschichten Degene-

rations-Erscheinungen hervor. Ausgesprochene periphere Pigmentirung des Augenhintergrundes konnte nur in Fall I ophthalmoskopisch nachgewiesen werden. In Fall II und III war der Augenhintergrund normal, Glaskörpertrübungen ausgenommen, die Verf. auch der Eisenwirkung zuschreibt. Während in den ersten drei Beobachtungen eine Ablösung der Netzhaut trotz ihrer Degenerations-Erscheinungen nicht eingetreten war, zeigt Fall IV, in dem der Bulbus enucleïrt werden musste, diese Complication. Die Iris war in 3 Fällen deutlich verfärbt. In Fall I wurde der Eisensplitter mit dem kleinen Hirschberg'schen Magneten ohne Zwischenfall extrahirt, in Fall II und III wurde keine Magnet-Operation gemacht, da die Gefahr der Extraction mit dem eventuellen Gewinn nicht im Einklang zu stehen schien. Ob nach Entfernung des Fremdkörpers durchweg auf einen Stillstand der Eisendegeneration der Netzhaut gerechnet werden kann, ist bis jetzt noch nicht sicher nachgewiesen. Der anatomische Befund des Falles IV, der schon intra vitam zu einer ausgesprochenen Siderosis corneae geführt hatte, zeigt nach der Ansicht des Verf.'s, dass wir es mit einer „xenogenen“ durch den Fremdkörper direct bedingten Siderosis und nicht mit einer hämatogenen zu thun haben. Fritz Mendel.

18) L'ophtalmologie provinciale, sous la direction de Mr. le Dr. Motais, Prof. de clinique opht., Angers. Diese April 1904 neu begründete Zeitschrift enthält in ihrer ersten Nummer die folgenden Artikel: Ueber die Schwere der Syphilis mit Augen-Komplicationen von Motais, Pathogenie des Schielens von Cosse, Diagnose des Netzhaut-Markschwamms von Gendron u. A.

19) Blindheit durch Embolie der Arteria centralis retinae im unmittelbaren Anschluss an eine Paraffin-Injection, von Hurd und Holden. (Med. Rec. Juli 1903. Nach einem Referat in der Deutschen med. Zeitung. 1904. Nr. 2.) Während der Paraffin-Injection in den oberen Theil der Nase, der schon vorher 2 Injectionen ohne weitere Störung vorangegangen waren, trat sofort vollständige Blindheit des rechten Auges auf. Nach $^1/_2$ Stunde: rechte Pupille erweitert, reactionslos; S = 0; der untere Ast der Arteria centralis retinae und seine Verzweigungen leer. Einige Stunden später Oedem der Retina und das Sehvermögen war definitiv verloren. Welchen Weg der Embolus im vorliegenden Fall genommen hat, ist schwer zu sagen.

20) Blindheit und Taubheit bei Urämie, von Dr. Treitel. (Deutsche med. Ztg. 1904. Nr. 2.) Ein Knabe erkrankte in Folge von Scharlach an Nephritis mit Urämie. Kurz vor dem Eintritt der Urämie Entzündung beider Ohren, der erst Blindheit, dann Taubheit gefolgt waren. Das Augenlicht kehrte am vierten Tage zurück, das Gehör am fünften.

21) Mittheilungen aus der chirurgischen Abtheilung des Bosn.-Herzegow. Landesspitals in Sarajevo für die Jahre 1897 bis 1900, von Primararzt Dr. Josef Preindlsberger. Aus dem Bericht über Augenkrankheiten ist hervorzuheben: In den Jahren 1897 und 1898 gelangten 84 Fälle von Cataracta senilis zur Operation, wovon 28 beiderseitig, in den Jahren 1899 und 1900 wurden 244 Fälle, wovon 128 beiderseitig, operirt. Fast in sämmtlichen Fällen wurde die periphere Lappen-Extraction mit Iridectomie ausgeführt. Resultate ziemlich befriedigend. Erwähnenswerth sind noch 8 Fälle von Star-Operation, wo auf dem ersten Auge die Reclination (in 3 Fällen von einem türkischen Starstecher) mit schlechtem Erfolge vorgenommen war.

22) Westnik Ophthalmologie Mai—Juni 1904. Inhalt: E. Braunstein, Ueber die operative Behandlung des Trachoms. A. Marlenikoff, Cavernöse Angiome der Orbita. Krönlein'sche Operation. A. Natanson, Die optische Erwerbsfähigkeit; Verminderung derselben durch Augenverletzungen; Abschätzung des Grades (Schluss). Th. Kubli, Ueber die grösstmögliche Einschränkung des Gebrauches von Atropin und andren Mydriaticis bei einigen Augen-Erkrankungen. S. Segal, Drei ophthalmologische Beobachtungen. A. Pohl, Cuprum citricum bei Trachom. Referate. Sitzungsbericht Moskauer Ophthalmologische Gesellschaft (September, October, November, December 1903). Russische ophthalmologische Bibliographie. Ophthalmologische Chronik. Beilage: J. Chorzeff, Bericht über die Thätigkeit der „Colonie volante“ im Gouvernement Mogilew im Jahre 1903. K. Tschachtschiani, Bericht über die Augenabtheilung des Landesspitals im Gouvernement Nigni-Nowgard.

23) Diagnostik und Untersuchungs-Methoden mittelst Roentgen-Strahlen, von Dr. W. Cowl. (Lehrb. d. klin. Untersuch.-Methoden v. Eulenburg, Kolle, Weintraud, 1903). Was die Roentgen-Aufnahme am Auge betrifft, so unterscheidet Verf. die Transversal- und die Vertical-Aufnahme auf einer zwischen dem Führer gehaltenen Platte. Zur Feststellung der Lage und Krümmung des vorderen Bulbus-Teiles im Bilde bei beiden Aufnahmen sind mindestens drei abgebildete Punkte der Krümmung nötig.

24) Ueber die Behandlung von Hornhaut-Erkrankungen mit dem scharfen Löffel, von Eïsaburo Hadano aus Japan. (Inaug.-Dissert. Rostock 1903.) Haupt-Indication für die Anwendung des scharfen Löffels: 1. Entfernung erkrankter oder abgestorbner Gewebstheile; 2. aufgeflogener oder eingelagerter Fremdkörper; 3. Behandlung des Flügelfells; 4. Phlyctänuläre Hornhaut-Erkrankungen.

25) Ueber die Wurm-Krankheit (Ankylostomiasis) und ihre Bekämpfung, von W. Zinn, Berlin. (Therapie der Gegenwart, 1903. December.) Aus der umfangreichen Arbeit ist für den Augenarzt als besonders interessant hervorzuheben, dass Netzhaut-Blutungen nur bei den Kranken mit hochgradiger Anämie vorkommen, und dass die nach Extractum filicis maris vorkommende Erblindung oder hochgradige Herabsetzung der Sehschärfe zum Glück, ein äusserst seltenes Vorkommniss ist. (Bisher unter mehreren Tausend Kuren ungefähr 3—5 Fälle.)

26) Ueber Hornhaut-Erosionen und ihre Folgen, von Ernst Krause. (Inaug.-Dissert. Rostock 1903.) Die Arbeit stellt die Literatur über die Hornhaut-Erosionen zusammen. Fritz Mendel.

27) Ueber einen Fall von Doppel-Perforation des Auges durch Eisensplitter, von Hermann Kessel. (Inaug.-Dissert. Jena. 1903.) Einem 33 Jahre alten Schlosser, dessen rechtes Auge durch eine Verletzung in der Kindheit linsenlos geworden war, flog im December 1890 in das linke Auge ein Stahlsplitter; zwei Tage darauf wurde anderwärts eine erfolglose Magnetsondirung vorgenommen, die schliesslich zu schmerzhafter Schrumpfung und 1902 zur Ausschälung des Bulbus führte. Beim Durchschneiden des Sehnerven stiess die Scheere auf einen Eisensplitter, der 4,7 mm lang, 3,5 mm breit, 1,7 mm dick und 0,0725 g schwer war und auf der Lederhaut eingekapselt sass; er hatte die Hornhaut temporal durchbohrt, die Iris perforirt und den Bulbus durch die Lederhaut verlassen. Die Ferrocyankalium-Reaction ergab Blaufärbung namentlich in der Gegend, wo der Splitter

eingekapselt gewesen; war aber auch in der Netzhaut, theilweise in Drusen der Aderhaut und in der Hornhaut nachweisbar. Kurt Steindorff.

28) Die Keratitis parenchymatosa bei acquirirter Lues, von Arthur Wandel. (Inaug.-Dissertat. Breslau 1903.) Veröffentlichung von 46 in der Literatur beschriebenen Fällen, in denen es sich zweifellos um erworbene Syphilis als Ursache der Hornhaut-Erkrankung handelt.

Fritz Mendel.

29) Perforirende Verletzungen des Augapfels durch Mannschaft-Schrankschlüssel, von Langenhan. (Deutsche militärärztl. Ztschr. 1904. Nr. 2.) Der Soldat pflegt seinen Schlüssel mit einer möglichst langen Schnur am Brustbeutel zu befestigen, was zwar sehr praktisch ist, aber unter Umständen gefährlich werden kann, z. B. wenn beim Turnen der Waffenrock unten aufgeknöpft und der Schlüssel nun hin und her geschleudert wird. Dann kann er, wenn das Kinn der Brust genähert wird und der Schlüssel aufwärts fliegt, das Auge treffen. Dieser Mechanismus führte beim Turnen am Querbaume in 2 Fällen zu perforirender Verletzung der Hornhaut, die einmal mit Wund-Star complicirt war. Die schliessliche Sehschärfe war bei beiden Kranken vorzüglich. Verf. warnt, das Aufhängeband der Schrankschlüssel länger als bis zum viertuntersten Knopf des Waffenrocks gehend zu tragen. Kurt Steindorff.

30) Noch einmal die Lage des Centrums der Macula lutea im menschlichen Gehirn, von L. Laqueur. (Virchow's Archiv. 1904. 175. Bd.) Im Gegensatz zu Bernheimer und Monakow nimmt Verf. eine inselförmige Vertretung der Macula lutea im Gehirn an; sie liegt im hintersten Theile der Fissura calcarina beider Hemisphären und nicht, wie Henschen behauptet, im vordersten. Verf. stützt diese seine Behauptung auf eine Reihe combinirter klinisch-anatomischer Befunde. In der doppelten Vertretung des gelben Flecks in beiden Hemisphären sieht Verf. „eine Schutzvorrichtung der Natur für denjenigen Theil des Sehorgans, dessen das Individuum zu seiner Existenz am nöthigsten bedarf.“ Kurt Steindorff.

31) Ein neuer Apparat zur Behandlung der Erkrankungen der Bindehaut, von Bahnarzt Dr. J. Feig in Oberleutersdorf. (Prager med. Wochenschrift. 1903. Nr. 47.) Ein Apparat zur Reinigung und Berieselung der Bindehaut, bestehend aus einem Glasgefäss, das durch einen 1 m langen Schlauch mit einem feinen Glasrohr in Verbindung steht, welches an seinem freien Ende sich zweifach theilt. Den Endigungen der Aeste sitzen feine Oeffnungen auf. Schenkl.

32) Beitrag zur Casuistik der retrochorioidealen Blutung nach Star-Operation, von F. X. Frey. (Inaug.-Dissert. Tübingen, 1903.) Unter 3900 Star-Operationen wurde die ominöse Complication an der Tübinger Klinik 5 Mal beobachtet ($1:780 = 0{,}13\,^0/_0$); die betreffenden Krankengeschichten werden mitgetheilt. Alle entfallen in die Zeit nach der Einführung des Cocaïn, was in Rücksicht auf Sattler's Vermuthungen einen Zusammenhang zwischen retrochorioidealer Blutung und Cocaïn-Wirkung wichtig ist. Eine besonders fleissige tabellarische Zusammenstellung aller bisher veröffentlichten Fälle nebst Literatur-Angabe macht diese Dissertation werthvoll.

Kurt Steindorff.

Um Einsendung von Separatabdrücken wird gebeten (Berlin NW. 26 Schiffbauerdamm).

Verlag von Veit & Comp. in Leipzig. — Druck von Metzger & Wittig in Leipzig.

Centralblatt

für praktische

AUGENHEILKUNDE.

Herausgegeben von

Prof. Dr. J. Hirschberg, Geh. Med.-Rath, in Berlin.

Unter ständiger Mitwirkung der Herren Dr. ANCKE in München, Dr. BERGER in Paris, Prof. Dr. BIRNBACHER in Graz, Dr. BRAILEY in London, Geh. Med.-Rath Prof. Dr. H. COHN in Breslau, Doc. Dr. CL. DU BOIS-REYMOND in Berlin, Dr. CRZELLITZER in Berlin, Doc. Dr. E. EMMERT in Bern, Prof. Dr. C. GALLENGA in Parma, Dr. GINSBERG in Berlin, Prof. Dr. GOLDZIEHER in Budapest, Dr. GORDON NORRIE in Kopenhagen, Dr. HAMBURGER in Berlin, Prof. Dr. HORSTMANN in Berlin, Dr. ISSIGONIS in Smyrna, Prof. H. KNAPP in New York, Prof. Dr. KRÜCKOW in Moskau. Dr. LOESER in Berlin, Prof. Dr. MAGNUS in Breslau, Major F. P. MAYNARD, I. M. S. Calcutta, Dr. F. MENDEL in Berlin, Dr. MOLL in Berlin, Dr. NEUBURGER in Nürnberg, Dr. PERGENS in Brüssel, Prof. Dr. PESCHEL in Frankfurt a. M., Dr. PURTSCHER in Klagenfurt, Dr. M. REICH in Petersburg, Med.-Rath Dr. SCHEER in Oldenburg, Prof. Dr. SCHENKL in Prag, Prof. Dr. SCHWARZ in Leipzig, Dr. SPIRO in Berlin, Dr. STIEL in Köln.

Monatlich ein Heft. Preis des Jahrganges 12 Mark. Zu beziehen durch alle Buchhandlungen des In- und Auslandes und die Postanstalten des Deutschen Reiches.

August. Achtundzwanzigster Jahrgang. 1904.

Inhalt: **Original-Mittheilungen.** Die Aussaugung des Stars, eine Radical-Operation der Araber. Von **J. Hirschberg.**

Klinische Beobachtungen. Oedem der Hornhaut — beim Neugeborenen — nach Zangen-Geburt. Von Dr. Julius Fejér in Budapest.

Referate, Uebersetzungen, Auszüge. 1) Traité des Tumeurs de l'oeil, de l'orbite et des annexes, par le Dr. Felix Lagrange. — 2) Klinische und experimentelle Untersuchungen über Blendung durch elektrisches Licht, von Mettey. — 3) Die Verminderung der Finnenkrankheit, von J. Hirschberg in Berlin.

Journal-Uebersicht. A. v. Graefe's Archiv f. Ophthalmologie. LVII. 2 u. 3.

Vermischtes. Nr. 1—2.

Bibliographie. Nr. 1—28.

Die Aussaugung des Stars, eine Radical-Operation der Araber.

Von **J. Hirschberg.**

Die Aussaugung des Stars bei den Arabern ist zwar schon öfters behandelt worden, von J. SICHEL[1], H. MAGNUS[2], A. HIRSCH[3], L. LECLERC[4], P. PANSIER.[5] Aber, obwohl jeder von den genannten Forschern beachtens-

[1] Annal. d'Oculist. XVII, S. 104, 1847 und Arch. f. Ophth. XIV, 3, S. 1, 1868.

[2] Gesch. des grauen Staares, 1876, S. 289.

[3] Gesch. d. Augenheilk., Graefe-Saemisch, 1. Aufl., VII, S. 292, 1877.

[4] Histoire des méd. arab. I, S. 354, 1876 (und a. a. O.).

[5] Coll. ophth. vet. auctorum, fasc. II, Paris 1903. (Hauptquelle für 5 ist 4.)

werthe Beiträge geliefert, so hat doch keiner von ihnen die Entwicklung dieser Operation richtig[1] dargestellt: die Hauptquellen (ʿAmmār, Ḫalīfa, Ṣalāḥ ad-dīn) sind eben den drei erstgenannten überhaupt verborgen geblieben, den beiden letzten nicht genügend klar geworden.[2]

Die Griechen hatten nichts mit diesem Verfahren zu thun; dasselbe stammt aus dem Morgenlande, aus Ḫorasan (Persien) und aus dem Irāq (Mesopotamien).

Zwei Arten des Verfahrens sind zu unterscheiden: ein älteres, mit Hornhaut-Schnitt und Einführung einer gläsernen Röhre; und ein jüngeres mit Lederhaut-Stich und Einführung einer dünneren, ausgehöhlten, metallischen Star-Nadel.

Die erste Art glaubt Jeder von uns zu kennen; denn man findet ja allenthalben die folgende Stelle aus dem Continens des Rases[3] citirt:

Dixit Antilus: et aliqui aperuerunt sub pupilla et extraxerunt cataractam; et potest esse, cum cataracta est subtilis; et cum est grossa, non poterit extrahi, quia humor egrederetur cum ea. Et aliqui loco instrumenti posuerunt concilium vitreum et sugendo eam suxerunt albugineum cum ea.

Zunächst möchte ich darauf hinweisen, wie ungereimt es ist, auf Grund des ersten Satzes dieser Stelle den Antyllos[4] zum Erfinder der Star-Ausziehung zu machen, da er sie doch eigentlich tadelt und nur Ausnahmefällen vorbehalten will.

Den zweiten Satz, von der gläsernen Röhre, will J. Sichel dem Antyllos entziehen, H. Magnus (nach dem Vorgang von Guy de Chauliac und von Billaudeau[5]) ihm zuschreiben. Aus dem lateinischen Wortlaut der Stelle ist gar nichts zu schliessen. Ich habe die 1267 Paragraphen des zweiten Buchs vom Continens genau durchgesehen, und die Citate aus den Griechen — sie umfassen die grössere Hälfte, — mit den Originalen, wenn diese uns erhalten geblieben, sorgsam verglichen[6]: ausserordentlich häufig ist dem Citat aus den Griechen ein Zusatz angeschweisst, den man als solchen nicht erkannt hätte, ohne das Original zu vergleichen. Die

---

[1] Es ist unmöglich, auch wohl unnöthig, alle über diesen Gegenstand bisher gedruckten Irrthümer einzeln zu widerlegen; oder die richtigeren Bemerkungen besonders hervorzuheben. Jedenfalls ist ʿAmmār's Leistung in 4, also auch in 5, vollständig verkannt worden.

[2] Vgl. meine Bemerk. im Centralbl. f. Augenheilk. 1904. S. 87.

[3] Ar-Rāzī's (850—923 u. Z.) Encyklopädie der Heilkunde (al-ḥāwī), deren zweites Buch von den Augenkrankheiten handelt, wurde 1279 von dem Juden Farağ zu Salerno ins Lateinische übersetzt; in der (Venedig 1506 gedruckten) Ausgabe von H. de Saliis steht die erwähnte Stelle auf Blatt 41b. (II, § 887.)

[4] Zeitgenosse des Galen (V. Rose, Anecdot. gr. I, S. 22) und Verfasser von χειρουργούμενα (Real-Encykl. von Pauly-Wissowa, I, 2644, 1894). Der betreffende Artikel im biographischen Lexikon von A. Hirsch (1884, I, S. 156) ist recht fehlerhaft.

[5] Gazette des hôpitaux, 1847, S. 38. Vgl. Anm. 1.

[6] Diese Arbeit soll bei passender Gelegenheit veröffentlicht werden.

directe Entscheidung ist unmöglich, da die bei den Griechen wie bei Arabern gleich berühmten χειρουργούμενα des trefflichen Antyllos, aus denen Paulos so wacker abgeschrieben, für uns leider unwiderbringlich verloren sind. Selbst den vollständigen arabischen Text vom zweiten Buch des Continens (al-ḥāwī) herbeizuschaffen, stösst auf schier unübersteigliche Schwierigkeiten. Aber gerade diese besondere Stelle aus demselben haben wir zum Glück arabisch citirt gefunden und zwar in Ṣalāḥ ad-dīn's (1296 u. Z.) Schrift „Licht der Augen", Buch VIII, Kap. 5, vom Star. Die wörtliche Uebersetzung weicht doch von dem oben erwähnten lateinischen Text etwas ab und lautet folgendermaassen:

„Rāzī sagt im 2. Buch des Continens, nach Antyllos. Einige Leute spalteten den unteren Theil der Pupille und führten den Star heraus; das geht nur beim dünnen Star, beim dicken aber nicht, weil die Eiweiss-Feuchtigkeit mit ihm herausfliesst. Einige Leute führten an Stelle der Nadel (miqdaḥ) eine gläserne Röhre ein und saugten den Star mit aus."

Diejenigen, welche die Röhre dem Antyllos zuschreiben wollen, könnten frohlocken über den Wortlaut dieser Stelle, — wenn nicht gleich darauf die folgende stände: Zu dem was die Ansicht des ʿAmmār kräftigt, gehört das Wort des Antyllos vom Spalten des unteren Theiles der Pupille, da dies ja viele Gefahr für die Hornhaut bietet, und eine Narbe entsteht am Ort der Zusammenhangs-Trennung, und wegen der Nähe der letzteren zur Eiweiss-Feuchtigkeit, weshalb diese leicht ausfliesst."

Noch wichtiger ist für uns Ḫalīfa (um 1256 u. Z., aus Aleppo), mit seiner Schrift „vom Genügenden in der Augenheilkunde". Dieselbe enthält im Kapital von der Star-Operation an zwei verschiedenen, voneinander getrennten Stellen die folgenden beiden Citate:

1. Manṣūr erwähnt in seinem Erinnerungsbuch, dass der griechische Augenarzt ⟨Antyllos⟩ das Folgende gesagt habe: Ich habe Leute gesehen, welche den unteren Theil der Pupille gespalten und den Star herausgenommen haben; dies ist nur möglich bei einem dünnen Star; aber bei einem dicken ist es nicht möglich, weil die Eiweissfeuchtigkeit mit diesem Star ausfliesst.

2. Manṣūr sagt in seinem Erinnerungsbuch: Ich habe Leute gesehen, welche an Stelle der Nadel (miqdaḥ) eine Röhre aus Glas eingeführt und mit dem Star die Eiweiss-Feuchtigkeit ausgesaugt haben.

Danach muss man Antyllos für die Quelle des ersten Satzes in jenem Citat von Rāzī ansehen. Für die Quelle des zweiten könnte man Manṣūr ansehen, wenn sich erweisen liesse, dass er selbst entweder vor Rāzī oder wenigstens gleichzeitig mit diesem gelebt: aber leider wissen wir gar nichts über sein Zeitalter.[1] Weitere Vermuthungen hinzuzufügen, möchte ich unterlassen.

[1] In Ḫalīfa's wichtiger, literargeschichtlicher Einleitung, welche 17 arabische Werke über Augenheilkunde aufzählt, — wie es scheint, einigermaassen, wenn auch



Jedenfalls besitzen wir keinen Beleg dafür, dass die Operation des Aussaugens dem griechischen Kreise angehört. Alle Beweis-Stellen deuten auf den arabischen Kreis. Bei den Arabern ist diese Operation sogar ziemlich alt, da ausser der besprochenen Stelle des Razī (850 - 923 u. Z.) noch bei Ṣalaḥ ad-dīn das folgende Citat aus Ṯābit b. Qurra[1] (826—901 u. Z.) vorliegt:

„Diese Operation ⟨des Aussaugens⟩ ist eine Täuschung. Es ziemt sich nicht, dass du sie annimmst von demjenigen, welcher erwähnt, damit gut zu operiren, selbst wenn er darauf hinweist, dass er ein Augenarzt sei, weil eben im Auge eine Feuchtigkeit vorhanden ist, feuchter als der Körper des Stars. Wenn es zulässig wäre, dass der Star durch das Saugen ausgezogen wird, so würde noch mehr von den Feuchtigkeiten des Auges ausgezogen werden, als vom Star. Uebrigens ist der Star von einer Hülle bedeckt, wodurch er behindert wird, in die Hohlnadel bei dem Saugen auszutreten."

Die zweite Art der Operation und die zweite Periode ihrer Anwendung beginnt mit ʿAmmār aus Mosul (um 1020 u. Z.), dem geistreichsten der arabischen Augenärzte, Verf. des uns erhaltenen „Buchs von der Auswahl in der Augenheilkunde". Der Ursprung seines Verfahrens ist geradezu dramatisch, ähnlich wie 730 Jahre später derjenige der Daviel'schen Star-Ausziehung.

Um den Kernpunkt der Sache zu verstehen, muss man sich klar halten, dass bei der gewöhnlichen Niederdrückung des Stars, wie die Araber sie nach griechischem Vorbild übten, die Hauptgefahr in dem Wiederaufsteigen des Stars bestand; und dass man, um dieses zu vermeiden, unbedingt für nöthig hielt, jeden Kranken nach diesem Star-Stich sieben Tage auf dem Rücken liegen zu lassen.

Einst operirte nun ʿAmmār zu Diarbekr[2] einen 30 jährigen mit angeborenem Star, der sich nicht niederdrücken liess, sondern mit der Nadel ganz und gar in kleine Theile zerstückelt und aus der Pupille entfernt wurde. Der Mann erlangte gute Sehkraft, wider Erwarten. „Geschworen hat der Mann, dass er nicht auf dem Rücken gelegen einen einzigen Tag, und dass er durchaus nicht gehöriger Weise sich in Acht genommen.

---

nicht genau nach der geschichtlichen Reihenfolge, — steht ar-Rāzī als fünfter, Manṣūr als siebenter. Immerhin könnte das Werk des letzteren in die Encyklopädie des ersteren, welcher nach Uṣaibiā alles sammelte „bis auf seine Zeit", noch mit hineingekommen sein. Allerdings, der Name Manṣūr findet sich nicht in dem 2. Buch des Continens; doch fehlt auch Ḥubaiš, der Verfasser des zweiten arabischen Lehrbuchs der Augenheilkunde, der älter als Rāzī, oder höchstens gleichaltrig mit ihm gewesen.

[1] Wenige Seiten zuvor war von demselben das Buch „über den Blick und das Sehvermögen" citirt worden. Bei dem grossen Ruhm dieses Schriftstellers in der arabischen Literatur kann unmöglich ein andrer gleichen Namens erwähnt werden, ohne dass ein sondernder Zusatz gemacht wird.

[2] In Kurdistan, am Tigris; das alte Amida, Geburtsort des Aëtios.

Da nahm ich die hohle Star-Nadel (miqdaḥ)[1], habe aber Niemand damit operirt, als bis ich nach Tiberias kam. Da kam ein Mann, damit ich sein Auge operire, und sagte zu mir: „„Mache mit mir, was du willst, aber ich kann nicht auf dem Hinterkopf schlafen."" Da operirte ich ihn mit der hohlen Nadel und brachte den Star heraus, und er sah sofort, und brauchte nicht zu liegen, sondern schlief, wie er wollte. Nur verband ich sein Auge sieben Tage lang. Mit dieser Nadel ist mir keiner zuvor gekommen, ich habe damit viele in Aegypten operirt."

Hieraus ist vollkommen klar, was ʿAmmār bezweckte und, was er geleistet hat. Er wollte eine Radical-Operation haben, nach der das Wiederaufsteigen des Stars unmöglich war, namentlich für solche Fälle, wo die nach dem gewöhnlichen Niederdrücken des Stars unerlässliche Rückenlage nicht durchführbar schien. Das ist denn doch ein ganz tüchtiger Fortschritt; ich stehe nicht an zu behaupten, es ist, nach den schüchternen Versuchen der Griechen mit der Star-Ausziehung, die zweite Etappe auf dem Wege, den endlich Daviel so erfolgreich uns geebnet hat. (Dass weichere Stare dafür sich eignen, wird von Ṣalāḥ ad-dīn ausdrücklich für das Verfahren von ʿAmmār hervorgehoben; für das ältere Verfahren der Aussaugung, mit der gläsernen Röhre, war es ja schon bei Manṣūr und ar-Rāzī angedeutet).

Wie gestaltet sich nun die Operation von ʿAmmār? „Das Verfahren bei dem Einführen der hohlen Nadel[2] ist ganz ebenso, wie bei dem der massiven ⟨d. h. durch die Bindehaut, um $^2/_3$ eines Gerstenkorns, d. s. etwa 6 mm, schläfenwärts vom Hornhaut-Rande⟩.

Aber die Handhabung ist anders. Sowie die Nadel in's Innere des Auges gelangt ist, so stosse den Star nieder, nach der ersten (gewöhnlichen) Vorschrift. Wenn nun der Star niedersteigt, und die Hälfte der Pupille klar ist und dir die Nadel im Innern des Auges sichtbar wird, — sie ist dir ja nicht eher sichtbar, als bis die Pupille klar wird[3], — dann sieh' zu, an welcher von den drei Seiten der Nadel das Loch sich befindet. Diese lass auf dem Star reiten. Jetzt befiehl dem Gehilfen, dass er ihn kräftig sauge. Denn siehe, der Star hat einen dicken Körper und über ihm ist eine Haut, wie die des Weissen vom Ei. Wenn der Gehilfe nun saugt, und der Star sich hängt an das Loch der Nadel; dann befiehl dem ersteren, dass er mit Kraft sauge: du aber betrachte den Star mit deinen Augen;

---

[1] Ueber den Unterschied zwischen miḥatt und miqdaḥ vgl. Centralbl. f. Augenh. 1904, S. 170.

[2] Uebrigens empfiehlt ʿAmmār nicht bloss ausnahmsweise, sondern regelmässig, für jeden Star-Stich, auch den gewöhnlichen, die Augenhäute zuvörderst mit einer schmalen, rundköpfigen Lanzette zu spalten, ehe die Nadel eingeführt wird.

[3] ʿAmmār ging also mit der Nadel immer durch die Linsensubstanz. Uebrigens erklärt Arlt, dass die Nadel meist die hintere Kapsel, die Linsenrinde und die vordere Kapsel durchbohrt. (Graefe-Saemisch 1. Aufl., III, 1, S. 255, 1874.)

und, wenn der Star in die Nadel hineingelangt ist, dann führe die Nadel heraus, während der Gehilfe ⟨immer weiter⟩ daran saugt, in der üblichen Weise, bis die Nadel herauskommt aus dem Auge. Dann ist der Star mit ihr herausgekommen.

Hierbei braucht der Kranke nicht zu liegen. Nur muss man sein Auge verbinden, sieben Tage lang, bis die Operationsstelle fest ⟨verheilt⟩ ist. Der Gehilfe muss sich aber in Acht nehmen zur Zeit des Saugens, dass nicht von seinem Hauch etwas in's Auge zurückkehrt[1], denn dann würde der Star zurückkehren; und dass nicht die Nadel auf die Eiweiss-Feuchtigkeit fällt und zur Zeit des Saugens viel von ihr anzieht, und das Auge schrumpft.

Nach der Operation muss der Kranke sich vor Licht und Helligkeit in Acht nehmen, bis 40 Tage vergangen sind, und vor dem Coïtus, und vor Erbrechen und Stuhl-Verstopfung. Das gehört zur Heilung der Operation. Hätte ich Musse, so würde ich diese Angelegenheit weit ausführlicher behandeln . . .

Beschreibung der hohlen Nadel. Ihre Gestalt sei die der massiven, nur dicker, und die Aushöhlung reiche vom Anfang bis zum Ende. Die Stelle, mit welcher gesogen wird, sei ein Loch in einer von den drei Seitenflächen ⟨der dreikantigen Spitze⟩. Wer mit dieser Nadel operirt muss einen ebenso geübten Gehilfen haben. Dies ist das Bild[2] der hohlen Nadel. Sie werde verfertigt aus gelbem Kupfer oder aus Gold von dieser Art".

Sehr merkwürdig ist, dass einerseits Ibn Sina (980—1037 u. Z.), der Urheber des berühmten und ausführlichen Kanon der gesammten Heilkunde, andrerseits der Verf. des für die Araber klassischen Lehrbuchs der Augenheilkunde, Ali b. Isa[3] aus Bagdad, der wohl ein jüngerer Zeitgenosse von ʿAmmār gewesen, von der Aussaugung des Stars gar nicht spricht. Aber die Pariser Handschrift von dem Werke des letzteren enthält im Star-Kapitel auf dem Rande die Figur der Hohlnadel[4] und beifolgende Bemerkung[5]: „Dies ist die Figur der hohlen Nadel, welche genannt wird die ḫorasanische. Sie spaltet den Star bis in's Innere hinein.

[1] An Instrumenten unsrer Tage ist im Saugrohr ein Ventil, das sich nur nach aussen öffnet. (Aspirator von Rédard. Vgl. Panas, Mal. des yeux, I, 573, 1894.) — „Eiweiss-Feuchtigkeit" war wohl Glaskörper.

[2] Es fehlt leider in unsrer Handschrift. Vgl. Centralbl. f. Augenheilk. 1904, S. 171, Fig. 89. — Einigermaassen ähnlich ist Ed. Jäger's Punctions-Instrument. (Einstell. d. dioptr. A., 1861, S. 136.)

[3] Vgl. die arabischen Augenärzte I. Ali ibn Isa, Erinnerungsbuch für Augenärzte von J. Hirschberg und J. Lippert, Leipzig, Veit & Comp., 1904.

[4] Vgl. Centralbl. f. Augenheilk. 1904, S. 170, Fig. 88 A.

[5] Sie wird, gegen die ausdrückliche Bekundung von J. Sichel und gegen den Augenschein, von Magnus dem Ali b. Isa zugeschrieben. Aber der Text geht gar nicht darauf ein; die Tinte ist verschieden: es ist ein Zusatz, den ein Unbekannter auf dem Rand der fertigen Handschrift verzeichnet hat.



Und er geht heraus vom Ende der Nadel (miḥatt). Jedoch ist Gefahr dabei, weil sie das Auge spaltet." Diese Figur weicht ab von derjenigen, welche bei Ṣalāḥ ad-dīn[1] uns 'Ammār's hohle Star-Nadel (miqdaḥ) darstellt. Dass aber ausserdem noch Sadīd ad-dīn b. Raqīqa (aus Syrien, geb. 1168) von Uṣaibi'a, seinem Krankenhaus-Collegen, als Erfinder einer Hohl-Nadel zum Aussaugen des Stars bezeichnet werde, — das ist eine von den Ungenauigkeiten L. Leclerc's (II, 174), die Pansier (S. 80) getreulich wiederholt. In Wirklichkeit lautet die betreffende Stelle in Uṣaibi'a's Aerzte-Geschichte (II, 219—233), nach Prof. Lippert's Uebersetzung, folgendermaassen: „Er besass ebenfalls Kenntniss in der Augenheilkunde und in der Wundbehandlung und erfand viele von den Behandlungen mit dem Eisen bei der Behandlung der Augenkrankheiten und operirte auch den in's Auge herabsteigenden Star bei einer grossen Anzahl, und seine Operation hatte Erfolg und jene sahen wieder; und es war die Nadel (miqdaḥ), die er anwandte, hohl und hatte eine Biegung, die das Aussaugen des Stars zur Zeit der Operation ermöglichte, wodurch die Heilung erfolgreicher wurde". Grade der Wichtigste, die Biegung der hohlen Nadel, ist bei den Herren Leclerc und Pansier ausgelassen.

In der Chirurgie[2] des Abulqāsim aus Cordoba (um 1100 u. Z.) steht am Schluss des Kapitels von der Star-Operation der folgende Satz: „Ich habe einen Mann aus dem Iraq getroffen, der mir versicherte, dass man in seiner Heimath eine durchbohrte Star-Nadel (miqdaḥ) verfertige und damit den Star aussauge. Ich habe das bei uns nie gesehen und davon in den Schriften der Alten nichts gelesen. Möglicherweise ist das eine neue Erfindung." Ganz ausführlich aber handeln von 'Ammār's Operation die beiden umfangreichsten Lehrbücher der Augenheilkunde, die gegen Ende der arabischen Epoche von den Augenärzten Ṣalāḥ ad-dīn (um 1296, aus Hama in Syrien) und von Ḫalīfa (um 1256, aus Aleppo) verfasst und uns in arabischen Handschriften erhalten sind.

Ṣalāḥ ad-dīn war ein begeisterter Verehrer des 'Ammār. Er wiederholt dessen ganze Erörterung über Erfindung und Ausführung des Hohlnadel-Stichs; fügt daran die tadelnde Bemerkung des Ṯābit b. Qurra und die kritische des Rāzī über die Aussaugung und schliesst mit der folgenden Lobpreisung: „Jetzt aber tadelt man den gelehrten 'Ammār nicht wegen seiner Operation des dünnen (weichen) Stars mit der Hohlnadel, da er berühmt ist an Trefflichkeit und durch chirurgische Praxis am Auge. Ich erkläre ebenfalls, dass die eherne Hohlnadel nicht so ist, wie die Glasröhre. Denn das Glas muss dick sein, da es erstlich

[1] Centralbl. f. Augenheilk. 1904, S. 171, Fig. 39.

[2] Das heisst in dem Abschnitt über Chirurgie aus seinem Lehrbuch der gesammten Heilkunde (at-taṣrīf, Gewährung). Abulqāsim wird gewöhnlich überschätzt. Auch in der vorliegenden Frage zeigt er sich wenig beschlagen.

einen Hohlraum enthalten muss, und zweitens sonst bei der Operation leicht zerbrechen könnte, woraus grosse Gefahr entstehen würde.

Zudem, was die Ansicht des ʿAmmār bekräftigt, gehört das Wort des Antyllos vom Spalten des unteren Theiles der Pupille, da dies ja für die Hornhaut grosse Gefahr bedingt, und eine Narbe entsteht am Orte der Zusammenhangs-Trennung; und wegen der Nähe derselben zur Eiweiss-Feuchtigkeit diese leicht ausfliessen könnte. ʿAmmār aber hat die Operation in der Bindehaut ausgeführt, wie es auch sonst ⟨beim gewöhnlichen Star-Stich⟩ üblich ist." Somit sehen wir, dass Ṣalāḥ ad-dīn für die Aussaugung genau dieselbe Anzeige aufstellt, wie ihre Erneuerer im 19. Jahrhundert, nämlich dass dazu der Star weich sein müsse; und dass ein Gewährsmann ʿAmmār wohl dasselbe gemeint haben muss, obwohl wir es in dessen „kurzer" Erörterung nicht ausdrücklich angegeben finden.

Ḫalīfa sagt, nach der vollständigen Beschreibung des Star-Stichs und seiner Nachbehandlung: „Wisse, der Star wird auch auf eine andre Weise operirt, nämlich ausgeleert durch Saugen mit der hohlen Nadel, nach beifolgendem Bilde."

Nun folgt die Beschreibung der Operation, wie bei ʿAmmār (und Ṣalāḥ ad-dīn).

Grösste Behutsamkeit beim Saugen wird empfohlen: ist es zu kräftig so wird mit dem Star die Eiweiss-Flüssigkeit[1] herausgezogen; ist es zu leicht, so wird der Star nicht vollkommen herausgeschöpft. „Wenn du den Star zu saugen unternommen, und er dann nicht herausgeht; so ist danach seine Operation recht schwierig."[2]

Wer diese genauen Uebersetzungen aus arabischen Lehrbüchern der Augenheilkunde aufmerksam erwägt, wird wohl mit mir übereinstimmen, dass die von einigen Schriftstellern über Geschichte unsres Fachs künstlich herausstaffirte „arabische Unwissenheit" getrost zu ihrer griechischen Mutter in den Hades hinabsteigen kann.

Wir wissen also das Folgende.

Erstens, die gläserne Röhre zum Aussaugen des Stars, deren Urheber wir nicht anzugeben vermögen, und die durch einen Schnitt am unteren Rande der Hornhaut eingebracht wurde, war bereits dem Rāzī und dem Ṭābit b. Qurra, um das Jahr 900 u. Z., bekannt.

Zweitens, die durchbohrte, dreikantige, metallische Nadel (miqdaḥ) ist offenbar durch ʿAmmār (um 1020 n. Z.), erfunden, in die augenärztliche Praxis der Araber eingeführt und bis zum Schluss der arabischen Epoche (1300) im Morgenland ausgiebig verwendet worden. Das ist auch die Nadel aus dem Iraq, von der Abulqāsim in Spanien „gehört" hat. Sie wurde durch Lederhaut-Stich eingebracht; ihre dreikantige Spitze war

[1] Natürlich ist es der Glaskörper.
[2] Eine ganz richtige Bemerkung.

so breit, wie eine schmale Lanze der heutigen Augenheilkunde. Ibn Raqīqa hat (nach 1200 u. Z., zu Damas), ein gebogenes Saugstück der durchbohrten Star-Nadel benutzt.

Drittens, die durchbohrte, rundliche Star-Nadel (miḥatt), wird als ḫorasanische in einer zusätzlichen Bemerkung der Pariser Handschrift von Ali b. Isa's Erinnerungsbuch für Augenärzte beschrieben und abgebildet. Wann und von wem sie angegeben worden, ist unbekannt. Sie dürfte jünger sein, als die zweite.

Das europäische Mittelalter hatte von der so vorgeschrittenen arabischen Augenheilkunde wohl gewisse Ahnungen, aber doch nur ganz unvollkommene Ueberlieferungen: eine unklare, barbarisch-lateinische Uebersetzung des Erinnerungsbuchs für Augenärzte von Ali b. Isa und eine plumpe Fälschung auf den hochberühmten Namen von ʿAmmār, nämlich Canamusali de oculis, die beide nichts von der Aussaugung des Stars enthalten; ferner besass es noch Meister Gerard's lateinische Uebersetzung der Chirurgie des Abulqāsim mit dem oben erwähnten Satze und die recht schwächliche, lateinisch geschriebene Augenheilkunde des Salomo Alcoati (Christianus Toletus, 1159 u. Z.), die den folgenden Satz bringt: Et dixerunt aliqui autores quod in Graecia habent acum concavum et sugetur aqua cum ore, et nos non vidimus haec.

Die grosse Chirurgie des Arabisten Guy de Chauliac (1363) enthält einen kurzen Satz über die Aussaugung des Stars[1], welcher allerdings durch zwei literarische[2] und einen sachlichen Fehler entstellt ist: Quelques-uns des anciens grecs (comme recitent Albucasis et Auicenne) faisans un trou sous la cornée, avec une aiguille cannulée la tiroient en succeant: ce que je ne loue pas, car peut-estre que auec l'eau (d. h. dem Star) sortiroit l'humeur albugineux.

Andre noch spätere Arabisten schreiben sich selbst die Erfindung zu, wie Galeazzo S. Sofia, (1360—1427); oder sie wiederholen die Worte des Guy, wie z. B. Arcolani (1420, zu Padua). Doch dieser unfruchtbare Theil der Geschichte, wo immer nur Worte gemacht, nicht Thatsachen beigebracht werden, ist von J. Sichel[3] so gründlich abgehandelt worden, dass ich kein Wort hinzuzufügen habe.

Aber im neunzehnten Jahrhundert ist die Aussaugung des Stars (Succion, Aspiration) thatsächlich wieder neu eingeführt und

---

[1] La grande Chirurgie de Guy de Chauliac, par E. Nicaise, Paris 1890, S. 489.

[2] In Terrien's vorzüglicher Chirurgie des Auges (1902, S. 190) liest man: La succion et l'aspiration, déjà employées par les Arabes (Antyllus) . . . Das ist mindestens irreleitend.

[3] Arch. f. Ophth. XIV, 3, S. 15 fgd., 1868. Uebrigens aber fast ebenso Annal. d'Ocul. XVII, 1847.



auch in zahlreichen Fällen angewendet worden[1], — von BLANCHET (1846) und LAUGIER (1847) in Paris, von TEALE (1864), BOWMAN (1864), LAWSON (1864), GREENWAY (1867) in England; ja noch neuerdings von FIEUZAL in Paris (St. Martin[2], 1883), ROGMAN[3] in Gent und namentlich von COPPEZ[4] in Brüssel (1885), der, nach TROUSSEAU[5], dieser Operation eine neue Jugend verliehen; endlich noch von L. HOWE[6] in Buffallo (1893), O. LANDAU[7] in Koblenz (1895) und PERSON[8] (1899). Die neueren Lehrbücher[9] verhalten sich freilich meist kritisch oder ablehnend.

Berücksichtigt man den ersten Fall von BLANCHET[10], eines 32jähr. der seit 15 Monaten an halbweichem Star gelitten und zehn Tage nach der Aspiration des Stars der Académie de méd. zu Paris mit reiner Pupille und guter Sehkraft vorgestellt wurde; berücksichtigt man ferner den Ausspruch von LAUGIER[11], dass eine ziemlich grosse Zahl von Staren bei Kranken verschiedenen Alter für diese Operation geeignet scheint, endlich die begeisterten Lobpreisungen von TEALE, CARTER, COPPEZ: so wird man wohl zugestehen müssen, dass für die Araber, welche den Lappenschnitt zur Star-Ausziehung nicht kannten und dem Linearschnitt zu diesem Zweck so gut wie gar nicht anwendeten, welche Zerschneidung und Zerstückelung des Stars nur aus Verlegenheit übten, in solchem Falle, wo die Niederlegung nicht gelang, denn doch wohl die Aussaugung eine weit grössere Wichtigkeit und Bedeutung besitzen musste, als für uns um die Mitte des vorigen Jahrhunderts, wo man immerhin noch, wegen mangelhafter Wund-Behandlung, grössere Schnitte zu vermeiden liebte; und vollends heutzutage, wo die verbesserte Technik des Lappen- und des Linear-Schnitts, verbunden mit richtigen Grundsätzen der Asepsie uns die

---

[1] PECCHIOLI in Siena (1829) hat wohl eine Hohlnadel angegeben, aber damit nicht den Star operirt.

[2] Bull. des Quinze Vingts I, 3, S. 138.

[3] Annal. d'Oculist. XCIV, S. 126.

[4] Soc. franc. d'Opht. 1885, Annal. d'Ocul. XCIII, S. 97. (81 Fälle, 14 angeborene, 14 Jugend-Stare, 45 traumatische, 2 complicirte, 2 secundäre; 4 nur anscheinend weiche, wo die Aspiration vergeblich versucht wurde.)

[5] Annal. d'Ocul. XCIV, S. 84.

[6] Americ. Ophth. Soc. 1893, Ophth. Review. September 1898. Saugt harten Star mit Gummirohr an, wenn er durch den Hornhaut-Schnitt nur mit Schwierigkeit entbunden werden kann.

[7] Centralbl. f. Augenheilk. 1895, S. 37.

[8] Annal. d'Ocul. März 1899. — 1904 (zu Oxford) hat W. W. GRIFFIN eine Modification von Bowman's Instrument mitgetheilt: die Aspiration wird durch eine Feder bewirkt.

[9] ARLT, Operationslehre, in Graefe-Saemisch 2. Aufl. III, 262, 1877. TERRIEN, Chir. de l'oeil, 1902, S. 190. SNELLEN, Operationslehre, in Graefe-Saemisch, 2. Aufl. enthält nichts darüber. LAWSON, Diseases and i. of the eye, London 1903, S. 260. Die beste und gründlichste Darstellung finde ich bei PANAS I, 1894, S. 572.

[10] Annal. d'Ocul. XVIII, 1847, S. 39.

[11] Ebend. XVII, 1847, S. 38.



Aussaugung weicher Stare ja fast ganz entbehrlich macht. Doch will ich gar nicht leugnen, dass sie auch noch heutzutage gelegentlich uns gute Dienste leisten kann, wenn wir bei der Linear-Ausziehung weicher Stare mit Erhaltung einer runden Pupille — trotz Anwendung des Spatels, des Löffelchens und der äusseren Reibung — einen grossen Theil der Linsen-Massen nicht zu entleeren im Stande sind.

Klinische Beobachtungen.

Oedem der Hornhaut — beim Neugeborenen — nach Zangen-Geburt.

Von Dr. Julius Fejér, ord. Augenarzt.

(Mittheilung aus dem St. Margarethen-Spitale in Budapest.)

Die Verletzungen des Auges in Folge des Geburts-Aktes werden in den Lehrbüchern kaum einer Erwähnung gewürdigt. Die Monographie von Zander und Geissler beschäftigt sich mit denselben ebenso wenig, wie das treffliche Lehrbuch von Fuchs. Dagegen widmet Praun dieser Frage ein besonderes Kapitel und theilt derartige Verletzungen des Auges in 5 Gruppen ein. Sidler-Huguenin hat eine kleine Monographie der in Folge der Geburt zu Stande gekommenen Augenverletzungen zusammengestellt und beschreibt in derselben mehrere interessante Fälle aus seiner Züricher augenärztlichen Praxis. Bloch hat schon 1891 (Centralbl. f. Augenheilk. S. 134) aus Prof. Hirschberg's Augenklinik 3 Fälle von Abducens-Lähmung durch Zangengewalt beschrieben und einen Anhang über Augenverletzungen aus dieser Ursache mitgetheilt.

Unter normalen Verhältnissen ist das Auge des Kindes während der Geburt keinen Verletzungen ausgesetzt, trotzdem werden Fälle schwerer Augenverletzungen auch während normaler Geburten beobachtet. Zumeist aber werden sie durch Zangen-Operationen — bei Beckenverengerungen — verursacht; es kommen dabei Fracturen der Schädelknochen, Verletzungen der Augenlider, totales Herausreissen des Augapfels, Lähmungen der Augenmuskeln und Verletzungen der äusseren Membranen des Augapfels vor.

In diesen Zeilen möchte ich über einen Fall berichten, bei welchem es sich um die Verletzung der Hornhaut handelte. Praun erwähnt nur den Fall von Wecker, wo nach einer Zangengeburt in der Hornhaut einseitig eine weissliche Trübung auftrat, so dass die Pupille auch bei seitlicher Beleuchtung nicht sichtbar gemacht werden konnte. Der die Geburt leitende Geburtshelfer fasste die Sache als eine angeborene Krankheit der Cornea auf, Wecker jedoch hielt sie für eine, durch die Zange verursachte Entzündung, welche allmählich verschwand, so dass die Hornhaut nach Verlauf eines Monates vollkommen aufgehellt erschien. Sidler-Huguenin beschreibt weitere drei ähnliche Fälle. Auch in meinem Falle wurde die Geburt mit Hilfe der Zange beendet. Der Blasensprung erfolgte nach 24stündigem Kreisen und von da ab wurde noch 5 Stunden zugewartet, bis endlich das Kind mit Hilfe der Zange zur Welt gebracht wurde. Der Befund am Auge des Neugeborenen war folgender: die Umgebung des linken Auges ist geschwollen, die Augenlider gleichfalls, die Epidermis an mehreren Stellen abgeschürft; mehrfach

Blut-Unterlaufung, das Auge sondert wenig ab. Der Hausarzt hat schon am 2. Tage nach der Geburt Trübung der Hornhaut wahrgenommen; am 3. Tage wurde ich zugezogen.

Abgesehen von den Quetschungen der Augenlider und der Blut-Unterlaufung der Augapfel-Bindehaut fand ich die Hornhaut ganz und gar milchartig getrübt, so dass die Pupille kaum unterschieden werden konnte, wobei jedoch die Hornhaut ihren Glanz keineswegs eingebüsst hat. Spuren einer Verletzung konnten nur am äusseren Rande des Limbus nachgewiesen werden, an dieser Stelle erschien das Epithel ein wenig gestichelt. Zunächst habe ich auch an eine congenitale Keratitis gedacht, da die Spuren einer directen Verletzung an der Hornhaut vollkommen fehlten. Unter der Wirkung von warmen Umschlägen begann die Trübung vom 3. Tage ab zu schwinden und bis zum 8. Tage erfolgte vollkommene Aufhellung der Hornhaut.

Das Zustandekommen der Hornhaut-Trübung kann ich mir nur mit der Annahme erklären, dass der eine Löffel der Zange auf das Auge zu liegen kam und einen Druck auf die Hornhaut ausgeübt hat, in Folge dessen zwischen den Lamellen ein Oedem zu Stande kam.

Nach Sidler-Huguenin wird die Trübung der Hornhaut nicht nur durch directen Druck von Seiten des Zangenlöffels verursacht, da in einem seiner Fälle der Geburtshelfer entschieden behauptet hat, dass der Zangenlöffel nicht unmittelbar auf das Auge zu liegen kam.

In der Mehrzahl der Fälle sah die Trübung der Hornhaut milchartig aus, oder so wie nach Verätzung mit Kalk. Sidler-Huguenin sah die Hornhaut bei akutem infantilen Glaucom in ähnlicher Weise getrübt und publicirt auch den Fall eines $3^1/_2$jährigen Mädchens, bei welchem infantiles Glaucom mit typischer, bandartiger, cornealen Trübung beobachtet wurde. Das Kind wurde mit der Zange zur Welt gebracht, wobei die Augen geschwollen und blutunterlaufen waren und Sidler-Huguenin nimmt an, dass in Folge der Zange die Spannung des Auges eine Steigerung erlitt; späterhin kam es zur Trübung der Hornhaut, so dass schliesslich das Zustandekommen des infantilen Glaucoms mit dieser Verletzung in Zusammenhang gebracht werden könnte.

Auf Grund des Studiums der in der Literatur beschriebenen Fälle, ihres pathologischen Befundes und Verlaufes, wie auch auf Grund der aus der Beobachtung meines Falles geschöpften Erfahrungen glaube ich mit Recht annehmen zu dürfen, dass derartige Trübungen der Hornhaut durch den unmittelbaren Druck von Seiten des Zangenlöffels verursacht werden; sie bedeuten ein örtliches Zeichen, dessen Wesen darin besteht, dass zwischen den vorderen Schichten der Hornhaut oder unterhalb der Bowman'schen Haut ein Oedem sich entwickelt, welches rasch und vollkommen wieder schwindet, ohne dass eine Trübung zurückbleibt.

Referate, Uebersetzungen, Auszüge.

1) **Traité des Tumeurs de l'oeil, de l'orbite et des annexes,** par le Dr. Felix Lagrange. Tome deuxième. Tumeurs de l'orbite et des annexes. (Paris, 1904. G. Steinheil.)

3 Jahre nach dem Erscheinen des 1. Bandes des umfangreichen Werkes von Felix Lagrange ist nunmehr der zweite ebenso starke Band der

Oeffentlichkeit übergeben. Er behandelt die Geschwülste der Orbita und der Hilfsorgane des Auges. Da die diesbezügliche Literatur lange nicht so gross ist, wie die über die Tumoren des Augapfels selbst, so hat die Augenheilkunde mit diesem 2. Bande eine vielleicht noch werthvollere Bereicherung erfahren, als mit dem ersten. Die klare Darstellung der klinischen Verhältnisse bei gründlicher Behandlung der pathologischen Anatomie, die wir bei Besprechung des 1. Bandes lobend anerkennen mussten, ist auch in dem vorliegenden wiederzufinden. Zahlreiche gut, meist nach Photographien reproducirte Abbildungen im Text und auf Tafeln illustriren die klinischen und anatomischen Befunde.

Es ist natürlich unmöglich, die auf der Bearbeitung eines ungeheuren, allerdings meist fremden Materials basirenden Ausführungen eingehender zu referiren; immerhin will ich versuchen ein Bild von der Anlage des Buches zu geben und einige wesentliche Thatsachen hervorheben.

Der II. Theil enthält die Bücher VI—X. Buch VI behandelt die Geschwülste des Sehnerven. Diese sind einmal primär, zweitens secundär. Letztere greifen von der Orbita oder häufiger noch von dem Augeninnern auf ihn über. Die primären Sehnerven-Geschwülste, ob sie gut- oder bösartig sind, verbleiben fast immer innerhalb der äusseren Sehnervenscheide und durchbrechen sie nicht; nur die malignen schleichen längs den Scheiden in die Schädelhöhle und generalisiren sich von dort aus; der Augapfel bleibt immer intact; allerdings können durch Compression und Vordringen schwere Circulations- und Ernährungs-Störungen hervorgerufen werden.

Ihrer Structur nach sind die Sehnerven-Tumoren fast alle bindegewebigen Ursprungs. Aus der Literatur vermag Verf. 162 Fälle zusammenzustellen, und zwar 47 Myxosarcome, 20 Sarcome, 11 Fibrosarcome, 11 Fibrome, 10 Gliome, 9 Myxome, 8 Endotheliome, 6 Gliosarcome, 3 Psammome, 3 Kalk-Concretionen, 2 Cysten, 1 Angiom und 31 Geschwülste ohne bestimmte Benennung.

Die Symptome des ersten Stadiums sind Exophthalmus, Strabismus und Doppeltsehen. Ophthalmoskopisch sieht man Venenstauung, beginnende Neuritis und eventuell schon Atrophie. Exophthalmus und Sehstörungen beherrschen das Krankheitsbild des ersten Stadiums. Im zweiten nimmt der Exophthalmus zu, so dass schliesslich die Lider nicht mehr geschlossen werden können und Lagophthalmus mit allen seinen Folgezuständen besteht. Im 3. Stadium treten bei völligem Verlust der Sehschärfe und Schmerzen Hirnsymptome auf, als Zeichen dafür, dass die Geschwulst auf dem Wege des Chiasma nach hinten gewuchert ist.

Die Dauer der Krankheit hängt ab von der Natur der Neubildung.

Die Differential-Diagnose stützt sich besonders auf folgende Punkte: 1) langsamen schmerzlosen Verlauf ohne Entzündungs-Erscheinungen, 2) frühzeitige Sehstörung, die nicht erklärt wird durch das ophthalmoskopische Bild, 3) relativ gut erhaltene Beweglichkeit des Augapfels und 4) Fühlbarkeit einer Geschwulst im Muskeltrichter.

Die Prognose ist bei frühzeitiger Operation ziemlich günstig. In der Mehrzahl der Fälle rettet die Operation dem Kranken das Leben. Die Operation ist immer nöthig, wenn die Diagnose sicher ist, gleichwie ob der Tumor gut- oder bösartig ist. Ja auch wenn er tuberculösen oder syphilitischen Ursprungs ist. ist der chirurgische Eingriff angezeigt; denn beim Bestehen von Tuberculose ist die Behandlung der localen Tuberculose am Platze, beim Bestehen von Syphilis hat man es mit einer Affection des Spätstadiums zu thun, wo

die medicamentöse Therapie nicht genügt. 3 Operationen kommen in Frage: 1) vollständige Exenteratio orbitae, 2) Exstirpation des Tumors mit dem Augapfel und 3) Exstirpation des Tumors allein. Die Exenteratio orbitae ist meist zu vermeiden, da, wie gesagt, die Geschwulst gewöhnlich abgekapselt ist. Bestehen oculare Complicationen, so wird man den Augapfel mit der Geschwulst entfernen, ist er aber intact, so kann man ihn meist erhalten. Neben der Krönlein'schen Operation empfiehlt Verf. eine von ihm selbst erprobte einfache Exstirpations-Methode ohne Osteoplastik.

Den grössten Theil des 2. Bandes nimmt das VII. Buch ein, das die Tumoren der Orbita zum Thema hat (der Wand und ihres Inhalts ausser Augapfel, Sehnerv und Thränen-Apparat).

Das 1. Kapitel behandelt die Cysten der Orbita, die angeborenen und die erworbenen; zu ersteren gehören die Cysten, die ihren Ursprung herleiten von eingeschlossenen Hirn- und Hirnhaut-Theilen (Encephalocele, Hydro-Encephalocele, Meningocele), ferner die serösen angeborenen Cysten und die Dermoidcysten; zu den erworbenen sind zu rechnen 1) die durch Exsudation entstandenen, 2) die durch Entozoën bedingten (die Hydatide und der Cysticercus). Im 2. Kapitel finden wir die Gefässgeschwülste (Angiome, Varicocele, pulsirenden Exophthalmus); im dritten die Osteome und im vierten die Geschwülste, die vom Bindegewebe, Fettgewebe, den Muskeln und der Bindehaut ihre Entstehung herleiten (Lipome, Fibrome, Sarcome, Lymphadenome und Lymphome).

Wie bei den Sehnerven-Tumoren wird in sehr ausführlicher, und übersichtlicher Weise die Aetiologie, die pathologische Anatomie, die Symptome, die Differentialdiagnose und die Therapie besprochen, und gut reproducirte Photographien geben ein anschauliches Bild dieser meist sehr seltenen Krankheiten. Interessant ist, wenn ich aus der Fülle des Gesagten etwas herausgreifen darf, dass Verf. im Gegensatz zu v. Gräfe, Hirschberg und Knapp an ein primäres Gliom der Orbita glaubt und dieses nach der Cohnheim'schen Theorie von der Verschleppung des Keimes zu erklären sucht.

Nach dem Verf. ist schon in den frühesten Stadien der Orbitaltumoren Exophthalmus da. Er kennt daher nur 2 Perioden in dem Krankheitsbild. Die des Exophthalmus ohne sichtbaren Tumor und die des Exophthalmus mit sichtbarem Tumor. Der Exophthalmus ist nicht immer leicht zu erkennen. In zweifelhaften Fällen thut hier Javal's Ophthalmometer gute Dienste.

In eingehendster Weise werden die verschiedenen Operationen besprochen und ihre Indicationen bei den einzelnen Formen der Orbitaltumoren, die conservativen wie die radicalen, die mit und die ohne Knochenresectionen.

Von Interesse ist das Resultat der Unterbindung der Carotis bei pulsirendem Exophthalmus. In 86 Fällen der Literatur von traumatischem pulsirendem Exophthalmus sind 62 Erfolge, 21 Misserfolge und 6 Todesfälle zu verzeichnen, in 31 idiopathischen 20 Erfolge, 3 Misserfolge und 6 Todesfälle.

Die echten Tumoren der Orbita erheischen stets die chirurgische Behandlung, und zwar je früher desto besser, nur bei Verdacht auf das Bestehen von syphilitischen Pseudotumoren, die alle Symptomen der echten Tumoren bedingen können, ist eine energische Quecksilberkur vorauszuschicken.

Ist die Geschwulst gutartig, so wird man die Entfernung derselben mit Erhaltung des Auges anstreben; handelt es sich aber um Sarcom, so wird man stets, auch wenn der Tumor umschrieben ist und die Hoffnung zuliesse,

dass er in toto herausgebracht werden könnte, die Exenteratio orbitae wählen müssen, da hier das Leben des Kranken auf dem Spiele steht.

Das Buch VIII handelt von den Geschwülsten des Thränenapparates, den Cysten der Thränendrüse (Dacryops), den soliden Tumoren derselben und den Geschwülsten der abführenden Wege. Dacryops ist ein schlechter Name, er ist eigentlich nur für die Retentionscysten passend; oft aber hat die Retention gar keinen Antheil an der Entstehung der Cyste, vielmehr leitet sie dieselbe her von einer schleimigen Entartung der drüsigen Elemente und hyaliner Umwandlung und Zerfall der bindegewebigen Septen. Verf. vermag aus der Literatur 23 Fälle von Dacryops der accessorischen Thränendrüse (17 Dacryops simpl. und 7 Dacryops fistulos.) und nur 5 Fälle der oberen Thränendrüse, der Portio orbitalis, anzuführen; von dieser letzten Gruppe ist es sogar nicht einmal bewiesen, ob der cystische Tumor sich in der Thränendrüse selbst oder in ihrer Nachbarschaft entwickelt hat.

Die Behandlung ist stets eine chirurgische und besteht in Punction, die allerdings nur ausnahmsweise genügt, in Incision oder partieller Excision mit nachfolgender Cauterisation der Wand und in Total-Exstirpation.

Die soliden Tumoren der Thränendrüse sind sowohl bindegewebigen, als epithelialen Ursprungs. Letztere sind freilich sehr selten und als Epitheliom beschriebene Fälle sind vielleicht zumeist Endotheliome, die sich im Nachbargewebe entwickelt haben. Es werden aus der Literatur 55 Fälle von Thränendrüsen-Geschwülsten citirt. In weiteren 3 Fällen hatte sich ein Sarcom im Bett der Thränendrüse entwickelt, ohne auf diese selbst überzugreifen.

Tumoren der abführenden Wege sind einmal Schleimhaut-Polypen analog dem Nasenpolyp. Sie bilden sich spontan an der Wand des Thränensacks. Die sog. Polypen, die sich nach Fistel-Operationen oder durch Fremdkörper entwickeln, nennt Verf. Granulome.

Primäre bösartige Tumoren, von denen einige wenige Fälle in der Literatur niedergelegt sind, sind sehr selten.

Im IX. Buch folgen die Tumoren der Lider. Sie werden eingetheilt 1) in solche, die sich aus den Elementen des mittleren Keimblatts entwickelt haben, 2) in solche der Haut, der Conjunctiva und der zahlreichen Drüsen, und 3) in solche der Karunkel und der Plica semilunaris. Im Anschluss daran folgt eine Besprechung der infectiös entzündlichen Tumoren, der Tuberculose und der Lues, ferner des Chalazions. In die erste Rubrik gehören die Cysten, die Angiome, für die nach Ansicht des Verf.'s die Elektrolyse die empfehlenswertheste Behandlung ist; die Elephantiasis, sowohl die angeborene als die erworbene, bei der frühzeitige Operation stets angebracht ist, das seltene Neuroma plexiforme, das Billroth an den Lidern zuerst beschrieben hat, dann die Granulome, die Polypen, Lipome, Fibrome, Sarcome, Lymphadenome und Lymphome.

Zur 2. Gruppe gehören die Hauthörner, die Cysten, die Adenome, die Epitheliome bezw. Carcinome der Haut, der Drüsen und der Lidbindehaut.

Die Tumoren der Karunkel und die der Plica semilunaris vereinigt Verf. in einem Kapitel, da beider Gewebe dem der Lider analog ist. Von Fabry aus Hilden (17. Jahrhundert) sind sie unter dem Namen Encanthis zusammengefasst. Verf. trennt wieder Tumoren bindegewebigen und epithelialen Ursprungs. Erstere sind auf der Karunkel äusserst selten, nur einige wenige mehr oder weniger zweifelhafte Fälle von Angiom und Sarcom sind beschrieben, häufiger sind sie auf der Plica semilunaris beobachtet. Von

den epithelialen Tumoren kommen Adenome der Caruncula lacrymalis und Epitheliome sowohl der Karunkel als der Plica semilunaris vor.

Das letzte, 10. Kapitel ist den Geschwülsten der Nebenhöhlen der Nase gewidmet, soweit sie Störungen in der Orbita bedingen und für den Augenarzt von Interesse sind. Die mannigfaltigen oculo-orbitalen Symptome kann man gruppiren: 1) in Störungen durch Druck auf die Nerven, und zwar zuerst des Sehnerven. Dieselben sind functionelle und objective; erstere sind Reiz-Erscheinungen, Phosphene u. s. w., ferner Gesichtsfeld-Beschränkung, auch Hemiopien, falls Chiasma oder der Tractus betroffen ist, Herabsetzung der centralen Sehschärfe bis zur Amaurose; die objectiven Störungen sind Oedem der Papille, Stauung, Papillitis, Blutungen im Augengrunde und Atrophie. Druck auf die sensiblen und trophischen Nerven kann sich äussern in Anästhesien, Neuralgien, im Herpes zoster ophthalmicus und in der Keratitis neuroparalytica; dann auf die motorischen in Augenmuskel-Lähmungen aller Art.

2) In Störungen durch Compression von Gefässen. Druck auf die Gefässe der Orbita ist wegen gut ausgebildeten Anastomosen weniger folgenschwer, als der auf den Sinus cavernosus, wodurch die bekannten Symptome der Sinus-Trombose hervorgerufen werden.

3) In Störungen durch Druck auf den Augapfel selbst. Bei seiner grossen Beweglichkeit ist eine Dislocation schon bei leisem Druck möglich; es können die schwersten Grade von Exophthalmus entstehen mit allen verderblichen Folgen. Es kann auch zu Formveränderungen mit erworbener Hypermetropie und Ernährungs-Störungen kommen.

4) In Störungen durch Affection der Thränenwege und der Lider. Vortreibung des Thränenbeins, Obliteration des Sacks und Verschluss des Thränen-Nasen-Kanals und secundäre Dacryocystitis, das sind besonders häufig Folgen von Exostosen der Wand des Sinus maxillaris, ebenso von Geschwülsten in den Siebbeinzellen und dem Sinus frontalis. An den Lidern haben wir Ptosis durch Druck auf den Oculomotorius und Oedem durch Gefässcompression.

Das Schlusskapitel füllt diagnostische Betrachtungen über die Sinus-Geschwülste. Während die Differentaldiagnose zwischen Sinus- und Orbitaltumoren schon im VIII. Buche behandelt worden ist, so werden in diesem Kapitel ihre Symptome von denen der entzündlichen Zustände, den Parasiten der Nebenhöhlen und der Tumoren der Nachbarschaft geschieden. Es wird 2) die Differentialdiagnose der einzelnen erkrankten Sinus erörtert und 3) die Frage nach der Natur der Geschwulst. Fehr.

---

2) **Klinische und experimentelle Untersuchungen über Blendung durch elektrisches Licht,** von Mettey. (Paris 1903, Soc. nouv. de librairie et d'édition.)

Verf. bespricht nicht die Betheiligung des Auges bei Blitzschlag, der den ganzen Körper trifft, sondern die durch den elektrischen Strom, vornehmlich durch Kurzschluss hervorgerufenen Augenstörungen, bei denen das Auge nicht direct getroffen wird.[1] Die Ophthalmia electrica der Autoren ist nur die Vorstufe oder ein leichter Verlauf der gewöhnlichen Kurzschluss-Ophthalmie, die vornehmlich gekennzeichnet ist durch Verminderung der Sehschärfe, concentrische Einengung des Gesichtsfeldes, Herabsetzung des

[1] Verf. nennt die Krankheit: l'éblouissement électrique.

Lichtsinnes, sowohl der Reiz- wie der Unterschiedsschwelle (Verf. giebt ein neues von Weiss construirtes Photometer an), Druckempfindlichkeit des Trigeminus, heftigste Kopfschmerzen u. ä. Es giebt schwerere und leichtere Formen, die sich durch Heftigkeit, Dauer (von einer Woche bis zu mehreren Jahren) und mehr oder weniger vollständige Restitutio ad integrum unterscheiden; der Beginn ist bei den leichten, den mittelschweren und schweren Formen immer derselbe, eine Prognose daher anfangs kaum zu stellen. Die Krankheit ist mit der Hysterie verwandt und oft vergesellschaftet; die Hysterie ist dann als traumatische Neurose aufzufassen. Verf. bringt acht ausführliche Beobachtungen von Kurzschluss-Blendung, die in der Klinik des Hotel Dieu theils von ihm selber, theils von Prof. de Lapersonne genau verfolgt wurden. Es handelte sich ausnahmslos um Arbeiter der Pariser Untergrundbahn, des Métropolitain. Experimente an Augen von Kaninchen und Hunden mit dem Volta-Bogen zeigten an der Netzhaut unter Zuhilfenahme der gewöhnlichen Untersuchungsmethoden keinerlei Veränderungen, wohl aber Degeneration des Sehnerven (Färbung nach Marchi), wenn die Lichtwirkung lange und häufig genug angewandt wurde; blendete man die chemischen und einen Theil der leuchtenden Strahlen durch ein vorgesetztes rothes Glas ab, so blieb der Sehnerv normal. Vom pathologischen Standpunkt betrachtet, erscheint die Kurzschluss-Blendung nicht als eine rein dynamische, d. h. hysterische Erkrankung, sie ist vielmehr durch organisch nachweisbare Läsionen bedingt; der übermässige Reiz, der das dunkeladaptirte Auge überrascht, ruft in den leichten Fällen gewissermaassen einen „Shock" der Retina, in den schweren mikroskopische Störungen im N. opt. hervor. Vornehmlich wirken die chemischen Strahlen. Kurt Steindorff.

---

3) **Die Verminderung der Finnenkrankheit**[1], von J. Hirschberg in Berlin.

M. H. Durch die fortschreitende Kultur sind ja gewisse Krankheiten, die auf einer von aussen her an den menschlichen Körper herantretenden Ansteckung beruhen, wenigstens für gewisse Gegenden, so gut wie vollständig beseitigt worden. Als klassisches Beispiel hierfür wird gewöhnlich die Lepra angeführt, welche bei uns, im Herzen von Europa, zwar während des Mittelalters ausserordentlich verbreitet gewesen, jedoch heutzutage bodenwüchsig gar nicht mehr vorkommt. Aber bei diesem Beispiel erstreckt sich der Vergleich des schlimmeren und des besseren Zustands über viele Jahrhunderte. Wenn jedoch beide Zustände in dasselbe Menschenalter fallen, wenn ein und derselbe Arzt den Umschwung persönlich zu beobachten und der Ursache desselben nachzugeben im Stande ist; so scheint dies noch weit merkwürdiger zu sein und zugleich uns wichtige Handhaben für nützliches Wirken zu bieten.

Dies trifft zu für die Finnenkrankheit des menschlichen Auges, d. h. für das Eindringen des Cysticercus cellulosae in den menschlichen Augapfel und seine nächste Umgebung: eine Erkrankungsform, welche seit dem Beginn meiner Thätigkeit stets meine Aufmerksamkeit gefesselt, und über die ich auch schon öfters in dieser Gesellschaft, ausführlicher vor 12 Jahren, zu sprechen die Ehre hatte.[2]

[1] Nach einem in der Berliner med. Gesellschaft am 8. Juni 1904 gehaltenen Vortrag. Vgl. Berl. klin. Wochenschrift 1904, Nr. 25.

[2] Vgl. „Die Parasiten des menschlichen Augapfels", Probevorlesung zur Habilitation. Veröffentlicht in der med.-chir. Rundschau 1870, XI. III. – Cystic. intraoc.,

Heute möchte ich zunächst die Häufigkeitsziffer der Augenfinne für Berlin festzustellen suchen. Sie finden dieselbe auf der ersten Tabelle.

Tabelle 1.

Zahl der Augen-Finnen in Berlin.

Jahr	Zahl der Augenkranken	Zahl der Fälle mit Augen-Finne	Verhältniss
1853—1866 (14 Jahre) A. v. Graefe	80 000	90	grösser, als 1 : 1000 (1 : 888)
I. 1869—1885 (17 Jahre)	60 000	70	grösser. als 1 : 1000 (1 : 857)
II. 1886—1894 (9 Jahre)	78 000	3 (2 von auswärts)	ungefähr 1 : 25 000 (1 : 24 333)
III. 1895—1902 (8 Jahre)	65 000	keiner	Null

Aus der obersten Zeile ersehen Sie, dass nach der Mitte des vorigen Jahrhunderts die Finnenkrankheit des menschlichen Auges bei uns leider recht häufig gewesen, dass in runder Zahl ein Fall auf tausend Augenkranke kam. Dies folgt aus der Statistik meines Lehrers Albrecht von Graefe, der von 1853 bis 1866 auf 80 000 Augenkranke 90 Fälle von Cysticercus am oder im Auge beobachtet hatte.[1]

Die folgenden drei Zeilen der Tabelle enthalten meine eigenen Beobachtungen. Ich habe meine Beobachtungs-Zeit in drei Abschnitte eingetheilt. Der erste umfasst den alten, schlechten Zustand, der zweite den Uebergang zum besseren, der dritte den jetzigen guten Zustand.

Der erste Abschnitt, der von 1869 bis 1885, also über mehr als 15 Jahre sich erstreckt, zeigt auf 60 000 Augenkranke 70 Fälle der Augenfinne, also gleichfalls das Verhältniss von etwa 1:1000. Diese Verhältnisszahl von 1:1000 kann für Berlin vom Jahre 1853 bis zum Jahre 1885, d. h. für ein Menschen-Alter, als annähernd richtig angesehen werden. Sie gilt für das aufblühende Berlin, welches seine Bevölkerungs-Zahl von einer halben Million bis auf fünfviertel Millionen anwachsen lässt und seine Gesundheits-Einrichtungen, wie die neu erbauten städtischen Krankenhäuser und die Kanalisation, durch den 1881 eröffneten und mit Schlachthäusern versehenen Viehhof zu einem vorläufigen Abschluss gebracht hat.

Der zweite Abschnitt umfasst die neun Jahre von 1886 bis 1894 und liefert unter 73 000 neuen Augenkranken nur drei Fälle von Augenfinne,

Arch. f. Aug. u. Ohrenh. 1869. I. 2. — Anat. Unters. eines Augapfels mit Cyst. subret. Virchow's Arch. Bd. 45. — Cyst. cell. des Augengrundes. Arch. f. Ophth. 1876, XXII, 4. — Cyst. des Unterlids. C.-Bl. f. A., Juni 1879. — Cyst. im Auge. Eulenb. Real-Encycl. 1880 (erweitert in der 2. Aufl., 1885). — Ueber die Finnenkr. des menschl. Auges. Berl. klin. W. 1892, Nr. 14 (mit 41 Fällen). — Ein Fall der Finnenkr. des menschl. Auges. Berl. klin. W. 1893, Nr. 23. — Pseudocyst. C.-Bl. f. A., Sept. 1886. — Ueber den sogenannten schlauchförmig eingekapselten Cyst. C.-Bl. f. A., Mai 1893, und Einführung in die Augenh. 1901, II, 1, S. 203. — 25j. Bericht, 1895, S. 79. — Verhandl. d. Berl. med. Ges. III, 2, 78, 173; IV, 2, 64; VII, 1, 53; VIII, 1, 70; XVI, 2, 187; XXIII, 2, 23.

[1] Arch. f. Ophth. 1866. XII, 2, 174.

darunter zwei von auswärts. Das ist ein Verhältniss von nur etwa 1 : 25 000, statt des früheren 1 : 1000.

Der dritte Abschnitt umfasst die acht Jahre von 1895 bis 1902 und liefert unter 65 000 Augenkranken keinen einzigen Fall von Augenfinne. Dagegen hätten wir 65 Fälle zu erwarten, wenn die Verhältnisse des dritten Viertels vom vorigen Jahrhundert noch heutzutage bei uns maassgebend wären. Der Unterschied ist denn doch so bedeutend, dass die sonst bei ärztlichen Statistiken so gewöhnlich erhobenen Zweifel hier völlig unzulässig erscheinen. Ich bemerke noch ausdrücklich, dass ein Uebersehen der Augenfinne für jeden aufmerksamen Arzt unmöglich ist, vollends für einen, der in den ersten sechzehn Jahren seiner eignen Praxis so reichlich Gelegenheit zur Beobachtung der Augenfinne und zur Hebung ihrer Diagnose gefunden hat.

Fragen wir nunmehr nach den Ursachen dieses Umschwungs, so müssen wir mit wenigen Worten uns die Ursachen der menschlichen Finnenkrankheit wieder ins Gedächtniss zurückrufen.[1]

Eine Bevökerung, welche regelmässig oder häufig rohes oder ungenügend gekochtes Schweinefleisch geniesst und dabei das finnige nicht vollständig ausschliesst, unterliegt der Gefahr der Finnenkrankheit. Natürlich, der einzelne Mensch, welcher von dem mit lebenden Finnen durchsetzten Schweinefleisch genossen, erwirbt zunächst nicht den Blasenwurm, Cysticercus cellulosae, sondern den dazu gehörigen Bandwurm, Taenia solium. Die Möglichkeit einer inneren Selbstansteckung des Bandwurm-Trägers, indem ein reifes Glied des Bandwurms unmittelbar in den Magen des Wirthes emporgelangt, kann durchaus nicht völlig bestritten werden. Die Möglichkeit einer äusseren Selbstansteckung, indem der Träger eines Bandwurms mit den Eiern des letzteren unbewusst und zufällig seinen eignen Mund besudelt, muss jedenfalls zugelassen werden. Gleichzeitiges Vorkommen von Bandwurm und Finne bei demselben Menschen war doch wohl häufiger, als man zuerst angenommen. Ich selbst hatte in den letzten dreizehn Fällen, in welchen ich die Finne durch Schnitt aus dem Auge entbunden, fünf Mal gleichzeitig, oder sehr bald danach, die Anwesenheit des Bandwurms festgestellt, — einige Male erst nach Verabreichung entsprechender Bandwurm-Mittel.[2] In meinem 6. Fall litt der Vater des finnenkranken Knaben an Taenia solium. Bandwurm im Hause, d. h. in der Familie, ist fast ebenso bedenklich, wie Bandwurm im Leibe.

Jedenfalls herrscht die Finnenkrankheit nur in denjenigen Gegenden, wo der gemeine, bewaffnete Bandwurm häufiger vorkommt. Mit dem Trinkwasser, mit dem Gemüse könnte das Embryon[3] eingeführt werden und eine zufällige Ansteckung von aussen her bewirken; ob dies thatsächlich eine häufigere Ursache der Finnenkrankheit darstellt, ist gänzlich unbekannt. Von erheblichem Einfluss ist die Lebensweise, enges Zusammenwohnen, unordentliches Hauswesen In den besser lebenden Kreisen hatten wir die Augenfinne bei uns so gut wie gar nicht beobachtet.

So viel ist nach dem Gesagten klar und von mir bereits im Jahre

---

[1] Vgl. Berl. klin. W. 1892, Nr. 14.

[2] Die Zweifel an der Selbstansteckung schwinden allmählich. Mosler und Peiper (Nothnagel's spec. Path. u. Therap. 1894, VI, S. 77) halten Selbstansteckung für sehr wahrscheinlich. (Sie haben übrigens meine Arbeit aus dem Jahre 1892 nicht berücksichtigt.)

[3] Die „Oncosphaera“.

1876 [1] ausdrücklich hervorgehoben, dass nur allein die Fleisch-Schau den Hebel der Besserung anzusetzen im Stande war. Wenn wir durch Fleisch-Schau die finnigen Schweine ausmerzen, so wird der gemeine Bandwurm seltner werden; also weniger Gelegenheit geboten sein, dass sein Embryon in den menschlichen Körper gelangen und daselbst zum Blasenwurm sich ausbilden könne.

Nun, wir haben die Fleisch-Schau in Berlin seit mehr als zwanzig Jahren. Die amtlichen Berichte über die städtische Fleisch-Schau in Berlin für die zwanzig ersten Jahre von 1883 bis 1992 sind Jahr für Jahr erschienen. Ich bemerke, dass das Studium dieser Berichte für den Arzt wie für den Thierarzt, für den Volkswirth wie für den Verwaltungsbeamten gleich anziehend und belehrend erscheint.

Die Hauptzahlen, welche aus diesen zwanzig Berichten für unsre Untersuchung in Betracht kommen, habe ich auf der zweiten Tabelle Ihnen

Tabelle 2. Städtische Fleisch-Schau zu Berlin.

Jahr	Zahl der geschlachteten Schweine	Davon wegen Finnen beanstandet		
		im Ganzen	das heisst	oder in Procenten
I. 1883/84 vom 1. April bis 31. März	244 343	1621	1 : 150	0,66
II. 1884/85	264 727	1467	1 : 180	0,55
III. 1885/86	285 282	2587 (solitär 150)	1 : 111	0,9
IV. 1886/87	310 840	1507 (solitär 92)	1 : 206	0,48
V. 1887/88	419 848	1925 (solitär 408)	1 : 217	0,46
VI. 1888/89	479 124	2328 (solitär 446)	1 : 205	0,49
VII. 1889/90	442 115	1570 (solitär 317)	1 : 281	0,35
VIII. 1890/91	472 859	1148	1 : 414	0,24
IX. 1891/92	530 551	1383	1 : 388	0,26
X. 1892/93	518 073	1662 (spärlich 1090)	1 : 311	0,32
XI. 1893/94	557 573	2584	1 : 215	0,46
XII. 1894/95	579 367	1032	1 : 561	0,18 (Erhebliche Abnahme)
XIII. 1895/96	627 821	627	1 : 1000	0,10
XIV. 1896/97	694 170	509	1 : 1364	0,074
XV. 1897/98	657 659	482	1 : 1364	0,074
XVI. 1898/99	659 551	399 (spärlich 330)	1 : 1653	0,06
XVII. 1899	741 922	328 (spärlich 207)	1 : 2262	0,043
XVIII. 1900	837 057	474 (spärlich 284)	1 : 1766	0,056
XIX. 1901	773 513	302	1 : 2554	0,039
XX. 1902	778 538	258 (spärlich 187)	1 : 3041	0,033
Summe	10 874 933	24 188		

[1] Deutsche med. Wochenschr. 1876, Nr. 36.

vorgelegt. In der ersten senkrechten Reihe finden Sie das Jahr, in der zweiten die Zahl der geschlachteten Schweine, in der dritten die der finnig befundenen Schweine, in der vierten die Verhältniss-Zahl, in der fünften die letztere in Procenten ausgedrückt.

Bereits vor 12 Jahren hatte ich betont, dass in den ersten 8 Jahren unsrer Fleisch-Schau unter drei Millionen geschlachteter Schweine 14000 finnige ermittelt und ausgemerzt worden sind. Heute können wir dies dahin erweitern, dass in den 20 Jahren unter den nahezu elf Millionen Schweinen, welche im städtischen Viehhof zu Berlin geschlachtet und untersucht worden sind, über 24 000 finnige Schweine ausgemerzt und vom Magen und der Gesundheit unsrer Bevölkerung fern gehalten wurden. Bei dem Vergleich dieser beiden Hauptzahlen wird Ihnen sofort auffallen, wie beträchtlich die Verhältniss-Zahl der finnigen Schweine abgenommen hat. Im ersten Jahre, 1883, betrug das Verhältniss der finnigen Schweine zu den geschlachteten 0,6 vom Hundert; im letzten Jahre, 1902, nur 0,3 vom Tausend. Das Verhältniss ist heutzutage 20 Mal so günstig, wie vor 20 Jahren.

Diese Verbesserung des Schweine-Materials beruht wohl einerseits auf der thierärztlichen Bewachung unsrer Grenzen, da unsre Fleisch-Schau sofort festgestellt hatte, dass die russischen und serbischen Schweine stärker durchseucht waren, als die deutschen; aber andrerseits wohl auch auf der allmählichen und fortschreitenden Ausmerzung des gemeinen Bandwurms in Deutschland, welche in Folge der Fleisch-Schau und der ärztlichen Thätigkeit Platz gegriffen hat, so dass bei uns heutzutage den Schweinen weniger Stoff zur Erwerbung der Finnen dargeboten wird. Denn erst das zarte Verhältniss der Symbiose von Mensch und Schwein schliesst diese Kette. Saugende Ferkel sind finnenfrei: das weiss man seit Jahrtausenden, es steht schon im Aristoteles.[1]

(Schluss folgt.)

Journal-Uebersicht.

I. A. v. Graefe's Archiv für Ophthalmologie. LVII. 2.

1) **Pupillenstudien,** von L. Bach in Marburg.

Die Methodik der Pupillen-Untersuchung ist bisher nicht genügend beachtet. Verf. hat sich eine bestimmte Methode ausgebildet, deren Anwendung über alle wichtigen Verhältnisse Aufschluss giebt: Pupillenweite bei herabgesetzter und stärkerer Beleuchtung, directe und indirecte Lichtreaction u. s. w. Die künstliche Beleuchtung eignet sich am besten. Abgesehen von andren Vortheilen gestattet sie eine feinere Beobachtung, weil die störenden Hornhautreflexe fortfallen.

Herabsetzung der Sehschärfe ist meistens mit Erweiterung der Pupille verbunden, doch übt selbst Erblindung in Folge von Störungen der Sehstrahlung und der Rindensehsphäre keinen Einfluss auf die Pupille aus. Häufig sind Pupillendifferenzen angeboren.

Lichtreflexe werden auch von den peripheren Netzhautbezirken ausgelöst und erfolgen bei allen Geschöpfen mit partieller Sehnervenkreuzung doppelseitig, aber die Pupillen sind bei ungleicher Belichtung beider Augen nicht gleich weit.

[1] Thierkunde herausgeg. von Aubert und Wimmer, II, S. 183, 1868.

Die Lidschlussreaction kommt auch unter normalen Verhältnissen vor, wenn auch nicht so häufig wie bei Sphinkterlähmung und reflectorischer Pupillenstarre. Die Convergenz bewirkt im Ganzen stärkere Verengerung der Pupille als die Accommodation. Das Ausbleiben der Convergenzreaction deutet in erster Linie auf Lähmung des Sphinkters hin. Störungen der Lichtreaction können auf Schädigung der centripetalen und centrifugalen Reflexbahn beruhen oder auf einer Affection der vom Verf. und H. Meyer angenommenen Hemmungsbahn. Der Sympathicus kommt wenig in Betracht.

Da man von jeder Netzhautstelle directe und indirecte Lichtreflexe auslösen kann, so gehen vermuthlich von jeder Netzhautstelle gekreuzte und ungekreuzte Pupillenfasern aus.

Verf. hat noch keinen reinen Fall von hemianopischer Pupillenreaction beobachtet, glaubt aber an ihr Vorkommen.

Reflectorische Pupillenstarre besteht nur dann, wenn die Pupille sich weder direct noch indirect bei Lichteinfall verändert, aber bei Convergenz reagirt. Sie kommt fast nur bei Tabes vor, geht nicht selten lange Zeit allen andren Symptomen voraus und kann Jahre lang bei sonst normalen Augen bestehen.

Für die Erklärung der reflectorischen Pupillenstarre und der Miosis bei der Starre verweist Verf. auf das von ihm und H. Meyer auf Grund ihrer Experimente angenommene, am spinalen Ende der Rautengrube gelegene Hemmungscentrum für den Lichtreflex und die Pupillen-Erweiterung.

Für die Beurtheilung der Pupillenfunction ist festzustellen: Weite der Pupillen im Dunkelzimmer bei der Untersuchung im durchfallenden Lichte, Weite der Pupillen bei starker Belichtung, wie durch Gasglühlicht, monocular und binocular, Weite der Pupillen bei der Convergenz, Verhalten gegen Cocaïn, Atropin, Eserin.

Es folgt die Mittheilung von mancherlei Einzelheiten aus zahlreichen klinischen Beobachtungen.

---

2) **Kurzer Beitrag zur Histologie angeborener Augen-Anomalien,** von Dr. Georg Levinsohn in Berlin. (Aus der mikrosk.-biol. Abth. des Physiol. Instituts zu Berlin.)

In einem Kaninchenauge fand sich ein Aderhautcolobom mit einem von der Sklera ausgehenden, in den Glaskörper vordringenden sklerosirten Zapfen und einem an der Hinterfläche der Sklera aufsitzenden soliden Dermoid von schleimhautähnlichem Charakter. Der eigentliche Zapfen bestand aus einem äusserst zellarmen, zum Theil zellfreien, hyalinen Gewebe, dagegen enthielt die in der Sklera gelegene Basis zwischen kräftigen Bündeln sklerosirten Bindegewebes pigmentirte Bindegewebszellen und Rundzellen. Der Zapfen ist als der zurückgebliebene Rest des in die fötale Augenspalte eingedrungenen embryonalen Mesodermgewebes anzusehen. Dafür spricht die nachweisbare Duplicatur der Netzhaut am Eintritt des Zapfens in das Augeninnere.

Das Dedmoid hatte eine Länge von etwa 2 mm und lag zwischen Papille und A erhautcolobom auf der Hinterfläche der Sklera. Der Epithelüberzug mit seinen oberflächlichen cylindrischen, tieferen cubischen und eingestreuten Becherzellen deutete auf den Ursprung aus der Conjunctiva. Vielleicht hatte ein stärker gewucherter Epithelzapfen den Zusammenhang mit dem Ectoderm verloren.

---

3) Scheincataract, von Dr. R. Halben, Assistent der kgl. Universitäts-Augenklinik zu Greifswald.

Verf. erhob zuerst bei einem 46jährigen Manne und später in mehreren andren Fällen einen eigenartigen Linsenbefund, welcher, wie die einschlägige Literatur zeigt, zwar auch sonst schon beobachtet wurde, indessen bisher nicht in allen seinen bemerkenswerthen Erscheinungsformen beschrieben und noch viel weniger eingehend untersucht und erschöpfend gedeutet wurde.

Der erste Befund wird vom Verf. kurz so zusammengefasst: Ein Gebilde im Innern der Linse von 5—6 mm im Durchmesser erscheint im auffallenden Licht als dichte Tropfenform mit matter, leicht wolkiger Oberfläche. Bei schräger Erleuchtung des linken Randes erglüht der rechte Rand des Gebildes. Im durchfallenden Licht hebt sich dieses Gebilde als dunkler, aber klarer von vorn nach hinten abgeplatteter Tropfen inmitten und in der Tiefe der hellrothen Pupille schwebend gegen diese ab. Ein feiner leuchtender Saum umzieht seinen Rand. Dreht man den erleuchtenden Planspiegel nach rechts, so wandert dieses centrale schattenartige Gebilde gleichfalls nach rechts, als drehte es sich um seinen hinteren Pol. Ein Schichtstar gleicher Form, Lage und Grösse zeigt diese Phänomene nicht. Im Bereich des Centralgebildes ist die Refraction um etwa 10 D höher als in der Peripherie.

Anatomisch ist keinerlei pathologische Veränderung in den mittleren Linsenschichten nachzuweisen. Refractometrisch findet sich im Linsencentrum ein ungewöhnlich hoher Brechungsindex.

Die Wanderung des Centralgebildes bei Spiegeldrehungen ist als skiaskopisches Phänomen gedeutet worden. Diese Annahme kann nicht zutreffend sein, da der Centralschatten die Scheibenform immer beibehält und sich nicht in entgegengesetzter Richtung zu bewegen scheint, wenn man die Fernpunktdistanz des myopischen Centrums unterschreitet.

Verf. weist in längerer Ausführung nach, wie sich die Erscheinungen unter Annahme eines stufenförmigen Index-Absatzes durch totale Reflexion erklären lassen, wie die von vorn auffallenden Lichtstrahlen erst am entgegengesetzten Rande wieder austreten und die vom Fundus reflectirten Strahlen zum Theil dahin zurückkehren, so dass das centrale Gebilde dunkel erscheint.

Wahrscheinlich beruht die Erkrankung auf abnormer Wasserverarmung des Linsencentrums. Die Erhöhung des Index wäre dadurch ausreichend erklärt. Vielleicht handelt es sich um die Anfangsform der Cataracte nigra.

---

4) Ueber das Verhalten der Radiumstrahlen auf dem Gebiete des Sehens, von Dr. E. L. London. (Aus der Abtheilung für allgemeine Pathologie des kaiserl. Instituts für experimentelle Medicin in St. Petersburg.)

Wird, nachdem die Dunkeladaptation eingetreten ist, ein Minimum (0,03 des Bromsalzes) in einer Schachtel eingeschlossenen Radiums dem mit schwarzer Binde verbundenen oder im Dunkelzimmer unbedeckten Auge genähert, so tritt eine Lichtempfindung ein, deren Intensität mit der Menge des Radiums wächst. Die Lichtempfindung kann auch von der Schläfe, Stirn, sowie vom Hinterhaupte aus hervorgerufen werden. Der Sehnerv ist nicht erregbar, wie der Versuch bei einem Exenterirten zeigte, ebenso wird bei Atrophie n. o. nach vollständiger erloschener Lichtempfindung keine Einwirkung der Radiumstrahlen erzielt. Bei unvollständiger Atrophie n. o. tritt

Lichtempfindung ein. Im Bulbus ist nur die Netzhaut empfindlich, das Phänomen wird durch Fluorescenz ausgelöst. Aphakie und Cataracta matura verstärken die Lichtempfindung.

Bewegungen der Radiumschachtel werden bei einiger Uebung richtig localisirt, so dass selbst Figuren, welche man mit der Schachtel beschreibt, erkannt werden.

Wirkt das Radium auf einen Baryumplatincyanür-Schirm, so erstrahlt derselbe in ruhig grünlich-gelber Fluorescenz, welche in der Peripherie des Gesichtsfeldes besser wahrgenommen wird als im Centrum. Legt man auf den beleuchteten Schirm einen dunklen Gegenstand, so zeichnet sich sein Schattenriss auf dem hellen Grunde ab. Die Form des Schattens wird von einem Auge, dessen Sehvermögen auf Q. L. herabgesetzt ist, ebenso wahrgenommen, wie die Form der fluorescirenden Stelle, welche entsteht, wenn man den Schirm mit schwarzem Papier zudeckt, in welchem ein Ausschnitt angelegt ist. Auf diesem Wege ist es möglich, gewissen „Blinden" bestimmte Gesichtseindrücke zu vermitteln, so dass sie lesen lernen. Bei denjenigen, welche bisher nur tastend gelesen haben, ist es erforderlich, die neuen optischen Eindrücke mit den bekannten Tasteindrücken in Uebereinstimmung zu bringen.

Die Uebungen erfordern Vorsicht, da, wie sich beim Kaninchen zeigte, längere Einwirkung der Radiumstrahlen auf das Auge Nekrose der Lider, Hornhauttrübung und Retinitis hervorruft.

Die „Silhouettenmethode" ergab bei einigen Blinden (Atrophie n. o., Leucoma totale, Atroph. ant., überall geringe Q. L.) bemerkenswerthe Resultate.

---

5) **Die Gehirnbahnen der Augenbewegungen,** von Prof. St. Bernheimer in Innsbruck.

Verf. hat schon früher experimentell nachgewiesen, dass die Bahnen des Rindenfeldes der Augenbewegungen im Gyrus angularis nicht durch die Vierhügeldächer hindurchziehen, um zu den Kernen der Augenmuskelnerven zu gelangen, sondern dass sie den Weg unter dem Aquaeductus einschlagen müssen.

Neuere Versuche bei Affen ergaben, dass nach Exstirpation des linken Gyrus angularis die associirten Bewegungen der Augäpfel nach rechts aufgehoben waren, während sich die Linkswendung erhalten zeigte. Ob die Lähmung vollständig war, konnte, da Thiere eine so genaue Beobachtung nicht gestatten, ebensowenig bestimmt nachgewiesen werden, wie sich später feststellen liess, ob der nach 8 Tagen beginnende und dann fortschreitende Nachlass der Störungen mit vollständiger Wiederherstellung der Rechtswendung endete. Wahrscheinlich war die Lähmung nicht vollständig, weil Nebenbahnen bestehen, welche Impulse von der Rinde zur motorischen Kernregion fortleiten. Diese Nebenbahnen bewirken auch das mehr oder minder vollständige Verschwinden der Lähmungs-Erscheinungen.

Die anatomische Untersuchung der nach Marchi behandelten Gehirnpräparate ergab, dass mit Sicherheit ein Faserzug von dem Gyrus angularis jeder Hemisphäre mit den Augen-Nervenkernen der gegenüberliegenden Seite in Contactbeziehung tritt. Das Endstück des Faserzuges zieht hauptsächlich in den ventralen Antheil der Faserung des hinteren Längsbündels ein und tritt zum Theil durch seine Vermittlung in Beziehung zu den motorischen

Ganglienzellen der motorischen Augen-Nervenkerne. Das hintere Längsbündel stellt die Hauptverbindungsbahn aller motorischen Nervenkerne dar.

---

6) **Die gittrige Hornhauttrübung,** von Dr. Heinrich Freund, Regimentsarzt in Reichenberg (Böhmen).

Verf. giebt die Genealogie von 2 Familien, in denen die Krankheit heimisch ist. In der einen Familie waren von zehn erwachsenen Mitgliedern sieben, in der zweiten alle acht erwachsenen Mitglieder erkrankt. Zudem hatten noch mehrere verstorbene Angehörige nach der Beschreibung der Hinterbliebenen an der Krankheit gelitten. Sämmtliche Kinder waren gesund, doch ist damit für die Zukunft nichts bewiesen, da das Leiden gewöhnlich erst in den 20er Jahren beginnt.

Die klinischen Erscheinungen entsprechen früheren Beobachtungen.

LVII. 3.

1) **Pathologisch-anatomische Untersuchungen über sympathische Ophthalmie und deren Beziehungen zu den übrigen traumatischen und nichttraumatischen Uveïtiden,** von Dr. Sophus Ruge, I. Assist.-Arzt der königl. Universitäts-Augenklinik in Greifswald.

Verf. hat ein grosses Material untersucht: 26 Bulbi, welche wegen sympathisirender Entzündung des andren Auges enucleïrt wurden, 2 Bulbi, welche an sympathischer Ophthalmie erkrankt waren, und 34 Bulbi mit Uveïtis traumatica, ohne dass es zu einer sympathischen Affection gekommen war.

Die sympathische Ophthalmie wird nur durch eine fibrinös-plastische Uveïtis des erst erkrankten Auges hervorgerufen. Wo anscheinend eine eitrige Entzündung die Veranlassung gab, bestand stets neben der eitrigen eine fibrinös-plastische Entzündung, welche als die wahre Ursache angesehen werden musste. Die fibrinöse Form kann sich aus der primär eitrigen entwickeln oder beide Formen bilden sich in Folge einer Misch-Infection nebeneinander aus.

Im erst- und zweiterkrankten Auge zeigen die pathologisch-anatomischen Veränderungen vollkommene Uebereinstimmung.

Zwischen der einfachen traumatischen Uveïtis und der sympathischen Entzündung ist nur ein gradueller Unterschied vorhanden. Die bald mehr diffuse, bald mehr herdförmige, bald gefässlose, bald um Gefässe gelagerte Infiltration der Uvea mit einkernigen Rundzellen pflegt nur bei der einfachen Form geringer zu sein als bei der sympathisirenden. Ebenso sind auch das entzündliche Exsudat und die nach Organisation des Exsudats entstehenden Schwarten bei der sympathisirenden Ophthalmie stärker ausgebildet, als bei der nicht sympathisirenden.

Zellige Infiltration des Opticus in der Nähe des Bulbus ist bei der sympathisirenden Form häufiger, bei der nicht sympathisirenden sehr selten. Wahrscheinlich wird die Neuritis durch Toxine hervorgerufen, welche durch den Sehnerv mit dem Lymphstrom austreten. Das Aussehen der Intervaginalräume zeigt bei beiden Formen keine Verschiedenheit. Im Ganzen ist die zellige Infiltration so gering, dass sie leicht übersehen werden kann. Befunde, welche die Annahme einer Ophthalmia migratoria stützen, scheinen nicht erhoben zu sein.

Bemerkenswerth ist, dass bei der sympathisirenden Entzündung in der Hälfte der Fälle Riesenzellen gefunden werden, dagegen bei der nicht sym-

pathisirenden nur etwa in einem Fünftel der Fälle. Die Riesenzellen lagen einzeln oder in Gruppen in dem neugebildeten Granulationsgewebe und in der Uvea selbst. In den nicht sympathisirenden Bulbis fanden sich fast nur einzelne Riesenzellen und sie fehlten in der bei dieser Form stets weniger schwer erkrankten Chorioidea selbst. Ob den Riesenzellen eine besondere pathologische und prognostische Bedeutung zukommt, ist vorläufig nicht zu sagen. Vielleicht sind sie in allen Fällen zeitweise vorhanden und in manchen Bulbis zu der Zeit, in welcher sie zur Untersuchung gelangen, schon wieder verschwunden. Wenn, wie in seltenen Fällen das entzündliche Granulationsgewebe die Sklera durchbohrte, fanden sich stets Riesenzellen.

Sowohl die luetische, als auch die tuberculöse Uveïtis unterscheiden sich wesentlich von der fibrinös-plastischen Form. Die Anwesenheit von Riesenzellen deutet nicht auf einen Zusammenhang mit Tuberculose hin, die charakteristische Anordnung der zelligen Elemente findet sich nur bei Tuberculose.

---

2) Ueber eine Missbildung des menschlichen Auges. (Coloboma iridis, Cataract, Stränge und Gefässe im Glaskörper), von W. M. de Vries, Assistent der Universitäts-Augenklinik in Amsterdam.

Das von einem 10 Monate alten Kinde stammende Auge zeigte unten ein Iriscolobom und wurde wegen suspecter, hinter der Linse gelegener weisser Massen enucleïrt. Kein Mikrophthalmus.

Von der Spitze des Coloboms geht ein Strang ab, welcher in einen schmäleren und breiteren Theil zerfällt. Der breitere Theil zieht aufwärts und verbindet sich mit einem an der Hinterfläche der Linse befindlichen Bindegewebskegel. Die Stränge bestehen aus beiden Blättern des vorderen Theils der Augenblase und sind an der Vorderseite mit Bindegewebe bekleidet. Ausserdem erstrecken sich lateral 1 und medial 2 kurze Stränge auf die Hinterfläche der Linse. Der laterale erweist sich als Duplicatur des inneren Blattes der Augenblase, die medialen als verlängerte Proc. ciliares: Duplicatur beider Blätter des Augenbechers, welche gefässhaltiges Bindegewebe umschliesst.

Auf der Papille befindet sich ein in den Glaskörper prominirender Hohlkegel, in dem die Art. hyaloid. als directe Fortsetzung der Art. centr. retin. verläuft und 2 Netzhautäste abgiebt.

Im Uebrigen ist das Auge ganz normal, Entzündungs-Erscheinungen fehlen vollständig.

Die Verlagerung von Theilen der Augenblase sucht Verf. durch eine frühzeitige Verwachsung zwischen Augenblase und Tunica vascul. lentis zu erklären. Die Verwachsung muss erfolgt sein, als der Augenspalt vorn noch nicht geschlossen war. Die Verwachsung der Vordergrenze der Fötalspalte verursachte das Iriscolobom und die beiden Stränge unten, die Verwachsung des inneren Blattes die drei andren Fortsätze. Die pathologischen Stränge bewirkten, dass der fötale Kreislauf länger fortbestand, und die Folge davon war der Bindegewebskegel auf der hinteren Linsenkapsel, sowie die Persistenz der Art. hyaloid.

In der unteren Hälfte der Linse finden sich Hohlräume und abnorm gelagerte Fasern. Sie deuten auf eine fötale Erkrankung des Auges hin, in welcher vermuthlich die Ursache der ganzen Missbildung zu suchen ist.

---

3) **Krystalldrusen in und unter der abgelösten Netzhaut,** von Dr. K. Baas, a. o. Prof. der Augenheilkunde zu Freiburg i. Br.

In einem myopischen Bulbus mit Glauc. secund. und Netzhautablösung fanden sich Drusen unmittelbar an und auf der Aussenfläche der Retina, die ihre Stäbchen und Zapfen vollständig verloren hatte. Die Grösse schwankte zwischen mikroskopisch kleinen Körnchen bis zu makroskopisch wahrnehmbaren, unregelmässig geformten Auflagerungen. Entzündliche Veränderungen fehlten ganz. Die Gebilde zeigten radiär-strahligen Bau um ein dunkles grünliches Centrum.

Eine Erklärung ist vorläufig nicht zu geben.

---

4) **Adeno-Carcinom in einer aberrirten Thränendrüse,** von demselben.

Ein älterer Mann wünscht die Exstirpation eines kirschgrossen Tumors, der 1 cm nach oben-aussen vom Canth. ext beweglich unter der Haut liegt. Die Geschwulst erweist sich als versprengte Thränendrüse, die zum Theil normal ist, zum Theil aber eine von einer Kapsel umgebene Neubildung von etwa 1 cm Durchmesser enthält. Die Untersuchung des Tumors ergiebt carcinomatösen Bau. Versprengte Thränendrüsen sind schon früher einzeln beobachtet. Scheer.

Vermischtes.

1) William Alexander McKeown, M. D., Senator der kgl. Univers. von Irland, Lehrer der Augen- und Ohren-Heilkunde in Queen's College, Belfast, ist am 9. Juli d. J. im Alter von 60 Jahren verstorben. Seine beiden Haupt-Leistungen sind 1) die Eröffnung der Lederhaut mittels eines dem Hornhaut-Rand parallelen Schnittes, um mit Hilfe eines permanenten stabförmigen Stahl-Magneten einen Eisensplitter aus dem Glaskörper zu entfernen. (Brit. med. Journ. 1874, 27. Juni; 1878, 4. Mai und Dublin J. of med. science, 1876, September.) 2) Abhandlung vom unreifen Star und seiner erfolgreichen Behandlung durch Operation, mit Tabellen von 152 Fällen, 1899. Sein Verfahren besteht in der Ausspülung der Rinden-Substanz, durch Eingiessungen von sterilisirter physiologischer Kochsalz-Lösung in den Linsen-Kapselsack oder die Vorderkammer.

McKeown erfreute sich eines grossen Ansehens, beschäftigte sich auch eingehend mit der Schulfrage und kämpfte für Unabhängigkeit der Schulen vom Einfluss der Geistlichkeit und war ein hervorragender Charakter.

Vor 25 Jahren erhielt ich liebenswürdige und interessante Briefe von ihm in Sachen der Magnet-Operation (vgl. Berl. klin. W. 1879, Nr. 46). Doch ist es mir nicht vergönnt gewesen, seine persönliche Bekanntschaft zu machen. Friede seiner Asche! H.

2) Am 26. Juli d. J. verstarb im 71. Lebensjahr unser ausgezeichneter Fachgenosse Prof. Gayet in Lyon. Wir müssen uns eingehende Würdigung seiner hervorragenden Verdienste vorbehalten.

Bibliographie.

1) Bakteriologische Untersuchungen über Masern-Conjunctivitis, von Dr. Ernst Schottelius, Assistent am Untersuchungsamt des hygienischen Instituts in Freiburg i. Br. (Münchener med. Wochenschr. 1904.

Nr. 9.) Bei den 80 untersuchten Fällen konnte festgestellt werden, dass gegenüber dem bakteriologischen Verhalten gewöhnlicher Bindehaut-Absonderung das Auftreten der Wund-Infectionsträger bei der Conjunctivitis morbillosa auffallend erscheint, so dass, nach der Ansicht des Verf.'s, jene als Mithelfer bei der Masern-Conjunctivitis eine nicht unwesentliche Rolle spielen.

2) Zur Prophylaxe der Ophthalmoblennorrhoea neonatorum, von Dr. Dauber, Assistent an der Universitäts-Frauenklinik zu Würzburg. (Münchener med. Wochenschr. 1904. Nr. 7.) Obwohl die Anwendung des Credé'schen Verfahrens die Ophthalmoblennorrhoe fast sicher verhütet, haben sich die Blindenstatistiken kaum nennenswerth gebessert. Durch die obligatorische Einführung der Silber-Einträuflung, verbunden mit der Anzeigepflicht, wird, wie Verf. meint, der grösste Theil der Ophthalmoblennorrhöen verhütet werden, und die geringe Anzahl noch auftretender Erkrankungen kommt früh in ärztliche Behandlung.

3) Zur Behandlung der Gonorrhoe des Auges, von Dr. G. Hirsch in Halberstadt. (Münchener med. Wochenschr. 1904. Nr. 11.) Bei subconjunctivaler Injection von Sol. hydrarg. oxycyan. 1:500 mit Akoin-Zusatz blieb einem 17 jährigen sein durch Gonorrhoe gefährdetes Auge erhalten.

4) Ein Beitrag zur Kenntniss der Hornhaut-Tuberculose, von Johannes Schmidt. (Inaug.-Dissert. Leipzig. 1903.) In dem veröffentlichten Falle, in dem die Diagnose durch die Bacillenfärbung gesichert ist, handelt es sich um directen causalen Zusammenhang zwischen Skleral- und Corneal-Tuberculose. Eine besondere für Tuberculose charakteristische Form der Ulcerationen besteht nicht.

5) Ein Unikum einer Augen-Erkrankung, von Prof. Dr. Ewetzky. (St. Petersburger med. Wochenschr. 1904. Nr. 15.) Ein $5^1/_2$ jähriger Knabe litt an einer Augen-Erkrankung bei starker Trübung der Sehkraft. In der Vorderkammer fand sich ein blaugrauer Wurm von etwa 7 mm Länge, der auf operativem Wege entfernt wurde. Nach der zoologischen Untersuchung erwies er sich als ganz durchsichtige und in 10 Segmente gegliederte Fliegenlarve.

6) Die elektrische Leitfähigkeit des Humor aqueus, von Richard Niewerth. (Inaug.-Dissert. Rostock. 1904.) Die Methode der Leitfähigkeits-Bestimmung ist geeignet, Concentrations-Unterschiede des Kammerwassers nachzuweisen.

7) Ueber die Häufigkeit und klinische Bedeutung der Pupillendifferenz nebst einigen speciellen Bemerkungen über die sog. „springende Mydriasis", von Ossian Schauman. [Zeitschr. f. klin. Med. XLIX, S. 61. (Neurol. Centralbl. 1904. Nr. 8.)] Verf. stellt folgende Formen von Pupillendifferenz auf: 1. „Symptomatische Pupillenungleichheit", in welchem ein organisches Leiden im Auge, im Nervensystem oder anderswo die Ungleichheit hervorruft. Sie ist in vielen Fällen mit Pupillenstarre verbunden. 2. Bei gewissen constitutionellen Eigenthümlichkeiten besteht die „constitutionelle Pupillenungleichheit", nur selten von Lichtstarre begleitet. Verf. ist der Ansicht, dass die Bedeutung der Pupillenungleichheit für die specielle Diagnostik sehr geringfügig ist. Die Erscheinung der springenden Mydriasis giebt zu ernsthaften Befürchtungen keinen Anlass.

8) Noch einmal die Lage des Centrums der Macula lutea im menschlichen Gehirn, von L. Laqueur. [Virchow's Archiv CLXXV, 3. (Neurolog. Centralbl. 1904. Nr. 8.)] Verf. ist der Meinung, dass das Centrum

im hintersten Theile der Fissura calcarina gelegen ist. Gegen diese Ansicht führt Henschen einen Fall an, in welchem trotz fast völliger Erblindung der hinterste Theil der Fissura calcarina erhalten war, worauf Verf. entgegnet, dass bei dem Zustande des fast dementen Pat. eine genaue Untersuchung der Sehschärfe nicht möglich war. Gegen die von Bernheimer und Monakow vertretene Anschauung, dass es überhaupt keine inselförmige Vertretung der Macula im Gehirn giebt, wendet Verf. ein, dass dann in dem intacten Rindentheil auch zahlreiche Peripherie-Fasern gesund und leistungsfähig geblieben sein mussten.

9) Ueber Pupillenstarre bei hereditärer Syphilis, von Dr. Rudolf Finkelnburg, Privatdocent in Bonn. [Deutsche Zeitschr. f. Nervenheilk. XXIII. 1903. (Ref. nach Neurol. Centralbl. 1904. Nr. 8.)] Bei zwei jugendlichen Individuen (9jähriger Knabe und 10jähriges Mädchen) bildeten die Pupillenveränderungen das wichtigste Symptom der offenbar hereditären Lues und zwar bestand das eine Mal deutliche Trägheit der sonst normalen Pupille, während in dem andren Falle dieselbe lichtstarr war.

10) Zur Lehre vom Westphal-Piltz'schen Pupillenphänomen, von Dr. Raecke in Frankfurt a. M. (Journ. f. Psychologie u. Neurologie II. 1903, Heft 5.) Um die Behauptung Kirchner's zu widerlegen, dass der Kneif-Reflex der Pupille gegen einen peripheren Sitz der Erkrankung spreche, veröffentlicht Verf. einen Fall aus der Frankfurter Irrenanstalt, in dem bei peripherer Läsion des Oculomotorius mit Lähmung der inneren und äusseren Aeste der Lidschlussreflex im stärksten Grade ausgebildet war. Bei einer andren vom Verf. beobachteten Patientin, die an einer totalen Oculomotoriuslähmung centralen Ursprungs leidet, ist der Kneif-Reflex nicht auszulösen. Wie also das Verhalten des Kneif-Reflexes, das in den einzelnen Fällen ein verschiedenartiges ist, zu erklären sei, muss durch zahlreiche Beobachtungen von möglichst totaler Oculomotoriuslähmung nachgewiesen werden.

11) Die Messung der Pupillengrösse und Zeitbestimmung der Lichtreaction der Pupillen bei einzelnen Psychosen und Krankheiten, von Fuchs. [Jahrbücher f. Psych. u. Neurol. XXIV, 1903, S. 326. (Nach einem Referat im Neurol. Centralbl. 1904. Nr. 9.)] Verf. beschreibt seine eigene, nach mühsamen Vorversuchen ersonnene Methode, mittels der Photographie auf graphischem Wege die Zeit der Lichtreaction der Pupille darzustellen und so einer exacten Messung zugänglich zu machen. Untersucht wurden sowohl Psychosen wie Nervenkrankheiten.

12) 3 Fälle von paradoxer Reaction der Pupillen auf Accommodation, von William G. Spiller. (Philadelph. med. Journ. 1903. 2. Mai.) Eine befriedigende Erklärung für das Phänomen kann Verf. nicht geben.

13) Ueber eine mit der Lichtreaction der Pupille einhergehende Mitbewegung des Augapfels, von Freund. [Prager med. Wochenschr. 1903. Nr. 44. (Nach einem Ref. im Neurol. Centralbl. 1904. Nr. 9.)] 20jähriges Mädchen erblindete nach einem Sturze auf dem linken Auge. Rechts directe Lichtreaction prompt, consensuelle erloschen. Sehvermögen normal. Links Amaurosis, directe Lichtreaction aufgehoben, consensuelle erhalten. (Opticusatrophie.) Bei der Verengerung erfolgt constant eine Aufwärtsbewegung, bei Erweiterung eine Senkung des linken Bulbus. Es handelt sich wohl um eine anatomische Läsion des Reflexcentrums.

14) Die Operations-Erfolge bei angeborenem Star, von Heinrich Schroeder. (Inaug.-Dissert. Greifswald. 1903.) Die Operation des

angeborenen Stars bei Anwendung der nöthigen Vorsichtsmaassregeln giebt bezüglich des Heilungsverlaufes eine völlig gute Prognose, wenn der Star uncomplicirt ist, während bei complicirten Fällen in 50 % der Fälle die alte Iritis sich wieder bemerkbar macht. Für die reifen und fast reifen Stare muss die einfache Extraction ohne Iridectomie der Discission vorgezogen werden.

15) Stirnhöhlen-Eiterung und partielle Ophthalmoplegia interna, von Manning Fish. (New Yorker medical Journal and Philadelph. medic. Journal. 1904. Februar.) Die plötzlich und in verschiedenen Zwischenräumen auftretende Ophthalmoplegia interna steht, nach den Erfahrungen des Verf.'s, öfter mit einer Stirnhöhlen-Eiterung in Zusammenhang.

16) Stirnhöhlen-Eiterung eine Ursache von Accommodationslähmung, von U. Manning Fish. (New Orleans Medic. and Surgical. 1904. Februar.) Veröffentlichung von 3 Krankengeschichten.

17) Beziehungen zwischen Krankheiten der Nase und des Auges, von Schmiegelow. [Arch. f. Lar. XV, S. 2. (Nach einem Ref. in „Fortschritte der Medizin". 1904. Nr. 10.)] Von 63 Patienten, die Verf. an Nebenhöhlenleiden behandelte, fanden sich 17 mit Augencomplicationen. Am häufigsten sind Thränenwege, Conjunctiva und Cornea bei Nasenleiden erkrankt. Orbitale Neuralgien, Flimmerskotome und Thränenfluss können durch Behandlung der Nase und ihrer Nebenhöhlen geheilt werden. Mydriasis, Accommodationsparesen und Asthenopien können nach Kiefer- oder Nasenleiden auftreten. Keilbeinhöhlen-Eiterung führt zu Neuritis und Neuroretinitis. Jedenfalls ist die sorgfältige Untersuchung der Nase und ihrer Nebenhöhlen bei Augen-Erkrankungen, die nasalen Ursprungs sein könnten, nicht zu vernachlässigen.

18) Zur Casuistik der Mucocele des Sinus frontalis, von Max Topp. (Inaug.-Dissert. Greifswald. 1903.) Verf. ist der Ansicht, dass sich die Mucocelen des Sinus frontalis durch einfache Secretstauung nach Verlegung des Ausführungsganges entwickeln; zuweilen können sie auch aus chronischen Sinusitiden hervorgehen.

19) Ueber den Zusammenhang zwischen Augenleiden und anderweitigen Erkrankungen, von E. Valude. [Rapports des affections oculaires avec les maladies constitutionelles et infectieuses. Bullet. méd. XVIII, 1904, Nr. 19 u. 23, S. 213 u. 265. (Nach einem Referat in „Fortschritte der Medicin". 1904. Nr. 14.) Folgende Hauptpunkte sind hervorzuheben: Bei gichtischer oder rheumatischer Diathese treten Entzündungen der Bindehäute auf, die erst einer Allgemeinbehandlung mit alkalischen Wassern weichen. Eine rheumatische, retrobulbäre Neuritis des N. opticus kommt — wenn auch selten — vor. Am Ende der Masern tritt bisweilen eine vorübergehende, toxische Amaurose auf. Bei Typhus schwere, entzündliche, eitrige Prozesse an der Hornhaut, die zu Keratomalacie führen können, bisweilen absteigende Neuritis optica. Bei Endokarditis plötzliche einseitige Erblindung in Folge von Embolie der Arteria centralis retinae, theilweise Amblyopie bei Embolie eines ihrer Aeste.

20) Académie de médecine. Sitzung am 25. März 1904. (Referirt nach „le Progrès médical" Nr. 15.) Motais ist der Meinung, dass die syphilitischen Augen-Erkrankungen in der grossen Mehrzahl der Fälle für die Schwere der Syphilis selbst sprechen. In 52 % der Fälle sind die specifischen Augen-Erkrankungen von tertiären Symptomen gefolgt.

Fritz Mendel.

21) Beitrag zur Lehre des intermittirenden Lichtreizes der gesunden und kranken Retina, von E. P. Braunstein in Charkow. (Zeitschrift für Psychologie und Physiologie der Sinnesorgane. 1903.) Das intermittirende Licht wurde mit Hilfe rotirender Scheiben aus Blech, bezw. Carton erzeugt, armirt mit weichem, glanzlosem Papier, auf welches mit schwarzer Farbe Sectoren eingezeichnet waren. Intermittirendes buntes Licht wurde entweder mit dem Rothe'schen bunten Papier, oder mit Spectralfarben hervorgerufen. Die Rotirung wurde besorgt mit Hilfe des Kries-Baader'schen Apparates, die Registrirung mit dem Baltzar'-schen Kymographion. Verf. fand u. A., dass bei dem Filehne'schen Phänomen (Seite 184 der Arbeit) ausser den Augenbewegungen noch die Zusammensetzung des Gesichtsfeldes eine Rolle spielt; ferner, dass bei abgeschwächter Beleuchtung und nach [wohl richtiger „trotz“ (Ref.)] genügender Adaptation die Empfindlichkeit des Netzhautcentrums für intermittirendes Licht sehr unbedeutend ist; nach der Peripherie hin nimmt diese Empfindlichkeit zu: — bei guter Beleuchtung ist das Gegentheil der Fall; dies gilt für Weiss und für sämmtliche Grundfarben. Dass die Herabsetzung der Unterschieds-Empfindlichkeit bei Netzhaut-Erkrankung sowie bei Trübungen der brechenden Medien sinkt, ist nicht überraschend; interessant aber erscheint, dass bei diesen Affectionen die Unterschieds-Empfindlichkeit stärker sinkt als bei Gesunden und zwar der Abschwächung der Beleuchtung nicht proportional. Verf. sieht in seinen Befunden eine neue Stütze für die bekannte v. Kries'sche Theorie, wonach den Stäbchen die Bedeutung eines an die Dunkelheit angepassten Apparates zukommt. Das intermittirende Licht könne klinisch zur Untersuchung des Lichtsinnes benutzt werden. C. Hamburger.

22) Zur Entstehung und zur klinischen Bedeutung der Stauungspapille, von M. Liebrecht in Hamburg. (Münchener med. Wochenschrift. 1903. Nr. 28.) Verf. konnte während 2 Jahren anatomische Untersuchungen an einem grösseren Materiale anstellen und kommt zu dem Resultat, dass die Stauungspapille durch Lymphstauung im Nerven entsteht, und dass diese letztere stets auf ein raumbeschränkendes Moment in der Schädelhöhle hinweist. Die Leber'sche Entzündungstheorie sei zurückzuweisen, trotz der Unterstützung, die sie von Seiten Deutschmann's und Elschnig's gefunden habe: erstens ist das ophthalmoskopische Bild einer reinen Stauungspapille ein von dem der hochgradigen Neuritis oder Neuroretinitis durchaus verschiedenes, — am klarsten erkenne man das bei rasch auftretender Stauungspapille; ferner spricht durchaus gegen eine Entzündung die Thatsache, dass bei typischer Stauungspapille das Sehvermögen lange Zeit intact bleiben kann, des Weiteren, dass die typische Stauungspapille auch bei intracraniellen Blutungen beobachtet wird. Auch in einem Falle von schwerer, uncomplicirter Gehirnblutung konnte Verf. schon 3 Tage nach Beginn der Erkrankung diese Augen-Affection beiderseits nachweisen, desgleichen dreimal bei Schädelbruch mit intracraniellen Blutungen. C. Hamburger.

23) Ueber monoculare Vorherrschaft beim binocularen Sehen, von Prof. O. Rosenbach in Berlin. (Münchener med. Wochenschr. 1903. Nr. 30.) Mittheilung zweier Versuche, aus denen gefolgert wird, dass in der Regel — gleiche Sehschärfe vorausgesetzt — beim binocularen Sehact nur mit dem rechten Auge visirt wurde.

24) Monoculare Vorherrschaft beim binocularen Sehen, von S. R. Hirsch. (Münchener med. Wochenschr. 1903. Nr. 34.) Entgegnung auf vorstehende Arbeit. Verf. will die von Rosenbach aufgestellte Behaup-

tung nicht anzweifeln, hält aber den einen der mitgetheilten Versuche nicht für stichhaltig.

25) Ueber die Anwendung von Akoin-Cocaïn zur Localanästhesie, von W. Krauss. Aus der Marburger Universitäts-Augenklinik. (Münchener med. Wochenschr. 1903. Nr. 34.) In der Marburger Augenklinik wird bei kleineren und grösseren operativen Eingriffen, sei es an der äusseren Haut oder der Bindehaut des Auges, dem Muskelapparat desselben oder den Thränen zu- und ableitenden Wegen stets folgende Lösung benutzt: Akoin 0,025, Cocaïn 0,05, Sol. natr. chlor. 0,75 $^0/_0$ ad 5,0. Wird stärkere Blutung erwartet (Thränensack-Exstirpation), so werden zu 1 ccm der Lösung 2—3 Tropfen der 1 $^0/_{00}$ Adrenalinlösung zugefügt. Auch subcutan kommt die Lösung in Anwendung, an 4 Stellen rings um das Operationsgebiet, 1 cm von diesem entfernt, an jeder Stelle 0,2 ccm zu injiciren. Die sonst so schmerzhaften Kochsalz-Injectionen werden durch Hinzufügung von 2 Theilstrichen des Akoingemisches zu 8 der Kochsalz-Lösung „stets schmerzfrei". Auch beim Ausquetschen trachomatöser Körner wird das Akoingemisch mit bestem Erfolg angewandt, temporal und nasal unter die Bindehaut des Lides gespritzt, nahe der Uebergangsfalte. In entsprechend modificirter Weise werden in der Marburger Universitätsklinik Thränensack-Exstirpationen, Geschwulst-Entfernungen und Ptosis-Operationen u. s. w. ohne Narkose „mit vorzüglichem Erfolg" ausgeführt. C. Hamburger.

26) Ueber Behandlung der granulösen Augen-Entzündung, von Kreisarzt Dr. Post in Strassburg. (Deutsche med. Wochenschrift. 1904. Nr. 1.) Verf. hat von der Anwendung des Irrigator-Strahles bei Trachom die besten Erfolge gesehen. Verf. legt bezüglich der Wirkungsweise den Hauptwerth auf die durch den Strahl bewirkte Massage der kranken Bindehaut. Er verwendet Wasser mit physiologischem Salzgehalt und fügt zu 3 Litern der Lösung $^1/_2$ g Sublimat hinzu. Alle bis jetzt geübten Methoden sollen durch den Irrigator-Strahl ersetzt werden, ohne die Bindehaut zu schädigen. Fritz Mendel.

27) Medicinische Gesellschaft in Kiel. Sitzung vom 2. Mai 1903. Herr Völckers spricht über Keratitis parenchymatosa hereditaria syphilitica. C. Hamburger.

28) Zur Lösung der Schultafel-Frage, von Dr. O. Lange in Braunschweig. (Zeitschrift für Schulgesundheitspflege.) Die vom Verf. angegebene (u. A. von Herm. Cohn in Breslau empfohlene) Schreibtafel für Schulkinder ist eine 20 : 15 $^1/_2$ cm grosse, 1 mm dicke weisse Celluloidplatte. Sie hat vor der Schiefertafel viele Vorzüge, vor allem den, dass die Schrift sich schwarz von weissem Grunde abhebt, während die Schiefertafel eine graue Schrift auf schwarzem Grunde zeigt. Die Brennbarkeit des Celluloids komme nicht in Betracht: die Tafel brennt nur, wenn sie — wie Papier, das doch ebenfalls anstandslos benutzt wird — direct in eine Flamme gehalten oder ihr sehr nahe gebracht wird. Zum Schreiben muss eine besondere Tinte bezw. ein besonderer Stift benutzt werden, sonst bleiben trotz des Abwischens Spuren auf der Tafel zurück. Reinigung mit denaturirtem Spiritus oder, falls Eindrücke auf der Tafel zurückbleiben, mit Sandpapier. — Bezugsquelle ist Carl Fischer, Braunschweig, Packhofstr. 9; Preis 75 Pf. C. Hamburger.

Um Einsendung von Separatabdrücken wird gebeten (Berlin NW. 26 Schiffbauerdamm).

Verlag von Veit & Comp. in Leipzig. — Druck von Metzger & Wittig in Leipzig.



Centralblatt

für praktische

AUGENHEILKUNDE.

Herausgegeben von

Prof. Dr. J. Hirschberg, Geh. Med.-Rath, in Berlin.

Monatlich ein Heft. Preis des Jahrganges 12 Mark. Zu beziehen durch alle Buchhandlungen des In- und Auslandes und die Postanstalten des Deutschen Reiches.

September. Achtundzwanzigster Jahrgang. 1904.

Inhalt: **Original-Mittheilungen.** Ein Fall von angeborenem Herzfehler und Hyperglobulie in Verbindung mit Iridocyklitis haemorrhagica. Von Prof. **W. Goldzieher** in Budapest.

Klinische Beobachtungen. Ueber excessive Myopie. Von Dr. Heine in Breslau.

Gesellschaftsberichte. 1) Medicinische Gesellschaft in Leipzig. — 2) Schlesische Gesellschaft für vaterländische Kultur in Breslau. — 3) Niederrheinische Gesellschaft für Natur- und Heilkunde in Bonn. — 4) Aerztlicher Verein in Nürnberg. — 5) Naturforschende Gesellschaft in Freiburg i. B. — 6) Medicinischer Verein in Greifswald. — 7) Berliner medicin. Gesellschaft. — 8) Ophthalmological Society of the United Kingdom.

Referate, Uebersetzungen, Auszüge. 1) Theorie und Praxis der Augengläser, von E. H. Oppenheimer. — 2) Die Verminderung der Finnenkrankheit, von J. Hirschberg in Berlin. (Schluss.)

Journal-Uebersicht. A. v. Graefe's Archiv f. Ophthalmologie. LVIII. 1 u. 2.

Vermischtes. Nr. 1—4.

Bibliographie. Nr. 1—20.

[Aus dem Verein der Spitalärzte in Budapest.]

Ein Fall von angeborenem Herzfehler und Hyperglobulie in Verbindung mit Iridocyklitis haemorrhagica.

Vorgestellt am 9. März 1904 von Prof. **W. Goldzieher** in Budapest.

Es handelt sich um ein 9jähriges, sehr schwächliches und abgemagertes Mädchen, bei dem sich seit einigen Wochen Schmerzhaftigkeit und Entzündung des linken Auges eingestellt hatte, und das darum von ihren

Eltern aus der Provinz auf meine Abtheilung im St. Rochusspitale gebracht wurde. Die Anamnese ergab, dass Eltern und Geschwister gesund seien; das Kind, abgesehen von seiner Schwächlichkeit, nie eine fieberhafte Krankheit durchgemacht, aber zu wiederholten Malen an reichlichen Nasenblutungen gelitten habe. Eine solche Blutung soll einmal durch zwei Wochen nicht zum Stillstand gekommen sein. Die im Spitale vorgenommene Untersuchung ergab nun folgendes:

Vor allem fällt eine, wenn auch nicht hochgradige, doch immerhin gut wahrnehmbare Cyanosis der Gesichtshaut und der Lippen auf. Die Venen der oberen Augenlider, besonders linkerseits, sind beträchtlich ausgedehnt und geschläugelt. Sehr charakteristisch sind die Veränderungen an den Fingern: die Nagelglieder sind bläulich verfärbt, verbreitert und plump, typische Trommelschlägelfinger.

Am linken Auge ist die Conjunctiva im höchsten Grade injicirt, wobei die Füllung und Schlängelung der Conjunctivalvenen ganz besonders auffällt, ausserdem ist Ciliarinjection vorhanden. Die Hornhaut ist von normaler Durchsichtigkeit, die früher hellblaue Iris von schmutzig rothbrauner Farbe, ihre Oberfläche aufgelockert, mit zahlreichen frischen, punkt- und spritzerförmigen, aus dem Parenchym hervordringenden Blutflecken. Die Pupille ist starr, mittelweit, Synechien sind nicht vorhanden, beim Spiegeln ist keine Spur von rothem Licht zu bekommen. Das Augeninnere bleibt schwarz, wie wir dies bei der Durchtränkung des Glaskörpers mit Blut stets wahrnehmen. Das Auge ist steinhart ($T = +3$), die Berührung ungemein schmerzhaft. Vollkommene Blindheit.

Das rechte Auge ist normal, von guter Sehkraft, die Medien vollkommen rein, die Refraction emmetropisch; der Augenhintergrund zeigt das schönste Bild der Cyanosis retinae, wie dasselbe seit der Abbildung und Beschreibung in Liebreich's Atlas (I. Aufl., VII. Tafel) allgemein bekannt ist. Wir finden eine Stauungshyperämie höchsten Grades, mit enormer Injection auch der kleinsten Gefässe, Venen verbreitert und geschlängelt, aber auch die Arterien stark gefüllt. Dabei sind jedoch die Grenzen der Papille scharf zu sehen, die Macula lutea normal, aber von einem Kranz ausgedehnter Gefässe umgeben.

Die eben beschriebenen Veränderungen, und zwar allgemeine Cyanose, Gewebsveränderungen an den Endphalangen der Finger, die besondere Schwäche und Unterentwicklung des Individuums, der Augenspiegelbefund am gesunden, und die Blutungen am entzündeten Auge, lassen sich nur so untereinander und mit den in der Anamnese erwähnten habituellen profusen Nasenblutungen in Einklang bringen, wenn wir annehmen, dass im venösen Kreislaufe und den Capillaren eine hochgradige Stauung ständiger, nicht vorübergehender Natur besteht. Der ganze Symptomencomplex entspräche einem Krankenbilde, wie wir es bei angeborenen Herzdefecten zu finden erwarten könnten.

Die innere Untersuchung der Kranken ergab nun zunächst bis auf eine beträchtliche Milzschwellung keine positive Veränderung der inneren Organe. Man überführte sie daher behufs genauerer Untersuchung auf die interne Abtheilung des Docenten Dr. K. Hochhalt, wo sie durch einige Wochen verblieb. Während dieser Zeit vermehrten sich die intraoculären Blutungen, indem zuerst die vordere Kammer von einem Blutergusse ausgefüllt wurde, der Augapfel immer härter und schmerzhafter wurde, und zuletzt, was zu den grössten Seltenheiten gehört, eine spontane Ruptur der Sklera in der oberen Aequatorgegend (wahrscheinlich an der Stelle eines grösseren Venenemissariums) mit beträchtlicher Blutung aus dem Augeninnern zu Stande kam. Die Rissstelle (die ich erst einige Tage nach geschehener Ruptur zu Gesicht bekam) betrug ungefähr 3 mm an Länge und hatte glatte Ränder. Innerhalb dieser Zeit waren auch Verschwärungen an den Fingernagelgliedern mit Zugrundegehen der Nägel eingetreten.

Ueber die bei der Kranken gefundenen Veränderungen legte Docent Dr. Hochhalt in der Sitzung folgenden Bericht vor:

„Vor allem waren wir bestrebt an der von Goldzieher vorgestellten Kranken die Erklärung der intraoculären Blutungen zu suchen, wobei zunächst die Cyanosis und die hohe Concentration des Blutes gefunden wurde. Die Blutuntersuchung ergab die Zahl von 8 150 000 rothen Blutkörperchen bei der normalen Zahl der farblosen, der Hämoglobingehalt betrug 115%. Die Autoren betrachten die wesentliche Erhöhung des Hämoglobingehaltes bei Zunahme der Zahl der rothen Blutkörperchen als Ausdruck vermehrter Blutconcentration und belegen sie mit dem Namen der Hyperglobulie.

Für die Hyperglobulie ständigen Charakters sind bisher dreierlei ätiologische Momente gefunden worden, und zwar 1) der Einfluss des Höhenklimas (über 1000 m), wie dies von Leichtenstern, Schröder u. A. beschrieben wurde; 2) congenitale Herzleiden und 3) ein Krankheitsbild von noch unbekannter Aetiologie, das sich in dem Symptomencomplexe von Polycythämie, Cyanosis und Milztumor äussert. Von diesem sub 3) erwähnten Krankheitsbilde sind bisher im Ganzen 14 Fälle beschrieben worden — zuerst vor 12 Jahren von Rendu und Vidal; zuletzt von Türk aus der Neusser'schen Klinik. Vidal und Vaquez stellen zur Erklärung des Symptomencomplexes diese Hypothese auf, dass eine vermehrte Thätigkeit des erythroblastischen Apparates im Knochenmarke den Erscheinungen zu Grunde läge, ähnlich wie bei Leukämie eine krankhafte Thätigkeit des leukoplastischen Apparates vorhanden sei. Obwohl nun in dem Falle Goldzieher's sämmtliche der drei Cardinalsymptome, in specie Milzvergrösserung, Hyperglobulie und Cyanosis, ferner auch Neigung zu Blutungen, Kopfschmerz u. s. w. vorhanden sind, so glauben wir doch nicht, dass er in diese Gruppe gehört, und zwar aus folgenden Gründen: a. Ist die Hyperglobulie doch nicht von so hohem Grade, wie sie von Türk be-

schrieben wurde; b. fehlen die von den Autoren beschriebenen morphologischen Veränderungen der rothen Blutkörperchen; c. ist die Blutconcentration nicht **gleichmässig** im ganzen Gefässsystem verbreitet, in der Vena cephalica bei 5 Millionen Blutkörperchen 102 %, Hämoglobin, in den Fingerspitzen jedoch 115 %.

Schon dieser letztere Umstand spricht dafür, dass eine Kreislaufsstörung, eine bestimmte capillare Stase vorliegt, wie sie bei congenitalen Herzleiden von Krehl, Malassez, Banholzer u. A. beschrieben wurde. Die Stase wird so erklärt, dass die Vertheilung des Blutes im Gefässsystem nicht gleichmässig und die Decarbonisation unvollständig sei. Es ist natürlich, dass man aus dieser Stase und Cyanose allein noch nicht auf ein angeborenes Herzleiden schliessen dürfte, aber es kommen eben noch andre Momente hinzu, wie sie oben bereits von Goldzieher vorgeführt wurden. Die physikalische Untersuchung des Herzens ergiebt durchaus nichts Positives. Die obere Grenze der absoluten Herzdämpfung fängt zwar etwas höher an und zieht sich in steiler, fast senkrechter Linie gegen die Herzspitze, aber der Spitzenstoss ist an normaler Stelle, und nirgends eine abnorme Dämpfung oder ein abnormes Geräusch wahrzunehmen. Die Herztöne sind überall rein und entsprechend accentuirt. **Um so überraschender ist jedoch das Bild, das wir bei Durchleuchtung des Brustkorbes in dorsoventraler Richtung mittels Röntgenstrahlen erhalten.**

An der oberen Hälfte der linken Grenze des Herzschattens sehen wir eine rhythmische, energische Pulsation, die an Stärke die Pulsation der Herzspitze übertrifft. Die Pulsation der linken Herzgrenze beschreibt gleichsam eine Schlangenlinie, deren punctum maximum mit der Gegend des linken Vorhofes zusammenfällt. Dieser abnorme Befund lässt entweder auf das Offenbleiben des Foramen ovale, oder auf einen Defect des Septum atriorum schliessen.

Diese Annahme gewinnt noch Unterstützung durch den Umstand dass wir linkerseits im oberen Drittel der Lunge einen gedämpften Percussionsschall erhalten und dementsprechend bei der radioskopischen Untersuchung einen schwarzen Schatten sehen. Bei der Auscultation ist an dieser Stelle unbestimmte Exspiration wahrzunehmen. Wir sind daher berechtigt, eine tuberculöse Infiltration der linken Lungenspitze zu diagnosticiren, um so eher, als bei der Kranken abendliche Temperatursteigerungen (38°) vorhanden sind Nun wissen wir seit Rokitansky, dass bei den ständigen functionellen Störungen des rechten Herzens sich im grossen Kreislauf Plethora, im kleinen Kreislauf Ischämie ausbildet. In der blutarmen Lunge ist jedoch die tuberculöse Infiltration ein ständiger Befund.

Was den Milztumor anbelangt, so dürfte er wohl keine cordiale Ursache haben; wir können — trotzdem die Blutuntersuchung keine Plasmodien nachwies — an frühere Malaria-Erkrankung denken (die Kranke lebt in einer Malariagegend) oder aber an ererbte Syphilis.

Ueber das weitere Schicksal der Patientin ist noch zu berichten, dass die Blutungen des linken Auges mit der Verkleinerung desselben aufhörten, die bis zur totalen Schrumpfung des Augapfels gedieh. Die Schmerzen treten nur bei Berührung des Bulbus auf und da von irgend welchen Eingriffen überhaupt nicht die Rede sein konnte, wurde die Patientin in ihre Heimath entlassen.

Klinische Beobachtungen.

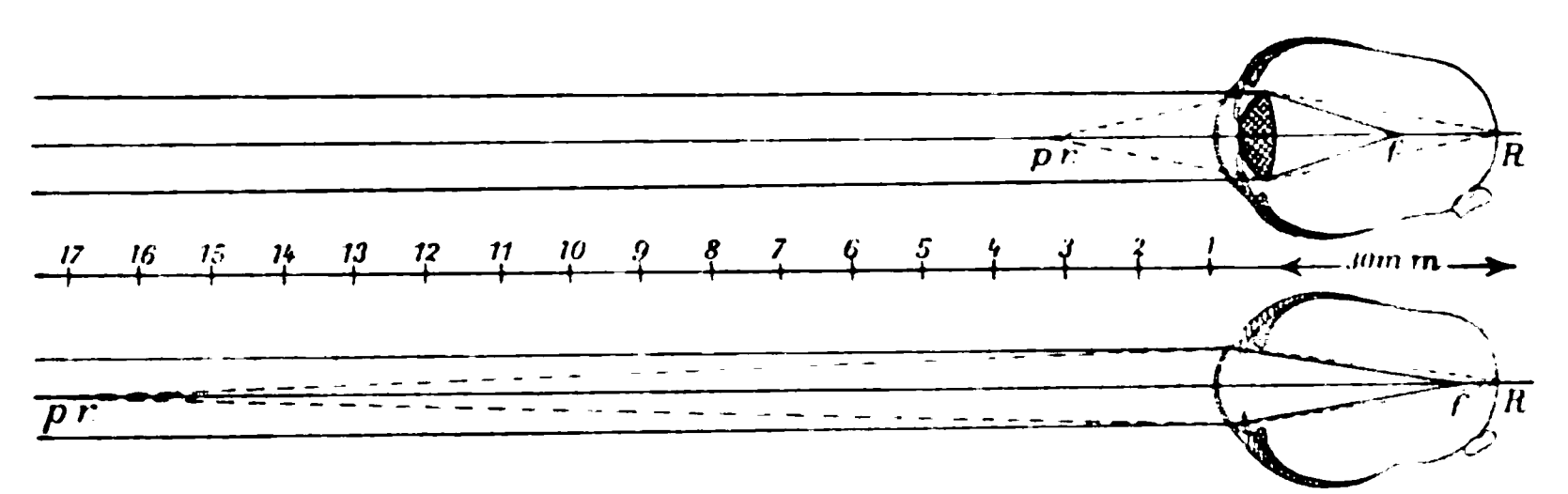
Ueber excessive Myopie.

Von Heine in Breslau.

Krankenvorstellung in der Schlesischen Gesellschaft für vaterländische Cultur. Medicinische Section.

M. H.! Gestatten Sie mir, Ihnen einige Patienten vorzustellen, welche durch die Hochgradigkeit ihrer Refractionsanomalie sowie durch die Therapie Ihr Interesse erwecken dürften.

Dieser erste Patient (Flügelmann) zeigt eine Myopie von einigen 30 D. Der Fernpunkt liegt etwa 3 cm vor dem Knotenpunkte des Auges, die Axenlänge eines solchen Auges beträgt etwa 35 mm (gegen 24 der Norm). Halten wir eine Leseprobe an den Fernpunkt des Auges, so entsteht auf der Retina von dieser ein gleich grosses, umgekehrtes Bild. So weit das Auge also im Stande ist, scharfe Bilder ohne corrigirende Gläser zu entwerfen, sind diese nicht verkleinerte, sondern gleich grosse oder vergrösserte. Bei ophthalmoskopischer Untersuchung sehen wir in diesem Auge ausser grossem Conus aufs schönste die von Weiss und später von Otto beschriebenen Schatten, die auf scharfbegrenzte Ektasien am Augengrunde (Staphyloma verum) schliessen lassen. Für die Ferne brauchbar wird ein solches Auge



nur durch ausserordentlich starke Gläser, wie sie der Brillenkasten gar nicht enthält.

Auch wenn man solche Gläser für die Patienten besonders schleifen lässt, so werden sie doch meist zu ständigem Gebrauch nicht vertragen. Das ideale Verfahren wäre in diesem Falle die Entfernung der Linse, wenn es sich nicht um ein „letztes Auge“ handelte, denn das andre Auge zeigt Amotio retinae. In solchen Fällen nehmen wir von einer operativen Behandlung der Myopie grundsätzlich Abstand. Den Einfluss der Linsenentfernung zeigt obenstehende Figur in $^1/_2$ der natürlichen Grösse.

Anders würden die Verhältnisse zu beurtheilen sein, wenn sich z. B. auf diesem letzten Auge Cataract entwickelte; Ein solcher Patient (Hübner) kam vor einiger Zeit in die Klinik mit der Angabe stets ausserordentlich kurzsichtig gewesen zu sein. Das rechte Auge war an Amotio erblindet, das Gesichtsfeld des linken Auges noch frei, das Auge aber wegen der Starbildung nur befähigt, hell und dunkel zu unterscheiden. Das rechte Auge war dauernd als verloren zu betrachten, das linke Auge wegen des Stares unbrauchbar.

Hier war die Entfernung der Linse indicirt, nicht zur Correction der Myopie, wohl aber, um das optische Hinderniss zu beseitigen. Verläuft die Operation glücklich, so sind die Sehbedingungen solcher Patienten nachher gelegentlich sehr günstige. Die ohne Iridectomie ausgeführte Extraction verlief völlig regelrecht, eine nach wenigen Wochen nachgeschickte Discission verschaffte den Patienten ein relativ gutes Sehvermögen: mit einem schwachen Concavglas hatte er fast $^{1}/_{10}$ Sehkraft.

Leider trat aber bald darauf Amotio ein, ausgelöst vermuthlich — das wird man kaum leugnen können — durch die Eingriffe. Solche Erfahrungen nöthigen uns, mit Vornahme der Fukala'schen Operation bei „letzten Augen" recht zurückhaltend zu sein.

Was man aber in geeigneten Fällen mit dieser Operation zu leisten vermag, das kann Ihnen vielleicht eine andre Kranke beweisen, die wegen Star und höchstgradiger Myopie vor 2 Jahren in der Klinik operirt wurde. Frau L. Ring, 47 Jahre alt, sah rechts Finger in $^{3}/_{4}$ m, mit — 15 D Finger in 2 m. Auf dem linken Auge besserten Gläser nicht. Sehschärfe: Finger in $^{3}/_{4}$ m. Durch die in 2 Sitzungen ausgeführte doppelseitige Extraction ohne Iridectomie mit nachgeschickter Discission kam Patientin mit — 4,0 D sph. auf Sehschärfe $^{6}/_{18}$. In 25 cm wurde feinster Druck (N. 0,4) ohne jedes Glas gelesen.

Patientin sah jetzt so gut, wie sie bisher nie in ihrem Leben gesehen hatte, denn sie hatte nie ein Glas getragen, ein Punkt, auf den ich noch mit einigen Worten zurückkommen werde.

Eine einfache Berechnung ergiebt, dass die Bulbi dieser Patientin eine Axenlänge von 34 mm haben müssen. Dem linsenhaltigen Auge entspricht eine Myopie von 30 D. Auch wenn sich bei dieser Patientin keine Linsentrübungen gefunden hätten, wäre die Entfernung wenigstens einer Linse durchaus gerechtfertigt; so, bei progressiver Cataract-Entwicklung, war die baldige Entfernung möglichst beider Linsen strict indicirt.

Als letzten Fall endlich gestatte ich mir, Ihnen dieses junge Mädchen (B. Gutsch, 21 Jahre alt) vorzustellen, welche eine Myopie von etwa 20 D hat. Fernpunkt etwa 5 cm von den Augen. Beste Sehschärfe mit — 25 D $^{6}/_{36}$ jederseits. Patientin ist mit Cigarrenwickeln beschäftigt und thut dies ohne Benutzung einer Brille. Gelernt hat sie es freilich mit Hülfe einer solchen. Da hier beide Augen relativ gute Sehschärfe haben, und so starke Gläser erfahrungsgemäss nicht vertragen werden, kann man wohl den Versuch machen, auf einem Auge zunächst durch Entfernung der Linse nach Fukala die Sehbedingungen zu verbessern. Dies ist hier auf dem rechten Auge geschehen, doch ist der Resorptionsprocess noch nicht beendet. Nicht vor Ablauf eines Jahres soll das andre Auge operirt werden. Man lasse dem Patienten Zeit, sich von der Zweckmässigkeit der Behandlung im täglichen Leben selbst zu überzeugen. Er vergleiche beide Augen selbst miteinander, welches wohl nachher mehr leistet, das operirte oder das andre. Erst wenn

er nach Ablauf mindestens etwa eines Jahres die Operation selbst dringend wünscht, nehme man auch diese in Angriff. Auch diese Patientin zeigt auf dem linken Auge die Weiss'schen Ektasien.

Sie sehen an den geschilderten Fällen recht instructive Beispiele für die Fragen: Wann müssen wir operiren? wann dürfen wir operiren und wann sollen wir nicht mehr operiren?

Wir sollen für gewöhnlich nicht operiren ein „letztes Auge" mit klarer Linse, auch wenn die Myopie hochgradig ist. Wir müssen auch dieses noch in Angriff nehmen, wenn sich die Linse trübt.

Wir müssen selbstverständlich operiren, wenn in beiden hochgradig kurzsichtigen Augen sich Linsentrübungen einstellen. In diesen Fällen ist es rathsam, das Auge zunächst zu operiren, welches nach dem Zustand der Retina den besseren Erfolg verspricht.

Wir dürfen die klare Linse entfernen, wenn beide Augen hochgradig kurzsichtig sind, wobei die Grenze bei 18 oder 20 D zu ziehen wäre, wenn ferner beide relativ gute Sehschärfe haben, und wenn die starken Gläser auf die Dauer nicht vertragen werden.

Noch folgenden Punkt bitte ich, berühren zu dürfen: Keiner der genannten Patienten hat consequent eine Brille getragen. Es ist dies eine stets wiederkehrende Angabe hochgradiger Myopen. Durch Tragen von starken Gläsern haben sie also sicher nicht ihre Myopie ungünstig beeinflusst, wie es ja immer noch ein weit verbreitetes Vorurtheil ist. „Nun habe ich doch nie ein Glas getragen und trotzdem ist die Kurzsichtigkeit so stark geworden!" lautet die gewöhnliche Angabe.

Umgekehrt müssen wir sagen: „hättest du nur immer das richtige Glas getragen, so wäre die Sache vielleicht nicht so weit gekommen." Nicht warnen dürfen wir die Patienten vor den starken Gläsern, sondern ihnen zureden, sie regelmässig und beständig zu tragen.

Gesellschaftsberichte.

1) Medicinische Gesellschaft in Leipzig.

Sitzung vom 12. Januar 1904.

1. Herr Sattler: Ueber die Augensymptome der Basedow'schen Krankheit mit Projection pathologisch-anatomischer Bilder.

Die Grösse des Exophthalmos wird mit einem von Hering construirten Apparat gemessen; es kommen Schwankungen bei Basedow'scher Krankheit vor, der Exophthalmos kann zu- und abnehmen. Sehr selten tritt Luxation des Auges vor die Lider auf. Andre Symptome sind 1) die Retraction des oberen Lides, — sie ist nie mit einer solchen des unteren Lides verbunden; 2) die mangelhafte Uebereinstimmung zwischen Senken des oberen Lides und Senken der Blicklinie, — sie ist vom Bestehen des Exophthalmos unabhängig und wird auch bei andren nervösen Erkrankungen beobachtet. 3) Das Stellwag'sche Symptom der Seltenheit des Lidschlages. 4) Das Möbius'sche Symptom der geschwächten Convergenz. Das von Donders über den Exophthalmos gehörte Geräusch, das dem Placentargeräusch ähneln soll, hat Vortr. nie gehört und hält es für das von Hering entdeckte Muskelgeräusch, das durch die Contraction der Lidmuskeln hervorgerufen wird.

Vortr. stellt einen Basedow-Kranken vor, der zahlreiche Neurofibrome an den Händen aufweist. Zum Schluss Projection pathologisch-anatomischer Präparate.

2. A. Bielschowsky demonstrirt a) ein ungewöhnliches Pupillenphänomen. Bei einem Patienten mit Parese des linken N. oculomotorius verengt sich die 7,5 bis 8 mm weite, auf Lichteinfall und Convergenz völlig starre linke Pupille bei Linkswendung und bei energischem Lidschluss und zwar um die Hälfte ihres Durchmessers, während die rechte ebenfalls licht-, aber nicht convergenzstarre Pupille davon unberührt bleibt. Da die linke Pupille sich auch verengt, wenn die zunächst geradeaus in die Ferne gerichteten Augen sich auf ein in die linke Gesichtslinie gebrachtes Object einstellen, während Convergenz auf einen noch näheren, aber in der Medianebene befindlichen Gegenstand die Weite der linken Pupille nicht beeinflusst, so giebt der Fall eine Illustration zu dem Gesetz von der stets gleichmässigen Innervation beiden Augen, welches Hering auch bei ungleichmässigen, bezw. einseitigen Augenbewegungen bewiesen hat; der Eintritt der Miosis am gelähmten linken Auge zeigt, dass dasselbe — obwohl es unbeweglich bleibt — unter einer Linkswendungs-Innervation steht, deren Effect aber durch die gleichzeitig erfolgende Convergenz-Innervation gerade aufgehoben wird.

b) Einen Kranken mit isolirter totaler Lähmung des Musc. obl. inferior.

C. Hamburger.

---

2) Schlesische Gesellschaft für vaterländische Kultur in Breslau.

Sitzung vom 20. Februar 1903.

Herr Uhthoff: Ueber Siderosis bulbi et retinae (mit Krankenvorstellung).

Vorstellung eines Kranken der Universitäts-Augenklinik, der wegen innerer linksseitiger Augenentzündung aufgenommen wurde; dieselbe ähnelte stark einer Chorioretinitis specifica älteren Datums (diffuse staubförmige Glaskörper-Trübungen, periphere Retinalpigment-Veränderungen u. s. w.). Das Auge war äusserlich ganz reizlos und hatte auch früher keine entzündlichen Erscheinungen dargeboten. Vor $^3/_4$ Jahren hatte Patient angeblich eine Eisensplitterverletzung erlitten, doch war ärztlicherseits nichts davon constatirt worden, auch hatte Patient die Arbeit nicht ausgesetzt. Erst nach Monaten machte sich Abnahme der Sehkraft bemerkbar.

Die genauere Untersuchung ergab jetzt Anwesenheit eines Eisensplitters im Glaskörper, $S = {}^1/_{10}$, starke Hemeralopie und concentrische Gesichtsfeldbeschränkung mit Störung der Farbenperception. Der Fall bot somit die seltene Gelegenheit die allmählich eintretenden Symptome der Siderosis retinae genau zu beobachten. Vortr. geht auf die Literatur (Leber, E. v. Hippel, Vossius, Hirschberg u. A.) ein und besonders auch auf die Bedeutung der Hemeralopie für die Diagnose der Siderosis.

Entfernung des Eisensplitters mit Erfolg mittels des kleinen Hirschberg'schen Magneten (also nach $^3/_4$jährigem Verweilen im Auge).

Vortr. berichtet über einen zweiten Fall, in welchem der Eisensplitter ebenfalls allmählich zu Siderosis retinae et bulbi geführt hatte; hier war Cataracta traumatica eingetreten. Der Splitter befand sich über ein halbes Jahr im Auge — der Kranke vermochte nicht einmal mit Sicherheit anzugeben, wann er die Verletzung erlitten hatte. C. Hamburger.

3) Niederrheinische Gesellschaft für Natur- und Heilkunde in Bonn.

Sitzung vom 18. Januar 1904.

Herr Schiefferdecker: Eine Eigenthümlichkeit im Bau der Augenmuskeln.

Vortr. fand im Rectus superior, den er im Ganzen in 5 Fällen untersucht hat, darunter bei einem Neugeborenen, einen viel grösseren Reichthum an elastischen Fasern, als bei den Skelettmuskeln gefunden werden. Während bei diesen letzteren die Hauptrichtung der elastischen Fasern parallel ist der Muskelrichtung, treten am Rectus superior des Auges auch massenhaft solche Fasern auf, welche die Längsfasern miteinander verbinden, so dass auf dem Durchschnitt die Muskelfaser-Querschnitte oft wie von elastischen Ringen umgeben aussehen. Am Neugeborenen lässt sich feststellen, dass die elastischen Fasern von aussen, vom Perimysium her, in die Muskelfasern eindringen. Sie sind in solcher Menge, längs- und querverlaufend, vorhanden, dass „ein solcher Muskel, wenn man das Muskelgewebe unberücksichtigt liess, ganz gut als ein elastisches Band angesehen werden konnte.“ Man könne direct Pars muscularis und Pars elastica unterscheiden.

In den umspinnenden elastischen Netzen sieht Vortr. eine Hilfsvorrichtung, welche die Muskelfaser nach deren Contraction hinreichend schnell auf ihre frühere Dicke und Länge zurückführt.

---

4) Aerztlicher Verein in Nürnberg.

Sitzung vom 4. Februar 1904.

Herr Neuburger stellt einen 15jährigen Knaben vor, der vor 5 Jahren wegen beiderseitiger Keratitis parenchymatosa behandelt worden war. Damals fand sich für Lues hereditaria kein Anhaltspunkt. Jetzt aber hat Vortr. die Mutter des früheren Patienten in Behandlung bekommen mit Zeichen von Gehirnlues (completer Oculomotoriusslähmung, Trigeminusstörung).

---

5) Naturforschende Gesellschaft in Freiburg i. B.

Sitzung vom 8. März 1904.

Th. Axenfeld: Ueber die Thränen.

Die Thatsache, dass Neugeborene nicht zu weinen vermögen und erst nach Wochen beim Schreien Thränen zeigen, beruht nicht darauf, dass die Thränendrüse noch nicht abzusondern vermöge (denn Berührung der Nasenschleimhaut oder der Oberfläche des Auges führt Thränen-Absonderung herbei); sondern nach Axenfeld darauf, dass die nervösen Centralorgane noch nicht genug ausgebildet sind, um „psychisches“ Weinen zu gestatten. Die Drüsen-Epithelien enthalten schon beim Neugeborenen die vom Vortr., Bietti u. A. nachgewiesenen physiologischen Fetttröpfchen.

Vortr. betont, dass die im Blute enthaltenen Schutzstoffe nicht ohne Weiteres in die Thränen übergehen. Für den relativ aseptischen Verlauf der Augen-Operationen sei die mechanische Fortspülung mittels der Thränen jedenfalls bedeutsamer, als die für manche Bakterien behaupteten baktericiden Eigenschaften des in Rede stehenden Sekretes. Bezüglich der für die Ableitung der Thränen wirksamen Kräfte schliesst sich Vortr. der Meinung Schirmer's an, dass die „Pumpwirkung des Lidschlages“ das Wesentliche sei.

Das Versiegen des Thränens, z. B. nach Exstirpation des Thränensackes, liege nicht an einer Drüsenatrophie, sondern am Fortfall des Reizes. Bleibt trotzdem Thränenträufeln zurück, so sei die „kleinere untere (palpebrale)“ Thränendrüse zu exstirpiren — womit auch die Ausführungsgänge der grossen orbitalen Thränendrüse beseitigt würden. Dass nunmehr keine Retensionscyste entstehe, liege an der jetzt auftretenden Degeneration des Drüsenepithels.

Untersuchungen über die Frage, ob Thiere seelisch weinen können, erklärt Vortr. für wünschenswerth, trotz des negativ lautenden Materials, welches über diesen Punkt von Darwin gesammelt worden ist.

Das vielgenannte Krokodil besitze keine Thränendrüse.

C. Hamburger.

---

6) Medicinischer Verein in Greifswald.

Sitzung vom 6. Februar 1904.

Herr Westphal: Ueber Bewegungs-Erscheinungen an gelähmten Augenmuskeln.

Fall 1. Demonstration eines an Korsakow'scher Psychose leidenden Kranken mit completer Blicklähmung nach oben.

Die nach diesen Richtungen völlig unbeweglichen Bulbi fliehen bei intendirtem, aber verhindertem Lidschluss in sehr lebhafter und ausgiebiger Weise in den oberen äusseren Augenwinkel. Zugleich verengt sich die Pupille intensiv, während sie auf Lichteinfall nur sehr träge reagirt (Lidschlussreaction der Pupille). Die Bewegung der gelähmten Bulbi nach oben fasst er als Mitbewegung auf zwischen Musculus orbicularis und Musculus obliquus inferior.

Fall 2. Photographien einer an völliger Ptosis des rechten Auges leidenden Patientin; während Patientin bei geöffnetem linken Auge das gelähmte rechte Augenlid nur ganz wenig und unter grosser Anstrengung zu heben vermag, ist sie bei fest geschlossenem linken Auge im Stande das rechte Auge in ausgiebiger Weise etwa bis zur Hälfte durch einseitige Contraction des Musc. frontalis zu öffnen. Man erkennt diese einseitige Contraction durch erhebliches Höherstehen der rechten Augenbraue und durch starke Faltenbildung des rechten Frontalis („Schaukelptosis“, „Ptosis a bascule“ [Mello Vianna]).

Interessant ist folgender Hinweis Wilbrandt's und Sänger's: während nur ganz wenige Menschen den Musc. frontalis einseitig zu contrahiren vermögen, bildet sich diese Fähigkeit bei einseitiger Ptosis aus, verschwindet aber wieder, wenn die Ptosis heilt. C. Hamburger.

---

7) Berliner medicinische Gesellschaft.

Sitzung vom 9. December 1903.

Vortrag und Discussion über Radium.

Prof. Miethe a. G. bespricht kurz die Auffindung sowie die Eigenschaften des Radium und demonstrirt unter starkem Beifall das Leuchten des mitgebrachten Radiumbromid-Präparates sowie dessen Fähigkeit, den Fluorescenzschirm zum Leuchten zu bringen. Vortr. erwähnt zum Schlusse, dass es ihm gelungen sei, wenn er ein Schrotkorn zwischen sein Auge und das 4 cm von diesem entfernte Radium brachte, den Schatten wahrzunehmen,

dessen Bewegung der etwaigen Bewegung des Schrotkorns entsprach. Hieraus ergäben sich Aussichten für eine therapeutische Verwerthung.

Discussion. Aschkinass und Caspari haben nachgewiesen, dass die Bequerelstrahlen auf Bakterien wachsthumshemmend wirken. Gegenüber Pfeiffer und Friedberger, die als erste mit diesen Strahlen pathogene Bakterien abgetödtet haben wollen, wahren sie ihre Priorität.

Ferner berichten sie von Versuchen mit Injection von radioactiven Lösungen. Da lösliche Baryumsalze starke Gifte sind, verwandten sie eine Aufschwemmung des unlöslichen Baryumsulfats. Die Versuche scheiterten im Wesentlichen durch die allgemeine deletäre Wirkung der radioactiven Substanzen, was eigentlich (vgl. die London'schen Versuche an Mäusen! Ref.) von vornherein zu erwarten war.

Crzellitzer weist im Anschluss an die Bemerkung des Vortr., er habe im „Radiumlicht" den Schatten eines Schrotkorns wahrgenommen, auf die Unmöglichkeit dieses Phänomens sowie auf den Widerspruch zu den Ergebnissen Himstedt's und Nagel's hin. Es sei bereits erwiesen, dass die Radiumstrahlen nicht direct die Netzhaut reizen, sondern die Augenmedien, besonders den Glaskörper zum Fluoresciren bringen und so indirect eine Lichterscheinung bewirken.

Aber selbst, wenn dies nicht der Fall wäre und eine wirkliche Netzhautreizung erfolge, so könne man doch niemals von einem eigentlichen Sehen oder vom Wahrnehmen eines Schattens sprechen, da ja die Strahlen nicht brechbar seien, also keine Netzhautbilder zu Stande kommen können.

Aussichten für Blinde aus dem Radium herzuleiten, sei somit unzulässig. Crzellitzer.

---

8) **Ophthalmological Society of the United Kingdom.** (British medic. Journal. 1904. 19. März 1904.)

Sitzung vom 10. März 1904.

Crittchet und Lunn stellten einen älteren Mann vor mit Compression der Netzhautvenen durch verdickte Arterien auf dem einen, und geringer Degeneration der Gefässe auf dem andren Auge. Ueber der Macula-Gegend fand sich eine grosse Blutung.

Grimsdale zeigte einen Patienten mit Leucoma corneae nach gonorrhoischer Ophthalmie, bei dem jedesmal mit der Pupillar-Lichtreaction auf dem gesunden Auge eine aufwärts gerichtete Rotations-Bewegung des andren und eine entgegengesetzte Bewegung bei Abschluss des Lichtes erfolgte.

Eaton demonstrirte einen Fall von Arteria hyaloidea persistens, ferner eine Retinitis albuminurica in einem Falle, wo 3 Jahre vorher doppelseitige Netzhautablösung bestanden hatte.

Morton stellte einen Fall von Dislocation der Linse vor, in dessen Familie bereits durch fünf Generationen hindurch diese Affection beobachtet worden war.

Thompson ein 10jähriges Mädchen mit Colobom der Iris und Chorioidea.

Harmann ein 5jähriges Kind, das die folgenden Abnormitäten zeigte: Offenbleiben der vorderen Fontanelle, Colobom beider Oberlider, Colobom der Netz- und Aderhaut einer Seite; 2 Dermoide am rechten Bulbus, Tortuositas vasorum, einen unvollkommenen Mund; eine Fovea sacralis, 2 Ohren auf der rechten und 4 auf der linken Seite.

Bennet zeigte ein 9jähriges Mädchen mit Keratitis punctata ohne nachweisbare specifische oder tuberculöse Belastung.

Gunn demonstrirte eine Skizze von einem Falle mangelhafter Entwicklung des Lig. suspensor. lentis.

Sitzung vom 5. Mai 1904.

Stephen Mayon hält einen Vortrag über die Netzhaut und die Sehnerven bei Anencephalie und erörtert im Wesentlichen die Frage, ob die Achsencylinder des Sehnerven von der Netzhaut oder dem Gehirn aus sich entwickelten. Er hält das letztere für wahrscheinlich.

Cant (Jerusalem) spricht über Trichiasis-Operation. Unter 68000 Fällen fand er 12200 Mal Trichiasis. Die Hauptschwierigkeiten der Operation liegen in der starken Bindehaut-Schrumpfung und der oft enormen Verdickung des Tarsus (auf das 5—6fache des Normalen). Er hält im Allgemeinen Snellen's Operation für die beste, die je nach den individuellen Verhältnissen zu modificiren ist.

Rockliffe stellt folgende Fälle vor:

1) Atrophie beider Optici in Folge von Amenorrhoe. (Infantiler Uterus, unentwickelte Geschlechtsorgane.)

2) Neuritis optica nach Erschütterung des Bulbus (ohne perorirende Verletzung).

3) Ungewöhnliche Complication einer Star-Operation (diphtherischer Belag der Cornea und Conjunctiven, Exfoliation der Cornea).

4) Eigenartiger Ausbruch einer „Ophthalmia granularis". Bei 7 Personen, die alle ein diphtheritisches Kind gepflegt hatten, kam eine eigenartige Ophthalmie zum Ausbruch, die weder als Trachom, noch als Diphtherie zu deuten war: Sie nahm in allen Fällen etwa den gleichen über etwa 14 Tage sich erstreckenden Verlauf. Bakteriologisch: negativ. Nur in einem Falle fand sich Xerose-Bacillus. Loeser.

Referate, Uebersetzungen, Auszüge.

1) **Theorie und Praxis der Augengläser**, von E. H. Oppenheimer. (Hirschwald. 1904. 200 S. 8°.)

Während die wissenschaftliche Optik, die Theorie der Brechungsfehler und ihrer Ausgleichung durch Brillenverordnung, ein reichbeschicktes Feld darstellt, fehlte es bisher an einer Darstellung der „praktischen Optik".

Mühselig mussten wir alle, die wir augenärztliche „Praxis" treiben, über praktisch wichtige Dinge, wie Gläserfassung, Brillen- und Pincenezformen, Qualität, Herstellungsart und Preis der Gläser uns durch Befragen der Optiker, aus Katalogen u. s. w. orientiren.

Diese Lücke hat Verf. in dankenswerther Weise ausgefüllt und uns ein Buch geschenkt, das in erschöpfender Weise alles Wesentliche über Geschichte, Fabrikation, Eintheilung und Anpassung der Augengläser im weiteren Sinne zusammenstellt. Das Buch, das sowohl für Augenärzte wie für Optiker bestimmt ist, soll dem einen mittheilen, was die Technik bietet, dem andren, was die Wissenschaft verlangt, und es wird sicherlich diesen seinen Zweck erfüllen.

Dass die eigentliche Refractionsbestimmung fehlt, betrachtet Refer. als einen Vorzug. Ungern vermisst man die Besprechung der Feldstecher und

sog. „Operngläser", die gerade in den letzten Jahren wesentliche Verbesserungen erfahren haben. Beim Ankauf dieser Instrumente sollte der Augenarzt zu Rathe gezogen werden, darum aber auch gründlich über diese Bescheid wissen.

Auch die Eintheilung des Materials liesse sich noch übersichtlicher denken. In Kap. XI „die verschiedenen Glasarten" und XII „die verschiedenen Schleifarten" wird einiges wiederholt, was im II. und III. Kap. gesagt ist. Es wäre wohl praktischer, alles im Zusammenhange im III. Kap. zu bringen; die Besprechung der torischen Gläser ist nicht besonders glücklich. Etwas grössere Ausführlichkeit wäre der Klarheit förderlich. Aber alles dies sind Kleinigkeiten, die sich bei einer — hoffentlich recht bald nöthig werdenden — zweiten Auflage unschwer werden beseitigen lassen.

Crzellitzer.

---

2) Die Verminderung der Finnenkrankheit, von J. Hirschberg in Berlin.
(Schluss.)

Uebrigens hat im ganzen Staat Preussen die Zahl der finnigen Schweine während der letzten Jahre ganz erheblich abgenommen. An der Spitze des Staates steht aber auch in dieser Hinsicht die Hauptstadt Berlin. Das lehrt unzweideutig die folgende Uebersicht der in den öffentlichen Schlachthäusern geschlachteten und auf Finnen untersuchten Schweine in den Jahren 1898 bis 1902.[1]

Jahre	Anzahl der geschlachteten Schweine				Auf 1000 geschlachtete Schweine kamen mit Finnen behaftete	
	im Staate	davon wurden finnig befunden	in der Stadt Berlin	davon wurden finnig befunden	im Staate	in der Stadt Berlin
1902	3 600 879	2480	761 101	260	0,69	0,34
1901	3 792 753	2405	797 202	360	0,63	0,45
1900	3 950 569	2642	830 533	471	0,67	0,57
1899	3 390 196	3055	715 305	306	0,90	0,43
1898	2 975 820	2556	640 854	401	0,86	0,63

Wir haben also in Berlin seit etwa 18 Jahren eine wesentliche Verminderung der Finnenkrankheit des menschlichen Auges festgestellt, während die letztere früher bei uns leider recht häufig gewesen; seit etwa zehn Jahren erfreut uns ein vollständiges Verschwinden dieser unangenehmen und gefährlichen Augenkrankheit. Die Ursache für diesen günstigen Umschwung fand ich schon vor 12 Jahren in der Fleisch-Schau. Ich erklärte damals, der Schluss wäre noch sicherer, wenn die kommenden zehn Jahre das gleiche Ergebniss liefern würden.

Das ist nun thatsächlich eingetreten. Uebrigens schien es mir selber recht merkwürdig, dass in diesen letzten zehn Jahren diese Augenkrankheit nicht bloss erheblich seltener geworden, sondern gänzlich verschwunden ist.

Nur Fehl-Diagnosen, nicht Cysticercus-Fälle haben sich mir vorgestellt; und dann im letzten Jahre (1903) einmal ein so zu sagen fossiler

[1] Das Gesundheitswesen des preussischen Staates. (Ich verdanke diese Zahlen Herrn Collegen Guttstadt.)

Ueberrest einer abgestorbenen Augenfinne. Das muss man ja auch erwarten.

Nachdem die Augenfinne in dem durch ihre eigene Lebensthätigkeit erblindeten und geschrumpften Augapfel längst abgestorben ist; bleibt doch der Wirth des Schmarotzers, nämlich der Mensch, am Leben und kann noch Jahrzehnte lang leben.

Der von mir im vorigen Jahr beobachtete Fall war sogar die eigentliche Veranlassung für meine heutige Mittheilung.

Am 28. Januar 1903 kam ein 56jähriger Landmann zur Aufnahme. Vor 20 Jahren wurde er von einem Bandwurm geplagt, bis ein Arzt ihm denselben abtrieb. Einige Monate danach klagte er über Sehstörung auf dem rechten Auge. Ein Augenarzt stellte die Anwesenheit eines Blasenwurms in diesem rechten Auge fest und versuchte in zwei Sitzungen, durch Stich den Wurm zu tödten: beiläufig bemerkt, ein aussichtsloses Beginnen, da nur die Ausziehung des Wurms aus einem Schnitt Erfolg verspricht. Der Augapfel blieb blind, verkleinerte sich allmählich und wurde erst vor 4 Wochen schmerzhaft. Ich fand den rechten Augapfel stockblind, geschrumpft, geröthet, schmerzhaft; die verkalkte Linse in die Vorderkammer vorgefallen und entfernte natürlich den entarteten Augapfel.

Durchschneidung des letzteren in der Aequatorial-Ebene legte eine dickwandige Blase frei, welche natürlich vom Wirth herrührt und die grössere Hälfte des Augapfels ausfüllt, der inneren und unteren Wand des letzteren näher liegt und mit der hierselbst theilweise verknöcherten Aderhaut verwachsen ist. Vom blossen Auge kann man keine Spur des Blasenwurms entdecken, — wohl aber mit dem Mikroskop.

Die mikroskopische Untersuchung hatte Herr College Ginsberg freundlichst ausgeführt; für die folgende Beschreibung bin ich ihm zu besonderem Dank verpflichtet.

„Von dem Cysticercus-Auge erhielt ich den Vorderabschnitt und ein etwa 3 mm hohes, etwa 10 cm breites Stück des Hinterabschnittes, welches den Sehnerv enthielt. An letzterem Stück sah man, nach innen von der Sklera, feste Masse, von der eine Hälfte sehr derb war, weiss mit schwarzen Zügen darin, während das Uebrige das Aussehen grauen, homogen geronnenen Exsudats darbot. In der Mitte des weissen Theils sah man auf der Schnittfläche ein etwa 2 mm im Durchmesser haltendes, concentrisch gestreiftes, rundliches Gebilde.

Mikroskopisch erwies sich letzteres als Durchschnitt der Cysticercus-Blase. Diese war vielfach gefaltet und enthielt deutliche Reste des Wurms in Gestalt von zum Theil verkalkten Leibestheilen, wie die bekannten hyalinen Zell-Einschlüsse, welche, verkalkt und unverkalkt, sich in Cysticerken finden, ferner einige Haken. Die Blase war von einer schmalen Schicht riesenzellenhaltigen Granulationsgewebes umgeben, welches durch eine sehr schmale, mehr faserige Bindegewebsschicht in das sclerotische Gewebe überging, aus welchem die makroskopisch derb aussehende Masse bestand. Letztere war im Ganzen zellarm, zeigte sich aber von umschriebenen Zügen einkerniger Rundzellen mehrfach durchsetzt. Ausserdem fanden sich darin, namentlich am Rande, Haufen von Canälen, die mit pigmentgefüllten Zellen ausgekleidet waren, sowie Reste von Netzhautgewebe eingeschlossen.

Die Aderhaut war zum Theil atrophisch, zum Theil zeigte sie ältere entzündliche Veränderungen (sclerotische Herde mit Pigmentgängen, Knochen-

inseln), und auch frischere Rundzellen-Anhäufungen, letztere an der Grenze gegen das sclerotische Bindegewebe.

Die Retina ist nur bruchstückweise erkennbar, vielfach mit Aderhautherden und -Schwielen verwachsen; von ihrer Structur sind nur noch Andeutungen der Körnerschichten zu sehen.

Die Papille erscheint in den Bulbus hineingezogen, der weitere Verlauf der Netzhaut lässt sich nicht feststellen; entweder ist letztere abgerissen oder so gefaltet, dass sie in eine andre Ebene umbiegt und in dem mir übergebenen Stück bei der gewählten Schnittrichtung nicht mehr getroffen wurde. Der Opticus ist atrophisch.

In der Vorderkammer liegt die cataractöse, von hyalinen und kalkigen Massen erfüllte Linse, von deren Structur nichts mehr wahrnehmbar ist. Wo sie der Iris anliegt, ist die Kapsel aufgeblättert, und von dieser Stelle aus sind Bindegewebszellen, Pigmentzellen und Phagocyten in die Linse eingedrungen; man sieht ganze Haufen von Fettkörnchenzellen darin".

Ein ähnlicher Ueberrest einer abgestorbenen Augenfinne ist vor Kurzem auch von Herrn Collegen Greeff auf der Augenklinik der Charité in einem enucleïrten Augapfel gefunden worden. Dass in der hiesigen augenärztlichen Praxis die Augenfinne kaum noch vorkommt, hatte Herr College Schweigger schon 1892 in der Discussion über meinen Vortrag ausdrücklich bestätigt. Damit stimmt auch, was ich persönlich vernommen: nur dass sich einmal gelegentlich ein Fall aus dem Ausland über unsre Grenzen verirrt hat.

Auch aus andren Gegenden Deutschlands, die früher finnenreich gewesen, wird Verminderung der Zahl der Augenfinnen gemeldet. So für Göttingen von Prof. Schmidt-Rimpler[1], der sich meiner Auffassung vom Werth der Fleisch-Schau anschliesst. In Göttingen wurden 1871—1890 noch zwanzig Operationen wegen Augenfinne verrichtet, von 1890—1900 nur sieben. Der Unterschied ist nicht so bedeutend. Weit überzeugender sind die Zahlen aus Halle.[2] Während daselbst früher — ganz ebenso, wie in Berlin, — etwa auf 1000 Augenkranke ein Cysticercus-Fall kam, wurde von October 1892 bis März 1896 auf 15 145 Augenkranke nur ein Fall von Augenfinne beobachtet. In Leipzig erklärte Prof. Sattler[3] 1903 während der letzten zwölf Jahre unter 90 000 Augenkranken nur zwei Fälle und seit dem Jahre 1897 überhaupt keinen mehr gesehen zu haben.

Im Ausland[4] hingegen gelangen auch neuerdings immer noch zahlreiche Fälle von Augenfinne zur Beobachtung, z. B. in Russland und ganz besonders in Italien.

Zur Bekräftigung unsrer Ansicht von der Ursache der bei uns eingetretenen Besserung und zur Unterstützung unsrer Hoffnung auf noch weiteren Fortschritt in der Zukunft könnte es nun wesentlich beitragen, wenn der Nachweis gelänge, dass bei uns einerseits der frische Cysticercus auch in den andren Organen des Menschen, dem Unterhautzellgewebe, den Muskeln, dem Gehirn, erheblich an Häufigkeit abnimmt; andrerseits auch der gemeine Bandwurm, Taenia solium, mehr und mehr aus unsrer Beobachtung ver-

---

[1] Zeitschr. f. Aug. IV, S. 93, 1900.
[2] Heldmann, Diss. Halle 1896. Vgl. Centralbl. f. Augenh. 1896, S. 625.
[3] Protokoll d. med. G. zu Leipzig, vom 3. Nov. 1903. Münch. med. W., 1903, Nr. 51, S. 2278.
[4] Centralbl. f. Augenh. 1900, S. 408 (England); S. 421 (Belgien). 1901, S. 413 u. 447 (Russland); S. 450, 453, 473 (Italien). 1902, S. 300 u. 415 (Italien); S. 443 (Mexico).

schwindet. Uebrigens wäre es dazu gar nicht nöthig, dass die Häufigkeits-Abnahme des Cysticercus im Allgemeinen derjenigen der Augenfinne im Besonderen vollkommen parallel läuft: denn wegen der Kleinheit des Auges und wegen der Enge seiner Blutgefässe wird ja nur selten[1] das vom Taenien-Ei abstammende Embryon gerade dorthin verschlagen werden.

Zuerst kommt die anatomische Untersuchung in Betracht.

Drei Zahlen-Angaben aus älterer Zeit und dem ersten Jahrzehnt nach Einführung der Fleisch-Schau stehen uns für Berlin zur Verfügung, um mit einer Zahl aus den letzten Jahren verglichen zu werden.

1. Schon im Anfang des 19. Jahrhunderts hatte Rudolfi in Berlin, der erste Professor der Anatomie an unsrer neubegründeten Universität und Verfasser einer klassischen Naturgeschichte der Entozoën, unter 250 obducirten Leichen 5 Mal den Cysticercus cellulosae gefunden, d. h. ungefähr in 2 %.[2]

2. R. Virchow[3] hat um 1866 in Berlin, nach mündlicher Mittheilung an A. v. Graefe, den Cysticercus gleichfalls in etwa 2 % aller Leichen vorgefunden; unter den 771 Obductionen des Jahres 1875 fand Virchow ihn genau 13 Mal, d. h. in 1,7 %.[4]

Hieraus folgt, dass von 1810 bis 1875 auf diesem Gebiet des Gesundheitswesens ein merkbarer Fortschritt nicht zu verzeichnen ist: es bedurfte eben der gesetzlichen Fleisch-Schau, um einen solchen anzubahnen. Jedenfalls muss man aber die betrübende Thatsache feststellen, dass die Obduction beim Menschen häufiger, — nämlich in 2 %, — als die Fleisch-Schau beim Schweine — höchstens in 0,9 % — die Anwesenheit der Finne nachgewiesen hatte. Nur durch die Menge der Finnen im Einzelfall, nicht durch die Zahl der finnigen Fälle an sich übertraf das Schwein den Menschen! Das giebt denn doch zu denken und leitet uns zu der Anschauung zurück, dass eben die Nähe des gemeinen Bandwurms — sei es im Leibe, sei es in der Wohnung des von der Finne heimgesuchten Menschen, — für diesen die wirkliche Gelegenheits-Ursache zur Ansteckung mit der Finne abgegeben hat.

3. Die wichtigste anatomische Mittheilung ist diejenige, welche R. Virchow 1892 in der Discussion über meinen Vortrag gemacht hat.[5] Allerdings hebt er sogleich die Schwierigkeit der Untersuchung hervor; den Unterschied zwischen der Prüfung eines Organs, des Auges, und derjenigen des ganzen Körpers; die Unmöglichkeit, bei jeder Section die Muskeln und Knochen genau durch zu untersuchen.[6]

In den 17 Jahren von 1875 bis 1891 sind in dem pathologischen Institut der Charité 122 Fälle von Cysticercus ermittelt worden, darunter waren aber 104 allein in dem Gehirn und seinen Häuten. In den einzelnen Jahren, von 1875 bis 1891, wurden für das Jahr ermittelt: 15, 9, 10, 7, 9, 8, 7, 5, 9, 2, 7, 6, 1, 4, 5. Die Abnahme ist nicht so auffallend, aber unver-

---

[1] Wir fanden früher bei uns in 2 % der Menschen die Finne, aber nur in 1 ‰ der Augenkranken die Augenfinne.

[2] Arch. f. Ophth., XII, 2, 175, 1886.

[3] Arch. f. Ophth. XII, 2, 175, 1886.

[4] Eulenburg's Real Encycl., II. Aufl., Cystic. im Auge, 1885.

[5] Verhandl. d. Berl. med. Ges., XXIII, 1, 85, 1893.

[6] Es scheint mir geboten, Sonder-Untersuchungen über die Anwesenheit von Entozoën im Anschluss an die regelmässigen Sectionen einer grösseren Anstalt von Zeit zu Zeit durchzuführen, damit wir auf diesem wichtigen Gebiet unzweideutige Unterlagen für unsre Schlussfolgerungen gewinnen.

kennbar, zumal die Sectionen zugenommen, und kann wohl mit der verbesserten Fleisch-Schau zusammenhängen.

Klarer wird uns das Verhältniss aus den relativen Zahlen: im Jahre 1875 verhielt sich die Zahl der Cysticercus-Fälle (15) zu derjenigen der secirten Gehirne (275), wie 1 : 18, das sind 5,5 %; hingegen 1890 wie 1 : 72 und 1891 wie 1 : 70, das sind 1,4 %. Soweit R. Virchow.

4. Herrn Collegen von Hansemann bin ich nun zu besondrem Danke verpflichtet für die Mittheilung, dass er in den Jahren 1896 bis 1902 unter 8907 Sectionen, wobei in 2549 Fällen auch das Gehirn secirt worden ist, 16 Mal Cysticerken gefunden; das wäre also 1:562 oder 0,18 % der Körper-, und 1 : 159 oder 0,6 % der Gehirn-Sectionen. Das wäre eine bedeutende Verbesserung gegenüber den Zahlen von R. Virchow. Doch hebt auch Herr College von Hansemann hervor, dass diese Zahlen nicht ganz zuverlässig sein können, da bei seiner Ueberlastung mit Sectionen eine genaue Durchforschung des Gehirns und namentlich der Muskeln für jeden Fall eben ganz ausgeschlossen sei.

Uebrigens muss man bei der anatomischen Untersuchung auf Cysticercus noch eines berücksichtigen, dass nämlich an einzelnen Orten, z. B. gerade im Gehirn des Menschen, der Blasenwurm wahrscheinlich viele Jahre lang lebendig bleiben kann, während dann ein etwa gleichzeitig in das Auge eingewanderter Cysticercus durch die Entzündungs- und Schrumpfungs-Processe, die er selber anregt, schon seit langer Zeit abgestorben wäre.

Ich selber habe im Januar des Jahres 1885 einem 61jährigen Manne einen lebenskräftigen, 10 mm grossen Cysticercus aus dem Glaskörper des linken Auges mittels Schnitts durch die drei Augenhäute herausgezogen; und in der Nacht zum 1. Februar desselben Jahres einen Anfall von tiefstem Koma, der zwei Stunden dauerte, bei dem Operirten beobachtet, wonach für kurze Zeit Lähmung seiner rechten Körperhälfte zurückblieb. Ich bezog diesen Anfall natürlich auf Hirn-Cysticerken und habe dies auch in meiner Veröffentlichung vom Jahre 1892 ausgesprochen.[1] Neun Jahre nach meiner Operation, im Jahre 1894, wurde der Kranke, der an Krämpfen mit Bewusstseinsverlust und zunehmender Schwäche litt, auf die Nervenabtheilung der Charité aufgenommen und verstarb nach neun Tagen. Die Section zeigte an der Ober- wie Grund-Fläche des Gehirns mehrere Cysticerken, zum Theil blasenförmige, zum Theil verkalkte; ebenso in der weissen Substanz beider Hemisphären, nahe der Oberfläche; im linken Ventrikel einen im Ependym festsitzenden und einen freien Cysticercus. Im theilweise obliterirten vierten Ventrikel findet sich ein abgestorbener Blasenwurm. Am Rückenmark liegen zwischen Dura und Pia sieben Cysticerken, alle blasenförmig und bis zu Bohnengrösse.[2]

Aus meiner klinischen Beobachtung dieses Falles ist doch wohl zu schliessen, dass die Keime der Augen- und Hirn-Cysticerken ziemlich gleichzeitig eingewandert sind; und aus der anatomischen, dass von den Hirn-Cysticerken die meisten noch nach 10 Jahren lebendig und wirksam geblieben sind.

Nächst den Anatomen kämen die Chirurgen und Hautärzte an die Reihe, um über die Häufigkeit der Haut-Cysticerken zu entscheiden.

---

[1] Berl. klin. W., 1892, Nr. 14, F. 5.

[2] Vgl. die Dissertation von Sasson Alkalai. Berlin 1895: Ein Fall von Cysticercus des Auges, Gehirns und Rückenmarks; ferner Centralbl. f. Augenh. 1896, S. 592.

G. Lewin hatte von 1875 bis gegen 1885 bei 4000 Menschen die Haut genau auf Cysticerken untersucht und solche in neun Fällen nachgewiesen. Um eine Vergleichsziffer zu erhalten, müsste diese Untersuchung in entsprechender Weise wiederholt werden. Dass im Beginn der Umschwungs-Zeit Haut-Cysticerken bei uns noch ziemlich häufig vorgekommen sind, folgt z. B. aus den Beobachtungen von College J. Israel und College Karewski. Letzterer hat von November 1884 bis Februar 1887 unter 8500 Kranken der Poliklinik 9 Fälle von solitärem Cysticercus der Haut und der Muskeln festgestellt: das wäre eine Zahl, die der ursprünglichen für die Augenfinne, 1 : 1000, fast gleichkommt. Ich selber habe dem in der Umgebung des Auges vorkommenden Haut-Cysticercus meine besondere Aufmerksamkeit zugewendet und von 1870 bis 1885 vier Fälle der Art; 1892 noch einen, und zwar von auswärts; seitdem keinen mehr beobachtet.

Endlich müssen wir noch die Häufigkeits-Verhältnisse des gemeinen Bandwurms berücksichtigen.

Es ist merkwürdig, wie wenig[1] heutzutage über Taenia solium veröffentlicht wird; aber die neueren Lehrbücher sind einig über ihre Abnahme.

So heisst es in der 2. Auflage von Leuckart (1881, I, 606 u. 670): „Taenia solium ist selten geworden, seitdem ihre Beziehungen zur Schweinefinne in immer weiteren Kreisen bekannt wurden, und die Trichinenfurcht uns gelehrt hat, der Beschaffenheit des Fleisches eine grössere Aufmerksamkeit zuzuwenden". In dem Werk von Mosler und Peiper (1884, S. 31), sowie gleichlautend in Peiper's Abhandlung, die in Eulenburg's Real-Encycl. (III. Aufl., X, S. 267, 1896) veröffentlicht ist, heisst es: „Allseitig wird, ebenso wohl aus Deutschland wie aus andren Ländern, über ein auffälliges Seltenwerden der Taenia solium berichtet, unzweifelhaft in Folge der Einführung der obligatorischen Fleisch-Schau."

Ganz ebenso äussert sich Braun[2]: „Im letzten Jahrzehnt hat die Häufigkeit der Taenia solium in Norddeutschland bedeutend abgenommen, in Folge der sorgfältigeren Behandlung des Schweinefleisches."

Ja, die allerneuesten Nachrichten geben noch tröstlichere Kunde.

„Taenia solium scheint bei uns ganz zu verschwinden; ich suche wenigstens seit längerer Zeit in meinem Material vergeblich nach einem Exemplar für meine Sammlung." Dies hat in diesem Jahre[3] unser College Prof. Carl Benda veröffentlicht, dem doch als Prosector am städtischen Krankenhaus am Urban ein genügendes Material zur Verfügung steht.

„In Leipzig kommt Taenia solium gar nicht vor." Das hat in der Sitzung der med. Gesellschaft zu Leipzig vom 3. November vorigen Jahres sowohl Prof. Curschmann als auch Dr. Bahrdt ausdrücklich hervorgehoben.[4]

Somit finde ich in den sonstigen Beobachtungen wenigstens keinen Widerspruch mit meiner Anschauung, dass die Finnenkrankheit beim Menschen durch die Fleisch-Schau vermindert und die Augenfinnen dadurch bei uns zum Verschwinden gebracht sind; und dass wir aus der Fortsetzung

---

[1] Virchow's Jahresbericht für 1901 und 1902 enthält nichts, der für 1900 die Angabe, dass in Mailand unter 150 Bandwürmern des Menschen 121 Taen. sag., 11 T. sol., 4 Bothrioceph., 11 unbestimmbar gewesen.

[2] Die thierischen Parasiten des Menschen. Würzburg 1895, S. 178.

[3] Deutsche med. Wochenschr. 1904, Nr. 15, S. 570.

[4] Münchner med. Wochenschr. 1903, Nr. 51.



der genauen Fleisch-Schau und der sonstigen hygienischen Maassregeln immer weitere Verbesserungen auf diesem Gebiet der Schmarotzer-Krankheiten des Menschen erwarten dürfen, während jeder Nachlass in der Strenge der Fleisch-Schau uns bald wieder in den alten Zustand zurückschleudern könnte.

Journal-Uebersicht.

A. v. Graefe's Archiv f. Ophthalmologie. LVIII. 1.

1) **Beitrag zur pathologischen Anatomie des Frühjahrskatarrhs,** von Dr. Franz Schieck, Privatdocent und I. Assistent der kgl. Univers.-Augenklinik zu Göttingen.

Bei einem hartnäckigen Falle von Frühjahrskatarrh wurden beiderseits der Tarsus sammt der erkrankten Conjunctiva entfernt. Ausserdem standen zwei ausgeschnittene Wucherungen des Limbus und von einem vierten Falle abgetragene Wucherungen des oberen Lides zur Verfügung.

Die Untersuchung ergab, dass es sich neben der hochgradigen Wucherung des Epithels um eine starke Hyperplasie des subconjunctivalen Gewebes handelte, und zwar liess sich sowohl am Tarsus wie am Limbus nachweisen, dass der ganze Process mit der Erkrankung des Bindegewebes beginnt. Die jüngst ergriffenen Stellen zeigen nur starke Zellneubildung innerhalb des Bindegewebes im Stroma, aber noch keine Veränderungen am Epithel. Erst wenn durch die Vermehrung der fixen Bindegewebszellen und durch die Hyperplasie der Fasern die Tunica propria verdickt ist, wird die Epithellage von ihrer Unterlage abgedrängt. Das Epithel umwuchert dann das Bindegewebe und treibt Sprossen in die Tiefe, betheiligt sich also auch activ, aber immer erst secundär.

Die Proliferation des subepithelialen Gewebes ist nicht auf das Bindegewebe beschränkt. Mächtige Züge elastischer Fasern lösen sich vom Lidknorpel ab, streben der freien Oberfläche zu und vermischen sich mit den Bindegewebsfasern, um zum Theil mit ihnen zu verschmelzen. Weiterhin gehen die elastischen Fasern eine glasige Degeneration ein, wobei zugleich die umgebenden fixen Zellen einer regressiven Metamorphose verfallen. Aehnlich liegen die Verhältnisse am Limbus, wo bekanntlich ebenso wie am Tarsus die Conjunctiva auch auf einer dicken Lage elastischer Fasern liegt.

Leukocytenherde, welche sich da, wo das Epithel gelockert ist und stets in der Umgebung der tiefsten Stellen der Furchen zu finden pflegen, sind der Ausdruck einer entzündlichen Reaction, die durch Fremdkörper, event. auch durch therapeutische Eingriffe hervorgerufen wird.

Die Bemühungen, die Aetiologie der Erkrankung aufzudecken, waren erfolglos, die bakteriologischen Untersuchungen ohne Resultat. Verf. neigt zu der Ansicht, dass chemische Reize den Process hervorrufen.

Therapeutisch ergiebt sich die Schlussfolgerung, dass nicht durch oberflächliches Abtragen der Wucherungen, sondern nur durch Entfernung der subconjunctivalen Lage elastischer Fasern Erfolg erzielt werden kann.

---

2) **Klinisches und Anatomisches über eine bisher unbekannte Missbildung des Auges: Angeborene Cystenretina,** von Dr. L. Heine, I. Assistent und Docent. (Aus der Univers.-Augenklinik zu Breslau.)

Bei einem an Knochentuberculose leidenden Mädchen von 9 Jahren bot das seit frühester Jugend schwachsichtige linke Auge folgenden Befund.

Sehschärfe = Lichtschein unten-aussen. Aeusserlich normal. Augenspiegel: Nahe der hinteren Linsenfläche liegt eine graue membranartige Wand, welche Pigmentkörner trägt und anscheinend rings umher durch fächerartige Stränge mit dem Ciliarkörper in Verbindung tritt. Zwischen diesen Strängen sieht man undeutlich am Fundus Pigmentirung und Blutgefässe.

Das rechte Auge hatte S = $^{6}/_{60}$. Aeusserlich normal. Augenspiegel: Dichte Glaskörpertrübungen. Von der Papille erstreckt sich ein trichterartiger Strang nach vorne, welcher in der Nähe des hinteren Linsenpols anscheinend aufgesplittert ist und sich unten in der Gegend des Ciliarkörpers weiter fortsetzt. Der blassgelb bis grauröthlich gefärbte Fundus zeigt Pigmentirung.

Die Diagnose blieb zweifelhaft. Aufschluss giebt vielleicht die anatomische Beschreibung eines Bulbus, über dessen klinisches Verhalten nur bekannt ist, dass er seit frühester Jugend des betreffenden Patienten erblindet war und wegen einer in die vordere Kammer luxirten verkreideten Linse, die heftige Entzündung verursachte, enucleïrt werden musste.

In dem eröffneten Bulbus sieht man, dass von der Papille aus ein Strang nach vorn zieht und in ein frontales Septum übergeht, welches ringsumher mit der Ora serrata in Verbindung tritt. Nur vor diesem Septum befindet sich Glaskörper, dagegen stellt der von dem Strange durchzogene grosse Hohlraum eine in der Netzhaut gelegene Cyste dar. Netzhautgewebe bedeckt nicht nur das Pigmentepithel, sondern erstreckt sich auch in dem Strange nach vorn zur Ora serrata. Die Hauptmasse des Stranges wird von Sehnervenfasern gebildet, welche durch die Lamina cribrosa direct nach vorn ziehen. Gefässe befinden sich sowohl in der dem Pigment-Epithel anliegenden Netzhaut, als auch in dem Strange. In letzterem ist eine Arterie und eine Vene nachweisbar, woraus hervorgeht, dass es sich nicht um Glaskörpergefässe handeln kann. Die Netzhaut ist entartet, die Limitans interna fehlt.

Die Missbildung beschränkte sich auf den Theil des inneren Blattes der secundären Augenblase, welcher zur lichtempfindlichen Retina wird.

---

3) **Eine Erklärung der Erythropsie und der farbig abklingenden Nachbilder,** von C. Pino, Stabsarzt bei der königl. niederländischen Marine.

Die Erythropsie steht mit Blendung in engem Zusammenhange (Fuchs), kann aber nicht darauf beruhen, dass der sich regenerirende Sehpurpur sichtbar wird, weil sie schon während der Blendung auftritt. Unter geeigneter Anordnung der Versuche lässt sich folgender Ablauf der Erscheinungen nachweisen. Licht, welches uns, so lange Sehpurpur vorhanden ist, weiss erscheint, wird nach dem Erbleichen des Purpurs gelbgrün. Darauf folgt das Rothsehen, welches ein Ermüdungssymptom ist, das complementäre Nachbild des gelb-grünen Lichts. In der That zeigt die Erythropsie alle Eigenschaften eines negativen Nachbildes, es wird bei offenen Augen auf hellen Flächen gesehen u. s. w.

Das Grünsehen beruht darauf, dass durch die dünne Blutschicht der retinalen Gefässe das einfallende Licht grün gefärbt wird. Unter gewöhnlichen Verhältnissen wird die grüne Farbe durch den Sehpurpur neutralisirt und kann erst gesehen werden, wenn der Purpur geschwunden ist. Erst dann ist auch die Möglichkeit der rothen Nachbilder gegeben. Die biconcaven Blutkörperchen zerstreuen das Licht so, dass auch die gefässlose Fovea wenigstens schwach grün gefärbt wird und die Erythropsie, wenn auch in geringerem Grade, zeigen kann.

Beim raschen Uebergange vom Dunkeln ins Helle ist der Sehpurpur wahrnehmbar. Ein weisses Tuch erscheint schwach rosa, schliesst man dann die Augen, so sieht man zunächst ein positives rothes und dann ein negatives grünes Nachbild des Tuches.

Durch das Erbleichen des Sehpurpurs lässt sich auch das farbige Abklingen der Nachbilder sowie die Farbenveränderungen bei langer Fixirung von weissem Licht (Fechner) zwanglos erklären.

---

4) **Vergleichend-histologische Untersuchungen über den Bau der Augenlider der Haus-Säugethiere**, von Dr. Otto Zietschmann, Assistent des physiol. und histol. Instituts der Thierärztlichen Hochschule zu Dresden.

Die zahlreichen Einzelheiten lassen sich nicht kurz zusammenfassen.

---

5) **Ueber das Emphysem der Orbita**, von Dr. med. C. F. Heerfordt in Kopenhagen.

Kritische Besprechung der bisherigen Beobachtungen und zwei eigene Fälle.

Der von Fuchs vermuthete Vorgang, dass unter dem Einfluss des Traumas der Bulbus die mediale Orbitalwand, besonders die Lamina papyracea, eindrückt, dürfte für viele Fälle zutreffend sein. Manchmal liegt eine durch krankhafte Processe bedingte herabgesetzte Widerstandskraft der Orbitalwand vor, so dass das Emphysem selbst spontan entsteht.

Nach Lage der anatomischen Verhältnisse tritt die Luft zunächst in die Orbita (E. orbitale) und erst nach Durchbruch der Membrana orbito-palpebr. unter die Lidhaut (E. orbito-palpebr.). Das reine E. palpebr., welches selten ist, kann nur nach Fractur des Os lacrymale entstehen.

Bei dem E. orbitale sind die Lider geschwollen, die Lidspalte geschlossen, der Bulbus vorgetrieben. Die Schwellung liegt dem Orbitalrande nahe und wird meistens durch Oedem der Lidhaut verstärkt. Im Ganzen ist die Spannung beträchtlich und die Beweglichkeit des Bulbus beschränkt, ja aufgehoben. Durch die Spannung kann es zu Circulations-Störungen im Bulbus und zu Störungen des Allgemeinbefindens, Schwindel, Brechneigung, kommen. Das „Brodeln“ ist häufig erst nach Resorption eines Theiles der Luft nachzuweisen. Anfangs lässt sich die Differentialdiagnose zwischen Emphysem und Blutung manchmal nur unter Berücksichtigung der begleitenden Symptome stellen.

Bei dem E. orbito palpebr. ist die Spannung gering, so dass ihre Folgezustände fortfallen. Protrusion des Bulbus pflegt zu fehlen. Die Lidschwellung ist weicher und erstreckt sich bis an den Rand der Lider, auf denen das bekannte Knistern hervorgerufen werden kann. Unter Umständen dehnt sich das Emphysem auf die Gesichtshaut aus.

In leichteren Fällen wird nicht immer sicher entschieden werden können, ob ein orbitales oder orbito-palpebrales Emphysem vorliegt. In seltenen Fällen kann beim E. orbitale die Entleerung der Luft geboten sein.

Von den beiden Beobachtungen des Verf.'s betraf die erste ein rein orbitales Emphysem, wahrscheinlich nach Fractur der Wand des Sinus frontalis. Beim Holzhacken flog ein Stück Holz an's linke Auge. Schwindel, Brechneigung, Auftreibung der Lider, Exophthalmus, Anästhesie und Hypästhesie im Bereiche der Nn. infra- und supratrochlearis, Doppelbilder, vor-

übergehender Status glaucomatosus des Bulbus mit Herabsetzung der Sehschärfe.

Beim zweiten Falle handelte es sich um ein orbito-palpebrales Emphysem mit secundärem Gesichtsemphysem, verursacht durch einen Fusstritt in die Beckengegend. Exophthalmus gering, Bulbus beweglich, keine Spannung, Schwellung der Lidhaut, überall Knistern. Wahrscheinlich war eine Fractur der medialen Orbitalwand eingetreten und hatte die Membr. orbito-palpebr. nur geringen Widerstand geleistet.

Verf. konnte das Emphysem an Leichen hervorrufen. Bemerkenswerth ist, dass der Durchbruch der Membr. orbito-palpebr. im Durchschnitt bei 40—50 mm Hg erfolgte, einmal aber bei 120 mm Hg noch nicht eintrat. Bei alten Leuten scheint sie weniger widerstandsfähig zu sein.

---

6) **Die Augenveränderungen beim Thurmschädel, besonders die Sehnerven-Erkrankung,** von Dr. Enslin, Oberarzt beim 2. Garde-Feldartillerie-Regiment, bisher kommandirt zur Univers.-Augenkl. in Breslau. (Aus der genannten Klinik.)

Eine eingehende Uebersicht über 26 ältere Fälle, denen Verf. 16 eigene Beobachtungen anreiht. Er versteht unter Thurmschädel „eine durch vorzeitige Verknöcherung der Sutura coronaria entstandene Schädelform, die eine über den localen Durchschnitt hinausgehende gleichmässige Höhen-Entwicklung aufweist, während Länge und Breite den örtlichen Maassen angepasst sind."

36 Mal bestand postneuritische Atrophie. Dass man die Neuritis fast nie sieht, liegt wohl daran, dass sie bei guter Sehschärfe verlaufen kann und daher keine Veranlassung giebt, den Arzt aufzusuchen. In einem Falle wurde die Neuritis zufällig beobachtet.

Wahrscheinlich ist das Foramen opticum der Sitz der Störung. Eine Verengerung des Foramen opticum, über welche einzelne Autoren berichten, konnte Verf. an Schädeln der Breslauer Anatomie nicht nachweisen. Allerdings scheiterten genaue Messungen an technischen Schwierigkeiten.

Das Sehvermögen ist meistens mehr oder minder erhalten, doppelseitige Amaurose selten. Einengung des Gesichtsfeldes bleibt manchmal aus, ein centrales Skotom ist nie beobachtet. Andre Sinnesorgane und die Intelligenz waren stets intact.

---

7) **Zur Erklärung der paradoxen parallaktischen Verschiebung der Stereographenbilder,** von Dr. M. Weinhold in Plauen.

Die von Heine mitgetheilte Erscheinung der paradoxen parallaktischen Verschiebung der Stereographenbilder bedarf keiner psychologischen Erklärung. Verf. weist durch Construction nach, dass die Verschiebung durch die verschiedene Stellung des Bildes zum Beobachter bedingt ist. (Vgl. Zeichnungen des Originals.)

LVIII. 2.

1) **Beitrag zur Anatomie des Lidxanthelasma,** von Dr. A. Birch-Hirschfeld, Privatdocent und Assistent der Univ.-Augenheilanstalt zu Leipzig.

Anatomische Untersuchung von 4 Fällen. Die ausgeschnittenen Stücke entstammten sämmtlich dem inneren Lidwinkel.

Die Sudanfärbung zeigte besser, als es mit Osmiumsäure gelingt, feinkörnige Fetttröpfchen, welche sich bis in die tiefen Epithelschichten hinein

erstrecken und stets zwischen, nie in den Zellen liegen. Die eigentliche, aus herdförmig gelagerten sogenannten Xanthomzellen bestehende Neubildung befindet sich in den tieferen Schichten des Coriums. Die grösseren Tröpfchen liegen zwischen Zellhaufen in den Lymphspalten, die kleineren zweifellos im Innern von Zellen. Im Endothel und Perithel von Blut und Lymphgefässen sind sehr feine Fettkörperchen enthalten, ohne dass die Kerne der betreffenden Zellen Zeichen von regressiven Veränderungen darbieten. Die Xanthomzelle besitzt ein feines protoplasmatisches Netzwerk und einen oder mehrere Kerne sowie eine zarte, aber stets nachweisbare Membran. Riesenzellen sind häufig, ihre Kerne sind unregelmässig gelagert und entsprechen kleinen Xanthomzellen.

Die Zellen gruppiren sich meistens um ein Gefäss, wodurch die Vermuthung, dass die Xanthomzellen aus dem Perithel der Gefässe hervorgehen, nahe gelegt wird.

---

2) **Ueber Scleralcysten,** von Dr. Hans Lauber, ehem. Assistent der Augenabtheilung des k. k. Allgem. Krankenhauses in Wien.

In den beiden Fällen, über welche Verf. berichtet, handelte es sich um perforirende Verletzungen in der Corneo-Scleralgrenze, denen sich die Cystenbildung anschloss. Die Cysten liegen zwischen den Lamellen der Sclera und sind an ihrer Innenfläche mit Epithel ausgekleidet, welches von der Bindehaut und Hornhaut hineingewuchert ist. Die Epithelwucherung und anscheinend die Einlagerung der Iris in die Wunde bewirkt, dass nach Schluss der äusseren Wunde innerhalb der Sclera ein Hohlraum entsteht, welcher mit dem Augeninnern communicirt und durch den intraocularen Druck allmählich ausgeweitet wird.

---

3) **Ueber die Krümmung des Blickfeldes,** von Dr. Erich Spengler in Hildesheim. (Aus dem Laboratorium für Ophthalmologie, Paris.)

Die Arbeit enthält zahlreiche Einzelheiten, welche vorläufig nicht einwandfrei erklärt werden können, daher ist der Inhalt nicht kurz wiederzugeben.

---

4) **Experimentelle Untersuchungen über die Wirkung in das Auge eingebrachter saprophytischer Bakterien,** von Dr. Herm. Ulbrich, gew. Volontärassist. der Univ.-Augenklin. zu Würzburg, derzeit Assistent der k. k. deutschen Univ.-Augenklinik in Prag. (Aus der Univ.-Augenklinik zu Würzburg.)

Die Berlin-Römer'sche Theorie der metastatischen Entstehung der sympathischen Ophthalmie setzt voraus, dass im Blute Mikroorganismen kreisen, welche längere Zeit entwicklungsfähig bleiben und zudem die Eigenschaft besitzen, nur im Auge Entzündungs-Erscheinungen hervorzurufen. Die Erreger der sympathischen Ophthalmie sind noch nicht bekannt, indessen würde es von Bedeutung sein zu wissen, dass es thatsächlich Keime giebt, welche für den übrigen Körper harmlos und nur für das Auge pathogen sind. Manche in der Literatur niedergelegten Beobachtungen beweisen das Vorkommen solcher Keime. Auf Anregung Römer's hat Verf. in grösserem Maassstabe mit zahlreichen Saprophytenarten experimentirt und festgestellt, dass alle, wenn auch in verschiedener Weise, Entzündungen im Auge hervorzurufen im Stande sind, die nicht etwa auf Fremdkörperreiz beruhen. Da diese Arten für den übrigen Organismus nicht pathogen sind, so ist durch

den Versuch eine wenn auch nur theoretische Stütze für die Berlin-Römer'sche Anschauung gewonnen.

Es ist nicht unwahrscheinlich, dass manche nach Verletzungen und Operationen auftretende Irido-Cyclitiden durch eine Infection mit Saprophyten hervorgerufen werden. In der Würzburger Klinik zeigte sich bei einem Patienten, der 14 Tage nach glatter Extractio lentis mit reizfreiem Auge entlassen war, 2 Monate später eine schwere Irido-Cyclitis, die zur Enucleation führte. Die Section des Bulbus ergab ein Kapselconvolut in der Hornhautnarbe und ein zur Gruppe des Bacillus subtilis gehörendes Bacterium, welches für Kaninchen selbst bei intravenöser Injection indifferent war, nach Injection in Kaninchen-Glaskörper aber heftige Entzündung hervorrief.

---

5) **Experimenteller Beitrag zur Frage nach dem Sitz und Wesen der Accommodationsparese bei bakteriellen Intoxications-Krankheiten. I. Die Accommodationsparese bei Botulismus**, von Dr. Paul Römer, Privatdocent, und Dr. Ludwig Stein, Assistent der Univ.-Augenklinik zu Würzburg.

Von 3 Affen wurde einer als Controlthier benutzt, die beiden andren mit Injectionen von Botulismustoxin behandelt. Nach Einverleibung einer schwachen Dosis trat Erweiterung und träge Reaction der Pupillen ein und nach einer zweiten grösseren Gabe erfolgten stürmische Allgemein-Erscheinungen, welche zur Decapitation der Thiere zwangen, um frisches Untersuchungsmaterial zu gewinnen. Bei beiden Affen zeigte sich ausgesprochene Degeneration der Ganglienzellen des unpaaren grossen Mediankerns, der bekanntlich allgemein als Centrum der Accommodation angesehen wird.

---

6) **Ein atypisches Netzhautgliom**, von Dr. Theod. Lenders, approb. Arzt aus Köln. (Aus der Augenklinik zu Heidelberg.)

Ein 9jähriges Mädchen zeigte heftige akute Irido-Cyclitis des linken Auges und gelben Reflex aus der Tiefe desselben. Das Sehvermögen war erloschen, die Tension erhöht. Sonstige Anamnese fehlt. Das Auge wurde wegen heftiger Schmerzen enucleïrt. Nach 9 Jahren kein Recidiv.

Die Untersuchung ergab einen nahe der Papille gelegenen 7 : 10 mm grossen Netzhauttumor, welcher nur als Gliom angesehen werden konnte, obgleich er nicht den charakteristischen Bau dieser Geschwülste, vor Allem nicht die Anordnung der Geschwulst-Elemente um die Gefässe zeigte. Dazu bestand als besondere Complication Eiterung in grösserer Ausdehnung.

Wie das Alter der Patientin und eingelagerte Kalkmassen vermuthen liessen, hatte der Tumor schon länger bestanden. Die Eiterung war erst später hinzugetreten. Dass die Eiterung auf Toxinwirkung beruht, ist bei ihrem seltenen Vorkommen kaum anzunehmen; wahrscheinlicher ist, dass in nekrotischen Tumorbezirken Eitererreger einen günstigen Boden finden. Alle nekrotischen Partien waren dicht mit Eiterzellen durchsetzt. Die Untersuchung auf Mikroorganismen war ohne Resultat.

---

7) **Bemerkungen über die entzündungserregende Wirksamkeit gewisser Mikroorganismen im Auge und in sonstigen Körpertheilen, mit Rücksicht auf die Entstehung der sympathischen Augenentzündung**, von Prof. Th. Leber in Heidelberg.

Verf. verwahrt sich dagegen, die ihm von Ulbrich (siehe Nr. 4) zugeschriebene Ansicht je geäussert zu haben, dass es keine Mikroorganismen

geben könne, welche nur im Auge und nicht in andren Organen Entzündung erregten. Er ist aber der Ansicht, dass der Beweis für das Vorkommen solcher Mikroorganismen von Ulbrich nicht erbracht worden ist. Ulbrich hat sich bei den Angaben andrer Autoren, dass die betr. Mikroorganismen für den Thierkörper unschädlich seien, beruhigt und in keinem Falle geprüft, ob das von ihm benutzte Impfmaterial nicht auch bei Einführung in verschiedene andre Körpertheile Veränderungen hervorgerufen hätte. Da die Veränderungen möglicher Weise ohne hervorstechende Symptome bestehen konnten, so wäre eine anatomische Untersuchung der betreffenden Körpertheile erforderlich gewesen.

Von dem Bacillus subtilis ist bekannt, dass nur kleine dem Körper einverleibte Mengen ohne schwere Krankheits-Erscheinungen vertragen werden. Selbst Staphylococcus aureus erregt in der Bauchhöhle des Kaninchens keine Entzündung, wenn nur eine Infection der Bauchwunde und eine sonstige Schädigung des Peritoneums vermieden wird. Ein solcher Versuch gestattet keinen Schluss auf die Gesammtverhältnisse des Staphylococcus aureus.

Wollte man die Metastasentheorie stützen, so wäre es besser gewesen, die Mikroben nicht direct ins Auge, sondern in die Blutgefässe zu injiciren. Die Menge und die Vertheilung der mit dem Blutstrom ins Auge gelangten Keime ist wesentlich anders als bei örtlicher Einverleibung. Die direct injicirte Substanz kann an sich, auch ohne Wachsthum der Mikroben, Entzündung erregen, während die mit dem Blutstrom zugeführten spärlichen Keime schwerlich ohne weitere Entwicklung im Auge entzündungserregend wirken können.

Ob bei der sympathischen Ophthalmie das Auge wirklich immer allein von Entzündung ergriffen wird, steht noch nicht fest. Vereinzelte Beobachtungen deuten auf eine gleichzeitig bestehende Meningitis hin, gestatten wenigstens nicht, sie sicher auszuschliessen; und ausserdem ist noch nicht erwiesen, ob sich nicht manchmal in den serösen Häuten krankhafte Processe abspielen, welche keine Beschwerden hervorrufen und daher verborgen bleiben. Diese Verhältnisse verdienen Beachtung, und ihre Kenntniss kann vielleicht mit dazu beitragen, das die Entstehung der sympathischen Ophthalmie umgebende Dunkel aufzuhellen.

---

8) **Ueber vitale Indigkarmin-Färbung der Hornhaut nebst Bemerkungen über das Verhalten des Indigkarmins im Blute und im Auge**, von Dr. Ludwig Schreiber, Assistent der Univ.-Augenklinik zu Heidelberg.

Die technischen Einzelheiten, wie Wahl der Farbstoffe, Methode der Injection in die Lymphsäcke und des Indigkarminbades der Frösche, Dosirung und subcutane Einverleibung bei Kaninchen, Injection in die vordere Kammer, sind im Original nachzulesen.

Bei allen Methoden der vitalen Färbung erscheint die Hornhaut zunächst diffus blau gefärbt, mit fortschreitender Eintrocknung der Membran heben sich aber von der blasseren Grundsubstanz stärker gefärbte Gebilde ab, welche genau dem entsprechen, was als Saftkanälchen der Hornhaut beschrieben worden ist. Die deutliche Kernfärbung der Epithel- und Endothelzellen sowie der zufällig anwesenden rothen Blutkörperchen führte zu der Vermuthung, dass es sich um die Kerne der Hornhaut-Stromazellen handelte. In der That zeigte die Doppelfärbung mit Bismarckbraun, dass die Vermuthung richtig war. Häufig wird der Farbstoff krystallinisch in Form

von feinen Nadeln ausgeschieden, welche sich mit Vorliebe an die Kerne anreihen und Protoplasmafortsätze vortäuschen können.

Wird vital gefärbte Hornhaut luftdicht verschlossen, so entfärbt sie sich, um nach Luftzutritt ihre Färbung, besonders die der leichter färbbaren Kerne wiederzugewinnen. Das Indigkarmin verblasst bekanntlich bei Sauerstoffentziehung und wird bei Sauerstoffzutritt wieder farbig. Zellfreies Gewebe, wie M. Descemeti und Linsenkapsel ohne Epithel zeigen auf eine luftdicht verschlossene Indigkarmin-Lösung keine Einwirkung. Man darf daher vermuthen, dass nur die Zellen ein hohes Sauerstoffbedürfniss besitzen, und dass die Reduction des Indigkarmins sich unter ihrem Einflusse vollzieht.

Saftkanälchen sind nicht nachzuweisen, und die Leber'sche Anschauung, dass die Ernährung der Hornhaut ausschliesslich durch Diffusion erfolgt, wird durch die vitale Injection bestätigt. Die Hornhaut nimmt dadurch keine Sonderstellung ein, denn auch der hyaline Knorpel und die Knochen jugendlicher Thiere zeigen ein Verhalten, welches für die Ernährung durch Diffusion spricht.

Im Blute findet keine Reduction (Entfärbung) des Indigkarmins statt.

---

9) **Ueber Lähmungen des Musculus obliquus inferior,** von Dr. A. Bielschowsky, Privatdoc. und Assistent an der Univ.-Augenklin. zu Leipzig.

3 Fälle wurden genauer untersucht, Lähmung des Obliq. inf. dext., Parese beider Obliqui inf., Lähmung des Obliq. inf. sin.; bei einem vierten Falle, Parese des Obliq. inf. sin. und des rect. sup. sin., konnte nur eine einmalige Untersuchung stattfinden. Die eingehende Analyse der Fälle würde hier zu weit führen. Bemerkenswerth ist die beim ersten Falle durch Portraits der Patientin erläuterte Bedeutung der objectiven Prüfung. Bei adducirtem Auge fällt dem Obliq. inf. die Hebung des Bulbus zu, daher ein auffallendes Zurückbleiben des rechten Auges beim Blick nach oben-links. Beträchtliche Verschiedenheiten bestehen in der Lateraldistanz der Doppelbilder. Man wird diese Verschiedenheiten nicht immer erklären können und unter Umständen gezwungen sein, an vorher vorhandene latente Gleichgewichts-Störungen zu denken.

Lähmungen des Obliq. inf. sind sehr selten. In der Aetiologie spielt das Trauma eine Hauptrolle; doch kommen auch nucleare, zum Theil mit mehr oder minder ausgeprägten Symptomen von Lues verbundene Lähmungen vor. **Scheer.**

Vermischtes.

1) Erblindung durch Magenblutung.

Die gelegentlich nach Magenblutung auftretenden plötzlichen Erblindungen und andre nervösen Störungen würden meines Erachtens am einfachsten durch die Annahme minimaler Luftembolien erklärt. Diese Annahme hat nichts Gezwungenes. Ausgedehnte Luftembolien der Arterien des Kopfes in vereinzelten Fällen von Magenblutung, die mit Tod ausgingen, finden sich in der deutschen Literatur beschrieben. Andrerseits hat sich noch keine der verschiedenen Theorien, welche bisher aufgestellt wurden, um die plötzliche Erblindung zu erklären, Geltung verschaffen können. Die, allerdings sehr seltenen Fälle von einseitiger Erblindung können gewiss auf keine andre Weise als durch Luftembolie der Art. centr. retinae erklärt werden.

Auch die gelegentlich zu beobachtenden Augenmuskel-Lähmungen finden in dieser Annahme die plausibelste Erklärung.

Vorstehende Bemerkungen über multiple minimale Luftembolien machte ich bei Gelegenheit der Discussion eines Falles von plötzlicher vollständiger Erblindung nach Hämatemesis, welcher in der New York Academy of Medicine (Section für Augenheilkunde) am 15. Februar d. J. vorgestellt wurde. Ein Bericht über diese Discussion findet sich auf S. 328 von Vol. XXXIII, Nr. 3 der Archives of Ophthalmology, aber mit Auslassung der von mir vorgebrachten Bemerkungen. Das Vorstehende ist somit als Ergänzung jenes lückenhaften Sitzungsberichtes anzusehen.

New York, 15. Juli 1904. A. Schapringer.

2) Unser geschätzter Mitarbeiter Prof. Horstmann in Berlin hat am 26. Juli sein 25jähriges Docenten-Jubiläum gefeiert.

3) Geh. Med.-Rath Schöler hat am 3. August sein 25jähr. Professor-Jubiläum gefeiert.

4) Eine internationale Ophthalmologische Gesellschaft.
Ein Vorschlag.

Die neun Internationalen Ophthalmologischen Congresse sind Denkmäler, die für alle Zeit die Fortschritte bezeugen, welche unsre Wissenschaft gemacht, und die Erfolge, welche sie erlangt hat, während eine Vergleichung ihrer Verhandlungen, vom ersten Bande an in 1857 bis zum neunten in 1899, deutlich darlegt, wie schnell das Vorwärtsschreiten unsrer Kenntniss gewesen ist.

Nationen begegnen sich in einem Wettstreit, der keine Gehässigkeit kennt, in einem Kampf, der frei von Erbitterung ist, und der Welt wird eine Lehre ertheilt, welche höhere Resultate für das allgemeine Wohl zur Folge hat, als die blosse Förderung unsrer anziehenden Specialität; denn, wenn das Wohl aller Menschen jedes einzelnen Menschen Regel wird, lässt sich die Verwirklichung jenes Weltbundes erwarten, von dem die Dichter bisher geträumt haben.

Ich komme ohne weitere Einleitung auf den Zweck dieses Briefes. Liessen sich diese Congresse nicht in ununterbrochener Reihenfolge aneinander knüpfen, und die Zwischenräume durch einen Internationalen Ophthalmologischen Verein überbrücken?

Es bedarf keiner Umänderung in der Routine unsrer Versammlungen, aber jede Nationalität mit ihrer eigenen Executive, in steter Fühlung und stetem Zusammenwirken mit den andren, würde, wenn die Reihe an sie kommt, bereit sein, die Anordnungen zu einem Congress zu übernehmen. Gegen einen geringen jährlichen Beitrag würde dieser Weltverein jedem Mitgliede jährlich einen in seiner eigenen Sprache verfassten gedruckten Bericht über die Fortschritte in der Ophthalmologie in allen Theilen der Welt nebst Abhandlungen von anerkannten Sachkundigen über specielle Gegenstände liefern. Mitglieder einer solchen Gesellschaft würden auf Reisen im Auslande Anknüpfungspunkte finden, wodurch ihnen bei nur geringen Formalitäten eine Einsicht in die Thätigkeit ihrer Collegen verschafft würde; und eine „Entente cordiale“ würde somit ins Leben gerufen, die sich vielleicht in keiner besseren Weise erzeugen liesse.

Das sind in wenigen Worten die Umrisse des Vorschlages, welchen ich der ernstlichen Erwägung meiner Collegen, der Mitglieder des Internationalen

Ophthalmologischen Congresses, empfehle, der sich so passend unter dem Banner der Schweizerischen Gesellschaft vom Rothen Kreuz versammelt.

W. M. Beaumont, Bath (England).

Bibliographie.

1) Hysterische Blindheit, von Dr. Camill Hirsch in Prag. (Prager med. Wochenschr. 1904. Nr. 15.) Bei einem 15jährigen Knaben trat als alleiniges Symptom der Hysterie eine etwa 14 Tage anhaltende beiderseitige Amaurose auf, die einer rein psychischen, suggestiven Therapie wich. Schenkl.

2) Zur Wirkung des Sonnenlichtes auf Haut und Conjunctiva, von Prof. Karl Kreibich in Graz. (Wiener klin. Wochenschr. 1904. Nr. 24.) In mehreren Fällen von Hautlicht-Schädigungen (Pigmentation und Lichenification) fand Verf. auch die Conjunctiva unter dem Bilde eines Frühjahrskatarrh betheiligt. Die Bindehaut-Affection schwand unter Anwendung von Occlussiv-Verbänden. Verf. glaubt, dass der Frühjahrskatarrh der Augen, wenn man denselben als eine einheitliche Erkrankung auffassen kann, als durch Sonnenlicht hervorgerufen aufgefasst werden muss. Occlussiv-Verband wäre die radicale, und rothe Schutzbrille die prophylaktische Therapie. Schenkl.

3) Bemerkungen zur Operationstechnik der Augenmuskel-Vorlagerung, von Prof. Dr. S. Klein in Wien. (Wiener med. Wochenschrift. 1904. Nr. 18.) Die Modification, die Verf. für die Augenmuskel-Vorlagerung empfiehlt, bezieht sich auf das Fassen des Muskels und auf das Knüpfen der Fäden. Die Art des Vorgehens muss im Original nachgelesen werden. Um dem Faden mehr Festigkeit zu geben, führt Verf. denselben um die ganze Cornea herum, indem er dabei, wie bei der Anlegung einer Tabaksbeutelnaht, vorgeht; das Zusammenziehen nach Art eines Beutels findet an dem Hornhautrande eine Grenze. Schenkl.

4) Simulation von Augenleiden, von Doc. Dr. L. Schmeichler in Brünn. (Wiener med. Wochenschr. 1904. Nr. 16—24.) Besprechung der häufigsten Formen von Simulation von Augenleiden mit einer grossen Zahl instructiver Beispiele. Schenkl.

5) Evidentführung der Augenbefunde bei der präsent dienenden Mannschaft. (Der Militärarzt 38. Jahrgang. Nr. 9 u. 10. — Wiener med. Wochenschr. 1904. Nr. 22.) Um den als Augenspecialisten ausgebildeten Militärärzten Gelegenheit zu geben in ihrem Specialfache thätig zu sein, wird der Vorschlag gemacht, die gesammte präsent dienende Mannschaft, sowie die Rekruten in einem Protokolle evident zu führen, in dem nebst dem Nationale die Rubriken: äusserer Befund, Spiegelbefund, Refraction und Anmerkung eingetragen sind. Die Mannschaft müsste partienweise dem betreffenden Augenarzte vorgeführt werden. In kleineren Garnisonen müsste der nächste Oculist zu dieser Untersuchung auf die Dauer des Bedarfes commandirt werden. Schenkl.

6) Zwei Fälle von bilateraler Blicklähmung werden von Dr. R. v. Stejskal und Dr. M. Sachs in der Gesellschaft für innere Medicin und Kinderheilkunde in Wien am 24. März 1904 demonstrirt. (Wiener klin. Wochenschr. 1904. Nr. 21.) Im ersten Falle trat bilaterale Blicklähmung beim Sehen nach der Seite mit nystagmusartigen Bewegungen nach einem

Schlage auf den Kopf auf. Augenhintergrund und Sehfeld normal. Bilaterale Störung des schallpercipirenden Apparates. Als wahrscheinlich wird eine von der Labyrinthstörung ausgehende reflectorische Augenmuskel-Lähmung angenommen. Ein gleiches ursächliches Moment musste im 2. Falle angenommen werden. Bei einer Ohren-Operation musste ein Bogengang verletzt werden. Beim Blick nach der Seite führen die Augen zuerst die Seitenwendung in normaler Weise aus, dann lässt aber die Abducenswirkung etwas nach und das betreffende Auge geht etwas zurück. Die Convergenz ist ungestört. Schenkl.

7) Ueber die Einwirkung der Röntgen-Strahlen auf die trachomatöse Infiltration, von Prof. W. Goldzieher in Budapest. (Wiener med. Wochenschr. 1904. Nr. 19.) Bei 4 Fällen von Trachom (einem glattnarbigen Trachom mit Pannus, 2 Fällen von bösartigem, sulzigem Trachom, und einem reinen follicularen Trachom) versuchte Verf. die Röntgen-Bestrahlung. Bei dem Repräsentanten der ersten Gruppe war der Erfolg, wie vorauszusehen, kein günstiger. Die Reiz-Erscheinungen schienen zuzunehmen; günstig waren dagegen die Erfolge bei den beiden Fällen von sulzigem Trachom, doch stand auch hier der Effect den Erfolgen der Behandlung mittels des Knapp'schen Expressions-Verfahrens nach; die Röntgen-Bindehaut ist in diesen Fällen narbig, wie nach der Behandlung mit Aetzmitteln. Die günstigsten Erfolge zeigte das Trachoma folliculare. Der Erfolg stand hier dem, nach Knapp'schen Verfahren, in keiner Weise nach. Schenkl.

8) Oculomotoriuslähmung und plötzlicher Tod in Folge von Aneurysma der Arteria carotis interna, von Regimentsarzt Dr. Siegfried Beykovsky. (I. Wiener Augenklinik des Prof. Schnabel.) (Wiener med. Wochenschrift. 1904. Nr. 19.) Eine 40jährige Frau, die seit einigen Tagen an einer completen, isolirten, rechtsseitigen Oculomotoriuslähmung litt, stürzte während der Untersuchung plötzlich bewusstlos zusammen und starb einige Stunden darauf. Die Section ergab eine Blutung zwischen die Hirnhäute in Folge von Berstung eines etwa erbsengrossen Aneurysmas der Carotis interna dextra nächst der Abzweigung der Arteria communicans posterior; das Aneurysma war mit dem Oculomotorius fest verwachsen und flachte denselben bandartig ab; im Uebrigen waren keinerlei abnorme Verhältnisse vorhanden. Schenkl.

9) Zweiter Bericht über die augenärztliche Thätigkeit im allgemeinen Krankenhause in Iglau vom 1. Januar bis 31. December 1903, von ordin. Arzte Dr. Maximilian Bondi. (Prager med. Wochenschrift. 1904. Nr. 15 u. 16.) Zahl der aufgenommenen Patienten 178; Zahl der vorgenommenen Operationen 84, darunter Operationen an der Linse 22 und zwar Star-Ausziehungen mit Lappenschnitt 18, Zerschneidung des Nachstars 2, Entfernung luxirter Linsen 2. Die Erfolge der Star-Operationen waren günstig, der Wundverlauf gestaltete sich, 2 Fälle ausgenommen (und zwar 1 Fall von Wundsprengung, 1 Fall mit Iritis), ganz normal. Iridectomien: 15 Fälle und zwar 12 Fälle zum Zwecke der Pupillarbildung und 5 zum Zwecke der Glaucombehandlung. Schenkl.

10) Cataracta traumatica nach Blitzschlag, von Oberstabsarzt Arpad Lingsch. (Wiener med. Wochenschrift. 1904. Nr. 23.) Ein Soldat wurde, während eines Gewitters in der Wachstube liegend, vom Blitze getroffen; er wurde von der Pritsche herabgeschleudert und war eine Stunde lang bewusstlos. 3 Monate später bemerkte er die ersten Sehstörungen und erst nach weiteren 4 Monaten konnte Totalcataract beider

Augen nachgewiesen werden. An den übrigen Organen war nichts Krankhaftes zu constatiren. Die Operation ergab am rechten Auge ein günstiges Resultat; am linken Auge blieben Kapsel und Linsenreste zurück, die eine Nachoperation nothwendig machen. Schenkl.

11) Westnik Ophthalmologii Juli—August 1904. Inhalt: Prof. Ognew, Ueber die Müller'schen Fasern der Retina. Prof. Ewetzky, Eine Fliegenlarve in der vorderen Augenkammer. Dr. Gagarin, Ein Fall von Evulsio optic. utriusque. Dr. Katz, Individualität in der Schulhygiene der Augen. Dr. Blagoweschensky, Die Blutentziehung als Heilmittel bei Hemeralopie. Dr. Jerusalimsky, Ein Fall von Art. hyaloidea persistens completa. Dr. Skorohogatow, Zur Technik der Kanthoplastik. Referate. Sitzungsberichte: St. Petersburger Ophthalm. Gesellschaft. 31. Versammlung der Heidelberger Ophthalmolog. Gesellschaft. Ophthalmologische Chronik. Beilage: S. Krauss, Bericht der Augenabtheilung der ersten städtischen Heilanstalt in Baku.

12) Zur Frage des „Druckverbandes" bei Netzhaut-Ablösung, von Asmus. (Münchner med. Wochenschr. 1904. Nr. 16.) Verf. bespricht an der Hand von 3 Krankengeschichten seine Behandlung der Netzhaut-Ablösung bei Kurzsichtigen. Dieselbe besteht in Rückenlage, Jodkali, leichtem Verband mit gezupfter Watte und Querbinde und Schwitzen mit Hülfe von Fliederthee, bezw. mit Zusatz von 10 Tropfen 1 % Pilocarpinlösung. Die drei geheilten Fälle hatten normale Tension, klaren Glaskörper und kamen frisch zur Behandlung. Die dauernde Verlöthung mit der Chorioidea zeigte sich bei 1 und 2 durch schwarze Pigmentirungen der betreffenden Stellen. Bei 1 zeigte dieselbe Pigmentirung auf dem andren ungeheilten Auge wenigstens eine Befestigung des Randes und Schutz gegen Fortschreiten an. Bei Fall 2 erfolgte die definitive Verlöthung noch trotz eines Rückfalles nach 1 Monat und eines zweiten nach $1^1/_2$ Jahren. Alle 3 Fälle haben unter längerer Beobachtung keinen Rückfall mehr gezeigt. Koerber.

13) Der Conjunctivallappen bei der Extraction, von Frugiele. (Medicina 1904, Napoli). Ital. II. Verf. räth, den Conjunctivallappen einfach oder brückenförmig (d. h. in der Mitte ungetrennt) vor der Ausführung des Sclerocornealschnittes zu präpariren. Er findet die Indication hierzu bei Conjunctivitis, Blepharitis u. s. w. Der brückenförmige Lappen wird in den Fällen empfohlen, wo voraussichtlich Glaskörperverlust eintreten kann.

Gallenga.

14) Doppelte Perforation des Auges durch einen Eisensplitter, von Frugiele. (Ebendas.) Ein 38jähriger Arbeiter zeigte am oberen Cornealrande eines Auges die perforirende Wunde. Versuche mit dem Magneten den Eisensplitter zu extrahiren blieben erfolglos. Nach 2 Monaten folgte sympathische Reizung, Enucleation. Der Splitter hatte die Sclera hinten durchbohrt und sass auf deren äusserer Oberfläche umgeben von stark pigmentirtem Bindegewebe. Das Pigment war hämatogenen Ursprungs. Auf der Iris sass eine epitheliale Insel, welche von der Hornhaut-Oberfläche dorthin durch den Fremdkörper transplantirt worden war, wie Gallenga (1885) und Guaita (1887) ähnliche Fälle beschrieben haben. Verf. giebt eine genaue Beschreibung des mikroskopischen Befundes. Gallenga.

15) Retinalveränderungen bei experimenteller Glykosurie, von Orlandini. (Riv. Veneta di Sc. Med. 1904. Februar.) A) Untersuchung der Retinalveränderungen bei Fröschen, in deren Gefässen starke Lösungen von Traubenzucker circuliren. Die Thiere werden in nicht sehr

concentrirte Zuckerlösung gelegt, welche öfters erneuert wird. Nach wenigen Stunden tritt Diapedese aus dem Gefässnetz der Hyaloïdea auf, weiterhin Hämorrhagie auf die innere Netzhautoberfläche aus jenen zum Theil veränderten Gefässen. Schliesslich degeneriren die retinalen Ganglienzellen, während die äusseren Schichten der Retina auch nach 15—20 Tagen noch unversehrt sind. B) Bei Kaninchen wurde (durch Injection von Phloridzin) Glycosurie erzeugt. Bei prolongirter Vergiftung (5—6 Monate) atrophirten die Ganglienzellen, die Nervenfaserschicht und der Opticus, hingegen waren die Gefässveränderungen gering. Bei der akuten Vergiftung fehlten entzündliche Erscheinungen und man constatirte nur Chromatolysis in den Ganglienzellen der Retina. C) 2 Monate nach Exstirpation des Pancreas war das ophthalmoskopische Bild normal, später traten retinale Hämorrhagien und Linsentrübung auf. Mikroskopisch fand sich in den frischen Fällen mehr oder weniger ausgesprochene Zerstörung der Ganglienzellen, später Gefässveränderungen, jedoch weder in der Retina, noch in andren Organen entzündliche Vorgänge. Gallenga.

16) Ueber einen zweiten Typus des anomalen trichromatischen Farbensystems nebst einigen Bemerkungen über den schwachen Farbensinn, von Dr. Max Levi. (Inaug.-Dissertation. Freiburg i. B. 1903.) Lässt man am Farbenmisch-Apparat eine Gleichung herstellen zwischen Gelb und einem Gemisch aus Roth und Grün, so zeigt es sich, dass die nicht Farbenblinden (also Trichromaten) in 3 Gruppen zerfallen. Die Mehrzahl, sozusagen die normalen Trichromaten brauchten etwa ebensoviel Grün (Thalliumlinie) als Roth (Lithiumlinie), manche Menschen mehr Grün, andre mehr Roth. Diese 3 Gruppen gehen nicht continuirlich ineinander über, sondern bilden dreierlei gut gesonderte Typen. Schon 1881 hat Rayleigh das Vorhandensein derselben festgestellt; König den Begriff der „anomalen Trichromaten" geschaffen. Ueber den einen, den „grünschwachen" Typus liegen bereits zahlreiche Untersuchungen vor, nicht aber über den (offenbar noch selteneren) der für roth unterempfindlichen Trichromaten. Verf., der selbst diesem Typus angehört, hat unter Leitung v. Kries' eine genaue Analyse seines sowie seines Bruders Farbensinn angestellt und hierdurch den bündigen Beweis erbracht, dass nicht physikalische Ursachen (Verschiedenheit im Macularpigment, wie Hering seiner Zeit behauptete), sondern physiologische (veränderte Erregbarkeit der Sehsubstanz für Roth) in Frage kommen. Für den praktischen Augenarzt ist folgendes vielleicht wesentlich. Der Verf. merkte von seiner Anomalie zuerst etwas beim Mikroskopiren von rothgefärbten Tuberkelbacillen, die er gar nicht oder schwer erkannte. Bei Untersuchung mit Wollproben verhielt er sich wie ein Normaler. Die Stilling'schen pseudoisochromatischen Tafeln konnte Verf. nicht vollständig entziffern. Verf. legt mit einer gewissen Förmlichkeit „Verwahrung" ein gegen die daraus etwa abgeleitete Bezeichnung der Farbensinnschwäche oder des herabgesetzten Farbensinns. Sein Farbensinn sei, wie die genauen Bestimmungen der Unterschiedsempfindlichkeit, der Schwellenwerthe u. a. m. beweisen, nicht schwächer, sondern nur anders als der der meisten Normalen. Dem Referenten will dies ebenso wie die Erörterungen über die „Ungerechtigkeit" der von den Bahnverwaltungen an den Farbensinn der Beamten gestellten Ansprüche als müssig erscheinen. Ob man den Zustand „Anomalie" oder „Schwäche" nennt, jedenfalls können solche Augen nicht alles das leisten, was normale leisten, sind also in gewisser Beziehung unterwerthig. Dass die Stilling'schen Tafeln solche

Menschen rasch erkennen lassen, ist sicherlich für den Praktiker ein Vorzug dieser Methode. Crzellitzer.

17) Ueber eine eigenthümliche compensatorische Augenbewegung der Oktopoden mit Bemerkungen über deren Zwangsbewegungen, von Dr. L. J. J. Muskens. (Arch. f. Physiologie. 1904. S. 49.) Die Pupille der Oktopoden hat die Form eines horizontal liegenden, bisquitähnlichen Schlitzes. Während der Fortbewegung (activ wie passiv) bleibt dieser Schlitz gerade oder doch annähernd horizontal. Nimmt man dem Thier seine Otolithen, so bleibt dieser Pupillenlagen-Reflex aus, bei einseitiger Operation nur am gleichseitigen Auge. Da ausserdem nach der totalen Otolithen-Exstirpation Roll- und Manège-Bewegungen auftreten, so ist auch für diese nicht bilateral symmetrisch gebauten, niederen Thiere der functionelle Zusammenhang zwischen dem Gleichgewichtsorgan (Otolithen bezw. halbzirkelförmigen Kanäle) und den Augenbewegungen bezw. den Zwangsbewegungen des ganzen Körpers erbracht. Crzellitzer.

18) Ueber die „blaze"-Ströme der Krystall-Linse, von Augustus D. Waller. (Archiv f. Physiologie. 1903. S. 412.) Die vom Verf. auch in der deutschen Mittheilung beibehaltene Bezeichnung „blaze"-Ströme liesse sich vielleicht mit „Flackerströme" übersetzen. Es sind dies secundäre elektrische Ströme, die in den verschiedensten Geweben auftreten, sobald man einen einzigen sehr starken Inductionsschlag durch sie hindurch sandte. Unabhängig von der Richtung des reizenden Stromes ist der „Antwortstrom" immer von der Linsenvorderfläche zur Hinterfläche laufend, d. h. der vordere Pol wird negativ gegenüber dem hinteren Pol. Die Details der Versuche eignen sich nicht zum Referat. Crzellitzer.

19) Hirnrinde und Augenbewegungen, von W. Sterling. (Arch. f. Physiol. 1903. S. 487.) 4 Stellen der Grosshirnrinde eines Hundes geben bei elektrischer Reizung Augenbewegungen. Zwei davon als Reflexe auf optische oder akustische Eindrücke (nämlich die Sehsphäre und eine Stelle im untern Schläfenlappen); die beiden andren sind: eine Stelle am Rande des Facialisgebietes und eine in der „Nackenregion". Verf. entscheidet sich per exclusionem für die alleinige Bedeutung des Facialisgebietes, da auch in der Nackenregion die Augenbewegungen nur durch Association mit primären Nackenbewegungen zu Stande kämen. Er beweist dies durch Experimente an sehr jungen Hündchen, bei denen schon vom 8. Lebenstage ab auf Reizung der Nackenregion Nackenbewegungen folgen, Augenbewegungen aber erst nach dem 21. Tage. Auch müsse die Erregung, da diese Augenbewegungen stets conjugirte sind, ein Centrum für conjugirte Bewegungen durchlaufen haben, während sich vom Facialisgebiete aus einseitige Augenbewegungen erzeugen lassen, hier also das eigentlich primäre Augenbewegungs-Centrum zu erblicken ist. Crzellitzer.

20) Streptomycosis bullosa in der Blindenanstalt, von Winkler. (Deutsche Medicinal-Zeitung. 1904. Januar.) Gutartige, impetigoähnliche, durch Streptokokken hervorgerufene Affection der Finger bei etwa 10 Kindern. Wahrscheinlich durch ein Lesebuch inficirt. Crzellitzer.

Um Einsendung von Separatabdrücken wird gebeten (Berlin NW. 26 Schiffbauerdamm).

Verlag von Veit & Comp. in Leipzig. — Druck von Metzger & Wittig in Leipzig.

Centralblatt

für praktische

AUGENHEILKUNDE.

Herausgegeben von

Prof. Dr. J. Hirschberg, Geh. Med.-Rath, in Berlin.

Monatlich ein Heft. Preis des Jahrganges 12 Mark. Zu beziehen durch alle Buchhandlungen des In- und Auslandes und die Postanstalten des Deutschen Reiches.

October. Achtundzwanzigster Jahrgang. 1904.

Inhalt: **Original-Mittheilungen.** I. Beiträge zur Resorption des abgerissenen Irisgewebes durch den Augapfel. Von **Julius Fejér**, Augenarzt. — II. Die anatomischen Abbildungen vom Auge bei den Arabern. Von **J. Hirschberg.**

Klinische Beobachtungen. Abreissung des hinteren Blattes der retinalen Pigmentschicht der Iris nahe ihrem ciliaren Ursprunge und Vorfall des umgestülpten Lappens durch die Pupille in die Vorderkammer. Von Dr. E. Praun in Darmstadt.

Neue Bücher.

Gesellschaftsberichte. 1) Verein Freiburger Aerzte. — 2) 76. Versammlung deutscher Naturforscher und Aerzte Breslau 1904.

Referate, Uebersetzungen, Auszüge. 1) Éléments d'embryologie et de tératologie de l'oeil, par le Prof. van Duyse. — 2) Ueber artificielle Augen-Entzündungen, von Dr. E. Herford. — 3) Ueber die Kephalokele der Augenhöhle, von Dr. A. Stadtfeldt. — 4) Neuere Untersuchungen zur Physiologie und Pathologie der Pupillen-Phänomene, von Prof. Dr. v. Hippel in Heidelberg. — 5) Ueber Pupillarfasern im Sehnerv und über reflectorische Pupillenstarre, von Seichardt.

Journal-Uebersicht. Archiv für Augenheilkunde. 1904. XLIX, 2.

Vermischtes. Nr. 1—4.

Bibliographie. Nr. 1—15.

[Mittheilung aus dem St. Margarethenspitale in Budapest.]

I. Beiträge zur Resorption des abgerissenen Irisgewebes durch den Augapfel.

Von Dr. **Julius Fejér**, ord. Augenarzt.

Die Resorptionsfähigkeit des Augapfels wurde durch vielfache experimentelle Untersuchungen studirt. Es wurde hierbei festgestellt, dass die Resorption von Flüssigkeiten und fremden Substanzen durch das Netz des



Fontana'schen Raumes und durch den Circulus venosus Schlemmii hindurch von den vorderen ciliären Venen, von der Oberfläche der Regenbogenhaut, den Venen des Corpus ciliare und endlich von den Venae vorticosae bewerkstelligt werde. Bezüglich des menschlichen Auges hat im Besonderen Deutschmann die Erfahrung gemacht, dass bei der Resorption aus der vorderen Kammer der Iris eine hervorragende Rolle zukommt, indem Blut und Eiter bei enger Pupille viel rascher resorbirt wird, als bei weiter Pupille, welche Thatsache er mit der Grösse der Resorptionsfläche in Zusammenhang brachte. Demgegenüber macht Leber darauf aufmerksam, dass die Schnelligkeit der Resorption wahrscheinlich nicht von der Grösse der Resorptionsfläche, sondern hauptsächlich davon abhängig ist, dass durch Miotica die Tension vermindert, durch Mydriatica dagegen erhöht wird und somit der Kammerwinkel sich entsprechend eröffnet und verschliesst, und dass auch die Gefässe sich erweitern oder verengen. Bei Resorption von festen Substanzen spielt nicht nur die Diffusion eine wesentliche Rolle, sondern es wirken dabei auch die Zellen, namentlich die Leukocyten und Riesenzellen mit. Die Wirkung der Mellinger'schen subconjunctivalen Injectionen besteht in der Unterstützung der Resorption, welche dadurch bewerkstelligt wird, dass eine gewisse Hyperämie entsteht, und hierdurch die Lymphströmung gehoben wird. Derselbe Forscher hat nachgewiesen, dass in die vordere Kammer von Thieren injicirte Tuschepartikelchen unter dem Einfluss von Kochsalz-Injectionen 3—5 Mal so rasch resorbirt werden, als ohne denselben. Auch in den Glaskörper injicirte Tuschepartikelchen werden resorbirt, jedoch sind hierzu mehr Injectionen erforderlich, und die Lösung muss auch concentrirter genommen werden. Betreffs der Resorption von Blut und Eiter aus der vorderen Kammer stehen klinische Erfahrungen zur Verfügung, welche im Ganzen und Grossen mit den experimentellen Thatsachen übereinstimmen. Der Kliniker macht häufig die Erfahrung, dass der in der vorderen Kammer angesammelte Eiter unter dem Einfluss von Miotica, wenn auch nicht rascher, so unbedingt doch sicherer resorbirt wird, als unter dem Einfluss von Atropin; dabei wird auch dem Durchbruch des Eiters vorgebeugt. Die Resorption aus dem Glaskörper kann nicht so genau verfolgt werden. Subconjunctivale Kochsalz-Injectionen beeinflussen die Resorption von Glaskörper-Trübungen oder Blutungen unbedingt in günstiger Weise; in Folge der gehobenen und reichlichen Lymphcirculation zerfallen die fremdartigen Substanzen und können in diesem Zustande resorbirt werden. Diese Wirkung kann man mit derjenigen, der neuerlich aufgetauchten reizenden Medicamente, als Dionin und Jequirity, vergleichen, welche in den succulenten, reichlich vascularisirten Geweben ein entzündliches Oedem hervorrufen.

Flüssige Substanzen werden aus dem Augapfel ziemlich rasch resorbirt; diese Thatsache kann auf Schritt und Tritt verfolgt und nachgewiesen werden bei traumatischen oder postoperativen Blutungen und bei fibrinösen, eitrigen

Exsudaten einer Iritis. Was geschieht aber mit einer festen Substanz, mit einem abgerissenen Theile der Regenbogenhaut? Delacroix behauptet, dass die Iris vollkommen resorbirt werden kann und Praun schliesst sich dieser Meinung an; dagegen behaupten Gayet und Lyder Borthen, dass ein geschrumpfter Theil der Iris immer zurückbleiben muss. Sehr geeignet für die Beobachtung dieser Verhältnisse sind jene seltenen Fälle, bei welchen die Sclera nicht einreisst, der Bulbus nicht eröffnet wird und das Verschwinden, die Resorption des abgerissenen Irisstückes Schritt für Schritt verfolgt werden kann. Aus der Literatur konnte ich insgesammt nur 2 Fälle herausfinden, wo das Abreissen und die Resorption der Iris bei unversehrter Sclera vor sich ging. Der eine wurde von Toyl publicirt, den andren habe ich im Archiv f. Augenheilk. Bd. 48, Heft 3 beschrieben. Ich möchte mich an dieser Stelle mit letzterem Falle nicht ausführlicher beschäftigen, will vielmehr nur erwähnen, dass die absolute Unversehrtheit der Sclera ganz bestimmt constatirt war, dass die Iris vollkommen abgerissen, die Linse von ihrer normalen Stelle verschwunden und zum grössten Theil ebenfalls resorbirt war, so dass das Auge aphakisch wurde und mit 10,0 D Convexglas $^6/_{36}$ heilte.

Ich möchte nur einen Fall beschreiben, bei welchem die Resorption des Irisgewebes vor meinen Augen vor sich ging. Der 37jährige Schiffmann suchte meine Spitalsambulanz mit der Angabe auf, dass er von einem Kameraden bei nächtlicher Arbeit unversehens in's Auge geschlagen wurde; er kann mit Bestimmtheit behaupten, dass der Schlag keineswegs von einem scharfen Gegenstande herrühre. Befund: mässige conjunctivale und ciliare Reizung; im oberen inneren Quadranten der Hornhaut einwärts vom Limbus eine 5—6 mm lange, ein wenig ektatische frische Narbe; die vordere Kammer ist ausserordentlich tief, die Iris ringsherum abgerissen, der vordere Theil der Linse getrübt, oben und unten ragen aus ihr sogar geschwollene Partien in die vordere Kammer hervor. Diese geschwollenen Theile der Linse werden von einem röthlich-braunen Körper umgeben, in welchem bei Vergrösserung eine faserige Substanz — die Structur der Iris — nachweisbar ist; einem Blutgerinsel entsprach er keineswegs. Nach zweiwöchentlicher Beobachtung war der mittlere Theil dieses Gebildes — d. h. ein abgerissener Iristheil — resorbirt und an der Oberfläche der Linse waren Pigmentpartikelchen zu sehen, welche gewiss auch von der Iris herrühren. Bei seitlicher Beleuchtung kann man die ciliaren Fortsätze sehen, bei Vergrösserung sogar die Fasern der Zonula. Nach vollkommener Vernarbung der Wunde habe ich die geschwollenen Starpartikelchen — durch Lanzenschnitt — entfernt und später die Discission vorgenommen, worauf die Sehkraft von $^1/_2$ m Fingerzählen mit 10,0 D. Convex glas auf 3 mm stieg. Im Auge lassen sich die Spuren der Iris nicht nachweisen, sie wurde theilweise durch die Wunde der Cornea ausgestossen, theilweise vor meinen Augen resorbirt.

Es wird von vielen Seiten behauptet, dass eine vollkommene Resorption

der Iris ein Ding der Unmöglichkeit sei. Auch bei Vorstellung meines ersten Falles hat sich ein hervorragender Augenarzt (Prof. Goldzieher) in diesem Sinne geäussert; andererseits aber hat ebendaselbst ein Pathologe von sehr grosser Erfahrung, Primarius Dr. Carl Minnich, die Bemerkung gemacht, dass es durch unzählige Beispiele bewiesen ist, dass viel resistentere Gewebe, als die Iris, vollkommen resorbirt werden und verschwinden können, wenn sie absterben, d. h. ihrer ernährenden Gefässe beraubt werden. Er hat das Beispiel der Apoplexia cerebri angeführt, bei welcher das betroffene Gewebe des Gehirns mit der Zeit vollkommen verschwindet und an seiner Stelle eine apoplectische Cyste zurücklässt. Es findet jedoch bekanntermaassen auch im Auge selbst eine hochgradige Resorption statt; bei jugendlichen Individuen verschwindet nach einer Discission die ganze Substanz der Linse ohne Spur, ja es ist sogar auch bei alten Personen nicht gar so sehr selten, dass ein Star spontan resorbirt wird. Reuss hat 34 solche Fälle zusammengestellt, bei welchen der senile, überreife Star in der Kapsel resorbirt wurde und aus dem Gebiet der Pupille verschwand. Die überflüssigen, fremdartigen Substanzen können auf den in den einleitenden Zeilen erwähnten Bahnen rasch und vollkommen verschwinden.

II. Die anatomischen Abbildungen vom Auge bei den Arabern.

Von **J. Hirschberg.**

I.

Von den alten Griechen besitzen wir keine anatomische Abbildung des Auges. Solche Figuren in geschichtlichen Werken unsrer Tage, welche diesen Mangel ersetzen sollen, aber nicht auf Ueberlieferung, sondern nur auf der Einbildungskraft beruhen, zumal die zu Grunde gelegten Texte nicht immer als einwandsfrei betrachtet werden können, verdienen ja nicht, hier unsre Aufmerksamkeit zu beschäftigen.

Für die Araber hat man Aehnliches versucht. Diejenige Figur des Auges, mit welcher Risner die von ihm herausgegebene lateinische Uebersetzung von „Opticae Thesaurus Alhazeni Arabis“ (Basel, 1572) geschmückt, und die er nach eigner Angabe neueren Werken entnommen hat, wird immer noch als arabische Abbildung des Auges angeführt. Nur P. Pansier[1] hat vor Kurzem in verdienstvoller Weise eine wirkliche arabische Abbildung des Auges aus einer Handschrift veröffentlicht, — aber ohne Erläuterung.

Die Araber haben nämlich schon frühzeitig angefangen, ihre Lehr-

[1] Collect. ophth. vet. auct. fasc. II, Paris 1903, S. 89.

bücher der Augenheilkunde — von mehr als zwanzig haben wir literarische Kunde, zehn sind uns erhalten, darunter vier von vortrefflichen Augenärzten, — mit anatomischen Abbildungen des Seh-Organs zu schmücken. So war nach der ausdrücklichen Angabe von Ḫalīfa (1256 u. Z.) das (für uns verlorene) Buch von der Bekanntmachung der Augenkrankheit (taʿrīf ʾamrād al-ʿain) des Ḥubaiš, des Schwestersohns von Ḥunain, aus Bagdad (im IX. Jahrhundert u. Z.), mit der Abbildung des Auges geschmückt. Das für die Araber klassische Lehrbuch der Augenheilkunde, welches Ali ibn Isa zu Bagdad im Anfang des XI. Jahrhunderts verfasst[1], enthielt keine Figuren, ausser einer schematischen Darstellung der Verwachsung der Netzhaut (Zonula) mit dem Krystall-Körper. Leider fehlte diese Abbildung in allen fünf Handschriften des Werks, die wir benutzen konnten. Das Gleiche beklagen wir für das ungefähr gleichzeitige Werk von ʿAmmār aus Mosul: der Text, allerdings nur der hebräische, spricht von Figuren; die beiden allein vorhandenen Handschriften enthalten nichts davon; die eine, nämlich die hebräische, hat wohl die Lücken, wo jene hineingezeichnet werden sollten. Dies ist besonders beklagenswerth, da in K. 14 eine Figur der Sehnerven-Kreuzung — verheissen wird.

Zum Glück besitzen wir diese Abbildung in einer späteren arabischen Augenheilkunde, der des Ḫalīfa aus Syrien, etwa vom Jahre 1256 u. Z., jedoch nur in der Jeni-Handschrift dieses Werkes, nicht in der Pariser. Ich gehe dazu über, die Beschreibung dieser Figur zu liefern. (Uebrigens sind die Worte dieser Beschreibung noch einmal in die Figur hineingeschrieben. Ich ziehe es aber vor, in meine Wiedergabe der Figur nur die hinweisenden Zahlen, in üblicher Weise, hineinzuzeichnen.)

„Dies ist das Bild der Figur des Gehirns und seiner drei[2] Ventrikel. Diese stellen den Ort dar für die fünf Kräfte[3]: nämlich Gemeinsinn

---

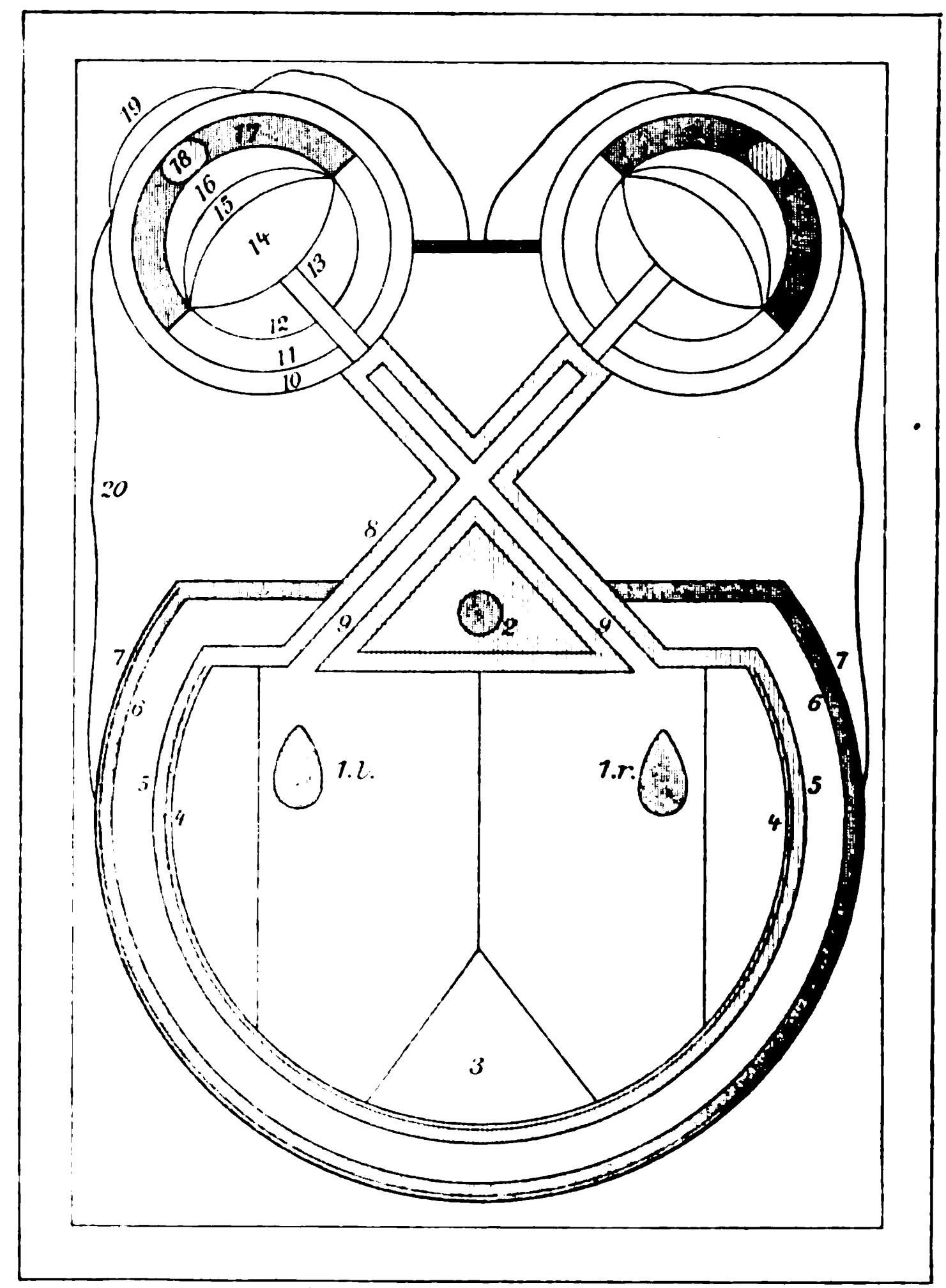
[1] Herausgegeben von J. Hirschberg und J. Lippert, Leipzig 1904.

[2] Galen zieht es vor, vier zu unterscheiden, die beiden seitlichen, einen hinteren und einen mittleren, der den ersteren angefügt ist. Er erklärt aber, dass einige nur drei annehmen, indem sie den letztgenannten nicht besonders zählen. (Galen, vom Nutzen der Theile, X. c. 10, B. III, S. 663.) Die Araber folgten dem Galen. So ar-Razi im Mansurischen Buch, ganz ausdrücklich. (I c. 7. Vgl. de Koning, Anat. arab., S. 47, 1903.) Ebenso beschreibt auch ʿAli ibn ʿAbbas im Königlichen Buch (I, 3, c. 11; de Koning S. 281), obwohl er drei nennt, doch vier Ventrikel. Hingegen beschreibt Ibn Sina (im Kanun, III; vgl. de Koning, S. 652) drei Ventrikel, von denen der vordere deutlich in eine rechte und eine linke Hälfte getheilt sei. Der oder die vorderen entsprechen also unsren Seiten-Ventrikeln, der mittlere unsrem dritten, der hintere unsrem vierten.

[3] Schon bei den Griechen angedeutet. Galen, von den leidenden Theilen, III, c. 9, B. VIII, S. 175. Theophilos, vom Bau des Menschen IV, c. 31: *Ἐν. μὲν οὖν τῷ ἔμπροσθεν τύπῳ* (Ventrikel) *ἡ φαντασία κατοικεῖ, ἐν δὲ τῷ μέσῳ ἡ διάνοια, ἐν δὲ τῷ ὀπίσω ἡ μνήμη.*

Von den Arabern hat besonders Ibn-Sina diese Lehre weiter ausgebildet. In seinem Kanun heisst es: In dem vorderen Doppelventrikel sitzt die formative Kraft,

Phantasia genannt) und Abbildungs-Vermögen und Orts-Sinn sitzen in der Vorderkammer (1), Einbildungs- nebst Urtheils-Kraft in der mittleren (2), die Kraft der Erinnerung und Bewahrung in der hinteren (3).



(³⁄₄ der Grösse des Originals)

Sodann ist auf dieser Figur ein Bild der feinen Haut (4) dargestellt, welche die Substanz des Gehirns umfasst und der harten (5) darüber. Dann auch ein Bild der Knochen (6) des Schädels und der Haut, welche

im hinteren die retentive, im mittleren die Denk- und Einbildungskraft. In seinem Opus egregium de anima heisst es: Der Gemeinsinn und die abbildende Kraft sitzen im vorderen Ventrikel, das Vorstellungs-(Denk-)Vermögen und die Urtheilskraft im mittleren, das Erinnerungs-Vermögen im hinteren Ventrikel. (Vgl. M. Winter, Avicenna's op. egr. de anima, München, 1904, S. 29 f.)

darüber sich befindet und unter dem Namen Pericranium (simḥāq) (7) bekannt ist. Dann ein Bild, wie hervortritt der Sehgeist in den hohlen Nerven (8) aus der Substanz des Gehirns und wie der Hohlraum (9) sich trennt von der Mark-Substanz des Gehirns. Dann das Hervorwachsen der Häute des Auges aus der Substanz des Nerven und aus derjenigen seiner beiden Häute, die Gestalten der ersteren und diejenigen der Feuchtigkeiten des Auges[1] und ihre Lage, — soweit es möglich ist, dies in einer Ebene, nicht auf einer Kugel, darzustellen. Zu dem, was du wissen musst, gehört (das folgende): Das Gehirn ist der Ort des Ursprungs jedes Gefühls und jeder leitenden und führenden Bewegung und auch der Ort der Rückkehr. Und insbesondere für das Auge ist der Ursprungs-Ort von jenem und das Ziel seines Wirkens zu jenem hin. Deswegen musst du die Mischung des Gehirns kennen und seine Sonderheit, ich meine seine Definition und seine Wirkung, wenn du die Erkenntniss des Auges befestigen willst."[2]

Zunächst muss man anerkennen, dass die arabischen Augenärzte, seit Ḥunain, redlich sich Mühe gegeben haben, die Anatomie, Physiologie und Pathologie des Gehirns für ihre Kranken zu verwerthen. Wir wollen sie nicht darum tadeln, dass sie in dieser phantastischen, stylisirten Darstellung des Gehirns die Kreuzung der Sehnerven, um sie überhaupt zu veranschaulichen, widernatürlich nach vorn gezerrt haben: das thun wir ja auch in unsren schematischen Darstellungen. (Vgl. Einführung in die Augenheilkunde I, S. 80, 1892.) Eher könnten wir uns wundern, dass die Fortsetzung der Schädelkapsel nach vorn, zur Bildung der Augenhöhle, vermisst wird.

Das seit Galen immer, auch von den Arabern, betonte Auswachsen der harten Haut des Sehnerven in die Lederhaut des Auges, der weichen in die Aderhaut, des Nerven selber in die Netzhaut, ist auf unsrer Figur nicht zur Anschauung gebracht; aber „die Häute und Feuchtigkeiten des Auges" sind einigermaassen verständlich angeordnet.

Natürlich liegt die Linse in der Mitte des Augapfels[3], die Spinngewebshaut (Vorderkapsel) ist sehr dick gerathen, die Hinterkammer mit der Eiweiss-Feuchtigkeit viel zu gross. Die Pupille ist zur Verdeutlichung[4] auch auf dem Durchschnitt als Kreisfläche gezeichnet, wie sie doch nur bei der Ansicht von vorn (oder von hinten) erscheint. Der Uebergang der Lederhaut in die Hornhaut ist nicht richtig abgebildet.

---

[1] 10 Lederhaut — 11 Aderhaut — 12 Netzhaut — 13 Glaskörper — 14 Krystall — 15 Spinngewebshaut — 16 Eiweiss-Feuchtigkeit — 17 Traubenhaut — 18 Pupille — 19 Hornhaut — 20 Bindehaut.

[2] „Gemacht hat (diese Zeichnung) Jaḥjā aus Mosul, der Zeichner, der Arme." Dies steht auf dem Chiasma.

[3] So noch bei Vesal!

[4] Die ja auch in der Plastik der alten Babylonier und Aegypter zu merkwürdigen Fehlern Veranlassung gegeben.

Die nach der alten Lehre bestehende Faltung der Bindehaut konnte auf unsrem Bilde nicht richtig dargestellt sein, da die Lider fehlen und der Schädelknochen nicht weit genug nach vorn reicht. Dagegen ist der Weg des Sehgeistes vom „hohlen" Sehnerven durch das Auge bis zum Krystall hin kräftig angedeutet, — als ob der Centralkanal des Glaskörpers bekannt gewesen wäre.

Jedenfalls erblicken wir in diesem altehrwürdigen Bilde, das wohl auf Vorlagen mindestens aus der Zeit um das Jahr 1000 n. Chr. zurückgeht, einen schüchternen Versuch, das darzustellen, was D. W. SÖMMERING[1] 1827 in seiner klassischen Abbildung verständnissvoll ausgestaltet hat.

Die Figur der Sehnerven-Kreuzung, welche „der Director" (muršid) von al-Ġāfiqi (zu Cordoba im XII. Jahrhundert) uns überliefert, werde ich in dem folgenden Artikel bringen.

Klinische Beobachtungen.

Abreissung des hinteren Blattes der retinalen Pigmentschicht der Iris nahe ihrem ciliaren Ursprunge und Vorfall des umgestülpten Lappens durch die Pupille in die Vorderkammer.

Von Dr. E. Praun in Darmstadt.

Landwirthsfrau, 50 Jahre alt, von jeher stark kurzsichtig, kommt mit der Angabe, dass ihr beim Holzhacken ein Splitter in's Auge gedrungen sei und sie deshalb schlechter sehe.

Man sieht in der Vorderkammer des linken Auges einen kleinen braunen Fremdkörper, wie Baumrinde. Bei Lupenbetrachtung ergiebt sich, dass dieser Fremdkörper das abgelöste und umgestülpte hintere Blatt des Irispigments ist.

Die Pupille ist auf beiden Augen gleich weit und reagirt beiderseits gleichmässig. Ueber den unteren Rand der Pupille des linken Auges kommt ein brauner Lappen hervor, der wie ein Teppich aus einem Fenster ausgelegt ist und bis in die Hälfte der Höhe der Vorderkammer auf der sonst intacten Iris herabhängt. Dieser vorgefallene Lappen ist längsgefaltet, hat braune Farbe und zeigt an einigen Stellen, besonders nach unten, einen schwarzen Saum. Je nach der Kopfhaltung schiebt er sich, in der Pupille festliegend, mit seinem freien unteren Theile nach rechts und links.

Auf der vorderen Linsenkapsel und an einigen Stellen der Iris-Vorderfläche findet sich verstreutes schwarzes Pigment; nach aussen vom Lappen *a'* zeigt sich der genaue Abdruck dieses Lappens in seinem Contour; der herabhängende Lappen hatte, während die Frau in der Nacht auf der linken Seite ruhte, diese Lage eingenommen; die Verklebung war wieder gelöst.

Fig. 1 zeigt den Vorfall von vorne, Fig. 2 einen Querschnitt.

Das anprallende Stück Holz wird das Auge von unten her getroffen,

[1] De oculorum hominis animaliumque sectione horizontali, Gotting. 1827, Tab. I.

die ‚hintere Pigmentschicht unten abgerissen und nach oben zwischen Iris und vorderer Linsenkapsel durch die Pupille hinausgetrieben haben; dabei musste die losgetrennte Schürze sich umstülpen. Die Contusion hatte merkwürdiger Weise keine weitere Veränderung am Auge bewirkt.

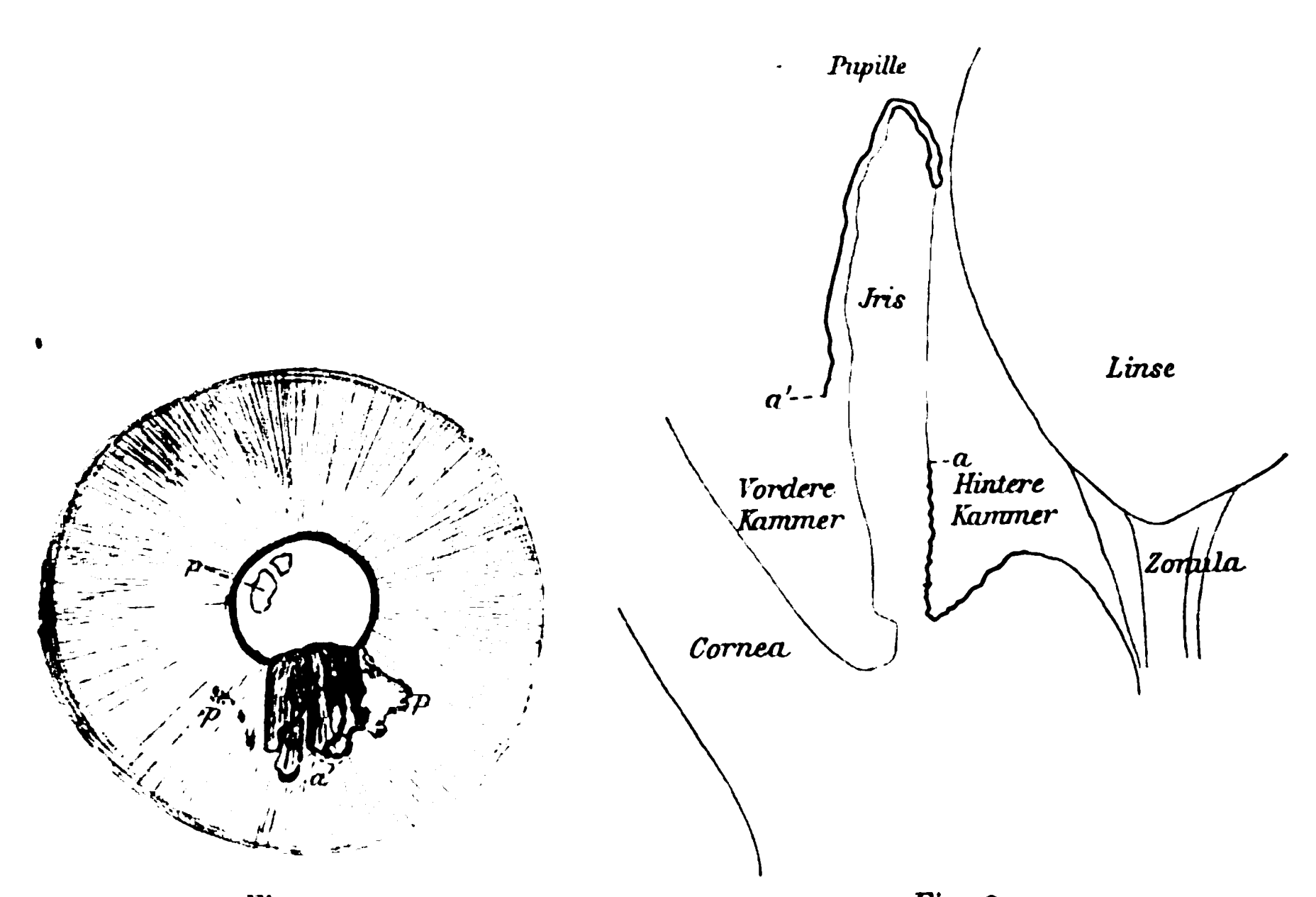


Fig. 1.
a Abriss-Stelle und *a'* Ende der vorgefallenen Pigmentstücke.

Fig. 2.
p Zerstreutes Pigment auf Iris- und Linsenkapsel-Vorderfläche.

Die Sehschärfe beträgt bei Myopie 15 rechts $^1/_{35}$, links Fingerzählen in 30 cm. Es besteht beiderseits Chorioretinitis centralis und Degeneratio retinae. Wahrscheinlich war das Irispigment besonders brüchig und so eine Disposition zu der seltenen Ruptur geschaffen.

Unser Büchertisch.

Neue Bücher.

1. Guiseppe Albertotti. Il libro delle affezioni oculari di Jacopo Palmerio da Cingoli ed altri scritti di oculistica tratti da un codice del secolo XV di Marco Sinzanogio da Sarnano. Modena, 1904. (4°, 84 S.) Der unermüdliche Benvenuto-Forscher, Prof. Albertotti in Modena, giebt hier einen neuen Text, der sich eng anlehnt an das Werk von Benvenuto, von Palmerio „verfasst“ und von dem Abschreiber, Marco Sinzanogio, der 1476—1480 zu Perugia Medizin studirte, mit der Ueberschrift Benvenutus versehen ist.

2. Collectio ophthalmologica[1] veterum auctorum. Fasc. IV. **Magistri** David Armenici compilatio in libros de oculorum curationibus Accanomosali et diversorum philosophorum de Baldach. Publiée pour la première fois par le Docteur P. Pansier, d'Avignon. Paris 1904. (56 S.)

Im Centralbl. f. Augenheilk. 1904, S. 87, habe ich bereits mitgetheilt, dass das Machwerk „Canamusali" eine plumpe Fälschung darstellt und mit der Schrift des 'Amār aus Mosul, (muntaḫab, d. h. Auswahl,) dem geistreichsten arabischen Werk über Augenheilkunde, nichts zu thun hat. Letzteres habe ich aus dem hebräischen Codex (Parma Nr. 1344) mit Herrn Dr. Eugen Mittwoch vollständig übersetzt: und den einzig vorhandenen arabischen Codex (Escorial Nr. 894) in photographischer Wiedergabe erhalten: er stimmt mit dem hebräischen überein, endigt aber schon bei K. 96; die letzten dreissig Kapitel fehlen und sind auch nicht in dem anonymen Codex Nr. 876 des Escorial, den ich gleichfalls in photographischer Wiedergabe erhielt, zu entdecken.

Mit dem lateinischen Machwerk sich zu befassen, ist wenig lohnend. Freilich werden Bücher-Sammler Herrn Pansier recht dankbar sein, da der frühere Druck (in Cyrurgia parva Guidonis, Venet 1497, 1499, 1500) schwer zu erlangen ist, wie ich aus eigner Erfahrung weiss. Immerhin sollte nicht „publiée pour la première fois" gedruckt sein.

Ich finde den Text meiner Ausgabe vom Jahre 1500 nicht viel schlechter,[2] als den von Pansier nach seinen Handschriften angefertigten. (Bibl. nat. Nr. 10 234 aus dem XIII. Jahrhundert; Neapel c. VIII. G. 100, XIV. Jahrhundert; Caen, Nr. 93, XIV. Jahrhundert; Besançon Nr. 475, XV. Jahrhundert. Die letzte Handschrift war nach einer hebräischen Anmerkung einst im Besitze des Arztes Abraham ben Kohen.)

3. Die Augenheilkunde des Arnald von Villanova, von W. Perlitz. Inaug.-Diss. Freiburg i. Br., 4. März 1904.

4. Arbeiten aus der Universitäts-Augenklinik Freiburg i. Br. Director: Prof. Dr. Th. Axenfeld. 1903, mit 18 Tafeln und 42 in den Text gedruckten Abbildungen. Sonder-Abdruck aus den Klinischen Monatsblättern XLI und XLII, Stuttgart (1904). Ein stattlicher Band, dessen Inhalt in unsren Journal-Uebersichten bereits wiedergegeben ist.

5. Encyclopédie française d'ophtalmologie. Publiée sous la direction de MM. F. Lagrange, Professeur agrégé à la Faculté de médecine de l'Université de Bordeaux et E. Valude, Médecin de la Clinique nationale ophtalmologique des Quinze-Vingts. Avec la collaboration de MM. Dufour, pour la Suisse; Venneman et van Duyse, pour la Belgique; Angelucci, pour l'Italie; Gama Pinto, pour le Portugal; et, pour la France, de MM. Javal, Parinaud, Dor père et fils, Truc et Vialleton, Rohmer, Rollet, Motais, Chevallereau, Kalt, E. Berger, Morax, Rochon-Duvigneaud, A. Terson, Sauvineau, Sulzer, A. Broca, Tscherning, Pansier, Roure etc.

---

[1] Hr. Pansier schreibt ophtalmologica, ohne das zweite h. Littré hat noch 1889 in seinem grossen französischen Wörterbuch ganz richtig ophthalmie, während die 7. Ausgabe des Dict. de l'Académie française vom Jahre 1884 ophtalmie einführt. Die letztere Schreibweise hat in Frankreich den Sieg davongetragen. Aber wir können ihr unmöglich rückwirkende Kraft für die lateinische Sprache zugestehen.

[2] Manchmal ist er besser. l c. v. Venet. 1500: Ego C. fui in Baldach, coram caliphi amiraglio et multis. — Pansier: Ego Acc. fui ad Baldach coram Caliph et multis aliis armenicis. Der Emir wäre doch noch wahrscheinlicher, als der Kaliph. Was aber sollen die vielen Armenier am Hofe des Khalifen?



8 volumes grand in-8 de 700 à 1200 pages avec nombreuses figures. Prix de l'ouvrage, en souscription, payable d'avance, 125 francs.

Tome I: Histoire de l'ophtalmologie. — Anatomie des régions de l'oeil. Tome II: Physiologie générale de l'oeil. — Embryologie. — Anatomie et physiologie comparées. Tome III: Optique et réfraction. Les tomes I à III sont parus. (Octave Doin, Editeur, 8, Place de l'Odéon, Paris-6e.)

Auf diese höchst bemerkenswerthe Erscheinung der neueren Literatur werden wir ausführlich zurückkommen.

*6. Physiologie générale de l'oeil par M. A. Angelucci (de Palerme). Traduit par le Dr. Zanotti (134 S.). Sonder-Abdruck aus der Encycl. fr. d'ophtalmologie.

*7. The pathology of the eye, by J. Herbert Parsons, B. S., D. Sc. (London), F. R. C. S. (Eng.), Ass. ophth. Surg. Un. Coll. Hosp., Curator and Pathol. R. L. O. H., Lecturer on physiol. Univ. C. Lond. Vol. I, Hist. p. I. London 1904 (388 S.). Dies ist wohl die bemerkenswertheste Gabe Englands aus diesem Jahr in unsrem Fach; das Werk wurde im Juli d. J. zu Oxford, in öffentlicher Sitzung der British med. Assoc., mit dem Middlemoore-Preis ausgezeichnet.

8. Histoire de la Coca, la plante divine des Incas, par le Dr. W. Golden Mortimer, membre de l'Acad. de méd. de New York, ancien chirurgien du New York Hosp. de Rhinol. et laryng. Traduction de la deuxième édit. (1902) par H. B. Gausseron, prof. aggr. de l'Univ. de Paris. Paris, A. Maloine, 1904 (328 S.). Ein merkwürdiges Buch, das wohl geeignet ist, die Fachgenossen zu interessiren. Es beginnt mit der Geschichte der Coca-Pflanze bei den Incas und bei den Europäern, bis auf Koller, 1884. Dann folgt die Physiologie der Coca-Pflanze, Einfluss auf Muskel, Nerven, Respiration, Ernährung. Den Schluss macht die therapeutische Anwendung.

9. The ophthalmic year book, a digest of the Literature of Ophthalmology with index of Publications for the year 1903, by Edward Jackson, A. M., M. D., Denver 1904. (260 S.)

„Die augenärztliche Literatur wächst jährlich um 20 000 Seiten. Ein Drittel (?) davon mag Original von einigem Werthe sein." Verf. hat den Versuch gemacht, einen kritischen Auszug der Literatur des letzten Jahres, vom Standpunkte des Augenarztes, zu liefern; und ferner eine Liste der wichtigeren Original-Abhandlungen. Der systematische Bericht ist recht sorgfältig. Auch die Liste der Abhandlungen ziemlich vollständig, wie aus dem folgenden Vergleich zwischen den im Jahrbuch und im Centralblatt für Augenheilk. erwähnten Nummern einiger Autoren zu ersehen.

	Jahrbuch	Centralbl. f. Augenheilk.
E. Fuchs . . .	1	3
Axenfeld . . .	3	6
de Lapersonne .	6	7
Parsons . . .	8	9
Cirincione . .	5	8
H. Knapp . . .	1	1.

10. Das Farbenempfindungs-System der Hellenen von W. Schultz. Mit drei farbigen Tafeln und Figuren im Text. Leipzig, J. A. Barth, 1904.

„Glaube aus ehrlicher Ueberzeugung sagen zu können, dass ich ad personam zwar als erwiesen erachte, dass die Hellenen höchst wahrscheinlich

farbenblind (blaugelbblind) waren, dass ich jedoch überzeugt bin, dies nicht bewiesen zu haben".

11. The eye, its refraction and diseases, the refraction and functional testing of the eye, complete in itself, in 28 chapters with numerous explanatory cuts and diagrams, by Edward E. Gibbons M. D., Ass. surgeon of the Presbyterian eye, ear and throat hosp., Demonstrator and chief of clinic of eye and ear diseases in the Univ. of Maryland, Baltimore. New York, The Macmillan Co., 1904. (472 S.)

Verf. behandelt den Gegenstand vollständig und begründet die optischen Lehrsätze für den Studenten. Zahlreiche Figuren erläutern den Text. Manche, wie z. B. den Durchgang der Lichtstrahlen durch Cylinder-Linsen, haben wir schon besser gesehen. Retinoskopie, Ophthalmometrie, Heterophorie, das praktische Anpassen von Brillen sind eingehend geschildert.

12. Die Encyklopädie der Augenheilkunde, herausgegeben von Prof. Dr. O. Schwarz in Leipzig, ist bis zur 10. Lieferung (Kolobom) gediehen.

13. Catalogue général des Thèses françaises d'Ophtalmologie publié sous la direction du Dr. H. Truc, Prof. de clinique opht. à Montpellier, par A. Jalabert et P. Chavernac. Deux. Éd. Montpellier 1904. (323 S.) Ein verdienstvolles Werk der Bibliographie, das erst die Diss. in alphabetischer Reihenfolge, dann nach den Gegenständen geordnet, uns vorführt. Ich wünschte wohl die entsprechende Arbeit für die Dissertation der deutschen Universitäten.

14. Memorias de la primera reunion anual de la Societad oftalmológica Mexicana verificada en la ciudad de Mexico del 27 al 31 de marzo 1903. Vernünftiger Weise sind 30 Minuten für den Vortrag und 10 Minuten für die Discussion bewilligt. Der Bericht enthält eine kurze Darstellung der Entwicklung der Augenheilkunde in Mexico und zahlreiche Abhandlungen, die in den Anales de Oftalmología erschienen und bereits im Centralblatt f. Augenheilk. referirt sind.

*15. Aus der Universitäts-Augenklinik zu Berlin. (Director: Geh. Med.-Rath Prof. Dr. J. v. Michel.) Pathologie der Cilien, von Dr. Hans Herzog, Privatdocent an der Universität und Labor.-Assistent der Klinik. Mit 5 Abbildungen im Text und 5 Tafeln, Berlin 1904. (122 S.)

*16. Précis de thérapeutique oculaire par le Dr. Scrini, chef de clinique opht. de la Faculté de Paris à l'Hôtel-Dieu. Préface du Professeur de Lapersonne. Paris, G. Steinheil, 1904. Das Werk ist dem Andenken seines verehrten Lehrers Ph. Panas gewidmet und soll noch ausführlich besprochen werden.

*17. Handbuch der Physiologie des Menschen, herausgegeben von W. Nagel in Berlin. III. Band, I. (Der Gesichtssinn.) Braunschweig, Vieweg und Sohn, 1904.

18. Wann und warum sehen wir Farben? Ein Beitrag zur Farbenlehre von Karl Weidlich. Leipzig, J. J. Weber, 1904. (44 S. 4°.)

*19. Le fond de l'oeil dans les affections du système nerveux par le Dr. Jean Galezowski. Paris, 1904, F. Alcan. (Avec 3 planches en couleurs. 152 S.)

*20. Mittheilungen aus der Augenklinik in Jurjew (Dorpat). Herausgegeben von Prof. Dr. Th. v. Ewetzky. Heft 2. Berlin, 1905, S. Karger. (119 S.) H.

Gesellschaftsberichte.

1) **Verein Freiburger Aerzte.** (Münchener med. Wochenschrift. 1904. Nr. 17.)

Sitzung vom 26. Februar 1904.

Axenfeld demonstrirt 1. ein $^1/_2$jähr. Kind mit Cataracta congenita e lue. Die Cataract ist durch schleichende intrauterine Uveïtis zu Stande gekommen, durch welche gute operative Resultate später noch zerstört werden können. Deshalb auch Allgemeinbehandlung. Das andre Auge hat Nystagmus und tiefere Veränderungen.

2. Ferner bespricht er die Augen-Complicationen bei Masern. Bei zwei Fällen necrotisirender Conjunctivitis fand man vorwiegend Streptococcus pyogenes und Diphtheriebacillen. Einer der beiden zeigte totale Lidgangrän. Vereiterung der Cornea trat bei einem andren Falle ein. Eine Masernsepsis führte zu metastatischer eitriger Iritis. Beides heilte aus. Vielfach folgen den Masern schwere „scrofulöse" Augen-Entzündungen. Daher ist bei Masern-Reconvalescenz ausser den Augen auch der Allgemeinbehandlung besondere Aufmerksamkeit zuzuwenden.

3. Ein diffuses Angiom der Orbita bei einer 10jährigen besteht seit den ersten Jahren, bewirkt Exophthalmus mit Gefässwülsten in den Lidern. Umgebende Knochen auseinander getrieben und verdünnt, Sehschärfe noch gut. Es wurde die Carotis communis unterbunden (Ausgang noch unbekannt).

4. Statt nach May die Epidermis-Läppchen nur durch Prothese anzudrücken, nähte Axenfeld sie vorher fest bei Symblepharon nach Verbrennung mit Verlust des Bulbus.

5. Doppelseitige Sinusitis frontalis bei communicirenden Stirnhöhlen führte zu Durchbruch in die Orbita. Auf der kranken Seite negativer rhinoskopischer Befund.

Stock demonstrirt an Präparaten von Bindehautplastik auf Hornhautwunde, dass ausser der bindegewebigen Vernarbung an epithelfreien Stellen eine Epithelial-Verklebung vorkommt. Die prolabirte Iris muss vorher abgetragen werden, um eine Vorwölbung zu vermeiden.

Zweitens demonstrirte er die Präparate einer Papillitis gummosa und anschliessenden Chorioiditis gummosa mit secundärem Gefässverschluss.

Koerber.

---

2) **76. Versammlung deutscher Naturfoscher und Aerzte Breslau 1904.** (Abtheilung: Augenheilkunde.)

Sitzung vom 19. September 1904.

H. Cohn (Breslau). Ueber Einwärtsschielen.

Peters (Rostock). Ueber Glaucom nach Contusionen des Auges.

Vortr. räth bei jedem akuten Glaucom nach der Aetiologie zu forschen, da in einzelnen Fälllen, in denen es sich um Circulationsstörungen in den Gefässen handelt, eine Punction der Vorderkammer die Iridectomie vollkommen ersetzen kann.



Liebrecht (Hamburg) berichtet über 12 Fälle von Schuss-Verletzung des Sehnerven und demonstrirt den pathologisch anatomischen Befund.

Heine (Breslau). Das centrale Skotom bei der congenitalen Amblyopie.

Paul (Breslau). Beitrag zur Serum-Therapie speciell des Ulcus corneae serpens.

Vortr. hat in der Breslauer königl. Augenklinik Versuche mit dem Römer'schen Serum gemacht und 11 Fälle von Ulcus serpens damit behandelt. Nur in 2 Fällen trat eine Besserung ein. Ueble Nebenwirkungen hat er bei der Serum-Therapie nicht beobachtet.

Sitzung vom 20. September 1904.

Paul (Breslau). Ueber Hornhaut-Ulcerationen durch Diplobacillen.

Augstein (Bromberg). Demonstration starker Vergrösserungen des Hornhaut-Mikroskops bei Beleuchtung mit einer Nernstlampe.

Bondi (Iglau). Schule und Auge.

Nach der Ansicht des Vortr. muss der Schulmyopie dann Bedeutung zugemessen werden, wenn nicht volle Sehschärfe mit corrigirenden Gläsern erreicht wird. In den vom Vortr. beobachteten Fällen hat die Schulmyopie niemals einen hohen Grad erreicht..

Best (Giessen) berichtet über 7 Fälle, alle in einer Familie, mit hereditärer Macula-Erkrankung.

Ob dieselbe angeboren oder erst später erworben, kann Vortr. mit Sicherheit nicht sagen.

Jakoby (Breslau). Ueber die Glia des Sehnerven-Kopfes.

Otto Meyer (Breslau). Enucleatio bulbi in combinirter Localanaesthesie.

Der erste Theil der Operation wurde wie bisher unter Kocaineinspritzung ausgeführt, vor der Durchschneidung des Sehnerven wurde dann noch eine Injection der Schleich'schen Lösung Nr. 2 gemacht. Von 80 Fällen äusserten 46 gar keine Schmerzen, 24 gaben geringe Schmerzens-Ausserungen von sich, während 10 über grosse Schmerzen klagten. Wenn auch keine absolute, so wird doch durch die Schleich'sche Lösung eine relative Schmerzstillung erreicht.

Uhthoff (Breslau). Ueber hochgradigen Exophthalmus.

Durch Verengerung der Orbita in Folge von Dislocation des oberen Orbitaldaches.

Groenouw (Breslau). Kasuistische Mittheilungen zur Frage der Erwerbsfähigkeit bei Sehstörungen.

Depène (Breslau). Ueber die Abhängigkeit der Tiefenwahrnehmung von der Kopfneigung.

Sitzung vom 21. September 1904.

In der gemeinsamen Sitzung für Neurologie und Ophthalmologie giebt Sänger (Hamburg) ein ausserordentlich übersichtliches und erschöpfendes Referat über die Lehre von der Stauungspapille. Er unterzieht die verschiedenen aufgestellten Theorien einer Kritik und spricht sich schliesslich für den erhöhten Druck im Schädel als Ursache der Stauungspapille aus, während er die Toxin- und Entzündungstheorie als unrichtig zurückweist. Er räth in

den Fällen von Stauungspapille, in denen das Sehvermögen abzunehmen droht, zu einer palliativen Trepanation über dem rechten Parietallappen.

Uhthoff schliesst sich zum grössten Theil den Ausführungen Sänger's an, indem er auch die Stauungspapille als ein Zeichen von Drucksteigerung ansieht, wie es schon Gräfe gelehrt hat.

Mann (Breslau) zusammen mit Paul (Breslau). Ueber elekrotherapeutische Versuche bei Opticus-Erkrankungen.

Versuche an 12 Fällen mittelst Reuss'scher Elektroden. Bis zu 10 Milliampère wurde der Strom im Laufe einer Stunde verstärkt. In 10 Fällen besserte sich die centrale Sehschärfe. Sie stieg in einzelnen Fällen während einer Sitzung von $^5/_{20}$ auf $^5/_{15}$, in einem Fall von $^1/_{40}$ auf $^1/_5$. Auch eine Erweiterung des Gesichtsfeldes konnte festgestellt werden.

Uhthoff. Ueber totale congenitale Farbenblindheit (mit Kranken-Vorstellung).

Von 6 farbenblinden Patienten ist bei 5 centrales Skotom nachweisbar. Nach der Ansicht des Vortr. ist fast in allen Fällen von Farbenblindheit ein centrales Skotom vorhanden, ein Beweis dafür, dass die Fovea schlechter functionirt als die Peripherie. In $^1/_3$ der Fälle ist ein pathologisch anatomischer Befund in der Macula nachgewiesen. Die Netzhaut adaptirt sich viel schneller in der Dunkelheit bei Farbenblinden.

Gottschalk (Breslau). Experimentelle Untersuchungen über die Ursachen normaler Farbenempfinduug.

Harms (Breslau) berichtet über den anatomischen Befund in 4 Fällen von Verschluss der Centralvene der Retina. Fritz Mendel.

Referate, Uebersetzungen, Auszüge.

1) **Éléments d'embryologie et de tératologie de l'oeil,** par le Professeur van Duyse. Paris, 1904. Octave Doin. (Encycl. française d'ophtalmologie.)

Das vortreffliche, umfangreiche Werk ist eine historisch-kritische Sammlung aller einschlägigen Fragen. Die übersichtliche Anordnung, die erschöpfenden Literatur-Angaben und die werthvollen eigenen Beobachtungen des Herrn Verf.'s werden das Werk zu einem willkommenen Nachschlagebuch machen.

Einiges aus dem reichen Inhalt wollen wir kurz mittheilen. Im ersten Theil, der Embryologie, werden die Ergebnisse der neueren Forschung möglichst objectiv wiedergegeben. Zu der actuellen Frage der Entwicklung des Glaskörpers nimmt Verf. insofern Stellung, als er den Anschauungen Cirincione-Tornatola's und denen v. Lenhossek's zuneigt, die den ectodermalen Ursprung betonen und dem im Augenbecher eingeschlossenen Mesoderm nur eine vorübergehende Bedeutung zur Bildung der Glaskörpergefässe zuschreiben. Ob nun (nach Cirincione-Tornatola) der Glaskörper direct aus dem Protoplasma der embryonalen Retinalzellen oder (nach v. Lenhossek) als primäre Meridionalfaser aus den Basalpolen der Linsenzellen entsteht, aus der sich die secundären Radial- und Latitudinalfasern entwickeln, das lässt Verf. unentschieden.

Die Teratologie beginnt mit der Beschreibung der verschiedenen typischen und atypischen Colobom-Arten. Genetisch kommt dabei für den Verf. nur die Spalt-Theorie in Betracht. Er misst indessen der Heredität

(v. Hippel) keine so grosse Bedeutung bei, wie der Consanguinität. Bemerkenswerth ist die eigene Beobachtung eines typischen Chorioretinal-Coloboms mit Mikrocornea, Coloboma totale iridis und Colobom der Linse bei mässig guter Sehschärfe (= $^1/_{10}$); ebenso beachtenswerth (es sei hier vorweggenommen) die mikroskopischen Untersuchungen von 13 Mikrophthalmen, bei denen stets Colobome der verschiedensten Art constatirt wurden, die also zweifellos einen Zusammenhang beider Anomalien erkennen lassen.

Die angeborenen Trübungen der Hornhaut und deren totale Staphylome mit und ohne Cystenbildung sind stets Folgen intrauteriner Entzündungen.

Bei Besprechung der Iris-Anomalien bekennt sich Verf. zu der Amnion-Theorie. Er meint, dass gerade am Anfange des 3. Monats, also zu einer Zeit, wo das Mesoderm über den Rand der secundären Augenblase einzuwuchern beginnt, anormaler oder langdauernder Druck der amniotischen Hüllen sowohl, wie des Liquor amnioticus, der auf den vorspringenden Augenblasen symmetrisch lastet, die Bildung und Lagerung der Iris beeinflussen kann. Daher ist auch die Symmetrie der Corectopien und die Aniridien (die niemals Folgen fötaler Mydriasis sind) erklärlich.

Eine längere Besprechung widmet Verf. der persistirenden Art. hyaloidea und dem Cloquet'schen Kanal. Er stellt die von Hirschberg beschriebenen 3 klinischen Kriterien (1. hellere Verfärbung der Iris; 2. bläulichen, tubulösen Strang von der Gegend der Papille nach dem Vordertheil des Glaskörpers laufend, von Pigmentanomalien des Hintergrundes umgeben u. s. w.; 3. Amblyopie, centrales Scotom, Strabismus) als maassgebend hin und weiss aus seinen Beobachtungen nur noch maculäre Colobome hinzuzufügen.

Für Kryptophthalmus und Ankyloblepharon wendet er auch seine Ammiontheorie an, desgleichen auf gewisse Formen des Mikrophthalmus, den er in

1. den reinen Mikrophthalmus,
2. den Mikrophthalmus mit Colobomen,
3. den Mikrophthalmus mit schweren Deformitäten

(letztere als die Ueberleitung zum Anophthalmus) eingetheilt wissen will.

Bei der Besprechung der Cysten weist er auf Grund eigener Beobachtungen auf den engen Zusammenhang der Retinal-, atypischen, colobomatösen und der Lid-Cysten hin.

Zur Erklärung des Cyklopen-Auges, das er übrigens hauptsächlich bei Rhinocephalen beobachtete, führt er auch anomale amniotische Druckverhältnisse an; er pflichtet Dareste bei, der die Ursache in einer Behinderung der Ausdehnungs-Möglichkeit des vorderen Endes des Neural-Rohres sieht.

Amniotische Schnür-Effecte sind seines Erachtens auch die Ursache der Palpebral-Colobome und der grossen Schaar der Dermoide und Lipodermoide, zumal da letztere oft mit Corectopien und Iriscolobomen combinirt sind.

Die Elephantiasis wird im Wesentlichen klinisch nach ihrer fibrösen, vasculären und neuromatösen Beschaffenheit beschrieben.

Die operative Behandlung wird vom Verf. auch eingehend besprochen.

Den Schluss bildet eine Aufzählung der wichtigsten äusseren Missbildungen und der Teratome, die selbst in ihrem Innern gut organisirte Augenanlagen einschlossen. In einer Schluss-Zusammenfassung sagt Verf.:

Die Teratogenese gehört der embryonalen, die Pathogenese der fötalen Periode an. Die Schädigungen der ersten Periode gehen, abgesehen vom mütterlichen Organismus, fast ausnahmslos vom Amnion aus.

Dr. Rosenstein, Elberfeld.

---

2) **Ueber artificielle Augen-Entzündungen,** von Dr. E. Herford. (Vossius' Sammlung Band V, Heft 8.)

Verf. hat die artificielle Augen-Entzündung mit so vielen interessanten Einzelheiten zusammengetragen, dass jeder Fachgenosse das Heft gern durchlesen wird.

Selbstbeschädigungen des Auges sind häufig, weil leicht offensichtliche, wenig schmerzhafte und nicht sehr gefährliche Entzündungen an ihm hervorgebracht werden können. Dagegen sind schwere Selbstverletzungen selten. Ein grosses Contingent stellen Militärpflichtige, wenig bei uns in Deutschland, viel in Russland. In zweiter Linie kommen die Unfallversicherten und Kassenmitglieder.

Als einfachstes Mittel ruft schon Reiben mit Fingern, Tüchern, Handschuhen, Aermeln Röthung des ganzen Auges hervor. Der Nachweis wird geführt durch Ertappen oder durch Heilung unter einem „fingersicheren Occlusivverband". Von Fremdkörpern ist eine grosse Reihe von Gegenständen aus allen 3 Reichen ins Auge, event. unter das Oberlid gebracht worden, woselbst bei langem Verweilen sogar Ueberwuchern erfolgte. Den Nachweis erbringt dauerndes unauffälliges Ueberwachen oder die Untersuchung von Resten der Fremdkörper, z. B. fand man unter dem Mikroskop Wollfäden, Frauenhaar u. s. w. Diese Entzündungen sind meist einseitig.

Perforirende Verletzungen wurden durch Nadelstiche, Messerstiche, Schröpfschnepper, Blutegel verursacht und führten oft zu Cataract. Der Nachweis gelingt leicht durch die Hornhautwunde.

Nur erwähnt werden die Luxationen des Bulbus von Geisteskranken und bei Raufereien besonders in Nordamerika, London, Steiermark, Salzburg, Oberbayern. Von chemisch wirkenden Mitteln seien nur erwähnt Kalk, Höllenstein, Kanthariden, Tabak, Pfeffer, Salz, Senfpulver, Sublimat, Pottasche, Bleizucker, Säuren, Alkalien. Auch hier ist aus der Einseitigkeit, dem Betroffensein besonders des Unterlides die Erkennung nicht schwer, wohl aber die Ueberführung, die oft durch das Auffinden des Mittels bei unvermutheten Untersuchungen der Effecten u. s. w. gelingt. Ein Schulmädchen ätzte sich mit dem Lap. mitigatus die Bindehaut, den man in einer Falte ihres Rockes entdeckte. Bei einem Soldaten fand man Fläschchen mit aufgeweichtem spanischen Fliegen-Pflaster in der Matratze. Mit Sublimat hatten 300 englische Soldaten eine künstliche Epidemie erzeugt. In dem beliebten Versteck, unter dem Nagel der grossen Zehen, fand sich ferner einmal ein Kantharidenpflaster, ein andermal Belladonna-Extract. Im letzteren Falle heilte ein warmes Bad die Mydriasis, wonach der Aufbewahrungsort eingestanden wurde. Künstliche Hornhautflecke zwecks Militärbefreiung stellte man in Frankreich mit dem Lapis her, mehr noch in Russland, auch mit andren Mitteln. Frankreich stellt auch in Verätzung der Augen durch Säuren u.s.w. aus Eifersucht und Rachsucht ein grosses Contingent. Hierher gehört aus der Kriegsgeschichte des Mittelalters das Herabschütten von Kalkpulver auf stürmende Soldaten. Bekannt sind die schweren Verletzungen der Kinder beim Spielen mit Kalk und Mörtel. Unrichtig angewandte Medikamente, so 10 % Lapislösung, abgebrochenes Lapisstück, führten zu heftigen Entzündungen, ferner Verwechslung von Lapis mitigatus mit Kali causticum, Sublimat mit Kalomel, Formalin (40 %!) mit Cocaïn. Zu lange Anwendung von Kalomel führte bei einem Arzte zu gürtelförmiger Hornhaut-Trübung, schlecht gereinigtes war salzsäurehaltig. Zur Warzenvertreibung angewandter Wolfsmilchsaft kam in die Bindehaut und rief heftige Iritis hervor. Auch Cocaïn und Holocaïn, besonders Eucaïn

können bei zu langem oder zu häufigem Gebrauche Epithelschädigung und Entzündung machen. Vom Cocaïn berichtet Verf. einen eigenen in der Giessener Klinik erlebten Fall, bei dem ein centraler, grosser Epitheldefect mit ausstrahlender Streifentrübung vier Wochen zur Heilung brauchte und eine dichte Narbe mit Hypästhesie zurückliess. Auf einem Substanz-Verlust der Hornhaut festsitzende Borkrystalle führten zu starker Reizung mit Iritis. Nach Weglassen der Borspülungen heilte das Auge bald. Auch Atropin und der Credé'sche Tropfen (auch Eserin. Ref.) können bekanntlich Conjunctivitis hervorrufen. Dionin und Jequirity wurden und werden zum Hervorrufen einer Entzündung zur Aufhellung von Hornhautflecken benutzt. Jetzt hat man in Römer's Jequiritol eine genaue Dosirung in der Hand und kann nöthigenfalls eine zu heftige Entzündung durch das Jequiritol-Serum kupiren. Zum selben Zwecke wie Jequirity hat man Tripper inoculirt, ferner aus Fahrlässigkeit bei der Unsitte des Gesichtwaschens mit Urin, durch Ausspritzen mit Tripper-Urin u. s. w. Auslecken von Fremdkörpern führt gelegentlich zu Primäraffect der Bindehaut. Ein hysterisches Mädchen that sich Spinnen in die Augen. Ein kleines Kind zerquetschte eine todte Kreuzspinne mit den Fingern und rieb sich die Augen. Heftige Entzündung der Lidhaut bis zur Abstossung der Epidermis war die Folge. Aehnlich reizend wie spanisches Fliegen-Pflaster sollen auch Secrete von Maiwurm, Marienkäferchen, Scorpion, Tausendfuss, Ameisen, Wanzen, den Giftdrüsen gewisser Kröten-Arten wirken. Die Raupen-Haare rufen oberflächliche Keratitis, beim Vordringen bis zur Kammer Iritis mit Knötchen-Bildung nach Art der Tuberculose hervor. Die Entzündung ist heftig und langwierig, führt zu Synechien und Exsudaten. Oft ist die Zähnelung der Haare oder ihre Spitzen aus den Knötchen ragend mit der Lupe zu sehen. Das Schädigende ist Ameisen-Säure im Haarschaft. Die Behandlung hat die Knötchen zu entfernen, eventl. durch Excision. Aehnliche Erkrankung haben Hagebutten-Haare hervorgerufen. Von Pflanzentheilen sind noch Holzstückchen und Zwiebelschalen zu erwähnen, die zu Conjunctivitis führen. Verbrennungen, selten zur Selbst-Beschädigung verwandt, kommen durch Flammen, Pulver, glühendes und geschmolzenes Metall, Brennscheeren, Cigarren, Streichholz-Köpfchen zu Stande. Bei Selbst-Beschädigung wird meist die Hornhaut oberflächlich verschorft. Das charakteristische Aussehen und die Therapie der schwereren Fälle ist bekannt. Die Diagnose wurde in einem Falle aus den angesengten Wimpern (Lupe!) gestellt, als ein Soldat sich nach einander auf beiden Augen Hornhaut-Trübungen beigebracht hatte.

Im Anschlusse daran werden die §§ 81, 82, 83 des Militär-Strafgesetzbuches und §§ 142 und 143 des Strafgesetzbuches citirt, die sich mit den Selbstverstümmelungen zwecks Entziehung von der Wehrpflicht befassen.

Koerber.

---

3) **Ueber die Cephalocele der Augenhöhle,** von Dr. A. Stadtfeldt. (Nordiskt Medicinskt Arkiv. 1903. Heft 3 und 4.)

Nach Besprechung von Begriff, Localisation, Anatomie und Pathogenese der Cephalocele überhaupt, wendet sich Verf. zu den Cephalocelen der Augen-Höhle, die in vordere und hintere eingetheilt werden. Die Cephalocele orbitae anterior sitzt in der Gegend des inneren Lidwinkels und tritt auf verschiedenen Wegen an die Oberfläche und zwar zwischen Primordial-Cranium (Siebbein) und anstossenden Deckknochen (Stirn- und Nasenbeine). Die Grenze zwischen zwei Geweben so verschiedenen Ursprunges wird leicht der Sitz von Missbildungen, besonders wenn eine abnorme Anlage des Primordialknorpels dazu

kommt, dessen vorderes Stück zu dem so individuell verschiedenen Siebbein wird. Im Einzelnen werden unterschieden: 1. Cephalocele frontoëthmoidalis mit tiefliegendem Siebbein, dessen Lamina sich an die Rückseite der Nasenbeine anheftet. Der Bruchkanal liegt zwischen Lamina cribrosa unten, Stirnbein oben und Stirntheil des Oberkiefers seitlich. Nasenbein-Rudimente sitzen am Stirnbein. 2. Cephalocele frontoëthmoidalis mit tiefliegendem Siebbein, dessen Lamina hinter dem Nasenbein frei endigt. Der Kanal wird begrenzt von oben vom Nasenbein, seitlich vom Stirnbein und Stirntheil des Kiefers, hinten unten von einer Verlängerung der Siebplatte vor der Crista galli, welche Verlängerung die persistirte und verknöcherte Pars nasalis des Primordial-Knorpels darstellt. 3. Cephalocele frontoëthmoidalis mit normalem Siebbein. Hier fehlt die disponirende Ursache, der Bruchkanal ist eine Lücke zwischen dem knorpligen Primordial-Cranium und dem Stirnbein. Die Abgrenzung gegen die Nasenhöhle besorgen auch hier Theile des Primordial-Knorpels. Hierher gehören die meisten Fälle, sie können ein- und doppelseitig sein und verschiedene äussere Bruchpforten haben.

Das klinische Bild ist eine angeborene, meist von kleinen Anfängen wachsende Geschwulst am Canthus internus zwischen Erbsen- und Hühnerei-, ja bis Gänseei-Grösse. Die solideren wachsen langsam und bleiben nach den ersten Jahren constant, während die „Hydroencephalocelen" stärker und länger wachsen. Die Oberfläche ist bald glatt, bald gelappt, die Consistenz meist elastisch, mehr oder weniger gespannt, oft fluctuirend. Der Tumor sitzt bald breitbasig und fest auf, bald mit Stiel, ist bei grösserer Flüssigkeitsmenge durchscheinend, kann durch Druck zum Verschwinden gebracht werden, worauf man die Knochenränder fühlt. Dabei tritt eventuell Hirndruck mit seinen Folgen auf. Die bedeckende Haut ist normal bis roth, ja bis zur echten Angiombildung. Pulsation zeigt nur die Minderzahl der Cephalocelen. Stärkere Spannung bei forcirter Exspiration wurde einige Male beobachtet, ein Mal continuirliches Blasen mit systolischer Verstärkung. (Punction sicherte die Diagnose gegen Angiom.) Das Geräusch soll mit dem Fontanellen-Geräusch der Säuglinge identisch sein und vom Strömen in der Carotis herrühren. Entsprechend dem Sitze ist Exophthalmus selten, dagegen Verschiebung nach aussen, Divergenz und Bewegungs-Beschränkung häufiger. Dislocation des Thränensackes, Erweiterung der Orbita wurden gesehen und nur einmal Opticus-Atrophie. Häufig war Hydrocephalus, auch gleichzeitige andre Missbildungen kamen vor.

Die Diagnose der typischen Fälle ergiebt sich aus Obigem. Aber z. B. bei abgeschnürtem Stiel ist die Unterscheidung von andren Geschwülsten oft unmöglich. Angiom schliesst gleichzeitiges Bestehen einer Cephalocele nicht aus. Dermoidcysten sitzen auch am Knochen fest, lassen oft einen Knochenrand fühlen, unterscheiden sich aber durch den Mangel von Reponibilität, von Pulsation, von Zunahme beim Schreien, von Hirndrucksymtomen bei Compression und durch den Mangel von komplicirendem Angiom. In Schleimcysten kann der Schleim durch Punction erwiesen werden. Dagegen ergiebt sie bei Cephalocelen eine klare seröse Flüssigkeit von 1004—1012 spez. Gewicht, NaCl und meist Albumen enthaltend. Abschnürung ändert daran nichts, nur füllen sich mit dem Liquor cerebrospinalis communicirende schneller wieder. Bernstein-Säure spricht für Echinococcus, ihr Fehlen aber nicht gegen Cephalocelen. Das Bild des pulsirenden Exophthalmus kann nicht vorgetäuscht werden. Die ungünstige Prognose für die Cephalocelen im Allgemeinen trifft für die Cephalocele orbitae ant. nicht zu. Operative Eingriffe mit falscher Diagnose

haben ja oft zu traurigem Ausgang geführt. Will man überhaupt operiren, so ist radicale Entfernung mit exacter Naht unter strengster Asepsie das rationellste. Hydrocephalus ist jedenfalls eine Contra-Indication.

Bei der Cephalocele orbitae posterior liegt die Austrittsstelle in der Gegend des Foramen opticum und der Fissura orbitalis superior, jedenfalls auch zwischen Deckknochen (Stirnbein) einerseits und Primordialknochen (Sieb- und Keilbein) andrerseits, was darauf zielende Beobachtungen noch festlegen müssen. Die Angaben über den Bruchinhalt sind in der Literatur mangelhaft, Stirnlappen, Temporallappen, in's Gehirn reichende Cysten, Ausbuchtungen des Seitenventrikels wurden gefunden.

Unter den Symptomen ist der Exophthalmus das dominirende. Er entwickelt sich verschieden früh, nur in einem Fall bestand er schon bei der Geburt, ist meist mit Verdrängung nach aussen und unten combinirt, selten nach oben. Daneben ist öfters ein Tumor von weicher, fluctuirender Consistenz zu constatiren. Pulsation von Tumor und Bulbus wurde mehrfach beobachtet. In einem Falle war Reposition des Bulbus unter Hirndruck-Erscheinungen möglich, in andren trat beim Zurückdrängen des Tumors das Auge stärker hervor und umgekehrt. Die Beweglichkeits-Beschränkung war am stärksten nach oben, häufig fand sich Ptosis. Der Bulbus selbst war meist normal, doch kam auch Atrophie des Opticus, Papillitis, Phthisis bulbi vor. Oft fand sich Vergrösserung der Orbita, begleitende Schädeldeformitäten und Hydrocephalus.

Der Verlauf ist ein langsames, schmerzloses Wachsthum des meist erst einige Jahre nach der Geburt erkannten Tumors. Die Diagnose muss sich auf bestimmte Symptome von Communication mit der Schädelhöhle stützen: Reponibilität, dabei Hirndrucksymptome, Defect im Orbitaldach, Schädeldeformität, psychische Defecte, andre Missbildungen sind zu berücksichtigen. Auch hier kommt die Punction in Betracht und eventuell die Krönlein'sche Operation. Die Prognose ist nicht allzuschlecht, wenn man von einer Operation absieht.

Der eigne Fall des Verf.'s litt an Schädeldeformität der linken Seite und pulsirendem Exophthalmus mit starker Ptosis links neben leichten, psychischen Defecten. Schon am 8. Tage waren die ersten Symptome bemerkt worden. Ausserdem hatte das Auge ein kleines Iriskolobom aussen-oben, S = $^4/_{36}$ M 3,0, G.-F. n., T. n. Pulsirende Retinalvenen und Arterien. Da der Fall anfangs für wahren Exophthalmus pulsans gehalten wurde, unterband man die linke Carotis communis mit günstigem Erfolge. (Zurückgehen des Exophthalmus und der Ptosis auf ein geringeres Maass.) Diese kosmetische Verbesserung wurde noch durch eine Snellen'sche Naht und Tarsorrhaphie verstärkt. Die Diagnose Cephalocele orbitae posterior wurde schliesslich sichergestellt durch Hirndruck bei Compression der Geschwulst, die aussen-oben sass, im Gegensatz zu Carotisrupturen, die sich einwärts vom Bulbus bemerkbar machen. Dass trotzdem der Exophthalmus und das Pulsiren abnahm, wird auf veränderte Circulationsverhältnisse und Verminderung der Cephalocele-Flüssigkeit nach der Ligatur geschoben. Vielleicht ist auch ein Angiom als Complication vorhanden gewesen.

Zum Schlusse hat Verf. in einer Casuistik die in der Literatur zerstreuten 20 Fälle von Cephalocele orbitae anterior und acht von Cephalocele orbitae posterior zusammengestellt, die seiner Arbeit zu Grunde liegen.

Koerber.



4) **Neuere Untersuchungen zur Physiologie und Pathologie der Pupillen-Phänomene,** von Prof. Dr. v. Hippel in Heidelberg. (Münch. med. Wochenschrift. 1904. Nr. 16 u. 17.)

Verf. beginnt sein kritisches Sammelreferat mit den anatomischen Bahnen des Pupillenreflexes. Hochst wahrscheinlich giebt es anatomisch verschiedene Fasern für das Sehen und für den Reflex, die im Centralorgan einen verschiedenen Verlauf nehmen. Die dickeren Fasern wurden durch das Thierexperiment für Reflexfasern, die dünneren für Sehfasern gehalten. Die klinische Beobachtung, dass Herabsetzung des Sehens und der Reaction durchaus in keinem constanten Verhältniss stehen, stützt diese Theorie. Ferner lassen Erkrankungen der Retina, welche im Wesentlichen die äusseren Schichten betreffen, die Reaction intact. Danach ist der Beginn der Reflexbahn in die mittleren Netzhautschichten zu verlegen. Doch kann man bis jetzt nicht die amakrinen Zellen als Beginn ansehen, einmal weil die Abhängigkeit der Pupillenweite von der Adaption, letztere für die amakrinen Zellen postuliren würde, zweitens könnte die Fovea mangels amakriner Zellen keinen Reflex auslösen.

Im Oculomotorius-Kerngebiet unterscheiden die neueren Untersuchungen die paarigen Seitenhauptkerne, die paarigen, kleinzelligen Mediankerne (Edinger-Westphal) und den grosszelligen, unpaarigen Mediankern (Perlias' Centralkern). Die Wurzelfasern haben partielle Kreuzung, im distalen Theil sind nur gekreuzte, im proximalen nur ungekreuzte Fasern. Die getrennt entspringenden, gekreuzten und ungekreuzten Fasern haben fast bis zu ihrem Austritt aus dem Gehirn getrennten Verlauf. Deshalb sind wohl viele als nucleäre diagnosticirte Lähmungen fasciculäre gewesen.

Bernheimer erklärt die kleinzelligen Mediankerne für die Sphinkterkerne. Er fand nach Exenteratio bulbi beim Affen in denselben auf der operirten Seite veränderte Zellen. Im grosszelligen, unpaarigen Mediankern waren beiderseits, auf der operirten häufiger, veränderte Zellen. Er fand bei einem 5 Tage nach Exenteratio gestorbenen Kinde Reizung im Mediankern derselben Seite. Elektrische Reizung an der Stelle des kleinzelligen Mediankerns ergab isolirte Contraction der Pupille. Isolirte Zerstörung derselben Stelle erzeugt einseitige reflectorische Starre derselben Pupille. Ferner hat Bernheimer an menschlichen Embryonalgehirnen gefunden, dass ein Zug von Fasern vor dem Corpus geniculatum externum den Tractus verlässt, neben und unter dem Corpus geniculatum internum vorbeizieht, um zum Theil zum Vierhügeldach, zum andren zum Sphinkterkern zu verlaufen. Dieser Zug wurde experimentell nach Exenteratio oder Opticus-Durchschneidung nach Marchi als zum gleichen Theil aus degenerirten und nicht degenerirten Fasern bestehend gefunden und als Pupillenbahn angesprochen, die sich im Chiasma partiell kreuzt. Sagittale Durchschneidung des Chiasma und Durchschneidung eines Tractus hoben das Sehen und die Pupillarreaction nicht auf, was ebenfalls für partielle Kreuzung der centripetalen Pupillarfasern spricht. Die Verbindung der kleinzelligen Mediankerne ist anatomisch nicht sicher nachgewiesen.

Diesen Bernheimer'schen Ansichten stehen gegenüber Bach's Ansichten, welchen theilweise Marina, Schwabe und v. Biervliet zugestimmt haben. Bach behauptet, auch das Kaninchen hätte den kleinzelligen Mediankern, was Bernheimer bestreitet. Bach bestreitet wiederum die Uebereinstimmung zwischen Mensch und Affe, leugnet die Zugehörigkeit des kleinzelligen Mediankernes zum Sphinkter, weil er bei Kaninchen, Katze und

Hund keine Veränderung an diesen Zellen nach Exenteratio fand, wie auch Marina. Bach behauptet nun, dass die Reflexcentren der Pupille im oberen Theile des Halsmarkes liegen, wie schon vor ihm Rieger und v. Forster behauptet hatten. Bei Paralytikern mit fehlender Pupillarreaction fanden sie stets Hinterstrang-Degeneration im Halsmark.

Ruge bestätigte das Resultat der Bach'schen Versuche insoweit, als er fand, das Centrum liege oberhalb der Mitte der Rautengrube. Bach und Meyer prüften an Katzen diese Frage genauer und fanden unter Aufgabe des Reflexcentrums im Halsmark ganz neue Verhältnisse. Völlige Durchschneidung des Halsmarkes unterhalb der Rautengrube macht keine Lichtstarre. Doppelseitige Durchschneidung giebt bei ganz bestimmter Lage des Schnittes doppelseitige Lichtstarre. Ein Schnitt durch die rechte Hälfte der Medulla am unteren Ende der Rautengrube ergiebt linksseitige Starre. Hat die Freilegung der Medulla zu lichtstarren, engen „Tabespupillen" geführt, so tritt nach einem Schnitt durch die Mitte der Rautengrube oder höher sofort prompte Reaction ein. Einseitige Durchschneidung weiter oben lässt sofort die Reaction auf beiden Seiten wieder auftreten. Daraus wurde auf ein Reflex-Hemmungscentrum am unteren Ende der Rautengrube geschlossen. Auch die centrifugalen Reflexbahnen sollen sich kreuzen und auf noch unbekannten Wegen zum Oculomotorius laufen.

Verf. hält nun die Vereinigung der Bach'schen Annahme eines Reflex-Hemmungscentrums mit der Bernheimer'schen Ansicht von der Bedeutung des kleinzelligen Mediankernes für wohl möglich.

Neuere Untersuchungen über das Ganglion ciliare compliciren die ganze Frage noch mehr. Nach einer Reihe von Autoren ist es spinal und zum III gehörig, nach andren zum V. Andre halten es für rein sympathisch, wieder andre sprechen ihm eine Doppelnatur zu. Herausreissen von Iris und Corpus ciliare beim Kaninchen und Exenteratio bulbi ergiebt hochgradige Veränderung fast aller Zellen des Ganglions. Dieser Versuch ist nicht eindeutig, weil auch die sensiblen Fasern der Cornea mit zerstört werden. Nach Zerstörung der Cornea bis auf die Descemet fand Bernheimer $^1/_5$ der Zellen erkrankt, deshalb hält er das Ganglion für sensibel oder gemischt. Bach bestreitet dies, Marina bestätigt es. Apolant und Marina erhielten bei Marchi-Versuchen nach Durchschneidung des Oculomotorius und der Ciliarnerven keine Degeneration über das Ganglion hinweg und halten es für motorisch.

Demnach ist das Ganglion bei Affe, Katze, Hund wohl ein gemischtes mit Ueberwiegen der sympathischen und geringem Gehalt an sensiblen Elementen. Im Wesentlichen sind die Zellen wohl motorisch und vermitteln die durch den Oculomotorius zugeführte Erregung. Es ist also wohl ein peripheres Reflexcentrum für die Pupille. Das widerstreitet nicht der Möglichkeit, dass das Bernheimer'sche Centrum existirt.

Ueber das Wesen der Convergenz- und Accommodations-Reaction wissen wir nichts. Die Lidschluss-Reaction hat noch keine Erklärung und keine diagnostische Bedeutung gefunden. Der Hirnrindenreflex verlangt Pupillenfasern, die zur Hirnrinde ziehen und centrifugal zum Oculomotoriuskern. Piltz fand ausserdem Erweiterung, wenn die Aufmerksamkeit auf einen peripheren, dunklen Gegenstand gelenkt wurde. Bumke hat bei Controll-Untersuchungen wohl die Piltz'sche Erweiterung, aber nicht die Haab'sche Verengerung gefunden, erklärt erstere aber als in den Kreis der übrigen psychischen Reflexe gehörig. So ist auch die bei allen Gesunden — Bumke

untersuchte mit der Lupe — zu sehende Pupillen-Unruhe zu erklären, die bei Dementia praecox vermisst wurde. Bumke hat auch durch galvanische Reizung Reflexe bekommen.

Die Pupillen-Erweiterung ist ebenfalls ein äusserst complicirter Vorgang. Die Sympathicusbahn zum Dilatator ist am häufigsten bekannt und berührt das Ganglion ciliare höchstens zum kleinsten Theil. Die Erweiterung durch sensible Reize ist wahrscheinlich durch das Grosshirn ausgelöst. In ihm sind einige Stellen, deren Reizung nach Braunstein Erweiterung bewirkt. Bach und Meyer haben auch ein Reflex-Hemmungscentrum für die Erweiterung angenommen. Die von Langendorff beobachtete paradoxe Erweiterung längere Zeit nach Entfernung des G. cervicale supr., die selbst Verengerung bewirkt, erklärt Langendorff als Reizwirkung durch Absterben der Fasern, Lewandowsky durch die Automatie des Sphinkter.

Von pathologischen Pupillen-Phänomenen ist gut bekannt die Oculomotorius-Lähmung, die Sympathicus-Lähmung, die reflectorische, meist mit Miosis verbundene Starre. Warum dabei die Convergenz-Reaction erhalten bleibt, ist noch dunkel. Die reflectorische Starre muss übrigens nicht immer von derselben Stelle ausgelöst sein. Bei der einseitigen Lichtstarre nach Zerstörung des Sphinkterkernes durch Bernheimer bestand Mydriasis. Marina fand bei Tabes und Paralyse deutliche Veränderung im Ganglion ciliare nach Nissl. Einseitige Mydriasis mit Starre und Accommodations-Lähmung ist recht gut durch Erkrankung des Ganglion ciliare zu erklären. Der Sitz der Störung bei tabischer reflectorischer Starre ist zur Zeit noch nicht mit Sicherheit localisirbar. Koerber.

---

5) **Ueber Pupillarfasern im Sehnerv und über reflectorische Pupillenstarre,** von Seichardt. (Deutsche Zeitschrift für Nervenheilkunde. Band XXV.)

Zu der Annahme getrennter Seh- und Pupillar-Reflexfasern im Opticus, die ausser durch anatomische Befunde durch die klinische Beobachtung von erhaltener Reaction bei Amaurose gestützt wird, bringt Verf. einen Fall, bei dem Opticus und Gehirn anatomisch untersucht wurden.

Ein 67jähriger Paralytiker wurde im Juli 1900 mit Atrophie nur des linken Opticus und normaler beiderseitiger Pupillenreaction aufgenommen. Im November 1900 war die Sehschärfe links noch zum Lesen eben ausreichend. Reaction normal. Anfang 1901 völlige Erblindung links. Im Februar 1901 träge Reaction beider Pupillen, keine Differenz, auch nicht der Weite. Convergenzreaction nicht zu prüfen. Exitus April 1901.

Aus diesem Verlauf und dem Gezwungenen einer Annahme von symmetrischer Erkrankung beider centrifugalen Schenkel des Reflexbogens an gleicher Stelle in gleicher Stärke wird auf eine von der Atrophie unabhängige Ursache der Pupillenstörung geschlossen. Die Untersuchung ergab makroskopisch eine Abplattung des linken Opticus auf 4:2 mm gegen rechts 4:4. Rechter Tractus dünner, als linker. Mikroskopisch im linken Opticus Vermehrung der Glia und der Bindegewebs-Septen, Markscheiden blasser gefärbt, in der Mitte eine helle Stelle. Die dünnen Fasern stark in der Minderzahl. Im Chiasma dieselben Veränderungen, ein degenerirtes Bündel geht in den linken Tractus über, die Hauptmasse in den rechten, gesondert in ein schwächeres ventrales und stärkeres dorsales Bündel. In der distalen Hälfte des vorderen Vierhügelpaares zwei hanfkorngrosse Entzündungsherde, der eine ventral von einem hinteren Längsbündel, etwas in

dasselbe hineinreichend, jedoch ohne Degeneration der auf- und absteigenden Fasern zu machen. Der andre an der lateralen Grenze des rothen Kerns der andren Seite. Aehnliche Veränderungen noch weiterhin im Hirnstamm, Nucleus III frei.

Im Marke spärliche Degeneration im Goll'schen Strang, dann Partien um die dorsale Hälfte der Mittellinie, in Theilen des Burdach'schen Stranges und der Pyramiden-Vorderstrangbahn. Im Brustmark nur noch der Goll'sche, weiter abwärts keiner mehr degenerirt.

Entprechend der Amaurose bei relativ erhaltener Reaction wurden degenerirte und degenerirende Fasern, feine, anscheinend normale, darunter wohl die centrifugalen, und dicke, normale, die über die Hälfte ausmachen, gefunden. Dies sind wohl sicher die Pupillarfasern.

Die in den letzten Lebenswochen aufgetretene Trägheit der Pupillenreaction muss einen andren Grund haben als die Veränderungen des Opticus. Auch der Herd im vorderen Vierhügelpaar kann der Grund nicht sein, einmal weil er zu keiner Veränderung der Faserbündel geführt hat, dann weil er nur eine einseitige Störung hätte hervorrufen können. Dagegen erklärt diese Trägheit, die sich wohl zur reflectorischen Starre ausgebildet hätte, die Erkrankung im Halsmark. Dorthin ist das Pupillencentrum schon lange von vielen verlegt worden und es sprechen viele Thatsachen dafür, während nichts Positives dagegen geltend gemacht werden kann. Die negativen Befunde an Halsmarken von Paralytikern mit reflect. Starre hält Verf. für Beobachtungsfehler und will dieser Frage an Hand des mikroskopischen Materials der Würzburger psychiatrischen Klinik näher treten.

Zur Frage der partiellen Kreuzung theilt Verf. noch einen Fall von linksseitiger Hemichorea mit rechtsseitiger, unvollständiger III. Lähmung und rechtsseitiger Amaurose mit. Ohne letztere wäre das Bild erklärlich, durch Annahme eines Herdes in der Gegend des rechten Nucleus ruber segmenti. Die Amaurose ist durch einen zweiten Herd nicht erklärt, denn ein solcher müsste Hemianopsie machen. Das Gesichtsfeld des andren Auges ist aber normal. Auch ist Retina und Opticus trotz 8jährigen sicheren Bestehens der Amaurose normal. Nur die Annahme totaler Kreuzung als Anomalie oder psychische Erblindung können als Erklärungsversuche gelten. Für die Wahrscheinlichkeit letzterer Annahme spricht eine neuerdings gefundene hysterische Hemianästhesie. Koerber.

Journal-Uebersicht.

Archiv für Augenheilkunde. XLIX, 1904. Heft 2.

8) **Ein weiterer Fall von Ausreissung des Sehnerven mit mehrjähriger Beobachtung,** von Dr. A. Genth, Assist. der Univ.-Augenklinik Basel.

9) **Beiträge zur pathologischen Anatomie der Thränenorgane,** von Dr. G. Ischreyt, Augenarzt in Libau.

Beschreibung der Präparate eines Falles von Trachom des Thränenröhrchens, von Veränderungen an einer palpebralen Thränendrüse bei altem Trachom, eines Prolapses der palpebralen Thränendrüse bei einem eitrigen Process in der Gegend des oberen Orbitaldaches.

10) **Casuistischer Beitrag zur Ophthalmoplegia exterior chronica progressiva,** von Dr. W. Altland, Assistent der schlesischen Augenklinik Breslau.

Bei dem 51jährigen Patienten hat sich in 30 Jahren eine Lähmung sämmtlicher äusserer Augenmuskeln mit Einschluss des Lidhebers entwickelt. Aetiologie und pathologische Anatomie des Leidens bleibt ungeklärt.

---

11) **Ueber die definitiven Erfolge der Phakolyse,** von Dr. Gelpke in Karlsruhe.

Verf. hat innerhalb von 10 Jahren 169 hochgradig kurzsichtige Augen operirt, von denen 120 gut beobachtet sind. Es bestätigt sich die erhebliche Zunahme der Sehschärfe als Dauererfolg, dagegen kann Verf. die von ihm früher mitgetheilte Gesichtsfeld-Erweiterung nicht mehr voll aufrecht erhalten. Die Refractionsdifferenz betrug nach der Operation durchschnittlich 21 Dioptrien, der Astigmatismus erfuhr meist eine Zunahme. Auf Veränderungen der Chorioidea und Retina wirkte die Operation überwiegend günstig.

Das Verfahren bestand in Discission, an die sich 1—2 Extractionen schlossen. Im Heilungsverlauf zeigte sich häufig Drucksteigerung, die einen ernsten Charakter zeigte (35 Fälle). Netzhautablösung trat 5 Mal auf, konnte jedoch nur 2 Mal (1,5 %) auf die Operation bezogen werden. Die Gesammt-Verlustziffer betrug 5 %.

Verf. spricht sich abschliessend über die Indicationen aus und erklärt den Eingriff bei einwandsfreier Technik und scrupulöser Auswahl für sehr segensreich.

---

12) **Experimentelle und klinische Beiträge über die Einwirkung von Anilinfarben auf das Auge,** von Y. Kawahare, Univ.-Augenklinik Erlangen.

Die Untersuchungen des Verf.'s erwiesen die Schädlichkeit verschiedener Anilinfarben für das Auge, so dass auf die Gefährdung durch den „Copirstift" geachtet werden muss.

---

13) **Ueber die mögliche Heilbarkeit des Nystagmus,** von Dr. N. J. Cuperus in Zwolle (Holland).

In einem Falle gelang Heilung des Nystagmus durch Besserung der Sehschärfe nach Discission einer secundären Cataract, im zweiten durch Operation von Strabismus.

---

14) **Parese des Rectus externus und Obliquus superior als Folge einer Atropinvergiftung vom Auge aus,** von Prof. M. Baas in Freiburg i. Br.

Bei einem 12jährigen Knaben zeigte sich bei einer Atropinkur neben schlechtem Allgemeinergehen Lähmung des rechten Abducens und Trochlearis. Heilung erfolgte innerhalb von 6 Wochen ohne besondere Therapie.

Spiro.

Vermischtes.

1) Geheimrath Dr. med. Graf John Magawly. †

Am 29. August verschied an croupöser Pneumonie in Bad Salzungen der kais. russische Geheimrath Dr. Graf John Magawly. Geboren am

7. Juli 1831 auf Cummingsdorf bei Riga, woselbst sein Vater, gebürtig aus England und deutscher Reichsgraf, Vice-Gouverneur von Livland war, erhielt J. Magawly seine Schulbildung auf der Krümmer'schen Anstalt in Werro (Livland), sowie auf dem Birkenruh'schen Gymnasium und bezog im Jahre 1849 die Universität Dorpat, um zuerst Philosophie und vom Jahre 1850 bis 1855 Medicin zu studiren. 1856 wurde er zum Doctor medicinae promovirt. Während seiner Studienzeit war Magawly Mitglied der Dorpater Landsmannschaft Livonia und nahm unter seinen Commilitonen eine hervorragende Stellung ein. Im Sommersemester 1855 war er Assistent an der therapeutischen Klinik in Dorpat. Nach seiner Promotion begab er sich zur weiteren Ausbildung ins Ausland und setzte seine Studien in Würzburg, Wien, Prag, Paris und Berlin fort, wobei er besonders in Berlin unter Albrecht v. Graefe mit grossem Eifer dem Studium der Ophthalmologie oblag, die sein vollstes Interesse in Anspruch genommen hatte. — 1859 kehrte Magawly nach Russland zurück und liess sich als Augenarzt in St. Peterburg nieder. Noch im selben Jahre wurde er als ausseretatmässiger Ordinator an der St. Petersburger Augenheilanstalt angestellt, die schon damals ein poliklinisches Material von jährlich 6000, ein stationäres Material von 450 Patienten aufzuweisen hatte. Von 1861 bis 1878 war Magawly etatmässiger Ordinator der Anstalt und von März 1878, nach dem Tode Robert Blessig's, mit dem er seit der Studienzeit auf's Innigste befreundet gewesen, Oberarzt und Director derselben. Seit 1861 war Magawly Consultant für Augenkrankheiten bei der St. Petersburger philanthropischen Gesellschaft, seit 1863 an der Maximilian-Anstalt, seit 1865 an den Erziehungsinstituten des Ressorts der Kaiserin Maria. 1874 wurde Magawly zum Leiboculisten S. M. des Kaisers von Russland ernannt, 1882 wurde er Mitglied des Medicinal-Conseils des Ministerium des Inneren. Ausserdem war Magawly Präsident des Comités der Blessig'schen Blindenanstalt. Im Mai 190 1legte Magawly, in Folge geschwächter Gesundheit, — so schwer es ihm auch wurde sich von seiner, durch ihn gross gewordenen St. Petersburger Augenheilanstalt, die er geliebt, wie nur ein Vater sein Kind lieben kann, zu trennen und seinem Beruf als Arzt für immer Lebewohl zu sagen, — alle seine Aemter nieder und siedelte nach Leutzsch bei Leipzig über, woselbst sein ältester Sohn Prediger ist. Auf dem Friedhof in Leutzsch hat er seine letzte Ruhestätte gefunden.

Wie sehr die Zahl der in der St. Petersburger Augenheilanstalt behandelten Kranken unter Magawly's Directorat ständig wuchs, trotz der vielen während derselben Zeit neuentstandenen Augen-Polikliniken an den verschiedenen Spitälern der Stadt, mögen folgende Zahlen beweisen. Als Magawly die Directorstelle der Anstalt im März 1878 antrat, betrug die Zahl der ambulatorischen Kranken etwa 14250 pro Jahr, die der stationären etwa 730; bis zum Jahre 1901 war die Zahl der poliklinischen Patienten auf die gewaltige Ziffer von etwa 45000 pro Jahr, die der stationären auf etwa 1400 gestiegen, ohne dass die Zahl der Betten vergrössert worden war. — In Folge der sehr umfangreichen, zeitraubenden Hospitalsthätigkeit und der ausgedehnten Privatpraxis, die Magawly sehr bald nach seiner Niederlassung in St. Petersburg in Anspruch nahmen, nicht zum Geringsten aber auch in Folge seiner grossen Bescheidenheit, ist Magawly literarisch nur wenig hervorgetreten; um so mehr betheiligte er sich aber an den wissenschaftlichen Discussionen in dem Verein St. Petersburger Aerzte, dessen wissenschaftlicher Secretär er eine lange Reihe von Jahren war. — Magawly und

sein leider nur zu früh verstorbener Studienfreund Rob. Blessig waren die Begründer der modernen Ophthalmologie in Russland. Sie waren die ersten, die das in Russland so häufig vorkommende Glaucom durch Iridectomie heilten. Magawly war zweifellos der populärste Augenarzt, den Russland je besessen, sein Ruf hatte sich bald über das grosse Reich verbreitet und aus allen, auch den entferntesten Theilen desselben kamen die Augenkranken und Blinden mit der begründeten Hoffnung zu ihm, bei ihm Hilfe zu finden.

Für uns jüngere, die wir als seine Assistenten und Schüler das Glück hatten, lange Jahre unter ihm und mit ihm zu arbeiten, wird es stets unvergesslich bleiben in wie liebevoller, eingehender Weise unser innigverehrter Chef, Lehrer und älterer Freund sich mit jedem einzelnen seiner Kranken abmühte. Magawly hatte ein goldenes Herz, und wir, seine Schüler, die wir durch lange Jahre mit ihm zusammen gearbeitet und von ihm gelernt haben, werden es nie vergessen, was der „Alte" uns gewesen ist. Magawly war Aristokrat des Geistes vom Scheitel bis zur Sohle, als wahrer Ritter ohne Furcht und Tadel ist er durchs Leben gegangen: geehrt und geliebt von jung und alt, von hoch und niedrig; von der St. Petersburger Aerzteschaft hoch verehrt und geachtet wie wenige, von seinen zahlreichen Patienten vergöttert; überzeugungstreu bis zum letzten Blutstropfen, dabei bescheiden und von herzgewinnenden, leichten Umgangsformen, ein echter Sohn der livländischen Erde. — Selbst begeisterungsfähig für alles Schöne, Grosse und Wahre hat er uns für unseren Beruf begeistert; sich selbst gegenüber rücksichtslos in der Pflichterfüllung, hat er uns zur Pflicht erzogen; selbst Idealist im besten Sinne des Wortes, hat er uns gelehrt idealen Gütern nachstreben und nicht das Glück in äusseren Ehren suchen. Durch seine markige Persönlichkeit hat Magawly unbewusst auf seine Umgebung eingewirkt, wie selten einer.

Ehre dem Andenken des Grafen Dr. John Magawly!

Magawly's wissenschaftliche Arbeiten sind alle in der St. Petersburger medicinischen Wochenschrift erschienen, es sind dieses folgende: 1) Ueber Tarsitis syphilitica. St. Petersburger med. Wochenschrift Bd. XII, Heft 4. — 2) Amblyopie in Folge von Contusion des Kopfes. 1878 S. 5. — 3) Fälle von Tumoren des Auges. 1879, S. 52. — 4) Ein Fall von Eserinvergiftung. 1881, S. 166. — 5) Ueber Thränenfistel-Operation, 1883, S. 230. — 6) Ueber Antiseptik in der Augenheilkunde. 1884 S. 200. — 7) Lepraknoten der Hornhaut. 1885, S. 9 und 313. — 8) Ein Fall von Cysticercus im Glaskörper. 1890, S. 1.

O. Lange in Braunschweig.

2) Charles J. A. Gayet, geb. am 19. Mai 1833 zu St. Génis-Laval (Rhone), gest. den 19. Juli 1904 zu Lyon.

Gayet machte seine ärztlichen Studien zu Lyon, promovirte 1858 mit einer Arbeit über die Vernarbung der Arterien nach Unterbindung und wurde 1862 Oberchirurg des Hotel-Dieu daselbst. Im Jahre 1877 wurde zu Lyon die medicinische Facultät begründet und Gayet zum Professor der Augenheilkunde, als erster in Frankreich, ernannt.

Seine Arbeiten umfassen zwei grosse Gebiete: die Chirurgie und die Augenheilkunde. Für die erste schuf er die Rippen-Resection bei Empyem, für die letztere verfasste er zahlreiche monographische Arbeiten, die theils in der Encyklopädie von Dechambre, theils in den von ihm mitbegründeten Archives d'Ophtalm. erschienen sind. Zu den ersteren gehören die Artikel Cornée, Cristallin, Glaucome, Héméralopie, Photophobie; zu den letzteren: 1) Ueber ein angeborenes Netzhautleiden. 2) Erziehung

des Sehsinns bei einem Blindgeborenen. 3) Ueber Atrophie des Augapfels. 4) Ueber symmetrische Orbitalgeschwülste. 5) Asepsie in der Augenheilkunde. 6) Adenom der Aderhaut. 7) Experimentelle sympathische Augen Entzündung. Ferner 8) Sehprüfung nach Star-Operation. (In der Festschrift für Helmholtz.) 9) Serotherapie bei Bindehaut-Diphtherie. 10) Augen Zeichen des Todes. 11) Pathologische Pigment-Veränderungen. 12) Vertheilung des Stars in der Gegend von Lyon.

In dem internationalen Ophthalmologen-Congress zu Heidelberg 1888 wurde er mit dem Referat über Star-Operation betraut. Im Jahre 1893 schrieb er einen Grundriss der Augenheilkunde für prakt. Aerzte (Paris, Masson).

Gayet war ein vortrefflicher Operateur, beliebter Praktiker, ausgezeichneter Lehrer, unter dessen Leitung zahlreiche Dissertationen erschienen sind, ein liebenswürdiger Charakter, dessen Andenken bei denen nicht schwinden wird, die das Glück gehabt, ihn kennen zu lernen. H.

3) In Wien ist der a. o. Prof. Dr. von Reuss zum ordentlichen Professor ernannt worden. Doc. Dr. Wintersteiner hat den Professor-Titel erhalten.

4) Der X. internationale Ophthalmologen-Congress hat zu Luzern vom 13. bis 17. September d. J. seine Sitzungen gehalten. Die Liebenswürdigkeit des Vorstandes, die Gastfreundschaft der schönen Stadt hat allgemeinen Beifall gefunden.

Aber in Luzern, wie schon in Utrecht, hat sich das Bedürfniss einer Arbeits- und Geschäfts-Ordnung für den internationalen Ophthalmologen-Congress herausgestellt. Praktische Vorschläge sollten bereits vor der Vorbereitung des XI. Congresses, der ja im Frühjahr 1909 zu Neapel unter Vorsitz des Herrn Prof. Angelucci stattfinden wird, diesem als Material überwiesen und sogleich in einer Geschäfts-Sitzung durchberathen werden. Dann steht zu hoffen, dass der internationale Ophthalmologen-Congress wieder fruchtbringender sich gestalten werde.

Bibliographie.

1) Ueber hysterische Augenmuskel-Lähmungen in einer Familie, von Dr. Maximilian Bondi in Iglau. (Prager med. Wochenschrift. 1904. Nr. 33.) Zwei Fälle von hysterischen Augenmuskel-Lähmungen, bei Mutter und Tochter beobachtet. Der erste Fall bot das Bild einer ausgesprochenen Abducenslähmung dar; eine längere Beobachtung ergab, dass es sich nicht um Lähmung, sondern um Contractur handelte. Im zweiten Falle war eine spastische Ptosis, wahrscheinlich durch Lichtblendung bedingt, vorhanden. Schenkl.

2) Farbenhören, von Docent Dr. Chalupecký. (Wiener klin. Rundschau. 1904. Nr. 21—25.) Die Symptome, die bei Fällen von Farbenhören bekannt geworden sind, resumirt Verf. in folgender Weise: Von allen Photismen ist das Farbenhören das häufigste; diese abnorme Farbenempfindung wird häufiger durch Vokale als Konsonanten, häufiger durch musikalische Töne, als durch andre Klänge und Geräusche, hervorgerufen; die Vokale sind zumeist ausschlaggebend; die Bedeutung des Wortes nimmt keinen Einfluss; vielleicht spielt bei den einzelnen Sprachen der Klang der Sprache eine Rolle; zur Erzeugung der Farbenempfindung genügt mitunter die blosse



Vorstellung des Lautes; unbestimmte Geräusche erzeugen oft die Empfindung einer ebenfalls unbestimmten Farbe und verschiedener Helligkeitsnuancen; das Auftreten der Doppel-Empfindung wird in das zarte Lebensalter verlegt; ihre Ursache scheint angeboren zu sein. Die Dauer der Doppel-Empfindungen ist verschieden lang; meist ändern sich dieselben aber während des ganzen Lebens nicht; ein Einfluss der Heredität ist nicht in Abrede zu stellen; alle damit Behafteten besitzen eine reiche Phantasie und gehören den gebildeten Ständen an; die Mehrzahl empfindet die secundären Empfindungen ganz sicher innerhalb des Bewusstseins etwa wie eine klare Vorstellung oder eine bestimmte Erinnerung. Verf. fasst die Doppel-Empfindungen einfach als die Folge einer erhöhten Empfindlichkeit der ganzen Hirnrinde, als eine corticale Hyperästhesie, auf und bezeichnet sie als geringfügige Abweichung vom physiologischen Zustande, als Steigerung gewöhnlicher Sensationen in Folge der erhöhten Reizbarkeit des Gehirns.

3) Zur Therapie des Keratoconus, von Prof. Elschnig in Wien. (Wiener klin. Rundschau. 1904. Nr. 20.) Verf. bespricht eine von ihm im Jahre 1894 empfohlene Modification der Cauterisation des Keratoconus, welche den Vortheil hat, mit einer einzigen Cauterisation das gewünschte Resultat zu erreichen. Die Modification besteht darin, dass man den tiefgreifenden Schorf der Kegelspitze durch ein ebenso breites Band oberflächlich verschorften Gewebes mit dem nächstgelegenen Corneoscleralrande verbindet. Es wird dadurch eine rasche Vascularisation der zu erwartenden Narbe der Kegelspitze eingeleitet.

4) Ueber meine Vorlagerung des Musculus levator palp. sup. bei Ptosis, von Dr. H. Wolf in Berlin. (Wiener med. Wochenschrift. 1904. Nr. 28 und 29.) Erwiderung auf die von Prof. Elschnig gemachten Einwendungen gegen Wolf's Methode.

5) Zur Levator-Vornähung; Bemerkungen zu dem vorhergehenden Aufsatz, von Prof. Elschnig in Wien. (Wiener med. Wochenschrift. 1904. Nr. 30.) Schenkl.

6) Ueber die Beziehungen zwischen Trigeminus-Neuralgie und der recidivirenden Hornhaut-Erosion, von Dr. M. Bartels. (Münchener med. Wochenschrift. 1904. Nr. 17.) Verf. berührt kurz die älteren Erklärungsversuche der recidivirenden Hornhaut-Erosion (neurogener Charakter, Abhebbarkeit des Epithels), um sich mit Peters' Ansicht näher zu beschäftigen. Nach diesem ist die leichte Abhebbarkeit des Epithels ein Symptom, die Erkrankung des Nerven die Ursache. Ein leichtes Oedem des Epithels bleibe auch in der anfallsfreien Zeit bestehen und löse den Rückfall aus. Nachdem Verf. genauer auf den Unterschied zwischen Neuritis und Neuralgie eingegangen, weist er nach, dass Anfälle, wie sie bei der recidivirenden Erosion stattfinden, durchaus denen der Neuralgie entsprechen, nicht aber einer Neuritis ihr Entstehen verdanken. Eine wirkliche Neuralgie erklärt auch die bekannte Thatsache, dass Abhebungen auch an andren, als den lädirten Stellen auftreten können. Nicht jede Hornhautverletzung führt zum Recidiv, weil dazu noch die Disposition gehört. Einmal kann die primäre Verletzung einen schon leichter lädirbaren Nerven treffen, oder durch directe Mitverletzung z. B. des Supraorbitalis wird eine Neuralgie hervorgerufen. Langes Fortbestehen der Neuralgie erklärt auch Szili's Beobachtung von lange bestehender leichter Abziehbarkeit des Epithels. Das Verkleben des Lides mit der Cornea und Abziehen ihres Epithels beim Erwachen kommt für eine Reihe von Fällen als auslösendes Moment in Betracht. Aehnliche

auslösende Wirkung haben auch Witterung, Licht u. s. w. Wodurch aber ein neuralgischer Anfall überhaupt zu Stande kommt, wissen wir nicht. Bei drei näher geschilderten Fällen von recidivirender Erosion wies Verf. die gleichzeitig bestehende Trigeminus-Erkrankung nach. Von einem Resistiren eines Oedems konnte er nichts finden. Das Bleibende ist lediglich die Neuralgie, besonders die Supraorbitalis. Diese löst die Anfälle mit der Eros on aus. Der zweite Krankheitsfall des Verf.'s beweist jedoch, dass auch Anfälle ohne jegliche Erosion vorkommen. Auf jeden Fall ist bei recidivirender Erosion stets auf Trigeminusstörung genau zu untersuchen, und wenn sie gefunden wurde, zu behandeln. Es kommen besonders in Betracht Na. salicyl., Chinin neben Bettruhe und Kataplasmen. Auch Pyramidon wirkt oft vorzüglich. Bei heftigen Anfällen hilft wenigstens für Stunden eine locale Injection von Schleich II. Der constante Strom — Anode auf den Nerven oder das Auge, 0,5—3 Milliampère mit leichtem Einschleichen und vorsichtigem Ausschalten — hat gute Erfolge gegeben. Koerber.

7) Ueber die Papillombildung auf der Conjunctiva, von Dr. Velhagen. (Vossius' Sammlung. 1904. Band V, Heft 7.) Verf. theilt zum Theil nach Elschnig die „polypenähnlichen" Geschwülste der Bindehaut ein in 1) weiche, leicht blutende Fibrome, 2) harte Fibrome, 3) papilläre Fibrome oder Papillome, 4) Adenome. Von eignen Fällen bringt er ein blumenkohlartiges P. der Plica und einige begleitende kleine an der inneren Lidkante bei einem 46jährigen Bauer. Es wurden die Geschwülste entfernt. Kein Recidiv ($2^1/_2$ Jahre). Der zweite Fall betrifft einen 26jähr. Schlosser, der schon einmal operirt war und eine dünnstielig der Carunkel aufsitzende himbeergrosse und -artige Geschwulst nebst zahlreichen kleinen in der Umgebung, auf der C. bulbi und palpebr., aufwies. Die grosse Geschwulst und die meisten kleinen wurden entfernt, ebenso wie die zweimaligen Recidive, worauf Patient wegblieb. Die mikroskopische Untersuchung ergab ähnliche Befunde. Im ersten Fall zeigte die Geschwulst Zusammensetzung aus feingestielten kleinen Läppchen, wenig Bindegewebe von reticulärem Charakter mit weiten Gefässen, eingestreuten Leukocyten und Mastzellen und einigen glatten Muskelfasern. Das stark überwiegende, nicht verhornte Epithel sass in 12—20 Reihen auf den Capillargefäss-Schlingen der kleinen Läppchen auf und war massenhaft von Schleimzellen jeder Form und Grösse bis zu 30 nebeneinander durchsetzt. Der zweite Fall hatte eine geringere Oberflächen-Entwicklung, durch flache bis fast unmerkliche Einschnitte bedingt, Schleimzellen seltener, Mast- und Plasmazellen fehlten. Es fanden sich structurlose, hyalin reagirende Schollen und in den Gefässen Endothelwucherungen bis zum Verschluss. Darauf entwirft Verf. an Hand der 95 Fälle der Literatur ein Bild des Papilloms. Die Grösse schwankt zwischen der eines Hirsekorns und einer Bohne, die Farbe zwischen grauroth und rosa, die Oberfläche zeigte alle Uebergänge von glatt bis himbeerartig und Blumenkohlstructur. Die meisten P. sind gestielt, einzelne breitbasig aufsitzend. Die Häufigkeitsskala der solitären ist Limbus und Hornhaut, Carunkel und Plica, C. palpebrae, C. bulbi, C. fornicis, und die wenigsten am äusseren Lidwinkel. Grössere Beschwerden und Gefahren verursachen einmal die P. der Cornea, welche diese ganz bedecken und zerstören können, dann die Uebergänge in Carcinom (4,4 %). Die Structur ist condylomähnlich mit dicker Epithelschicht. Die Differentialdiagnose meist makroskopisch einfach gegenüber Frühjahrskatarrh, mikroskopisch leicht gegen Adenom, Granulom, Fibrom, Angiom. Auch mikroskopisch oft schwer bis unmöglich gegen Carcinom. Abgesehen von

der verschiedenen Auffassung kommen in Betracht die secundären papillomatösen Wucherungen primärer Carcinome und der Uebergang der P. in wahre Carcinome. In der Aetiologie sollen chronische Entzündungszustände (Episcleritis, Trachom u. s. w.) eine Rolle spielen, auch Traumen werden angegeben. In wenig Fällen bestand Lues. Auch kommen zugleich andre Papillome am Körper vor bis zur universellen Papillomatose. Recidive sind recht häufig. Wenn Beschwerden vorliegen und kein zu grosser Verlust an Bindehaut schwere Folgen fürchten lässt, hat die Exstirpation einzutreten, auch bei Recidiven, eventuell der Pacquelin. Koerber.

8) Zur Casuistik der directen Verletzungen des Sehnerven in der Augenhöhle, von Rapp. (Inaug.-Dissert. Tübingen, 1903.) Sechs Fälle aus den Jahren 1896—1903, von denen drei eine Verletzung des gefässhaltigen Sehnerventheiles darstellen, drei eine solche des gefässlosen. Das verletzende Instrument drang zweimal vom inneren Augenwinkel her ein, einmal vom temporalen, einmal vom inneren der andren Seite, zweimal vom Supraorbitalrande her. Die Fälle bieten sonst keine Besonderheiten.

9) Ueber einige neuere Mittel in der Augenheilkunde: Cuprocitrol, Dionin, Methylatropinium bromatum, Mydriatica, Jequiritol, Jequiritolserum, subconjunctivale Injection, von Dr. Ohlemann. (Deutsche Medicinal-Zeitung, XXV, Nr. 30.) Sammelreferat über die im Titel aufgeführten Arzneimittel; es wird dem Fachmann Bekanntes wiederholt, die Mehrzahl der benutzten Originalarbeiten sind im Centralbl. f. Augenheilk. bereits besprochen worden.

10) Ueber Vioform, von Wehrle. (Supplement zum Correspondenzblatt für Schweizer Aerzte. 1903. Nr. 20.) Vioform ist nach Verf. der beste Ersatz für Jodoform; es wird als Streupulver oder in Form einer $10\,^0/_0$ Gaze verwendet. Reiche eigne Erfahrung und die vielfachen Untersuchungen Andrer lassen den Verf. zu folgenden Schlusssätzen kommen: 1) Das Vioform kann nach den vorliegenden Untersuchungen als ein Antisepticum verwendet werden, das stärkere bactericide Eigenschaften hat, als das Jodoform. 2) Es reizt die Haut in keinerlei Weise und erzeugt namentlich keine Ekzeme, vielmehr ist es vortheilhaft, durch Jodoform verursachte Ekzeme damit zu behandeln. 3) Es wirkt in hohem Maasse desodorirend. 4) Es kann in grössten Quantitäten angewendet werden, ohne dass Vergiftungserscheinungen eintreten. 5) Zu Injectionen, z. B. bei der conservativen Behandlung tuberculöser Gelenke, ist es ungeeignet, [weil es sich im Blutserum weder zersetzt noch löst, (Ref.)]. 6) Es ist beständig und verflüchtigt sich nicht. 7) Es kann leicht sterilisirt werden, erträgt Temperaturen bis zu 140^0 ohne zersetzt zu werden, ebenso wenig wird es durch Dampf von 115^0 verändert. 8) Es ist in seiner Anwendung geruchlos. Verf. empfiehlt das Mittel vornehmlich für den Militärarzt und für die Privatpraxis des praktischen Arztes.

11) Bericht über die Wirksamkeit der Universitäts-Augenklinik zu Tübingen vom 1. Januar bis 31. December 1901, von Haussmann. (Inaug.-Dissert. Tübingen, 1903.) Die Krankenbewegung der stationären (1041 Kranke) wie der Poliklinik (4037 Kranke), Alter, Confession, Wohnort, Zahl der Verpflegungstage, Morbidität, Operationen, Todesfälle u. s. w. werden tabellarisch geordnet aufgeführt. (Vgl. die folgende Nummer.)

12) Bericht über die Wirksamkeit der Universitäts-Augenklinik in Tübingen in der Zeit vom 1. Januar bis zum 31. Decem-

ber 1902, von Hoegg. (Inaug.-Dissert., Tübingen, 1903.) Verf.'s Arbeit ist genau der Haussmann'schen nachgebildet, theilweise deckt sich sogar der Wortlaut. Er berichtet über 1118 stationär und 4187 ambulatorisch behandelte Kranke.

13) Zwei Fälle von pulsirendem Exophthalmus, geheilt durch Unterbindung der Carotis communis, von Schlüpmann. (Inaug.-Dissert., Tübingen, 1904.) Beide Fälle sind schon in Inaugural-Dissertationen veröffentlicht worden, der eine von Werner (1898), der andre von Reuchlin (1902). Die vorliegende Arbeit ergänzt die beiden früheren Publicationen bis auf die neueste Zeit; die Heilung ist in dem Werner'schen Falle fast sechs, in dem Reuchlin's $1^{1}/_{2}$ Jahre nach der Operation definitiv.

Kurt Steindorff.

14) Ein Fall von einseitiger Amaurose nach Magenblutung, von A. Fraenkel. (Medicinische Woche. 1904. 25. April.) Die Erblindung trat bei einem 46jährigen Manne erst 3 Wochen nach Einsetzen der Magenblutung auf, welche zu sehr starker Anämie geführt hatte. Beiderseits entstand undeutliche Begrenzung der Papillen, links ging dieselbe — ebenso wie die concentrische Einengung des Gesichtsfeldes — zurück, rechts blieb völlige Erblindung bestehen. Vor der Mehrzahl der andren Mittheilungen dieser Erblindung nach Blutverlust ist die vorliegende durch das einseitige Auftreten ausgezeichnet.

15) Ueber Radiumstrahlen und ihre Wirkung auf das gesunde und blinde Auge. Erwiderung auf den Aufsatz des Herrn Prof. Greeff in Nr. 13 dieser Wochenschrift, von E. S. London in St. Petersburg. (Deutsche med. Wochenschr. 1904, Nr. 21.) Verf. verwahrt sich dagegen, dass er versprochen habe, vermittelst der Radiumstrahlen Blinde sehend zu machen, er habe dies nur innerhalb bestimmter Grenzen gethan. (Welche Grenzen dies sind, erfährt man leider nicht. Ref.) Die, dem allgemeinen Urtheil entsprechende Behauptung Greeff's, dass bei Belichtung mit Radium (des geschlossenen Auges) überall auf der Netzhaut die gleiche diffuse Lichtwirkung eintrete, eine distincte Localisation also nicht möglich sei, diese Behauptung weist Verf. zurück mit dem Bemerken, es käme hierbei alles auf die Methode des Experimentirens an; er beruft sich dabei auf eine Arbeit Exner's im Centralblatt für Physiologie 1903, Nr. 7. — Besser wäre es gewesen, Verf. hätte bei dieser Gelegenheit seine Methode nur gleich mitgetheilt. Verf. stellt schliesslich fest, dass man ihn „durchaus unbegründet für einen Professor der Ophthalmologie" hält; doch seien bei der Untersuchung seiner Versuchspersonen, sowie bei seinen Experimenten mehrfach Specialärzte zugegen gewesen. „Nicht im Radium liegt das Wesen der Sache, sondern in der durch die Experimente mit dem Radium geschaffene Silhouettenlehrmethode für lichtempfängliche Zöglinge der Blindenschulen." Verf. erkennt mit diesem Satz ja ganz direct an, dass bei seiner „Methode" das Radium völlig Nebensache ist und ebenso gut, oder vielmehr besser durch irgend eine andre, billigere Lichtquelle ersetzt werden kann.

C. Hamburger.

Um Einsendung von Separatabdrücken wird gebeten (Berlin NW. 26 Schiffbauerdamm).

Verlag von Veit & Comp. in Leipzig. — Druck von Metzger & Wittig in Leipzig.

Centralblatt
für praktische
AUGENHEILKUNDE.

Herausgegeben von

Prof. Dr. J. Hirschberg, Geh. Med.-Rath, in Berlin.

Unter ständiger Mitwirkung der Herren Dr. ANCKE in München, Dr. BERGER in Paris, Prof. Dr. BIRNBACHER in Graz, Dr. BRAILEY in London, Geh. Med.-Rath Prof. Dr. H. COHN in Breslau, Doc. Dr. CL. DU BOIS-REYMOND in Berlin, Dr. CRZELLITZER in Berlin, Prof. Dr. E. EMMERT in Bern, Prof. Dr. C. GALLENGA in Parma, Dr. GINSBERG in Berlin, Prof. Dr. GOLDZIEHER in Budapest, Dr. GORDON NORRIE in Kopenhagen, Dr. HAMBURGER in Berlin, Prof. Dr. HORSTMANN in Berlin, Dr. ISSIGONIS in Smyrna, Prof. H. KNAPP in New York, Prof. Dr. KRÜCKOW in Moskau. Dr. LOESER in Berlin, Prof. Dr. MAGNUS in Breslau, Major F. P. MAYNARD, I. M. S. Calcutta, Dr. F. MENDEL in Berlin, Dr. MOLL in Berlin, Dr NEUBURGER in Nürnberg, Dr. PERGENS in Brüssel, Prof. Dr. PESCHEL in Frankfurt a. M., Dr. PURTSCHER in Klagenfurt, Dr. M. REICH in Petersburg, Med.-Rath Dr. SCHEER in Oldenburg, Prof. Dr. SCHENKL in Prag, Prof. Dr. SCHWARZ in Leipzig, Dr. SPIRO in Berlin, Dr. STIEL in Köln.

Monatlich ein Heft. Preis des Jahrganges 12 Mark. Zu beziehen durch alle Buchhandlungen des In- und Auslandes und die Postanstalten des Deutschen Reiches.

November. Achtundzwanzigster Jahrgang. 1904.

Inhalt: **Original-Mittheilungen.** Ein Beitrag zur Kenntniss der interepithelialen Uvealcysten. Von Dr. F. Rabitsch.

Neue Instrumente, Medicamente u. s. w. Trigemin. Von A. Birnbacher.

Gesellschaftsberichte. 1) Bericht über die 31. Versammlung der Ophthalmologischen Gesellschaft zu Heidelberg 1903. — 2) Ophthalmological Soc. of the United Kingdom. — 3) 72. Jahresversammlung der Brit. med. Association in Oxford vom 26. bis 29. Juli 1904.

Referate, Uebersetzungen, Auszüge. Ein Fall von intraocularem Echinococcus mit Brutkapseln, von L. Werner, Dublin. Uebersetzt von J. Hirschberg.

Journal-Uebersicht. I. A. v. Graefe's Archiv f. Ophthalmologie. LVIII. 3. — II. Zehender's Klinische Monatsblätter für Augenheilkunde. 1904. April—Juni. — III. Archiv für Augenheilkunde. 1904. XLIX, 3 u. 4. — IV. British med. Journal. 1904. Juni.

Vermischtes. Nr. 1—2.

Bibliographie. Nr. 1—15.

[Aus der I. Universitäts-Augenklinik in Wien.]

Ein Beitrag zur Kenntniss der interepithelialen Uvealcysten.

Von Dr. F. Rabitsch.

Im Octoberhefte der Klinischen Monatshefte für Augenheilkunde hat SCHIECK[1] zwei Fälle von Pigmentcysten der Irishinterfläche beschrieben,

[1] F. SCHIECK, Ueber pigmentirte Cysten an der Irishinterfläche. Klinische Monatsblätter für Augenheilkunde 1904, XLII, 2, S. 341.



bei deren einem die Diagnose Tumor des Corpus ciliare gestellt und das Auge enucleïrt worden war. Es hatte sich, wie die histologische Untersuchung ergab, um multiloculäre Cysten gehandelt, deren Wand Schieck durch Proliferation des retinalen Pigmentblattes entstanden erklärt.

Sein zweiter Fall betrifft eine Cyste, die ein zufälliger Befund post enucleationem wegen Iridocyclitis war; hier aber waren die anatomischen Verhältnisse andre, indem eine Dehiscenz beider Pigmentblätter, wahrscheinlich hervorgerufen durch Zug der cyclitischen Schwarten, zur Cystenbildung führte. Schieck erwähnt auch Fälle von Treacher Collins, bei welchen




Fig. 1.

ähnliche Processe zu analogen, cystenähnlichen Bildungen geführt hatten. Solche sind nun, bei länger dauernden Erkrankungen des vorderen Bulbusabschnittes, durchaus nicht selten; doch möchte ich erwähnen, dass am häufigsten an der Irishinterfläche die Bildung cystenähnlicher Hohlräume bei Kerat. suppur. beobachtet wird, und zwar durch Abhebung der ganzen Pigmentlage von der Bruch'schen Membran, wovon ich mich an zahlreichen Präparaten der Elschnig'schen Sammlung überzeugen konnte.

Eine grosse Seltenheit sind jedoch derartige cystische Gebilde in sonst normalen Augen. Solche hat Kuhnt seiner Zeit[1] beschrieben und kommt

[1] Klinische Monatsblätter für Augenheilkunde 1888.



mit andren Autoren zu dem Resultat, dass sie durch Dehiscenz der beiden Blätter des uvealen Pigmentepithels entstanden sind.

Professor Elschnig hat mir eine kleine Serie von Präparaten zur Verfügung gestellt, welche bezüglich des anatomischen Aufbaues solcher Cysten ein deutliches Bild geben. Sie entstammen dem myopischen Auge eines 54jährigen Mannes, die Cyste war ein ganz zufälliger Befund. Es handelt sich um eine seröse Cyste ohne geformten Inhalt, nur stellenweise findet man abgesprengte Pigmentschollen. Während Kuhnt und

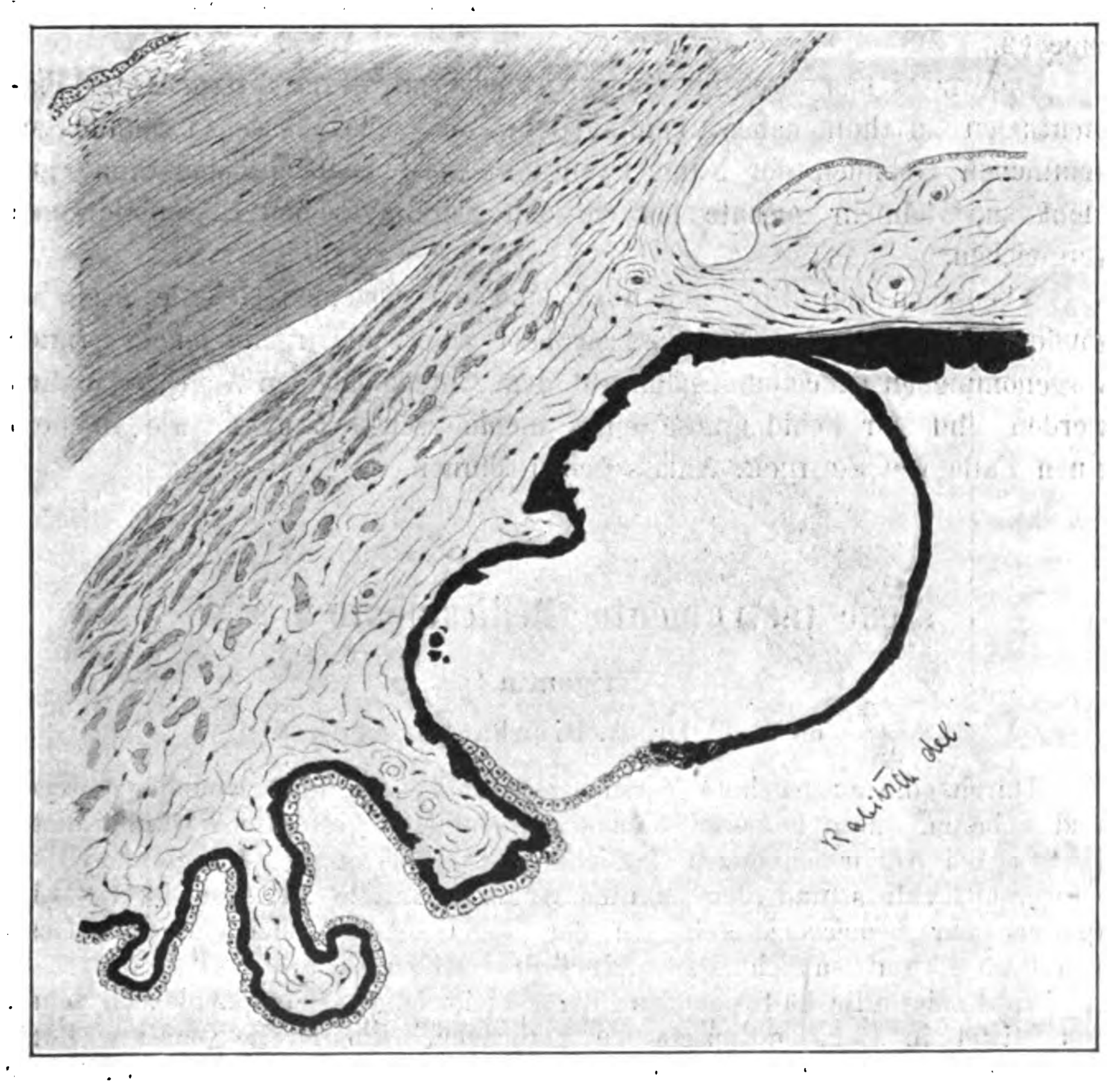


Fig. 2.

Orth übereinstimmend als gewöhnliche Localisation den der Ora serata zunächst gelegenen Theil des Cyclons angeben, erstreckt sich unsere Cyste vom vordersten Ciliarfortsatz bis über die Iriswurzel hinaus. Ihre Wandung wird lediglich von Pigmentepithel gebildet. Ein Vergleich mit dem normalen Pigmentepithel der Iris ergiebt deutlich, dass dieses dort, wo es die vordere Cystenwand bildet, bis auf die Hälfte seiner sonstigen Mächtigkeit reducirt ist, die hintere Cystenwand stellenweise aus einschichtigem Pigment-

epithel besteht. Auch zeigt der Abgang der Cystenwand vom normalen Epithel ähnliche Verhältnisse wie in dem von Schieck beschriebenen Falle.

Noch deutlicheren Aufschluss geben die Verhältnisse an anderen Präparaten, welche auch durch die beigegebene Abbildung illustrirt werden sollen.

Verfolgt man nämlich das retinale Pigmentblatt, so erkennt man, wie dasselbe, nachdem es den ersten Ciliarfortsatz überkleidet hat, sich umschlägt, um weiterhin auf eine Strecke weit die Cystenwand zu bilden und dann in das dicht pigmentirte Retinalpigment der Irishinterfläche überzugehen.

Da wir es hier also mit einer wirklichen Spaltung präexistenter Pigmentlagen zu thun haben, kommt den auf solche Weise zu Stande gekommenen Gebilden der Name Cyste in streng histologischem Sinne gar nicht zu, vielmehr möchte ich sie den akantolytischen Blasenbildungen vergleichen.

Abgesehen von ihrer Seltenheit sind die cystoiden Gebilde noch besonders interessant dadurch, dass sie nach einer, aus irgend einem Grunde vorgenommenen Iridectomie ganz gut dem untersuchenden Auge zugänglich werden und zur Fehldiagnose eines melanotischen Tumors, wie in dem einen Falle von Schieck, Anlass geben können.

Neue Instrumente, Medicamente u. s. w.

Trigemin.[1]

Von Prof. Dr. A. Birnbacher in Graz.

Durch eine ausgedehnte Versuchsreihe habe ich mich von der raschen und sicheren, durch keinerlei Neben-Erscheinungen gestörten Wirkung dieses Mittels bei Ciliar-Schmerzen jeglicher Art überzeugt. Insbesondere bei schwerer Kyklitis und dem akuten Glaucom-Anfalle ist sein sicheres Eingreifen sehr bemerkenswerth. In der Regel genügt eine einmalige Dosis von 0,25 g, um den Schmerz-Anfall abzuschneiden.

In Papierhülle hält sich das Pulver nicht lange, es empfiehlt sich daher, das Mittel in Gelatine-Kapseln zu verordnen. Im Kreise unserer Fachgenossen scheint das Trigemin noch nicht sehr verbreitet zu sein, daher nehme ich Anlass, es wärmstens zu empfehlen.

[1] Trigemin wird dargestellt durch Einwirkung von Butylchloralhydrat auf Pyramidon, Letzteres ist Dimethylamidoantipyrin. H.



Gesellschaftsberichte.

1) **Bericht über die 31. Versammlung der Ophthalmologischen Gesellschaft zu Heidelberg 1903.** Redigirt durch A. Wagenmann in Jena. (Verlag von Bergmann in Wiesbaden 1904.)

Erste wissenschaftliche Sitzung vom 14. September 1903.

Vorsitzender: Jessop (London).

1. Zur Wiederanlegung der Netzhaut-Ablösung, von W. Uhthoff in Breslau.

Bei einem 17jährigen mit chronischer Nephritis und Retinitis albuminurica beobachtete Vortr. die Wiederanlegung einer ausgedehnten Netzhautablösung innerhalb von 2 Monaten, nachdem 21 Liter Oedemflüssigkeit durch Drainage entfernt waren. Die wiederangelegten Netzhauttheile nahmen zum Theil ihre Function wieder auf, nachdem fast völlige Erblindung vorhanden gewesen war.

Die anatomische Untersuchung ergab, dass ausgedehnte Strecken sich durch einfaches Verschwinden des subretinalen Exsudates angelegt hatten, wobei selbst die Stäbchen und Zapfenschicht relativ gut erhalten blieb. In zweiter Linie trat Wiederanheilung der Netzhaut durch eine dünne Schicht organisirten Exsudates auf grossen Strecken ein. Hier vermitteln dünne, bindegewebige Streifen die Verbindung zwischen Netzhaut und Aderhaut oder circumskripte Wucherungen, denen die ophthalmoskopischen sichtbaren, weissen Stränge oder herdförmigen Gebilde entsprechen. Die Pigmentschicht blieb an den abgelösten Stellen durchweg an der Chorioidea haften. Netzhautrupturen sind nicht nachweisbar, ebensowenig Glaskörperschrumpfung.

Vortr. geht auf einen 2. Fall ein, dessen anatomischer Befund bereits von Müglich veröffentlicht ist.

Im Ganzen hat Vortr. 34 Fälle von Wiederanlegung der abgelösten Netzhaut beobachtet (8 %), auf deren ophthalmoskopischen Befund er näher eingeht.

In der Discussion bemerkt Elschnig, dass er in 10 % von Ret. albuminurica Netzhaut-Ablösung sah. Deutschmann bestätigt Uhthoff's Beobachtungen; er hat mit seiner Methode 23 % Heilungen erzielt. Uhthoff bemerkt, dass von seinen 34 geheilten Fällen nur etwa 1/4 operativ behandelt waren.

2. Ueber trachomatöse Conjunctival-Geschwüre, Epithel-Einsenkung und Cystenbildung bei Trachom, von E. Rählmann in Weimar.

Der Follikel ist unter den Erscheinungsformen des Trachoms das Primäre, die andren Veränderungen Folge-Erscheinungen. Er hat die Tendenz zu bersten. Häufig treten bei der Abstossung seiner Oberfläche Ulcerationen und Gewebsdefecte ein, die tief in das submucöse Stratum hineinreichen können.

Vortr. beobachtete, dass die Epithelzapfen und Sprossen und zum Theil auch die neugebildeten Drüsen mit diesen ulcerativen Defecten der Follikel in ursächlichem Zusammenhang stehen.

In der Discussion sprechen Müller, Sattler, Hoppe, Goldzieher, Rählmann.

3. Aus dem Gebiet der sympathischen Ophthalmie. Experimen-

telle Untersuchungen über die Wirkung unsichtbarer Mikroorganismen im Auge, von Paul Roemer in Würzburg.

Vortr. begründet die Anschauung, dass die sympathische Iridocyclitis auf dem Wege der Blutbahn zu Stande kommt. Die Erreger sind vielleicht unter den nach den bisherigen Methoden unsichtbaren Mikroorganisma zu suchen. In der Discussion entwickeln Schirmer und Deutschmann ihre Ansichten.

4. Immunitätsvorgänge im lebenden Auge, von P. Roemer.

a) Kurzer Bericht über den gegenwärtigen Stand der Serumtherapie des Ulcus serpens.

Von 68 bisher behandelten Fällen heilten 20 im allerersten Infiltrationsstadium vollständig, von den übrigen 48 wurden 38 (80 %) geheilt: besonderen Werth hat die prophylaktische Anwendung.

b) Zur Physiologie der Hornhaut-Ernährung.

Normaler Weise gelangen nur minimale Spuren der Antikörper in die Cornea, bei Entzündungen nimmt die Menge erheblich zu.

c) Eine neue Therapie bei Hämophthalmus.

Die Einbringung hämolytischen Immunserums in den Glaskörper löst grosse Mengen Blutes rasch auf.

5. Beitrag zur Kenntniss der Lues des Augenhintergrundes, von E. Krückmann in Leipzig.

In der Frühperiode der Lues kommt am Sehnervenkopf eine Hyperämie, verbunden mit einem entzündlichen Oedem vor, welche sonstigen maculösen Erscheinungen parallel aufgefasst werden kann. Die Veränderungen heilen ohne jede Functionsstörung ab. Vortr. bespricht die seltene Papilloretinitis und Retinitis dieses Stadiums, ferner die Retinitis circumpapillaris, die ebenfalls ohne alle ophthalmoskopischen und functionellen Veränderungen abheilen.

In der Chorioidea scheidet Vortr. die flächenhaften Früh-Erkrankungen von den später auftretenden herdförmigen. Bei letzteren grenzt er die dissiminirten Formen von den gruppirten ab.

An sich haben die Chorioideal-Erkrankungen nichts Charakteristisches für Lues.

Kurz geht Vortr. auf die sogenannte centrale recidivirende Retinitis ein, ferner auf Aderhaut-Gummata.

Discussion: Elschnig, Uhthoff, Laqueur.

6. Ueber Pilzconcremente in den Thränenkanälchen, von M. zur Nedden in Bonn.

An der Bildung des Concrements im Thränenkanälchen können verschiedene Arten der Streptothrixgruppe betheiligt sein, von einfachen Saprophyten bis zum echten Actinomycose-Pilz. Das Erkrankungsbild ist stets ein gutartiges, da es sich lediglich um Fremdkörperreiz handelt, eventuell ist deshalb der Name Streptothrichie (Axenfeld) statt Actinomycose zu empfehlen.

7. Ueber Erkrankung der Thränendrüse, von H. v. Krüdener in Riga.

Vortr. berichtet über 4 Fälle von Entzündung der Thränendrüse. Der erste, bei dem eine Aetiologie nicht zu ermitteln war, verlief unter dem Bilde eines Tumors. Im zweiten Falle, bei einem Diabetiker, waren die plötzlich auftretenden Schmerzen sehr erheblich, ebenso im dritten Falle, bei



dem der Pneumococcus gefunden wurde. Im vierten Falle handelte es sich um einen Abscess, an dem neben dem Streptococcus der Influenzabacillus betheiligt war.

Ferner berichtet Vortr. über einen Fall von Verlagerung der Thränendrüse bei Trachom.

8. Ueber Stauungspapille bei Cysticercus cerebri, von E. Jacoby in Bromberg.

Bericht über 2 Fälle aus Breslauer Kliniken, die bei Traubencysticerken der Hirnbasis Stauungspapille zeigten. Da bei Hirncysticerken Stauungspapillen sehr selten sind, kommt die Raumbeengungs- und die Entzündungstheorie nicht in Betracht, wohl aber die Parinaud'sche, die als wesentliches Moment ein Oedem hinzufügt, das zur Papille fortschreitet. Dieses Oedem kann durch die hochgradige Endarteriitis der Hirnarterien verursacht sein, die ähnlich der syphilitischen in den berichteten Fällen bestand.

9. Heilung peripherer Reizzustände sensibler und motorischer Nerven, von Schlösser in München.

Vortr. hat 8 Fälle von Tic convulsif, die $^1/_2$—30 Jahre bestanden, durh Einspritzung von Alkohol an den Facialisstamm am Warzenfortsatz geheilt. Er erreichte eine vorübergehende Facialislähmung, am erwünschtesten von $^1/_2$—1 Stunde Dauer. Bei zu schwacher Wirkung muss die Einspritzung wiederholt werden, bei zu starker Lähmung, von $2^1/_2$—$4^1/_2$ Monaten Dauer in zwei Fällen, ist entsprechende Behandlung nothwendig. Recidive sind in zwei Fällen eingetreten, die erneute Injection nöthig machten. Die etwas complicirte Technik muss im Original nachgelesen werden.

In der Discussion bemerkt Nieden, dass er gleich gute therapeutische Erfahrungen mit Hüter'scher 1% Karbol-Injection in die Nervenscheide machte. Schlösser hält die dazu gehörende Technik für zu schwierig. Es sprechen Straub, Augstein.

10. Klinische Erfahrungen über Spasmus und Tonus des Accommodations-Apparates, von Pfalz in Düsseldorf.

Wie Donders, Hirschberg, Schnabel glaubt Vortr. nicht an einen Accommodationskrampf. Die Differenzen zwischen der Refraction des atropinisirten und nicht atropinisirten Auges erklären sich dadurch, dass bei weiter Pupille die flacheren Randtheile von Cornea und Linse refractionserniedrigend wirken (Hess). Das Atropin hebt auch den normalen Tonus des Accommodationsmuskels auf, der aber mitcorrigirt werden muss. Vortr. geht näher auf diesen Tonus ein, der gelegentlich auch in myopischen Augen etwas höher ist und eine stärkere Myopie bedingt, nicht vortäuscht. Er erklärt diesen Hypertonus als einen Accommodationsreflex, der früher beim Nahesehen eintretend, bei entstandener Myopie unzweckmässig beibehalten wird. Die beste Therapie ist die passende Brille.

Mit astigmatischer Accommodation nimmt Vortr. auch einen astigmatischen Hypertonus an, der Astigmatismus für die Ferne ausgleicht, während für die Nähe asthenopische Beschwerden oft eine Correction des Astigmatismus nöthig machen.

In der Discussion berichtet Höderath über einen Fall von Accommodationskrampf, der, bei Hypermetropie 2 D, nur mit — 10 D nahe sehen konnte. Augstein macht auf Accommodationskrampf bei Neurasthenie aufmerksam. Königshöfer bemerkt, dass die Annahme eines Hypertonus nicht weit von der Annahme eines Accommodationskrampfes entfernt sei.

Zweite wissenschaftliche Sitzung vom 15. September.

Vorsitzender: Czermak in Prag.

11. Ueber traumatische Hornhaut-Erkrankungen mit specieller Berücksichtigung der Abhebung des Epithels, von A. Peters in Rostock.

Die Abziehbarkeit des Epithels bei Hornhaut-Erosionen stellt den geringsten Grad der Blasenbildung dar. Aehnliche Verhältnisse finden sich beim Herpes corneae, der Keratitis disciformis und dem Ulcus corneae serpens. Die Blasenbildung hängt von einem Oedem der Hornhaut ab. Dieses Oedem beruht auf Nervenläsionen durch Trauma. Geht es in die Tiefe, so befällt es das Parenchym, wo es dem Bezirk der verletzten Nerven-Endigungen entsprechend Scheibenform annimmt. Es ist demnach bei der Kerat. disciformis die Annahme einer Infection unnöthig. Beim Ulcus serpens leistet das Oedem der Ausbreitung der Entzündung Vorschub, die schädigenden bakteriellen Einflüsse finden ein geschädigtes Gewebe vor.

In der Discussion sprechen Schirmer, v. Hippel, Franke, Leber gegen die Anschauungen des Vortr.

12. Ueber subconjunctivale Extraction (Extraction mit haftendem Bindehautlappen), von W. Czermak in Prag.

Nachdem Vortr. ursprünglich bei der subconjunctivalen Extraction einen Bindehautlappen beim Ausschnitt gebildet hatte, legte er später, um den Lappen breiter zu erhalten, die Bindehautschnitte vor dem Hornhautschnitt an. Hierbei war die Iridectomie nöthig. Um diese zu vermeiden, wendet er jetzt ein drittes Verfahren an, das er subconjunctivale Extraction mit Bindehauttasche nennt.

Er schneidet dabei, die Bindehaut 1,5—2 mm vom Limbus aufnehmend, im horizontalen Meridian am Hornhautrande ein, führt das nach unten gerichtete Messer zur Pupille und macht bei ruhigen Kranken den Ausstich, der aber nicht nöthig ist. Beim nun folgenden Herausziehen des Messers kann die unverdickte Kapsel gleich eröffnet werden. Dann wird mit der Scheere vom Einstich aus ein Schnitt vertikal nach unten in der Bindehaut bis zum Uebergangstheil ausgeführt, die Bindehaut nach innen unterminirt, darauf mit der Louis'schen Scheere, deren ein Blatt im Kammerfalz, das andre unter der Bindehaut geführt wird, der Hornhautschnitt in 3—4 Absätzen bis zum nasalen Ende des wagerechten Meridians ausgeführt. Nun erfolgt eventuell Kapselöffnung und Star-Austreibung wie gewöhnlich. Die Pupille bleibt meist rund, kann auch leicht mit dem Spatel ausgeglichen werden. Abschliessend erfolgt eine Bindehautnaht. Starke Anwendung von Adrenalin ist zweckmässig.

Zu den Vortheilen andrer subconjunctivaler Verfahren tritt die vollständige Deckung der Wunde durch die Bindehaut und die Lage der Wunde nach unten hinzu, auch Erschwerung der Wundsprengung, Erhaltung der runden Pupille.

Während die ersten Verfahren für besonders schwierige Fälle gedacht waren, glaubt Vortr. das beshriebene Verfahren zu allgemeiner Geltung bringen zu können.

13. Zur Technik der optischen Iridectomie, von Th. Axenfeld in Freiburg.

Der Vortrag empfiehlt die Anwendung des Irishäkchens, das die Operation schmerzloser macht. Es sprechen Kuhnt, Müller, Czermak zustimmend, ferner Rogmann, Schönemann, Pfalz, Gutmann.

14. Zur Kenntniss der Scleritis posterior, von A. Wagenmann in Jena.

An einem an Netzhautablösung lange erblindeten Auge wurde als Ursache schwerer Erscheinungen, die an Tumor chorioideae denken liessen, anatomisch tiefe Scleritis posterior nachgewiesen.

Die Diagnose ist an vorher veränderten Augen besonders schwierig.

15. Experimentelles über ultraviolettes Licht, von E. Hertel in Jena.

Am geeignetsten für die Untersuchungen erwies sich das Magnesiumlicht. Es wirkt stark baktericid, dringt jedoch nicht sehr tief in das Gewebe ein, wenn es auch bei längerer Bestrahlung Bakterien durch die ganze Dicke der Hornhaut abtödtet. Durch die Linse hindurch wirkte es nicht. Die Veränderungen im bestrahlten Gewebe liessen eine deutliche Anregung der Proliferation der fixen Gewebszellen erkennen.

16. Die Wirkung der ultravioletten Strahlen auf die Netzhaut, von Birch-Hirschfeld in Leipzig.

Vortr. untersuchte, wie sich die Wirkung des ultravioletten Lichtes auf die Netzhaut nach Fortfall der Linse verhält. Er fand, dass das Unterscheidungsvermögen des Auges für ultraviolette Strahlen im Durchschnitt nach Entfernung der Linse wächst. Weitere Experimente zeigten, dass die ultravioletten Strahlen besonders an der Netzhaut aphakischer Augen ausgeprägte charakteristische, morphologische Störungen hervorrufen. Sie bewirken eine Auflösung der chromatischen Substanz in den nervösen Zellen der Netzhaut, sowohl der Körnerschichten, als der Ganglienzellen.

Bei der Blendung durch Sonnenlicht spielen die ultravioletten Strahlen keine wesentliche Rolle, wohl aber bei Blitzblendung, Blendung durch elektrisches Licht und der Schneeblindheit wie auch der Erythropie.

In der Discussion bespricht Herzog Versuche, die er über Linsentrübung durch Lichteinwirkung anstellte. Bei der Entstehung der Trübungen handelte es sich ausschliesslich um eine Wirkung der leuchtenden Strahlen, auch die Wärmestrahlen kommen nicht in Betracht.

Es sprechen ferner v. Hippel, Rählmann, Hoppe.

17. Beitrag zur Therapie der gonorrhoischen Hornhaut-Verschwärungen, von W. Goldzieher in Budapest.

Das Wesen der Behandlungsmethode besteht in frühzeitiger Bedeckung von Substanzverlusten der Cornea bei Conjunctiva blennorrhoica adultorum mit blutig abgelöster Conjunctiva bulbi nach der Schoeler-Kuhnt'schen Methode. Selbst in schwersten Fällen wurden sehr gute Resultate erzielt.

In der Discussion bemerkt Dufour, dass er von subconjunctivalen Sublimat-Injectionen gute Erfolge sah. Kuhnt beschreibt die Methode zur Deckung von annulären Randgeschwüren mit Conjunctiva.

Dritte wissenschaftliche Sitzung vom 16. September.

Vorsitzender: v. Schröder in St. Petersburg.

18. Ueber die Bedeutung der Längenwerthe für das Körperlichsehen, von L. Heine in Breslau.

Vortr. kommt zu folgenden Resultaten: Die Tiefenwahrnehmung ist eine Function der Vertikalmeridiane des Doppelauges. Wahre Längsdispara-

tionen stereoskopischer Halbbilder veranlassen keine Tiefenwahrnehmungen. Scheinbare Längsdisparationen stereoskopischer Halbbilder vermitteln nur insofern eine Tiefenwahrnehmung, als sie Querdisparationen in sich schliessen. Längenwerthe, welche — ohne Querdisparation zu besitzen — in stereoskopischen Halbbildern congruent auftreten, können uns eine körperliche Vorstellung suggeriren, wenn sie ihrer Ausdehnung nach erfahrungsgemäss von dreidimensionalen Objecten herrühren.

19. Ueber eine sehr seltene Erkrankung der Netzhaut, von E. v. Hippel in Heidelberg.

Mittheilung zweier Fälle, die identisch mit dem von Fuchs beschriebenen Aneurysma arteriovenosum traumaticum sind (Arch. f. Augenheilk. Bd. XI). Die Erklärung von Fuchs, dass durch das Trauma eine Netzhautarterie und Vene geplatzt sind, wonach das Blut ein sackförmiges Aneurysma bildet, hält Vortr. nicht für zutreffend, da in seinen Fällen das Trauma fehlt. Es handelt sich vielleicht um eine Netzhaut-Tuberculose, bestehend in ausgedehnter endarteriitischer und endophlebitischer Erkrankung der Netzhautgefässe.

In der Discussion berichten Sattler, Wagenmann, Best, Müller, Herzog über ähnliche Fälle.

20. Die Augensymptome bei Vergiftung mit Paraphenylendiamin nebst Bemerkungen über die Histologie der Thränendrüse, von Grunert in Tübingen.

Das in mehreren Haarfärbemitteln enthaltene Paraphenylendiamin brachte bei einzelnen Personen ein akutes Ekzem der behandelten Hautstellen und Thränenfluss, Röthung der Bindehaut, Chemosis und Exophthalmus hervor. Es handelt sich dabei entweder um eine Idiosynkrasie oder eine directe Einführung in das Gefässsystem durch wunde Stellen. Vortr. vergiftete Hunde durch Einspritzung unter die Haut und erhielt sehr schwere Vergiftungs-Erscheinungen. Stets fand sich Chemosis und Exophthalmus mit Steigerung des intraocularen Druckes nebst vermehrter Thränen- und Schleimsecretion der Bindehaut und Speichelfluss.

Anatomisch fand sich vor Allem seröse Durchtränkung des Orbitalgewebes bei normalem Verhalten des Bulbus, ferner intensive Braunfärbung der Thränendrüsen und der Nickhautdrüsen durch Imprägnation des Drüsenprotoplasmas mit braunem Farbstoff. Im Zellprotoplasma fanden sich feine Granula, die physiologische Erscheinungen sind. Auch das innere Epithel der Ausführungsgänge der Thränendrüse fand sich gefärbt, so dass ihm sekretorische Bedeutung beizulegen ist.

21. Neue Untersuchungen über die Bahnen des Pupillenreflexes, von G. Levinsohn in Berlin.

Die Frage über den Weg der Pupillenreflexbahnen ist noch eine offene. Vortr. spricht sich gegen die Anschauungen von Bach aus, dessen Versuche zu viel Fehlerquellen haben. Nach seinen Experimenten bestehen Bernheimer's Ansichten, nach denen der Westphal-Edinger'sche Kern das Centrum des gleichseitigen Sphinkterkerns darstellt, zu Recht. Vortr. fand ferner, dass beim Kaninchen die im Chiasma gekreuzten Pupillenfasern sich nochmals kreuzen, bevor sie den Sphinkterkern erreichen, und zwar in nächster Nähe des Sphinktercentrums.

In der Discussion wendet sich Bach gegen die Bemerkungen des Vortr.

Axenfeld erwähnt, dass er an vier mit der Guillotine Hingerichteten

17—40 Sekunden nach der Execution Versuche machte. Nur bei einem bestand von der 17.—30. Sekunde Pupillenreaction. Bei der Durchtrennung der Medulla oblongata zur Ausscheidung event. Hemmungscentren kam die Pupillenreaction nicht wieder.

22. Beitrag zur Physiologie der Bewegungsvorgänge in der Netzhaut, von Herzog in Berlin.

Vortr. suchte der Frage über die Erregung der Netzhaut auf Grundlage der elektromagnetischen Lichttheorie näher zu kommen. Es gelang ihm beim Froschauge Präparate der durch retinomotorische Agentien bewirkten Veränderungen zu erhalten.

Die maximale Verkürzung der Zapfen bei der Contraction des Zapfenmyoids erfolgt auch bei hoher Lichtintensität erst nach 2 Minuten. Diese Contraction dauert demnach zu lange, um sie mit der Lichtempfindung in Beziehung zu setzen.

Die Zapfencontraction entspricht nicht gleichmässig einer Farbe, vielmehr der Intensität des Lichtes.

Die Contractions-Geschwindigkeit erscheint proportional der Schwingungszahl des Reizlichtes, verkürzt sich je mehr man sich dem brechbaren Ende des Spektrums nähert.

Ausser durch Belichtung wird der Zapfenapparat beeinflusst durch Zerstörung des Gehirns und Rückenmarks, wobei excessive Streckung erfolgt. Wärme und Kälte bewirkten maximale Contraction der Zapfen und Pigmentabwanderung, es handelt sich dabei um die reflectorische Wirkung physiologischer Reize.

Die Uebertragungs-Möglichkeit der Versuchsergebnisse auf das Neuroepithel höherer Thiere muss durch weitere Versuche untersucht werden.

23. Die Aetiologie der Thränensack-Erkrankungen, von L. Müller in Wien.

Es geht nicht an, alle Thränensack-Blennorrhoen auf Erkrankungen der Nase zu beziehen. Dies trifft nur für etwa $^2/_3$ der Fälle zu. Durch Untersuchungen bei Trachom fand Vortr., dass häufig das Trachom Ursache der Thränensack-Eiterung ist. Von 35 beobachteten Fällen zeigten 16 den Trachombacillus im Thränensacksekret. Diese litten an Conjunctivaltrachom oder hatten, bis auf einen daran gelitten. In den übrigen 15 verwerthbaren Fällen bestand kein Trachom, 2 Mal fanden sich Reinkulturen von Diplobacillus Morax-Axenfeld. Vortr. fand häufig bei Conjunctivaltrachom eine Verdickung der Thränensackwand. Er empfiehlt in Trachomgegenden secernirende Thränensäcke zu exstirpiren, da sie sonst Jahre lang Impfstoff zur Weiterverbreitung des Trachoms liefern.

24. a) Abhängigkeit vieler functioneller, nervöser Allgemeinstörungen von den Augen. b) Ein Fall von Abhängigkeit hartnäckigen eitrigen Mittelohr-Katarrhs von Augenstörungen, von C. Adelheim in Moskau.

Vortr. schildert die günstige Wirkung der Correction von Refractionsanomalien auf Neurose und den angeblichen Erfolg solcher Correction und der Galvanisation des Auges auf einen Fall von Mittelohr-Katarrh.

25. Ein neues Augensymptom der diffusen Sclerodermie, von L. Logetschnikow in Moskau,

Vortr. sieht dieses seltene Symptom in einer beiderseitigen symmetrischen Unbeweglichkeit der Augen.

26. **Eine tarsoplastische Operations-Methode des Coloboma palpebrae, von M. Peschel in Frankfurt a. M.**

Benutzung eines Tarsallappens zur Deckung des Defectes.

Erste Demonstrations-Sitzung vom 14. September.

Vorsitzender: Schlösser in München.

1. Deutschmann in Hamburg: Demonstration von Patienten mit geheilter Netzhautablösung.

Bei den 7 vorgestellten Patienten mit 8 operirten Augen besteht die Heilung 6—13 Jahre mit zum Theil sehr guter Sehschärfe. Sie sind mit Durchschneidungen und Kaninchenglaskörper-Injectionen behandelt. Bei frischen Netzhaut-Ablösungen sind die Verfahren nicht angebracht, erst wenn die friedliche Behandlung erfolglos war.

Von 174 operirten Augen wurden 23—26 % geheilt.

In der Discussion spricht Müller sich gegen Deutschmann's Behandlungsart aus, v. Hippel anerkennend, schliesslich beschreibt Deutschmann seine Operationsmethode eingehend. (Vgl. Referate der Originalien im Centralblatt f. Augenheilk.)

2—8. Uhthoff, Rählmann, Römer, Krückmann, zur Nedden, Krüdener, Jacoby Demonstrationen zu ihren Vorträgen.

9. Peters in Rostock demonstrirt Präparate von secundär-luetischer Opticus-Erkrankung und von Fremdkörper-Riesenzellen bei sympathisirender Chorioiditis.

10. Heine in Breslau beobachtete bei einer Patientin im Coma diabeticum hochgradige Hypotonie, demonstrirt ferner ein einfaches Epidiaskop.

11. Axenfeld in Freiburg i. B.: a) Zur Differentialdiagnose zwischen Epitheliom und Endotheliom (Cylindrom) der Thränendrüse.

Die Geschwülste der Thränendrüse, die aus epithelartigen Zellschläuchen mit hyalinen oder perlartigen Concretionen bestehen, wurden bisher als Abkömmlinge der Endothelien als Cylindrome bezeichnet. Das vorgelegte Präparat (Dr. Schulze) zeigt solche Concretionen bei echtem epithelialen Carcinom der Thränendrüse. Demnach bedarf die Diagnostik einer Verbesserung.

b) Metastasenbildung bei Sarcoma iridis.

Die Präparate zeigen frühzeitige Metastasenbildung in der Iris, entfernt vom Tumor. Dies spricht für die Nothwendigkeit bei Irissarcom stets frühzeitig zu enucleïren.

c) Mikroskopische Präparate von Acne necrotica.

d) Sarcom der Keilbeinhöhle, welches auf die Orbita und zwar besonders früh auf den Nervus opticus im knöchernen Kanal übergegriffen hat.

12. Pfalz in Düsseldorf: a) Demonstration einer verbesserten Fingerlinse.

b) Demonstration von Kästchen zur Sterilisation von schneidenden Instrumenten nach Mikulicz-Straub.

Die Aufbewahrung von Instrumenten in Seifenspiritus zur Sterilisation hat sich Vortr. sehr bewährt. Er giebt luftdicht schliessende Glaskästchen an.

In der Discussion sprechen Straub und Elschnig ihre Zufriedenheit mit dieser Aufbewahrungsmethode der Instrumente aus.

13. Stock in Freiburg: Ueber experimentelle endogene Tuberculose der Augen beim Kaninchen (besonders Iritis und Chorioiditis disseminata).

Nach Injection von virulenten Tuberkelbacillen in die Ohrvene junger Kaninchen trat nach 12—16 Tagen Chorioiditis disseminata, auch Iritis auf, die gutartig verliefen.

Beim Menschen reagirte nur ein Fall von Iritis auf Tuberculin-Injection, sonst auch bei klinisch diagnosticirter Tuberculose nicht. Demnach reagirt entweder eine locale Tuberculose des Auges nicht immer auf Tuberculin oder das gleiche Krankheitsbild wird auch durch andre Keime erzeugt.

Zweite Demonstrations-Sitzung vom 15. September.

Vorsitzender: Krückmann in Leipzig.

14. Ransohoff in Frankfurt a. M.: Demonstration eines Patienten mit einer eigenartigen Bindehaut-Erkrankung.

Bei einem 14jährigen Knaben bestehen stark hypertrophische Follikel der Uebergangsfalte, die seit 8 Jahren jeder Therapie trotzen.

15. Wagenmann in Jena: Angioma cavernosum chorioideae.

16. C. Hess in Würzburg: Neue Beobachtungen an total Farbblinden.

Gegen die Theorie der Zapfenblindheit der Farbenblinden ist ausser dem häufigen Fehlen eines der Fovea entsprechenden Gesichtsfeldausfalles unter andrem anzuführen, dass total Farbenblinde bei Hess' Versuchen von Sehobjecten, die vollständig auf fovealem Gebiete abgebildet wurden, ähnliche oder gleiche Nachbilder erhalten wie der Normale. Im normalen Auge tritt die foveale Erregung später auf und dauert kürzere Zeit als die extrafoveale. Dasselbe findet sich beim total Farbenblinden, demnach verhalten sich die fovealen Elemente ebenso wie beim Normalen, es fehlen ihnen alle physiologischen Merkmale der Stäbchen, die von der betreffenden Theorie an dieser Stelle angenommen werden.

Discussion: Uhthoff, Grunert, v. Hippel, Rählmann.

17. Schlösser in München demonstrirt a) einen elektrischen Augen-Wärmeapparat, bestehend aus Glühdraht zwischen Asbestplatten; b) eine verbesserte Form des Magneten, der verstärkt und beweglich gemacht ist neben kleinen Neuerungen.

18. L. Müller in Wien: Demonstration von Secundärglaucom-Präparaten.

19. Tartuferi in Bologna: Demonstration mikroskopischer Präparate.

Vortr. suchte durch eine neue Metall-Imprägnation die Gewebselemente in den Formen des Lebens getreu zu erhalten. Es werden Hornhaut-Präparate demonstrirt, ferner Präparate zur pathologischen Anatomie der Thränenwege.

20. Harms in Breslau: Demonstration mikroskopischer Präparate von Iridocyclitis mit Beschlägen auf der hinteren Hornhautwand (Iritis serosa).



21. Grunert in Tübingen: Demonstration zu seinem Vortrag.

22. Natanson in Moskau: a) Bericht über anatomische Untersuchung zweier neuer Fälle von doppelter Perforation des Auges. Die Fremdkörper lagen im Häutchen, denen sich Exsudat und Bindegewebe anschlossen, geliefert von der Chorioidea, Episclera und dem Orbitalgewebe. Die 8 Wochen bezw. 4 Monate im Auge verbliebenen Splitter haben hochgradige Verrostung erzeugt.

b) Mittheilung über Präparate von 2 Fällen doppelseitiger Mikrophthalmie und Bulbuscysten.

23. Schieck in Göttingen: Zur Genese der sogenannten Drusen der Glaslamelle.

Des Vortr. Beobachtungen stammen von einem Falle von Pseudogliom. Es zeigte sich die Glaslamelle besät mit beginnenden und fertigen Excrescenzen. Die Glaslamelle war an diesen Bildungen nicht betheiligt, vielmehr legten gequollene und degenerirte Pigmentepithelien den Grund zum Bau der Drusen. Sie verlieren ihr Pigment und ihre Structur, um in eine glasige Masse überzugehen.

24. Elschnig in Wien: Bemerkungen über den Lichtreflex der Netzhautarterien.

Dimmer's Theorie, dass der Arterien-Lichtreflex an der Vorderfläche des Axenstromes entstehe, lässt sich beim Menschen experimentell widerlegen. Vortr. hält an der Ansicht fest, dass der Lichtreflex bei Arterien und Venen an der Vorderfläche der Blutsäule entstehe, dass aber bei den Arterien die Gefässwand selbst zur Beschaffenheit des Reflexes beitrage.

25. Schwarz in Leipzig demonstrirt die Abbildung einer eigenartigen Macula-Blutung.

26. Blessig in St. Petersburg demonstrirt Präparate von Pilzconcrementen der Thränenröhrchen.

27. Becker in Dresden: Primäre retrobulbäre Plattenepithel-Carcinome der Orbita.

Die beiden Tumoren bestanden aus reichlichem fibrillären Bindegewebe, in welches zahlreiche Zellnester eingestreut waren. Die Differentialdiagnose zwischen Carcinom und alveolärem Sarcom wurde dahin entschieden, dass es sich um Plattenepithel-Carcinome der Orbita handele, welche wohl von Dermoidcysten ausgegangen wären. Spiro.

---

2) Ophthalmological society of the United Kingdom. (British med. Journal 1904. Nr. 2268.)

Sitzung vom 9. Juni 1904.

Simeon Snell berichtet über einen Fall von primärer Opticusatrophie in Folge von Bleivergiftung, der einen 16jährigen Feilenhauer betraf. Beide Papillen waren weiss und atrophisch, ohne die Spuren einer vorausgegangenen Neuritis erkennen zu lassen. (Bezüglich des Gesichtsfeldes, insbesondere des Vorhandenseins centraler Skotome fehlen alle Angaben. Ref.)

Ferner berichtet er über eine 28jährige Dame, bei der sich, aller Wahrscheinlichkeit nach im Anschluss an eine — nicht sehr profuse — post-partum-Blutung, doppelseitige Atrophie des Sehnerven mit totaler Blindheit entwickelt hatte.

Schliesslich theilt Vortr. noch einen Fall von doppelseitigem Glioma retinae mit. Das eine Auge wurde 1897 befallen, das andre 1899; beide wurden enucleïrt.

Mayon demonstrirte Präparate dreier Fälle von Mikrophthalmus.

Sitzung vom 8. Juli 1904.

George Coates demonstrirte mikroskopische Präparate von 5 Fällen von Thrombose der Centralvene der Netzhaut. Viermal fand sich ein organisirter Thrombus. In drei von diesen Fällen fand sich in Folge dessen eine vollkommene Obliteration in einem Theile des Verlaufs; in einem konnte die Wiederherstellung des Lumens durch das Hinzutreten von Collateralen deutlich erkannt werden; einmal war es zu einer Canalisation des Thrombus gekommen. In dem fünften Falle wurde — wohl in Folge unzweckmässiger Schnittführung bei der Anfertigung der Präparate — ein Thrombus nicht aufgefunden. Im Uebrigen fand sich an den Netzhautgefässen Endothelproliferation, Verdickung des Bindegewebes der Gefässwände, hyaline Degeneration, secundäre Thrombose.

---

3) 72. Jahresversammlung der Brit. med. Association in Oxford vom 26. bis 29. Juli 1904. Section für Ophthalmologie. (Brit. med. Journ. 1904. Nr. 2274.)

Discussion über Neuritis retrobulbaris. Gunn eröffnet die Besprechung und weist auf die Wichtigkeit des Verhaltens der Pupille hin. Licht- und Farbensinn sind stets herabgesetzt. Berry hält gleichfalls den Defect des Lichtsinns für äusserst wichtig. Uhthoff behandelte das Thema vom pathologisch-anatomischen Standpunkte.

Es sprachen noch Higgens, Cross, Oliver, Griffith (in einigen Fällen sei secundäre Scleritis die Ursache), Nettleship, Miller.

Poulton sprach über seine Untersuchungen über das Sehvermögen der Vögel, die auf Betrachtung von Nachahmungsfarben beruhten, und ihn zu der Annahme führten, dass die Vögel ebenso sehen wie die Menschen.

Hardy spricht über Maturation und Extraction des Altersstars, nach seinen Erfahrungen an mehreren Hundert Fällen. Die Rinde war nie klebrig und kam stets leicht heraus. Er räth dringend zu einer präparatorischen Iridectomie. Hintere Synechien sind eine Contra-Indication für die Reifung. Higgens hat die Maturation schon lange aufgegeben, hat nie Schwierigkeiten bei der Entfernung der Linse und sucht die Iridectomie möglichst zu vermeiden. Es sprachen ferner Griffith, Thompson, Grossmann, Thomas.

Grossmann spricht über Astigmatismus mit wechselnden Axen Berry hält den Umfang und die Excentricität der Pupille für die Ursache, Bull einen früher bestehenden Keratoconus.

Sitzung vom 28. Juli.

Intraoculare Hämorrhagien bei Constitutions-Krankheiten.

Hill Griffith berichtet über seine ausgedehnten Erfahrungen, macht auf die grosse Seltenheit dieser Fälle und die Wichtigkeit der Blutveränderungen für ihre Entstehung aufmerksam. Discussion: Howe, Uhthoff, Risley, Oliver, Carpenter.

Hirschberg giebt einige praktische Winke für die Magnet-Operation.[1] Er weist darauf hin, dass das Symptom der Schmerzempfindung bei Annäherung des grossen Magneten trügerisch sei, hält für die Diagnose für wichtiger Sideroskopie und Röntgenphotographie. Discussion: Barkan, Hardy, Mackay, Hirschberg.

Rivers: Ueber die Sehschärfe der Wilden und Civilisirten. Vortr. konnte keine wesentlichen Differenzen feststellen.

Berry: Ueber die Diagnose und Natur des Glaukoms.

Frost: Ueber die operative Behandlung der Myopie.

Er meint, dass Netzhaut-Ablösung an operirten Augen häufiger sei und ist ein Gegner der doppelseitigen Operation.

Gillivray: Ueber die Temperatur der Cornea und ihre Beziehung zur Therapie.

Sitzung vom 29. Juli.

Keratitis profunda. Holmes Spicer hält Excesse im Essen und Trinken in etwa $^3/_4$ aller Fälle für die Ursache.

Köller: Ueber subconjunctivale Injection von Cocaïn bei Star-Extractionen.

Howe berichtet über seine Untersuchungen zur Messung der Zeit, die ein Auge zu einer bestimmten seitlichen Bogenbewegung braucht.

Griffin demonstrirte eine Spritze zur Entfernung von Linsenresten nach der Extraction. Hirschberg giebt einen geschichtlichen Ueberblick über das Aussaugen des Stars.

Hinshelwood: Reine Wortblindheit mit rechtsseitiger homonymer Hemianopsie.

Carpenter: Ein Fall von Neuroretinitis bei einem Kind mit grosser weisser Niere.

Harman: Ueber Conjunctivitis follicularis. Vortr. macht auf den Einfluss von Kopfläusen aufmerksam.

Burnham räth bei entsprechenden Erkrankungen, besonders des Uvealtractus zu einer combinirten Behandlung: Pilocarpin subcutan, Quecksilber und Jod innerlich.

Bronner berichtet über einen Fall von septischer Thrombose des Sinus cavernosus in Folge von Empyem der Siebbeinzellen.

Section für Physiologie.

Weitere Studien über den Accommodations-Vorgang, von Karl Grossmann, Liverpool.

Vortr. hat seine früheren Ergebnisse über den Accommodations-Mechanismus durch neue Untersuchungen bestätigen können, und besonders einen Punkt, dass nämlich die Linse bei der Accommodations-Anspannung eine Auf- und Einwärtsbewegung mache, durch verschiedene Beobachtungen gestützt. So beschreibt er ausführlich einen Fall von zusammengesetztem myopischen Astigmatismus mit excentrischer Lage der Pupillen, wo beim Nahesehen eine deutliche Einwärtsdrehung der Axe erfolgte. Vortr. erklärt dieses Phänomen durch die beschriebene Accom-

[1] Der Vortrag wird in „The Ophthalmoscope" erscheinen.



modationsbewegung der Linse, die er auch durch ophthalmometrische Untersuchung in diesem Falle nachweisen und messen konnte. Solche Axenänderung bei der Accommodation tritt noch deutlicher bei leicht erweiterter Pupille (Cocaïn) ein. Zur weiteren Klärung dieser und sich anschliessenden Fragen hat Vortr. zahlreiche Untersuchungen an Katzenaugen unternommen, die sich indessen zu einem Referate nicht eignen.

Das sogenannte Sanson-Purkinje'sche Reflexbild der vorderen Linsenfläche, von Grossmann.

Winke zur leichteren Beobachtung des Reflexbildchens, Beschreibung der Schattenbildungen durch die Wimpern, Unterbrechung des Lichtbildchens in Folge der anatomischen Structur der Linse u. s. w. Loeser.

Referate, Uebersetzungen, Auszüge.

Ein Fall von intraocularem Echinococcus mit Brutkapseln, von L. Werner, Dublin. (Uebersetzt von J. Hirschberg. Vgl. Transact. of the Ophth. Soc. U. K., Vol. XXIII, 1903.)

Ein Landarbeiter von 28 Jahren bemerkte 7 Monate, bevor er zur Untersuchung kam, dass er mit dem linken Auge die obere Hälfte der Gegenstände nicht wahrzunehmen vermochte. Das Auge wurde dann ganz blind und 6 Monate später geröthet und schmerzhaft. Bei der Untersuchung bestand ciliare Röthe, leichte Staphylom-Bildung vorn und eine feine halbmondförmige blaue Linie in der Lederhaut. Die Iris war atrophisch und in ihrer lateralen Hälfte an die Linse geheftet. Eine grauweisse Trübung sass im Pupillen-Bereich dicht hinter der durchsichtigen Linse; kein rother Reflex vom Augengrunde. T +, aber nicht viel. S = 0. Wegen Verdacht einer Geschwulst entfernte ich das Auge und fand dasselbe, nach der Härtung, erfüllt von einer grauweissen, dünnwandigen Blase, die den Glaskörper-Raum einnahm. Die Blase war allenthalben frei, nur an einem Punkte unten mit



Fig. 1. Echinococcus-Blase, in natürl. Grösse, mit Brutkapseln im Innern, — gezeichnet, während das Präparat in Wasser schwamm.



Fig. 2.
Blättriger Ectocyst, einwärts gekrümmt.

den Augenhäuten verwachsen, mittels eines vertieften, narbenähnlichen Herdes. Sie enthielt eine Anzahl von kleinen, weissen, sphärischen Körpern, welche ihrer Innenfläche anhafteten; keiner war grösser, als ein kleiner Stecknadelkopf. (Fig. 1.) Diese enthüllten sich als Brut-Kapseln. Die Blase war typisch für Echinococcus. Ihre Wandung bestand aus zwei Schichten: die äussere war homogen, elastisch, geschichtet (Fig. 2); die innere fein granulirt und gekernt (Endocyste oder Parenchym, Fig. 3 b). In einigen von den




Fig. 3 *a*. Durchschnitt der Blasenwand von Griffith's Fall; zeigt nur den blättrigen Ectocyst. *b*. Der vorliegende Fall zeigt Ectocyst und granuläres Parenchym.

Brut-Kapseln konnten bis zu 15 Echinococcus-Köpfe oder Scolices gezählt werden. Jeder von ihnen zeigte den charakteristischen Hakenkranz; in denjenigen, deren Rostellum vorgestülpt war, konnte man die 4 Saugnäpfe deutlich erkennen.

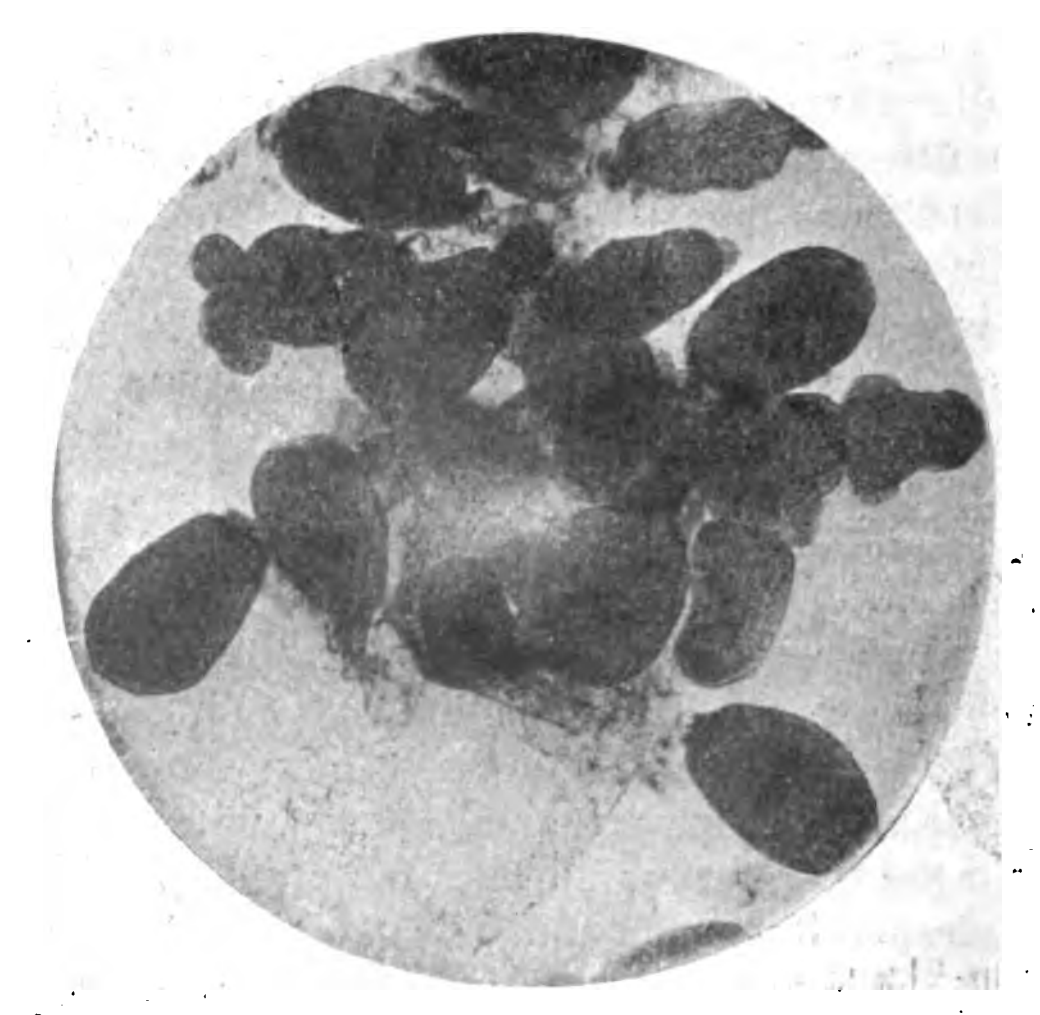


Fig. 4. Zerrissene Brut-Kapsel, zeigt Scolices, die meisten mit eingezogenem Rostellum. Oben ist einer sichtbar, Rostellum und Haken vorgeschoben, Saugnapf an jeder Seite.

Die mikroskopische Untersuchung des Augapfels zeigte, dass die Blase unter der Netzhaut sass. Sie war an die Aderhaut nach unten zu angeheftet durch eine Lage von Bindegewebe. Durch ihr Wachsthum hob sie die untere Hälfte der Netzhaut empor, bis diese mit der oberen sich berührte und verwuchs. Die Verdoppelung der Netzhaut und die Verwachsung der beiden Lagen derselben sind deutlich sichtbar in den Mikrophotographien, wenigstens in einer der Platten.

Nur zwei Fälle von vermuthlichem intraocularem Echinococcus sind bisher erwähnt, nämlich von Gescheidt 1837 und von Hill Griffith 1897. Doch werden sie für unsicher gehalten. Selbst Krämer, in der neuen Auflage von Graefe-Saemisch leugnet noch, dass Ecchinococcus jemals im Augeninnern nachgewiesen sei.

Ich denke jedoch, dass Hill Griffith's Fall echt ist. Die Blätterung der Blasenwand ist kennzeichnend (Fig. 3a), obwohl die Blase unfruchtbar war. Die Abhandlung schliesst mit einem Vergleich der Symptome in Griffith's und in dem vorliegenden Fall, und stellt gegenüber Echinococcus und Cysticercus in dem hinteren Theile des Augapfels.

Journal-Uebersicht.

I. A. v. Graefe's Archiv für Ophthalmologie. LVIII. 3.

1) **Anatomische Veränderungen bei Entzündung der Aderhaut,** von Prof. Dr. Ernst Fuchs in Wien.

Verf. behandelt die Fälle von Panophthalmitis, eitriger und plastischer Irido-Cyclitis, welche auf metastatischem Wege oder durch Infection von aussen her nach Perforation der Bulbushüllen entstehen.

Eitrige und fibrinös-plastische Uveïtis beruhen auf zwei grundverschiedenen Arten von Infection. Ob die Bakterien in das Gewebe der Uvea selbst oder in den Glaskörper gelangen, spielt keine Rolle. Mischformen kommen vor, sind aber Folgezustände gemischter Infection und nicht etwa dadurch bedingt, dass die eitrige Form durch Abschwächung der Erreger in die plastische Form übergeht. Beide Formen sind anatomisch gut charakterisirt, klinisch aber nicht immer scharf zu trennen.

Sind die Infections-Erreger nur in die vordere Kammer eingedrungen, so beschränkt sich die Entzündung häufig auf den vorderen Theil des Auges, doch können unter Umständen, besonders bei Aphakie, auch Keime aus der vorderen Kammer in den Glaskörper gelangen. Ist der Glaskörper inficirt, so verbreitet sich die Entzündung auf die innere Auskleidung des Glaskörperraums, vor Allem auf die Pars ciliaris retinae und die eigentliche Netzhaut. Der anliegende Ciliarkörper erkrankt stets, dagegen kann die Aderhaut fast entzündungsfrei bleiben, wenn, wie es häufig geschieht, die Netzhaut sich frühzeitig abhebt. Bei Betheiligung der Uvea erkrankt der vordere Rand vom Ciliarkörper, der hintere Rand vom Sehnervenkopfe aus, dagegen ist die Verbreitung der Entzündung in der Fläche sehr gering. Entzündung des flachen Theils des Ciliarkörpers führt häufig zu ausgebreiteter Erkrankung des suprachorioidealen Raumes.

Die Lage der Mikroorganismen im Bulbus lässt darauf schliessen, dass die Entzündung der Membranen durch Fernwirkung der Bakterien mittels der von ihnen producirten Toxine hervorgerufen wird.

Eingehend schildert Verf. die Entwicklung der bindegewebigen Mem-

branen, welche nicht selten im suprachorioidealen Raume nach Ablauf schwerer Entzündungen und auch nach Blutungen angetroffen werden. Proliferirende Zellen bilden ein feinfaseriges, junges Bindegewebe, welches sich später verdichtet und dickere, straffere Fasern zeigt, in dem neugebildete Gefässe auftreten und nicht selten Hohlräume angetroffen werden. Nach Blutungen pflegen die Membranen besonders stark zu sein. Verknöcherung der suprachorioidealen Schwarten scheint nicht vorzukommen, während sie bekanntlich bei Schwarten auf der vorderen Fläche der Aderhaut nicht selten ist.

---

2) **Ueber einen eigenartigen Erregungsvorgang im Sehorgan,** von Prof. C. Hess in Würzburg.

Wenn man die Lider in einem mässig hellen Zimmer einige Minuten geschlossen hält, ein Auge für $^1/_2$ bis 1 Sekunde gegen den grauen Himmel richtet und das Auge dann schliesst, so treten an der Stelle des directen Sehens leuchtende helle Pünktchen auf, welche scheinbar in radiärer Richtung nach allen Seiten fortschreiten, während in Wirklichkeit die centralen verschwinden und peripherwärts neue auftreten. Die Erscheinung dauert 1 bis 3 Sekunden, kann aber nach erneutem Schliessen der Lider mehrmals hervorgerufen werden. Wie Belichtungsdauer, Belichtungsstärke, Färbung des Reizlichtes auf das Phänomen einwirken, vgl. Original.

Ueber Sitz und Ursache des Vorganges kann man nur Vermuthungen hegen, wahrscheinlich wird er durch irgend eine Zapfen-Erregung hervorgerufen. Um Nachbilder im gewöhnlichen Sinne kann es sich nicht handeln. Nachbilder entsprechen im Grossen und Ganzen der Form des Reizlichtes und treten rascher auf, wenn die Lichtstärke des Reizlichtes wächst, während hier helle Pünktchen sichtbar werden, und der Eintritt der Erscheinung durch hohe Lichtstärke des Reizlichtes verzögert wird.

---

3) **Ueber experimentelle Erzeugung phlyktänen-artiger Entzündungen durch abgetödtete Tuberkelbacillen,** von Dr. Otto Bruns, Assistent an der Universitäts-Augenklinik zu Heidelberg.

Bekanntlich ruft die Einverleibung abgestorbener Tuberkelbacillen histologische Veränderungen hervor, welche den durch lebende erzeugten sehr nahe kommen. Dass die entstandenen Knötchen nicht verimpfbar sind, und dass eine Generalisirung des Processes nicht eintritt, liegt auf der Hand. Ob Verkäsung erfolgt, ist noch nicht entschieden. Nach der Ansicht einzelner Forscher haben die abgestorbenen Bacillen ihre specifischen Eigenschaften verloren, so dass sie nur als Fremdkörper wirken.

Verf. injicirte sterilisirte Tuberkelbacillen in die Cornea und in das arterielle Gefässsystem. Dass die Bacillen nicht mehr lebensfähig waren, wurde durch Controlversuche festgestellt.

Die Injectionen in die Cornea riefen Veränderungen hervor, welche von der gewöhnlichen Tuberculose nur graduell verschieden waren, indessen niemals dem Krankheitsbilde der Keratitis phlyctaenulosa glichen. Nekrobiotische Vorgänge im Centrum der Gewebsproliferationen wurden beobachtet, konnten aber nicht als wirkliche Verkäsung angesehen werden. Wahrscheinlich handelte es sich nicht um eine einfache Fremdkörperreizung, sondern um die chemische Wirkung von hitzebeständigen Proteïnen.

Bei den Injectionen in die Gefässe wurden der Bacillenaufschwemmung in einer Reihe von Fällen Graphit oder Weizengries hinzugefügt, um die Bildung von Embolien zu begünstigen. Von den Versuchsthieren gingen

mehrere ein, andre blieben ganz gesund. Von 33 Thieren erkrankten 10 an den Augen und von diesen waren 5, welche der menschlichen Conjunctivitis phlyctaenulosa ähnliche Erscheinungen zeigten. Als Verschiedenheit ist hervorzuheben, dass die experimentell erzeugten Knötchen sämmtlich sehr klein waren und niemals ulcerirten.

---

4) **Die Wirkung der ultravioletten Strahlen auf das Auge**, von Dr. A. Birch-Hirschfeld, Privatdocent und Assistent der Universitäts-Augenheilanstalt in Leipzig.

Die Linse absorbirt einen grossen Theil des ultravioletten Lichtes und stellt also einen Schutz der Netzhaut dar gegen die an kurzwelligen Strahlen reichen Lichtarten, wie Sonnenlicht auf hohen Bergen, Blitzlicht, Bogenlampe, Eisenlicht der Finsenlampe. In Uebereinstimmung mit früheren Untersuchern fand Verf., dass das Unterscheidungsvermögen des Auges für ultraviolette Strahlen nach der Entfernung der Linse zunimmt.

Wird die Netzhaut aphakischer Augen durch ultraviolettes Licht geblendet, so bestehen die anatomisch nachweisbaren Veränderungen in hochgradigem Chromatinverlust und Vakuolisation der Ganglienzellen neben Chromatinschwund der Körnerschichten, ganz besonders der äusseren Körnerschicht. Es handelt sich also um dieselben, nur stärker entwickelten Veränderungen wie bei der physiologischen Hell-Adaptation. Auch die hochgradigen Veränderungen, welche sich nach Blendung mit ultraviolettem Lichte in aphakischen Augen entwickeln, gehen nach einigen Tagen zurück, worauf ein besonders chromatinreiches Stadium folgt.

Wurde ein Kaninchenauge 5—10 Minuten lang mittels einer Finsen'schen Dermolampe (3,5 bis 4,5 Ampère) geblendet, so beobachtete Verf. nach 6—12 Stunden Conjunctivitis, Chemosis, Hornhauttrübung, Abhebung des Hornhautepithels, Infiltration und Ulceration des Hornhautgewebes, Iritis, Cyclitis mit fibrinöser Exsudation in die vordere und hintere Kammer. Die Linse blieb klar. Die Netzhaut zeigte auch im linsenhaltigen Auge Veränderungen, die jedoch im aphakischen Auge stärker ausgeprägt waren. Sie bestanden ebenfalls in Auflösung der Chromatinsubstanz, Vakuolenbildung u. A. Das Pigmentepithel war intact, der vordere Abschnitt der Chorioidea stark hyperämisch.

Die Veränderungen bildeten sich in wenigen Tagen zurück, nur in den besonders stark geblendeten Augen konnte noch nach mehreren Wochen zarte Hornhauttrübung, Hyperämie des Uvealtractus und Vakuolen in den Ganglienzellen der Netzhaut nachgewiesen werden.

Die therapeutische Verwendung des ultravioletten Lichtes stösst auf die Schwierigkeit, dass man es nicht beliebig lange einwirken lassen darf. Die baktericide Wirkung ist zweifellos.

Wahrscheinlich beruhen die Folgezustände der Schneeblendung auf der Einwirkung ultravioletten Lichtes. Auch bei der elektrischen Blendung scheint den ultravioletten Strahlen eine wesentliche Rolle zuzufallen.

Der Blitzschlag wirkt sowohl blendend, als auch elektrolytisch und mechanisch auf das Auge. Linsentrübung, schwere Veränderungen der Uvea, Atrophie des Opticus dürften hauptsächlich durch mechanische und elektrolytische Einwirkung bedingt sein.

Bei der Sonnenblendung kommt den ultravioletten Strahlen keine Bedeutung zu. Die durch Sonnenblendung hervorgerufenen Veränderungen

localisiren sich wesentlich im Bereiche der äusseren Netzhautschichten (Oedem) und der Aderhaut mit secundärer Betheiligung des Pigmentepithels.

Dagegen scheint die nach Blendung entstehende Erythropsie hauptsächlich durch ultraviolettes Licht hervorgerufen zu werden.

Die Entstehung einer Cataract durch reine Lichtwirkung ist bisher völlig unerwiesen.

Schutz gegen ultraviolettes Licht wird schon durch eine einfache Glasplatte verliehen. Will man auch die relativ kurzwelligen blauen und violetten Strahlen ausschliessen, so sind rauchgraue Gläser besser als blaue, welche gerade die chemisch besonders activen, leuchtenden Strahlen durchlassen.

---

5) **Pathologisch-anatomischer Beitrag zur Entstehung der Druckexcavation,** von H. Schmidt-Rimpler, Prof. in Halle.

In einem Falle von totalem Narbenstaphylom mit mässiger Drucksteigerung fand sich eine eigenartige Druckexcavation. Die Lamina cribrosa war in ihrer ganzen Ausdehnung stark nach hinten zurückgedrängt. In Schnitten, welche die ganze intraoculare Papillenbreite trafen, sah man das ausgeprägte Bild der Excavation mit vorspringendem Rande. In der Mitte der Excavation ragte eine mit feinfaserigen, vielkernigem Bindegewebe überzogene Vene in die Höhe. Nach dem Rande der Papille hin waren in dem hier erhaltenen Papillargewebe durch Zugrundegehen des Nervengewebes Hohlräume entstanden, an deren Wandung glänzende myelinähnliche Kugeln, Fasern und Detritus lagen.

Vermuthlich drückte nach Schwund der Nervenfasern im Centrum der Papille und nach Entstehung der seitlich gelegenen Hohlräume der Augeninhalt auf die schutzlos gewordene Lamina cribrosa, so dass eine Ausbuchtung erfolgte. Scheer.

II. Zehender's Klinische Monatsblätter für Augenheilkunde. 1904. April.

1) **Beobachtungen über den Accommodations-Vorgang,** von C. Hess.

Verf. vertheidigt seine Ansichten über den Accommodations-Vorgang gegenüber Tscherning und sucht dessen Ansichten zu widerlegen.

---

2) **Einige seltene Glaucomformen,** von Dr. Sala.

Verf. beschreibt das Auftreten von beiderseitigem Glaucom mehrere Stunden nach der Discission einer Cataracta fluida bei einem 8jähr. Jungen, zwei Fälle von traumatischem Glaucom nach Contusion des Augapfels und macht Bemerkungen über die Bedeutung des erhöhten Eiweissgehaltes des Kammerwassers für die Pathogenese des Glaucoms.

---

3) **Ueber Infiltrations-Oedem (gallertigen Pannus degenerativus) unter der Bowman'schen Membran,** von E. E. Foster.

Bei der mikroskopischen Untersuchung eines wegen schwerer Iridochorioiditis enucleïrten Auges fand Verf. in der Cornea eine eigenthümliche Veränderung, welche er als gallertigen Pannus unter der Bowman'schen Membran bezeichnete.

---

4) **Zur Pathogenese der Amotio chorioideae nach Iridectomie bei Glaucom und über Corpora amylacea in der excavirten Papille,** von B. Demaria.



Verf. untersuchte einen Bulbus pathologisch-anatomisch, an dem wegen eines Glaucoma inflammatorium chronicum eine Iridectomie gemacht worden war, die eine klinisch beobachtete Amotio Chorioidea zur Folge hatte. Es war ihm möglich eine directe Verbindung der Vorderkammer mit dem Perichorioidealraum nachzuweisen. Auch communicirte der Riss, der die Vorderkammer mit dem Perichorioidealraum verband, mit dem Schlemm'schen Kanal.

Ausserdem fand Verf. Drusen in der Papille, welche nach ihrem Aussehen und ihrer chemischen Reaction als Corpora amylacea aufzufassen waren. Dieselben hatten die durch den intraocularen Druck excavirte Papille derartig wieder ausgefüllt, dass ihr Niveau wieder annähernd mit der Retina gleich hoch war.

---

5) **Zur pathologischen Anatomie des wegen Hornhaut-Staphylom operirten Auges,** von H. Yamaguchi.

Bericht über zwei von ihm untersuchte Fälle.

---

6) **Kann eine von ihrem Ciliaransatze abgelöste Iris spontan wieder anheilen?** von B. Wicherkiewicz.

Verf. berichtet über einen Fall von Iridodialyse, woselbst nach energischer Anwendung von zusammengesetzten Mydriatica eine Wieder-Anheilung der Iris erfolgte.

---

7) **Die Diagnose der anomalen trichromatischen Systeme,** von W. A. Nagel.

Mai.

1) **Versuch eines Systems der physiologischen Farben-Empfindungen nebst einem Beitrag zur Kenntniss derselben,** von Richard Hilbert.

Verf. versucht eine Classification der physiologischen Farben-Empfindungen zu geben.

---

2) **Ueber die Trepanation der Sclera bei schmerzhafter Glaucom-Blindheit,** von Konrad Fröhlich.

Bei schmerzhafter Glaucom-Blindheit trepanirt Verf. ein Stück der Sclera. Er bildet zunächst einen Bindehautlappen. Mittels einer spitzen geraden Scheere führt er einen 10—12 mm langen Schnitt längs des untern Randes des M. externus und einen ebensolchen entsprechend dem äusseren Rande des M. inferior aus. Die zwischen beiden Schnittanfängen stehende Bindehaut an der Hornhautbasis wird durchtrennt, der Lappen möglichst rein von der Lederhaut abpräparirt und nach dem Aequator zu umgeschlagen. Mit der Trepankrone wird der Scleralkreis hinter dem Ciliarkörper herausgeschnitten und der Bindehautlappen mit einigen Nähten in seiner ursprünglichen Lage befestigt. In 4 Fällen hatte Verf. günstige Resultate, die Spannung wurde unter das normale Niveau herabgedrückt und die entzündlichen Erscheinungen hörten auf.

---

3) **Ueber einen Fall von traumatischer, bitemporaler Hemianopsie mit hemianopischer Pupillenreaction,** von O. Lange.

Verf. berichtet über eine bitemporale, complete Hemianopsie, an der ein Dachdecker in Folge eines Falles vom Dache litt. Dieselbe zeigte eine

scharfe Begrenzung in der Mittellinie, die nasalen Gesichtsfeldhälften zeigten für Weiss und Farben normale Grenzen, die centrale Sehschärfe war erhalten, und es bestand hemianopische, sowohl directe als consensuelle Pupillenreaction. Der Zustand ist auf Dislaceratio chiasmalis mediana totalis zurückzuführen.

4) **Ueber die primäre bandförmige Hornhauttrübung,** von Dr. Velhagen.

Verf. bespricht 2 Fälle von beiderseitigen bandförmigen Hornhauttrübungen an sonst gesunden Augen, von denen einmal die beiden Bulbi zur anatomischen Untersuchung gelangten. Es fanden sich Kalkkörnchen in der sonst normalen Bowman'schen Membran unter dem Epithel der Hornhaut.

5) **Ueber kroupöse und diphtherische Bindehaut-Erkrankungen,** von Dr. zur Nedden.

Die kroupöse und diphtherische Conjunctivitis werden jetzt meistens, da sie durch denselben Mikroorganismus hervorgerufen werden, gemeinsam als Conjunctivitis pseudomembranosa beschrieben. In Folge ihres klinischen Verlaufes sind sie nach der Ansicht des Verf.'s zu trennen. Bei der kroupösen Bindehaut-Entzündung lag das zu einer Membran geronnene Sekret auf der Bindehaut, indem es nur mit dem Epithel in Zusammenhang stand ohne sich in die Bindehaut selbst fortzusetzen, während bei der Diphtherie die Gerinnungsschicht früher oder später das ganze Gewebe der Bindehaut durchsetzte, wodurch letztere anämisch und bald nekrotisch wurde. Verf. untersuchte im Ganzen 23 Fälle, 18 kroupöse und 5 diphtherische. In der Mehrzahl der Fälle bei beiden Krankheitsprocesse fanden sich Diphtheriebacillen, Streptokokken und Staphylokokken theils allein, theils combinirt. Drei Fälle von Kroup waren bakterienfrei, welche alle gutartig verliefen. Eine echte Bindehautdiphtherie ohne Bakterien kam nicht vor.

6) **Anatomisches über die senile Macula-Affection,** von Clemens Harms.

Verf. untersuchte das Auge eines 77jährigen Mannes, woselbst während des Lebens die von Haab beschriebene senile Macula-Erkrankung nachgewiesen worden war, dunkle Herde neben hellen Stellen. Er konnte nachweisen, dass dieselbe auf Veränderungen in der Netzhaut allein beruhen.

7) **Zur Casuistik der Cysten der Lidhaut,** von Otto Zeller.

Beschreibung eines Falles.

Juni.

1) **Beitrag zur Pathologie und Pathogenese der Stauungspapille,** von Dr. Kampherstein.

Unter 51 Fällen von Stauungspapille bestand nach den Untersuchungen des Verf.'s in 32 eine Erweiterung des Sehnerven-Scheidenraums, 19 Mal ging dieselbe nur ein wenig über das Physiologische hinaus. Entzündungserscheinungen in den Scheidenräumen fanden sich in 38 von den 51 Hirnfällen, im Sehnervenstamm in 28. Oedem im Sehnervenstamm war in 30 Fällen mehr oder weniger stark ausgebildet, Oedem mit Entzündungserscheinungen verbunden in 19 Fällen. In 27 Fällen zeigten sich entzündliche Erscheinungen in der Papille, 33 Mal waren die Lamina cribrosa vorgebuckelt. In den bei weitem zahlreichsten Fällen ist die Stauungspapille nicht anders zu erklären, als durch ein fortgesetztes Oedem vom Gehirn aus. Das Oedem dringt vom Gehirn in den Opticus, durch die Lamina cribrosa

in die Papille und ruft hier als eine Art Inkarzerations-Erscheinung des intraocularen Sehnervenendes in dem starren Scleralring und der nur wenig nachgiebigen scleralen Lamina cribrosa eine Schwellung hervor.

2) **Ueber unpigmentirten Naevus der Bindehaut,** von E. E. Foster.

Der nicht pigmentirte Naevus der Bindehaut pflegt im Lidspaltentheil der Conjunctiva bulbi zu sitzen, besonders aussen, in Gestalt einer flachen, gelblichen oder röthlichgelben Geschwulst, die sich gern vergrössert, ohne dass jedoch bisher ein Uebergang in eine maligne Geschwulst beobachtet ist. Histologisch verhalten sie sich wie die Pigmentnaevi, abgesehen vom Pigment, sie geben zu Bildung multipler Cysten Veranlassung, welche von den Epitheleinsenkungen ausgehen.

3) **Experimentelle Untersuchungen über die Veränderungen der Thränendrüse nach Exstirpation ihrer Ausführungsgänge,** von A. Natanson.

Verf. trennte die Ausführungsgänge der Thränendrüse am Hunde von der Orbita aus ab und schnitt sie aus, so dass der Zusammenhang der Drüse mit dem Conjunctivalsack aufgehoben wurde. In der Thränendrüse vollzogen sich erhebliche Veränderungen in den Epithelien. Dieselben waren verkleinert, ihr Protoplasma fast ganz geschwunden und degenerirt.

4) **Die armirte Sonde,** von Alexander Qurin.

Die armirte Sonde besteht aus einem etwa 8—10 cm langen und etwa 0,2—0,4 mm dicken Draht von möglichst reinem Silber, dessen beide Enden mit dem betreffenden Agens, meistens Argentum nitricum, armirt werden.

5) **Zur Myopiefrage,** von J. Stilling.

Verf. vertheidigt seine Ansicht über den Einfluss des Obliquus superior bei der Genese der Myopie Cohn, Hamburger, Seggel und Schnabel gegenüber.

6) **Ueber die Schleifart und das Kaliber von Brillengläsern,** von Ed. Pergens.

Bei Cataract-Operirten empfiehlt sich in erster Linie der Gebrauch von convex-periskopischen Gläsern, dann folgen die planconvexen und die Huyghens-schen, wonach die gewöhnliche biconvexe Form kommt; die Bicylinder geben die geringsten Resultate. Was das Kaliber der Brillen anlangt, so wären Gläser von einem Vertikal-Durchmesser von 35 mm und einem Horizontal-Durchmesser von 55 mm am meisten am Platze.

7) **Bakteriologische Untersuchungen über Masern-Conjunctivitis,** von Ernst Schottelius.

In 40 Fällen von Masern-Conjunctivitiden fand sich im Sekret 25 Mal der Staphylococcus, der Streptococcus 6 Mal. Bei 40 letalen Fällen fanden sich Streptokokken 20 Mal.

8) **Ein neues Verfahren der Blepharoraphie,** von Albert B. Hale.

Verf. markirt auf beiden Lidern die Stelle, wo der neue Lidspalt enden soll. Zunächst auf dem untern Lide, von diesem Punkte beginnend macht er einen senkrechten Schnitt 5—6 mm lang, und von dessen untrem Ende

einen bogenförmigen, ungefähr parallel zur freien Kante des Lides bis zur äusseren Seite des Canthus externus. Von dieser Fläche entfernt er nun die Haut und die darin liegenden Haare sammt Follikel. Auf dem oberen Lide markirt er eine Fläche, der des unteren Lids entsprechend, jedoch 1 mm nach jeder Richtung weiter. Von der freien Kante beginnend entfernt er alles — Haare, Follikel, Tarsus und Bindehaut — unterhalb der Haut. In dieser Weise hat er am oberen Lid einen Hautlappen, am unteren einen Unterhautlappen; beide aufeinandergenäht bilden ein ganzes Lid.

Horstmann.

III. Archiv für Augenheilkunde. XLIX. 1904. Heft 3.

15) **Presbyopie in jugendlichem Alter, astigmatische Accommodation unter dem Einfluss von Eserin,** von Prof. Dr. Koster Gzn. in Leiden.

Verf. berichtet über eine erhebliche Verringerung der Accommodationsbreite bei einem 27jährigen, die nach Ausschluss aller andren Möglichkeiten als Presbyopie zu deuten ist. Als Ursache nimmt Verf. einen unbekannten Widerstand bei der Contraction des Ciliarmuskels an. Interessant war, dass Eserin zunächst eine ovale Pupillenverengerung hervorbrachte, erst nach $^1/_2$ Stunde wurde die Pupille kreisrund. Der ungleichmässigen Contraction des Ciliarmuskels entsprach eine ungleichmässige Accommodation in den correspondirenden Meridianen, die sich mit voller Sicherheit feststellen liess.

---

16) **Ueber Impftuberculose der Cornea,** von Dr. Nakagawa. (Augenklinik der Charité, Berlin.)

Bei einem Kaninchen, dessen Cornea mit Tuberculose geimpft war, konnte Verf. verfolgen, wie die Bacillen, nachdem sie die Descemet aufgesplittert hatten, in die Vorderkammer gelangten. Sie breiteten sich im Fontana'schen Raum, in der Wand des Schlemm'schen Kanals und dem Corpus ciliare aus und bildeten Herde und Knoten in der Iris. Bei andren Kaninchen war die Ausbreitung wesentlich geringer, überhaupt wurden die grössten Verschiedenheiten des Verhaltens nach der Impfung beobachtet. Auffällig war das Fehlen von Riesenzellen. Verf. erörtert die Frage der Verbreitung der Bacillen durch fixe oder bewegliche Hornhautzellen, die noch der Klärung bedarf.

---

17) **Ophthalmologische Miscellen,** von Prof. Hosch in Basel.

a) Zur subconjunctivalen Injection.

Verf. hat bei einer Infection nach Nachstar-Discission von subconjunctivaler Injection einer Lösung von Hydrarg. oxycyan. $^1/_{5000}$ vorzüglichen Erfolg gesehen. Es wurden in $2^1/_2$ Wochen 5 Injectionen ($^1/_2$ g) gemacht, daneben Cataplasmen und Atropin gebraucht. Verf. zweifelt nicht daran, dass eine baktericide Wirkung des injicirten Antisepticum in Action getreten ist.

b) Zur Einheilung metallischer Fremdkörper in die Netzhaut.

Mit 2 Patienten, die einige Jahre einen eisernen Fremdkörper in der Netzhaut gut vertrugen, machte Verf. die Erfahrung, dass es später zu schweren Entzündungen kam, die Enucleation erforderlich machten, da Extractionsversuche vergeblich gewesen waren. Er schliesst daraus, dass frühzeitige Extraction mit allen Mitteln zu erstreben ist.

c) Spontanruptur eines Bulbus mit Uvealsarcom.

d) Pilzconcrement im oberen Thränenröhrchen.

Die Untersuchung ergab Streptothrix. Verf. geht auf die Schwierigkeiten der Unterscheidung von Actinomyces ein. Weshalb Actinomyces im Thränenröhrchen nur als Fremdkörper wirkt und nicht in das Gewebe eindringt, ist nicht bekannt.

---

18) **Ein Fall von Irisverglasung bei Buphthalmus und eine Kritik der Weinstein'schen Theorie der Bildung der Descemet'schen Membran,** von Dr. Halben, Assist. d. Univ.-Augenklin. Greifswald.

Verf. untersuchte einen Fall, in dem die Descemet'sche Membran am Kammerwinkel continuirlich in eine von ihr nicht zu unterscheidende Glashaut übergeht, welche die Vorderfläche der Iris überzieht, um den Pupillenrand umbiegt und die Rückfläche des Pigmentblattes der Iris noch eine Strecke weit überkleidet. Der Befund ist mit der Wagenmann'schen Theorie, nach der die Glashaut als homogenes Product des Hornhaut-Endothels aufzufassen ist, leicht erklärt.

Verf. wendet sich gegen die Weinstein'sche Theorie, nach der die Descemet als ein Product der Hyalinisation der innersten Hornhaut-Grundsubstanz-Schichten aufzufassen ist, in sehr eingehenden Auseinandersetzungen.

---

19) **Original-Artikel der englischen Ausgabe.** (Vol. XXXI, Heft 3—5.)

Heft 3.

1) Gummata des Knochens, der Haut, Conjunctiva, Retina und des Uvealtractus. Vollständige und schnelle Heilung, von A. Barkan in San Francisco.

2) Entfernung einer Augenwimper aus der vorderen Kammer, von J. Dunn in Richmond.

Die Wimper hatte, ohne zu inficiren, 2 Monate in der vorderen Kammer gelegen. Der Hornhautschnitt zur Entfernung muss gross sein und gegenüber der Mitte des Haares liegen.

3) Aufklärung einer traumatischen Cataract, von J. Mills in Baltimore.

Eine isolirte Kapselwunde, in der ein Pulverkorn stecken blieb, führte zu keiner weiteren Trübung der Linse.

4) Eine Stichwunde in der Occipitalgegend mit nachfolgender homonymer Hemianopsie, von H. Friedenwald in Baltimore.

Die Hemianopsie, die mit anfänglicher Bewusstlosigkeit und epileptiformen Krämpfen auf den Stich folgte, ist wohl durch eine Hämorrhagie im Occipitallappen zu erklären.

5) Die Behandlung von Hornhaut-Geschwüren mit subconjunctivalen Injectionen, von J. Dunn in Richmond.

Den subconjunctivalen Jodjodkali-Injectionen schreibt Verf. eine sterilisirende Wirkung auf den Conjunctivalsack zu.

Heft 4.

1) Primäres Sarcom der Iris, von Casey A. Wood und B. Pusey in Chicago.

Vgl. Original-Artikel Band XLVII.

2) Ein Fall von traumatischem Enophthalmus, von Kilburn in Boston.

Der Enophthalmus folgte auf eine Verletzung am linken Oberlid durch

das Brillenglas. Verf. neigt zu der Erklärung durch einen Riss der Tenon'schen Kapsel.

3) Zwei bemerkenswerthe Fälle von Eisensplitter-Extraction aus dem Glaskörper mit dem Riesenmagneten, von F. Kipp in Newark.

4) Ein Fall von Blennorrhoe des Thränensackes, hervorgerufen durch einen Nasenstein, von F. Kipp in Newark.

5) Ein Fall von Streptothrix im unteren Thränenkanälchen, von F. Kipp in Newark.

In amerikanischen Kliniken kommt nach Verf.'s Zusammenstellung erst ein Fall auf 53600 Augenpatienten, während Hirschberg einen auf 3000 schätzt.

Heft 5.

1) Ein Fall von metastatischem Carcinom des einen Sehnerven mit eigenthümlichen Degenerationen beider Nerven, von W. Holden in New York.

Vgl. Original-Artikel Band XLVI.

2) Die Behandlung von Hornhaut-Infiltraten mit Jodvasogen, von A. Duane in New York.

Die Anwendung des 10% Jodvasogens, das einen Tag um den andren auf das Infiltrat getupft wurde, hatte guten Erfolg.

3) Retinitis albuminurica bei Syphilis, von Zimmermann in Milwaukee.

Eine charakteristische Retina albuminurica bei einer syphilitischen Nephritis ging auf energische Quecksilberkur vollständig zurück.

---

20) **Sitzungsbericht der British Medical Association.** (Ophthalmological Section.)

Heft 4. April.

21) **Astigmatische Accommodation unter dem Einfluss einseitiger Einwirkung von Homatropin und Eserin,** von Dr. S. Brandes in Haag (Holland).

Sehr eingehende Untersuchungen ergaben, dass Homatropin und Eserin astigmatische Accommodation hervorrufen können, bei Homatropin 1 D, bei Eserin bis 2,5 D.

---

22) **Ueber subconjunctivale Kochsalz-Injectionen und Schädigungen des Auges nach ihrer Anwendung,** von Dr. L. Alexander in Nürnberg.

In den 3 berichteten Fällen fanden sich nach 5—10% subconjunctivalen Kochsalz-Injectionen Verwachsungen zwischen Conjunctiva bulbi und Sclera, partielle Gangrän der Conjunctiva und auch vorübergehende Veränderungen der Hornhaut und Linse.

---

23) **Ueber Pilzconcremente in den Thränenröhrchen,** von Dr. Awerbach in Alexejeff. Augenheilanstalt zu Moskau.

Im Anschluss an die Mittheilung eines Actinomyces-Befundes bezweifelt Verf., dass andre Befunde als Actinomyces-Concremente im Thränenröhrchen richtig sind.

---

24) **Ueber Längsdisparationen und über die Ueberplasticität naher Gegenstände,** von Dr. Kothe in Bonn.

Verf. führt den Nachweis, dass vertikale Unterschiede bei entfernten Gegenständen, wie Helmholtz annahm, gar nicht vorkommen können, vielmehr nur bei nahen Gegenständen möglich sind. Tiefenwahrnehmungen werden durch vertikale Unterschiede nicht vermittelt.

---

25) **Sitzungsbericht der Englischen Ophthalmologischen Gesellschaft.**

Spiro.

IV. British med. Journal. 1904. Juni.

Behandlung der Ophthalmia neonatorum, von Albert Corner.

Verf. empfiehlt, tagsüber einstündlich, Nachts alle zwei Stunden eine schwache Höllensteinlösung nach vorheriger sorgfältiger Reinigung des Bindehautsackes und der Lider einzuträufeln. Er zieht diese Behandlung der directen Bepinselung der Conjunctiva mit starken Höllensteinlösungen vor.

Vermischtes.

1) Soeben kommt die Trauer-Nachricht, dass Stellwag von Carion, einer unsrer Senioren, im 82. Lebensjahre verstorben ist.

2) Unser geschätzter College, Geh. Hofrath Dr. Emil Maier, Leiter der Augenklinik des Ludwig Wilhelm-Krankenheims, ist, 69 Jahre alt, am 19. October in Karlsruhe gestorben.

Bibliographie.

1) Pathologie der Cilien, von Dr. Hans Herzog. (Verlag von Karger, Berlin 1904.) Die ausserordentlich fleissige und interessante Arbeit, in der der übersichtlich geordnete Stoff durch Abbildungen und Tafeln erläutert wird und die mit einem reichhaltigen Literaturverzeichniss versehen ist, eignet sich nicht zum Referat, sondern muss im Original nachgelesen werden.

2) Ueber Initialsklerosen der Augenlider, von Otto Kornacker. (Inaug.-Dissert. Berlin, 1904.) Nach der Statistik kommen auf 10000 Erkrankungen 1 Fall von Primäraffect der Lider, bei Männern häufiger als bei Frauen.

3) Bericht über 1000 Cataract-Extractionen, zusammengestellt nach 153 Fällen aus der Marburger und 847 aus der Breslauer Augenklinik, von Abraham Aronoff. (Inaug.-Dissert. Breslau, 1904.)

4) Zur Frage der Stauungspapille, von W. Uhthoff in Breslau. (Neurol. Centralbl. 1904. Nr. 20.) Auf dem Gebiete der Stauungspapille überwiegt der Hirntumor ausserordentlich, er fand sich unter 204 Fällen von Stauungspapille 134 Mal. Die Diagnose „Stauungspapille" ist nur dann zu stellen, wenn die Prominenz mindestens 2 Dioptrien und darüber beträgt. Nach der Ansicht des Verf.'s lässt sich das Zustandekommen der Stauungspapille nicht immer auf Grundlage primärer entzündlicher Vorgänge erklären, sondern den mechanischen Verhältnissen der intracraniellen Drucksteigerung in Verbindung mit Ventrikelhydrops kommt eine sehr wichtige Rolle zu.

5) Ein Fall von Abducenslähmung und Extremitätenparese nach Schädelbruch, von Dr. Ernst Bloch in Kattowitz. Es handelt sich um eine rechtsseitige Abducens- und Extremitätenparese bei einem

58jährigen Patienten, den ein Balken an der rechten Kopfseite getroffen hatte. Verf. nimmt einen Bruch des rechten Felsenbeins an, wodurch ein Bluterguss entstand, der den Abducens an der Schädelbasis comprimirt hat und der langsam resorbirt wird. Die Extremitätenparese rechts ist wohl die Folge einiger miliarer Blutungen im Pons links nach Abgang der corticalen Facialisfasern.

6) Ueber hysterische Augenmuskel-„Lähmungen" in einer Familie, von Bondi. (Prager med. Wochenschr. 1904. Nr. 33. Nach einem Referat in dem Neurol. Centralbl. 1904. Nr. 20.) Bei der 38jähr. Mutter wurde ein Contractionszustand im rechten Internus, bei der 12jähr. Tochter die spastische Form der hysterischen Ptosis beobachtet. In beiden Fällen völlige Heilung.

7) Biologische Abtheilung des ärztlichen Vereins zu Hamburg. Sitzung vom 26. April 1904. (Nach einem Referat im Neurol. Centralbl. 1904. Nr. 12.) Saenger: Ueber den Faserverlauf im Chiasma nerv. opticorum. Das Resultat der mit Dr. Wilbrand zusammen an einer grösseren Reihe von Fällen mit einseitiger Opticus-Atrophie erhobenen Befunde geht dahin, dass in allen Fällen eine Partialkreuzung der Sehnervenfasern im Chiasma angenommen werden musste. In der unteren basalen Chiasmahälfte sieht man im vorderen Abschnitt in der Mitte gekreuzte, lateralwärts aber auch ungekreuzte Fasern. Im hinteren Abschnitt trifft man dagegen nur gekreuzte Fasern.

8) Ein neuer Apparat zum Photographiren der Pupillenbewegungen, von Dr. J. Piltz. (Neurol. Centralbl. 1904. Nr. 17 u. 18.) Die Beschreibung des Apparats mit anschaulichen Abbildungen muss im Original nachgelesen werden.

9) Ueber die, bei den coordinirten Seitenbewegungen der Augen, an dem sich medialwärts drehenden Auge eintretende Pupillenverengerung, von Dr. Marina in Triest. (Neurol. Centralbl. 1904. Nr. 17.) Verf. hat an Menschen fehlende Accommodations-Reaction bei normaler Accommodation und intacter Convergenzreaction beobachtet; ferner stellte er nach Atropinisation fest, dass die Convergenzreaction die letzte ist, welche verschwindet, und die erste, welche wiederkehrt. In einzelnen Fällen verengert sich die Pupille des nach einwärts gehenden Auges auch bei den Seitenbewegungen der Bulbi.

10) Ueber den Eintritt der vicariirenden Frontaliscontraction bei congenitaler Ptosis, von Dr. M. Bartels. (Zeitschr. f. Augenheilk. XI. 1904. Mai.) Bei einem 16 Wochen alten Kinde fand sich beiderseitige Blepharophimosis, Ptosis, Epicanthus und Beschränkung der Bulbusbewegung nach oben, ausserdem hochgradige Hypermetropie. Am auffallendsten war bei dem so jugendlichen Individuum das frühzeitige Auftreten der vicariirenden Contractur des M. frontales und der Kopfhaltungsmuskeln zur Ermöglichung des besseren Sehens. Nach der Ansicht des Verf.'s muss angenommen werden, dass bei dem Kinde die Muskelaction rein reflectorisch zu Stande kam und dass die Reflexbahn dafür schon frühzeitig ausgebildet war.

11) Wie verhält sich die Pupille bei der typischen reflectorischen Pupillenstarre? von Prof. L. Bach in Marburg. (Neurol. Centralbl. 1904. Nr. 15.) Verf. verfolgt mit seinen Ausführungen hauptsächlich den Zweck, auf die Nothwendigkeit einer bestimmten Definition des Begriffes der reflectorischen Pupillenstarre hinzuweisen und damit zu weiteren

Beobachtungen über die Weite der Pupille bei der typischen reflectorischen Starre anzuregen.

12) Das Verhalten des Rückenmarkes bei reflectorischer Pupillenstarre, von Dr. M. Reichardt. (Archiv f. Psychiatrie. Bd. 39, Heft 1.) Verf. kommt auf Grund seiner genauen und lehrreichen Untersuchungen zu folgendem Schluss: Bei allen Kranken mit Pupillenstarre fand sich, gleichgültig ob sonst vorwiegend lumbaler, oder cervicaler, oder generalisirter Sitz der Hinterstrang Erkrankung vorlag, ferner ob die Hinterstränge allein oder combinirt mit den Seitensträngen erkrankt waren, eine Degeneration an der Grenze zwischen Goll'schem und Burdach'schem Strang, also in der Bechterew'schen Zwischenzone und zwar am deutlichsten im ventralen Theil derselben in Höhe des 3.—2. Cervicalsegments. Auf Grund dieser Thatsachen glaubt sich Verf. berechtigt, eine bestimmte Degeneration im ventralen Theil der Zwischenzone vorwiegend des 3. Cervicalsegments als charakteristisch für Pupillenstarre anzunehmen und somit in letzterer ein Symptom einer Rückenmarkserkrankung erblicken zu dürfen. Ein Zusammenhang zwischen Rückenmarksdegeneration und Opticusatrophie konnte bis jetzt nicht gefunden werden. Fritz Mendel.

12) Lichttherapie in der Augenheilkunde, von H. Strebel. (Klinisch-therap. Woch. 1903. Nr. 45.) Verf. geht davon aus, dass nur den ultravioletten, chemisch wirksamen oder „aktinischen" Strahlen eine specifische Wirkung zukommt, während die gewöhnlichen oder sichtbaren Lichtstrahlen sich von der Hitzewirkung (durch Kataplasmen, heissen Dampf, Thermophor u. s. w.) nicht wesentlich unterscheiden. Consequenter Weise benutzte er daher diejenige Lichtquelle, die am wenigsten Wärme- und am meisten aktinische Strahlen aussendet. Dies seien alle diejenigen Lampen, bei denen der elektrische Lichtbogen zwischen Eisenstäben erzeugt wird (Bang'sche Lampe, Dermolampe und Strebel'sche Lampe, die sich nur durch Constructions-Details unterscheiden). Versuche an Augenkranken hat Verf. überhaupt nicht gemacht. Auf Grund von Thierversuchen, in denen sich bei kurzer Bestrahlung Epithel-Abstossung auf Cornea und Conjunctiva erzeugen liess, die nach einigen Tagen spontan verheilte, empfiehlt Verf. die Verwendung bei verschiedenen Augenkrankheiten, bei denen wir bestimmte Zellen oder Keime zu zerstören wünschen (Ulcus corneae, Blepharitis, Hordeolum, Chalazion, Trachom u. a. m.). Die Arbeit hat somit nur den Werth einer Anregung, da die eigentlichen grundlegenden Versuche über Dosirung und Wirkung fehlen. Crzellitzer.

13) Das Jequirity, das Jequiritol und Jequiritol-Serum, von Hoor. (Samml. zwangl. Abhandl. a. d. Geb. d. Augenheilk. 1903. V. Bd. Heft 3/4.) An der Hand von 121 Fällen, die Verf. mit den Römer-Merck'schen Präparaten behandelte, bespricht er die Eigenschaften derselben. Vor der alten Jequirity-Behandlung haben sie voraus die feste Dosirbarkeit. Contraindicirt sind alle noch gereizten Augen. Nur die Hornhaut wird beeinflusst, d. h. vascularisirt und aufgehellt. Für Follikeln, Trachomkörner ist es wertlos. Da es nicht ungefährlich ist, sollen immer andre, harmlosere Mittel vorher angewandt bezw. erschöpft sein; die Anwendung muss in der Klinik, nicht ambulant und nur an einem Auge erfolgen. Vom Jequiritolserum, das ja alle Gefahren des Jequiritols nach Angabe seines Erfinders beseitigen soll, hält Verf. nicht allzu viel. Nur die schmerzlindernde Wirkung concedirt er als sicher. Doch hat er das Serum viel zu selten angewandt, um über dieses competent zu urtheilen. Erwähnt sei, dass bei einem Falle,

wo nach Jequiritolcur Phlegmone des Thränensacks eintrat, bei einem andren, wo ein Hornhautgeschwür erzeugt wurde, sowie bei mehreren äusserst heftigen croupösen Ophthalmien das Serum wirkungslos blieb. Ref. erwähnt dies, damit die Collegen bei der Anwendung des Jequiritols sich ihrer grossen Verantwortlichkeit bewusst bleiben und nicht im blinden Vertrauen auf das Serum den Hinweis auf event. Gefahren unterlassen.

Crzellitzer.

14) Ueber die Grundsätze bei der Behandlung der Kurzsichtigkeit, von Prof. H. Sattler, Geh. Med.-Rath in Leipzig. (Deutsche med. Wochenschrift. 1904. Nr. 17 u. 18.) Verf. spricht sich zunächst über die Entstehung der Kurzsichtigkeit aus. Er verwirft die Accommodations-Theorie, ist Anhänger einer Convergenz-Theorie. Bei der Nahearbeit wird zunächst eine Schädigung durch Erschwerung des venösen Rückflusses beim Vorbücken ausgeübt, sodann wirkt die Contraction mehrerer Augenmuskeln auf die jugendliche Bulbuskapsel allmählich drucksteigernd und das Auge verlängernd. Voraussetzung ist eine Anlage, die häufiger, als gewöhnlich angenommen wird, ererbt ist. Deshalb ist bei der Bekämpfung der Myopie auf die Vermeidung zu starker Annäherung und zu langer Nahearbeit hinzuwirken. Dazu gehören geeignete Subsellien u. s. w. und nach des Verf.'s Ansicht dauernde Correction durch die vollständig neutralisirenden Concavgläser. Verf. hat bei Vollcorrection nur gute Erfolge gesehen, nie eine grössere Weiterzunahme als 1—1,5 D. Von My 0,75 D an wird Vollcorrection für Nähe und Ferne empfohlen. Lässt sich dies (bei Mädchen) nicht durchsetzen, so ist wenigstens das Tragen der Gläser für die Nähe und in der Schule durchzusetzen, wenn auch das Blinzeln der uncorrigirten Myopen einen nicht gleichgültigen Muskeldruck auf das Auge ausübt. Die Vollcorrection lässt sich bis zum 25. Lebensjahre stets gut durchführen. Bei Aelteren muss bei einer Myopie $> 5,0$ für die Nähe eine 1—2 D schwächere Brille genügen, falls nicht auch hierbei Vollcorrection von den Patienten vorgezogen wird. Um die prismatische Wirkung der starken Concavgläser zu vermeiden, sind periskopische Gläser zu empfehlen. Bei My 12—18 D ist von einer Vollcorrection nicht mehr die Rede, doch soll auch hier für die Nähe eine nur 3—4 D schwächere Brille und eventuell ein Zusatzglas für die Ferne getragen werden. Bleibt trotz Vollcorrection eine erhebliche dynamische Divergenz bestehen, so macht Verf. eine Tenotomie des Externus. Bei hohen Graden der Myopie, bei Kindern selbst bis zu 13—14 D herunter, entfernt Verf. die Krystalllinse nach dem Vorgehen von Hess mittels Extraction durch Lanzenschnitt. Er empfiehlt, falls keine Gegenanzeigen vorliegen, stets Operation beider Augen.

Spiro.

15) Eumydrin, ein neues Mydriaticum, von Dr. Lindemeyer. (Berl. klin. Wochenschrift 1903. Nr. 47.) Das Eumydrin, durch eine Umwandlung des Atropin gewonnen, indem seine tertiäre Base in eine quaternäre übergeführt wird, — dessen Giftigkeit 50 mal geringer sein soll, als diejenige des Atropin, kann in verschieden starken Lösungen (1 %, 2 %, 5 % und 10 %) verwandt werden, um je nach Wunsch eine Mydriasis und Accommodations-Lähmung von entsprechender Dauer hervorzurufen.

Fritz Mendel.

Um Einsendung von Separatabdrücken wird gebeten (Berlin NW. 26 Schiffbauerdamm).

Verlag von Veit & Comp. in Leipzig. — Druck von Metzger & Wittig in Leipzig.



Centralblatt

für praktische

AUGENHEILKUNDE.

Herausgegeben von

Prof. Dr. J. Hirschberg, Geh. Med.-Rath, in Berlin.

Monatlich ein Heft. Preis des Jahrganges 12 Mark. Zu beziehen durch alle Buchhandlungen des In- und Auslandes und die Postanstalten des Deutschen Reiches.

December. Achtundzwanzigster Jahrgang. 1904.

Inhalt: **Original-Mittheilung.** Ein seltener Operations-Fall. Von **J. Hirschberg** in Berlin.

Gesellschaftsberichte. 1) Medicinische Gesellschaft in Leipzig. — 2) Wiener ophthalmologische Gesellschaft. — 3) X. Internationaler Ophthalmologen-Congress in Luzern, September 1904.

Referate, Uebersetzungen, Auszüge. 1) The pathology of the eye, by J. Herbert Parsons. — 2) Ueber Magnet-Operationen am Auge, von Heinrich Bernartz. — 3) Encyclopédie française d'ophtalmologie, par F. Lagrange et E. Valude. — 4) Histologie pathologique de l'oeil, par O. Parisotti. — 5) Anatomie de l'appareil nerveux sensoriel de la vision. Rétine. — Nerf optique. — Centres optiques, par M. Rochon-Duvigneaud.

Journal-Uebersicht. I. A. v. Graefe's Archiv f. Ophthalmologie. LIX. 1. — II. Zehender's Klinische Monatsblätter für Augenheilkunde. 1904. Juli—November.

Vermischtes. Nr. 1—2.

Bibliographie. Nr. 1—15.

Ein seltener Operations-Fall.

Von **J. Hirschberg.**[1]

M. H.! Ueber eine seltene Operation möchte ich Ihnen berichten, ja über eine solche, welche, soviel ich weiss, bisher noch niemals mit Erfolg ausgeführt worden ist, nämlich über die Ausziehung eines an den Sehnerven-Eintritt angehefteten Eisensplitters.

[1] Nach einem in der Berliner ophthal. Gesellsch. am 17. XI. 1904 gehaltenen Vortrage.



Am 7. XI. 1904 wurde mir aus Wilna in Russland von dem dortigen Augenarzt ein 26jähriger Schlosser zur Operation übersendet. 2 Monate zuvor hatte der Mann eine Verletzung sich zugezogen; beim Hämmern auf Stahl war ihm ein Splitter vom Hammer in's rechte Auge geflogen. Das Weisse des Auges war etwas zerfetzt und geröthet. Er wurde mit Einträuflungen und Umschlägen behandelt. Einen Monat lang setzte er die Arbeit aus, dann nahm er sie wieder auf; litt aber in der letzten Zeit viel an Schmerzen im rechten Auge sowie in der rechten Kopfhälfte. Die Krankenbefragung, die Prüfung des verletzten Auges und auch die Behandlung war dadurch erschwert, dass der Verletzte nur polnisch und ein wenig russisch spricht, aber meine Kenntnisse in den beiden slavischen Sprachen leider nur ziemlich dürftig sind; weshalb ich bei der Operation selber einen Dolmetsch zuzog.

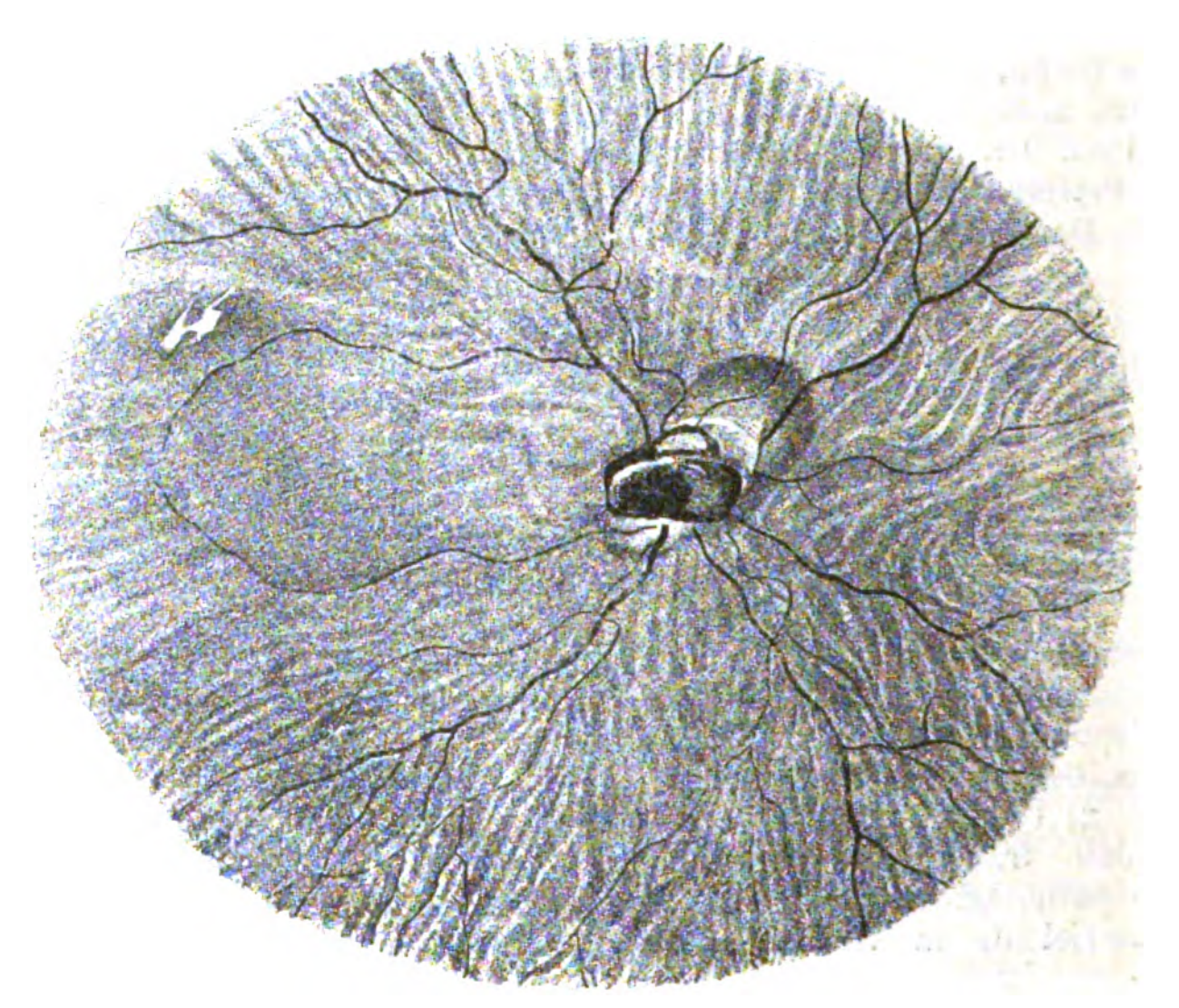


Fig. 1.

Das rechte Auge war wenig gereizt, aber doch etwas lichtscheu und thränend. Hornhaut klar. Nach aussen-unten von ihrem Rande und nahe bei demselben entdeckt man mit der Lupe eine feine Narbe in der Lederhaut, die wagerecht zieht und etwa 1,5 mm lang ist; sie stellt die Eingangspforte des Eisensplitters dar. Die brechenden Theile des Auges sind in dem mittleren Bezirk frei von groben Trübungen. Aber eine bläuliche Trübung, die im untersten Theil des Glaskörpers dicht vor, bezw. an der Netzhaut sich befindet, dürfte von dem ursprünglichen Blut-Erguss in den Glaskörper herrühren. Man sieht sofort den Eisensplitter, derselbe bedeckt den Sehnerven-Eintritt. Der Splitter ist schwarz, sieht aus wie ein Sargdeckel mit scharfer, wagerechter, nach vorn gerichteter Kante, welche metallisch glitzert. Die obere von den beiden Flächen, die in der Kante

zusammenstossen, ist etwas schmäler und grossentheils von einer dünnen hellweissen Auflagerung verhüllt. Der Splitter verdeckt den Sehnerven bis auf ein schmales, unteres Segment und ragt beiderseits noch ein wenig in die Netzhaut hinein. Die Blutgefässe der letzteren erscheinen, so wie sie auftauchen, im Wesentlichen normal. Nach innen-oben vom Sehnerven-Eintritt und einigermaassen concentrisch mit ihrem Rande zieht hinter den Netzhaut-Gefässen eine zarte, dunkelgraue Linie, der Ausdruck eines sogenannten Aderhaut-Risses.

Die genauere Untersuchung im aufrechten Bild enthüllt uns zunächst eine zarte, fadige Glaskörpertrübung, die ungefähr 1,5—2 mm vor der Vorderfläche des Fremdkörpers schwebt. Man erkennt jetzt, auch indem man die Drehscheibe spielen lässt, dass der Fremdkörper den Umriss eines plumpen, kegelförmigen Zahnes mit abgestumpfter Wurzel und halb abgebrochener Krone darstellt. Die scharfe Kante ragt 1 mm über die Oberfläche der umgebenden Netzhaut hervor, die schläfenwärts gelegene plumpe Spitze 0,6 mm, der Rand der nasenwärts belegenen Aushöhlung nur 0,3 mm. Der letztere ist durch zartes, weissliches Gewebe mit der Netzhaut verbunden, während die Spitze frei in den Glaskörper hervorragt; allerdings wie aus den angeführten Zahlen folgt, nur um ein kleines. (Fig. 2.) Eine kleine helle Prallstelle ist einige Millimeter schläfenwärts vom gelben Fleck und etwas oberhalb desselben sichtbar. Die Sehprüfung ergiebt links normale Verhältnisse, rechts mit − 1 Di. S = $^5/_{10}$ m, leichte Einengung der Peripherie des Gesichts-Feldes sowohl nasen-, wie auch schläfenwärts; und einen grossen Dunkelfleck, der, schläfenwärts vom Fixir-Punkt, vom 10. bis zum 30. Grad reicht, und in welchem die Stelle des MARIOTTE'schen Fleckes gewissermaassen eine excentrische Insel darstellen würde. Die innigere Berührung des nasalen Splitter-Endes bewirkt es, dass der Ausfall nach der Schläfenseite weiter reicht. Die Sideroskopie ergab zuerst nur einen ganz unbedeutenden Ausschlag. Nachdem wir durch vorsichtiges Aufsetzen des dicksten End-Stückes vom Hand-Magneten auf den Schläfen-Theil des Aequators den Splitter einigermaassen magnetisirt hatten, erzielten wir an der genannten Stelle einen Ausschlag von 5°, an der entsprechenden Stelle der Nasenseite nur 3°, vorn an der Hornhaut Null. Obwohl der Sehnerv des Menschen in den Augapfel ja nasenwärts vom hinteren Scheitel des letzteren eintritt, so kann man doch schläfenwärts näher an denselben herankommen, weil eben die Menschen den Augapfel mehr nach einwärts, als nach auswärts zu drehen vermögen. Dieses bestimmte auch den Operations-Plan.

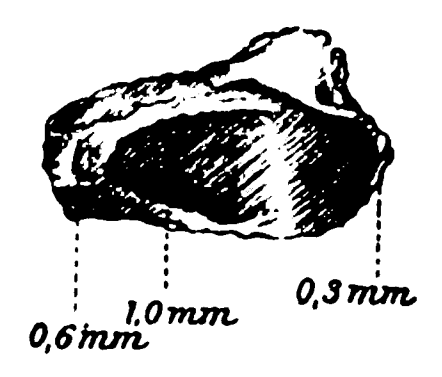


Fig. 2.

Der Fall lag recht schwierig, wie fast alle, welche mir von auswärts zugesendet werden; denn die leichten werden an Ort und Stelle erledigt

und nicht versendet. Ich selber hatte einen gleichen noch nicht erlebt. Nur zwei Fälle aus der Literatur sind mir bekannt geworden.

1. Professor Oeller hat in seinem Atlas (B, Taf. XIV) einen an dem Sehnerven befestigten Eisensplitter abgebildet: nach Eröffnung der Augenkapsel durch einen etwa 5 mm langen horizontalen Schnitt, 12 mm von der Mitte des äusseren Hornhautrandes, wurde der Versuch einer Ausziehung des Fremdkörpers mittelst eines grossen Elektromagneten gemacht; der Versuch misslang; die Sehkraft des Auges dürfte sich nicht erhalten haben, da bei Abschluss der Beobachtung, 3 Wochen nach dem Einschnitt, bereits beginnende Iridocyclitis festgestellt wurde.

2. Der zweite Fall von Eisensplitter im oder unmittelbar am Sehnerven, von dem ich gelesen, in der Klinik des Hrn. Geh. R. Saemisch während dessen Krankheit von seinem Vertreter operirt, hat in Ausschneidung des Augapfels geendigt.[1]

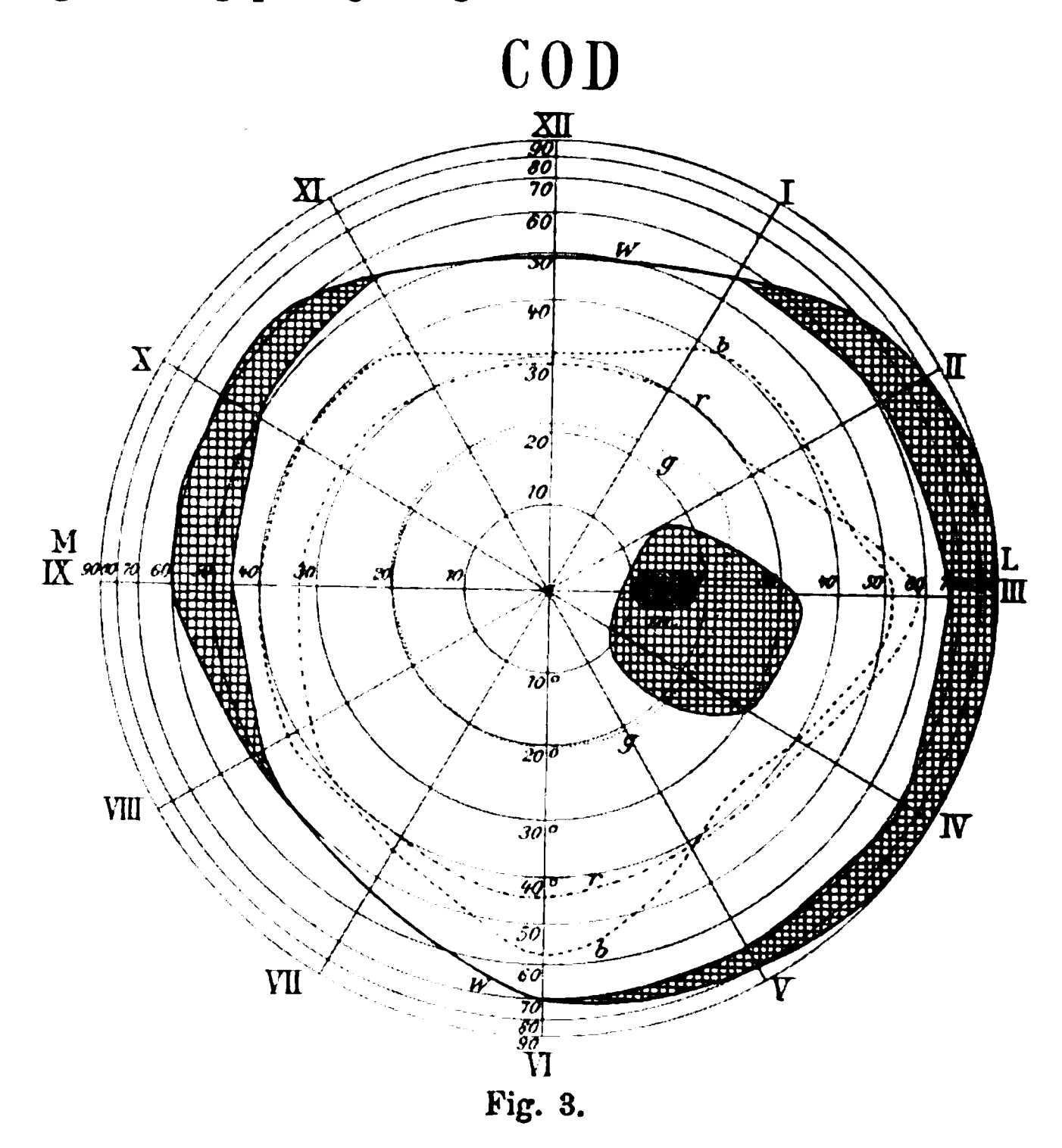


Fig. 3.

Unser Splitter sitzt unmittelbar vor dem Sehnerven, mit seiner Vorderfläche um 0,3—0,6—1,0 mm vor der umgebenden Netzhaut. Aber die Hinterfläche des Splitters kann in die eigentliche Substanz des Sehnerven nicht weit eingedrungen sein; sonst müssten wir wegen der Durch-

[1] Ueber Magnet-Operation am Auge. Dissert. von H. Bernartz. Bonn 1904.

schneidung von Sehnerven-Faserbündeln einen kometen-ähnlichen Ausfall im Gesichtsfeld haben; sonst müssten wir auch Störungen im Netzhaut-Kreislauf mit ihren Folgen vor uns sehen. Daraus ergiebt sich, dass der Splitter, trotz seiner anscheinenden Länge von 2,5 mm und seiner Breite von etwa 1,5 mm, doch ziemlich dünn sein muss; sein Gewicht kann nicht gross sein. Hiermit stimmt auch die Sideroskopie, welche als Maximum des Ausschlages 5 Grad am Schläfen-Scheitel des Aequators ergab.

Somit war der Plan der Operation (11. XI. 1904) vorgeschrieben. Jedenfalls durfte man nicht, nach der bei vielen Fachgenossen üblichen Routine, den Magneten vorn an die Hornhaut ansetzen. Dann würde er nicht gewirkt haben; oder wenn doch, so konnte der gerade nach vorn fliegende Splitter die Linse verletzen. Auch musste man jede heftige Einwirkung vermeiden, um Zerreissung der mit dem Splitter durch Gewebe zusammenhängenden Central-Gefässe zu verhüten. Dass der Plan glückte, verdanke ich zwei Maassnahmen, deren Wichtigkeit ich selber erprobt, die aber noch nicht genügend bekannt zu sein scheinen; wenigstens vermuthe ich dies nach der Discussion, die sich in der letzten Sitzung der British med. Association an meinen Vortrag anschloss. Das eine ist die möglichst sanfte Herausbeförderung des Splitters aus seinem Bett mit meinem Hand-Magneten; das andre ist die sofortige Augenspiegelung, um an den ersten Handgriff, wenn er geglückt ist, den nunmehr gebotenen zweiten richtig anzuschliessen.

Der Verletzte sitzt, das Auge ist durch Holocain-Einträuflung unempfindlich gemacht. Das stärkste Endstück meines Hand-Magneten wird an die Stelle des grössten Ausschlags angesetzt, d. h. schläfenwärts, in der wagerechten Mittel-Ebene, am Aequator, und dadurch der Splitter gelockert; sodann lasse ich die halbe Kraft des Riesen-Magneten vorsichtig auf die selbe Gegend kurze Zeit einwirken und greife sofort danach zum Augenspiegel.

Jetzt ist der Splitter fort von seiner Einbettung, die rein weiss erscheint. Der Splitter kann mit dem Augenspiegel nirgends entdeckt werden, musste also schon vor dem Aequator sitzen.

Nunmehr lasse ich die halbe Kraft des Riesen auf den lateralen Hornhaut-Rand wirken. Während bisher nicht die geringste Empfindung seitens des Verletzten angegeben wurde[1], trat jetzt deutlich Schmerz auf. Sofort war der Splitter hinter der Iris sichtbar, er kam auch zum Pupillenrand und wurde, indem wir nun volle Kraft einschalteten, um diesen herum gezogen, so dass er auf die untere Irishälfte fiel. Jetzt machte ich den üblichen Schnitt am unteren Hornhaut-Rande; das kleine Ende des Hand-

---

[1] Man sieht, dass Fehlen der Schmerz-Empfindung nicht auf Abwesenheit des Eisensplitters schliessen lässt. Die Behauptung mag noch so oft wiederholt werden sie ist irrthümlich.

Magneten brauchte nur zwischen die Wundlefzen geführt zu werden, so war der Splitter daran und gleich draussen. Kleine Blutung auf der Iris. Durch leichtes Reiben wird die Pupille gleich rund. Eserin, Verband, zu Bett.

Der Splitter hat die Maasse, die wir ihm zugeschrieben, eine Länge von 2,5 mm, grösste Breite von 1,5 mm, und besitzt ein Gewicht von nur 4 Milligramm.

Schon am Abend war das Blut von der Iris geschwunden. Vorderkammer gut gebildet. Der Verletzte bekam für die Nacht Chloral und Schnaps und schlief gut. Am 3. Tage fand man Sehkraft und Spannung befriedigend. Das Auge sieht fast wie ein normales aus.

Am 6. Tage ist das Auge ganz reizlos, die Pupille durch Atropin maximal erweitert und rund. Auf dem Sehnerven sitzt eine dünne weisse Schicht, welche zwei quer-verlängerte, seichte, durch eine niedrige Leiste geschiedene Gruben an ihrer Vorderfläche trägt.

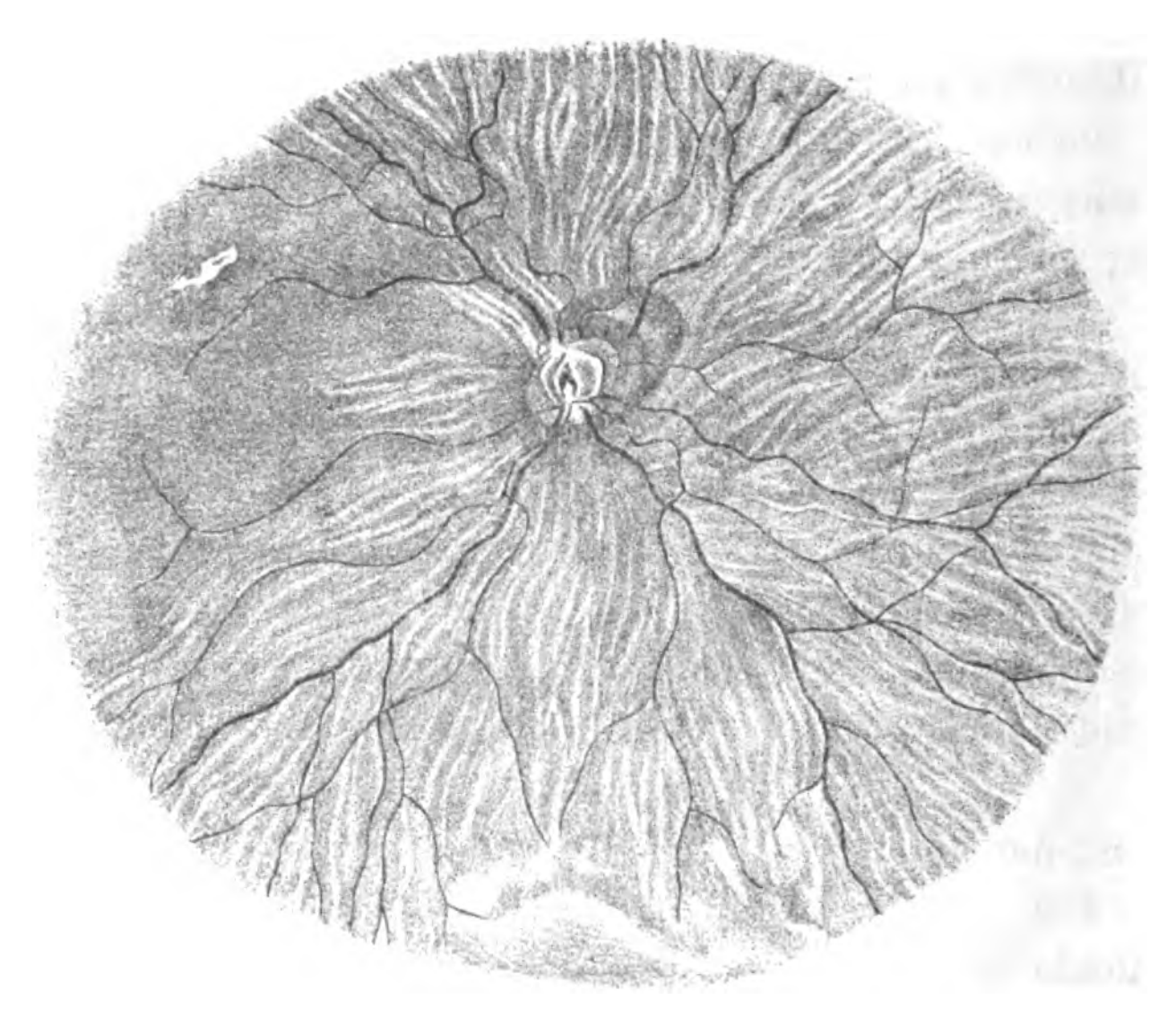


Fig. 4.

4 Wochen nach der Operation sieht das operirte Auge äusserlich wie ein gesundes aus. Hornhaut klar. Die Pupille rund und frei von Verwachsungen; nur aussen-unten zeigt sie, bei seitlicher Beleuchtung und Lupen-Betrachtung, eine zarte Kerbe des Randes, die sich als bläuliche, leicht eingesunkene Linie auf die Vorderfläche der Regenbogenhaut fortsetzt, — an der Stelle, wo der Splitter um den Pupillen-Rand herum in die Vorderkammer gedrungen. Bei Durchleuchtung erscheinen die durchsichtigen Theile klar; der Reflex roth, nur nach unten zu etwas bläulich. Mit dem Lupenspiegel erscheinen unter der Vorderkapsel einige grosse, zarte Linsen-

bläschen von seltener Form, wie abgerundete Dreiecke; der mittlere und Haupttheil des Glaskörpers bleibt frei von Trübungen. Der Sehnerven-Eintritt ist vollkommen klar zu erkennen. Nur das untere Drittel der Sehnervenscheibe liegt zu Tage und ist dabei röthlich, von normalem Aussehen; die oberen zwei Drittel sind bedeckt von einer dünnen, bläulich-weissen Bindegewebsbildung, die in der Mitte eine Delle zeigt, entsprechend der physiologischen Grube (Fig. 4). Weiter nach innen-oben schliesst sich der Aderhaut-Riss an: eine helle Verfärbung der Aderhaut hinter den Netzhaut-Gefässen, mit convexem, leicht pigmentirtem Aussenrande. Die Prallstelle sieht jetzt leicht-rosa aus. Der übrige Augengrund ist unverändert. Nur unten liegt noch bläuliche Auflagerung auf der Netzhaut, zart wolkig, hie und da schon in Zerfall begriffen. Keine Spur von Netzhaut-Ablösung.

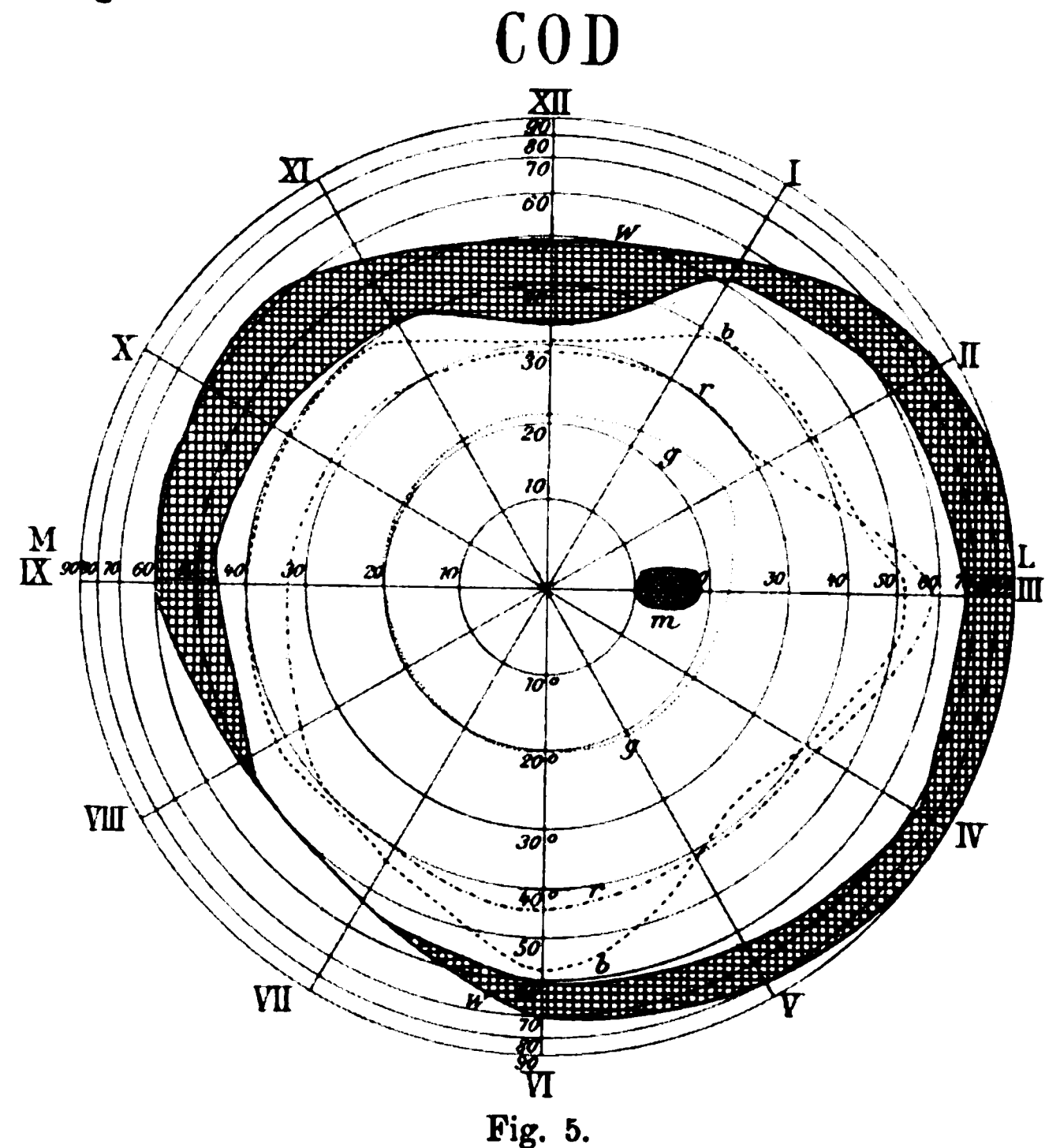


Fig. 5.

S = $^5/_7$. Gesichtsfeld-Grenzen nahezu normal. Der Dunkelfleck (Fig. 3) geschwunden. Man ist wohl berechtigt, von einem vollen Erfolg in diesem Falle zu sprechen.

Zweiundvierzig Tage nach der Operation wurde der Geheilte nach seiner Heimath entlassen.

Gesellschaftsberichte.

1) Medicinische Gesellschaft in Leipzig. (Deutsche med. Wochenschr. 1904. Nr. 34.)

Sitzung vom 3. Mai 1904.

1. Herr Sattler berichtet über einen Fall von pulsirendem Exophthalmus. Dieser entsteht durch Ruptur der Arteria carotis in den Sinus cavernosus hinein. Die Kranken schielen dabei gewöhnlich nach der Nasenseite zu, hauptsächlich bei traumatischer Entstehung, indem auf diese Weise gewöhnlich der Abducens mit betroffen wird. Das Charakteristische ist die Pulsation. Beim Auscultiren hört man über dem Exophthalmus ein Rauschen. Comprimirt man die Carotis, so sinkt die Anschwellung in sich zusammen und das Rauschen hört auf. Die Behandlung besteht in der Unterbindung der Carotis communis, doch kommen zuweilen Recidive vor. Bei dem demonstrirten Fall befanden sich mehrere starke Geschwülste am oberen Lid. Der Exophthalmus war hier durch Fractur oder durch Fissur an der Spitze der Felsenbein-Pyramide entstanden. Die Therapie wurde hier in der Weise eingeleitet, dass der aneurysmatische Sack an den Venen direct in Angriff genommen wurde (Unterbindung der Ophthalmica). Herr Perthes berichtet über die Operation.

2. Herr Birch-Hirschfeld: Die Nervenzellen der Netzhaut unter physiologischen und pathologischen Verhältnissen, mit besonderer Berücksichtigung der Blendung (Finsen, Röntgen, Radium).

Vortr. berichtet über die Ergebnisse, die er durch experimentelle Untersuchungen, besonders an Kaninchen ermittelt hat, und welche den Einfluss der verschiedenen Strahlenarten auf die Nervenzell-Structur der Netzhaut zum Gegenstande haben. Die Methode bestand in Nisslfärbung bezw. in der Verwendung des Methylen-Blau, vital, nach Ehrlich. — Resultat:

1. Schon bei der physiologischen Hell-Adaption (Tageslicht) erfahren die Netzhaut-Nervenzellen constante (geringe) Veränderungen, bestehend in Verminderung des Chromatin-Gehaltes und in geringer Grössenzunahme der Zelle und des Kernes.

2. Bei gesteigerter Intensität des Lichtes wird der Chromatinverlust immer stärker, schliesslich schrumpft und zerfällt Zelle und Kern.

3. Bei kurzer Sonnenblendung wird ein umschriebener Blendungsherd im Augengrunde erzeugt, entsprechend dem Strahlenbündel der Linse, bei dem sich die Hauptveränderungen am Pigment-Epithel und an der Aderhaut abspielen.

4. Reines ultraviolettes Licht (spectrales Ultraviolett) einer electrischen Bogenlampe ruft am linsenhaltigen Auge nur leichte Reiz-Erscheinungen des vorderen Abschnittes hervor, am aphakischen hingegen führt es zu Auflösung der Chromatin-Substanz und Vacuolisation des Protoplasmas. Doch kann sich diese Veränderung in mehreren Tagen ausgleichen.

5. Intensives ultraviolettes Licht (Finsenlicht), das am vorderen Theil des Auges zu schweren entzündlichen Störungen führt (Bindehaut-, Hornhaut-, Regenbogenhaut-Entzündung) kann auch am linsenhaltigem Auge die Netzhaut schädigen. Die Linse gewährt also keinen absoluten Schutz.



6. Durch Röntgen- und Radiumstrahlen treten am Kaninchen-Auge nach meist wehrwöchentlicher Latenz entzündliche Störungen am Hornhaut-Epithel auf, während die Netzhaut und der Sehnerv Degenerations- und Zerfalls-Erscheinungen am Myelin zeigen.

7. Während gegen die blendende Wirkung des ultravioletten Lichtes (Schneeblindheit, Blitzblendung, Ophthalmia electrica, Erythropsie) eine graue Schutzbrille genügend schützt, ist bei der therapeutischen Verwendung sowohl des Finsenlichtes, als auch besonders der Röntgen- und Radiumstrahlen in der Nähe des Auges Vorsicht geboten. C. Hamburger.

---

2) Wiener ophthalmologische Gesellschaft. (Bericht von Professor Elschnig.)

Sitzung vom 26. October 1904.

1. Lauber demonstrirt drei Patienten, 61, 66 und 74 Jahre alt, von denen die beiden ersten an einem, der letzte an beiden Augen eine Verdünnung des oberen peripheren Theiles der Hornhaut darbieten. Der ektatische Theil ist durchsichtig, nur von feinen oberflächlichen Gefässen durchzogen und wird von der übrigen Hornhaut durch eine bogenförmige weisse Trübung abgegrenzt. Durch diese Veränderung wird ein sehr bedeutender (7—13 D) betragender Astigmatismus hervorgerufen, der sich in zwei Fällen recht gut durch Cylindergläser corrigiren liess. Der Vortr. erinnert an die Aehnlichkeit mit den von Fuchs beschriebenen Fällen von Randsclerose und Randverdünnung der Hornhaut. Diese Fälle sind aber nicht dasselbe, da sich bei ihnen kein Greisenbogen vorfindet. Sie dürften auf Grund catarrhalischer Randgeschwüre der Hornhaut entstanden sein, trotzdem zwei der Patienten leugnen, jemals augenkrank gewesen zu sein.

Fuchs meint, die vorgestellten Fälle sind von den von ihm als senile Randatrophie beschriebenen verschieden, wie schon daraus hervorgeht, dass bei letzterer die Atrophie auf Grundlage eines Greisenbogens entstehe, während in den vorgestellten Fällen der Greisenbogen fehlt. Fuchs glaubt, dass die Ektasien durch entzündliche Prozesse entstanden sind.

2. stud. med. Gerstel, Demonstrator an der Klinik Schnabel, stellt zwei Fälle von luetischen oberflächlichen Ulcerationen am Lidrande und an der Conjunctiva tarsi, sowie knötchenförmigen Infiltrationen an letzterer Stelle vor, und zeigt eine Anzahl stereoskopischer Bilder in natürlicher Grösse (von Prof. Elschnig) von ähnlichen Fällen. Er zieht aus der Art der Infiltration den Schluss, dass es sich nicht um zerfallene Condylome, sondern um tarsitische Affectionen mit nachträglicher oberflächlicher Ulceration handelt.

3. Rabitsch demonstrirt Präparate (von Prof. Elschnig) eines Falles von Ciliarkörpercyste. (Ausführlich im Nov.-Heft mitgetheilt.)

4. Meller demonstrirt a) einen Fall von Keratitis punctata superficialis leprosa. Der Kranke, der seit mehr als vier Jahren an Lepra tuberosa leidet, bemerkt seit 2 Jahren eine Abnahme der Sehschärfe des rechten Auges unter leichten Entzündungs-Erscheinungen, seit ungefähr 1 Jahre auch des linken Auges. Das Sehvermögen beträgt jetzt nur noch Fingerzählen in 1 m.

Beide Hornhäute sind dicht besetzt mit äusserst feinen intensiv weissen, scharf umschriebenen, ganz oberflächlich gelegenen Pünktchen. Dazwischen hat sich eine mehr gleichmässige Trübung des Hornhautparenchyms entwickelt, indem jedes dieser Pünktchen von einem zart grauen Hof umgeben ist, und

diese Höfe vielfach confluieren. Die Randtheile der Hornhaut sind von einer pannusartigen Trübung eingenommen. An der Iris des rechten Auges liegen aussen oben zwei weisse stecknadelkopfgrosse, scharf umschriebene Knötchen, die deutlich über die Oberfläche der Iris vorspringen, das eine im kleinen Kreis, das andere näher dem Ciliarrande: Leprome der Iris. Innen oben sind zwei andere nur viel kleinere, eben noch mit der Lupe sichtbare. Zahlreiche hintere Synechien, Pupillarmembran.

Es handelt sich zweifellos um eine specifische Infection der Hornhaut mit Leprabacillen. Vortr. verweist auf die diesbezügliche Beschreibungen von Lyder Borthen u. A. (Ausführlichere Beschreibung folgt.)

Meller stellt b) einen Patienten vor mit einem symmetrischen Tumor der Thränen- und Krause'schen Drüsen. Der nicht ganz verlässlichen Anamnese nach soll die Geschwulst erst seit einigen Monaten sich entwickelt, in der letzten Zeit aber nicht mehr an Grösse zugenommen haben. Vier Jahre früher wurde Patient an der Klinik seines Chefs Prof. Fuchs wegen Blepharochalasis operirt (Excision einer Hautfalte aus beiden Oberlidern).

Die Oberlider sind in ihrer äusseren Hälfte stark vorgewölbt. Man fühlt unter der Haut einen exquisit lappig gebauten Tumor, dessen hinteres Ende in der Gegend der Thränendrüse hinter den Knochen zieht und daher nicht getastet werden kann.

Unter der Lidhaut zieht aber der Tumor, der sich hier aus einzelnen ziemlich derben leicht beweglichen Knoten zusammensetzt, medialwärts bis zum inneren Drittel des Lides.

Bindehaut normal. Keine Drüsenschwellungen, keine Vergrösserung der Speicheldrüsen, interner und Blutbefund (aufgenommen von der Klinik Neusser) negativ. Keine Lues.

Die Diagnose ist nicht mit Sicherheit zu stellen. Möglicher Weise handelt es sich um eine chronisch-entzündliche Infiltration der Thränen- und Krause'schen Drüsen, oder aber um einen von denselben ausgehenden Tumor. Gegen letzteres spricht die Angabe des Patienten, dass die Geschwulst in der letzten Zeit sich nicht mehr vergrössert habe.

Histologischer Befund wird nachgetragen werden.

5. Sachs hält den angekündigten Vortrag „Ueber die absolute Localisation des Gesehenen". Im kritischen Theile seiner Ausführungen erinnert er an die bekannten Versuche von Hillebrand, der auf Grund der Erfahrung erwartete, dass die Grössenänderung des Probe-Objectes bei dessen Annäherung und Entfernung die Localisation des Gesehenen beeinflussen könnte. Durch seine Versuche ist es ihm gelungen, diese Grössenänderung auszuschalten und dadurch einen etwa vorhandenen Einfluss der Convergenz nebst Accommodation auf die Entfernungs-Wahrnehmung aufzudecken. Sicher ist der Einfluss von Convergenz nebst Accommodation nicht so gross und bestimmend, dass er nicht nach Beseitigung der Grössenveränderungen des Fixations-Objectes unwirksam werden würde.

Nach Sachs wird der Schwankungsbereich in der absoluten Localisation einer Gesichts-Empfindung durch das Hinzutreten von anderen relativ bestimmt localisirten eingeengt. Es wächst die Bestimmtheit und Richtigkeit der absoluten Localisation, unter gleichen Umständen, mit der Menge des gleichzeitig Sichtbaren. Es wird also die absolute Localisation durch den Gesammt-Inhalt des Gesichtsfeldes, in hohem Grade gewiss auch durch die Wahrnehmung von Theilen des eigenen Körpers gefördert. Bei aller Anerkennung der grossen zuerst von Hillebrand erkannten Bedeutung des erstgenannten Momentes dürfte



nicht übersehen werden, dass die Sichtbarkeit von Theilen des eigenen Körpers nicht nothwendig eine unveränderliche Localisation des Fixirten zur Folge habe.

6. Elschnig projicirt mikroskopische Präparate von jenem Auge, welches er nach Injection von hämolytischem Immunserum, wegen recidivirender Glaskörperblutung ausgeführt, enucleïrt hat. (S. Februarsitzung der Gesellschaft.) Es fehlten jegliche Mikroorganismen, dagegen war die Netzhaut allenthalben in der Gehirnschicht, an vielen Stellen in toto nekrotisirt (Coagulationsnekrose). Die Nekrose, sowie die hochgradige nicht eitrige Entzündung der gesammten Uvea führt Elschnig auf cytotoxische Nebenwirkungen des Serums zurück.

---

3) **X. Internationaler Ophthalmologen-Congress in Luzern**, September 1904.

Die Unfallsentschädigung in der Augenheilkunde, von Th. Axenfeld (Freiburg i. B.).

Vortr. kommt am Schluss seiner umfangreichen und eingehenden Arbeit zu folgenden Resultaten:

Die Einäugigenrente ca. 30% für erwerbliche, 20—25% für einfache Lohnarbeiter, wie sie vom Reichsversicherungsamt gewährt wird, erscheint nach dem bisherigen Material angemessen. Für Einäugigkeit ist unter allen Umständen Dauerrente zu gewähren. Alle einseitigen Sehstörungen bis unter $S = {}^1/_{10}$ bedürfen keiner Rente[1], mit $S < {}^1/_{10}$ und bei einseitiger Aphakie soll die Hälfte der Einäugigenrente zuerkannt werden. Praktische Prüfungen des Tiefschätzungsvermögens müssen vorgenommen und höchstereoskopische Berufe besonders berücksichtigt werden.

Die Sehschärfeprüfungen zum Zwecke erwerblicher Begutachtungen haben möglichst unter Verhältnissen zu geschehen, welche den Arbeitsbedingungen gleichen.

Einseitige Augenmuskelstörungen mit Doppelsehen müssen wie die Einäugigkeit beurtheilt werden.

Bei gleichseitigen Hemianopsien wie bei hochgradiger einseitiger Einengung des Gesichtsfeldes ist mehr als bisher auch die Störung der binokularen Stereoskopie zu beachten. Reizzustände, Blendung u. s. w. dürfen nicht zu niedrig veranschlagt werden.

Unter keinen Umständen ist die Erwerbsschädigung auf rein theoretisch-mathematischem Wege zu berechnen.

Die Bestimmung des Werthes eines verlorenen oder beschädigten Auges im Hinblick auf die zu gewährende Entschädigung von Dr. Sulzer (Paris).

Umfangreiche Arbeit, zum Referat nicht geeignet, muss im Original nachgelesen werden.

Verlust des Sehvermögens durch Verletzungen und ihr Einfluss auf die Erwerbsfähigkeit, von Würdemann (Milwaukee).

Die von den amerikanischen Lebens- und Unfallsversicherungen bezahlten Entschädigungen betragen bei vollständiger Blindheit überall 100% der für totale Erwerbsunfähigkeit bedingten Summe, bei Erblindung eines Auges werden von $12^1/_2$—50% dieser Summe vergütet, ohne Berücksichtigung einer kosmetischen Schädigung. Von den zur Berechnung der Erwerbsunfähigkeit aufgestellten mathematischen Formeln schliesst sich Vortr. ganz Magnus an.

---

[1] Möchte ich nicht billigen. H.

Ein Vorschlag zur Einigung über die Meridianbezeichnung bei der Astigmatismus- und Gesichtsfeldaufnahme, von Hummelsheim (Bonn).

Für Astigmatismus und Gesiehtsfeldaufzeichnung soll die gleiche Meridianbenennung eingeführt werden und zwar das Snellen-Landolt'sche Schema.

Der Bacillus subtilis bei den Augenaffectionen (klinische und experimentelle Untersuchungen), von Dr. Gourfein (Genf).

Der Bacillus subtilis, der sich in den oberflächlichen Schichten der Erde findet, ist ein pathogener Mikro-Organismus, welcher bald schwerere, bald leichtere Augenentzündungen, je nach seinem Sitz, hervorrufen kann. Vom klinischen Standpunkte aus unterscheiden sich diese Augenaffectionen in nichts von den durch andre pathogene Mikro-Organismen hervorgerufenen.

Untersuchung von 1000 enukleïrten Augen, von Leslie Buchanan (Glasgow).

Welche Rolle spielt der Glaskörper bei den verschiedenen Formen von Netzhaut-Ablösung? von Gonin (Lausanne).

Die Leber'sche Theorie, welche die Netzhaut-Ablösung auf Zug durch den Glaskörper zurückführt, ist nur auf die gewöhnlichen, nicht traumatischen Ablösungen anwendbar, in der grossen Mehrzahl der Fälle von traumatischer Ablösung trifft die Erklärung nicht zu.

Netzhaut-Ablösung bei Retinitis albuminurica, von Dr. Gourfein-Welt (Genf).

Aehnlich den Oedemen der andren Organe sammelt sich auch Flüssigkeit zwischen Netzhaut und Aderhaut an und führt dadurch zur Ablösung.

Das Exsudat stammt von der Netzhaut. Verwachsungen zwischen Glaskörper und Netzhaut wurden nicht gefunden.

Die Schrumpfung des Glaskörpers, die anatomisch festgestëllt werden kann, ist eine Folge der Netzhaut-Ablösung und kann also nicht die Ursache sein.

Keilförmige Excision eines Schleimhautstückchens. Eine Verbesserung der Bowman'schen Schlitzung, von Dr. v. Hoffmann (Baden-Baden).

Ursachen der Kurzsichtigkeit. Behandlung progressiver Fälle von Kurzsichtigkeit, von Prof. Dr. Emmert (Bern).

Als sicher festgestellte Ursachen der Kurzsichtigkeit können betrachtet werden:

1. Erblichkeit;
2. die Jahre stärkster körperlicher Entwicklung;
3. schwächliche körperliche Anlage, sowie vorübergehende Ernährungsstörungen;
4. anhaltender Gebrauch der Augen für die Nähe.

Die Hauptaufgabe besteht bei der Behandlung der Kurzsichtigkeit darin, die Schwächung des Ciliar-Muskels, speciell des Tensor chorioideae, zu verhüten und andrerseits mit allen uns zu Gebot stehenden Mitteln denselben zu kräftigen.

Entfernung der Linse bei hoher Kurzsichtigkeit, von Henry Dickson Bruns (New-Orleans).

Bei einer Myopie von mehr als 12 Dioptrien im Alter von 10—25 Jahren entfernt Vortr. die Linse durch kleine Discissionen. Bei älteren Myopien mit normalem Augenhintergrund ist die Entfernung der Linse unnöthig, bei Glaskörper- und Chorioidea-Erkrankungen ist die Operation contraindicirt.

Ueber Früh-Operationen nach Starreifungen, von Dr. Bahr (Mannheim).

Um den Patienten einen zweimaligen klinischen Aufenthalt zu ersparen, lässt Vortr. in den letzten Jahren die Extraction des Stars am fünften Tage nach der Förster'schen Tritur folgen. Die Resultate waren sehr befriedigende.

Die Behandlung der Infection nach Star-Operation, von Dr. Bourgeois (Reims).

In jedem verdächtigen Falle soll der Verband am ersten Tage nach der Operation geöffnet werden. Als bestes Mittel bei Infectionen betrachtet Vortr. Injectionen von Hydrargyr. cyanat. 0,01/10,0, dazu 4 Tropfen 5 % Cocaïnlösung pro Injection. Injection mindestens $^1/_2$ ccm, im Ganzen 4—8 Injectionen.

Meine Erfahrung über Subconjunctival-Therapie, von Dr. A. Senn (Wyl).

Kochsalz-Injectionen besonders wirkungsvoll bei Herpes corneae und Netzhaut-Blutungen. Als specifische Behandlungsmethode zeigen sich die Hydrargyr. oxycyanat. Injectionen (1,0 : 5000,0) bei der centralen Chorioiditis der Myopien.

Wenig bekannte Varietäten des Glaucoms. Ihre Behandlung, von Dr. Abadie (Paris).

Bei bestimmten Formen von Glaucom treten drei Symptome entweder allein oder miteinander combinirt auf:

1. Schmerzen. 2. Auftreten von Regenbogenringen. 3. Anfälle von Verschleierung des Sehens. Bei acutem Glaucom Iridectomie, bei chronischem Miotica.

Zur Behandlung schwerer ekzematöser Hornhaut-Erkrankungen, von Prof. Emmert (Bern).

Vortr. empfiehlt eine wirksame Salbe von Protargol 2,0; Hyoscin. hydrobrom. 0,05 (Eumydrin 0,1), Vaselin oder Lanolin 40,0, — auf Leinwandlappen aufzustreichen.

Fritz Mendel.

Referate, Uebersetzungen, Auszüge.

1) **The pathology of the eye,** by J. Herbert Parsons. (London, Hodder and Stoughton, 1904. Vol. 1. Histology, part. 1, 388 Seiten.)

Es ist zweifellos gerechtfertigt und darf freudig begrüsst werden, wenn ein neuer Versuch gemacht wird, aus dem Material der kaum zu bewältigenden ophthalmo-pathologischen Casuistik eine zusammenfassende Darstellung der pathologisch-anatomischen Vorgänge im kranken Auge zu schaffen. Das neue englische Werk, welches dieser Aufgabe sich unterzieht, soll vier Bände umfassen, von denen die beiden ersten für die „pathologische Histologie", die beiden letzten für die „allgemeine Pathologie des Auges" bestimmt sind; in den letztgenannten will Verf. die Krankheiten, welche das Auge als Ganzes betreffen, sowie die pathogenetischen Theorien darstellen.

Mitbestimmend bei der Abfassung des Buches war für den Verf. der Gedanke, dass den Ophthalmologen englischer Zunge kein modernes Werk dieser Art zur Verfügung hätten; das muss berücksichtigt werden, wenn man dem Buche gerecht werden will. Denn offenbar ist Verf. bei seiner Eintheilung von didaktischen Gesichtspunkten geleitet worden; nur aus solchen ist, nach Ansicht des Ref., ein Abtrennung der pathologischen Histologie von der

Pathologie gerechtfertigt, da jene — als ein Theil der pathologischen Anatomie — doch nur ein Stück der durch anatomischen Befund und Klinik gegebenen Basis darstellt, auf welcher die Pathologie sich aufbaut.

In dem vorliegenden, 388 Seiten starken, mit 267 Abbildungen versehenen ersten Bande des ersten Theils giebt Verf. in sechs Kapiteln die pathologische Histologie der Lider, der Bindehaut, Cornea, Sclera, Iris mit Vorderkammer und des Ciliar-Körpers. Jedes Kapitel wird durch eine Darstellung der normalen Verhältnisse des betreffenden Theils eingeleitet. Ausser den Gewebsveränderungen ist auch die Bakteriologie überall, wo Mikro-Organismen in Frage kommen, eingehend behandelt. Aus dem oben erwähnten didaktischen Gesichtspunkt erklären sich wohl die vielfach eingestreuten Bemerkungen allgemein-pathologischer Natur, welche meist recht elementare Dinge betreffen, z. B. dass die Säurefestigkeit der Tuberkelbacillen auf deren fettartiger Hülle beruht, dass aus Leukocyten keine Bindegewebszellen werden u. a., Dinge, die doch wohl für denjenigen, der sich mit pathologischer Anatomie beschäftigt hat, als bekannt vorausgesetzt werden dürften. Uebrigens sind diese Bemerkungen nicht immer zutreffend: Dass die Milchdrüsen-Epithelien (mit denen Verf. die Becherzellen in Parallele stellt), bei der Milch-Production zu Grunde gehen, ist keineswegs die zur Zeit geltende Meinung. Keratohyalin färbt sich nach v. Gieson nicht roth, sondern blau; roth färbt sich junge Hornsubstanz, die etwas ganz anderes ist als jenes und nicht etwa aus ihm hervorgeht.

Noch zweierlei hätte Ref. gern vermieden gesehen. Erstens wechselt das Eintheilungsprincip der einzelnen Abschnitte stellenweise, so dass dann Wiederholungen entstehen; so finden sich unter „Degenerationen der Cornea" die Absätze: Arcus senilis, Fettige Entartung, hyaline, colloide und amyloide Entartung, Kalkentartung, Bandförmige Hornhaut-Trübung u. s. w., es gehen also hier klinische und allgemein-pathologische Gesichtspunkte durch einander. Eine zweite, dem Ref. nicht zweckmässig erscheinende Anordnung ist die, dass manches in Abschnitten besprochen wird, in die es nicht hinein gehört. So steht der bekannte Peppmüller'sche Fall von epibulbärem Tumor, welcher zunächst als „luetisch" veröffentlicht wurde, während nachträglich der Bacillen-Befund (wie auch Verf. anführt) positiv war, unter „Syphilis der Conjunctiva"; unter den Sarcomen der Cornea stehen Fälle, von denen Verf. selbst sagt, dass sie vom Limbus ausgagangen waren; die von Badal-Lagrange und von Emanuel veröffentlichten Fälle epithelialer Tumoren des Ciliar-Körpers gehören zusammen, werden aber, da die Autoren verschiedene Bezeichnungen gewählt haben, an verschiedenen Stellen besprochen, der eine unter Carcinom, der andere unter Gliom des Ciliar-Körpers.

Das wären die Ausstellungen, die Ref. an Eintheilung und Text des Buches zu machen hätte, und welche schliesslich mehr nebensächliche Dinge betreffen. Abgesehen davon, muss aber gesagt werden, dass der Stoff in grosser Vollständigkeit zusammengetragen ist. (Nur im Trachom-Kapitel vermisst Ref. im Text die Verwerthung der wichtigen Arbeit von Junius, welche übrigens im Litteratur-Verzeichniss angeführt ist.) Wir wissen ja alle, dass unsere wissenschaftliche Ophthalmologie noch zu jung ist, als dass sie überall über eine solche Fülle anatomischer Thatsachen verfügte, dass in jedem Abschnitt eine zusammenfassende Darstellung gegeben werden könnte; man muss sich eben noch vielfach auf die Zusammenstellung der Casuistik beschränken. Aber soweit es möglich war, ist das vorliegende Werk doch kein rein compilatorisches; vielmehr tritt die Kritik des Verf., der ja durch

seine Thätigkeit an Moorfield's Hospital reichliche Erfahrung sich zu erwerben Gelegenheit hatte, vielfach hervor. Von selbständigen Bearbeitungen wäre namentlich der Abschnitt über den Greisenbogen hervorzuheben.

Die Darstellung ist durchaus einfach, klar, sachlich. Das Buch liest sich dem zu Folge leicht, zumal durch die offenbar sehr sorgfältige Correctur des Druckes dieser fast frei von Fehlern ist. Letzteres gilt auch von den sehr reichhaltigen Literatur-Nachweisen, welche jedem Abschnitt beigefügt sind; die hierauf verwandte Sorgfalt wird von Jedem dankbar anerkannt werden, welcher die angeführten Quellen aufsuchen will und weiss, wieviel Zeit bei Benutzung fehlerhafter Quellenangaben oft verloren wird. Bei Stichproben sind dem Ref. nur folgende irrthümliche Angaben aufgefallen, die vielleicht am Schluss des zweiten Bandes berichtigt werden könnten: S. 79, Zeile 1 v. o. muss es statt Wiener klin. Woch. 1897 heissen 1896, ebenda muss statt Reiner, Beitr. z. Augenheilk. 1898 die Jahreszahl 1896 gesetzt werden; S. 83, Zeile 3 v. u. Birch-Hirschfeld, Kl. Mbl. f. Augenh. Bd. XXXVIII statt Bd. XXXVII; S. 247, Zeile 11 v. u. ist die Jahreszahl von Dimmer, Zeitschr. f. Augenh. nicht 1890, sondern 1899.

Weniger aber als der Text sind die Abbildungen zu loben. Soweit sie aus andren Werken übernommen sind, sind sie meist gut. Ein sehr grosser Theil aber ist nach Präparaten photographirt und stellt Abdrücke von der unretouchirten Platte dar; und von diesen Figuren ist ein sehr grosser Theil ganz unzureichend. Der Meinung des Verf., dass durch Wiedergabe unretouchirter Photographien absolute Naturtreue erreicht wird, ist entgegen zuhalten, dass dies zwecklos ist, wenn nicht die Präparate nach Färbung, Deutlichkeit, faltenloser, ebener Ausbreitung u. a. dem entsprechend hergestellt sind; dann leistet die Photographie, wie ja aus manchem Werk bekannt ist, Hervorragendes. Dies Erforderniss scheint aber dem Ref. meist nicht erfüllt zu sein. Auch leiden viele solche Abbildungen beim Cliché-Verfahren. Da die meisten der so hergestellten Figuren leider sehr undeutlich, viele ganz unkenntlich sind, so möchte Ref. wünschen, dass diesbezüglich in den folgenden Bänden eine Aenderung eintritt; es würde das den Werth des Werkes noch wesentlich erhöhen. Dr. Ginsberg.

---

2) **Ueber Magnet-Operationen am Auge**, von Heinrich Bernartz. (Bonn. 1904. Inaug.-Dissert.)

Verf. berichtet über die Magnet-Operationen, die in den letzten 8 Jahren von Hrn. Geheimrath Prof. Dr. Saemisch in der Universitäts-Augenklinik zu Bonn ausgeführt wurden. Nach einer historischen Einleitung und der Beschreibung der modernen Methoden, der von Hirschberg, des „Vaters der Magnet-Operation" und der von Haab, folgen die 39 Krankengeschichten. 26 Mal handelt es sich um Eisenarbeiter; einmal ist ein 3jähriges Kind und einmal ein 10jähriger Schüler betroffen, die sich in der Nähe der Arbeitsstätten aufgehalten. Die Verletzungen kamen fast alle frisch, meist nach 1—2 Tagen zur Operation, der längste Zeitraum war 4 Monate. Die Eingangspforte war in der grössten Mehrzahl der Fälle die Hornhaut, bezw. Hornhaut und Lederhaut, 6 Mal nur war es die letztere allein, einmal war sie nicht zu ermitteln. 7 Mal sass der Splitter in der Linse, 2 Mal in der Iris, einmal in der Vorderkammer, 5 Mal in der Retina, einmal auf der Papille und in den übrigen Fällen im Glaskörper. 15 Mal war der Splitter direct oder mit dem Augenspiegel zu sehen. In der Mehrzahl der Fälle war

die Sideroskopie positiv, verschiedentlich aber versagte sie; Verf. giebt die Schuld dafür der ungünstigen Aufstellung in der alten Augen-Klinik, die in der neuen verbessert ist. Es scheint freilich noch das alte Asmus'sche Instrument in Gebrauch zu sein. In 4 Fällen, in denen die Sideroskopie negativ war, würde die Diagnose durch den grossen Magneten dadurch gesichert sein, dass beim Annähern die Patienten Schmerz empfanden. (Natürlich, der positive Ausfall des Versuchs ist beweisend, der negative nicht.) Die grösste Anzahl der Operationen wurde mit dem Hirschberg'schen Elektromagneten ausgeführt, dem uneingeschränktes Lob gespendet wird. In 11 Fällen wurde dabei durch die Eingangspforte des Fremdkörpers eingegangen, 8 Mal wurde ein Hornhaut-Schnitt gemacht und in den übrigen Fällen ein Scleral-Schnitt angelegt. Der Riesen-Magnet allein wurde nur 2 Mal angewandt, 3 Mal kam das combinirte Verfahren des Riesen-Magneten und Hand-Magneten zur Anwendung.

5 Mal gelang es nicht, den Splitter zu extrahiren; in einem dieser Fälle ist es wahrscheinlich, in einem andren möglich, dass er doppelt perforirt hatte. In dem Fall, in dem der Splitter auf dem Sehnerven sass, trat nach der erfolglosen Einführung des Hand-Magneten Schrumpfung des Augapfels ein. Die Operation wurde, während der Erkrankung des Hrn. Geh.-Rath Saemisch, von dem ersten Assistenten ausgeführt. In einem andren Fall war der Extraktions-Versuch eines in der Retina sitzenden Splitters erfolglos, da dieser scheinbar zu fest eingekeilt war. In dem 5. Fall gelang es nur mit dem grossen Magneten des physikalischen Instituts einen Splitter am Kammerfalz zum Vorschein zu bringen, trotzdem aber war das Eingehen mit Hand-Magneten ohne Erfolg.

Was die Endresultate betrifft, so werden sie als durchaus gute bezeichnet. Nur 2 Mal war die Enucleation nöthig, wegen Gefahr der sympathischen Ophthalmie. In dem einen dieser Fälle war der wahrscheinlich sehr grosse Splitter nach vergeblichem Eingehen mit dem Magneten mit der magnetisch gemachten Pincette aus dem Glaskörper geholt, in dem andren kam der in der Retina sitzende Splitter erst beim 9. Mal des Einführens des Magneten. Pantophthalmie und Schrumpfung folgte.

In 7 Fällen konnte der Augapfel nach Erlöschen des Licht-Scheines erhalten werden, 3 Mal war nur noch quantitative Licht-Empfindung vorhanden; in diesen 10 Fällen war die Prognose meistens schon vor der Operation wegen der Grösse des Splitters und der schweren Zerreissungen schlecht gewesen. In 2 Fällen hatte die Verletzung gleich zur Infection geführt. 6 Mal wurden Handbewegungen und einmal Finger in nächster Nähe erkannt. Einmal war die $S = {}^{3}/_{200}$, und einmal $= {}^{5}/_{200}$ und einmal, bei dem 3jährigen Kinde, liess sie sich nicht ermitteln. Es bleiben noch 17 Fälle $= 43{,}6\,{}^{0}/_{0}$, in denen ein gutes Sehvermögen erzielt wurde; unter diesen sind 4 Fälle mit vollkommener Sehschärfe.

In dieser Weise gestaltet sich etwa das Resumé der Bernartz'schen Arbeit. Das Material ist günstig, weil es sich in allen Fällen um frische Verletzungen handelt.

In den Hirschberg'schen Statistiken[1] sind die leichten Fälle, d. h. Fälle, in denen der Splitter in der Hornhaut, Vorderkammer, Iris oder Linse steckt, von den schweren, in denen er im Glaskörper oder Netzhaut haftet, getrennt, und bei der Berechnung ausgeschieden. Auch hat Herr Geh.-Rath

[1] Die neueste wird demnächst in The Ophthalmoscope erscheinen.

Hirschberg vorgeschlagen, die Fälle, in denen die Extraction des Splitters nicht gelang, unter Verlust zu führen. Danach würde die Statistik der Bonner Fälle folgendermaassen ausfallen:

39 Fälle kamen zur Operation; 10 Fälle sind zunächst auszuscheiden, da sie nur den vorderen Bulbusabschnitt betreffen. In den übrigen 29 ist in 5 Fällen kein Splitter gefördert; wenn wir die beiden Fälle, in denen die Möglichkeit der doppelten Perforation besteht, ausschalten und den einen, in dem möglicher Weise der Splitter abgestreift ist, als Erfolg rechnen, so bleiben 2 Fälle, die als Verlust zu bezeichnen sind. In 24 Fällen gelang die Extraction. Das Endresultat war in 2 Fällen die Enucleation, in 6 Fällen Amaurose, in 3 Fällen Erhaltung des Lichtscheins, in 5 Fällen war die Sehschärfe = $^1/_{2000}$—$^3/_{2000}$, in 1 Fall = $^3/_{200}$ und in 7 Fällen = $^5/_{50}$—$^5/_5$. Rechnen wir zu diesen 7 guten Fällen noch die 4, in denen nach Extraction der Cataracta traumatica eine bessere Sehschärfe zu erhoffen ist, so kommen wir zu dem Resultat, dass unter 27 Fällen von Entfernung eines Eisensplitters aus der Tiefe des Auges 12 Erfolge und 15 Misserfolge zu verzeichnen sind. Da es sich bei letzteren in der Mehrzahl um übergrosse oder inficirende Splitter handelte, so ist das Resultat immerhin ein gutes zu nennen und spricht für die geschickte Handhabung und Leistungsfähigkeit des Hand-Magneten, der fast ausschliesslich zur Anwendung gekommen ist. Fehr.

---

3) **Encyclopédie française d'ophtalmologie**, publiée sous la direct. de F. Lagrange et de E. Valude. (Paris, Octave Doin, T. I—III, 1903 et 1904.)

Von der auf 8 Bände berechneten französischen Encyclopädie der Augenheilkunde, die nicht bloss aus Frankreich, sondern auch aus den Nachbarländern, Belgien, der französischen Schweiz, Italien und sogar aus Portugal ihre Mitarbeiter gewonnen hat, und „bestimmt ist, für die romanischen Länder eine Lücke auszufüllen", — sagen wir, das deutsche Handbuch von v. Graefe-Sämisch, das jetzt in zweiter Auflage erscheint, durch ein originales Gegenstück zu ersetzen, — sind drei überaus stattliche, vortrefflich gedruckte und reich mit Abbildungen versehene Bände (von 805, 947 und 1137 Seiten) erschienen, welche die grösste Beachtung verdienen, nicht bloss in den romanischen Ländern, sondern auch in den Ländern deutscher Zunge.

Natürlich ist bei der sehr eingehenden Theilung und der sehr grossen Zahl der Mitarbeiter der Werth der einzelnen Kapitel verschieden. Nur mässig ist der der Geschichte der Augenheilkunde von P. Pansier (I, S. 3—86, 1903); jedenfalls wäre es zweckmässig gewesen, wenn er in seiner Einleitung angegeben hätte, dass 1899 und 1901 zwei deutsche, auf Quellenstudien beruhende Bearbeitungen der Geschichte der Augenheilkunde im Alterthume erschienen sind. Der sonstige Inhalt des ersten Bandes ist sehr gründlich und ausgezeichnet: Anatomie der Orbita von Lagrange; Anatomie und Physiologie des Bewegungs-Apparates vom Auge von Motais; Anatomie der Sinus des Gesichtes von Rollet, eine willkommene Gabe; Anatomie und Physiologie der Lider von Terson in Paris; Anatomie und Physiologie des Thränen-Apparates von Kalt; allgemeine Anatomie des Auges von Berger; Anatomie der Bindehaut von Morax; Anatomie der Hornhaut von demselben; Anatomie und Physiologie der Liderhaut von Rohmer; Anatomie und Physiologie des Uveal-Tractus von Venneman; Anatomie und Physiologie der Linse von Truc und Vialleton, nebst geschichtlicher Einleitung von H. Dor;

Anatomie und Physiologie des Glaskörpers von Rohmer; Anatomie des sensorischen Nerven-Apparates vom Sehorgan von Rochon-Duvigneaud. Der letzten, umfangreichsten Abhandlung aus Bd. I (S. 551—800) wollen wir eine gesonderte Besprechung widmen und auf die beiden folgenden Bände im nächsten Hefte eingehen. H.

---

4) **Histologie pathologique de l'œil**, par le professeur O. Parisotti. (Paris, J.-B. Baillière et fils, 1904.)

Verf. bietet nach eingehender Besprechung der histologischen Merkmale der wichtigsten Krankheitsformen eine Anzahl aussergewöhnlich schöner Reproductionen mikroskopischer Präparate. Wenn er in der Vorrede verspricht, sich besonders mit den Epitheliomen der Conjunctiva, dem Trachom. den epithelialen Geschwülsten der Cornea, dem Sarkom des Uveal-Tractus und dem Gliom der Retina zu beschäftigen, so thut er das vorzugsweise dadurch, dass er schöne Typen im Bilde vorführt, ohne jedoch wesentlich Neues zu bieten. Besonders gut ist ein ausgesprochenes Perithelial-Sarkom des Limbus. Bei Weitem interessanter sind seine aktuellen Forschungen über Blastomyceten, denen er eine nach unsren Begriffen übermächtige Rolle zuschreibt. Er führt sie beim Trachom an und lässt dessen andre Characteristica, z. B. die Phagocyten, ganz in den Hintergrund treten. Dieselben Blastomyceten findet er beim Früjahrskatarrh und beim Pterygium.

Beachtenswerth sind seine Beobachtungen der verschiedenen Degenerations-Formen der Bindehaut, denen er stets eine Endovasculitis obliterans zu Grunde legt.

Besonders genau studierte Verf. die Chalazien in ihren verschiedenen Stadien. In 18 Fällen mit 2000 Schnitten konnte er stets endotheliale Zellen und Riesenzellen mit wandständig-kranzförmigen Kernen, niemals aber Bacillen feststellen; er steht daher auch der Frage nach der tuberculösen Genese skeptisch gegenüber. — Der Abschnitt über Retinis albuminur. bringt nichts Neues; recht bemerkenswerth aber ist der ausführliche Bericht über eine Arbeit von Gonin, welche die Retinitis pigmentosa behandelt. G. unterscheidet histologisch 4 Stadien:

I Verkleinerung des äusseren Segmentes der Stäbchen und Zapfen;

II. unregelmässige Schrumpfung der Zwischenkörnerschicht;

III. Pigmentepithel nicht mehr zu differenziren; Entartung der äusseren Körner;

IV. völlige bindegewebige Entartung der Netzhaut.

Die Netzhautverbindungen beginnen am Aequator, genau dort, wo die Grenze der beiden arteriellen Gefäss-Systeme der Chorioïdea liegt.

Bei Stadium II sind Zahl und Weite der Chorio-Capillar-Gefässe bedeutend verringert.

Leider sind diese interessanten Befunde nicht durch Bilder veranschaulicht.

Rosenstein (Elberfeld).

---

5) **Anatomie de l'appareil nerveux sensoriel de la vision. Rétine. — Nerf optique. — Centres optiques,** par M. Rochon-Duvigneaud (de Paris).

Das vorliegende, umfangreiche Werk, das in der französischen Encyklopädie der Augenheilkunde erschienen, ist eine auf erschöpfender Quellensammlung beruhende Zusammenstellung alles dessen, was die moderne Ana-

tomie und Pathologie über Netzhaut, Sehnerv und optische Centren zu Tage gefördert hat. Wenn schon die Sammlung dieses schwierigen Stoffes ein Verdienst ist, so liegt meines Erachtens der Hauptwerth der eigenen Arbeit des Verf.'s in der Schematisirung und Entwirrung der histologischen Bilder; dies leistet die Darstellung der retinalen Partie des centrifugalen cerebro-retinalen Apparates, dessen erste Darstellung wir Cajal verdanken, ferner die vergleichende Anatomie des Chiasma, und vor allem die Schematisirung der Bilder von Dejerine, Schnitte durch Corp. quadrigem. ant., Corp. genicul. extern., pulvinar, segment. retro-lenticulat. capsulae internae und Grosshirnrinde, die ganz ausgezeichnet in drei Bildern (je nach der Schnittrichtung) die Seh-Bahnen vom Chiasma zur Rinde darstellen.

Eigene Untersuchungen des Verf.'s beschäftigen sich eingehend mit der Anatomie des Seh-Nerven, insbesondere mit der Vertëilung der fibrösen und gliösen Elemente zwischen den Primär- und Secundärbündeln der Nervensubstanz.

Das Studium der centripetalen und centrifugalen Sehnerven-Degenerationen bringt nichts wesentlich Neues; es schliesst sich eng an die pathologisch-klinischen Untersuchungen von v. Monakow an und erkennt das bekannte Henschen-Bernheimer'sche Schema, das die Schematisirung der verschiedenen Sehnervenbündel im Opticus, Chiasma und der Sehnerven-Strahlung darstellt, noch als zu Recht bestehend an.

Der Frage nach der Projection der verschiedenen Netzhaut-Abschnitte, speciell der Macula, auf die Grosshirnrinde ist besondere Beachtung geschenkt. Verf. ist geneigt, eine derartige Projection in Frage zu stellen und für die Macula zu verneinen.

Den Schluss bilden die Ergebnisse der Golgi'schen Methode, vermittelst der die Neurone der Seh-Bahn von Cajal dargestellt wurden. — Auf die Einzelheiten des reichen Inhaltes genau einzugehen, ist nicht möglich.

Rosenstein (Elberfeld).

Journal-Uebersicht.

I. A. v. Graefe's Archiv für Ophthalmologie. LIX. 1.

1) **Ueber den Nutzen des Tuberculins bei der Tuberculose des Auges,** von Prof. A. v. Hippel in Göttingen.

Verf. berichtet eingehend über eine grössere Reihe einschlägiger Fälle, welche er erfolgreich mit Tuberculin behandelt hat. Tuberkeln der Aderhaut werden von den Versuchen ausgeschlossen, weil die Diagnose meistens nicht mit voller Sicherheit gestellt werden kann. Anfangs verwandte Verf. das alte, später das neue Tuberculin T. R., welches in seiner Wirkung sicherer ist und weniger unliebsame Complicationen im Gefolge hat. Als zweckmässigste Methode fand Verf.: Beginn mit $^1/_{500}$ mg Trockensubstanz, regelmässige 2 stündige Temperaturmessungen, Wiederholung einen um den andren Tag, jedes Mal um $^1/_{500}$ mg steigend. Tägliche Injectionen sind nicht empfehlenswerth, weil Temperatursteigerungen manchmal erst am Tage nach der Injection auftreten, und grundsätzlich die Injection erst dann wiederholt werden soll, wenn eine etwaige Temperatursteigerung zurückgegangen ist. Von $^1/_{50}$ mg ab wird die Dosis jedes Mal um ein $^1/_{50}$ mg erhöht, von $^{10}/_{50}$ ab um $^4/_{50}$ bis $^5/_{50}$, falls die Temperatur normal bleibt. Erhebt sie sich über 38°, so wird dieselbe Dosis wiederholt und eine höhere erst dann gegeben, wenn

eine allgemeine Reaction ausbleibt. Ueber 1 mg Trockensubstanz wurde nicht hinausgegangen. Wichtig ist, dass die Behandlung so lange fortgesetzt wird, bis alle Tuberkelknoten vernarbt und alle Folgezustände, wie Injection, Iris-Gefässe, Präcipitate der Membran. Descem., Glaskörper-Trübungen verschwunden sind. Bei frühzeitiger Unterbrechung der Injectionen tritt stets ein Recidiv ein.

Ueber 10 Fälle von Tuberculose der Cornea und des Uvealtractus, 3 Fälle von Tuberculose der Conjunctiva und 1 Fall von Tuberculose der Sclera werden ausführliche Krankengeschichten mitgetheilt. Die Erfolge sind ermuthigend. Bereits erblindete Augen werden reizlos und in ihrer Form erhalten, mehrmals wurde ein mehr oder minder gutes Sehvermögen gerettet, welches zum Theil vorraussichtlich noch auf operativem Wege gebessert werden kann. Die 3 Fälle von Tuberculose der Conjunctiva heilten ohne Stellungsanomalie der Lider.

Briefliche Erkundigungen bei den betr. Patienten ergaben, dass die Heilungen dauernd sind. Ein Patient war nach $9^1/_2$ Jahren recidivfrei, bei andren Kranken lag die Behandlung kürzere Zeit, doch wiederholt mehrere Jahre, zurück.

---

2) **Zwei Fälle von angeborener Irideremie,** von Dr. Rudolf Bergmeister, Assistenten an der Univers.-Augenklinik des Prof. Fuchs in Wien.

In beiden Fällen bestand Drucksteigerung und Verschwärung der Hornhaut. Heftige Schmerzen zwangen zur Enucleation.

Beiderseits fand sich ein kleiner Irisstumpf, in dem weder ein Sphinkter, noch — in entpigmentirten Schnitten — ein Dilatator nachgewiesen werden konnte. In einem Falle erschien die Kammerbucht durch ein von der Iriswurzel zur Cornea-Scleralgrenze ziehendes Gewebe verschlossen, welches histologisch denselben Bau zeigte, wie der Irisstumpf. Dieser Irisfortsatz war unten am stärksten entwickelt und nach der Vorderkammer zu mit Epithel überzogen. Durch seine Lage bewirkte er eine Compression des Ligament. pectinat., doch waren die Abflusswege des Kammerwassers schwerlich ganz gesperrt.

Anhaltspunkte für die Erklärung der Aniridie wurden nicht gefunden. Irgend welche Anzeichen einer fötalen Entzündung fehlten. Der Irisfortsatz erinnert an ähnliche Gebilde, welche bei Thieren und in menschlichen Föten gefunden wurden.

---

3) **Klinische und histologische Befunde bei Verletzung der Cornea durch Bienenstiche.** Ein Beitrag zur Entstehung des Vorderkapsel-Stares, von Dr. Georg Huwald, Assist. der Univ.-Augenklin. zu Heidelberg. (Aus der genannten Klinik.)

Bei dem beobachteten Falle bestand an der Stichstelle ein kleiner Epithelverlust mit dichter gelblicher Infiltration der Umgebung. Von dem Infiltrate strahlten viele theils zartere, theils dichtere grauweisse Trübungen nach der Peripherie hin aus. Pupille nach Atropin wenig erweitert, Hypopyon. Nach etwa 3 Wochen waren die entzündlichen Erscheinungen fast ganz zurückgegangen, die Hornhaut heller, so dass inmitten der vorderen Linsenkapsel ein halblinsengrosser grauweisser Fleck wahrgenommen werden konnte. Man erkannte jetzt auch im Hornhaut-Gewebe den Rest des Bienenenstachels, der seiner Lage nach die Linsenkapsel nicht direct verletzt haben konnte.

Diese Beobachtung gab Verf. Veranlassung, zu experimentellen Studien

an Kaninchenaugen, deren Cornea ein Bienenstich beigebracht wurde und die dann kürzere oder längere Zeit nach dem Stich zur Enucleation gelangten. Die Bienenstich-Keratitis zeigte bei Kaninchen ähnliche Symptome wie bei Menschen, nur waren die Trübungsstreifen nicht radiär angeordnet. Der weissliche Fleck der vorderen Linsenkapsel im Pupillargebiet fehlte meistens nicht. Nach 2—3 Wochen nahmen die entzündlichen Erscheinungen ab, die Hornhaut hellt sich auf, der Bienenstachel heilt reizlos ein. Der Fleck der Vorderkapsel wird scharfrandig und verändert sich dann nicht mehr.

Das Bienengift hat nekrotisirende Eigenschaften. Um den Stich herum stirbt Gewebe ab, die Membr. Descem. zeigt Epitheldefecte, die Leukocyteneinwanderung ist beträchtlich, der Infiltrationsring um die Stichstelle ausgeprägt. Neben den nekrotisirenden Processen finden sich aber auch proliferative vor Allem in Gestalt von Wucherung des Endothels und Epithels. Die Iris zeigt starke Reiz-Erscheinungen, aber keine Nekrose. Das im Kammerwasser lösliche Gift trifft die Iris in geringerer Concentration als die Cornea.

Linsenveränderungen treten in $^2/_3$, eine scharf begrenzte Trübung am vorderen Pol in $^1/_4$ der Versuche auf. Die Betheiligung der Linse ist nicht abhängig von der Intensität der Keratitis, vielleicht spielt das Alter der Biene und die Jahreszeit eine Rolle, die meisten Kapselflecke treten im Herbst auf. Unter allen Umständen ist erforderlich, dass der Stachel bis in die vordere Kammer vorgedrungen ist, dagegen braucht die Linsenkapsel nicht verletzt zu sein. Vermuthlich dringt das dem Kammerwasser mitgetheilte Gift durch die vordere Kapsel in die Linse ein und nekrotisirt das Epithel und anliegende Linsensubstanz. Da die Pupille sich auf den Reiz sofort stark contrahirt und die Iris für den grössten Theil der Linse eine schützende Decke bildet, so liegt nur der vordere Pol dem Gifte frei. Daher sind die Veränderungen stets central.

Ist das Gift aus dem Auge entfernt, so beginnt das intacte Epithel am Rande des Defects zu wuchern und vielleicht unter einer Nachwirkung des Giftes besonders stark zu proliferiren. So entwickelt sich der dauernde Folgezustand, der klinisch einem Kapselstar gleicht, anatomisch aber nur einmal dem typischen Bilde entsprach. Vielleicht war die Beobachtungszeit zu kurz.

Der Linsenrand zeigte nie Veränderungen. Die Versuche lassen vermuthen, dass der Bildung eines vorderen Polarstars nicht immer eine Perforation der Hornhaut vorherzugehen braucht, sondern, dass Toxine ebenfalls wie das Bienengift die Ernährungsstörungen hervorrufen können.

---

4) **Ueber eine seltene Erkrankung der Netzhaut.** Klinische Beobachtungen, von Prof. Eugen v. Hippel in Heidelberg. (Aus der Univ.-Augenklinik zu Heidelberg.)

Verf. berichtet eingehend über zwei eigene Beobachtungen: 1. 23jähr. Mann stellte sich etwa 2 Monate nach Beginn einer Sehstörung auf dem rechten Auge vor. S = $^6/_{18}$, Gesichtsfelddefect unten-innen. Augenspiegel: Papille normal, „Arteria und Vena tempor. super. sind von ihrem Austritte aus der Papille an etwa auf das Dreifache der Norm ausgedehnt und verlaufen unter starken Schlängelungen zu einem peripher gelegenen gelbweissen, am Rande mehr grauen, leicht prominirenden Herde, hinter welchem sie verschwinden, ohne jenseits wieder sichtbar zu werden“. Der Herd ist rundlich, etwa 4 P. D. gross; er pulsirt nicht. Arterie und Vene sind in ihrer Farbe kaum von einander zu unterscheiden. Nach und nach trat im Bereiche der Gefässe eine fortschreitende Netzhaut-Ablösung auf. Später

entstanden an mehreren Stellen rothgelbe leicht prominirende Herde, zu denen ein feiner arterieller Ast hinzog und aus denen ein venöses Aestchen austrat.

Vom Beginn an befanden sich in der Macula-Gegend und längs mehrerer kleiner Venen und Arterien an verschiedenen Stellen der Peripherie Gruppen glänzend weisser Flecke.

Der Ausgang war totale Netzhaut-Ablösung, Synicesis, Cataract, Amaurose.

Der zweite Fall bot ähnliche Erscheinungen.

Verf. geht ausführlich auf frühere Beobachtungen ähnlicher Art ein und begründet seine Ansicht, dass die in zwei, wie er annimmt, gleichartigen Fällen gestellte Diagnose: Aneurysma arterio-venosum traumaticum bezw. congenitum nicht zutreffend sein kann.

Da anatomische Untersuchungen fehlen, so ist eine sichere Deutung nicht möglich. Vermuthlich handelt es sich um einen schleppend verlaufenden Entzündungsprocess mit Betheiligung der Netzhaut-Gefässe. Vielleicht kommt ätiologisch die Tuberculose in Betracht.

---

5) **Schädigung des Lichtsinns bei den Myopen.** Mit Zugrundelegung eines in Gruppe E des I. internationalen schulhygienischen Kongresses in Nürnberg, am 8. April 1904 gehaltenen Vortrages, von General-Arzt Dr. Seggel in München.

Bei umfangreichen Untersuchungen in zwei Schulen bestimmte Verf. mit seinen Lichtsinntafeln den kleinsten wahrnehmbaren Unterschied zwischen zwei objectiven Helligkeiten (Unterschieds-Empfindlichkeit) und mit dem Förster'schen Photometer die geringste noch wahrnehmbare Helligkeit (Reiz-Empfindlichkeit). Es ergab sich, dass Myopen selten einen normalen Lichtsinn besitzen und dass die Herabsetzung des Lichtsinns schon mit der Evolution des myopischen Processes und bei den niedrigsten Myopiegraden meistens in der Form der Schädigung der Reiz-Empfindlichkeit eintritt. Sie ist erheblicher als die Herabsetzung der Sehschärfe. Kann sie bei beginnender und geringer Myopie vorrübergehend sein, so ist sie bei mittleren und höheren Graden dauernd und bei $M > 6{,}0$ D sehr erheblich.

Verf. sieht in diesem Verhalten eine Bestätigung der Ansicht, dass bei der Myopie eine Dehnung und Zerrung der inneren Augenhäute erfolgt.

6) **Ueber Cyanose der Netzhaut,** von J. Hirschberg in Berlin.

Zwei Beobachtungen. Arterien der Netzhaut normal, Venen stark verbreitert und geschlängelt, dunkelblau, Grenze der Papillen verschwommen, keine Blutungen. In beiden Fällen bestand allgemeine Cyanose, in einem durch angeborenen Herzfehler, im andren in Folge von Emphysem und Erweiterung der rechten Herzkammer.

---

7) **Ueber Keratitis disciformis und Keratitis postvaccinolosa,** von Prof. Otto Schirmer in Greifswald.

Die vom Verf. beschriebene Keratitis postvaccinolosa ist identisch mit der Keratitis disciformis (Fuchs). Verf. hatte Gelegenheit, in drei Fällen vaccinären Ursprungs den Anfang der Erkrankung zu beobachten. Zunächst erfolgt Trübung und Abschilferung des Epithels, wonach der Rand des Defects sich zu einem grauen Epithelwall erhebt. Erst nach einigen Tagen trüben sich die oberflächlichen Parenchymschichten, und dann entsteht die bekannte graue Scheibe, während das Epithel sich regenerirt. Ob bei andrer Aetiologie die Entwicklung ebenso erfolgt, ist noch nicht festgestellt.

Getrübtes Hornhaut-Epithel, welches dem Auge einer in Folge von Vaccine des Lidrandes an Keratitis disciformis erkrankten Frau entnommen war, wurde in das Hornhaut-Epithel von Kaninchen und Meerschweinchen eingeimpft. Bei Meerschweinchen entstand dieselbe Trübung des Parenchyms und ein grosser Epitheldefect mit grauem Epithelwall. Dieses Epithel konnte erfolgreich auf andre Meerschweinchen-Hornhäute weiter geimpft werden.

Die bei Vaccine-Erkrankung des Lidrandes auftretende Keratitis disciformis beruht demnach auf einer Infection zunächst des Hornhaut-Epithels und dann des Parenchyms mit Vaccine-Erregern.

---

8) **Kann ein abgetödteter Cysticercus im Auge ohne Schaden verweilen?** von Dr. med. Stölting, Augenarzt in Hannover.

Verf. glaubt die Frage bejahen zu dürfen. In einem Falle gelang es, die Blase anzustechen, nicht aber den Parasiten zu entfernen. Nach 16 Monaten war der Bulbus noch reizfrei. Der Cysticercus sass paramacular, daher S nur = F.-Z.: $5\,^1/_2$ m. Anscheinend feste Vernarbung.

---

9) **Ein Abscess in der Lamina cribrosa des Sehnerven als Komplication im Verlaufe einer Orbitalphlegmone**, von Dr. Victor Reis in Lemberg. (Aus dem Laboratorium der Universitäts-Augenklinik in Lemberg.)

Tötliche Sepsis in Folge einer Pustel der Oberlippe. Beiderseits war die Lamina cribrosa mit dem angrenzenden Gewebe des Schnerven in eine Eiterhöhle (1 : 0,5 mm gross) umgewandelt. Der Eiter enthielt Staphylokokken und Streptokokken.

---

10) **Zur Frage des Vorkommens eines Tarsus im Lide der Haussäugethiere**, von Dr. Otto Zietschmann in Dresden. (Aus dem physiol. und histolog. Institut der Thierärztl. Hochschule (Geh. Med.-Rat Dr. Ellenberger).

Eggeling spricht nur den Quadrumanen einen Tarsus zu. Verf. bleibt bei seiner früheren Ansicht, dass in den Lidern der Haus-Säugethiere eine derbere Bindegewebsmasse nachgewiesen werden kann, welche als Tarsus angesprochen werden muss, wenn auch die Begrenzung nicht ganz scharf ist.

---

11) **Ueber die chemische Reaction der Netzhaut**, von Dr. G. F. Rochat, Assistenten der Universitäts-Augenklinik zu Utrecht. (Aus dem Laboratorium des Prof. Hess in Würzburg.)

Die Retina ändert ihre Reaction Indicatoren gegenüber nicht bei Belichtung.

Die Retina reagirt auf Phenolphtaleïn und säureempfindliche Indicatoren sauer, auf Lakmus und andre alkaliempfindliche Indicatoren dagegen alkalisch.

Dieses Resultat der Untersuchungen des Verf.'s erklärt die widersprechenden Angaben andrer Autoren, welche das Verhalten der Retina verschiedenen Indicatoren gegenüber nicht beachteten.

---

12) **Zur Erklärung der Scheinbewegungen in Stereoskopbildern**, von Dr. L. Heine in Breslau.

Die von Weinhold (v. Graefe's Arch. f. O. LVIII, 1) gegebene Construction kann das Phänomen nicht erklären. Die Scheinbewegungen treten auch bei Heben und Senken des Kopfes auf. Die Anwendung der Wein-

hold'schen Construction würde in diesem Falle nur statthaft sein, wenn die Augen übereinander ständen. Die Scheinbewegungen in der Horizontalen müssten nach Wainhold als Function des Drehungswinkels eine zu- und abnehmende Geschwindigkeit zeigen, was ebenso wenig beobachtet wird, wie eine Aenderung der Scheinbewegungen stark gewölbter Bilder, die doch bei der veränderten binocularen Projection eintreten müsste. Im Ganzen sind wir in der Beobachtung horizontaler Verschiebungen besser ausgebildet. Verf. hält an seiner psychophysischen Auffassung fest. Scheer.

II. Zehender's Klinische Monatsblätter für Augenheilkunde. 1904. Juli—November.

1) **Experimentelle Untersuchungen zur Pathogenese der Sehstörungen bei Chininvergiftungen,** von W. Altland.

Verf. injicirte 10 Thieren, Kaninchen, Katzen und Hunden eine wässerige Chininlösung subcutan, bei Application einmaliger höherer Dosen (1,3 Chinin) findet man bei den auf der Höhe der Intoxication getödteten Thieren Hypercolorisation und leichte Chromatolyse. Ist die Erscheinung bereits wieder abgeklungen, ohne eine Ischämie der Netzhaut und Sehstörungen zu hinterlassen, so fehlen jegliche Veränderungen. Bei den häufiger geimpften Thieren, die auf der Höhe der Intoxications-Erscheinungen getödtet waren, fanden sich ebenfalls Hypercolorisation und Chromatolyse. Gelang es durch häufige Injectionen Sehstörungen und Netzhaut-Ischämie zu erzeugen, erst dann fanden sich schwere Alterationen der Ganglienzellen der Netzhaut.

---

2) **Ueber Retinitis punctata albescens,** von Alexander Aurin.

Verf. beschreibt einen Fall von Retinitis punctata albescens. Es handelt sich um eine 18jährige Patientin, die in der Dämmerung immer schlecht gesehen haben will. Der Fundus ist übersät von kleinen weissen bis gelblichweissen, runden Herdchen, welche nur die Maculagegend verschonen. Am dichtesten liegen dieselben temporalwärts von der Papille, nach der Peripherie hin werden sie spärlicher. Die Herde verlaufen an den Gefässen her, ohne sie zu bedecken. In der Peripherie sieht man keine Pigment-Verschiebungen. Verf. ist der Ansicht, dass es sich um Degenerationsherde in der Netzhaut handelt. Als Endursache dieses Degenerations-Processes sieht Verf. Consanguinität der Eltern an.

---

3) **Zur pathologischen Anatomie der Iridocyclitis mit Beschlägen auf der hinteren Hornhautwand,** von Clemens Harms.

Verf. untersuchte anatomisch ein Auge mit chronischer Iridocyclitis und Beschlägen auf der Descemetis. Die entzündliche Erkrankung des Uvealtractus beschränkte sich lediglich auf den vorderen Bulbusabschnitt, sie erstreckt sich über die ganze Iris und den Ciliarkörper. Die Entwicklung der Präcipitate liess sich anatomisch sehr gut nachweisen. Es liessen sich 3 Grundtypen nachweisen: das sich bildende Präcipitat, das fertige Präcipitat und das in der Resorption begriffene. Ersteres hat eine Kugel- oder Eiform, das zweite eine Halbkugel- und das dritte eine Pilzform.

---

4) **Weitere Beiträge zur Pathologie der Linse.** Siebente Mittheilung, von A. Peters.

Verf. berichtet über einen 26jährigen Patienten, bei welchem sich nach Tetanus Cataract entwickelt hatte. Bei der mikroskopischen Untersuchung

der Augen zeigten sich an der Kernperipherie, besonders am Kernäquator der Linse die typischen Merkmale des Schichtstares in Form von Tröpfchen und Lücken, während der Kern selbst ziemlich unbetheiligt war. Weiter waren die Ciliarepithelien sehr stark verändert. Letzteres Verhalten wird auf die Tetanie zurückgeführt, welche die Ciliarepithelien schädigt und so die Linsentrübung hervorruft. Veränderungen an den Ciliarepithelien kommen auch bei Vergiftungen mit Naphthalin und Ergotin vor. Hierdurch wird eine quantitative Aenderung der normalen Bestandtheile des Kammerwassers hervorgerufen. Der Salzgehalt derselben nimmt zu, die Ernährung der Linse leidet.

---

5) **Einfluss der Schule auf Auge und Wirbelsäule der Kinder,** von R. Liebreich.

Auf einer zu grossen Annäherung des Kopfes zum Buche beim Lesen und Schreiben beruhen die Abweichungen vom normalen Zustande, sowohl des Auges wie der Wirbelsäule. Durch diese zu grosse Annäherung Convergiren die Augen zu stark, wodurch Kurzsichtigkeit sich entwickeln kann. Die Wirbelsäule erleidet eine Steigerung ihrer normalen Biegungen und durch gleichzeitige Drehung des Kopfes und des Körpers eine seitliche Verkrümmung. Um dies zu vermeiden, ist eine genügende Beleuchtung der Schulzimmer nothwendig, sowie der Gebranch passender Schulbänke. Um ohne Anstrengung lesen zu können, ist unter Umständen die Benutzung prismatischer Brillen zu empfehlen.

---

6) **Ueber die pathologisch-anatomischen Veränderungen hochgradig myopischer Augen durch Glaucom,** von G. Hotta.

Verf. beschreibt die pathologisch-anatomischen Veränderungen durch Glaucom an drei hochgradig myopischen Augen und zwar zwei von Erwachsenen und einen von einer jugendlichen Person. In erster Linie ist dies die Excavation des Sehnervenkopfes. Erst wenn der Druck grösser ist und länger dauert, erfolgt die Einstülpung des unmittelbar neben dem Opticuseintritt liegenden Scleralstückes in den Scheidenraum.

---

7) **Ein Beitrag zur Lehre der primären Orbitalsarcome, besonders der Sarcome mit Höhlenbildung,** von Willi Besch.

Es handelt sich um ein Sarcom mit auffallend grosser Höhlenbildung, das seinen Sitz mitten im Muskeltrichter hatte und mittels der Krönlein'schen Methode erfolgreich operirt wurde.

---

8) **Ein Fall von Melanosarcom des Unterlides,** von Eduard Enslin.

Es handelt sich um ein Melanosarcom des Unterlides bei einer 60jähr. Frau, das nach einem Trauma sich entwickelt hatte.

---

9) **Beitrag zur Technik der Operation bei Symblepharon totale nach May,** von A. Natanson jun.

---

10) **Ueber markhaltige Nervenfasern der Papilla nervi optici,** von Gilbert.

---

11) **Zur Myopiefrage.** Eine Entgegnung an Prof. Dr. J. Stilling, von Dr. Seggel. Polemik.



12) **Erwiderung auf den Aufsatz Herrn Prof. Stilling's „Zur Myopiefrage"**, von C. Hamburger. Polemik.

13) **Ein neues Iridotomieverfahren**, von Höderath.

Der Stelle gegenüber, wo die Irisöffnung angelegt werden soll, wird 1 mm vom Hornhautrand entfernt und parallel mit demselben mit der Lanze eingestochen, in die Hornhaut. Alsdann wird ein langer, schmaler Irisspatel durch die Hornhautwunde in die vordere Kammer eingeführt. Während der Spatel liegen bleibt, wird ein Graefe'sches Messer in die vordere Kammer eingeschoben. Alsdann wird der Spatel herausgezogen und mit dem Messer ein Einschnitt in die Iris gemacht. (Bei Aphakie und Pupillen-Sperre.)

September.

1) **Ueber freie Cysten in der Vorderkammer**, von J. Meller.

Verf. berichtet über 3 Fälle von freien Cysten, bezw. cystenähnlichen Gebilden in der Vorderkammer des Auges. Der erste Fall betraf ein Schweine-Auge, in welchem ein kleines wasserhelles Bläschen in der vorderen Kammer frei flottirte. Die Wand der Cyste, die nirgends einen Zusammenhang mit den die vordere Kammer begrenzenden Gebilden zeigte, bestand aus einer Fibrinmembran. — Im zweiten Falle konnte die Cyste im lebenden Auge nicht constatirt werden, da die Hornhaut in Folge von Blut-Tinction eine braune Farbe angenommen hatte. Das Auge war vor 4 Monaten in Folge eines Trauma zu Grunde gegangen. Bei der anatomischen Untersuchung des Bulbus lag in der Vorderkammer eine kleine Cyste, deren Wand aus feinfaserigen Bindegewebe bestand. Der Hohlraum der Cyste war von einem einschichtigen Epithel ausgekleidet, der Inhalt bestand aus geronnenen Massen. — Der dritte Fall betraf ein 10jähriges Mädchen, in dessen rechtem Auge unten im Kammerwinkel ein schwarzer Fleck auffiel. Bei seitlicher Beleuchtung erwies er sich als ein hirsekorngrosses, braunschwarzes, kugeliges Gebilde.

2) **Ueber eine entoptische Erscheinung bei starker Exspiration und ihre Deutung**, von A. Bietti.

Bei starker plötzlicher Exspiration kann man vor dem Auge eine rasch vorübergehende Licht-Empfindung haben. Bell suchte die Ursache dieser Erscheinung in einer Contraction der Lider. Hess wies nach, dass dieselbe auch bei geöffneten Lidern vorkommen kann. Er ist der Ansicht, dass die plötzliche venöse Drucksteigerung, die bei den heftigen Exspirationsstössen auftritt, genüge, um die Erscheinung zu erklären. Verf. wiederholte die Versuche von Hess und bestätigte dessen Ansicht, dass die Erregung der Netzhaut an den Austrittsstellen der Wirbelvenen erfolge.

3) **Zur Frage der offenen Wundbehandlung nach Star-Operationen**, von B. Wicherkiewicz.

Verf. wandte nach allen Augen-Operationen einen Papierhohlverband an. Ueber das Auge kommt ein entsprechend zugeschnittenes Stück etwas stärkeren braunen Seidenpapiers, welches das Auge selbst ganz frei lässt, so dass es an seinen Bewegungen nicht behindert wird und keinen Druck erfährt. Das Papier wird an Stirn, Schläfe, Nase und Backe angeklebt, darf aber den Lidern nicht anliegen.



4) **Beitrag zur eitrigen Augen-Entzündung der Brand-Enten**, von R. Bartels.

Verf. theilt die Resultate seiner Untersuchungen von 4 Augen von Brand-Enten, die an der eitrigen Augen-Entzündung litten, mit.

---

5) **Experimentelle Untersuchungen über antitoxische Wirkung der Thränen gegenüber dem Diphtherie-Toxin**, von Enrique B. Demaria.

Verf. untersucht die Wirkung der Thränen auf das Diphtherie-Toxin. Er fand, dass die menschlichen Thränen von immunisirten, antitoxinreichen Personen keine antitoxischen Eigenschaften gegen Diphtherie-Toxin zeigten. Die Thränen an und für sich wirken nicht antitoxisch, auch nicht von Personen, welche gegen Diphtherle immunisirt sind. Da nun ein höherer Antitoxingehalt des Körpers, als er hier künstlich hervorgerufen ist, jedenfalls nur ausnahmsweise vorkommen wird, so ist mit einer antitoxischen Eigenschaft der Thränen gegen das Diphtherie-Gift im Allgemeinen nicht zu rechnen.

---

6) **Ein Fall von Evulsio nervi optici utriusque**, von N. W. Gagarin.

In Folge eines Hufschlages in das Gesicht trat bei einem 38jährigen Bauern sofort vollständige Erblindung ein, was auf eine vollständige Zerreissung beider Sehnerven zurückzuführen war. Die Papille ist nicht mehr zu sehen, sie ist verschwunden. An ihrer Stelle findet sich an beiden Skleren ein Loch. Im Glaskörper und der Netzhaut sind Blut-Ergüsse zu constatiren und von den Netzhaut-Gefässen ist nur wenig zu sehen.

---

7) **Ein Beitrag zur Casuistik der traumatischen hinteren Polar-Katarakt,** von E. Weiss.

Mittheilungen eines Falles.

8) **Zur Casuistik der tertiär-luetischen Erscheinungen am Auge**, von Stoewer.

Verf. beschreibt einen Fall von Iritis mit tumorenartigen Bildungen am Corpus ciliare auf luetischer Basis.

---

9) **Ein Fall von pseudoleukämischen Orbitaltumoren,** von Gustav Ahlström.

Es handelt sich um einen Fall von beiderseitigem Exophthalmus bei einem 60jährigen Bauern, veranlasst durch symmetrische Orbitaltumoren. Da sich auch sonst am Körper eine grosse Anzahl geschwollener Lymphdrüsen fanden, so wurde der Zustand auf eine pseudoleukämische Allgemeinerkrankung zurückgeführt.

October.

1) **Binoculare Untersuchung des Gesichtsfeld-Centrums vermittelst des Stereoskops,** von Ernst Haitz.

Im Original nachzulesen, zum Referat nicht geeignet.

---

2) **Ueber pigmentirte Cysten an der Iris-Hinterfläche,** von P. Schieck.

Verf. berichtet über zwei Fälle von mehrkammeriger pigmentirter Cyste welche sich an der Iris-Hinterfläche entwickelt hatten.

---

3) **Beitrag zur Casuistik der Aderhaut-Tumoren,** von B. Fleischer.

Verf. berichtet über einen Aderhaut-Tumor, der von einer Stelle nahe am temporalen Rande der Papille ausgegangen war. Die Geschwulst durchbrach das Eintrittsloch des Sehnerven und entwickelte sich weiter in den Glaskörper hinein unter Verdrängung der Nervenmasse der Papille.

---

4) **Zur pathologischen Anatomie der sog. Drusen der Glaslamelle der Aderhaut,** von R. Rumschewitsch.

Auf Grund der Untersuchung von 4 Augen ist der Verf. der Ansicht, dass sich die Drusen auf Rechnung der Zellen des Pigment-Epithels entwickeln, die zuerst, an ihrem Platze bleibend, eine hyaline Substanz ausscheiden, sich nachher jedoch augenscheinlich selbst zum grössten Theil ihrer Masse in diese Substanz verwandeln. Die Zellkerne mit einem gewissen Theil des Protoplasma betheiligen sich an der anfänglichen Bildung der Hülle auf der Oberfläche der Drusen.

November.

1) **Zwei Fälle zwiefach corrigirbarer, monoculärer, doppelter Refraction. Erworbene partielle Hyperopie im Bereiche einer centralen Hornhaut-Facette in vorher myopischem Auge,** von R. Halben.

Verf. berichtet über 2 Fälle von doppelter Refraction auf demselben Auge, welche nach einer Hornhaut-Erkrankung entstanden war, in Folge deren das Centrum etwas flach gedrückt erschien. Ophthalmometrisch, sowie skiaskopisch liess die verschiedene Refraction durch dies Verhalten bestätigen.

---

2) **Seltener Befund an der Hinterfläche der Cornea bei einer klinisch diagnosticirten Keratitis parenchymatosa,** von G. Stanculéano.

Verf. untersuchte die Augen eines an Tuberculose zu Grunde gegangenen Mädchens, das früher an Keratitis parenchymatosa gelitten hatte, anatomisch. Im Centrum der beiden Bulbi fand sich ein Ulcus internum, erzeugt durch die Zerstörung der tieferen Schichten der Cornea und des Gewebes der Iris, welches an dieser Stelle verwachsen war. An den Rändern des Geschwürs machte die Descemet'sche Membran vorspringende Falten im Innern der Vorderkammer. Es gab Stellen, wo die Descemet'sche Membran fehlte und und die Iris adhärirte, vordere Synechien bildend, während die davorliegenden Hornhaut-Schichten gesund waren. Das Parenchym der Cornea besass zahlreiche Zellenhäufungen und Gefässneubildungen. Die Bowman'sche Membran war theilweise am rechten Auge erhalten, am linken war sie fast ganz durch kleine Zellen zerstört.

---

3) **Ein Fall von Mydriasis und leichter Accommodationslähmung in Folge des Hereinfallens eines Fruchtkörnchens von Datura Stramonii in die Bindehaut des Auges,** von Dr. Vollert.

Einer Arbeiterin von künstlichen Blumen war beim Aufbrechen der Samenhülsen von Datura Stramonii ein Körnchen in das Auge gesprungen, welches eine einige Tage lang dauernde Mydriasis und Accommodationslähmung veranlasste.

---

4) **Zur Wiedereinführung der Iridodesis,** von H. Sattler.

In einem Falle von Ectopia lentis führte Verfasser die Iridodesis aus, um die Pupille nach aussen oben zu verlagern. Der Erfolg war zufriedenstellend.

---

5) Unsere sterilisirbaren Augentropffläschchen. — Ein neues Modell, von Ed. Hummelsheim.

Das Augentropffläschchen vom Verf. gleicht dem Stroschein'schen, hat aber eine Eiform. Am Tropfer ist in die obere Ausbuchtung ein horizontaler Zapfen angeschmolzen, um den unteren Conus ist ein Rand gelegt, möglichst dicht über dem Rande des Flaschenhalses. Die Flaschen werden auf einem besonders construirten Gestell gekocht. Horstmann.

Vermischtes.

1) Carl Stellwag von Carion, geb. zu Langendorf am 28. Jan. 1823, gest. zu Wien am 21. Nov. 1904. Studirte in Prag und Wien, war 1848 bis 1851 Secundär-Arzt an der Augenkranken-Abtheilung, 1854 Privatdocent, 1857 Prof. an der Josephs-Akademie, 1873 o. Prof. an der Wiener Universität bis zu seiner Emeritirung, die in Oesterreich nach Vollendung des 70. Jahres eintritt. Bahnbrechend war seine Ophthalmologie vom naturwissenschaftlichen Standpunkt (Freiburg-Erlangen 1853—1858), sein Lehrbuch der prakt. Augenheilk. (Wien 1862, 5. Aufl. 1882), an dessen Benutzung zu meiner Studienzeit ich noch gern zurückdenke, seine Abhandlung über die Accommodationsfehler des Auges (Wien 1855), welche die ersten graduirten Schriftproben enthält, seine Abhandlungen (1882) und neuen Abhandlungen (1886) aus dem Gebiet der prakt. Augen-Heilkunde.

Stellwag war einer der gelehrtesten und vielseitigsten Augenärzte unsrer Zeit. Seine lichtvollen Vorträge über die schwierigsten Gegenstände waren geradezu bewunderungswürdig. Aus seiner Schule sind namhafte Gelehrte hervorgegangen, wie Borysikiewicz und Primar-Arzt Bock. Die Wissenschaft wird sein Andenken in Ehren halten. H.

2) Prof. Elschnig-Wien, ersucht uns, mitzutheilen, dass er seine sämmtlichen photographischen Aufnahmen (steroskopische Photographien natürlicher Grösse kranker Augen, Mikrophotographien histologischer Augenpräparte) der photographischen Hofmanufactur W. Lechner (Müller) in Wien, 1. am Graben 31, übergeben hat. Der ausführliche Katalog der Glasdiapositive und Laternbilder ist daselbst erhältlich.

Bibliographie.

1) Das Wesen des Reizes. Ein Beitrag zur Physiologie der Sinnes-Organe, insbesondere des Auges, von Fr. Klein. Aus dem physiolog. Institut zu Kiel. (Arch. f. Anat. u. Physiol. 1904. S. 305.) Der Ausgangspunkt der vorliegenden Beobachtungen ist die geläufige, aber für das Auge nicht durchgeführte Anschauung, dass nur mehr oder minder plötzliche Aenderung der äusseren Bedingungen einen Reiz darstellen kann. Auf dem Boden dieser Anschauung, die in voller Ausdehnung auch auf das Auge aufgewandt wird, kommt Verf. zu der zunächst frappanten Consequenz, dass constante Belichtung der Netzhaut keine Lichtempfindung giebt, bezw. dass unter dem Einfluss gleichmässiger Belichtung das unbewegte Auge geradezu aufhört zu sehen — ein Zustand, den Verf. als „Ruheblindheit" bezeichnet. So fixirte Verf. liegend einen Punkt an der Wand, und nahm dabei peripher einen Kronleuchter wahr, der auf dunklem Grunde glänzende Verzierungen

darbot: je besser das Fixiren gelang, um so vollständiger verschwammen die Einzelheiten des Kronleuchters, um bei einer geringen Bewegung der Augen sofort wieder deutlich hervorzutreten. Der Versuch zum Nachweis der Ruheblindheit gelingt aber nur bei nicht allzu hell beleuchteten Objecten. Einen vollen Beweis liefert die Beobachtung des Sternenhimmels: „Fixire ich einen hellen Stern in der Nähe des Zeniths, so sehe ich im ersten Augenblick den Himmel übersäet mit Sternen. Aber schon nach ganz kurzer Zeit, höchstens nach 2 Sekunden, ist der Himmel vollkommen leer bis auf den einen fixirten Stern; die ganze Retina ist blind, ausgenommen die Fovea centralis. Eine geringe Bewegung des Auges genügt, um den Sternenhimmel in voller Pracht wieder erscheinen zu lassen". Fixirte Lichtpunkte, wenn nicht gar zu klein, verschwinden nicht. — Diese „Ruheblindheit" wird durch mannigfache Vorrichtungen am Zustandekommen verhindert. Die wichtigste sind die Augen-Bewegungen, von denen schon die leiseste genügt, ferner Schwankungen im Grade der Helligkeit. Verf. vergleicht das Auge mit einem Schachspieler, für den das ganze Schachbrett verschwindet, nur der Stein, welcher bewegt wird, wird gesehen. Lidschlag, Spiel der Pupille, stärkeres Pulsiren der Netzhaut-Gefässe verhindern die Ruheblindheit. Gänzlich geschützt gegen sie erscheint die Macula lutea, und zwar wahrscheinlich in Folge des „Augenwanderns", vermöge dessen die Fovea centralis auch bei grösster Bemühung, das Auge ruhig zu halten, von der fixirten Stelle „abgleitet". Der durch die Augenmuskeln garantirte Schutz gegen Ruheblindheit wird unwirksam, wenn das Object keine Helligkeits-Unterschiede aufweist (einfarbiges Papier); alsdann sorgen Bewegungen der Lider, der Iris und des Blutes für „Beleuchtungs-Aenderungen". Verf. fand, dass nur Helligkeits-Zunahme einen Reiz setzt, nicht aber -Abnahme; er führt des Weiteren Versuche an, aus denen er im Sinne Hensen's schliesst, dass nur die Aussenglieder lichtempfindlich sind. — Als gelegentliche im Text vertheilte entoptische Beobachtungen seien hervorgehoben: Das Pulsiren des blinden Fleckes, das Aufschlitzen der Anfangsstücke der Gefäss-Stämme bei der Pulsation, das Pulsiren der grösseren Gefässe und das scharfe Bild des Capillar-Kreislaufes beim Ansehen einer reizlosen Fläche mit einem Auge (bei enger Iris).

C. Hamburger.

2) Zur Kenntniss der Innervation des Säugethier-Auges (vorläufige Mittheilung) von Dr. Max Bielschowsky und Dr. Bernhard Pollack in Berlin.. (Neurolog. Centralbl. 1904. Nr. 9.) Die Verf. theilen die Befunde mit, die auf den Ergebnissen der von ihnen angegebenen Methode beruhen. Die Beschreibung der sinnreichen Methode und die damit erzielten Resultate müssen im Original nachgelesen werden. Rich. Mendel.

3) Die Augenerkrankung im k. Waisenhaus Ochsenhausen. Bericht von Prof. Dr. Schleich in Tübingen. (Württ. Med. Correspondenbl. 1903.) Es handelte sich um eine endemisch aufgetretene Bindehaut-Entzündung unter den Knaben des Waisenhauses, die trachomähnlich mit der Bildung auffallend grosser froschlaichähnlicher Körner bei mässiger Röthung und Schwellung einherging. Die grössere Hälfte der 135 interner Zöglinge waren mehr oder weniger davon befallen. Der günstige Verlauf der Erkrankung zeigte, wie gewöhnlich bei derartigen Haus-Endemien, dass nicht Trachom, sondern eine einfache Conjunctivitis follicularis vorgelegen hat. Fehr.

4) Zur vollen Correctur der Kurzsichtigkeit. von P. Prokopenko. (Westnik Oftalmologii. Nov.—Dez. 1903. Bericht aus der St. Petersburger Med. Wochenschr. 1904. Nr. 1.) Verf. ist Anhänger der Voll-

correction: Jugendlichen Myopen — bis zu 20 Jahren — soll man die volle Correction langsam ansteigend geben und beständig, auch bei der Naharbeit tragen lassen.

5) Die Hemeralopie und ihre Begleit-Erscheinungen, von J. Nikolukin. (Ebenda.) Die Erfahrungen des Verf.'s in seiner landärztlichen Praxis sprechen dafür, dass schlechte Ernährung, im Besonderen Mangel an Fett in der Nahrung bei schwerer körperlicher Arbeit die Ursache der Hühner-Blindheit sind.

6) Zur Behandlung des hinteren Kapsel-Stares, von M. Koslowsky. (Ebenda.) Verf. empfiehlt sofortige Extraction der durchsichtigen Linse und verwirft präparatorische Iridectomie, Abwarten oder künstliche Reifung der Cataract. Fehr.

7) Ueber amyloïde Geschwülste der Conjunctiva, von J. Poshariski. (Medicinskoje Obosrenje Nr. 15—21. 1903. Bericht aus der St. Petersburger Med. Wochenschr. 1904. Nr. 2.) Zwei Fälle; im ersten fand sich Anhäufung des Amyloïds in präformirten Räumen, in erweiterten Venen, und Knochenbildung. Im zweiten bestanden in der Geschwulst zerstreute zellweise an Cylindrom erinnernde Herde. Verf. meint, dass der amyloide Tumor durch Umwandlung einer ursprünglich endothelialer Neubildung entstehe.

8) Ueber die Anwendung des Cuprum citricum gegen Trachom, von K. Suchow. (Ebenda.) Verf. empfiehlt das Cuprum citricum wegen der viel geringeren Reizung und Schmerzempfindung bei seiner Anwendung, als bei der des Cupr. sulf., und der günstigen Beeinflussung der Bindehaut- und Hornhaut-Veränderungen. Fehr.

9) Demonstration eines Falles von Retinitis proliferans, von M. Eliasberg. (Mittheilungen aus der Gesellschaft praktischer Aerzte zu Riga. Sitzung vom 5. Febr. 1903.) 53jähr. Mann erlitt einen Schlag mit einer Eisenstange auf die linke Seite des Nasenrückens. 1 Monat später Sehstörung auf diesem Auge, die nach weiteren 4 Wochen bis zur Erblindung fortschritt. Als Ursache der letzteren fand sich eine präretinale Bindegewebs-Bildung, die sich fächerförmig vom Centrum der Netzhaut zur Peripherie ausbreitete. Verf. lässt die Frage offen, ob Blutungen in Folge des Schlages gegen die Nase und das Hinterhaupt, ob Erschütterung oder Sehnerven-Entzündung die Ursache der Bindegewebs-Bildung gewesen sind. Fehr.

10) Weitere vier Fälle von präretinaler Blutung, von Franz Göckeler. (Inaug.-Dissert. Tübingen 1904.) Es sind drei Frauen im Alter von 48, 23 und 33 Jahren und ein Mann von 57 Jahren. In einem Fall scheint ein ursächlicher Zusammenhang mit Nephritis, in einem mit Anämie und in einem mit Arteriosclerose zu bestehen. Im letzten Fall ist eine scheinbar sonst gesunde Person betroffen. In den Fällen, die in Beobachtung blieben, war der Verlauf günstig. Sie bestätigen frühere Beobachtungen über das Wesen der Krankheit, ohne neue Gesichtspunkte zu eröffnen. Fehr.

11) Ein neuer Fall von cavernösem Aderhaut-Angiom, von Karl Gustav Kuhlo. (Inaug.-Dissert. Greifswald 1904.) Bisher sind zehn Fälle beschrieben. Der Fall des Verf.'s ist ein 13jähr. Mädchen. In frühester Kindheit scheinen keine Störungen bestanden zu haben; im elften Jahre trat Glaucom auf, das zur Erblindung und schliesslich der grossen Schmerzen wegen zur Nothwendigkeit der Enucleation führte. In dem abnorm kleinen Augapfel findet sich unter hochgradigen glaucomatösen Veränderungen in der äusseren Hälfte ein flächenhafter Tumor der Aderhaut, der vom Verf. als

reines cavernöses Angiom gedeutet wird. Wie in der Hälfte der bekannten Fälle, ist die Oberfläche des Tumors von einer Schale echten Knochen-Gewebes bedeckt. Das gleichzeitige Bestehen eines congenitalen Naevus vasculosus der betreffenden Gesichtshälfte lässt auf eine angeborene Anomalie schliessen; die Kleinheit des Augapfels scheint darauf hinzudeuten, dass das Angiom eine Wachsthums-Störung oder Entwicklungs-Hemmung zur Folge hat (oder umgekehrt, d. Ref.). Fehr.

12) Fast 2jähriges Verweilen eines Fremdkörpers im Bindehaut-Sacke, von Dr. S. Hirsch in Halberstadt. (Wiener klin. Rundschau. 1904. Nr. 33.) Ein 10 mm langes Strohstück im Fornix des oberen Lides des linken Auges; das Auge bot beim ersten Anblicke das Bild einer Blennorrhoe oder eines Trachoms dar. Schenkl.

13) Bemerkungen über Häufigkeit und Verhütung der Blennorrhea neonatorum, von Doc. Dr. Wintersteiner. (Wiener klin. Wochenschrift. 1904. Nr. 37.) Unter 2483 augenkranken Kindern des Augenabulatorium des St. Anna-Kinderspitales in Wien befanden sich 122 mit Blennorrhoea neonatorum (5 %), von denen 7 bereits schwere Complicationen darboten. Der Verf. zweifelt, dass alle diese Erkrankungen sammt den schweren Schädigungen der Augen in den 7 Fällen durch das Crede'sche Verfahren hätten vermieden werden können, denn 2 Kinder brachten die Blennorrhoe mit auf die Welt und bei 40 Kindern waren die ersten Zeichen der Erkrankung erst nach dem 5. Tage aufgetreten; es handelte sich daher bei letzteren um eine secundäre Infection und zwar bedingt durch Uebertragung des mütterlichen Lochialsecretes (alle Kinder schliefen im Bette der Mutter). Solche Fälle von Spätinfection können nur durch Aufklärung und Belehrung hintangehalten werden und die Prophylaxe der Blennorrhoe darf sich nicht mit der einmaligen Reinigung und Silbereinträuflung begnügen, sondern muss sich auf die ganze Zeit des Wochenbettes erstrecken. Die Therapie betreffend, erklärte sich Verf. für Stellwag's Behandlungsmethode: Ausspülungen mit einer hellweinrothen Lösung von Kalium hypermag. und tägliche Touchirungen mit 2 % Höllenstein-Lösung. Schenkl.

14) Das Achsen-Skiaskop, von Oberarzt Dr. Alfred Braschke in Wien. (Wiener med. Wochenschrift. 1904. Nr. 37. Der Militärarzt. Nr. 17 und 18.) Zur Skiaskopie benutzt Verf. eine planconvexe central durchbohrte Cylinderlinse von 0,75 D, deren plane Seite mit Spiegelfolie belegt ist. Die Achse der Handhabe kreuzt sich mit der Achse des Spiegels unter einem Winkel von 90°. Der Spiegel hat Rechteckform. Schenkl.

15) Papillitis und Amenorrhoe, von Dr. R. Herbst, k. k. Regiments-Arzt. (Augen-Klinik des Prof. E Fuchs.) (Wiener klin. Wochenschrift. 1904. Nr. 37.) In 2 Fällen von Papillitis mit Amenorrhoe konnte ein Abhängigkeits-Verhältniss der Sehnervenaffection von der Amenorrhoe nicht sichergestellt werden; dagegen musste als gemeinschaftliche Ursache beider Affectionen eine intrakranielle Drucksteigerung in Folge von Hydrocephalus (im 2. Falle von Tumor) angenommen werden. Im 1. Falle kam es nach Lumbalpunction zur Abschwellung der Papille und Hebung der Sehschärfe. Die Menses stellten sich wieder regelmässig ein. Schenkl.

Um Einsendung von Separatabdrücken wird gebeten (Berlin NW. 26 Schiffbauerdamm).

Verlag von Veit & Comp. in Leipzig. — Druck von Metzger & Wittig in Leipzig.

